

Uporaba mikroskopa u endodontskoj terapiji

Runje, Morana

Master's thesis / Diplomski rad

2016

Degree Grantor / Ustanova koja je dodijelila akademski / stručni stupanj: **University of Zagreb, School of Dental Medicine / Sveučilište u Zagrebu, Stomatološki fakultet**

Permanent link / Trajna poveznica: <https://um.nsk.hr/um:nbn:hr:127:595588>

Rights / Prava: [Attribution-NonCommercial-NoDerivs 3.0 Unported / Imenovanje-Nekomercijalno-Bez prerađivanja 3.0](#)

Download date / Datum preuzimanja: **2025-03-10**



Repository / Repozitorij:

[University of Zagreb School of Dental Medicine Repository](#)



SVEUČILIŠTE U ZAGREBU

STOMATOLOŠKI FAKULTET

Morana Runje

**UPORABA MIKROSKOPA U
ENDODONTSKOJ TERAPIJI**

DIPLOMSKI RAD

Zagreb, rujan 2016.

SVEUČILIŠTE U ZAGREBU
STOMATOLOŠKI FAKULTET

**UPORABA MIKROSKOPA U
ENDODONTSKOJ TERAPIJI**

DIPLOMSKI RAD

Zagreb, rujan 2016.

Rad je ostvaren na Zavodu za endodonciju i restorativnu stomatologiju
Stomatološkog fakulteta Sveučilišta u Zagrebu.

Voditelj rada: prof.dr.sc. Vlatko Pandurić, dr.med.dent., Stomatološki fakultet
Sveučilišta u Zagrebu

Lektor hrvatskog jezika: Gordana Vlašić, profesor hrvatskog jezika

Ulica A. Stepinca 2, Velika Gorica

091/761-6400

Lektor engleskog jezika: Martina N. Lacković Nežak, profesor engleskog jezika

Svačićeva 19, Velika Gorica

098/651-521

Rad sadrži:

- 50 stranica
- 0 tablica
- 23 slike
- 1 CD.

ZAHVALA

Zahvaljujem prof.dr.sc. Vlatku Panduriću na velikoj pomoći i prenesenom znanju, koji mi je omogućio pisanje ovog rada, što je bilo ugodno i poticajno iskustvo. Također, zahvaljujem i prof.dr.sc. Marku Jakovcu na dopuštenju korištenja autorskih slika.

Posebno zahvaljujem svojoj obitelji koja mi je pružala potporu i razumijevanje tijekom studiranja. Ovaj rad posvećujem Josipu, za veliku podršku tijekom studija i pomoć tijekom pisanja rada.

POPIS KRATICA

K.K. – Korijski kanal

DOM – Dentalni operativni mikroskop (Dental operating microscope)

MTA – Mineral trioksid agregat

AAE – Američka udruga endodonata (American Association of Endodontists)

CMO – Zajednički glavni objektiv (Common main objective)

RTG – Rentgenska snimka

SADRŽAJ

1. UVOD	1
2. SVRHA RADA	3
3. ENDODONCIJA	4
4. LUPE	7
5. MIKROSKOPI	10
5.1. ANATOMIJA OPERATIVNOG MIKROSKOPA.....	14
5.1.1. POTPORNNA STRUKTURA.....	14
5.1.2. TIJELO MIKROSKOPA.....	15
5.1.3. IZVOR SVJETLOSTI.....	16
5.1.4. DODATCI.....	17
5.2. OPTIČKI MIKROSKOP.....	18
5.3. STEREOMIKROSKOP.....	19
5.4. BITNI POJMOVI KOD UPORABE.....	22
5.4.1. STEREOSKOPIJA.....	22
5.4.2. SMJEŠTAJ.....	22
5.4.3. LEĆA.....	23
5.4.4. ZAJEDNIČKO PROMATRANJE.....	24
5.4.5. ERGONOMIJA.....	25
5.5. PREDNOSTI MIKROSKOPA.....	30
5.5.1. BOLJA VIZUALIZACIJA.....	30
5.5.2. POBOLJŠANA KVALITETA I PRECIZNOST LIJEČENJA.....	31
5.5.3. POBOLJŠANA ERGONOMIJA TIJEKOM RADA.....	31
5.5.4. DIGITALNA DOKUMENTACIJA.....	32

5.5.5. KOMUNIKACIJA PUTEV INTEGRIRANOG VIDEA.....	32
6. MIKROSKOPI U ENDODONCIJI.....	33
6.1. PREGLED, DIJAGNOSTIKA I PLANIRANJE ZAHVATA/LIJEČENJA.....	34
6.2. DIJAGNOZA NAPUKNUTOG ZUBA.....	34
6.3. BOLJA VIZUALIZACIJA PULPNE KOMORE I ULAZA U KORIJENSKI KANAL.....	35
6.4. INSTRUMENTACIJA.....	35
6.5. LOCIRANJE SKRIVENIH KORIJENSKIH KANALA.....	35
6.6. IDENTIFIKACIJA I UKLANJANJE OBLITERACIJA I KALCIFIKACIJA.....	37
6.7. IDENTIFIKACIJA I UKLANJANJE PULPNIH KAMENACA.....	37
6.8. SLUČAJEVI OTVORENOG APEKSA.....	37
6.9. POPRAVAK PERFORACIJA.....	38
6.10. UKLANJANJE SLOMLJENIH INSTRUMENATA I KOLČIĆA.....	38
6.11. MIKROKIRURŠKA APIKOTOMIJA.....	39
6.12. OSTALE UPORABE.....	39
7. RASPRAVA.....	40
8. ZAKLJUČAK.....	43
9. SAŽETAK.....	44
10. SUMMARY.....	45
11. LITERATURA.....	46
12. ŽIVOTOPIS.....	50

1. UVOD

U posljednjih petnaestak godina došlo je do nastanka velikog broja novih tehnologija, instrumenata i materijala u kirurškoj i nekirurškoj endodonciji što je rezultiralo poboljšanjem preciznosti kojom endodoncija može biti izvedena. Operativni mikroskopi koriste se desetljećima u drugim granama medicine, kao što su: oftalmologija, neurokirurgija, rekonstruktivna kirurgija, otorinolaringologija i vaskularna kirurgija. Najveći pomak u stomatologiji bio je uvođenje i usvajanje operativnog mikroskopa koji je revolucionizirao način na koji se endodoncija prakticira u svijetu. Prije uvođenja mikroskopa morala se "osjetiti" prisutnost problema (izbočine, perforacije, slomljeni instrumenti), a kliničko rješavanje tog problema nikada nije bilo predvidljivo i ovisilo je o slučajnosti. Izvođenje endodontske terapije uključivalo je "rad na slijepo", što se u većini pokušaja radilo korištenjem samo taktilnih vještina s minimumom vizualnih informacija na raspolaganju, a jedini način da se vidi unutar sustava korijenskog kanala, bio je rentgenska snimka (RTG). Uvođenje operativnog mikroskopa promijenilo je kiruršku i nekiruršku endodonciju. U nekirurškoj endodonciji, svaki problem koji se nalazi u ravnome dijelu sustava korijenskog kanala, čak i u najapikalnijem dijelu, može se lako vidjeti i obraditi pomoću dentalnog operativnog mikroskopa (DOM). U kirurškoj endodonciji, moguće je oprezno ispitati apikalni segment korijena i izvesti apikalnu resekciju korijena. Stomatolog mora imati točno razumijevanje odnosa između ukupnih dimenzija uključenih u restorativni postupak, ali i dimenzija štetnih elemenata koji uzrokuju neuspjeh liječenja, kao što su: bakterije, otvoreni rubovi,

nesavršenosti restorativnoga materijala itd. Drugim riječima, punjenje ili ispun mogu se doimati dobro postavljenima, ali ako bakterije mogu proći kroz spoj između zuba i restorativnog materijala, uspješnost liječenja je ugrožena. Mikroskop je uređaj koji pojačava ili poboljšava liječničku mogućnost rješavanja problema te je izuzetno koristan u omogućavanju preciznosti stomatološkoga zahvata. Restorativna stomatologija, parodontologija i endodoncija svakodnevno provode postupke koji zahtijevaju rezoluciju i izvan granica rezolucijske snage ljudskog oka koja iznosi 0.2 mm. Rubovi kruna, struganje i poliranje korijena, rezovi, lociranje korijenskih kanala, uklanjanje karijesa, popravak furkacija i perforacija, presađak kosti i mekog tkiva, samo su neki od postupaka koji zahtijevaju tolerancije i izvan granica od 0,2 mm. Postoji još prostora za poboljšanje, osobito kod slučajeva koji ne reagiraju na uobičajeni postupak liječenja. Smanjenju postotka neuspjelih liječenja svakako pridonosi razvoj uvećanja koji imaju lupe i DOM. Povećanje u vidnome polju pomaže stomatologu ne samo da vidi više, već i da vidi bolje. Omogućuje veći broj vizualnih informacija dostupnih stomatologu koji mu pomažu u dijagnosticiranju i liječenju dentalnih patologija (1).

2. SVRHA RADA

Svrha ovog rada je prikazati mogućnost endodontskog liječenja pomoću mikroskopa, s ciljem povećanja uspješnosti terapije i dugoročne prognoze zuba.

Prikazane su proširene terapijske mogućnosti, koje dosad nisu bile moguće, zbog smanjenog vidnog polja u odnosu na dentalni mikroskop.

3. ENDODONCIJA

Endodoncija je grana stomatologije koja se bavi morfologijom, fiziologijom i patologijom zubne pulpe i periapikalnoga tkiva, te prevencijom i terapijom bolesti i ozljeda navedenoga tkiva.

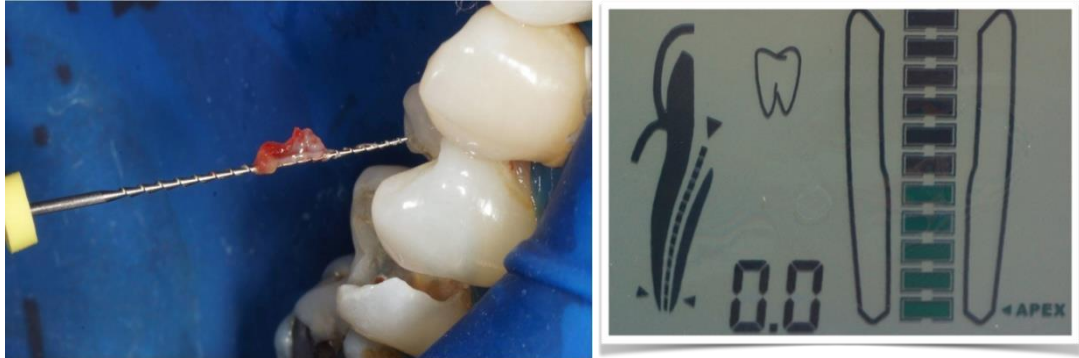Primarni cilj svakoga stomatologa je preventivnim mjerama spriječiti gubitak zuba. Unatoč tome, kod velikoga broja zubi razvije se karijes. Dolazi do traumatskoga oštećenja ili nekih drugih nekarijesnih oštećenja te oni zahtijevaju endodontsku terapiju, kako bi se sačuvala estetika i funkcija zuba.

Zubna pulpa je meko tkivo smješteno u središtu zuba. Primarna funkcija pulpe je formativna jer potiče odontoblaste na stvaranje dentina, te na stupanje u interakciju sa zubnim epitelom u ranome stadiju razvoja zuba, kako bi došlo do stvaranja cakline. Nakon stvaranja zuba, zubna pulpa ima nekoliko sekundarnih funkcija povezanih s osjetljivošću, hidratacijom i obranom zuba (2).

Iritacija pulpnih i periradikularnih tkiva može rezultirati upalom, koja je proporcionalna intenzitetu i stupnju težine oštećenja tkiva. Možemo ih podijeliti na: žive uzročnike koje čine razne vrste mikroorganizama (*Streptococcus mutans*, *Lactobacilli*, *Actinomyces*) i nežive uzročnike koje čine mehanički, termički i kemijski iritansi (duboka preparacija, preparacije bez odgovarajućega hlađenja, okluzijska trauma, razna sredstva za desenzibilizaciju, sterilizaciju, čišćenje dentina) (2).

Svrha endodontskoga liječenja je ukoniti nekrotično tkivo i mikroorganizme iz korijenskog kanala (K.K) mehaničkom instrumentacijom i ispiranjem K.K.-a, čime

se uklanja infekcija, a odgovarajućim punjenjem sprječava ponovna infekcija (Slika 1.).

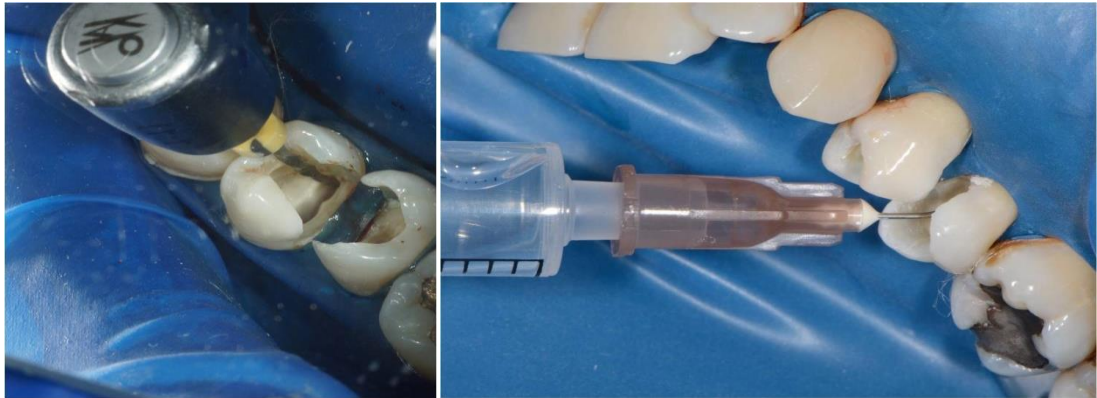


Slika 1. Ekstirpacija zubne pulpe. Preuzeto: prof.dr.sc. Vlatko Pandurić

Slika 2. Endometar. Preuzeto: prof.dr.sc. Vlatko Pandurić

Kvalitetan endodontski zahvat zahtijeva suho radno polje koje se postiže postavljanjem gumenog štitnika, pomoću kojeg se sprječava ulazak sline, krvi i bakterija u radno polje. Apeks lokatorom se postiže određivanje radne duljine K.K.-a na principu zatvaranja strujnoga kruga (Slika 2.). Time omogućavamo uklanjanje inficiranog tkiva te mehaničku i kemijsku obradu cijelog korijenskog kanala, sprječavanje prepunjenja ili potpunjenja K.K.-a te time sprječavanje daljnjeg prodora bakterija.

Instrumentacija se izvodi proširivačima i strugačima koji se uvode u K.K. ručno ili strojno (Slika 3.).



Slika 3. Strojna instrumentacija korijenskog kanala. Preuzeto: prof.dr.sc. Vlatko Pandurić

Slika 4. Ispiranje korijenskog kanala. Preuzeto: prof.dr.sc. Vlatko Pandurić

Svrha ispiranja i sušenja K.K.-a je uklanjanje i otapanje nekrotičnoga tkiva, nastalog detritusa, smanjenja broja mikroorganizama, dezinfekcije K.K.-a. (Slika 4.)

Gutaperka štapićima i pastom puni se K.K, tako da se cijeli instrumentirani endodontski prostor ispuni od vrha korijena do ulaza u korijenski kanal. Izuzetno je bitno da se kanali potpuno zabrtve jer to izravno utječe na kvalitetu liječenja. Nakon svakog endodontskog liječenja obavezna je RTG provjera liječenja.

Prije su neuspjesi endodontske terapije bili uzrokovani različitim faktorima kao što je nemogućnost lociranja skrivenih kanala, obliteracije i kalcifikacije kanala, nemogućnost vizualizacije pulpne komore i ulaza u korijenski kanal. Danas mikroskopi predstavljaju veliki korak naprijed u rješavanju ovakve problematike, jer se povećanjem vidnoga polja olakšava terapija i preciznost liječenja te se smanjuje postotak neuspjeha.

4. LUPE

U nekom trenutku svoje karijere, 60 - 80 % stomatologa počinje patiti od kroničnih bolova u leđima, koji su posljedica lošeg držanja tijekom obavljanja stomatoloških zahvata. Lupe omogućavaju stomatologu jasno i pregledno radno polje, uz istovremeno pravilno, idealno držanje. Najčešće se koriste lupe s uvećanjem od 2.5 x, a one omogućavaju jasan napredak, kako u dijagnostici tako i u preciznosti izvođenja postupaka.

Postoje dvije vrste lupa koje se koriste u stomatologiji:

1. Lupe koje su fiksirane na staklima samih naočala i ne mogu se pomicati

One se izrađuju individualno, za svakog stomatologa posebno, i precizno odgovaraju njegovim osobnim potrebama (dioptrija, razmak zjenica i željeno uvećanje). Daju šire vidno polje (lupe su bliže oku), lakše su i skuplje.

2. Lupe koje su vezane posebnim mehanizmom za okvir naočala, tako da se mogu podići.

Prednost im je što se mogu ukloniti/podići dok stomatolog primjerice razgovara s pacijentom. Jeftinije su, lakše se dodaju na već postojeći okvir naočala, ali su teže i imaju uže vidno polje.

Da bi se stomatolog naviknuo na rad s lupama, potrebno je neko vrijeme. Standardno uvećanje koje se preporučuje za stomatologiju je 2.5 x. Međutim, stomatolozi koji koriste lupe, obično postupno povećavaju uvećanje pod kojim rade.

Što se tiče širine vidnoga polja, tj. što je ono veće, lakše se barata instrumentima; prebacuje na gledanje “golim okom” i oko se manje zamara. Za lupe s uvećanjem od 2.5 x, dobra širina vidnoga polja iznosi oko 10 cm. Također, vrlo je važno da lupe imaju i visoku rezoluciju. Najbolje bi bilo složiti kombinaciju širokog radnog polja i visoke rezolucije (dvije najvažnije karakteristike lupa), ali ako to nije moguće, treba imati na umu da je visoka rezolucija ipak važnija. Dubina vidnog polja je razmak u okviru kojega će zub ostati u fokusu. To znači da kad se promatra zub s lupama koje imaju dubinu vidnog polja od 10 cm, moguć je pomak 5 cm naprijed ili nazad, a da zub i dalje ostane u fokusu. Također, ako su lupe postavljene pod dobrim kutem, stomatolog ne mora savijati vrat ili leđa tijekom rada.

Sljedeća bitna karakteristika je težina samih lupa, kako stomatolog ne bi patio od glavobolje. Novije lupe izrađuju se od laganih materijala (kao što je plastika), koji omogućavaju udobniji rad (3).

Lupe za uvećavanje su razvijene kako bi se riješio problem blizine, smanjene dubine polja, i naprezanja očiju nastalog uslijed približavanja objektu. Lupe se dijele prema optičkoj metodi kojom proizvode povećanje.

Postoje tri vrste dalekozornih lupa za uvećavanje: (1) dioptrija, ravna ploha, lupa s pojedinačnim lećama, (2) kirurški teleskop s Galileanskom konfiguracijom sustava (dva sustava leća), (3) kirurški teleskop s Keplerijanskom konfiguracijom sustava (prizma dizajn koji preklapa put svjetlosti).

Kirurški teleskop, bilo Galileanskog ili Keplerianskog dizajna, proizvodi povećanu sliku pomoću sustava multiplih leća koji se nalazi na radnoj udaljenosti između 11 i 20 inča (28 do 51 cm). Najčešće korištena i preporučljiva radna udaljenost iznosi između 11 i 15 inča (28 do 38 cm).

Galileanski sustav pruža raspon uvećanja od 2 x do 4.5 x te je malen, lagan i vrlo kompaktan sustav. Lupe s prizmom (Keplerijanski sustav) koriste refrakcijske prizme; one su zapravo teleskopi s kompliciranim stazama svjetlosti, koje pružaju povećanja do 6 x. Oba sustava proizvode vrhunsko uvećanje, ispravne sferne i kromatske aberacije, imaju odličnu dubinu polja, te imaju mogućnost povećane žarišne duljine (30-45 cm), čime se smanjuje naprezanje očiju, te umor glave i vrata. Obje vrste lupa nude značajne prednosti u odnosu na jednostavne naočale za uvećanje (1). Na slici 5. je prikazana medicinska lupa.



Slika 5. Lupa. Preuzeto: prof.dr.sc. Marko Jakovac

5. MIKROSKOPI

Mikroskopi su instrumenti pomoću kojih možemo vidjeti povećane slike malih predmeta. Primjenom mikroskopa u stomatologiji otvara se jedna potpuno nova dimenzija gdje se problemi rješavaju na razini nedostižnoj ljudskom oku. Povećanje radnoga polja od 20 x dopušta pristup najnedostupnijim područjima zuba i usne šupljine. Tretirati se može jedino ono što je vidljivo. Time se skraćuje vrijeme zahvata i povećava komfor i sigurnost za pacijenta. Danas je mikroskopija sastavni dio mnogih kirurških disciplina.

Liječnici su već 1921. godine koristili kirurški mikroskop za mikrokirurške operacije u otorinolaringologiji. Nakon toga, kirurški mikroskop je korišten i u oftalmologiji. Na njega se pričvrstila rasvjetna tehnologija, kako bi se mogle obavljati operacije oka. Sredinom 1960-ih, prednosti korištenja optičkog mikroskopa prepoznate su i u neurokirurgiji kao pomoć pri obavljanju operativnih zahvata. U današnje vrijeme neurokirurgija je nezamisliva bez pomoći mikroskopa pri dokumentiranju i navigaciji kod zahvata (1).

Operacijski mikroskop u endodonciji je bio sposoban proizvesti samo jedno uvećanje (8 x); bio je postavljen na podno postolje i loše uravnotežen, imao je samo ravan dalekozor i fiksnu žarišnu duljinu od 250 mm. Ovaj mikroskop koristio je osvjetljenje pod kutem umjesto osvjetljenja sa zajedničkim fokusom. Nije stekao opće prihvaćanje i proizvođač ih je ubrzo nakon njihova predstavljanja prestao proizvoditi. Do tržišnog neuspjeha došlo je radi slabe funkcionalnosti njegova lošeg ergonomskeg dizajna, a ne radi optičkih mogućnosti koje su bile vrlo dobre.

Howard Selden bio je prvi endodont koji je objavio dokument o korištenju operativnog mikroskopa u endodonciji. Njegov članak razmatrao je njegovo korištenje u konvencionalnom liječenju zuba, a ne u kirurškoj endodonciji.

Gary Carr 1991g. je uveo operacijski mikroskop s Gallileanskom optikom koji je bio ergonomski konfiguriran za stomatologiju, s nekoliko prednosti koje su dopuštale jednostavno korištenje okulara za gotovo sve endodontske i restorativne postupke. Ovaj mikroskop je imao mjenjač uvećanja koji je omogućio pet nivoa povećanja (3.5 – 30 x), stabilno se postavljao na zid ili strop, imao je objektiv pod kutem koji je omogućavao sjedeći položaj stomatologa, te je bio konstruiran s adapterima za asistentov objektiv i videokameru.

Koristio je modul osvjetljenja sa zajedničkim žarištem, tako da je put svjetlosti bio u istom optičkom putu kao vizualni put, i to je dalo daleko superiornije osvjetljenje nego nagnuti put svjetla ranijeg objektivna. Ovaj mikroskop stekao je brzo prihvaćanje unutar endodontske zajednice, a sada je instrument izbora ne samo za endodonciju, nego i za parodontu i restaurativnu stomatologiju (1).

Optička načela dentalnog mikroskopa mogu se vidjeti na slici 6.

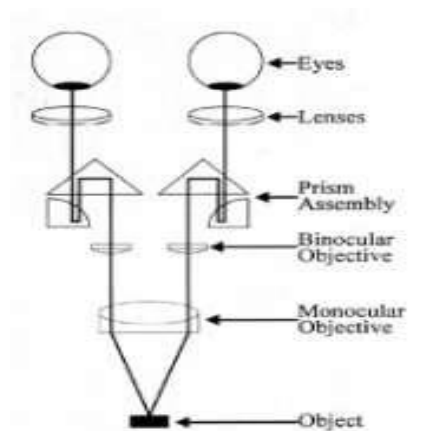


Fig. 32.8. Galilean optics. Parallel optics enables the observer to focus at infinity, relieving eyestrain.

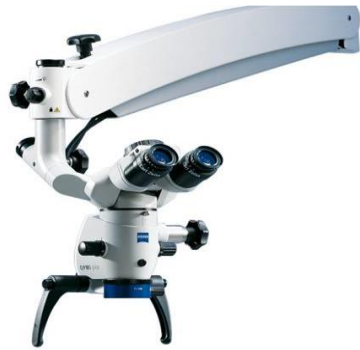Slika 6. Optička načela dentalnog mikroskopa. Preuzeto: (1)

Učinkovito korištenje mikroskopa zahtijeva napredni trening. Mnogi endodontski zahvati izvode se na uvećanju 10–15 x, a neki zahtijevaju povećanja čak i do 30 x. Da bi se moglo raditi udobno na ovim povećanjima, potrebno je navikavanje na nove vještine, koje se donedavno nisu učile na stomatološkim fakultetima. Između ostalog, rad na jačim uvećanjima dovodi liječnika u područje u kojem su čak i najmanji pokreti ruku ometajući, tako da fiziološko drhtanje ruku može predstavljati problem.

Iako je endodoncija glavna disciplina stomatologije u kojoj se optički mikroskop koristi, on sve više pronalazi svoju praktičnu upotrebu i u drugim granama stomatologije, kao što su: parodontologija, implantologija i restaurativna stomatologija. Stomatolog ima koristi od nekoliko prednosti optičkih mikroskopa. Primjerice, povećanje poboljšava oštrinu vida i podržava preciznije liječenje. Optički mikroskop osigurava uvjete za stereoskopski vid pa tako i za orijentaciju dubine. To omogućuje sigurno, precizno korištenje instrumenata i poboljšava ergonomiju. Opušteni očni mišići i mogućnost da se sjedi uspravno tijekom liječenja, sprječava zamor i oštećenja držanja. Prilikom rada s instrumentima na pacijentu, potrebna je određena udaljenost između objekta, odnosno zuba u usnoj šupljini i prednjeg objektiva optičkog mikroskopa koja se naziva radna udaljenost. U stomatologiji, radna udaljenost od optičkog mikroskopa obično je između 200 i 300 mm, kako bi se osiguralo dovoljno prostora za baratanje instrumentima preko pacijenta. Ispravna radna udaljenost ovisi o visini stomatologa. Viši stomatolog znači ima veću radnu udaljenost. Korištenje ispravne pojedinačne radne udaljenosti na optičkom mikroskopu presudno je za pravilan radni položaj.

U stomatologiji općenito, pri povećanju se koristi medicinska leća. Ona ispunjava neke od navedenih uvjeta i prednosti, ali u usporedbi s optičkim mikroskopom, ograničena je u svojim mogućnostima. Dok medicinske leće imaju fiksno povećanje između 2–5 puta, faktor uvećanja optičkog mikroskopa je promjenjiv, između 1,5 - 30 puta. Može se mijenjati pomoću izmjenjivača uvećanja ili sustava zumiranja, ovisno o modelu optičkog mikroskopa. Dok se pregled usta može obaviti na nižim povećanjima, detaljne strukture mogu biti bolje pregledane korištenjem većeg uvećanja optičkog mikroskopa, kao što je primjerice lociranje korijenskog kanala ili pronalazak dodatnih korijenskih kanala. To omogućuje stomatologu prebacivanje između običnog prikaza na detaljni pregled u roku od nekoliko sekundi. Radna udaljenost medicinskih leća je fiksna i prati svaki pokret nosioca. Za vrijeme trajanja pokreta, vidno polje je u većoj ili manjoj mjeri mutno. Stomatolog mora pronaći ispravnu radnu udaljenost kako bi dobio u potpunosti fokusiranu sliku. Optički mikroskop, s druge strane, postavlja se na stalak, pomiče se u poziciju od strane stomatologa te ostaje stabilan. Posebne optike dopuštaju promjenu radne udaljenosti kako bi se osigurao udoban radni položaj stomatologa.

Intraoralne kamere također pružaju uvećanu sliku, ali one su samo dvodimenzionalne i ne daju nikakve informacije dubine. Kad se gleda kroz optički mikroskop, stomatolog ima trodimenzionalni pregled koji je važan za orijentaciju i percepciju prostornih dimenzija. Osim toga, kad se koristi intraoralna kamera, stomatolog mora prekinuti tijek rada za snimanje slike stoga video snimka liječenja mora biti učinjena od strane treće osobe. Isto tako, s integriranom ili fiksiranom kamerom pričvršćenom na optički mikroskop, mogu se dobiti slike ili video snimke iznimne kvalitete, dok se liječenje provodi (4,5,6,7,8). Na slici 7. je prikazan DOM.



Slika 7. Dentalni operativni mikroskop. Preuzeto: prof.dr.sc. Marko Jakovac

5.1. ANATOMIJA OPERATIVNOG MIKROSKOPA

Operativni mikroskop sastoji se od 3 primarne komponente: potporne strukture, tijela mikroskopa i izvora svjetlosti (1).

5.1.1. POTPORNNA STRUKTURA

Od vitalne je važnosti da je mikroskop stabilan dok se koristi, ali i to da se s lakoćom i preciznošću njime upravlja, pogotovo kad se koristi pri većim povećanjima. Potporna struktura može se montirati na pod, zid ili strop. Kako se udaljenost između točke fiksiranja i tijela mikroskopa smanjuje, stabilnost strukture se povećava i obrnuto. U kliničkim prostorima s visokim stropovima i udaljenim zidovima, preporuča se podno postavljanje. Iako postoje tvrdnje da se operativni mikroskop može lako premještati iz jedne operacijske sale u drugu, vrlo je nezgrapno i nepraktično takvo pomicanje jer predstavlja neučinkovit način uporabe operativnog mikroskopa.

5.1.2. TIJELO MIKROSKOPA

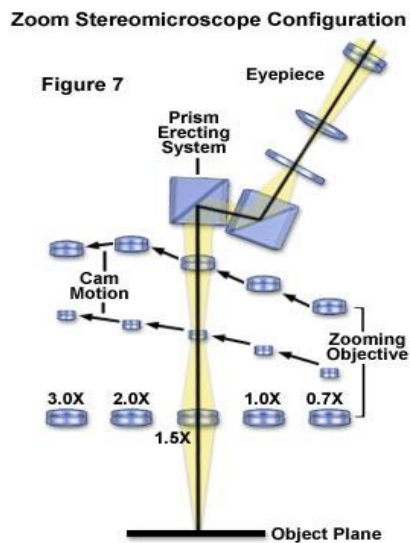
Tijelo mikroskopa je najvažnija komponenta uređaja i sadrži leće i prizme odgovorne za povećanje i stereoskopiju. Tijelo mikroskopa sastoji se: od okulara, binokulara, mjenjača faktora uvećanja i leće objektiva.

Okulari su općenito dostupni s uvećanjima od 10, 12.5, 16 i 20 x, a najčešće se koriste oni s povećanjem od 10 i 12.5 x. Završetak svakog okulara ima gumeni čep koji se može skinuti kada ga koristi liječnik koji nosi naočale. Također, okulari imaju podesive postavke dioptrije koje se kreću u rasponu od -5 do +5 i koriste se radi prilagodbe smještaja, što označava sposobnost fokusiranja leće oka.

Binokulari sadrže okulare i dopuštaju namještanje međuzjenične udaljenosti. Njihova fokalna udaljenost iznosi 125 ili 160 mm. Namještaju se ručno ili pomoću male ručke, sve dok se dva divergentna kruga svjetlosti ne spoje i tvore jedan fokus. Binokulari su orijentirani na način da su cijevi paralelne s glavom mikroskopa. Nagnute cijevi su fiksirane pod kutem od 45 stupnjeva u odnosu na liniju gledanja mikroskopa. Tube s mogućnošću nagiba mogu se podešavati kroz niz nagiba i omogućuju liječniku da uvijek zauzme udoban radni položaj.

Mjenjači uvećanja dolaze kao ručni mjenjači u 3,5 ili 6 koraka ili kao power-zoom mjenjači. Smješteni su na glavi mikroskopa. Ručni mjenjači sastoje se od leća smještenih na kupolu koja je povezana s brojčanikom koji se nalazi sa strane mikroskopa. Pomicanjem brojčanika mijenja se povećanje. Power-zoom mjenjač sastoji se od niza leća koje se pomiču naprijed i nazad, pomoću prstena za fokus, kako bi omogućio širok raspon faktora povećanja. Prednost power-zoom mjenjača je u tome da nema prijelaza, odnosno nema ometanja radnog polja prilikom uvećanja/umanjenja, za razliku od ručnih, kod kojih je radno polje zaklonjeno

prilikom mijenjanja uvećanja. Nedostatci su sljedeći: prijelaz između maksimalnog i minimalnog uvećanja je poprilično spor, za razliku od ručnog, mnogo je veći broj leća u odnosu na ručni, što znači veću apsorpciju svjetlosti, te su puno skuplji od ručnih mjenjača (Slika 8.).



Slika 8. Konfiguracija stereomikroskopa sa zoom sustavom. Preuzeto: (9)

5.1.3. IZVOR SVJETLOSTI

Izvor svjetlosti je jedna od najvažnijih značajki kod operativnog mikroskopa. Od ključnog je značaja za operativne zahvate u malim i dubokim operativnim poljima, kao što je primjerice korijenski kanal, a ne samo od optičkog značaja, kako bi se moglo pretpostaviti. Takav zahvat je moguć jer operativni mikroskop ima koaksijalno spojen izvor svjetlosti, što eliminira mogućnost postojanja sjene. Najčešće su dostupna 2 sustava izvora svjetlosti, ksenon i halogen. Halogeno svjetlo često ne daje dovoljno svjetlosti za kvalitetno dokumentiranje, naročito kod većih uvećanja. Ksenon svjetlo je mnogo jače i omogućuje jarkije svjetlo pri otprilike

5000K koje je slično dnevnom svjetlu. U oba slučaja intenzitet svjetla je kontroliran pomoću reostata i hlađen ventilatorom. Nakon što svjetlo dosegne operativno polje reflektira se natrag kroz leću objektiva, pa kroz leće mjenjača povećanja i konačno kroz okular, nakon čega dolazi do očiju kao dvije odvojene zrake svjetlosti. Odvajanje zraka svjetlosti omogućava stereoskopski učinak, zahvaljujući kojem liječnik ima mogućnost vidjeti dubinu polja, odnosno vidi trodimenzionalnu sliku.

5.1.4. DODATCI

Neki mikroskopi su izrađeni s fiksnim komponentama i ne dopuštaju nadogradnju dodataka dok neki to omogućuju. Komponente koje se mogu nadodati su okular za dodatno promatranje i sredstva za dokumentaciju, kao što su 35 mm fotoaparati i videokamera. Takve se kamere mogu spojiti s monitorom, snimačem videozapisa i video-printerom. Naravno, slika koja se vidi na okularu za dodatno promatranje, nema iste značajke kao primarna slika koju vidi liječnik radi nedostatka stereoskopskog učinka.

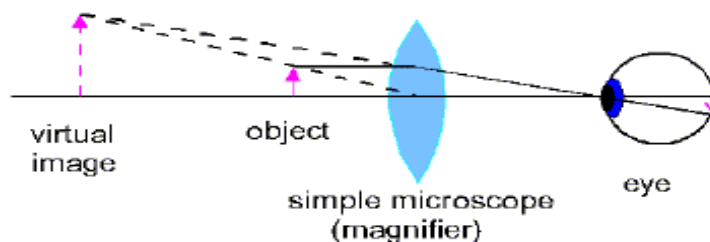
5.2. OPTIČKI MIKROSKOP

Optički mikroskop, često nazivan i svjetlosnim mikroskopom, tip je mikroskopa koji koristi vidljivu svjetlost i sustav leća radi uvećavanja malih uzoraka.

Postoje dva osnovna tipa optičkih mikroskopa:

- Jednostavni (jedna leća)
- Složeni (više leća).

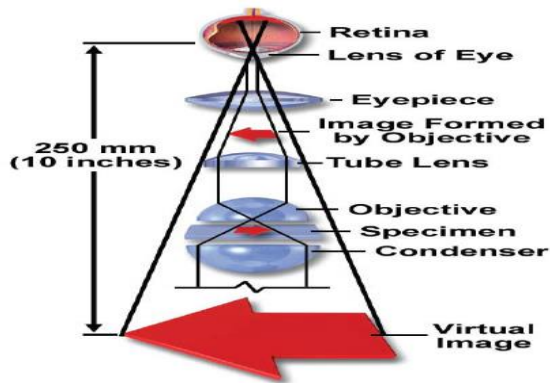
Jednostavni mikroskop širi sliku na mrežnici povećavanjem samog vizualnog kuta mrežnice (Slika 9.).



Slika 9. Jednostavni mikroskop. Preuzeto: (1)

Složeni mikroskop postiže povećanje u dvije faze. Objektiv projicira uvećanu sliku uzorka, koju okular dodatno uvećava. Npr. ukupno uvećanje korištenjem 10 X objektivu i 15 X okulara iznosi 150 X. Pri pogledu u mikroskop, ne gleda se uzorak već SLIKA uzorka. Ta slika 'lebdi' 10 mm ispod promatračke cijevi na razini fiksne dijafragme (otvora) okulara (1). Osnovni oblik složenog mikroskopa sastoji se od dvije konveksne leće povezane u seriju (Slika 10.):

- Objektiv –bliže uzorku
- Okular –bliže oku promatrača.



Slika 10. Složeni mikroskop. Preuzeto: (10)

5.3. STEREOMIKROSKOP

Stereomikroskop je drugačije koncipiran od klasičnog, prije spomenutog optičkog mikroskopa, te ima i drugačiju svrhu. Stereomikroskopi se često koriste za promatranje površine krutih uzoraka, ili za izvođenje radova na minijaturnim uzorcima, kao što je proizvodnja satova, čipova ili mikrokirurgija. Stereomikroskop nije isto što i obični složeni mikroskop s binokularom. Kod takvog mikroskopa oba oka vide jednaku sliku (Slika 11.).

Ovaj tip mikroskopa odlikuje se velikom radnom udaljenošću i velikom dubinom pregledavanog polja (fokalna dubina mikroskopa). Dubina polja označava sloj uzorka koji se nalazi u oštrom fokusu u isto vrijeme (4,5,6,7,8).

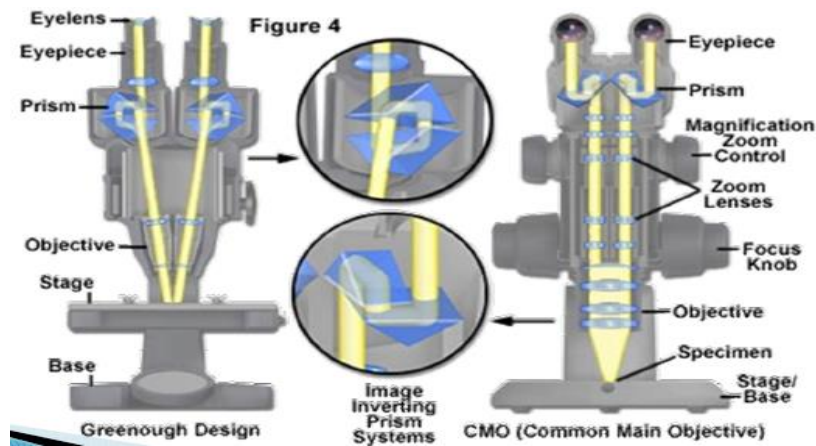


Slika 11. Zoom stereomikroskop. Preuzeto: (11)

Stereomikroskopi se mogu podijeliti u dvije različite temeljne grupe, od kojih svaka ima svoje pozitivne i negativne karakteristike. Najstariji, Greenough sustav, koristi dvostruko promatračko tijelo za proizvodnju stereoskopskog učinka.

U starim stereomikroskopskim sustavima uzorak se promatrao korištenjem dvije različite složene optičke putanje, od kojih se svaka sastojala od okulara, objektiva i dodatnih leća u sredini. Formiraju se dvije zasebne slike, koje potječu iz različitih promatračkih kutova, te se projiciraju na mrežnicu promatrača, što rezultira jednom 3D slikom uzorka.

Moderniji sustav, nazvan ‘zajednički glavni objektiv’ (CMO), upotrebljava jedan veliki objektiv koji međusobno dijeli par okulara i dvojni sustav leća za uvećanje. CMO sustavi zbog paralelne putanje zraka mogu imati beskonačno fokusiranu sliku i velik broj raznih dodataka za rješavanje aberacije. Ne može se reći koji je bolji općenito, već koji je svrsishodniji određenoj primjeni (Slika 12.).



Slika 12. Usporedba CMO I Greenough dizajna mikroskopa. Preuzeto: (12)

Uvećanje kod stereomikroskopije:

Ukupno uvećanje kod stereomikroskopa ostvaruje se kao produkt faktora uvećanja objektivna i okulara, kao i dodatnim elementima vanjskih sustava leća za uvećavanje. Najjednostavniji mikroskopi imaju mogućnost lake izmjene objektivna, oni srednje klase imaju revolverne nosače koji drže više objektivna dok stereomikroskopi najviše klase imaju i revolverni nosač i zoom sustav leća.

Ukupno uvećanje često se smatra glavnim kriterijem ocjenjivanja performansi optičkih mikroskopa, što je daleko od istine, jer je ispravno uvećanje dovoljno za predstavljenu zadaću i ne bi trebalo biti nepotrebno prijedeno. Mnoga klasična ispitivanja oslanjaju se na uvećanja od 400 x do 1000 x, međutim, mnoge vrste uzoraka ili radnji (mikromanipulacija) moraju biti ispitivane pri manjim uvećanjima i većim fokalnim dubinama.

5.4. BITNI POJMOVI KOD UPORABE

Kada se govori o uporabi optičkih mikroskopa u stomatologiji važno je spomenuti nekoliko pojmova:

5.4.1. STEREOSKOPIJA

Činjenica da čovjek ima dva oka koja su jedan do drugoga, čini osnovu stereoskopskog vida. Lijevo i desno oko vide određeni objekt iz dva različita kuta (paralakse). Mozak tada stavlja ova dva neznatno različita seta vizualnih informacija zajedno te tvore 3D sliku. To omogućuje da se vidi treća dimenzija, procijeni udaljenost, veličina i položaj, te orijentacija. Kada se gleda na području liječenja samo s trodimenzionalnom slikom, može se utvrditi je li vrh instrumenta ispred, pored ili iza anatomske strukture. Kako bi se omogućila ova orijentacija, optički mikroskopi dizajnirani su kao stereo mikroskopi te omogućuju lijevom i desnom oku gledanje objekta iz različitih kutova i tek tada se može zadržati trodimenzionalni vid i dubina percepcije, kada se gleda kroz njih (4,5,6,7,8).

5.4.2. SMJEŠTAJ

Ljudsko oko je fleksibilan optički sustav koji se može prilagoditi različitim zahtjevima. Može vidjeti predmet na velikoj udaljenosti, ali također može i pročitati tekst koji je udaljen samo 30 cm. Oko se prilagođava različitim udaljenostima, te kako bismo fokusirali objekte na različitim udaljenostima, sustav mišića stvara potrebnu refrakciju za leće u očima. Ako se gleda krajolik, cilijarni mišić je opušten i objektiv je ravan, međutim, ako se čita tekst, cilijarni mišić se steže, uzrokujući konveksnost objektivna. Refraktivna moć je time povećana i mogu se jasno

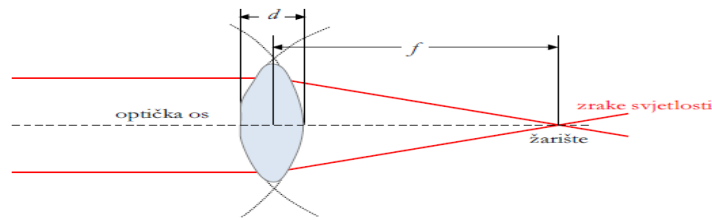
prepoznati mala slova. Produžena kontrakcija cilijarnog mišića može uzrokovati umor, te kako bi se oči opustile, potrebno je gledati u udaljeniji predmet (8).

Da bi se vidjeli fini detalji potrebno je donijeti predmet bliže oku. To je razlog zašto se stomatolog mora naagnuti iznad pacijentove usne šupljine kako bi bio u mogućnosti vidjeti detalje, i to na udaljenost od oko 30 cm. Najlakša vrsta uvećanja stoga je približiti predmet oku, međutim, sposobnosti oka su ograničene. Optički mikroskop nadilazi ova prirodna ograničenja. S jedne strane, uvećava detaljne strukture i fine strukture koje se zatim mogu razlikovati, a s druge strane, opušta cilijarne mišiće i simptomi umora se smanjuju.

5.4.3. LEĆA

Leća je optički element od prozirnog materijala omeđen dvjema plohamo koje lome svjetlost. Svaka od ploha može biti ispupčena (konveksna), udubljena (konkavna) ili ravna (planarna), pa njihovim kombinacijama nastaju različiti tipovi leća. Ispupčena leća djeluje kao konvergentna (skupljajuća, sabirna) leća koja zrake svjetlosti skuplja u jednu točku na zamišljenom pravcu koji prolazi sredinom leće, okomito na njene plohe, zvanom optička os (Slika 13.).

Točka u kojoj se zrake svjetlosti skupljaju naziva se žarište ili fokus. Osim konvergentnih, u mikroskopu se koriste i udubljene divergentne (rasapne) leće koje rasipaju zrake svjetlosti oko optičke osi.



Slika 13. Princip konvergentne leće. Preuzeto: (13)

5.4.4. ZAJEDNIČKO PROMATRANJE

Zajedničko promatranje znači da druga osoba (npr asistent) ili čak i više osoba (studenti, kolege), mogu promatrati liječenje pod optičkim mikroskopom. Za prikaz slike uživo na monitoru obično se koristi kamera jer istovremeno je moguće snimati videozapise ili napraviti fotografije za dokumentaciju. Prednost zajedničkog promatranja putem kamere je ta da jedna ili više osoba mogu slijediti liječenje bez da izravno gledaju kroz optički mikroskop. S druge strane, video slika na ekranu je dvodimenzionalna i nema dubinu. Kako bi se postigla 3D percepcija za dodatnog promatrača, moguće je montirati dodatni okular na optički mikroskop koji omogućuje drugoj osobi promatranje tako da dodatni promatrač ima isti pogled na području liječenja kao i stomatolog (4,5,6,7,8).

Postoje dvije vrste cijevi za zajedničko promatranje:

1. Stereoskopska cijev za zajedničko promatranje

S ovom cijevi dodatni promatrač gleda u dalekozornu cijev s oba oka i vidi stereo prikaz, iako je stereoskopski učinak lagano smanjen za dodatnog promatrača u usporedbi s primarnim promatračem. Prije montaže dodatne cijevi za promatranje potrebno je provjeriti može li nosač podnijeti tu težinu.

2. Monookularna cijev za promatranje

Pružna dodatnom promatraču pogled s jednim okom. Može se koristiti primjerice kod radionica na temu optičkog mikroskopa, ako učitelj želi pratiti rad studenta pod mikroskopom.

5.4.5. ERGONOMIJA

Kirurški mikroskop omogućuje pravilnu ergonomiju za oči i za leđa. Ako stomatolog radi na pacijentu bez uvećanja, njegove oči će se smjestiti na udaljenosti od oko 30 cm i lako se umaraju. Međutim, ako on ili ona gleda kroz optički mikroskop, oči se prilagođavaju gotovo do beskonačnosti, što služi kako bi se spriječio umor. Optički mikroskop podržava ergonomski položaj sjedenja stomatologa. Normalno, stomatolog se nagnje preko usta pacijenta, što može dovesti do problema i bolova u leđima. Ako stomatolog radi s optičkim mikroskopom, onda on ili ona sjedi uspravno i gleda ravno u okular. Nagnjajuće cijevi omogućuju da se kut gledanja podese u skladu s radnom visinom i položajem sjedenja stomatologa (4, 5, 6, 7, 8).

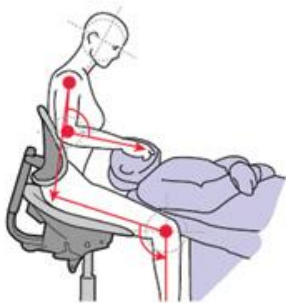Definicija ergonomije

Ergonomija je znanstvena disciplina koja se bavi razumijevanjem interakcije između ljudi i drugih elemenata sustava. Ergonomija je također znanost koja primjenjuje teoriju, načela, podatke i metode u dizajnu, kako bi se optimiziralo ljudsko blagostanje i ukupna učinkovitost sustava. Riječ ergonomija dolazi od grčkih riječi: ergon, što znači rad i nomos, što znači ispravnost. Ukratko, možemo reći da je ergonomija znači raditi ispravno.

Ako postava operatera optičkog mikroskopa nije ispravna, može se pojaviti neugodan učinak u smislu neudobnosti za leđa ili vrat. Ovaj fenomen proizlazi uglavnom iz mišićnog preopterećenja koje ne može biti eliminirano u potpunosti, ali se može smanjiti do te mjere da više ne izaziva nelagodu. Kako bi se smanjilo opterećenje, moramo raditi ergonomski, što znači da moramo eliminirati pogrešna držanja i mijenjati našu tehniku u skladu s time. Postoje dvije vrste mišićnog preopterećenja - statičko i dinamičko. Statičko preopterećenje rezultat je duljeg razdoblja rada u jednom položaju, nepokretnosti i mišićnoga grča. Dinamičko preopterećenje rezultat čestih ponavljanja istih pokreta.

Položaj stomatologa

Standardno dentalno liječenje često rezultira napetošću u vratu i ramenima. To je rezultat statički preopterećene sjedeće pozicije. Da bi se izbjeglo preopterećenje, posebice u području ramena i vrata, potrebna je potporna sjedeća pozicija. Stolica koji ima podesive naslone za ruke i podržava donji dio leđa, svakako je preporučljiv. Kad stomatolog sjedi u podržanoj i udobnoj poziciji, smanjuje se statičko preopterećenje i omogućuje se preciznija motorička koordinacija tijekom rada (Slika 14.).



Slika 14. Ergonomija pravilnog položaja. Preuzeto: (14)

Raspon radnog položaja operatera od 9 do 12 sati

Položaj stomatologa, u odnosu na pacijenta, idealan je u rasponu od 9 do 12 sati. Međutim, kada se koristi optički mikroskop, položaj u većini tretmana seli iz položaja od 9 do 12 sati. Pozicija od 12 sati, tj. iza glave ležećeg pacijenta, ergonomski je položaj za većinu stomatoloških zahvata.

Položaj pacijenta

Nakon što je stomatolog sjeo ispravno, pacijent se mora namjestiti u prikladan položaj za liječenje. Pacijentu treba naći udoban ležeći položaj. To se može poboljšati korištenjem specijalnih jastučića u stolcu i potporom glavi i vratu. Većina liječenja na gornjoj čeljusti može se izvesti dok pacijent leži vodoravno ili lagano nagnuto. Za donju čeljust, većina liječenja može se izvesti dok pacijent leži vodoravno.

Kad je potrebno neizravno gledanje preko ogledala i vidljivost je slaba, često je potrebno spustiti pacijenta ili nagnuti glavu unatrag, kako bi se stvorio bolji kut gledanja.

Endodontski tretman obično se obavlja neizravnim gledanjem pomoću zrcala, stoga je dobar pristup pomicanje pacijentove glave za 10 - 20 stupnjeva unazad. Da bi se dobio dobar pregled polja liječenja, često je nepotrebno da se stomatolog premjesti u drugi položaj ili premjesti optički mikroskop. Dovoljno je jednostavno premjestiti glavu pacijenta na lijevo ili desno. U mnogim slučajevima, ovo daje izravan pogled polja liječenja.

DOM položaj

Nakon utvrđivanja osnovnog položaja stomatologa i pacijenta, optički mikroskop treba biti postavljen. Kako bi se osiguralo da stomatolog može raditi u ergonomski ispravnom položaju, on mora biti postavljen na ispravnu radnu udaljenost ili biti opremljen varioskopom. Općenito, postavljen je pod kutem od 90° u odnosu na pod. Nekoliko situacija liječenja zahtijevaju da se premjesti iz ove pozicije. Nagibanje na okomitoj osi mijenja podržavajući položaj zubara, što rezultira manjom potporom u prsnom pojasu. Naginjanje uzduž lateralne osi dovodi do bočnog nagiba glave i time statičkom preopterećenja vratne kralježnice. Ako se optički mikroskop mora pomaknuti, moguće je točno podesiti okular horizontalno pomoću zakretne ploče.

Kako je položaj 12 sati najčešći sjedeći položaj stomatologa tijekom liječenja, prostor liječenja mora biti podešen tako da je na raspolaganju dovoljno prostora iza pacijenta, kako bi se osiguralo ne samo da stomatolog može tamo sjediti nego da ima dovoljno prostora za one koji asistiraju i mogu proći prema pacijentu i od njega.

Da bi se omogućilo učinkovito liječenje, poželjno je pozicionirati sve potrebne instrumente, materijale i uređaje oko stomatologa i pomoćnika, kako bi se osiguralo da su lako dostupni. Iz tog razloga, primjena kolica je idealna. Svi instrumenti i materijali potrebni za postupak, mogu se staviti na njih i biti spremni za postupak unaprijed.

Kako bi se omogućilo da se rad provede ergonomski, bitno je asistiranje kod mikrostomatoloških zahvata, jer se instrumenti često mijenjaju tijekom rada. Budući da stomatolozi stalno gledaju kroz okular, oni ne mogu vidjeti potrebne instrumente i

materijale, pa je potrebno imati asistenta da ih dodaje. Ovaj se aspekt ne smije podcijeniti jer doprinosi učinkovitom radu tijekom postupka.

Asistent mora biti u mogućnosti vidjeti ono što stomatolog vidi kako bi njemu ili njoj pružio odgovarajuću podršku u dotičnoj situaciji liječenja. Dok su cijevi za zajedničko promatranje dostupne u velikoj većini slučajeva, bolje je imati monitor s video slikom i video kameru spojenu na optički mikroskop. To osigurava da asistent može optimalno koristiti sliku i pružiti adekvatnu podršku, a imajući polje tretmana u pogledu.

Važno je istaknuti dva aspekta u odnosu na dodavanje instrumenata. Prvo, jasna komunikacija kad se vraća rabljeni instrument; zatim, koji je novi instrument potreban i kada ga je potrebno dodati zubaru. To može biti verbalna komunikacija, ili neverbalna, kad su zubar i pomoćnik stekli iskustvo u radu kao tim.

Drugo, ispravna i precizna primopredaja instrumenta od asistenta do stomatologa, od vitalnog je značaja. Budući da je primopredajna pozicija izvan stomatologa vidnog polja, instrument se mora dati stomatologu s ispravnom orijentacijom u odnosu na područje liječenja, i u ispravnom hvatnom položaju. Ako ne, postoji određeni rizik od ozljeda na pacijentu, kao posljedica oštih ili šiljatih instrumenata. Stomatolozi često moraju mijenjati svoje držanje, što odvlači njihov pogled dalje od optičkog mikroskopa i time se prekida tijekom rada te dolazi do umora.

Budući da asistenti moraju provesti više postupaka, uključujući i aspiraciju pacijentovih usta, korisno je ako mogu primiti i dodati instrument istom rukom u isto vrijeme.

5.5. PREDNOSTI MIKROSKOPA

Nekoliko je prednosti korištenja DOM-a, koje vezano uz specijalista endodoncije uključuju: povećanje vidljivosti, poboljšanu kvalitetu i preciznost liječenja, poboljšanu ergonomija, olakšavanje ispravne digitalne dokumentacije, mogućnost lakše komunikacije između stomatologa i pacijenta (15).

5.5.1. BOLJA VIZUALIZACIJA

Prema Carr-u ljudsko oko, kada nije potpomognuto povećanjem, ima sposobnost razlikovanja dva predmeta koji su međusobno udaljeni najmanje 200 mikrona ili 0,2 mm. Ako su bliže, dva odvojena entiteta ili predmeta oko će percipirati kao jedno (16).

Većina ljudi ne može fokusirati oko na udaljenosti bliže od 10 – 12 cm. Povećanjem životne dobi, sposobnost fokusiranja na manjim udaljenostima je kompromitirana, što je uzrokovano gubitkom fleksibilnosti leće oka (prezbiopija), te oko nije u mogućnosti fokusirati i izoštriti sliku. DOM-om mogu znatno povećati rezoluciju ljudskoga oka. Na raspolaganju imaju do šest razina povećanja u rasponu od 2X do 26X koje je moguće brzo mijenjati. Mikroskopi su opremljeni integriranim koaksijalnim izvorom svjetlosti, koji omogućava vidljivost operativnoga polja bez sjene i na teško dostupnim mjestima u usnoj šupljini (17,18).

5.5.2. POBOLJŠANA KVALITETA I PRECIZNOST LIJEČENJA

Zahvaljujući mogućnosti uvećanja, stomatolog dobiva mnoštvo vizualnih informacija koje mu omogućuju izvođenje preciznijeg liječenja i smanjenje pogrešaka. Korisno je imati na umu da ograničenje preciznosti liječenja nije u rukama nego u očima.

To predstavlja veliku korist kod minimalno invazivnih restauracija kod kojih uklanjamo patološki promijenjeno tkivo, uz maksimalno očuvanje tvrdih zubnih tkiva. Uvećanja u stomatologiji omogućuju jasan prikaz raširenosti karijesa i izradu preciznijih restauracija (19).

5.5.3. POBOLJŠANA ERGONOMIJA TIJEKOM RADA

DOM-om se poboljšava ergonomija na više načina. To se najviše odnosi na poboljšano držanje. Uz mikroskop, stomatolog može obavljati tretman gledajući ravno, bez potrebe nagnjanja naprijed s ciljem da vidi bolje, što uzrokuje bol u donjem dijelu leđa i vrata. Mikroskopi omogućuju da mrežnica stopostotno bude fokusirana na objekt (20).

Uspravnijim, odnosno prirodnijim držanjem stomatologa, manja je mogućnost osjećaja napetosti ili umora u vratu i donjem dijelu leđa, što omogućuje potpunu usredotočenost i učinkovitost u radu.

Također, ergonomija je poboljšana tijekom digitalnoga dokumentiranja, jer intraoperativne slike mogu biti zabilježene od strane asistenta bez prekidanja tretmana (21,22,23).

Mikroskopi s velikom radnom udaljenošću omogućuju stomatologu i asistentima sigurnu udaljenost od pacijenta tijekom stomatološkoga rada, i

smanjujući rizik od izloženosti aerosolima i prskanju, bez dovođenja vlastitoga zdravlja u opasnost (24,25,26).

5.5.4. DIGITALNA DOKUMENTACIJA

DOM može imati opciju zabilježavanja digitalne fotografije, snimanja videa na raznim povećanjima i njihovu pohranu (20).

Digitalna dokumentacija omogućuje stomatologu pohranu pacijentovog intraoralnoga stanja, preoperativno, intraoperativno i postoperativno. Prikazivanje situacije pacijentima skraćuje vrijeme i povećava razinu njihova povjerenja (27,28).

Korištenje dokumentacije za medicinsko-pravne, osiguravajuće, komunikacijske (pacijent) i obrazovne svrhe, kao i u komunikaciji s osobljem ili kolegama, na ovaj je način doseglo novu razinu (29,30).

5.5.5. KOMUNIKACIJA PUTEM INTEGRIRANOGA VIDEA

U radu s pacijentom od iznimne je važnosti postići dobru komunikaciju jer pacijenti lakše razumiju ono što vide od onoga što čuju (31). Dodavanje videa na mikroskop pokazalo se korisnim u pružanju informacija pacijentima i pomoćnicima, pa mikroskop, kao intraoralna kamera, omogućava zajedničko promatranje koraka tijekom zahvata u stvarnome vremenu i uključuje ih u određene dijelove zahvata.

Brojni programi omogućuju brzo uređivanje video datoteka što olakšava komunikaciju s kolegama i edukaciju šireg broja ljudi putem predavanja. U novije doba internet pruža mogućnost gledanja zahvata uživo (streaming) koji su dokumentirani pomoću mikroskopa, te se tako pojavio potpuno novi način edukacije, jer je predavanja i zahvate moguće gledati putem računala iz vlastitoga doma (20).

6. MIKROSKOPI U ENDODONCIJI

Izjava o položaju Američke Udruge Endodonata (AAE) o korištenju mikroskopa i drugih tehnika uvećanja, koja je objavljena 2012. godine preporučuje sljedeće zahvate u endodonciji koji mogu imati koristi od uporabe mikroskopa (32):

- pronalaženje skrivenih kanala koji su blokirani kalcifikacijama i reducirani u svojoj veličini
- uklanjanje čvrstih materijala za punjenje (srebrni štapići i materijali s nosačima), kolčića ili puknutih instrumenata
- pomoć u preparaciji pristupnog kaviteta kako bi se izbjeglo nepotrebno uklanjanje mineraliziranoga tkiva
- olakšavanje svih aspekata endodontske kirurgije, posebno resekcije vrška korijena i postavljanje materijala za retrogradno punjenje
- pronalaženje pukotina i fraktura koje se ne vide golim okom niti su opipljive pomoću endodontske sonde
- uklanjanje obturacija kanala
- liječenje bioloških i jatrogenih perforacija.

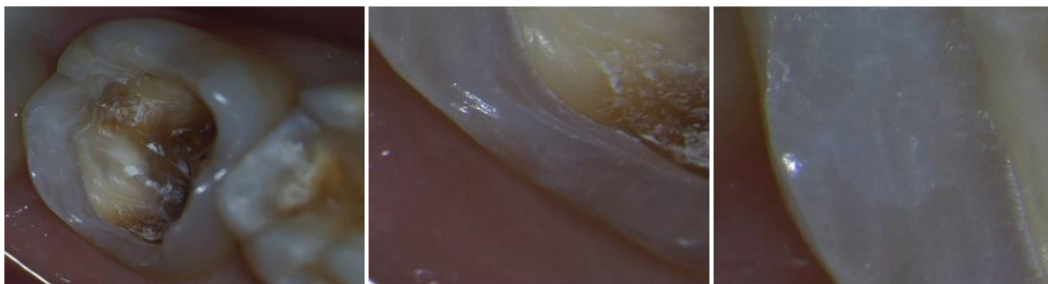
U svim područjima, od izloženosti pristupne šupljine i preparacije do pripreme za trodimenzionalno punjenje i post endodontsku opskrbu, mikroskop daje velike prednosti u odnosu na rad bez odgovarajućega uvećanja. Kao posljedica toga, uporaba mikroskopa preporučuje se za sljedeće specifične indikacije i posebnosti:

6.1. PREGLED, DIJAGNOZA I PLANIRANJE ZAHVATA/LIJEČENJA

Poboljšanom preglednošću, mogućnost liječnika u prepoznavanju bolesti u ranijem stadiju je povećana. Velika povećanja omogućuju endodontima identifikaciju mikroskopskih lezija, promjenu boje, sitnih naslaga plaka unutar pukotina, mikroskopske količine kredaste bijele demineralizacije oko pukotina, sitne količine tamne kariozne zubne strukture unutar tih pukotina. Liječenje se također može provesti preciznije, reducirajući mogućnost neuspjeha, čime se smanjuje pojava sekundarnog karijesa (28,33,34).

6.2. DIJAGNOZA NAPUKNUTOGA ZUBA

Mikrofrakture i longitudinalne frakture u caklini i restorativnim ispunima koje je često teško klinički dijagnosticirati predstavljaju znakove okluzalnih oštećenja. Infrakcije, rubne pukotine, eksponiranost dentina mogu dovesti do preosjetljivosti i boli te se lako vide pomoću DOM-a (Slika 15.) (35, 36).



(a),(b),(c)

Slika 15a, 15b, 15c. Nakon uklanjanja amalgamskog ispuna vidljiva je napuklina na zubu (a). Slike (b) i (c) pokazuju napuklinu pod mikroskopskim povećanjem.

Preuzeto: prof.dr.sc.Vlatko Pandurić

6.3. BOLJA VIZUALIZACIJA PULPNE KOMORE I ULAZA U KORIJENSKI KANAL

Povećanje omogućava stomatologu bolju identifikaciju anatomskih struktura unutar pulpne komore, uključujući zidove, inicijalne perforacije pulpe, ulaze u korijenske kanale i druge, te diferencijaciju između dna od krova pulpne komorice (37).

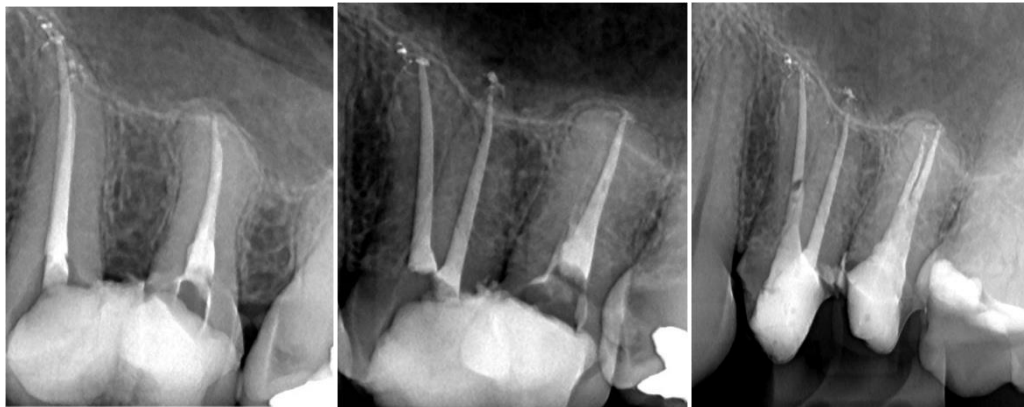
6.4. INSTRUMENTACIJA

Tijekom instrumentacije, povećana vidljivost specifičnih kanala omogućuje stomatologu lakše manevriranje u otvore kanala s većom učinkovitošću. Lakše se razlikuju vitalni i nekrotizirani kanali, ostatci nekrotične pulpe koji nisu uklonjeni tijekom instrumentacije, krvarenja u kanalima i prisutnost gnoja. Ovim postupkom maksimalno se čuva zubna struktura, jer da bi se korijenski kanali mogli vidjeti golim okom, potrebno je ukloniti više zubne krune (38,39). Nakon obrade kanala stomatolog dobiva potvrdu ispravno očišćenoga korijenskoga kanala. Mikroskopi omogućuju provjeru ispravno instrumentiranih kanala, što je golim okom onemogućeno.

6.5. LOCIRANJE SKRIVENIH KORIJENSKIH KANALA

Anatomske varijacije nisu tako rijetke kao što se često smatra. Mnoge od tih važnih struktura ne mogu biti pravovremeno detektirane ili liječene tradicionalnim

endodontskim metodama. Ako se RTG snimka detaljno pregleda, često se mogu naći znaci neobičnih korijena i/ili oblika kanala kao što su oni uzrokovani promjenom anatomskog oblika K.K.-a i površine korijena (Slika 16). Trodimenzionalna slika može pružiti važne informacije. Premolari s 3 korijena mogu se primjerice naći u 6 % svih maksilarnih premolara. Anatomske varijacije također uključuju ostale kompleksne strukture, kao što je središnji mezijalni kanal u mandibularnom prvom molaru i kanali C oblika kod mandibularnog drugog molara (40, 41). Drugi meziobukalni kanal u maksilarnim molarima (16 % i 78 % in vivo), kojeg je teško locirati i preparirati, razlog je zbog kojeg je postotak neuspjeha najveći kod prvih maksilarnih molara. Gotovo sve studije ukazuju na specifične prednosti korištenja DOM-a u lokalizaciji i tretmanu ove vrlo kompleksne anatomske varijacije. Uvođenjem mikroskopa i mogućnosti pregleda korijeskoga kanala ortogradno i retrogradno su znatno promijenili razumijevanje dentalne morfologije (34, 42).

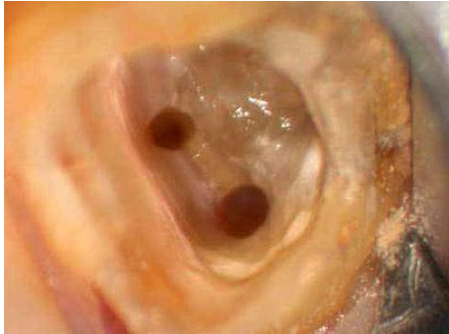

(a), (b), (c)

Slika 16a, 16b, 16c. Ciljana snimka zuba 25 pokazuje postojanje 1 korijenskog kanala (a). Slika (b) promjenom kuta snimanja vidljiv je drugi korijenski kanal na zubu 25. Slika (c) pravilno napunjena oba korijenska kanala na zubu 25. Preuzeto: prof.dr.sc. Vlatko Pandurić

6.6. IDENTIFIKACIJA I UKLANJANJE OBLITERACIJA I KALCIFIKACIJA

Ovakve situacije javljaju se u 50 % svih zuba, značajno otežavajući instrumentaciju i sprječavajući zahvat na korijenskim kanalima (Slika 17.).



Slika 17. Obliterirani kanal. Preuzeto: (43)

6.7. IDENTIFIKACIJA I UKLANJANJE PULPNIH KAMENACA

Specifična vrsta kalcifikacije sa kojom se susrećemo vrlo često. Kamenci mogu blokirati ulaz u korijenski kanal ili omesti daljnju instrumentaciju. Možemo ih lako identificirati pomoću DOM-a (34).

6.8. SLUČAJEVI OTVORENOG APEKSA

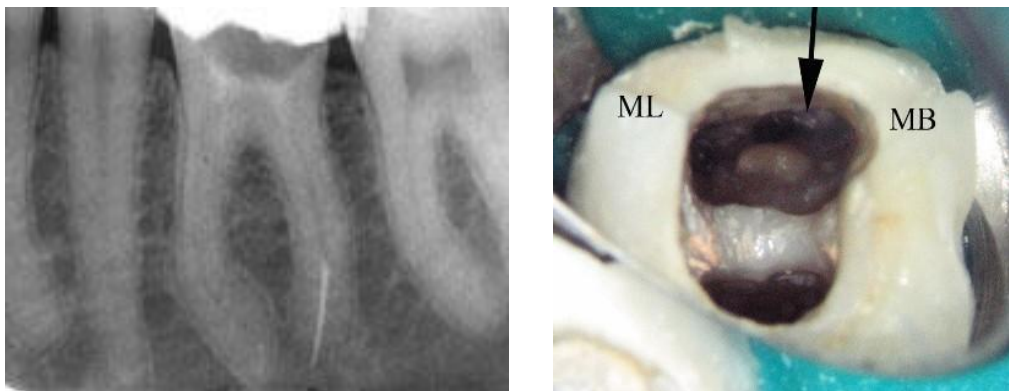
Suvremene terapije apeksifikacije zahtijevaju posebne materijale i tehnike za obradu čija je primjena i korištenje uvelike olakšana zahvaljujući operativnom mikroskopu.

6.9. POPRAVAK PERFORACIJA

Liječenje jatrogenih problema, kao što su perforacija dna pulpe, lateralna perforacija korijena i prognoza, uključuje vizualizaciju problema, tako da u ovakvim situacijama operativni mikroskop igra važnu ulogu.

6.10. UKLANJANJE SLOMLJENIH INSTRUMENTATA I KOLČIĆA

Poboljšana vidljivost, uz povećanje i osvjetljenje optičkim mikroskopom, omogućuje stomatologu uvid u većinu koronarnih aspekata frakturiranih kolčića i instrumenata te njihovo uklanjanje bez velikog gubitka zubne strukture i opasnosti od perforacija, tako da je prognoza zuba prilično dobra (Slika 18. i 19.) (44, 45).



Slika 18. Na RTG-u se vidi slomljeni instrument u korijenskom kanalu. Preuzeto: (46)

Slika 19. Pomoću DOM-a se vidi slomljeni instrument u korijenskom kanalu. Preuzeto: (43)

6.11. MIKROKIRURŠKA APIKOTOMIJA

Uvođenjem mikroskopskog pristupa u kirušku endodonciju moguće je pažljivo ispitati apikalni segment korijena i izvršiti atraumatski apikalni postupak resekcije. Kirurgija mekih tkiva također je unaprijeđena mikroskopskim pristupom što dovodi do bržeg ozdravljenja (46,35). Pojam mikrokirurške tehnike šivanja koja minimalizira traumu dovodi do brzog zacjeljivanja rana i manje postoperativne boli i komplikacija, te ima mnogo bolju prognozu od tradicionalnih postupaka. Studije ukazuju na uspješnost postupaka od 44,2 % - 60 % za tradicionalne metode i 91,1 % za mikrokirurške tehnike (47,48).

6.12. OSTALE UPORABE

Ostale indikacije korištenja operativnog mikroskopa su: popravak eksterne intenzivne resorpcije, uklanjanje tvrdih materijala za punjenje, kao što su čvrsti opstruirajući materijali, a i ostali resorpcijski popravci (45).

7. RASPRAVA

U većini slučajeva više su nego očite prednosti DOM-a u odnosu na druga pomagala. Različiti su razlozi; od većeg uvećanja, boljeg osvjetljenja, dokumentacijskih mogućnosti, praktičnosti, a i ergonomije, što je naročito važno kod dugotrajnijih zahvata. Položaj i uvećanje su varijabilni faktori koji se razlikuju od stomatologa do stomatologa, dok je osvjetljenje faktor koji je nepromjenjiv, jer uvijek vrijedi postulat da što je bolje osvjetljenje, bolja je vidljivost. S obzirom na iznesene čimbenike, kombinacija tih prednosti olakšava, ubrzava i čini preciznijim svaki zahvat, te je stoga logično zaključiti da će ubuduće DOM imati nezamjenjivu ulogu i naći svoje mjesto u svakoj stomatološkoj ordinaciji. Vrijedi spomenuti riječi profesora Kim-a koji kaže da se ispravno može liječiti samo ono što dobro vidimo.

Uspjeh endodontske terapije ovisi o učinkovitosti uklanjanja inficiranoga i upaljenoga sadržaja iz K.K.-a. DOM nam omogućuju pregled vanjske površine zuba i indentifikaciju horizontalnih i vertikalnih fraktura krune zuba. Vrlo važna značajka korištenja DOM-a je dijagnosticiranje vertikalne frakture korijena (49). Dosad se jedino mogla dijagnosticirati podizanjem režnja i vizualizacijom frakturne linije. Korištenjem DOM-a može se izbjeći podizanje režnja i sigurno dijagnosticirati vertikalnu frakturu korijena.

Zbog dimenzionalnih promjena koje nastaju zbog kontinuiranog odlaganja dentina uslijed starenja pulpe ili traume, dolazi do poteškoća u pronalaženju K.K.-a, a time i instrumentacije K.K.-a. DOM omogućava jasno razlikovanje pulpnoga kamenca, reparatornoga dentina, razlikovanje dna pulpe od njenoga krova.

Anatomija K.K.-a može biti različita. Vrlo je važno njegovo prepoznavanje i otkrivanje jer se smanjuje neuspjeh endodontskoga tretmana. DOM povećanjem vidnoga polja olakšava pronalaženje K.K.-a bez obzira na kojoj se razini oni nalazili. Primjerice, česti razlog neuspjeha je nepronalazak MB2 kanala kod maksilarnoga prvoga molara. Korištenjem DOM-a mogu se locirati i manji kanali koji bez njegova korištenja budu neidentificirani.

Tijekom čišćenja i širenja K.K.-a dolazi do stvaranja zaostatnoga sloja koji se mora očistiti, jer on također može biti razlog neuspjeha endodontskoga tretmana, a budući da su u njegovom sastavu i mikroorganizmi, može doći do egzacerbacije upale. Njegovo prisustvo na stijenkama kanala ne omogućava dobar kontakt punila sa zidom kanala te dolazi do neželjenog mikropropuštanja. U svrhu njegova uklanjanja koriste se irigansi (natrijev hipoklorit, klorheksidin) (50). DOM-om se omogućuje procjena čistoće K.K.-a nakon preparacije, irigacije i dezinfekcije, što je preduvjet za bolju adheziju i prodor punila u tubule, uz smanjenje mogućnosti apikalnoga i koronarnoga propuštanja.

Nisu svi kanali na presjeku okrugli pa se korištenjem DOM-a omogućava kvalitetno brtvljenje K.K.-a koje je važno za sam uspjeh terapije, jer K.K. može biti napunjen trodimenzijski. DOM-om se prevenira slabljenje strukture zubnoga tkiva i smanjuje mogućnost nastanka frakture krune ili korijena, jer njime možemo napraviti minimalno invazivne preparacije, zbog strateškoga uklanjanja zubnoga tkiva tijekom preparacije.

Omogućava detekciju K.K.-a kod postraničnih proboja i perforacija račvišta. Preparatima mineral trioksid agregata (MTA) i DOM-om možemo s velikom

sigurnošću zatvoriti perforaciju i spriječiti nepoželjne posljedice koje mogu nastati (upala i parodontni džep, hemisekcija i amputacija korijena).

Nakon revizije DOM-om može se procijeniti stanje kanala, korijenskih zidova, prisutnost zaostatnoga sloja, nekrotičnoga sloja, što povećava uspješnost terapije.

S obzirom na brojne prednosti DOM-a od velike je važnosti da ga stomatolog koristi u ergonomskim uvjetima, odnosno da je omogućena pravilna ergonomija za oči i leđa te da se podržava ergonomski položaj sjedenja stomatologa.

8. ZAKLJUČAK

Ovaj diplomski rad imao je za cilj prikazati i pojasniti nekoliko činjenica: što je dentalni mikroskop, na koji način funkcionira, kako se koristi i koja mu je primjena u modernoj stomatologiji, odnosno, predstavlja li sredstvo koje može olakšati i poboljšati endodontske zahvate. S obzirom na činjenice iznesene u ovom radu, svrha samog rada je ispunjena, a to je prikazati mogućnost liječenja naprednom tehnologijom u svrhu povećanja uspješnosti endodontske terapije i dugoročne prognoze zuba, te prikazati proširene terapijske mogućnosti koje do sada nisu bile moguće, zbog smanjenog vidnog polja u odnosu na dentalni mikroskop.

Mikroskop će zasigurno u budućnosti zauzeti svoje mjesto u stomatologiji, s ciljem što uspješnijeg liječenja samih zuba, zbog toga što proširuje granice terapijskih mogućnosti i liječenja onoga što je prije njegove uporabe bilo otežano. S obzirom na ubrzani razvoj tehnologije, očekivati nam je neka nova rješenja u vidu mikroskopije i usavršavanja postojećih, te njihovu neizostavnu primjenu u suvremenoj stomatologiji.

9. SAŽETAK

Operativni mikroskop je revolucionarizirao endodonciju. Predstavlja kvantni skok u razvoju mogućnosti za endodonciju i stomatologije u cjelini. Povećana uvećanja i koaksijalno osvjetljenje unaprijedili su mogućnosti liječenja u nekirurškoj i kirurškoj endodonciji. Možemo ustvrditi da danas mikroskopi u endodonciji predstavljaju ono što je otkriće rendgena značilo stomatologiji prije više od 100 godina. Kao što danas ne možemo zamisliti stomatološku ordinaciju bez rendgena, isto tako možemo reći da nije daleko dan kad će se stomatološki zahvati u potpunosti obavljati pod DOM-om.

Tradicionalna endodoncija temeljila se na osjetu, a ne na vidu. Zajedno s RTG snimkama i elektroničkim apeks lokatorima, ovaj „slijepi“ pristup je imao iznenađujuće uspjehe. Međutim, postoji i značajni postotak neuspjeha, pogotovo dugoročno gledajući. Povećanje pomaže korisniku ne samo vidjeti više nego vidjeti točno. Visoke razine povećanja povećavaju ukupnu količinu vizualnih informacija dostupnih endodontu za dijagnosticiranje i liječenje dentalne patologije. Iako je u početku bilo otpora, nedavno se pojavio veliki interes za mikroskopski potpomognutu stomatologiju kod endodonata. Mikroskopi se koriste u svim područjima stomatologije, endodonciji, kirurgiji i parodontologiji, kojima posljednjih petnaestak godina raste interes. Unatoč visokoj cijeni, kada se dentalni mikroskop u potpunosti integrira u endodontsku praksu i koristi na punom potencijalu, povrat investicije se očituje kroz ergonomiju i nepogrešivu endodonciju.

10. SUMMARY

Title: Use of microscopes in endodontics

The operating microscope has revolutionized the specialty of endodontics. It represents a quantum leap in the development of competence for endodontics and dentistry in general. The increased magnification and the coaxial illumination have enhanced the treatment possibilities in non-surgical and surgical endodontics. We can state that nowadays microscopes in endodontics represent what the discovery of X-ray radiations represented in dentistry more than 100 years ago. As today we cannot imagine a dental office without the X-ray machine, in the same way we can state that the day when dentistry is entirely and diffusely performed under the operating microscope is not far away.

Traditional endodontics has been based on feel rather than sight. Together with radiographs and electronic apex locators this blind approach has produced surprising success. There is, however, a significant failure rate, especially in long-term. Magnification helps the user not only to see more, but to see well. High levels of magnification increase the aggregate amount of visual information available to endodontists for diagnosing and treating dental pathology. Initially resisted, there has been a recent surge of interest in microscope enhanced dentistry among endodontists. Dental operating microscopes are being used in all areas of dental practice, endodontics, surgical practice, periodontics and other, which show increased interest in the last 15 years. Despite their higher price tags, however, when the dental operating microscope is fully integrated into an endodontic practice and used to its fullest potential, a return on investment is improved ergonomics and zero defect endodontics.

11. LITERATURA

1. Carr GB, Castellucci A. The Use of the Operating Microscope in Endodontics. [Online]. [cited 2016 Jun15]. Dostupno na: <http://www.perfendo.org/docs/Endodonzia.pdf>. [9.9.2016.].
2. Torabinajed M, Walton RE. Endodoncija-Načela i praksa. 4. Izdanje. Zagreb: Naklada Slap; 2010. 1-52.
3. Dentopedia. Lupe u stomatologiji. [Online]. 2016. (3.5.2016.). Dostupno na: <http://www.dentopedia.info/biblioteka/dental-products/lupe-u-stomatologiji/>. [9.9.2016.].
4. Doornbusch H, Veenstra K. Frequently Asked Questions about the Dental Microscope. [Online]. 2007. Dostupno na: <http://www.endoexperience.com/documents/ZeissscopesinDentistryBrochure.PDF>. [09.09.2016].
5. Gansler W. The Advantages of Using the Dental Microscope in Restorative Dentistry- A Practically Oriented Report. [Online]. 2007. Dostupno na: <http://www.endoexperience.com/documents/ZeissscopesinDentistryBrochure.PDF>. [09.09.2016].
6. Clauder T. The Dental Microscope: An Indispensable Tool in Endodontic Practice. [Online]. 2007. Dostupno na: <http://www.endoexperience.com/documents/ZeissscopesinDentistryBrochure.PDF>. [09.09.2016].
7. Mora AF. Enhancing Ergonomics and Workflow in Microdentistry: OPMI pico with MORA Interface. Zeiss publication for the IDS. 2005: 29-30.
8. Zeiss C. Microscopic Dentistry A Practical Guide. [Online]. 2014. Dostupno na: http://www.zeiss.com/content/dam/Meditec/downloads/pdf/dental-book/microsurgery_book.pdf. [09.09.2016.].
9. BW optics. Introduction to stereomicroscopy. [Online]. 2010. (27.4.2010; 22:20:58). Dostupno na: <http://bwoptics.com/html/UploadFile/20105675422142.jpg>. [09.09.2016.].
10. Abramowitz M. Microscope Basic and beyond. [Online]. 2003. Dostupno na: <https://micro.magnet.fsu.edu/primer/pdfs/basicsandbeyond.pdf>. [9.9.2016.].

11. Mason technology. SZX16 Zoom Stereo microscope. [Online]. 2016. Dostupno na: <http://www.masontechnology.ie/files/images/largeproducts/olym14.jpg>. [9.9.2016.].
12. BW Optics. Introduction to stereomicroscopy. [Online]. 2010. (27.4.2010; 22:20:58). Dostupno na: <http://bwoptics.com/html/UploadFile/20105675311869.jpg>. [9.9.2016.].
13. Wikiwand. Leča (optika). [Online]. 2016. Dostupno na: https://upload.wikimedia.org/wikipedia/sl/thumb/2/23/Lens1_sl.svg/390px-Lens1_sl.svg.png. [9.9.2016.].
14. Dentistry today. The Eight Keys to Selecting Great Seating for Long-Term Health. [Online]. 2005. (1.9.2005; 00:00). Dostupno na: http://www.dentistrytoday.com/Media/EditLiveJava/0509_Ahearn_07.jpg. [09.09.2016.].
15. Glenn A, van AS. Use of the Dental Operating Microscope in Laser Dentistry: Seeing the Light. *Laser Dent.* 2007; 15(3):122-9.
16. Carr GB. Magnification and illumination in endodontics. In: Hardin JF, Clark's Clinical Dentistry. New York. Mosby. 1998; 4:1-14.
17. Carr GB. Microscopes in Endodontics. *J Calif Dent Assoc.* 1992; 20(11): 55-61.
18. Behle C. Photography and the Operating Microscope in Dentistry. *J Calif Dent Assoc.* 2001; 29(10): 765-71.
19. Tibbets LS, Shanelec DA. Periodontal Microsurgery. *Dent Clin North Am.* 1998; 42:339-59.
20. Glenn A van As. Extreme Magnification: Seeing the Light. [Online]. 2005. Dostupno na: <https://www.dentalacademyofce.com/courses/1442/pdf/extrememagnification.pdf>. [09.09.2016.].
21. Chang BJ. Ergonomic benefits of surgical telescope systems: Selection guidelines. *J Calif Dent Assoc.* 2002; 30(2): 161-9.
22. Van As GA. Enhanced Acuity through Magnification: Clinical Application for Increased Visualization. *Dent Today.* 2001; 1(2): 40-2.
23. Friedman MJ, Landesman HM. Microscope Assisted Precision (MAP) Dentistry. *J Calif dent Assoc.* 1998; 26(12): 900-5.

24. Comes C, Valceanu A, Rusu D, Didilescu A, Bucur A, Anghel M, Argesanu V, Stratul S.-I. A Study on the Ergonomical Working Modalities Using the Dental Operating Microscope (DOM). PART I: Ergonomic Principles in Dental Medicine. *TMJ*. 2008; 58 (3 – 4): 218-23.
25. Comes C, Valceanu A, Rusu D, Didilescu A, Bucur A, Anghel M, Argesanu V, Stratul S.-I. A study on the ergonomical working modalities using the dental operating microscope (DOM). Part II: Ergonomic Design Elements of the Operating Microscopes. *TMJ*. 2009; 59(1): 102-4.
26. Comes C, Valceanu A, Rusu D, Didilescu A, Bucur M, Anghel M, Argesanu V, Stratul S.-I. A study on the ergonomical working modalities using the dental operating microscope (DOM). PART III: Ergonomical Features of Contemporary Top Dental Microscopes Commented. *TMJ*. 2010; 60(1): 102-8.
27. Tiwar M, Podar R. Benefits of the Dental Operating microscope. *Terna J DentSci*. 2012; 1: 35-9.
28. Napoletano D. The Dental Operating Microscope: The most valuable (and profitable) technology a dentist can own. *Inside Dent*. 2010; 6(2): 1.
29. Mora AF. Restorative Microdentistry: A New Standard for the 21st Century. *Prosthet Dent Rev*. 1998; 1(3):1.
30. Van As GA. Digital Documentation and the Dental Operating Microscope. *Oral Health*. 2001; 91(12): 19-25.
31. Van As GA. Digital Documentation and the Dental Operating Microscope: what you see is what you get. *Int J Microdent*. 2009; 1: 30–41.
32. American Association of Endodontists. AAE Position Statement on Use of Microscopes and Other Magnification Techniques. [Online]. 2012. Dostupno na: www.aae.org [09.09.2016.].
33. Clark DJ, Sheets CG, Paquette JM. Definitive diagnosis of early enamel and dentin cracks based on microscopic evaluation. *J Esthet Restor Dent*. 2003; 15: 391-401.
34. Clauder T. The Dental Microscope: An Indispensable Tool in Endodontic Practice. [Online]. 2007. Dostupno na: <http://www.endoexperience.com/documents/ZeissscopesinDentistryBrochure.PDF>. [09.09.2016].

35. Van As GA. Evaluation of Enamel and Dentinal Cracks Using Methylene Blue Dye and the Operating Microscope. *Inside Dent.* 2007; 3(7): 1.
36. Griffin JD Jr. Efficient, Conservative Treatment of Symptomatic Cracked Teeth. *Compendium.* 2006; 27(2): 93-102.
37. Mamoun JS. A rationale for the use of high-powered magnification or microscopes in general dentistry. *General Dent.* 2009; 57(1):18-26.
38. Vertucci FJ. Root canal morphology and its relationship to endodontic procedures. *Endod Topics.* 2005; 10: 3–29.
39. Jafarzadeh H, Wu Y-N. The C-shaped Root Canal Configuration: A Review. *J Endod.* 2007; 33(5): 517-23.
40. Seo MS, Park DS. C-shaped root canals of mandibular second molars in a Korean population: clinical observation and in vitro analysis. *Int Endod J.* 2004; 37: 139–44.
41. Buhrey LJ, Barrows MJ, Begole EA, Wenckus CS. Effect of magnification on locating the MB2 canal in maxillary molars. *J Endod.* 2002; 28(4): 324-7.
42. Gencoglu N, Helvacioğlu D. Comparison of the Different Techniques to Remove Fractured Endodontic Instruments from Root Canal Systems. *Eur J Dent.* 2009; 3(2): 90–5.
43. Das UK, Das S. Dental Operating Microscope in Endodontics-A Review. *IOSR Journal of Dental and Medical Sciences (IOSR-JDMS).* 2013; 5(6): 1-8.
44. Ruddle CJ. Microendodontic Nonsurgical Retreatment: Silver Point Removal. *Dent Today.* 1997; 16(2): 64-9.
45. Carr GB, Murgel CAF. The Use of the Operating Microscope in Endodontics. *Dent Clin N Am.* 2010; 54: 191–214.
46. Dentistry today. Reciprocating Relieved Reamers: The Future of Endodontic Instrumentation. [Online]. 2012. (9.4.2012; 13:38). Dostupno na: http://www.dentistrytoday.com/Media/EditLiveJava/0412_Musikant_03.jpg. [9.9.2016.].
47. Rubinstein RA, Kim S. Long-term followup of cases considered healed one year after apical microsurgery. *J Endod.* 2002; 28: 378-83.

48. Tsesis I, Rosen E, Schwartz-Arad D, Fuss Z. Retrospective Evaluation of Surgical Endodontic Treatment: Traditional versus Modern Technique. *J Endod.* 2006; 32(5): 412-16.
49. Medvedec I, Šimović M, Pavušek I, Prpić-Mehičić G. Vertikalna fraktura korijena. *Sonda.* 2011; 12(21): 51-2.
50. Opačak I, Medvedec I, Prpić-Mehičić G. Sredstva za ispiranje korijenskih kanala. *Sonda.* 2009; 10(19): 58-62.

12. ŽIVOTOPIS

Morana Runje rođena je u Zagrebu 24. ožujka 1989. godine. Upisuje osnovnu školu Eugena Kumičića u Velikoj Gorici 1995. koju završava 2003. godine te nakon toga upisuje srednju školu Zdravstveno učilište u Zagrebu, smjer dentalni tehničar, koju završava 2007. godine s odličnim uspjehom. Nakon završene srednje škole dvije godine radila je u privatnom dentalnom laboratoriju. 2009. godine upisuje Stomatološki fakultet sveučilišta u Zagrebu koji uspješno završava 2016. godine. Tijekom studiranja asistirala je u ordinaciji dentalne medicine u Zagrebu.