

# Klinička obilježja hiperekstenzije čeljusnog zgloba

---

Jozić, Tamara

Master's thesis / Diplomski rad

2015

Degree Grantor / Ustanova koja je dodijelila akademski / stručni stupanj: **University of Zagreb, School of Dental Medicine / Sveučilište u Zagrebu, Stomatološki fakultet**

Permanent link / Trajna poveznica: <https://um.nsk.hr/um:nbn:hr:127:967229>

Rights / Prava: [Attribution-NonCommercial-NoDerivs 3.0 Unported / Imenovanje-Nekomercijalno-Bez prerada 3.0](#)

Download date / Datum preuzimanja: **2025-01-14**



Repository / Repozitorij:

[University of Zagreb School of Dental Medicine Repository](#)



SVEUČILIŠTE U ZAGREBU

STOMATOLOŠKI FAKULTET

Tamara Jozić

**KLINIČKA OBILJEŽJA**

**HIPEREKSTENZIJE**

**ČELJUSNOG ZGLOBA**

DIPLOMSKI RAD

Zagreb, rujan 2015.

Rad je izrađen na Zavodu za mobilnu protetiku Stomatološkog fakulteta Sveučilišta u Zagrebu

Mentor: prof.sc.dr. Tomislav Badel, Zavod za mobilnu protetiku, Stomatološki fakultet Sveučilišta u Zagrebu

Lektor teksta na hrvatskom jeziku: Sanja Matasić  
prof. hrvatskog jezika i književnosti  
Knežija 9, 10 000 Zagreb  
095/ 575 – 2324

Lektor teksta na engleskom jeziku: Martina Matijašević  
prof. engleskog jezika  
III Rudeški ogranak 7, 10 000 Zagreb  
098/ 161 – 0336

Rad sadrži: 44 stranice

11 slika

1 CD

*Zahvaljujem mentoru prof.sc.dr. Tomislavu Badelu na nesebičnoj pomoći i korisnim savjetima te prenesenom znanju koji su mi pomogli u izradi ovog rada.*

*Hvala svim mojim prijateljima i kolegama, koji su uvijek bili uz mene i bez kojih cijeli tijek studiranja ne bi bio tako poseban.*

*Jedno posebno hvala mojoj voljenoj osobi na neizmjerne podršci i oslonacu u teškim trenucima.*

*Najveće hvala mojim roditeljima, koji su mi pružali bezuvjetnu ljubav i bili velika potpora te svojim nesebičnim odricanjem i vjerom omogućili mi da ostvarim moj uspjeh. Volim vas puno.*

## **SADRŽAJ**

<b>1. UVOD</b> .....	<b>1</b>
<b>2. SVRHA RADA</b> .....	<b>3</b>
<b>3. POVIJEST</b> .....	<b>4</b>
3.1. Prošlost.....	4
3.2. Sadašnjost.....	7
3.3. Budućnost.....	7
<b>4. TEMPOROMANDIBULARNI ZGLOB</b> .....	<b>8</b>
4.1. Anatomija temporomandibularnog zgloba.....	8
4.2. Ligamenti temporomandibularnog zgloba .....	10
4.3. Žvačno mišićje .....	10
4.4. Kretnje donje čeljusti .....	11
4.5. Funkcijske kretnje .....	12
<b>5. TEMPOROMANDIBULARNI POREMEĆAJ / DISFUNKCIJA</b> .....	<b>15</b>
5.1. Klasifikacija temporomandibularnih poremećaja .....	16
<b>6. STRUKTURNA NEPODUDARNOST ZGLOBNIH POVRŠINA</b> .....	<b>19</b>
6.1 Subluksacija / hipermobilnost .....	20

6.2. Spontana dislokacija / luksacija .....	22
6.3. Predisponirajući čimbenici.....	23
6.4. Klinička dijagnostika .....	24
6.5. Terapija .....	26
<b>7. RASPRAVA.....</b>	<b>37</b>
<b>8. ZAKLJUČAK.....</b>	<b>39</b>
<b>9. SAŽETAK.....</b>	<b>40</b>
<b>10. SUMMARY .....</b>	<b>41</b>
<b>11. LITERATURA .....</b>	<b>42</b>
<b>12. ŽIVOTOPIS .....</b>	<b>44</b>

## POPIS SKRAĆENICA I AKRONIMA

TMD	engl. temporomandibular disorders hrv. temporomandibularni poremećaji
TMJ	engl. temporomandibular joints hrv. temporomandibularni zglob
ADA	engl. American Dental Association hrv. Američka stomatološka udruga
CT	engl. computed tomography hrv. kompjutorska tomografija
MR	hrv. magnetska rezonancija
CR	hrv. centrična relacija
MI	hrv. maksimalna interkupidacija
DL	hrv. desna lateralna kretnja
LL	hrv. lijeva lateralna kretnja
MP	hrv. maksimalna protruzija
MO	hrv. maksimalno otvaranje

## 1.UVOD

Temporomanibularni poremećaji spadaju u grupu složenih poremećaja, često multifaktorijelne etiologije i patofiziologije. Kroz prošlost poremećaji temporomandibularnog zgloba svrstavali su se pod razne bolesti, sindrome i povezivali sa promjenama u okluziji, boli u vratu, čeljusti i samom zglobu. Po tim klasifikacijama mijenjali su se i sami nazivi poremećaja temporomandibularnog zgloba. Kako bih se skupina tih simptoma objedinila u jedinstveni naziv Američka stomatološka udruga 1983. godine, prihvatila je termin poremećaji temporomanibularnog zgloba i samim tim dala klasifikaciju istoga.

Pojam hiperekstenzija povezuje se sa anatomski strukturnim promjenama nastalim na zglobnim površinama. Hiperekstenziju karakterizira hipermobilnost kondila koja dovodi do nastanka subluksacije i luksacije. Kod hipermobilnosti kondili su pozicionirani preko zglobne kvržice i dolazi do preskakanja kompleksa kondil – disk tijekom otvaranja usta i također do djelomična ili potpuna nemogućnost zatvaranja usta. Uzrok tih promjena često je promjena zglobnih površina, „slabost“ ligamenta i mišićne strukture. Bitno je zapamtiti da hiperekstenzija nije patološko stanje, nego promjena anatomski struktura zgloba.

Postupci kojima se dolazi do točne dijagnostike samoga poremećaja složeni su i zahtijevaju mnogo vremena i stručnost. Klinički pregled temelji se na detaljnoj



medicinskoj i stomatološkoj anamnezi, kako bismo isključili sistemske bolesti kao podlogu poremećaja. Zatim kliničkim pregledom pacijenta dobijamo objektivniju sliku stanja. Tijekom pregleda pacijentu se daje upitnik za procjenu psihološkog i emotivnog stanja, koji mogu biti uzrok poremećaja. Za dijagnosticiranje poremećaja koriste se i radiografske metode, kao što je magnetska rezonancija, kompjutorska tomografija te snimke zgloba po Schülleru.

Liječenje poremećaja tempormandibularnog zgloba temelji se na potpornoj terapiji, okluzijskim udlagama, intraoralnim napravama za redukciju otvaranja usta, injektiranjem anestetika, botoksa. Kirurški zahvat smatra se kao krajnja opcija liječenja i njoj se pristupa kod kroničnih i dugotrajnih poremećaja temporomandibularnog zgloba.

## **2. SVRHA RADA**

Svrha ovog rada jeste objasniti hipereksteziju temporomanibularnog zgloba koja nastaje kao promjene anatomske strukture zgloba te kako je razlikovati od patoloških stanja. Osim opisivanja stanja, bit će jasno opisani dijagnostički i terapijski postupci s ciljem razumijevanja temporomandibularnog poremećaja koji se sve češće javlja kod populacije.

### 3. POVIJEST

Rečeno je: „Nitko ne može razumijeti sadašnjost ili predvidjeti budućnost bez promatranja prošlosti.“ To je istina kada se govori o poremećaju temporomandibularnog zgloba (TMD). Poznavanje prošlosti će nam pomoći izbjeći pogreške u dijagnozi i terapiji koje su već učinjene (2).

#### 3.1. Prošlost

Temporomandibularni poremećaj postoji od samog razvitka temporomandibularnog zgloba (TMJ), ali najraniji zapisi potječu iz četvrtog stoljeća prije Krista, kada je Hipokrat opisao manualni zahvat repozicije mandibule, poznat kao Hipokratov zahvat (2).

Tijekom Bizantskog razdoblja (4st.–7st. i 8st.–12 st.) mnogi liječnici bili su zainteresirani za poremećaj temporomandibularnog zgloba s posljedicama dislokacije mandibule, među kojima se ističu Oribasius Pergamus i Paulus Aegineta.

Oribasius Pergamus (4.stoljeće prije Krista) posebno objašnjava dislokaciju mandibule, bilo da je riječ o unilateralnoj ili bilateralnoj te opisuje metode repozicije mandibule s odgovarajućima manevrima, pri čemu se koristi posebnim anatomskim obilježjima. Zagovornik je korištenja posebnih zavoja u slučaju unilateralne ili bilateralne dislokacije mandibule, pri tome se koristi sa dva ili tri manevra, ovisno o tipu dislokacije mandibule.

Paulus Aegineta (7. stoljeće prije Krista) opisuje disfunkciju temporomandibularnog zgloba kao subluksaciju i luksaciju mandibule, također kao terapiju za dislokaciju unilateralnu ili bilateralnu navodi poznati Hipokratov zahvat (3).

U narednim stoljećima pod stanjima opisanim kao „fiksacije“ spadaju trizmus, ankiloze, infekcije, traume, artritis, koji su bili liječeni jednako kao i problemi sa zglobom. Takav pristup je trajao do druge polovice 19. stoljeća kada se prvi put počinju opisivati kirurške metode. Annadale započinje primjenu kirurške terapije kod pacijenata sa dislokacijom diska, zatim ga slijede Lanz (1909.), Pringle (1919.) opisuje diskektomiju. Nekolicina autora tijekom tog perioda opisuje i kirurške metode korekcije mandibularne dislokacije. Tijekom tog perioda u fokus je bila određena bolest, a ne samo poremećaj temporomandibularnog zgloba (2).

Promjene nastaju početkom 20 stoljeća, kada izlazi članak Prentissa, anatoma, koji je napisao: „Kada su zubi izvađeni, mišići povlače kondile naprijed pri čemu se stvara pritisak na disk i dovodi do atrofije...“ i time postavlja novu teoriju poremećaja temporomandibularnog zgloba. Summa, Monson, Whright i Goodfriend smatraju da okluzijski nesklad dovodi do promjene temporomandibularnog zgloba (2). Dentogenom razvoju pridonosi otolaringolog James Costen (1934.) koji donosi pretpostavku da su promjene u zubnom statusu odgovorne za različite simptome u uhu. Ti su simptomi nazvani Costenov sindrom (1, 2). Iako je većina njegovih pretpostavki odbačena, ali doprinjele su u daljnjem dentogenom razvoju. Kasnije postaje popularan termin poremećaj temporomandibularnog zgloba. Shore je 1959. godine predložio termin disfunkcija temporomandibularnoga zgloba. Zatim se pojavio naziv funkcijski poremećaj temporomandibularnog zgloba, koji su uveli Ash i Ramfjord.

Neki su termini sadržavali naznake uzročnika, kao na primjer okluzomandibularni poremećaj, te mioartropatija temporomandibularnog zgloba. Drugi termini su naglašavali bol, kao na primjer bolno–disfunkcijski sindrom,

miofascijalni bolno–disfunkcijski sindrom te temporomandibularni bolno–disfunkcijski sindrom. Budući da simptomi nisu uvijek usko vezani uz temporomandibularni zglob, neki autori smataju da su prethodni termini previše ograničeni te bi trebalo koristiti općenitiji skupni termin kao na primjer kranio-mandibularni poremećaj (1, 2).

1950. godine dolazi do velikog napretka u razmišljanju i primjećivanju da mastikatorni sustav utječe na pojavu simptoma koji se javljaju u temporomandibularnom zglobu. Schwartz i suradnici ustanovili su jedan od etioloških čimbenika predstavlja psihološki stres. Smatraju da promjene nastale u okluziji su posljedica stresa (2).

Laskin 1963. godine proširuje teoriju Schwartza te uvodi potpuni novi teoretski pristup, kao etiološki čimbenik navodi mastikatornu disfunkciju. Također uvodi i termin miofascijalna disfunkcija. Nakon 20 godina, proučavanje psihološke teorije, ustanovljeno je da temporomandibularni poremećaj se može javiti i u zglobu i mastikatornim mišićima, bez obzira na način liječenja pacijenata (2).

Bell, 1982. godine je predložio temporomandibularni poremećaj koji je postao popularan. Taj pojam ne sugerira samo probleme povezane za zglob, nego uključuje i sve poremećaje vezane uz funkciju mastikatornoga sustava (1, 2). Konačno 1983. godine Američka stomatološka udruga (ADA) prihvatila je termin temporomandibularni poremećaj (TMD) kako bi obuhvatila sve funkcijske poremećaje žvačnog sustava (1).

### **3.2. Sadašnjost**

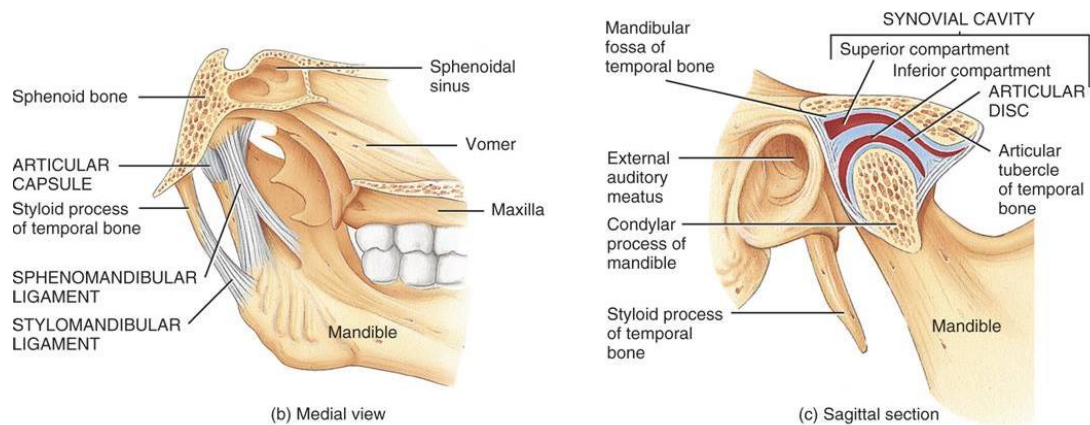
Danas kliničari imaju puno veći uspjeh u liječenju temporomandibularnih poremećaja. Dijagnostičke metode kao što su kompjutorska tomografija (CT), magnetska rasonancija (MR) uveliko su olakšale razumijevanje same etiologije poremećaja temporomandibularnog zgloba. Danas se terapija temporomandibularnog zgloba zasniva na konzervativnom pristupu u odnosu na prošlost, gdje se pristupalo kirurškom liječenju, koje je uključivao artroskopiju, artrosintezu, okluzalne modifikacije. Unatoč velikom napretku i dalje postoje problemi u uspješnom liječenju tih pacijenata, ali rješenje tih problema leži u budućnosti (2).

### **3.3. Budućnost**

Rečeno je: „Jedini način da predviđiš budućnost je da imaš snagu oblikovati budućnost“. Kako bismo napredovali i bolje razumijeli patofiziologiju mehanizma nastanka temporomandibularnog poremećaja, potreban je više medicinski pristup i istraživanje, nego kirurški, koristeći se pri tome pozitronskom emisijskom tomografijom, koja će omogućiti bolje razumijevanje veze između zgloba i mišićnog poremećaja te same sinovijalne tekućine u zglobu. Zatim pokušati definirati ulogu psihološkog čimbenika u samom poremećaju temporomandibularnog zgloba. Kod kroničnih oboljenja koristiti razne tkivne nadomjestke koji će zamjeniti određene dijelove zgloba (2).

#### 4. TEMPOROMANDIBULARNI ZGLOB

Temporomandibularni zglob (*articulatio temporomandibularis*) jedini je pomični zglob glave. Prema obliku, broju i funkciji zglobnih ploha spada u složene zglobove. Prema dozvoljenim kretnjama, a to su rotacija oko osi u horizontalnoj ravnini te translacija i rotacija u sagitalnoj ravnini, spada u ginglimo-artroidne zglobove (Slika 1).



Slika 1. Anatomske strukture temporomanibularnog zgloba. Preuzeto: (16).

##### 4.1. Anatomija temporomandibularnog zgloba

Temporomandibularni zglob, čeljusni zglob (*articulatio temporomandibularis*) je sinovijalni, parni i jedini pravi zglob lubanje, koji povezuje sljepoočnu kost i donju čeljust. Jedan je od najsloženijih zglobova u ljudskom tijelu (5). Omogućuje šarnirsku kretnju u jednoj ravnini, pa se naziva ginglimoidni zglob, a klizna kretnja ga klasificira u artrodijalne zglobove (1). Uz navedene kretnje moguća je i mala rotacija u vertikalnoj ravnini. Čine ga: kondil mandibule (*capitulum mandibulae*), zglobna jamica (*fossa glenoidalis, fossa articularis*) na temporalnoj kosti te artikulacijski disk (*discus articularis*) (1, 4). Strukture zgloba su međusobno

povezane tetivama mišića i ligamentima zglobne čahure (*capsula articularis*) za pripadajuća tkiva glave i žvačnog sustava.

Zglobna čahura građena od čvrstog vezivnog tkiva i povezuje zglobne elemente te istovremeno dijeli prostor zgloba u dvije odvojene šupljine obložene avaskularnom hrskavicom i ispunjene sinovijalnom tekućinom. Između dvije šupljine umetnut je artikulacijski disk koji omogućava nesmetanu funkciju zgloba prilikom kretnji mandibule (4).

Zglobna pločica prednjim je rubom vezana uz kapsulu te je istovremeno i polazište superiornog dijela lateralnog pterigoidnog mišića. Gornji stražnji dio zglobne pločice nastavlja se u superiornu retrodiskalnu laminu koja je elastična, a donji u inferiornu retrodiskalnu laminu koja je građena od neelastičnog kolagenog tkiva. Između dvije spomenute lamine nalazi se dobro vaskualizirano i inervirano retrodiskalno tkivo u čiji anteriorni nabor uklopljena sinovijalna vrećica. Obje lamine i interponirano retrodiskalno tkivo sa stražnje strane prekrivene su stražnjom stijenkom zglobne (4).

Kondil donje čeljusti artikulira s bazom lubanje preko skvamoznog dijela temporalne kosti. Ovaj dio temporalne kosti čini konkavni dio mandibularnu jamicu (*fossa articularis, fossa glenoidalis*) u kojoj je smješten kondil. Anteriorno od mandibularne jamice nalazi se zglobna kvržica (*tuberculum articulare*). Stupanj konveksiteta zglobne kvržice vrlo je varijabilan, ali je važan, jer strmost ove površine diktira putanju kondila kad je mandibula u anteriornom položaju. Zglobna kvržica se sastoji od debele, guste kosti i primjerenija je za toleranciju sila (1).



## 4.2. Ligamenti temporomanibularnog zgloba

Zglobne sveze štite zglobne strukture ograničavajući zglobne kretnje i podraživanjem proprioceptora smještenih u njima (5, 7). Zglobni ligamenti se sastoje iz kolagenog vezivnoga tkiva određene duljine. Temporomandibularni zglob podržavaju tri funkcijska ligamenta (1, 5):

- kolateralni (diskalni) ligament (*Ligamentum laterale* i *ligamentum mediale*)
- kapsularni ligament (*ligamentum capsulare*)
- temporomandibularni ligament (*ligamentum temporomandibulare*)

Postoje također i dva pomoćna ligamenta:

- sfenomandibularni ligament (*ligamentum sphenomandibulare*)
- stilomandibularni ligament (*ligamentum stylomandibulare*)

## 4.3. Žvačno mišićje

Žvačno mišićje svojom aktivnošću, svjesno ili refleksno, ostvaruju kretnje donje čeljusti bez obzira na odnose među zubnim lukovima (5). *Musculus masseter*, *musculus temporalis*, *musculus pterygoideus medialis* najvažniji su žvačni mišići po svojoj veličini i snazi koju razvijaju (5).

Pri kretnjama donje čeljusti sudjeluju i mišići jezika, mimični mišići te vratni mišići s hvatištem na podjezičnoj kosti. Svaki mišić svojom kontrakcijom sudjeluje sinergistički s drugim žvačnim mišićima u stvaranju zajedničkog vektora, kojim se utječe na kretnje donje čeljusti, zube i čeljusne zglobove. Ukupno opterećenje čeljusnog zgloba nastalo mišićnom kontrakcijom u ventrokranijalnom je smjeru (5, 7).

Sljedeći mišići i njihovi morfološki dijelovi ostvaruju osnovne kretnje donje čeljusti (5):

- *m. temporalis, m. masseter, m. pterygoideus med.* - **zatvaranje usta**
- donja glava *m. pterygoideus lat.*, prednji trbuh *m. digastricus*, *m. mylohyoideus, m. geniohyoideus* - **otvaranje usta**
- donja glava *m. pterygoideus lat.* - **protruzija**
- *m. masseter, m. pterygoideus medialis* - **lateralne kretnje**
- *m. temporalis* - **retruzija**
- gornja glava *m. pterygoideus lat.* - **stabilizacija pri zatvaranju**

#### 4.4. Kretnje donje čeljusti

Temporomandibularni zglob omogućuje kretnje mandibule u sve tri prostorne ravnine (horizontalnoj, sagitalnoj i frontalnoj). Graničnim kretnjama smatramo one u kojima je mandibula u krajnjem položaju koji dopuštaju anatomske strukture. Šest osnovnih graničnih mandibularnih položaja su (4):

- položaj centrične relacije (CR)
- položaj maksimalne interkuspidacije (MI)
- položaj desne lateralne kretnje (DL)
- položaj lijeve lateralne kretnje (LL)
- položaj maksimalne protruzije (MP)
- položaj maksimalno otvorenih usta (MO)

#### 4.5. Funkcijske kretnje

- *Otvaranje i zatvaranje usta* - Otvaranje i zatvaranje usta počinje u položaju centrične relacije (CR). Centrična relacija je granični i referentni položaj mandibule prema mandibuli, odnosno jedini ponovljivi položaj mandibule koji je definiran odnosom kondila prema zglobnoj pločici i zglobnoj jamice. Pri otvaranju usta, u početnom dijelu kretnje, kondili rotiraju oko osi koja prolazi kroz centar oba kondila i tu kretnju nazivamo čista šarnirska kretnja. Do otprilike 25 mm pokret otvaranja odvija se kao čista šarnirska kretnja. Nakon te amplitude kondili kližu - transliraju i dodatno rotiraju po anteriornoj kosini zglobne jamice sve do maksimuma kretnje otvaranja. Otvaranje usta u odrasla čovjeka moguće je u rasponu od 35 - 70 mm. U kretnji zatvaranja usta postoji istovremena rotacija i translacija kondila i vraćanje u zglobnu jamicu (4).
- *Granične kretnje mandibule u sagitalnoj ravnini* - Oblik koji opisuje simfiza mandibulanih sjekutića u sagitalnoj ravnini pri izvođenju graničnih kretnji slični banani pa je i nazivamo Posseltova banana prema autoru koju ju je prvi opisao ( 4 ). Graničnu kretnju u sagitalnoj ravnini opisat ćemo kao kombinaciju maksimalnog otvaranja usta iz položaja centrične relacije, zatvaranja u položaj maksimalne protruzije i vraćanja iz položaja maksimalne protruzije u položaj centrične relacije. Kretnja otvaranja usta počinje u položaju CR i karakterizirana je dvojakim putem koji prolazi simfiza dok putuje prema točki MO. Prvi dio te kretnje karakteriziran je čistom rotacijom kondila do interincizalne udaljenosti gornjih i donjih sjekutića od otprilike 25 mm. Nakon toga kretnja je kombinacija rotacije i translacije u zglobu do

položaja MO i karakterizirana je lukom nešto manje zaobljenosti. Slijedeća granična kretanja počinje u položaju MO, a završava u položaju MP. Oblika je blago zaobljenog luka i uključuje istovremenu rotacijsku i translacijsku kretnju u TMZ-u. Retruzijska kretanja iz položaja MP započinje horizontalnom translacijom zubi i kondila TMZ-a. Tijekom te kretnje čeljust vode anteriorne plohe kvržica gornjih stražnjih zubi i posteriorne plohe kvržica donjih stražnjih zubi. Neposredno prije bridnog kontakta inciziva gornje i donje čeljusti lingvalne plohe donjih zubi i incizalni bridovi gornjih zubi preuzimaju ulogu vodiča i mandibula se pomiče prema dolje i natrag. Nakon što incizalni bridovi gornjih i donjih zubi ostvare kontakt ulogu vodiča preuzimaju palatinalne plohe gornjih zubi i incizalni bridovi donjih zubi te se mandibula pomiče prema gore i natrag do položaja MI. U otprilike 90% slučajeva događa se mali pomak prema dolje i natrag mandibula se vraća iz položaja MI u početni položaj CR (4).

- *Granične kretnje mandibule i položaji u frontalnoj ravnini* - Granične kretnje opisuju oblik "štita" ili romboida s vrhom prema gore u položaju CR i vrhom prema dolje u točki MO. Kretnje iz položaja CR i MO u lateralne granične položaje su zaobljene što još i više naglašava oblik štita (4).
- *Granične kretnje mandibule i položaji u horizontalnoj ravnini* - granične kretnje incizalne točke u horizontalnoj (vodoravnoj) ravnini opisuju takozvani "gotski luk" po Gysi-u. Iz položaja centrične relacije (CR) pomakom po ravnoj liniji u horizontalnoj ravnini prema naprijed za oko 1 mm mandibula dolazi u položaj maksimalne interkuspidacije. Krajnja lijeva i krajnja desna kretanja iz položaja CR opisuju dno paralelograma čiji vrh je vrh

već spomenutog "gotskoga luka". Kretnje mandibule koje kreću iz krajnjeg lateralnog položaja spajaju se u krajnjoj protruzijskoj kretnji opisujući krivulju koja sličići gotičkim arkadama pa je stoga i nazivamo "gotski luk" (4).

## 5. TEMPOROMANIBULARNI POREMEĆAJ / DISFUNKCIJA

Temporomandibularni poremećaj (TMP) je skupni naziv koji obuhvaća niz kliničkih problema koji uključuju žvačne mišiće, TMZ i pridružene strukture (6). Specifičnost je određivanja pojma temporomanibularnih poremećaja temeljenje na simptomima, a ne na njihovoj etiologiji i/ili patogenezi (5).

Suvremene definicije temporomandibularnih poremećaja uglavnom su slične:

- skup različitih kliničkih problema u žvačnom mišićju, čeljusnom zglobu ili oboje (*American Academy of Orofacial Pain*, 1996) (5, 8);
- obuhvaćaju heterogeni skup nemalignih muskuloskeletalnih stanja koja štetno djeluju na čeljusne zglobove i/ili žvačne mišiće te na susjedna tkiva (*National Institutes of Health*, 1996) (5, 9);
- podrazumijevaju upalne i/ili degenerativne promjene žvačnog mišićja i/ili čeljusnog zgloba, koje stvaraju smetnje u stomatognatom sustavu (Palla, 1998) (5, 10).

Najčešći simptom je bol u mišićima i preaurikularnom području, ograničene ili asimetrične kretnje čeljusti, preskakanje i iskakanje zgloba, te škljocanje i kreptacije. Također, nerijetko dolazi i do bolova u čeljusti, hipertrofije mišića i abnormalnog okluzalnog odnosa. TMP često dolaze povezani i uz druge kraniofacijalne i orofacijalne poremećaje (6, 11).

Postoji velik broj škola i klasifikacija prema kojima se nastoje organizirati poremećaji koji spadaju u grupu temporomandibularnih disfunkcija. Jedna od najsuvremenijih podjela prihvaćena od American Academy of Orofacial pain and International Headache Society (4).

## **5.1. Klasifikacija temporomandibularnih poremećaja**

### **I. Poremećaji mastikatornih mišića**

- a. Protektivna ko-kontrakcija
- b. Lokalizirana mišićna bol
- c. Lokalizirani mialgički poremećaj (miofascijalna bol)
- d. Miospazam
- e. Centralno inducirana mialgija
- f. Noćni bruksizam

### **II. Poremećaji TMZ-a**

#### **a. Poremećaji disk-kondil kompleksa**

- I. *Anteriorni pomak zglobne pločice*
- II. *Dislokacija zglobne pločice s redukcijom*
- III. *Dislokacija zglobne pločice bez redukcije*

#### **b. Strukturalna inkompatibilnost zglobnih tijela**

##### **1. Devijacije u formi zglobnih tijela**

- I. *Zglobne pločice*
- II. *Kondila*
- III. *Zglobne jamice temporalne kosti*

##### **2. Adhezije**

- I. *Zglobne pločice za kondil*
- II. *Zglobne pločice za zglobnu jamicu temporalne kosti*

##### **3. Subluksacije (hipermobilnost)**

##### **4. Spontane dislokacije kondila**

**c. Upalni poremećaji TMZ-a**

1. Sinovitis/Capsulitis
2. Retrodiscitis
3. Artritis  
  - I. Osteoartritis
  - II. Osteoartroza
  - III. Poliartritis

**d. Upalni poremećaji potpornih struktura TMZ-a**

- I. Temporalni tendinitis
- II. Upala stilomandibularnog ligamenta

**III. Kronična mandibularna hipomobilnost**

- a. Ankiroza  
  - I. Fibrozna
  - II. Koštana
- b. Mišićna kontrakcija  
  - I. Miostatska
  - II. Miofibrozna
- c. Koronoidna impendanca (otpor)

**IV. Poremećaj rasta i razvoja**

- a. Kongenitalni koštani poremećaji  
  - I. Ageneza
  - II. Hipoplazija
  - III. Hiperplazija
  - IV. Neoplazija



b. Kongenitalni mišićni poremećaji

- I. Hipotrofija
- II. Hipertrofija
- III. Neoplazija (1, 4, 12)

## 6. STRUKTURNA NEPODUDARNOST ZGLOBNIH POVRŠINA

Strukturna nepodudarnost zglobnih površina može nastati zbog bilo kojeg problema koji remeti normalno funkcioniranje zgloba. To može biti patološki proces, trauma ili jednostavno može biti povezano s pretjeranim otvaranje usta. Također može biti pretjerani statički intraartikularni pritisak, promjene koštanih površina ili artikulacijskog diska (perforacija). Ovi su poremećaji karakterizirani poremećenim obrascima kretnji koji se ponavljaju i teško ih je izbjeći. Postoje četiri vrste poremećaja (1):

1. Devijacijski oblik
2. Adhezija
3. Subluksacija
4. Spontana dislokacija

U zdravom zglobu su zglobne površine glatke i čvrste. Kada ih sinovijalna tekućina oplahuje, među njima gotovo da nema trenja. Međutim ako se te površine promjene, zbog mikrotraume, nedovoljne lubrikacije ili nastanka priraslica između zglobnih površina, nastaju promjene u kretnjama čeljusti. Glatko funkcioniranje zgloba osigurano je dvama mehanizmima (1):

1. rubna lubrikacija
2. središnja lubrikacija

Ako se iz bilo kojeg razloga smanji lubrikacija, dolazi do povećanja trenja između zglobnih površina te njihovog abradiranja, oštećenja ili adherencije (priraslica). Smatra se da adherencije (priraslice) uzrokuju privremeno, dok adhezija trajno sljepljivanje zglobnih površina (1).

Kada je zglob statički opterećen, mala količina ranije absorbirane sinovijalne tekućine istisne se iz zglobnih površina i tako se podmazuje te tada govorimo o središnjoj lubrikaciji. Čim se zglob počne micati, spremište iz perifernog dijela zgloba ponovno podmazuje zglobne površine i priprema ih za sljedeće opterećenje, tada je riječ o rubnoj lubrikaciji. Ukoliko statičko opterećenje traje duže vrijeme, dolazi do iscrpljenja mehanizma podmazivanja, što dovodi do zapinjanja zglobnih površina. Kada statičko opterećenje konačno prestane i započne kretanje, osjeća se zakočenost u zglobu, sve dok se ponovno ne oslobodi dovoljno energije da razdvoji slijepljene zglobne površine. Mikrotraume i makrotraume mogu biti uzrok promjene zglobnih površina te mogu dovesti do adherencije. Svaka promjena zglobnih površina i njenoga oblika mogu uzrokovati škljocanje i zapinjanje čeljusti (1).

### **6.1. Subluksacija / hipermobilnost**

Subluksacija se još naziva hipermobilnost. Ovaj poremećaj je stanje u kojem kondil ne leži u zglobnoj jamici, nego je pozicioniran anteriorno do zglobne kvržice i ne može vratiti usta u zatvoreni položaj. Pacijent sebi može repositionirati mandibulu, ali pri tome navodi male poteškoće (1, 5, 6, 13). To nije patološko stanje, nego odražava varijaciju anatomske oblika zglobne jamice (1).

Astley Cooper je 1832.godine predložio načela za dijagnozu i liječenje diskolacije donje čeljusti te uvodi termin potpuna dislokacija (luksacija) i nepotpuna dislokacija (subluksacija). Bez obzira na uzrok i uspješnost liječenja, kada se dislokacija kod pacijenata ponavlja tada govorimo o *habitualnoj ili rekurentnoj dislokaciji* (13).

Normalna anatomija zgloba omogućava relativno glatko kretanje kondila dok se translacija prema dolje i preko zglobne kvržice. Ova kretanja potpomognuta je posteriornom rotacijom zglobne pločice na kondilu tijekom translacije. Međutim, zbog promjene anatomskog oblika zglobova, najčešće zglobnih jamica, glatke kretanje nisu moguće (1).

Klinička ispitivanja kod nekih zglobova otkrivaju da pri otvaranju usta do maksimalne granice, nastaje kratkotrajna pauza praćena naglim skokom ili preskakanjem do maksimalno otvorenog položaja. Ovaj skok ne uzrokuje škljocanje, već je više praćen tupim zvukom (1).

Subluksacija nastati će u zglobovima čija zglobna kvržica ima kratak i strm stražnji nagib, dok je prednji nagib duži i ravniji. Prednji nagib se često nalazi superiornije od samog vrha zglobne kvržice. Tijekom otvaranja strma stražnja kosina zahtjeva značajniju rotaciju zglobne pločice prije nego kondil dosegne vrh kvržice. Kako kondil dolazi do vrha kvržice, tako se zglobna pločica rotira na stražnjem dijelu kondila do maksimalnog iznosa koji dopušta prednji zglobni ligament. U normalnom zglobu se posteriorna rotacija zglobne pločice i translacija kondila odvijaju u istoj točki kretanja. U subluksirajućem zglobu maksimum rotacijske kretanje zglobne pločice se postiže prije maksimalne translacije kondila. Kako se usta otvaraju sve više, zadnji dio translacijske kretanje nastaje kao pomak kondila i zglobne pločice kao cjeline i uzrokuje skok prema naprijed uz tupi zvuk prebacivanja kondil–disk kompleksa (1).

Znakovi i simptomi koji se javljaju kod pacijenata tijekom maksimalnog otvaranja, prilikom čega lateralni polovi kondila skoče prema naprijed (tj. subluksiraju) i dovode do (1, 13):

1. ne mogućnosti zatvaranja usta
2. stvaranja periaurikularne udubine
3. prekomjerne salivacije
4. napetosti i spazama u žvačnom mišićju
5. bol u temporomandibularnom zglobu

## **6.2. Spontana dislokacija / luksacija**

Kada se usta otvore preko svoje normalne granice, mandibula se zakoči. Ovo se stanje naziva otvoreno zakočenje (engleski *open lock*) ili spontana dislokacija kondila i diska. Pri spontanoj dislokaciji pacijent ne može zatvoriti usta. Široko otvaranje usta prilikom zijevanja ili stomatoloških zahvata, uvijek dovodi do ovakoga stanja (1).

Pacijent dolazi u stomatološku ordinaciju s otvorenim ustima i ne može ih zatvoriti. Budući da ne mogu zatvoriti usta, pacijenti su obično vrlo uznemireni takvim stanjem (1). Luksacija nastaje kod pacijenata koji imaju takvu anatomiju *fosse articularis* koja dopušta sublukaciju. Kada se usta otvore do svoje maksimalne granice, kao i kod sublukacije zglobna pločica se rotira prije maksimalne translacije kondila. U tom položaju disk rotira do svojeg najposteriornijeg dosega na kondilu. Ako se kondila pomakne još dalje od te granice, čvrst pripoj prednjeg kapsularnog ligamenta, može uzrokovati zajedničku rotaciju kondila i zglobne pločice i pogurnuti je kroz diskovni prostor te zaglaviti u ovom anteriornom položaju kada diskovni prostor kolabira (kao posljedica pomicanja kondila superiorno po zglobnoj kvržici i stvarajući pritisak na retrodiskalno tkivo, što zglobnu pločicu zarobljuje sprijeda).

Ista takva spontana subluksacija može nastati ako se gornji pterigoidni mišić kontrahira tijekom punog opsega translacije, povlačeći disk kroz anteriorni diskovni prostor, retrodiskalna lamina se ne može kontrahirati zbog kolabriranja prednjeg diskalnog prostora. Spontanu redukciju (vraćanje) otežava kontrahiranje mišića elevatora, zato što njihova aktivnost poveća intraartiklurani pritisak i dalje smanjuje diskalni prostor. Ovakvim zglobovima je prednji nagib zglobne kvržice superiorniji od vrha te stoga zakočenje nastaje otvorenih usta. Također spontana dislokacija nije patološko stanje, nego obično nastaje kod zglobova koji imaju tendenciju ka subluksaciji (1).

### **6.3. Predisponirajući čimbenici**

Uzrok subluksacije i luksacije nije patološki, ali njegova stabilnost ovisi o tri faktora:

1. odnosu ligamenta s zglobom
2. mišićnim promjenama
3. koštanim promjenama (13)

Hilmar Myrhaug povezuje promjenu anatomske strukture kosti sa dislokacijom zgloba. Promatrao je odnos dubokog zagriža sa *fossom glenoideom* i zglobnom kvržicom. Drugi autori su postavili teorije o kroničnoj pojavi istezanja ligamenta, poznatoj kao „slabi ligament“ kao predispozicija dislokacije temporomandibularnog zgloba (13).

Također Bell uvodi teoriju o abnormalnosti neuromuskulatoranog mehanizma koji djeluju na spazam mastikatornih mišića, koji se dešava kada se kondil približava zglobnoj kvržici (13).

#### **6.4. Klinička dijagnostika**

Iz dosad navedenog jasno je da su poremećaji koje svrstavamo u skupinu TMD-a složeni i ponekad multifaktorijelne etiologije i patofiziologije. Stoga su i postupci kojima se dolazi do točne dijagnostike samog poremećaja složeni i zahtijevaju mnogo vremena i stručnost (4).

Osnova dijagnostike svake bolesti je detaljna i točna povijest bolesti. U povijesti bolesti zbog koje pacijent dolazi potrebno je dobiti i kompletnu medicinsku povijest s obzirom na bolesti koje bi mogle utjecati na bolest radi koje nam se pacijent javlja. Jednako je važna i kompletna stomatološka anamneza. Pacijent iskazuje prisutnost subjektivnih simptoma, a pregledom se simptomi procjenjuju utvrđivanjem objektivnih simptoma ili znakova (4). Klinički znak temelji se na bilo kojem kliničkom nalazu koji je vezan s temporomandibularnim poremećajima (5, 10).

Osim fizičke komponente potrebno je procijeniti i psihološko stanje bolesnika (4).

U svrhu dijagnostike i diferencijalne dijagnostike hiperekstenzije temporomandibularnog zgloba koristi se (4, 5):

- magnetna rezonancija (MR)
- kompjutorska tomografija (CT)
- transkranijalna snimka temporomandibularnoga zgloba po Schülleru

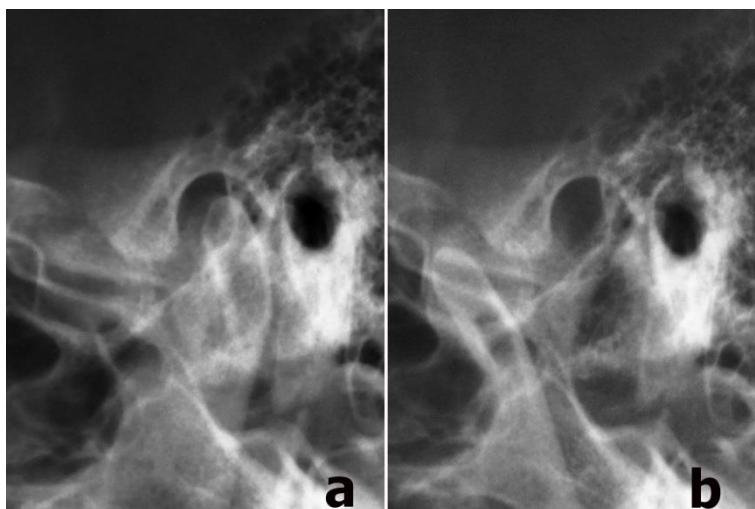
Magnetna rezonancija (MR) je potvrđeni postupak u definiranju kriterija temeljem kojih se potvrđuje određena dijagnoza (5). Čeljusni zglobovi snimaju se u najmanje dva osnovna položaja. Pri zatvorenim ustima ispitanik ima zube u položaju habitualne okluzije. Zatim slijedi snimanje čeljusnih zglobova u položaju otvorenih usta (5).

U kvalitativnoj analizi snimaka magnetske rezonancije za lijevi i desni čeljusni zglob korištene su varijable za mobilnost kondila u položaju otvorenih usta u odnosu na zglobnu kvržicu:

- normalna mobilnost
- lagana hipomobilnost
- izražena hipomobilnost
- lagana hipermobilnost (subluksacija)
- izražena hipermobilnost (subluksacija)

Mobilnost kondila tijekom otvaranja usta interpretirana je ovisno o iznosu translacije glavice kondila do ili preko zenita zglobne kvržice (Slika 2). Lagana i izražena hipermobilnost kondila subluksacijski je položaj kondila anteriorno od zenita zglobne kvržice ili u potpunosti ispred nje.





Slika 2. Transkranijalna snimka temporomandibularnih zglobova po Schüllera prikazuje zglob pri zatvorenim ustima (a), dok pri maksimalno otvorenim ustima (b) kondil postiže hiperekstenzijski položaj. Preuzeto: (5).

CT nije podesna metoda jer se dvostrukim snimanjem (zatvorena i otvorena usta) pacijenta izlaže dvostrukoj dozi zračenja. S druge strane, dugotrajnost snimanja MR-om daje povoda za stvaranjem artefakata pri položaju otvorenih usta, jer pacijent pri bolnoj subluksaciji ili luksaciji ne može podnijeti (5). Zbog bolnosti transkranijalna snimka temporomandibularnih zglobova po Schülleru predstavlja metodu izbora kod hiperekstenzije temporomandibularnog zgloba. Snimka po Schülleru predstavlja aksiolateralnu snimku lubanje pod kutem od 25-30 ° i samim tim sprječava interponiranje kostiju, te bolji prikaz kondila u poziciji (5).

### **6.5. Terapija**

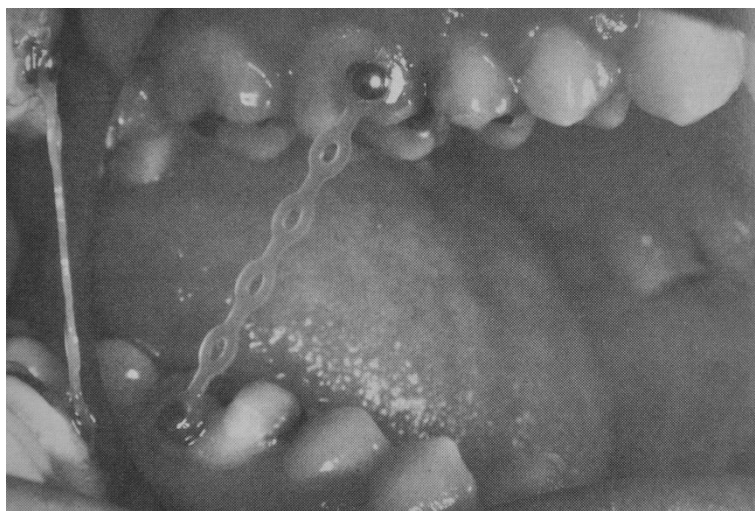U liječenju temporomandibularnih poremećaja koriste se različite metode i sredstva: palijativna, konzervativna i adjuvantna terapija. Uobičajeno to uključuje

terapiju udlagama, fizioterapiju, lijekove, kognitivno-bihevioralnu terapiju, akupunkturu i kiruršku terapiju kao zadnju opciju (14).

Kod terapije subluksacije i luksacije potporna terapije započinje edukacijom pacijenta o uzrocima i vrsti pokreta koji stvaraju tegobe. Pacijenta mora naučiti ograničavati otvaranje usta tako da ne dođe do točke translacije koja inicira tegobu (1).

### **6.5.1. Intraoralne naprave za redukciju pokreta**

Ukoliko se tegobe ne mogu riješiti svojevremeno, mogu se koristiti *intraoralne naprave za redukciju pokreta*, kao što su ortodontske tube na očnjacima i ortodontske gumice pričvršćene na bravicama (Slika 3) (1).



Slika 3. Intraoralna naprava za redukciju maksimalne kretnje otvaranja usta, a tim i postizanja hiperekstenzije/luksacije kondila. Preuzeto: (1).

Intraoralne naprave za redukciju pokreta koje se koriste su ortodontske tube zaljepljene na očnjake, kroz koje se zategne konac koji ograničava manibularno otvaranje. Nošenjem te naprave razvija se miostatička kontraktura elevatora,

ograničavajući otvaranje do točke sublukzacije. Naprava se nosi kroz 2 mjeseca i nakon toga se ukloni, ostavljajući da kontraktura ograničava kretanje (1). Ortodonske gumice na bravicama zalijepljenim na zubima, gumice daju otpor kretnji i na taj način ograničavaju otvaranje (1).

### **6.5.2. Okluzijske udlage**

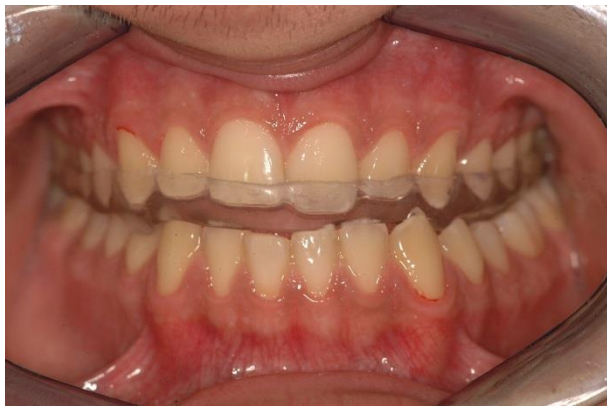Okluzijske ortopedске naprave ili udlage koriste se rutinski u terapiji poremećaja temporomandibularnih zglobova i žvačnog sustava. Okluzijske udlage su najčešće propisivana terapija u liječenju temporomandibularnih poremećaja. Mehanizam djelovanja okluzijske udlage je sljedeći: smanjuje hiperaktivnost; relaksira žvačno mišićje, pozicionira kondile u terapijski položaj, tj. položaj centrične relacije, štiti zube i njihov potporni aparat od bruksizma, smanjuje i uravnotežuje proprioceptivnu ulogu zubnog parodonta, smanjuje stupanj stanične hipoksije, tj. tlak u gornjem zglobnom prostoru kod pomaka zglobne pločice, bihevioralnim učinkom podiže samosvjesnost o položaju, funkciji i parafunkciji donje čeljusti, nošenjem se provjerava primarno utvrđena miogena ili artrogena dijagnoza temporomandibularnih poremećaja i postiže se placebo-učinak (14).

Prema biomehaničkom djelovanju mogu se podijeliti u četiri skupine: relaksirajuće, stabilizacijske, repozicijske ( protruzijske ) i distrakcijske udlage (14).

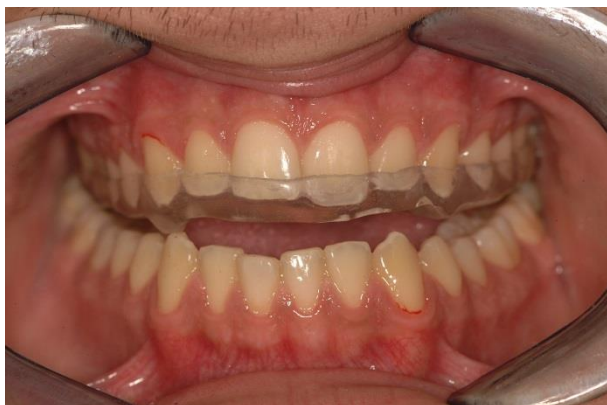**Michiganska udlaga.** Udlage s glatkim okluzijskim ploham predstavljaju u praksi najčešće primjenjivanu skupinu udlaga. Jedan od glavnih ciljeva liječenja s michiganskom udlagom je samonamještanje donje čeljusti u fiziološki položaj. Ne smije se nositi za vrijeme žvakanja jer nastaju abrazije i smeta pri usitnjavanju hrane.

Stoga su indikacije za njeno nošenje: liječenje artrogene i miogene temporomandibularne boli, noćne parafunkcije, nekontroliranje dnevne parafunkcije, kao pomoćno sredstvo kod dijagnostike facijalne boli nejasne etiologije i kod pripreme opsežne protetske rekonstrukcije kod pacijenata s napetim ili bolnim žvačnim mišićima ili ograničenom pokretljivošću donje čeljusti u centriku.

Michiganska udlaga ima glatke i ravne okluzijske plohe kojima se osigurava okluzijska stabilnost i slobodu u centriku, kao i vođenje očnjakom u protruziji i laterotruziji. Prekriva sve zube da bi se osigurala stabilnost zubi, spriječila elongacija, nagnjanje i pomicanje zubi neobuhvaćenih udlagom. Stabilnost se postiže i dodiranjem svih zubi suprotne čeljusti s udlagom. Okluzijska stabilnost zahtjeva istovremene okluzijske dodire (Slika 4).

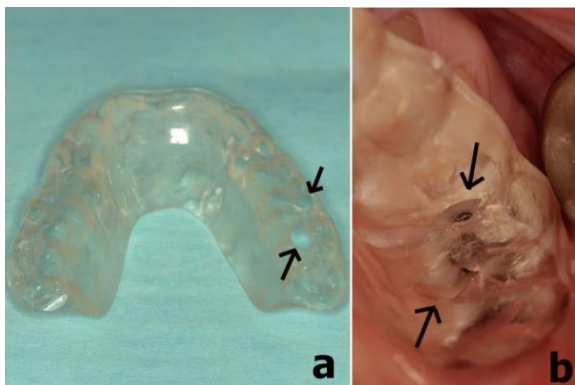


Slika 4. Michiganska udlaga na gornjem zubnom nizu ostvaruje ravnomjerne antagonističke kontakte u centriku. Preuzeto: (5).



Slika 5. Michiganska udlaga pri ekcentričnim kretnjama (desna laterotuzijska kretnja) ostvaruje okluziju vođenu očnjakom. Preuzeto: (5).

Tijekom ekscentričnih kretnji ostvaruje se vođenje očnjakom pomoću ploha vodilja u području očnjaka, kojima se izbjegavaju dodiri ostalih zubi s plohom udlage (Slika 5). Nesmetano samonamještanje i adaptacijska pregradnja struktura zgloba osigurava se okluzijskim dodirima između habitualnog položaja donje čeljusti i položaja centrične relacije koncepcijom okluzije „sloboda u centru“. Relaksacija žvačnog mišićja postiže se isključivanjem okluzijskih interferenci i povećanjem okluzijske vertikalne dimenzije optimalnom debljinom same udlage koja iznosi 1-2 mm između kvržica stražnjih zubi. Pretanka udlaga lako se perforira tijekom okluzijskog ubrušavanja (Slika 6).

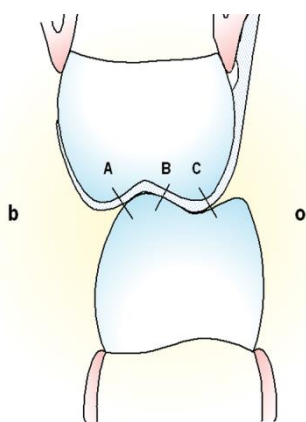


Slika 6. Perforirana ploha tijekom okluzijskog ubrušavanja. Preuzeto: (5).

Michiganska udlaga najčešće se planira u gornjoj čeljusti ali zbog estetskih i fonetskih razloga može biti smještena i na donji zubni niz. Tada je ležište udlage manje pa treba paziti na sublingvalni prostor i teže se postiže vođenje očnjakom (14).

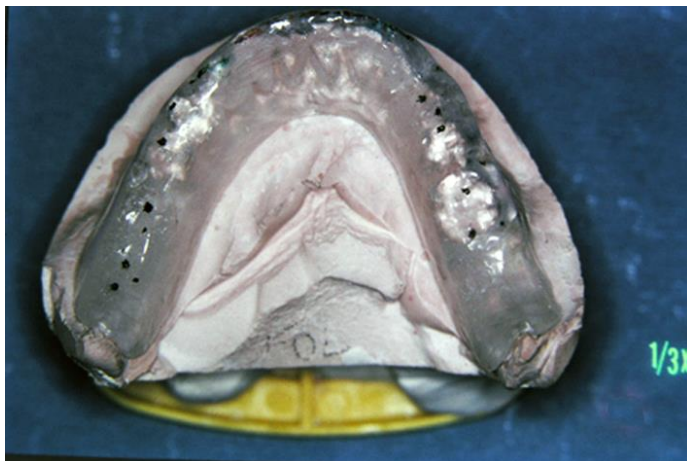
**Stabilizacijska udlaga.** Okluzijska ploha stabilizacijske udlage imitira jamice i kvržice prirodnih zubi koji osigurava ortopedski stabilan položaj čeljusnih zglobova. Osigurava dodire u centričnoj relaciji. Indicirana je za liječenje osteoartritisa, kao dijagnostičko sredstvo u restauracijskoj stomatologiji i u svim slučajevima gdje je potrebna stabilizacija čeljusnih zglobova i u osiguravanju centričnog kondilnog položaja. Koristi se za uklanjanje okluzijskih trauma uslijed sekundarno nastalih malokluzija i privremenog nadoknađivanja protetski nesanimirane djelomične bezubosti, za stabilizaciju i ravnomjerno okluzijsko opterećenje poslije ortodontske terapije i kirurških zahvata na čeljusti, čeljusnim zglobovima ili orofacijalnoj regiji te za stabilizaciju mobilnih zubi kod parodontopatija (14).

Statički okluzijski dodiri distalnih zubi imaju ravnomjerne dodire između antagonističkih kvržica i jamica (Slika 7), ali oni moraju omogućiti slobodu u centru u prostoru od 0,5 mm.



Slika 7. Okluzijski kontakti u poprečnom presjeku distalnih zubi koje ostvaruje stabilizacijska udlaga. Preuzeto: (5).

Sa svakim antagonističkim zubom ostvaruju se okluzijski dodiri po koncepciji okluzije vođene očnjakom i prednjim zubima (Slika 8). Stabilizacijska udlaga se može nositi i preko dana i tijekom obroka. Skida se zbog održavanja oralne higijene i higijene udlage (14).

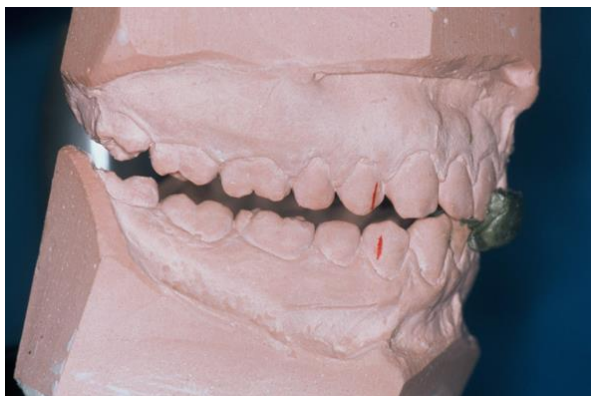

Slika 8. Okluzijski kontakti stabilizacijske udlage na donjem zubnom nizu: crno - centrični kontakti, zeleno – kontakti laterotruzijskog vođenja frontom/očnjakom, i crveno – protruzijsko vođenje frontom/očnjakom. Preuzeto: (5).

**Repozicijska udlaga.** Temeljna svrha repozicijske udlage je postizanje centričnog i fiziološkog odnosa zglobne pločice i kondila u zglobnoj jamici. Svoje djelovanje ostvaruje: repozicijom anteriornog pomaka zglobne pločice sa repozicijom, postizanjem fiziološkog odnosa kompleksa kondila i zglobne pločice u zglobnoj jamici i djelomičnim distrakcijskim djelovanjem promjenom položaja kondila i uklanjanjem opterećenja u zglobu (14).

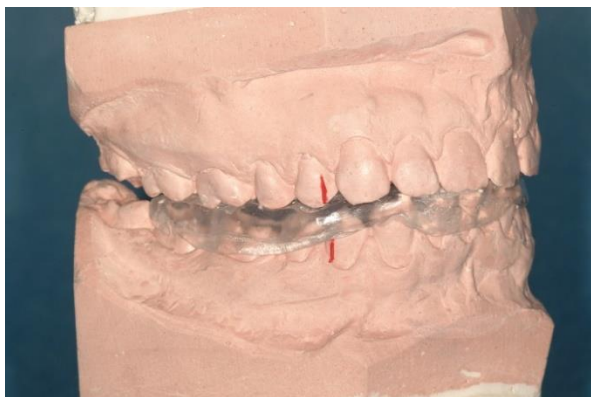
Repozicijska udlaga je oblik nepermisivne udlage, jer se pomoću kosina okluzijske plohe udlage ostvaruje ekscentrični (anteriorni) terapijski položaj donje čeljusti. Anteriorni terapijski položaj određuje se pomoću repozicijskog registrata

(Slika 9). To je najdorzalniji položaj donje čeljusti u kojem ne dolazi do škljocanja zbog anteriornog pomaka zglobne pločice.



Slika 9. Odnos zubnih lukova pri određivanju terapijskog anteriornog položaja mandibule s anteriornim jigom na sjekutićima. Preuzeto: (5).

Zbog nefiziološkog okluzijskog i čeljusnog položaja koji se postiže repozicijskom udlagom, pacijenta se podučiti da pri nošenju zagriže u željeni položaj. Zbog nasilnog položaja moguće su tegobe u žvačnom mišićju te je potreban period prilagodbe u trajanju od 3-8 dana (Slika 10). Udlaga se nosi danonoćno. Iz estetskih i fonetskih razloga bolje ju je smjestiti na donji zubni niz. Zbog posljedičnog ireverzibilnog mijenjanja fizioloških okluzijskih odnosa postaje upitno dulje nošenje repozicijske udlage (14).



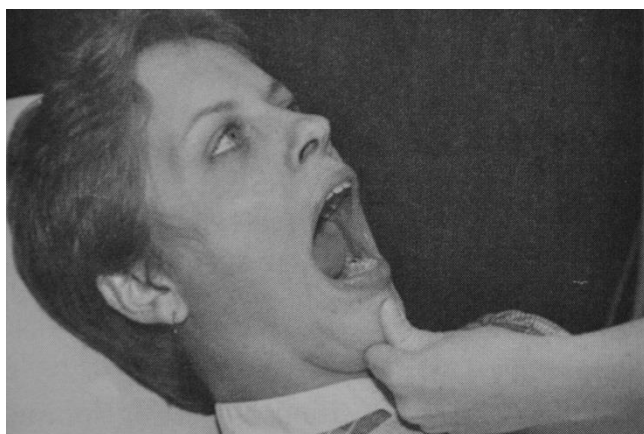Slika 10. Repozicijska udlaga na donjem zubnom nizu. Preuzeto: (5).



### 6.5.3. Manualne tehnike zatvaranja usta

Kod spontane dislokacije (luksacije) kada se čeljust zakoči prilikom otvorenih usta, pacijent je tada prilično uznemiren i pokušat će kontrahirat elevatore kako bih zatvorio usta, samim time će pogoršavati spontanu dislokaciju. Tada je potrebno pokušati ispraviti dislokaciju na način da širom otvori usta kao da zijeva, jer tada se aktiviraju manibularni depresori i inhibiraju elevatori i u isto vrijeme, lagani posteriorni pritisak na bradu riješit će spontanu dislokaciju. Ako to nije pomoglo, kliničar namješta palčeve na donje molare i pritišće prema dolje, dok pacijent zijeva. Budući da je zatvaranje popraćeno naglim zatvaranjem, potrebno je prste zaštititi. Daljnim perizisitranjem spontane dislokacije, vjerojatno je donji lateralni pterigoidni mišić u miospazmu i potrebno je dati injekciju lokalnog anestetika bez vazokonstriktora kako bi se pokušao ukloniti miospazam (1).

Preporučaju se i kinezioterapijske vježbe za čeljust i žvačne mišiće, kojim će se ograničiti prekomjerno otvaranje usta i dovođenje zgloba u neugodan subluksacijski ili luksacijski položaj kondila (Slika 11).



Slika 11. Vježba dorzalnog pritiska na bradu kojim se sprječava prekomjerno otvaranje usta i luksacija temporomandibularnog zgloba. Preuzeto: (1)

Kad dislokacija zgloba postane kronična ili se ponavlja, tada se pristupa kirurškom liječenju – eminektomiji, iako u obzir dolazi i noviji konzervativniji pristup injektiranje botulinskog toksina A (botox) (1, 15).

#### **6.5.4. Injektiranje botulinskog toksina A**

Najbolji pristup jest injektiranje botulinskog toksina A u donji lateralni pterigoidni mišić s obje strane. Botulinski toksin A oslabljuje donji lateralni pterigoidni mišić i na taj način može ispraviti mišićni disbalans koji uzrokuje dislokaciju. Pacijent bi trebao doći na kontrolu nakon 3–4 mjeseca, jer se to smatra periodom koji treba mišiću za oporavak od botulinskog toksina A i povratak u normalu. Ukoliko se nastave problemi, trebalo bi razmotriti ponovno injektiranje (1).

#### **6.5.5. Eminektomija**

Kirurški postupak – eminektomija uvodi Hilmar Myrhaug 1951. kao krajnji postupak liječenja kronične dislokacije. S obzirom na simptome koje pacijenti imaju pokazala se učinkovitom. Eminektomija jeste kirurški postupak u kojem se uklanja artikularna kvržica koja omogućuje kondilu slobodne kretnje i lagano vraćanje u *fossu glenoideu* kada se usta zatvaraju. Tijekom izvođenja ovog zahvata bitno je znati dimenzije artikularne kvržice kako bi se izbjegle komplikacije kao što je penetracije u infratemporalnu područje ili srednju lubanjsku jamu. Eminektomiju se preporuča napraviti bilateralno, što znači na oba zgloba (15).

Radiografski su praćeni pacijenti kojim je učinjena eminektomija i ustanovljena je pojava osteofita, kondili su pokazali ograničenu translaciju u otvaranju, ali kretnje u protruziji i mediotruziji nisu bile ograničene. Prema tome,

ovi pacijenti su razvili novi način otvaranja usta zasnovanom na rotaciji kondila. MR kod ovih pacijenata je pokazala pojavu adhezije između kosti na kojem se nalazila kvržica i diska, koja je ograničila translaciju kondila. Posljedice eminektomije jeste pojava priraslica. Nakon eminektomije zabilježeni je jako mali broj slučajevi ponovne dislokacije zgloba (15).

## 7. RASPRAVA

Cilj dijagnostike i anamneze TMD-a je identificirati bol, disfunkciju i komponentu žvačnog sustava u kojoj je došlo do patološkog procesa. Povijest bolesti može biti prikupljena usmeno ili putem upitnika, no u praksi se najboljom pokazala kombinirana tehnika upitnika kojeg pacijent rješava kod kuće i usmene nadopune u ordinaciji.

Temporomandibularne disfunkcije učestale su u općoj populaciji i vrlo često znakovi i simptomi su subkliničke prirode ili latentni. Stoga je osim povijesti bolesti bitan i *screening* pregled svakog stomatološkog pacijenta (4). Cilj nam je razumijeti etiologiju određenih stanja, kako bismo mogli postaviti dijagnozu i samim tim odrediti terapiju čime se izbjegavaju pogreške iz prošlosti. Najčešće se u terapiji hiperekstenzije koriste repozicijske i stabilizacijske udlage. Varijabilnost mogućnosti otvaranja usta i dovođenja kondila u hiperekstenzijski položaj treba biti prepoznato isključivo klinički. Radiografski prikaz zgloba pri otvorenim ustima ne može razlikovati hiperekstenziju od patološke luksacije zgloba. Pri tom CT nije podesna metoda jer se dvostrukim snimanjem (zatvorena i otvorena usta) pacijenta izlaže dvostrukoj dozi zračenja. S druge strane, dugotrajnost snimanja MR-om daje povoda za stvaranjem artefakata pri položaju otvorenih usta, jer pacijent pri bolnoj subluksaciji ili luksaciji ne može podnijeti.

Treba odvojeno promatrati pojam dislokacije zgloba, tj. kondila, pri čemu se pretpostavlja da kombinacija labavih ili diskoordiniranih ligamenta i mišića dovodi do dislokacije kondila. Druga dijagnoza su pomak diska, pri čemu također dolazi do

diskordinacije simultanog gibanja kompleksa disk-kondil, pri čemu jedno od kliničkih obilježja je smanjeno otvaranje usta – upravo suprotno od stanja luksacije.

## 8. ZAKLJUČAK

Preporuča se prestati upotrebljavati termin temporomandibularni poremećaj, jer svi razumiju da postoji poremećaj u zglobu ili mišićima. Potrebno je početi koristiti točne dijagnoze, iako možda neće dovesti do velike promjene u liječenju, ali će se izbjeći konfuzije u literaturi u vezi odabira predmeta i kliničke primjene nalaza. Jedna od tih dijagnoza, poznata od pamtivijeka, je luksacija temporomandibularnog zgloba. Međutim, stanje hiperekstenzije treba biti klinički prepoznato, jer se stvara pretjerana dijagnoza samo na temelju radiografskog nalaza.

Napredak radiografskih tehnika pomaže nam u postavljanju dijagnoze, ali slike moraju biti u vezi s kliničkim znakovima i simptomima, ipak liječimo pacijente, a ne slike. Za dijagnostiku luksacije zgloba prikladna je i tehnika po Schülleru, međutim, za uključivanje drugih dijagnoza temporomandibularnih poremećaja, npr. anteriornog pomak diska, potrebna je upotreba magnetne rezonancije.

Terapija se zasniva na edukaciji pacijenta o njegovom stanju, zatim redukcija otvaranja usta pomoću intraoralnih ortodonski naprava, okluzijskim udlagama, injektiranjem botulinskog toksina A, a kao krajnja opcija je kirurški zahvat – eminektomija.

## 9. SAŽETAK

Temporomandibularni poremećaja je stanje koje zahtjeva liječenje, zato što se pacijenti javljaju s akutnim bolovima koji im otežavaju život. Hiperekstezija kao poremećaja javlja se kao nepodudarnost zglobnih površina te predstavlja anatomska varijaciju zglobne jamice, a ne patološko stanje. Kod pacijenata s ovim poremećajem kondili su smješteni anteriorno na zglobnu kvržicu kod maksimalnog otvaranja usta. Dijagnostički postupci koji se koriste su magnetna rezonancija, kompjutorska tomografija, transkranijalne snimke temporomandibularnog zgloba po Schülleru. Mnogi terapijski postupci koriste se za ublažavanje simptoma disfunkcije zgloba uzrokovane rekurentnom dislokacijom zgloba. Ovakvo stanje najbolje je liječiti konzervativnom terapijom kao što je redukcija otvaranja usta, okluzijska udloga, injektiranje botulinskog toksina i anestezije u mišiće. Kirurški pristup se zadnja metoda liječenja, iako ga se smatra najučinkovitijim liječenjem.

## **10. SUMMARY**

### **CLINICAL FEATURES HYPEREXTENSION OF TEMPOROMANDIBULAR JOINT**

Temporomandibular disorders is an emergency situation that requires immediate attention from a dentist because the patient generally presents with acute pain and is often embarrassed by the situation. Hyperextension is a disorder caused by discrepancies joint structures is an anatomic variation glenoid fossa and not a pathological condition. Patients with this disorder condyles are positioned anteriorly to the crest of the articular eminence at maximum mouth opening. Diagnostic procedures used magnetic resonance imaging, computed tomography, wrist shots by Schuller. Many treatment modalities are used to mitigate the dysfunction and suffering caused by recurrent temporomandibular dislocation. This condition is best treated by conservative therapy such as the reduction of opening the mouth, occlusal splint, injekiranje botulinum toxin into the muscles and anesthesia. The surgical approach to the treatment of the latter method, although it is considered the most effective treatment.



## 11. LITERATURA

1. Okeson JP. Temporomanibularni poremećaji i okluzija. Zagreb: Medicinska naklada; 2008. p. 457-90.
2. Laskin DM, Temporomandibular disorders: the past, present and future. *Odontology*. 2007;95:10-15.
3. Mylonas AI, Poulakou-Rebelakou EF, Androutsos GI, Seggas I, Skouteris CA, Papadopoulou EC. Oral and cranio-maxillofacial surgery in Byzantium. *J Craniomaxillofac Surg*. 2014;42:159-68.
4. Valentić Peruzović M, Illeš D, Alajbeg I. Gnatologija@net, Online priručnik, Stomatološki fakultet u Zagrebu, 2001. <http://gnato.sfzg.hr/>
5. Badel T. Stomatološka protetika i temporomandibularni poremećaj, Zagreb: Medicinska naklada; 2007. p. 45-88.
6. Romić Knežević M, Knežević I, Gabrić Pandurić D. Temporomandibularni poremećaj, 1.dio, Sonda. 2012;13:23-4.
7. Bumann A, Lotzmann U. Funktionsdiagnostik und Therapieprinzipien. In: Reiteitschak KH, Wolf HF, editors. *Farbatlanten der Zahnmedizin; Band 12*. Stuttgart: Thieme Verlag; 2000. p. 120-75.
8. Okeson JP, editor. Temporomandibular disorders. Guidelines for classification, assessment, and management. 2th ed. Chicago: Quintessence; 1996. p. 1-24.
9. National Institutes of Health. Technology Assessment Conference statement: Management of Temporomandibular Disorders. *J Am Dent Assoc*. 1996;127:1595-603.

10. Palla S. Myoarthropathien des Kausystems. In: Palla S, editor. Myoarthropathien des Kausystems und orofaziale Schmerzen. Zürich: ZZMK der Universität Zürich; 1998. p.3-16.
11. Badel T, Simonić-Kocijan S, Lajnert V, Dulčić N, Zadavec D. Michigan splint and treatment of temporomandibular joint – review of literature. Medicina fluminensis. 2013;49:112-20.
12. Okeson JP. Orofacial pain: Guidelines for assessment, diagnosis and management, 3th ed. Chicago: Quintessence; 1996. p.45-52
13. Christopher W. Shorey and John H. Campbell, Dislocation of the temporomandibular joint. Oral Surg Oral Med Oral Pathol Oral Radiol Endod 2000;89:662-8.
14. Cindrić M, Badel T. Okluzijska udlaga u terapiji temporomandibularnih poremećaja. Sonda. 2012;13:21-23.
15. Undt G. Temporomandibular Joint Eminectomy for Recurrent Dislocation. Atlas Oral Maxillofacial Surg Clin N Am. 2011;19:189-206.
16. Tortora GJ. Principles of Human Anatomy, 10th ed. New York: John & Sons, 2005. <http://gopokes.exblog.jp/2465580/>

## **12. ŽIVOTOPIS**

Tamara Jozić rođena je 20.6.1986. u Zenici gdje završava osnovnu školu i Opću gimnaziju, te maturira odličnim uspjehom. Stomatološki fakultet u Zagrebu upisuje 2008. godine i postaje stipendistica Grada Zenice. Za vrijeme studija bila je uključena u više studentskih aktivnosti te sudjelovala na nekoliko kongresa. Aktivno se služi engleskim i pasivno njemačkim jezikom.