

# Odabir i pravila postave zuba kod potpunih i pokrovnih proteza

---

Barun, Janja

Master's thesis / Diplomski rad

2018

*Degree Grantor / Ustanova koja je dodijelila akademski / stručni stupanj:* **University of Zagreb, School of Dental Medicine / Sveučilište u Zagrebu, Stomatološki fakultet**

*Permanent link / Trajna poveznica:* <https://um.nsk.hr/um:nbn:hr:127:315985>

*Rights / Prava:* [Attribution-NonCommercial 3.0 Unported](#) / [Imenovanje-Nekomercijalno 3.0](#)

*Download date / Datum preuzimanja:* **2025-01-09**



*Repository / Repozitorij:*

[University of Zagreb School of Dental Medicine Repository](#)





SVEUČILIŠTE U ZAGREBU  
STOMATOLOŠKI FAKULTET

Janja Barun

# **ODABIR I PRAVILA POSTAVE ZUBA KOD POTPUNIH I POKROVNIH PROTEZA**

Diplomski rad

Zagreb, 2018.

Rad je ostvaren na Zavodu za mobilnu protetiku Stomatološkog fakulteta Sveučilišta u Zagrebu.

Mentor rada: izv. prof. dr. sc. Nikša Dulčić, Zavod za mobilnu protetiku, Stomatološki fakultet Sveučilišta u Zagrebu

Lektor hrvatskoga jezika: Zdravka Kramarić, prof. hrvatskoga jezika

Lektor engleskoga jezika: Helga Kraljik, prof. engleskoga jezika

Sastav Povjerenstva za obranu diplomskog rada:

1. \_\_\_\_\_
2. \_\_\_\_\_
3. \_\_\_\_\_

Datum obrane rada: \_\_\_\_\_

Rad sadrži: 44 stranice

24 slike

CD

Osim ako nije drukčije navedeno, sve su ilustracije (tablice, slike i dr.) u radu izvorni doprinos autora diplomskog rada. Autor je odgovoran za pribavljanje dopuštenja za korištenje ilustracija koje nisu njegov izvorni doprinos, kao i za sve eventualne posljedice koje mogu nastati zbog nedopuštenog preuzimanja ilustracija, odnosno propusta u navođenju njihovog podrijetla.

## **Zahvala**

Zahvaljujem mentoru izv. prof. dr. sc. Nikši Dulčiću na prenesenom znanju, stručnoj pomoći te pristupačnosti tijekom izrade diplomskog rada.

Hvala mojim roditeljima, braći i sestri za svu ljubav, razumijevanje i potporu tijekom školovanja. Hvala dragim prijateljima i kolegama koji su mi uljepšali i olakšali studentske dane.

## **Odabir i pravila postave zuba kod potpunih i pokrovnih proteza**

### **Sažetak**

Gubitak velikog broja ili svih zubi dovodi do brojnih anatomskih i funkcijskih promjena oralnih struktura. Potpunim i pokrovnim protezama nadomještaju se izgubljeni zubi, dijelovi resorbiranog alveolarnog grebena te se uspostavlja okluzijska, žvačna, govorna, estetska, fizionomska i psihosocijalna funkcija.

Laboratorijskoj fazi odabira i postave zubi prethodi uzimanje funkcijskih otisaka te artikuliranje funkcijskih modela u individualnim međučeljusnim odnosima. Označavanje radnih modela osnova je za pravilnu postavu zubi. Ucertane anatomske linije i strukture služe kao smjernice za položaj postavljenih zubi. Redoslijed postavljanja zuba ovisi o preferencijama dentalnog tehničara, no položaj zubi mora naposljetku odgovarati estetskim i funkcijskim zahtjevima potpune proteze.

Ispravan odabir oblika, veličine, boje i položaja prednjih zubi ključan je za estetsku i govornu funkciju, dok položaj lateralnih zubi mora odgovarati pravilima neutralnog prostora, interkuspidacije i statike. Svi zubi postavljaju se prema uzajamno zaštićenoj okluzijskoj koncepciji, što podrazumijeva okluziju lateralnih zuba u centričnoj okluziji te incizalno vođenje u protruziji i očnjakom vođenu okluziju u laterotruziji uz diskuziju ostalih zubi.

Ekstraoralna kontrola postave zuba podrazumijeva provjeru položaja zuba prema oznakama na radnim modelima, dok intraoralna kontrola obuhvaća provjeru horizontalne i vertikalne dimenzije centrične relacije te usklađenost položaja zuba i poliranih površina sa zadacima potpune proteze.

**Ključne riječi:** potpuna proteza, postava zubi, kontrola postave zubi

## **The Selection and Arrangement of Teeth in Complete Dentures and Overdentures**

### **Summary**

A partial or a complete tooth loss leads to numerous anatomical and functional changes of the oral tissues. By implanting complete dentures and overdentures dentists replace the lost teeth, as well as the parts of resorbed alveolar ridges, and they establish occlusal, masticatory, phonetic, esthetic, physiognomic, and psychosocial function.

Taking the functional impression and transferring functional models to articulator in individual jaw relationship is preceded by the laboratory procedure of teeth selection and arrangement. Marking the working casts is the basis of the correct teeth arrangement. The drawn anatomic lines and the structures are used as landmarks for positioning the teeth. The sequence of the tooth set up depends on preferences of a dental technician, but the tooth position must suit both esthetic and functional tasks of complete denture.

The selection of the appropriate shape, size, colour, and position of the anterior teeth is essential to both esthetic and phonetic function, while the posterior teeth must be arranged in the best position regarding the neutral zone, the intercuspation, and the statics. Teeth are set to fit mutually protected concept of occlusion, which includes occlusion of the lateral teeth at central occlusion, incisal guidance at protrusion and canine guided lateral excursions while discluding the rest of teeth.

The extraoral examination includes checking the tooth position regarding the marked casts while the intraoral examination includes checking horizontal and vertical dimension of the centric relation, as well as the harmony of tooth position and the polished surfaces with tasks of the complete denture.

**Keywords:** Complete Denture; Teeth Arrangement; Try-in Appointment

## SADRŽAJ

1. UVOD .....	1
1.1. Posljedice gubitka zubi .....	2
1.2. Zadaci potpunih proteza .....	2
1.3. Klinički i laboratorijski postupci izrade potpunih proteza do faze postave zubi.....	2
1.3.1. Prvi pregled .....	2
1.3.2. Prvi funkcijski otisak.....	3
1.3.3. Izrada individualne žlice .....	3
1.3.4. Drugi funkcijski otisak .....	4
1.3.5. Izrada zagriznih šablona .....	4
1.3.6. Određivanje međučeljusnih odnosa .....	4
1.4. Svrha rada .....	6
2. ODABIR I PRAVILA POSTAVE ZUBI .....	7
2.1. Prednji zubi.....	8
2.1.1. Oblik.....	8
2.1.2. Veličina .....	8
2.1.3. Boja .....	9
2.1.4. Položaj.....	9
2.2. Lateralni zubi.....	10
2.2.1. Odabir veličine, oblika i boje .....	10
2.2.2. Pravilo neutralnog prostora .....	10
2.2.3. Statička pravila .....	11
2.2.4. Pravilo interkuspidacije.....	11
2.2.5. Statička i dinamička okluzija .....	12
3. LABORATORIJSKA FAZA POSTAVE ZUBI .....	16
3.1. Označavanje radnog modela.....	17
3.2. Tijek postave zubi.....	19

3.3.	Individualizacija položaja prednjih zubi.....	26
3.4.	Osobitosti i razlike skeletne klase III i pseudoprogenije .....	27
4.	KLINIČKA KONTROLA POSTAVE ZUBI.....	29
5.	RASPRAVA .....	34
6.	ZAKLJUČAK .....	37
7.	LITERATURA .....	39
8.	ŽIVOTOPIS.....	43



## **1. UVOD**

## **1.1. Posljedice gubitka zubi**

Potpuni gubitak zubi dovodi do brojnih anatomskih i funkcijskih promjena oralnih struktura. Anatomske promjene koje slijede gubitak zubi kontinuirana i ireverzibilna su resorpcija alveolarne kosti te promjene mekih tkiva u obliku smanjenja površine pričvrstne gingive i povećanja površine pomične sluznice. Funkcijske promjene koje slijede gubitak zubi poremećaj su okluzije, žvakanja, govora i izgleda lica. Navedene funkcijske promjene mogu narušiti pacijentovo opće zdravlje te uzrokovati psihosocijalnu dekompenzaciju (1-5).

## **1.2. Zadaci potpunih proteza**

Prosječan broj izgubljenih zubi povećava se sa životnom dobi (6). Općenito, starenjem stanovništva povećava se broj pacijenata starije životne dobi te potreba za liječenjem bezubosti (5, 7). Potpunim protezama nadomještamo izgubljene zube, dijelove alveolarnog grebena te uspostavljamo okluzijsku, žvačnu, govornu, estetsku, fizionomsku i psihosocijalnu funkciju. Da bismo u tome uspjeli, važno je pravilno i precizno provesti sve kliničke i laboratorijske faze izrade potpunih proteza (2, 4).

## **1.3. Klinički i laboratorijski postupci izrade potpunih proteza do faze postave zubi**

### **1.3.1. Prvi pregled**

Za prvi pregled najprije je potrebno prikupiti podatke o pacijentovom općem i oralnom zdravlju te provesti klinički pregled. Rendgensku snimku treba učiniti jedino kada postoji jasna klinička indikacija. Ukoliko pacijent posjeduje stare proteze, potrebno ih je detaljno pregledati i utvrditi je li pacijent njima zadovoljan. Liječenje oralnih bolesti, kao i eventualni pretprotetski kirurški zahvati, provode se prije početka izrade potpunih proteza s obzirom da prilikom uzimanja otisaka oralna tkiva trebaju biti zdrava i cjelovita. Na temelju prikupljenih podataka i pregleda postavlja se dijagnoza i donosi plan terapije.

Pacijent svoju suglasnost s terapijskim postupkom potvrđuje potpisanim informiranim pristankom (4, 8).

### **1.3.2. Prvi funkcijski otisak**

Tehnika dvaju funkcijskih otisaka povećava preciznost postupaka izrade, a time osigurava bolji ventilni učinak, retenciju i stabilizaciju konačne potpune proteze (9). Prilikom otiskivanja funkcijskih rubova pacijent izvodi aktivne funkcijske kretnje. Za otisak gornje čeljusti to su skupljanje i širenje usta za labijalni i prednji bukalni ventil, pomicanje donje čeljusti lijevo-desno za stražnji bukalni ventil i širinu paratubarnog prostora, otvaranje usta za dorzalnu granicu i izgovor slova A za faringealni ventil. Aktivne funkcijske kretnje za otisak donje čeljusti obuhvaćaju skupljanje i širenje usta za labijalni i prednji bukalni ventil, otvaranje usta za stražnji bukalni ventil i dorzalnu granicu, gutanje sline za stražnji sublingvalni ventil te oblizivanje gornje usne za srednji i prednji sublingvalni ventil. Aktivne se kretnje zamjenjuju pasivnima, koje izvodi liječnik, isključivo kod pacijenata koji ih ne mogu sami reproducirati (2, 4).

Za prvi funkcijski otisak potrebno je izabrati odgovarajuću konfekcijsku žlicu. U nju se postavljaju držači mjesta za otisni materijal koji su izrađeni iz silikona kitaste konzistencije. Otisak se uzima kondenzacijskim silikonom visoke viskoznosti prilikom čega pacijent izvodi aktivne funkcijske kretnje. Odstranjuju se prekomjerno ekstenzirani rubovi iz visoko viskoznog materijala te se potom uzima otisak kondenzacijskim silikonom niske viskoznosti dok pacijent izvodi aktivne kretnje. Kod gornjeg otiska potrebno je registrirati A-liniju aluminijskim voskom. Na kraju se cirkularno ucrtavaju funkcijski rubovi širine 2 do 3 milimetra (9).

### **1.3.3. Izrada individualne žlice**

Prva laboratorijska faza u izradi individualne žlice izlijevanje je prvog funkcijskog modela na vibratoru, klasičnom ili *boxing* tehnikom do funkcijskih rubova iz sadre tipa II ili III. Prvi funkcijski model omogućuje uvid u anatomske i funkcijske osobitosti pojedine bezube čeljusti izvan usta pacijenta. Podminirana se mjesta na modelu popunjavaju voskom, a

potom se iz svjetlosno polimerizirajućeg akrilata izrađuje individualna žlica s akrilatnim bedemom (4, 10).

#### **1.3.4. Drugi funkcijski otisak**

Kod drugog funkcijskog otiska najprije se provjerava prilijevanje individualne žlice u ustima pacijenta te se rade eventualne korekcije. Zatim se iz termoplastičnog materijala izrađuju držači mjesta te oblikuju funkcijski rubovi uz pacijentove aktivne kretnje. Prije registracije ležišta, rezilijencije sluznice i funkcijskih rubova kondenzacijskim silikonom niske viskoznosti, nanosi se sloj silikonskog adheziva. Nakon stvrdnjavanja otisnog materijala nanosi se aluminijski vosak na otisak gornje bezube čeljusti i registrira A-linija (9).

#### **1.3.5. Izrada zagriznih šablona**

Za izradu zagriznih šablona u laboratoriju se na temelju drugog funkcijskog otiska izrađuje *split-cast* radni ili drugi funkcijski model iz sadre tipa IV te se voskom blokiraju podminirana mjesta. Zatim se izrađuje zagrizna šablona koju čine baza od svjetlosno polimerizirajućeg akrilata i nagrizni voštani bedemi. Nagrizni voštani bedemi simuliraju izgubljene zube i koštane grebene. Trodimenzionalni položaj bedema određuje se prema označenim anatomskim strukturama na radnom modelu što olakšava određivanje međučeljusnih odnosa i kasniju postavu zuba. Baza se podlaže kondenzacijskim silikonom srednje konzistencije koji omogućuje njezino precizno prilijevanje na tkiva i ventilni učinak tijekom određivanja međučeljusnih odnosa u sljedećoj kliničkoj fazi (4, 11).

#### **1.3.6. Određivanje međučeljusnih odnosa**

Međučeljusni odnosi bezubog pacijenta narušeni su gubitkom zubi i resorpcijom alveolarnih grebena te ih je potrebno iznova rekonstruirati. Centrična relacija referentni je zglobni položaj iz kojeg kondili rotiraju oko šarnirske osi pri početnom dijelu kretnje otvaranja i završne

kretnje zatvaranja usta te je jedini ponovljivi fiziološki položaj kod bezubog pacijenta. Fiziološko mirovanje ortostatički je položaj u kojem se mišići otvarači i mišići zatvarači nalaze u izotoničkoj kontrakciji, kondili u neutralnom položaju u zglobnoj jamici te postoji slobodni interokluzijski prostor veličine od 2 do 4 mm. Vertikalna se dimenzija fiziološkog mirovanja određuje mjerenjem udaljenosti označenih točaka *subnasale* i *gnathion* na licu pacijenta dok on polako zatvara usta do blagog dodira usana i višestruko izgovara slog „mi“. Kako bi se odredila vertikalna dimenzija centrične relacije izmjerenoj se vrijednosti oduzima veličina slobodnog interokluzijskog prostora. Potom se gornja zagrizna šablona postavlja u usta pacijenta te određuje vidljivost prednjih zubi (ovisno o spolu, starosti, prijašnjoj vidljivosti zubi) skraćivanjem ili dodavanjem voska na voštanim bedemima. Gornja se šablona, pomoću Foxove ravnine, paralelizira s bipupilarnom linijom i Camperovom ravninom. Zatim se provjerava visina donje šablone koja treba biti u ravnini s ekvatorom jezika, kutom usana i prijelazom sluznice na vermilion donje usne. Pacijenta se vodi bimanualnim hvatom u položaj centrične relacije. Gornja i donja šablona trebaju biti paralelne te se trebaju ravnomjerno i istovremeno dodirivati. Mjeri se vertikalna dimenzija centrične relacije i uspoređuje s prvotno izračunatom vrijednosti. Pacijenta se upućuje da izgovara brojeve od jedan do deset te se pri tome promatra veličina slobodnog interokluzijskog prostora. Ukoliko nije odgovarajuća, korigira se visina donjeg voštanog bedema. Na gornjoj šablوني potrebno je označiti medijalnu liniju, širinu nosnih krila i liniju smijeha.

Naposljetku se zagrizne šablone na radnim modelima prenose u artikulatör prilagođen na srednje vrijednosti (incizalni kolčić 0, kut nagiba kondilne staze 25°, Benettov kut 15°). Obraznim lukom za brzu montažu registrira se odnos buduće protetske plohe na gornjoj zagriznoj šablوني prema centru rotacije kondila što omogućuje prijenos gornjeg modela u gornji dio artikulatöra. Zatim se centričnim registrom iz cink-oksida eugenol paste registrira odnos donje i gornje zagrizne šablone te se donji model prenosi u donji dio artikulatöra. Prije nego što se zagrizne šablone učvršćene na modelima šalju u laboratorij gdje slijedi faza postave zubi, potrebno je odrediti boju zuba buduće potpune proteze (vidi pod Boja) (2, 4, 12, 13).

#### **1.4. Svrha rada**

Svrha je rada opisati suvremene smjernice za odabir umjetnih zubi i pravila postave zubi u potpunim protezama te opisati laboratorijsku fazu postave zubi i kliničku kontrolu postave zubi u potpunim protezama.

## **2. ODABIR I PRAVILA POSTAVE ZUBI**

## **2.1. Prednji zubi**

Ukupni dojam, koji stvaraju oblik, veličina, boja i položaj prednjih zubi u potpunoj protezi, vrlo je važan za pacijenta i može biti razlog njegova zadovoljstva i prihvatanja ili nezadovoljstva i odbijanja nošenja nadomjeska (11). Zbog toga je važno u procesu odabira prednjih zubi uvažiti želje i mišljenje pacijenta, prikupiti dodatne informacije uključivanjem njemu bliskih osoba, analizom starih i novih fotografija te tako podijeliti odgovornost za konačan rezultat terapije (2).

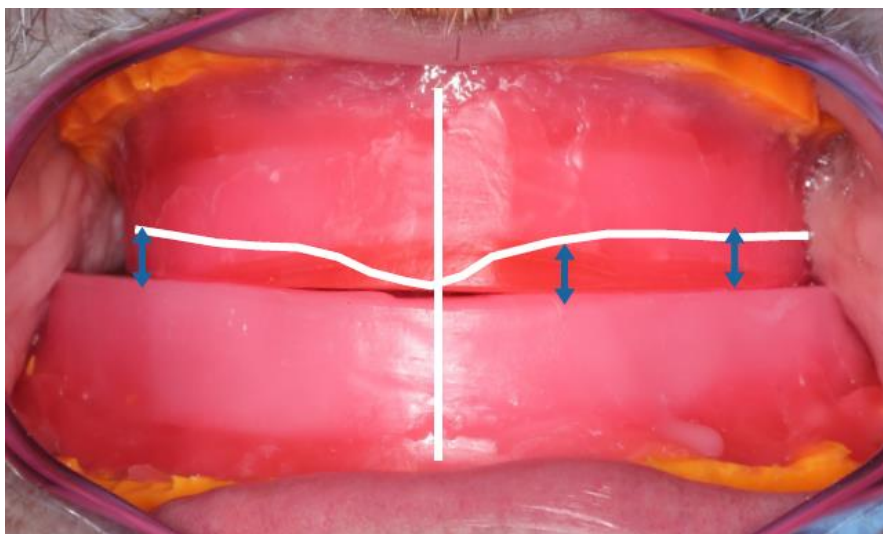
### **2.1.1. Oblik**

U literaturi su opisane razne metode koje mogu biti od pomoći prilikom odabira oblika prednjih zubi. Kretschmer prepoznaje leptosomni, atletski i piknički tip tjelesne konstitucije, a Tanzer pronalazi korelaciju između konstitucijskog tipa i oblika prednjih zubi te leptosomnom tipu pridružuje trokutasti, atletskom četverokutasti, a pikničkom ovoidni oblik zuba (14). Prema Williamsovoj geometrijskoj teoriji oblik lica podudara se s oblikom obrnutog gornjeg središnjeg sjekutića te razlikuje trokutasti, četverokutasti i ovoidni oblik lica, odnosno zuba (4, 14-16). Nelson povezuje oblik bezubog maksilarnog grebena i prednjih zubi (4). Fotografija pacijenta i model gornje čeljusti omogućuju dentalnom tehničaru odabir oblika prednjih zubi u skladu s oblikom lica i bezubog grebena (2).

### **2.1.2. Veličina**

Veličina zuba općenito je određena veličinom lica, čeljusti i raspoloživog prostora između bezubih grebena. Minimalna dužina zuba jednaka je udaljenosti protetske plohe od linije smijeha (Slika 1.). Širina prednjih zubi određuje se prema širini nosnih krila tako da linije koje označavaju rubove nosnih krila prolaze kroz vrhove kvržica gornjih očnjaka. Prema Gerberu širina gornjih središnjih i lateralnih sjekutića treba biti usklađena sa širinom baze i korijena nosa. Konačni izbor širine i dužine umjetnih zubi usklađuje se sa širinom i dužinom pacijentovog lica (2, 4, 17).





Slika 1. Određivanje veličine prednjih zuba

(Preuzeto s dopuštenjem autora: izv. prof. dr. sc. Nikše Dulčića.)

### 2.1.3. Boja

Boja umjetnih zuba odabire se pomoću ključa boja pri dnevnom svjetlu, a treba biti usklađena s bojom očiju, kose i kože. Uz plave oči i svjetliju kožu biraju se sivi i svjetliji tonovi, a uz zelene i smeđe oči te tamniju kožu, biraju se žuti i tamniji tonovi (2, 4, 18).

### 2.1.4. Položaj

Općenito se prednji zubi u potpunim protezama postavljaju što bliže položaju prirodnih zuba. Položaj gornjih prednjih zuba ključan je za uspostavu estetske i govorne funkcije potpune proteze, stoga se oni postavljaju ispred alveolarnog grebena. Donji se prednji zubi ipak postavljaju nešto bliže sredini alveolarnog grebena od prirodnih zubi, a u svrhu minimaliziranja destabilizacije potpune proteze tijekom kretnji mandibule (2, 4, 11). Gerber smatra da širina i položaj prednjih zuba treba odgovarati obliku nosa. Istovjetno Gerberu, Gysi ističe važnost očuvanja harmonije lica prilikom postave prednjih zuba (4). Kako bi se postigao estetski maksimum, važno je da tehničar ima uvid u izgled pacijenta te uskladi položaj prednjih zuba s konturama nosa i lica pojedinog pacijenta (2).

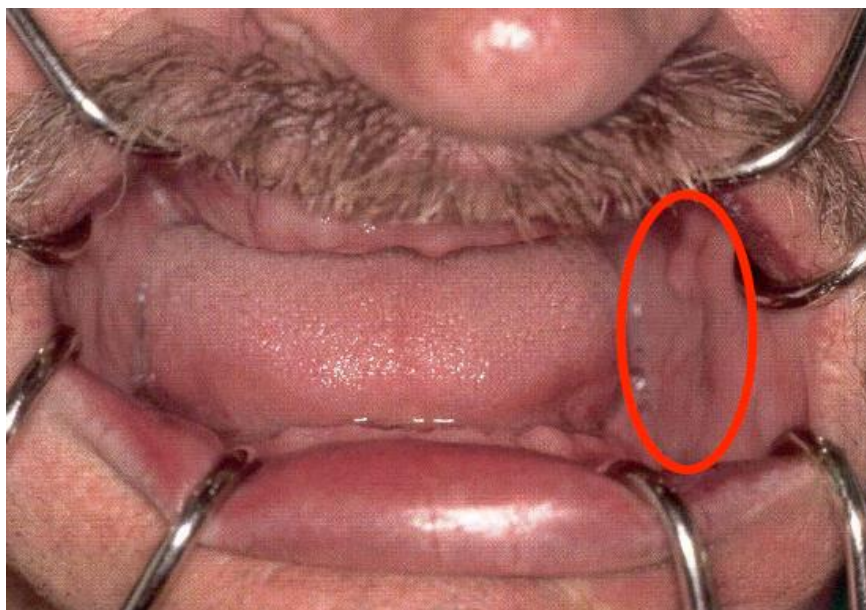## **2.2. Lateralni zubi**

### **2.2.1. Odabir veličine, oblika i boje**

Lateralni zubi vizualno, veličinom, oblikom okluzalne plohe i bojom moraju odgovarati prednjim zubima te zajedno činiti skladnu cjelinu. Umjetni zubi najčešće dolaze u tri veličine (S - mali, M - srednji, L - veliki). Veličina izabranih lateralnih zuba mora biti u skladu s duljinom i širinom bezubog grebena te vertikalnom dimenzijom međučeljusnog prostora. Stoga se najčešće odabiru uži i kraći umjetni od prirodnih zuba. Danas se proizvode lateralni zubi različitih oblika okluzalnih ploha, odnosno različitog nagiba kvržica (od 0° do 40°) i bez kvržica. Oblik okluzalne plohe odabire se sukladno odabranoj okluzijskoj koncepciji (2, 4, 11, 15, 19, 20).

### **2.2.2. Pravilo neutralnog prostora**

Potpune proteze postavljaju se u neutralni prostor u kojem su mišićne sile jezika i obraza u ravnoteži. Omeđen je gornjim i donjim bezubim alveolarnim grebenima, jezikom, obrazom i usnicama (Slika 2.). Tijekom vremena, okolni mišići zauzimaju, gubitkom zubi i resorpcijom alveolarnog grebena, novonastali prostor. Taj se gubitak neutralnog prostora kompenzira odabirom užih umjetnih stražnjih zubi i ispravnim oblikovanjem poliranih površina proteze. Postavljena u neutralni prostor, potpuna proteza ne ometa normalnu mišićnu funkciju, već mišićne sile doprinose njezinoj stabilizaciji (2, 12, 13, 21).



Slika 2. Neutralni prostor

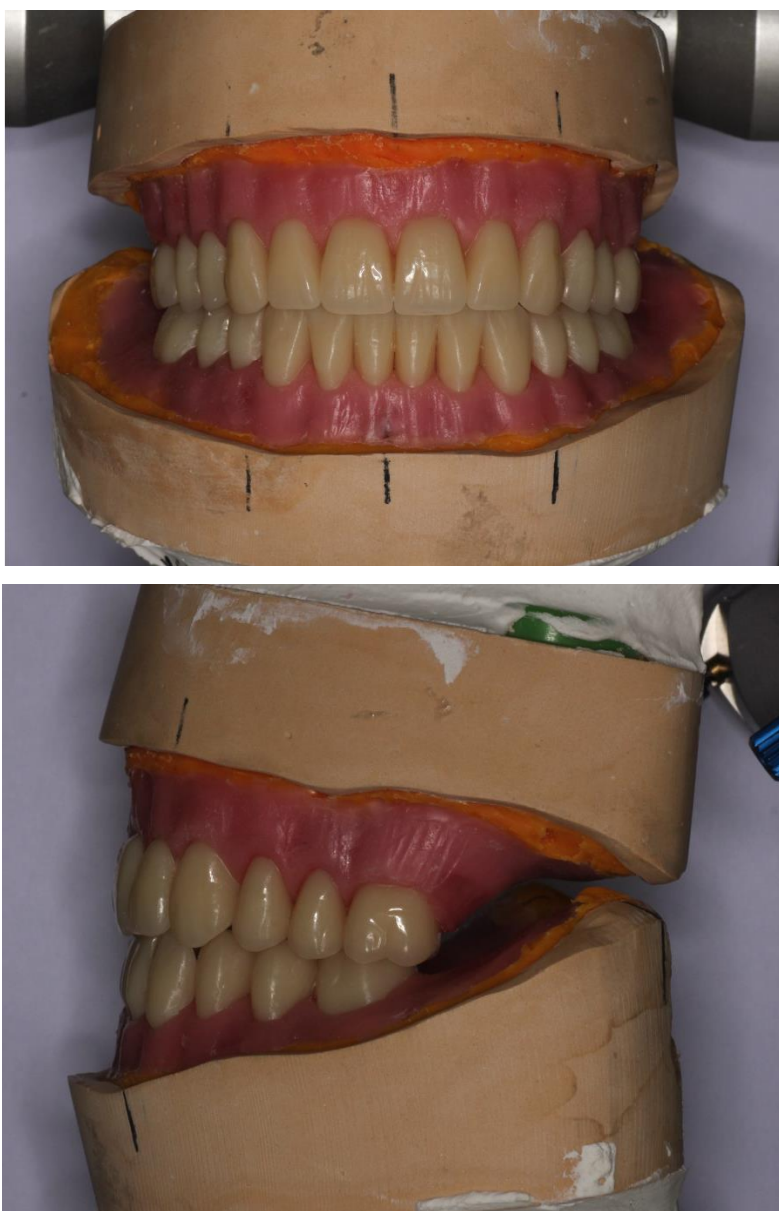
(Preuzeto s dopuštanjem autora: izv. prof. dr. sc. Nikše Dulčića.)

### 2.2.3. Statička pravila

Stražnji zubi postavljaju se u skladu s tri statička pravila. Prema prvom statičkom pravilu dužinska os lateralnog zuba mora biti okomita na sredinu bezubog alveolarnog grebena. Na taj se način žvačna sila prenosi izravno na sredinu grebena što je osobito važno prilikom postave drugog pretkutnjaka i prvog kutnjaka, žvačnog centra u kojem su žvačne sile najveće. Prema drugom statičkom pravilu okluzalna ploha lateralnog zuba mora biti okomita na međučeljusnu liniju. Nagib međučeljusne linije ovisi o razlici u širini gornjeg i donjeg bezubog alveolarnog grebena. Prema trećem statičkom pravilu okluzalna ploha lateralnog zuba mora biti paralelna s bezubim alveolarnim grebenom. Od posljednjeg pravila odustaje se kada nije u skladu s okluzijskom krivuljom (12).

### 2.2.4. Pravilo interkuspidacije

Svaki zub okludira s dva zuba u nasuprotnoj čeljusti, osim donjih središnjih sjekutića i gornjih zadnjih kutnjaka (Slika 3. i 4.) (12).



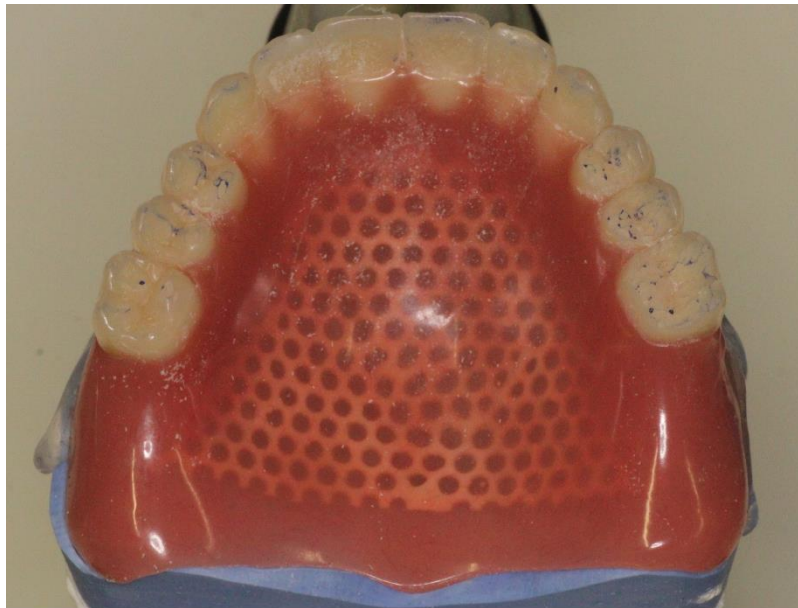Slika 3. i 4. Interkuspிடacija

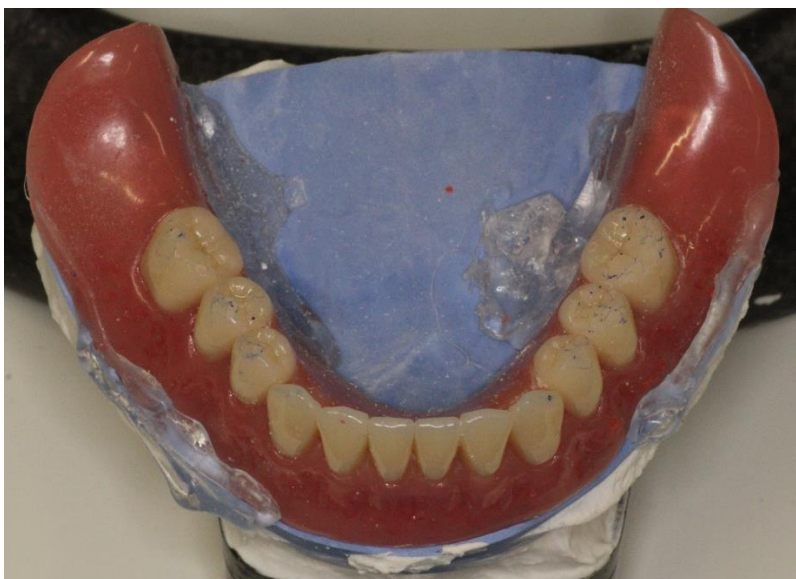(Preuzeto s dopuštanjem autora: izv. prof. dr. sc. Nikše Dulčića.)

### **2.2.5. Statička i dinamička okluzija**

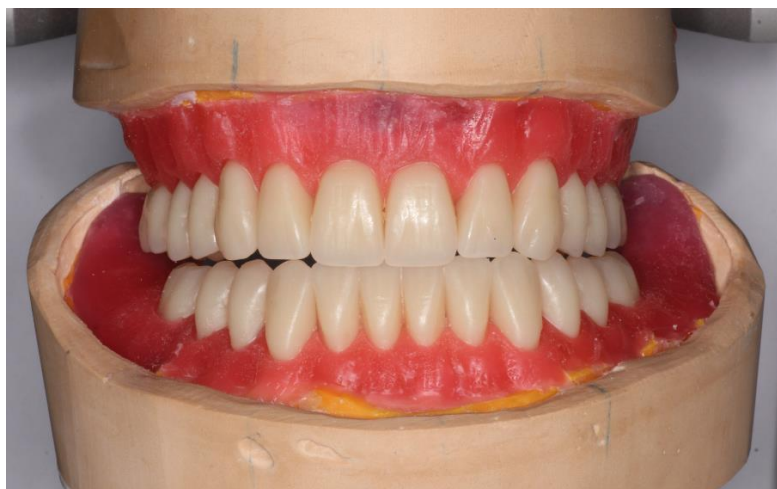Statička i dinamička okluzija potpunih proteza uspostavlja se prema koncepciji uzajamno zaštićene okluzije. Uzajamno zaštićena okluzija očituje se u zaštiti prednjih zuba pri interkuspிடaciji i zaštiti stražnjih zubi pri kretnjama mandibule. U statičkoj okluziji

uspostavljaju se zubni dodiri na distalnim kosinama očnjaka i između svih stražnjih, dok su prednji zubi izvan dodira za 100 do 200  $\mu\text{m}$ . Važno je uspostaviti najviše B kontakata (palatinalne kvržice gornjih u dodiru sa središnjim fisurama i marginalnim grebenima donjih lateralnih zuba), te poneki A i C kontakt (Slika 5. i 6.). U dinamičkoj okluziji uspostavlja se očnjakom vođena okluzija koja predstavlja varijantu uzajamno zaštićene okluzije, tako da pri lateralnim kretnjama postoje zubni dodiri jedino između očnjaka radne strane, dok su svi ostali prednji i lateralni zubi izvan dodira (Slika 7.). U protruzijskoj kretnji, bridovi donjih prednjih zuba kližu prema naprijed i dolje uzduž palatinalnih stijenki gornjih prednjih zuba uz diskluziju svih lateralnih zubi (Slika 8.) (13, 22). Poznajemo i druge okluzijske koncepcije, bilateralno uravnoteženu okluziju i unilateralno uravnoteženu okluziju (19, 20). Lang navodi da niti jedna koncepcija nije superiorna te smatra logičnim izabrati najjednostavniju metodu koja će dati željene rezultate (23).

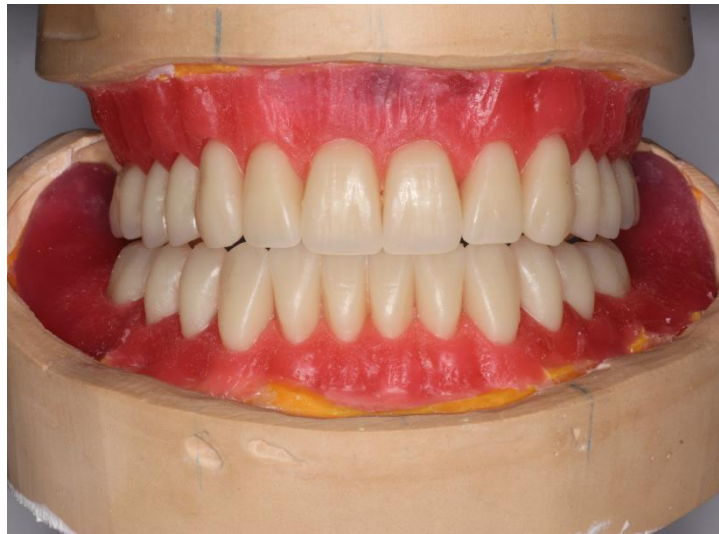



Slika 5. i 6. Zubni dodiri u statičkoj okluziji  
(Preuzeto s dopuštenjem autora: izv. prof. dr. sc. Nikše Dulčića.)



Slika 7. Očnjakom vođena okluzija  
(Preuzeto s dopuštenjem autora: izv. prof. dr. sc. Nikše Dulčića.)



Slika 8. Prednje vođenje u uzajamno zaštićenoj okluzijskoj koncepciji  
(Preuzeto s dopuštanjem autora: izv. prof. dr. sc. Nikše Dulčića.)

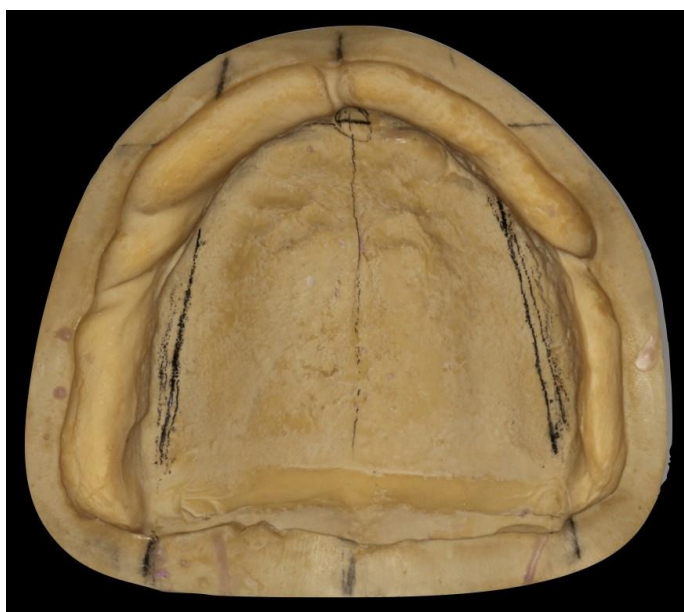
### **3. LABORATORIJSKA FAZA POSTAVE ZUBI**



### 3.1. Označavanje radnog modela

Prije postave zubi potrebno je označiti pojedine anatomske strukture na radnom modelu (Slika 9. i 10.).

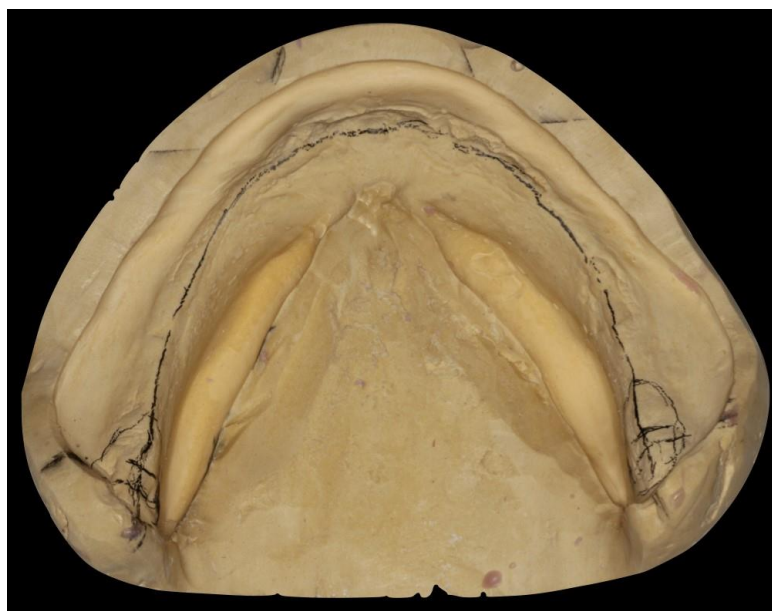Na gornjem radnom modelu označavaju se papila inciziva i sutura mediana. Papila inciziva nalazi se medijalno i palatinalno od gornjih središnjih sjekutića u ozubljenoj čeljusti te sa suturom medianom, koja prolazi kroz sredinu tvrdog nepca, služi kao anatomski orijentir medijalne linije. Te oznake najčešće, zbog normalne asimetrije lica, minimalno odstupaju od medijalne linije koja je određena prema sredini usnice i lica te urezana u voštani bedem zagrizne šablone. Medijalna linija produžuje se na bazu radnog modela. Kroz sredinu papile incizive i okomito na sredinu nepca ucrtava se linija papile incizive koja određuje anteroposteriornu orijentaciju gornjih prednjih zubi. Širina nosnih krila s voštanog bedema prenosi se na bazu radnog modela te predstavlja širinu gornjih prednjih zubi. *Rugae palatine*, označene na modelu, katkad mogu poslužiti pri određivanju položaja vrha očnjaka, dok se distalna kosina vrha očnjaka uvijek postavlja na središnju grebensku liniju. Središnja grebenska linija ucrtava se na sredinu bezubog grebena. Za statički ispravnu postavu lateralnih zubi potrebno je kontakte smjestiti iznad te linije.



Slika 9. Označeni gornji radni model

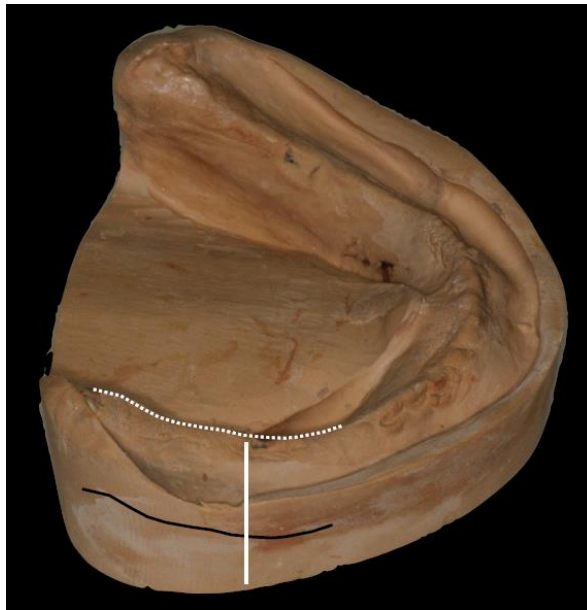(Preuzeto s dopuštanjem autora : izv. prof. dr. sc. Nikše Dulčića.)

Na donjem radnom modelu ucrtava se prednja središnja grebenska linija. O veličini resorpcije bezubog grebena ovisi za koliko se donji prednji zubi postavljaju ispred te linije. Poundova linija spaja mezioincizalni brid očnjaka s unutarnjom površinom retromolarnog trokuta. Zubni dodiri ne smiju postojati unutar te linije. Obostrano se kroz sredinu bezubog grebena ucrtava stražnja središnja grebenska linija. U njezinom produžetku označava se početna točka uzlaznog kraka mandibule i predstavlja granicu do koje se lateralni zubi smiju postaviti. Obostrano se ucrtava sredina *eminentiae piriformis*, oznaka prenosi na bazu modela, a predstavlja visinu okluzalnih ploha lateralnih zuba. Paralela s bezubim grebenom prenosi se na bazu modela (Slika 11.). Prvi kutnjak postavlja se na najdubljem mjestu bezubog grebena te je ujedno najdublja točka Speeove krivulje. Speeova ili sagitalna kompenzacijska krivulja proteže se od vrha očnjaka preko vrhova bukalnih kvržica pretkutnjaka i kutnjaka te je blago konkavna za donju, a konveksna za gornju čeljust. Willsonova ili transverzalna kompenzacijska krivulja spaja vrhove bukalnih i lingvalnih kvržica zuba lijeve i desne strane te je konkavna za donju, a konveksna za gornju čeljust. Speeova i Willsonova krivulja opisuju trodimenzionalni položaj okluzalnih ploha zubi.



Slika 10. Označeni donji radni model

(Preuzeto s dopuštenjem autora : izv. prof. dr. sc. Nikše Dulčića.)



Slika 11. Paralela s bezubim grebenom  
(Preuzeto s dopuštenjem autora : izv. prof. dr. sc. Nikše Dulčića.)

Gornja i donja središnja grebenska linija produžuju se na poledine radnih modela. Inter-alveolarna linija predstavlja razliku širine gornjeg i donjeg bezubog grebena iste strane te se ucrtava na poledinu radnog modela (2, 4, 11, 12, 24).


### 3.2. Tijek postave zubi

Svi prednji i lateralni zubi postavljaju se po pravilima uzajamno zaštićene okluzijske koncepcije. To podrazumijeva okluziju lateralnih zuba u centričnoj okluziji te incizalno vođenje u protruziji i očnjakom vođenu okluziju u laterotruziji uz diskluziju ostalih zubi (vidi Statička i dinamička okluzija).

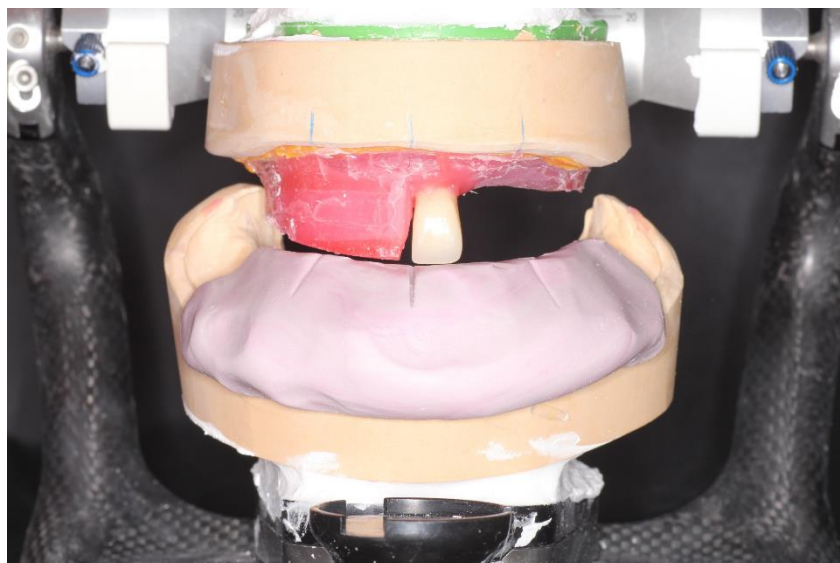
Redoslijed postave pojedinih skupina zuba ovisi o preferencijama i navikama dentalnog tehničara.

Najprije se mogu obostrano postaviti gornji središnji sjekutići jer utvrđuju položaj medijalne linije, a potom lateralni sjekutići i očnjaci (Slika 11.-13.). Širina i zakrivljenost luka prednjih

zuba određena je širinom nosnih krila označenih na voštanom bedemu. Labijalne plohe središnjih sjekutića postavljaju se 6 do 9 mm anteriorno od linije papile incizive, tuberculumi ju lateralnih sjekutića dodiruju, a vrhovi očnjaka prolaze kroz tu liniju. Središnji sjekutići postavljaju se tako da blago konvergiraju prema medijalnoj liniji, dodiruju protetsku plohu te su blago protrudirani u sagitalnoj ravnini. Lateralni sjekutići konvergiraju više prema medijalnoj liniji i protrudirani su više od središnjih sjekutića. Njihovi incizalni bridovi nalaze se za 0,5 do 1 mm iznad protetske plohe i paralelni su s njom. Očnjaci su paralelni s medijalnom linijom, dodiruju protetsku plohu te su blago intrudirani u sagitalnoj ravnini. Položaj vrha očnjaka određen je oznakom na bazi modela dok se distalna kosina vrha očnjaka postavlja iznad središnje grebenske linije u skladu sa statičkom i dinamičkom okluzijom totalne proteze (Slika 14.).

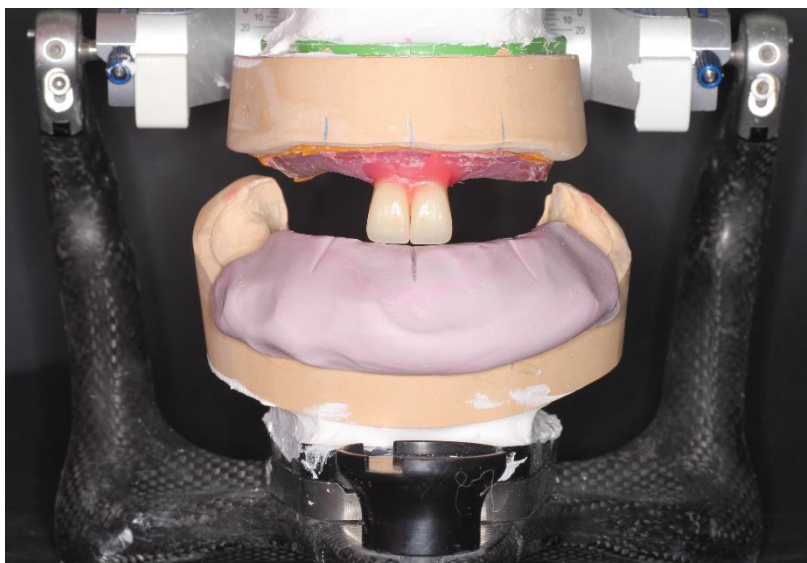


Slika 12. Označavanje medijalne linije i osiguravanje položaja protetske plohe  
(Preuzeto s dopuštenjem autora : izv. prof. dr. sc. Nikše Dulčića.)



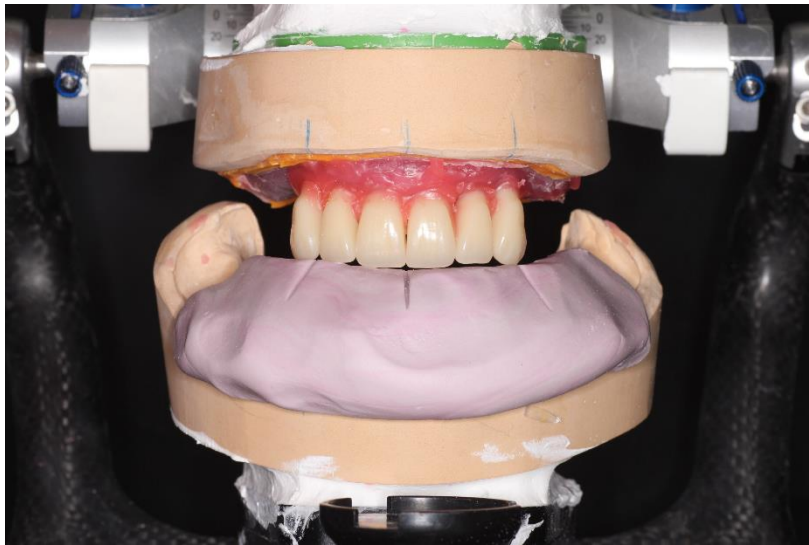
Slika 13. Postava središnjeg sjekutića

(Preuzeto s dopuštanjem autora : izv. prof. dr. sc. Nikše Dulčića.)



Slika 14. Postava oba središnja sjekutića uz očuvanje medijalne linije

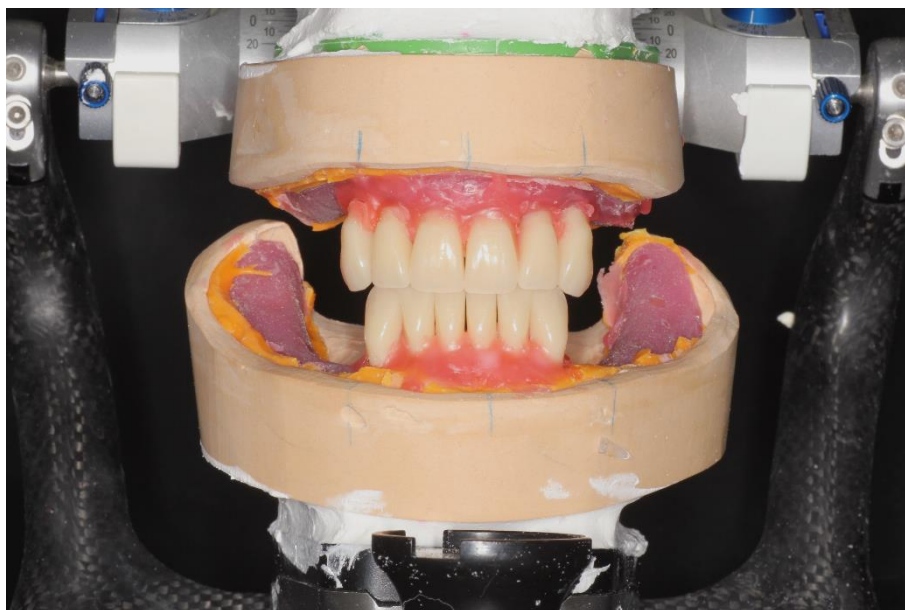
(Preuzeto s dopuštanjem autora : izv. prof. dr. sc. Nikše Dulčića.)



Slika 15. Postava gornjih prednjih zubi

(Preuzeto s dopuštanjem autora : izv. prof. dr. sc. Nikše Dulčića).

Donji središnji sjekutići orijentiraju se prema prethodno uspostavljenoj medijalnoj liniji te su blago protrudirani u sagitalnoj ravnini. Lateralni sjekutići postavljaju se paralelno s medijalnom linijom ili tako da minimalno konvergiraju prema njoj. Prilikom postave prednjih zubi važno je uspostaviti što manji kut incizalnog vođenja. On ovisi o veličini prijeklopa i pregriza prednjih zuba. Stoga se donji sjekutići postavljaju tako da s gornjima u horizontalnoj ravnini tvore prijeklop veličine 0.5 mm, a u vertikalnoj pregriz od 1 do 2 mm. Donji očnjaci postavljaju se tako da konvergiraju prema medijalnoj liniji, dodiruju protetsku plohu te su intrudirani u sagitalnoj ravnini (Slika 16.).

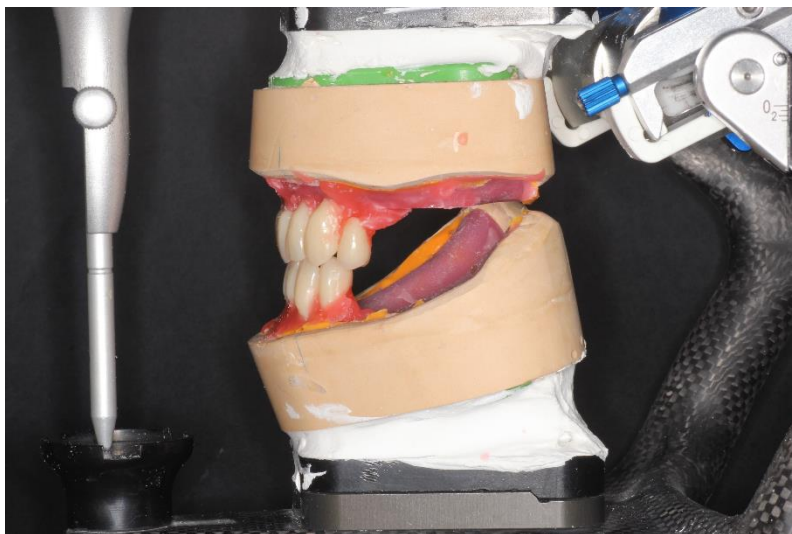


Slika 16. Postava donjih i gornjih prednjih zubi  
(Preuzeto s dopuštenjem autora : izv. prof. dr. sc. Nikše Dulčića.)

Slijedi provjera statičkih i dinamičkih dodira u artikulatoru, a zatim klinička provjera postave prednjih zubi.

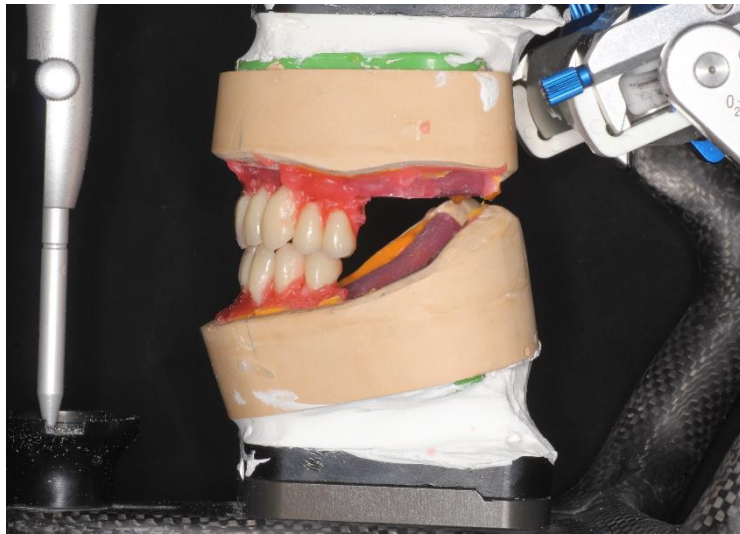
Lateralni zubi slijede zakrivljenost luka prednjih zubi. U ovoj fazi postavljaju se redom prvi i drugi donji pretkutnjak te prvi donji kutnjak tako da slijede oblik bezubog grebena i minimalnu Speeovu krivulju. Gotovo uvijek, zbog nedostatka prostora, izostavlja se drugi donji kutnjak. Prema statičkim pravilima, a kako bi se osigurala što bolja retencija i stabilizacija buduće proteze, zubni dodiri uspostavljaju se bukalno od Poundove linije i što bliže sredini bezubog grebena. Prema uzajamno zaštićenoj okluzijskoj koncepciji poželjno je uspostaviti što više B kontakata, stoga se središnje fisure donjih lateralnih zubi postavljaju što bliže središnjoj grebenskoj liniji. Okluzalne plohe donjih lateralnih zuba ne smiju biti više od, na modelu označene, polovice visine *eminentiae piriformis*. Bukalna kvržica prvog pretkutnjaka te bukalne i lingvalne kvržice drugog pretkutnjaka i prvog kutnjaka postavljaju se otprilike 2 mm iznad protetske plohe. Slijedi provjera postave u artikulatoru. Kvržice donjih lateralnih zubi moraju dodirivati gornji voštani bedem, odnosno protetsku plohu.

Gornji lateralni zubi postavljaju se tako da, u skladu s uzajamno zaštićenom okluzijskom koncepcijom, palatinalnim kvržicama dodiruju središnje fisure donjih lateralnih zuba. Stoga se palatinalne kvržice postavljaju iznad središnje grebenske linije. Prvi i drugi pretkutnjak paralelni su s uzdužnom osi očnjaka. Palatinalna kvržica prvog gornjeg pretkutnjaka postavlja se 0.5 do 1 mm iznad protetske plohe dok ju bukalna kvržica dodiruje (Slika 17.). Palatinalna i bukalna kvržica drugog gornjeg pretkutnjaka dodiruju protetsku plohu (Slika 18.). Uzdužna os prvog gornjeg kutnjaka usmjerena je bukodistalno. Jedino meziopalatinalna kvržica prvog gornjeg kutnjaka dodiruje protetsku plohu (Slika 19. i 20.).

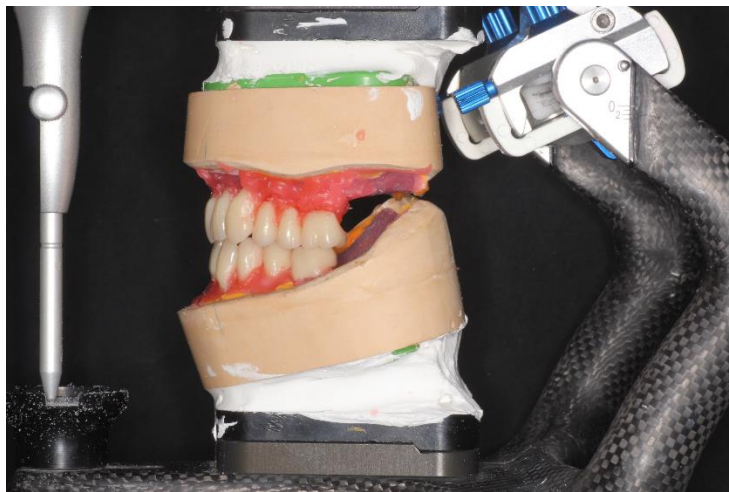


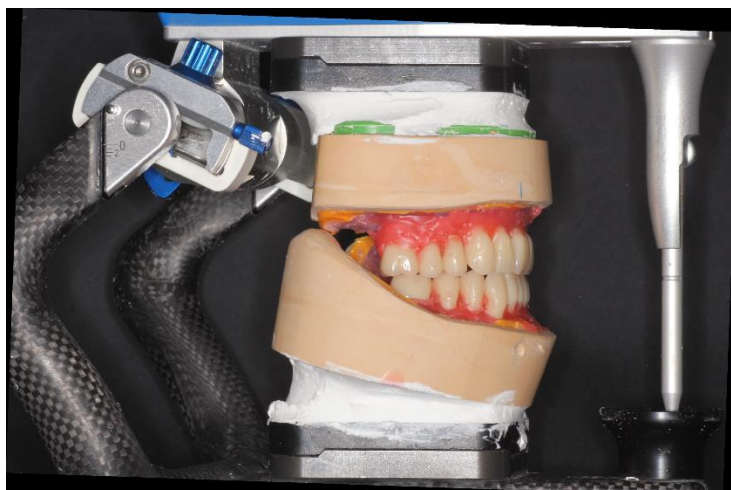
Slika 17. Postava donjeg i gornjeg prvog pretkutnjaka  
(Preuzeto s dopuštenjem autora : izv. prof. dr. sc. Nikše Dulčića.)





Slika 18. Postava gornjeg i donjeg drugog pretkutnjaka  
(Preuzeto s dopuštanjem autora : izv. prof. dr. sc. Nikše Dulčića.)





Slika 19. i 20. Postava gornjih i donjih lateralnih zuba  
(Preuzeto s dopuštenjem autora : izv. prof. dr. sc. Nikše Dulčića.)

Nakon što su zubi postavljeni u skladu sa statikom, naknadno se mogu individualizirati primjerice rotacijama i preklapanjem, a u skladu sa željama i izgledom pacijenta. Poželjno je što prirodnije oblikovati gingivu u vosku te kod nosioca prvih proteza modelirati morfologiju nepca.

Završno se provjerava statička i dinamička okluzija te ubrušavaju eventualne interference. Slijedi klinička provjera postave prednjih i stražnjih zuba (2, 4, 11, 12).

### **3.3. Individualizacija položaja prednjih zubi**

U svrhu postizanja harmonije lica sugerira se individualizacija postave prednjih zuba prema obliku lica (2, 4, 11, 25). Kod četverokutastog oblika lica, prednji zubi postavljaju se u široki ravni luk, bez rotacije, preklapanja ili naginjanja zuba pa su labijalne plohe svih šest prednjih zuba potpuno vidljive. Kod trokutastog oblika lica zubi se postavljaju u zakrivljen luk te su najvidljiviji središnji sjekutići koji se u luku nalaze ispred lateralnih sjekutića i očnjaka. Zbog nedostatka prostora u zakrivljenom luku često se središnji sjekutići rotiraju distalno te međusobno postavljaju pod kutom, a ako je potrebno, rotiraju se i naginju ostali prednji zubi.

Kod ovoidnog oblika lica zubi se postavljaju u blago zakrivljeni luk, bez preklapanja ili rotacija. S toga su svi prednji zubi jasno vidljivi što daje široki i zakrivljeni izgled u skladu s ovoidnim konturama lica (4, 11).

Kod ozubljenih pacijenata s godinama dolazi do mezijalnog pomaka donjih prednjih zuba što se očituje pojavom rotacija i preklapanja. Da bi postigao što prirodniji izgled, tehničar može individualizirati postavu rotacijom i preklapanjem donjih prednjih zuba (2).

### **3.4. Osobitosti i razlike skeletne klase III i pseudoprogenije**

Skeletna klasa III obuhvaća anomalije povećanog rasta mandibule i/ili smanjenog rasta maksile. U ozubljenog pacijenta skeletne klase III uočava se dentalna klasa III, kompenzacijski pomaci zuba (protruzija gornjih i retruzija donjih prednjih zuba) te obostrani križni zagriz. Pacijent ima promijenjen izgled lica. Izbočena je donja trećina lica, donja usna nalazi se ispred gornje, a u izraženim deformitetima usne teže okludiraju (26-28).

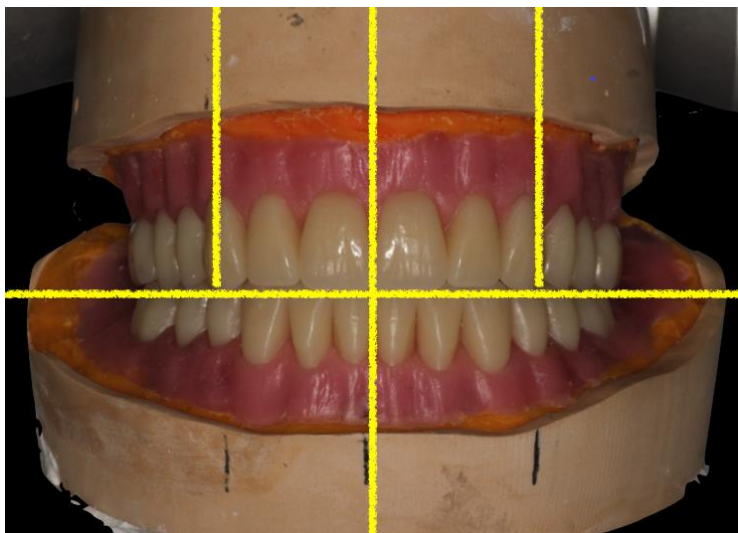
Kod bezubog pacijenta skeletne klase III zubi se postavljaju prema dentalnoj klasi III, u približno jednak položaj koji su zauzimali prirodni zubi. Donji prednji zubi postavljaju se u retrudirani, a gornji prednji zubi u protrudirani položaj. Ovisno o stupnju anomalije, međusobno se postavljaju u blagi bridni dodir ili u obrnuti prijeklop kad se donji postavljaju malo labijalno od gornjih zuba. Lateralni zubi postavljaju se u križni zagriz tako da su gornji zubi bukalnim kvržicama u kontaktu sa središnjim fisurama donjih zuba (2).

Važno je razlikovati pseudoprogeniju od skeletne klase III. Pseudoprogenija fiziološka je posljedica dugotrajne bezubosti kada je, usprkos normalanom rastu mandibule i maksile, promijenjen izgled lica pacijenta. Naime, nakon dugog perioda bezubosti, a zbog različitog obrasca resorpcije bezubog grebena gornje (centripetalno i apikalno) od donje čeljusti (centrifugalno i apikalno), donji bezubi greben nalazi se ispred gornjeg bezubog grebena. Zbog promijenjenih odnosa koštanih grebena, te kako bi se postigla maksimalna stabilizacija, estetika i funkcija, zubi se postavljaju u dentalnu klasu III po principu lingvalizirane okluzije. Lingvalizirana okluzija podrazumijeva dodire palatinalnih kvržica gornjih lateralnih zuba sa

središnjim fisurama donjih lateralnih zuba pri čemu se sile usmjeravaju nešto lingvalnije u odnosu na sredinu donjega bezuboga grebena i smanjuju štetno djelovanje bočnih sila (4, 29, 30).

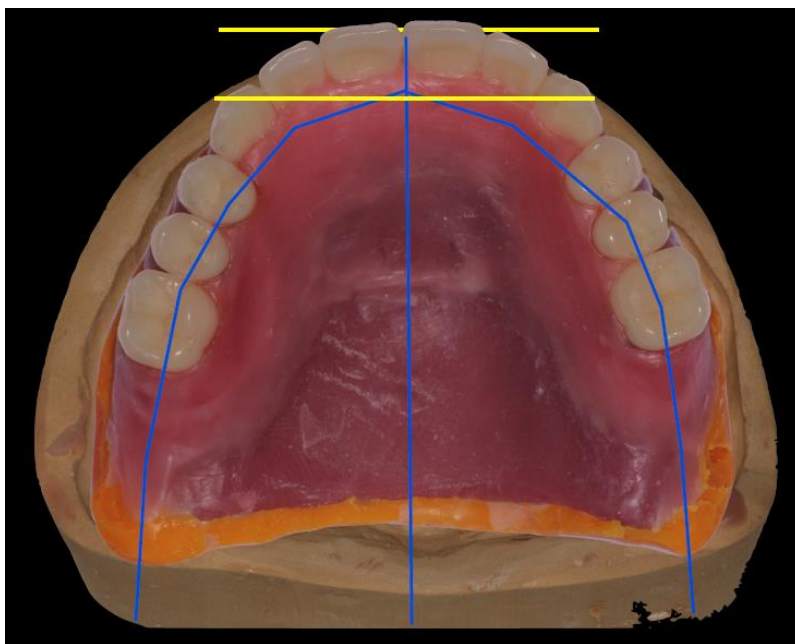
#### **4. KLINIČKA KONTROLA POSTAVE ZUBI**

Ekstraoralna kontrola postave zuba podrazumijeva provjeru položaja zuba prema oznakama na radnim modelima (Slika 21.), dok intraoralna kontrola obuhvaća provjeru horizontalne i vertikalne dimenzije centrične relacije te usklađenost položaja zuba i poliranih površina sa zadacima potpune proteze.

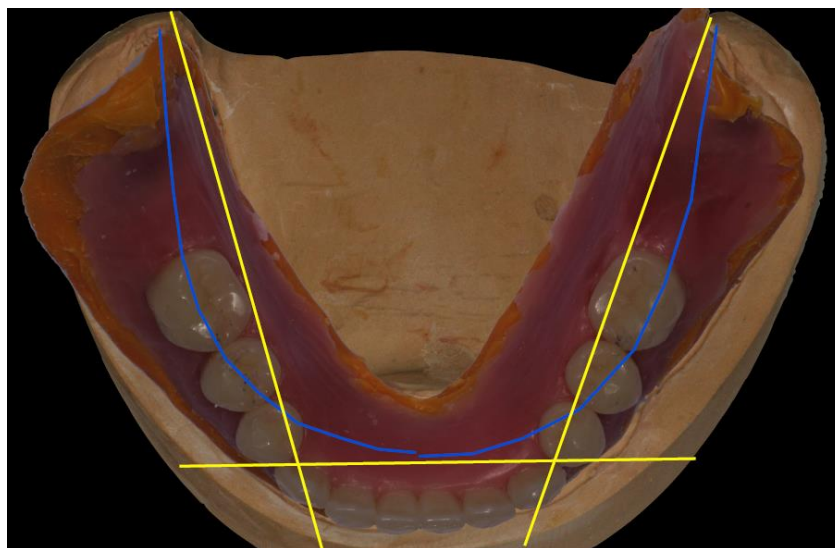


Slika 21. Ekstraoralna kontrola postave zuba u artikulatoru  
(Preuzeto s dopuštenjem autora : izv. prof. dr. sc. Nikše Dulčića.)

Na gornjem radnom modelu i šabloni provjerava se medijalna linija u odnosu na papilu incizivu i suturu medianu, položaj gornjih prednjih zubi prema liniji papile incizive te položaj distalne kosine očnjaka i stražnjih zuba prema središnjoj grebenskoj liniji (Slika 22.). Na donjem radnom modelu i šabloni provjeravaju se položaj prednjih zuba prema prednjoj središnjoj grebenskoj liniji, položaj distalne kosina očnjaka i lateralnih zuba prema stražnjoj središnjoj grebenskoj liniji, odnos protetske plohe prema polovici visine *eminentiae piriformis* te postojanje kontakata unutar Poundove linije (Slika 23.).



Slika 22. Ekstraoralna kontrola postave zubi gornje zagrizne šablone  
(Preuzeto s dopuštanjem autora : izv. prof. dr. sc. Nikše Dulčića.)



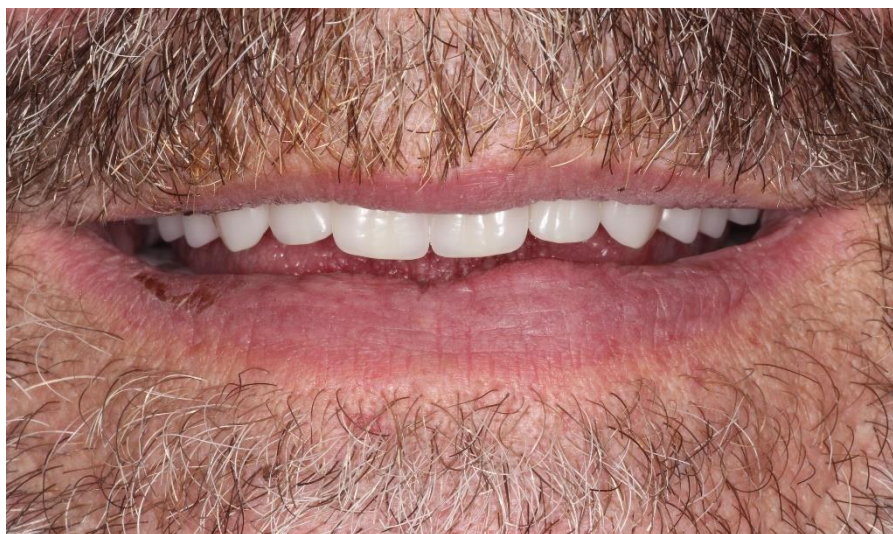Slika 23. Ekstraoralna kontrola postave zubi donje zagrizne šablone  
(Preuzeto s dopuštanjem autora : izv. prof. dr. sc. Nikše Dulčića.)

Prije intraoralne kontrole važno je pacijentu objasniti da zagrizne šablone s postavljenim zubima nisu konačne proteze. Također je, prije unosa zagriznih šablona u usta pacijenta, potrebno odrediti vertikalnu dimenziju fiziološkog mirovanja i vertikalnu dimenziju centrične relacije.

Intraoralna kontrola započinje provjerom horizontalne dimenzije centrične relacije. Pri zagrizu kontakti lateralnih zuba trebaju biti ravnomjerni i istovremeni. U suprotnom, potrebno je ponoviti registrat centrične relacije na način da se lateralni zubi izvade iz zagriznih šablona, na njihovo mjesto nanese aluminijski vosak te pacijenta vodi u položaj centrične relacije. Zagrizne šablone fiksiraju se u tom položaju i vraćaju u laboratorij gdje se ponavlja faza postave zuba.

Ukoliko je horizontalna relacija zadovoljavajuća, mjeri se vertikalna dimenzija centrične relacije te uspoređuje s prethodno izračunatom vrijednosti. Dodatna provjera provodi se govornim testom. Pacijenta se zamoli da broji od jedan do deset te se prati izgovor, promatra veličina interokluzijskog prostora i izgled donje trećine lica. Ukoliko je vertikalna dimenzija previsoka, izgovor je nerazgovjetan, interokluzijski prostor smanjen, a donja trećina lica izgleda napeto. Nadalje, pacijent izgleda kao da ima višak zuba, a dok govori čuje se zvuk sudaranja gornjih i donjih zuba. Ukoliko je vertikalna dimenzija preniska, interokluzijski je prostor povećan, a zubi nisu uopće ili su jedva vidljivi tijekom govora, a pacijent grize u obraz. Ukoliko je previsoka ili preniska, potrebno je ponovno odrediti vertikalnu dimenziju te postaviti zube u laboratoriju. Ukoliko je vertikalna dimenzija zadovoljavajuća, pacijent razgovjetno izgovara riječi, tijekom govora postoji slobodni interokluzijski prostor te donja trećina lica izgleda prirodno (Slika 24.).





Slika 24. Slobodni interokluzijski prostor i prirodni izgled donje trećine lica  
(Preuzeto s dopuštanjem autora : izv. prof. dr. sc. Nikše Dulčića.)

Tijekom cijele kontrole terapeut promatra estetiku proteze te završno provjerava: dužinu i vidljivost prednjih zuba, medijalnu liniju prema sredini lica, paralelnost incizalnih bridova s bipupilarnom linijom te potporu gornjoj usnici. Pacijent se promatra u ogledalu i iznosi svoje mišljenje. Sve nedoumice potrebno je riješiti u ovoj fazi te postići zadovoljavajuće rješenje.

Ako je potrebno prilagoditi potpunu protezu, dogovara se sljedeća kontrola postave zuba, u suprotnom slijede redom: završna laboratorijska faza izrade, predaja te remontaža potpune proteze.

Prema preferencijama terapeuta i tehničara, kontrola postave zuba može se izvesti i u dvije posjete. Uvijek se najprije ekstaroralno kontrolira ispravnost postave zuba prema oznakama na radnom modelu, potom intraoralno provjeravaju vertikalna i horizontalna relacija te na kraju kontrolira, u prvoj posjeti postava prednjih zubi, odnosno u drugoj posjeti postava lateralnih zubi (2, 4, 31, 32).

## **5. RASPRAVA**

Potpuni gubitak zubi dovodi do kontinuirane i ireverzibilne resorpcije alveolarne kosti te promjene mekih tkiva u obliku smanjenja površine pričvrstne gingive i povećanja površine pomične sluznice. Funkcijske promjene koje slijede gubitak zubi poremećaj su okluzije, žvakanja, govora i izgleda lica. Navedene funkcijske promjene mogu narušiti pacijentovo opće zdravlje te uzrokovati psihosocijalnu dekompenzaciju (1-5). Da bismo uspjeli protezama nadomjestiti izgubljene anatomske strukture te uspostaviti narušene funkcije, važno je pravilno i precizno provesti sve kliničke i laboratorijske faze izrade potpunih proteza (2,4).

U literaturi je opisano više metoda odabira oblika, veličine, boje i položaja prednjih zubi. Primjerice, navodi se da oblik umjetnog prednjeg zuba možemo odrediti prema obliku lica, nosa, bezubog maksilarnog grebena ili tjelesnoj konstituciji pacijenta. Važno je naglasiti da ni jedna metoda odabira pojedine sastavnice nije više vrijedna, već su međusobno komplementarne te je poželjno kombinirati one kojima postizemo najbolje rezultate. (2, 4, 11, 14, 33).

Lateralni zubi uvijek se postavljaju u neutralni prostor uz poštivanje statičkih pravila i pravila interkuspidacije, a u svrhu eliminacije štetnog djelovanja okolnog mekog tkiva te postizanja maksimalne stabilizacije i retencije potpune proteze (2, 12, 21). U literaturi je opisano više oblika okluzalnih ploha koje se vežu uz različite okluzijske koncepcije. (2, 4, 11, 15, 19, 20) Lang navodi da niti jedna metoda nije superiorna te smatra logičnim izabrati najjednostavniju metodu koja će dati željene rezultate (23).

Označavanje radnog modela prethodi fazi postave zuba. Ucrtavaju se pojedine anatomske strukture na radnom modelu. Također se klinički određeni orijentiri s voštanih bedema zagriznih šablona prenose na bazu radnog modela. Kombinacija navedenih oznaka služi za orijentaciju položaja zuba u laboratorijskoj fazi postave zuba (2, 4, 11, 12).

Redoslijed postave pojedinih skupina zuba ovisi o preferencijama i navikama dentalnog tehničara. Važno je da je postava zubi, naposljetku, u skladu s estetskim i funkcijskim zahtjevima potpune proteze (2).

Skeletna klasa III obuhvaća anomalije povećanog rasta mandibule i/ili smanjenog rasta maksile. Pacijent ima promijenjen izgled lica. Primjerice, izbočena mu je donja trećina lica, a donja usna nalazi se ispred gornje (26, 27). Kod bezubog pacijenta skeletne klase III prednji se zubi postavljaju u blagi bridni dodir ili u obrnuti prijeklop, a lateralni u križni zagriz (2). Pseudoprogenija je stanje u kojem pacijent izgledom podsjeća na skeletnu klasu III. No, zapravo je riječ o fiziološkoj posljedici dugotrajne bezubosti pri čemu je rast čeljusti normalan. Zubi se postavljaju po principu lingvalizirane okluzije (4, 29, 30).

Klinička kontrola postave zuba podrazumijeva ekstraoralnu provjeru položaja zuba prema oznakama na radnim modelima i intraoralnu provjeru koja obuhvaća provjeru horizontalne i vertikalne dimenzije centrične relacije te usklađenost položaja zuba i poliranih površina sa zadacima potpune proteze. Važno je uočene nepravilnosti, sugestije i želje prenijeti dentalnom tehničaru kako bi završna potpuna proteza bila, u svim aspektima, zadovoljavajuća (2, 4, 32, 34).

## **6. ZAKLJUČAK**

Tehnikom dvaju funkcijskih otisaka omogućuje se izvrsni ventilni učinak, retencija i stabilizacija konačne potpune proteze. Posljedica toga ravnomjerna je raspodjela žvačne sile na potporna tkiva, dok se rekonstrukcijom međučeljsnih odnosa, što uključuje određivanje vertikalne i horizontalne relacije, omogućuje uspostavljanje okluzijske, žvačne, govorne i fizionomske funkcije.

Označavanje radnih modela osnova je za pravilnu postavu zubi kod izrade potpunih i pokrovnih proteza. Ucertane anatomske linije i strukture služe kao smjernice za položaj postavljenih zubi. Na gornjem radnom modelu važno je označiti papilu incizivu, liniju papile incizive te središnju grebensku liniju, dok se na donjem ucrtavaju prednja i stražnja središnja grebenska linija, Poundova linija, sredina *eminentiae piriformis* te paralela s resorbiranim alveolarnim grebenom.

Pravilnim odabirom oblika, veličine, boje i položaja prednjih zubi, osim govorne funkcije, nastoji se ostvariti što prirodniji izgled. Stoga fotografija lica pacijenta može pomoći dentalnom tehničaru u individualizaciji izgleda potpune proteze.

Ekstraoralna kontrola postave zubi podrazumijeva provjeru položaja zubi prema oznakama na radnim modelima, dok intraoralna kontrola obuhvaća provjeru horizontalne i vertikalne dimenzije centrične relacije te usklađenost položaja zubi i poliranih površina sa zadacima potpune proteze.

Doktor dentalne medicine i dentalni tehničar trebaju poznavati suvremene principe izrade te precizno i pažljivo provesti sve kliničke i laboratorijske faze kako bi izradili estetski i funkcionalno zadovoljavajuće potpune proteze.

## **7. LITERATURA**

1. Pietrokovski J. The residual edentulous arches--foundation for implants and for removable dentures; some clinical considerations. A review of the literature 1954-2012. *Refuat Hapeh Vehashinayim* 2013;30:14-24.
2. Zarb G, Hobkirk J, Eckert S, Jacob R. *Prosthodontic Treatment for Edentulous Patients*. 13th ed. London: Elsevier Health Sciences; 2013. 452 p.
3. Emami E, de Souza R, Kabawat M, Feine J. The Impact of Edentulism on Oral and General Health. *Int J Dent*. 2013;2013:1-7.
4. Kraljević K. *Potpune proteze*. Zagreb: Areagrafika; 2001. 254 p.
5. Polzer H, Schimmel M, Müller F, Biffar R. Edentulism as part of the general health problems of elderly adults. *Int Dent J*. 2010;60(3):143-55.
6. Müller F, Naharro M, Carlsson G. What are the prevalence and incidence of tooth loss in the adult and elderly population in Europe? *Clin Oral Implants Res*. 2007;18:2-14.
7. Douglass C, Shih A, Ostry L. Will there be a need for complete dentures in the United States in 2020? *J Prosthet Dent*. 2002;87(1):5-8.
8. Guides to standards in prosthetic dentistry - Complete and Partial Dentures [Internet]. The British Society for the Study of Prosthetic Dentistry. 2003 - .... [cited 2018 Jun 14]. Available from: <http://www.bsspd.org/About/BSSPD+guidelines.aspx>
9. Kršek H, Dulčić N. Functional Impressions in Complete Denture and Overdenture Treatment. *Acta Stomatol Croat*. 2015;49(1):45-53.
10. Čimić S, Kraljević Šimunković S, Pelivan I. Modeli u stomatološkoj protetici- I. dio. *Sonda*. 2010;11(20):44-6.
11. Dentsply. *Anterior and Posterior Tooth Arrangement Manual*. York: Dentsply International; 2015. 41 p.
12. Suvin M. *Biološki temelji protetike - totalna proteza*. Zagreb: Školska knjiga; 1984. 487 p.
13. The Glossary of Prosthodontic Terms. *J Prosthet Dent*. 2017;117(5):C1-e105.
14. Ibrahimagić L, Jerolimov V, Čelebić A. Metode izbora oblika zuba za mobilne proteze. *Acta Stomatol Croat*. 2001;35(2):225-235.
15. Ivoclar Vivadent AG. *Tooth mould chart*. Schaan: 2015. 12 p.
16. Sellen PN, Jagger DC, Harrison A. Methods used to select artificial anterior teeth for the edentulous patient: a historical overview. *Int J Prosthodont*. 1999;12(1):51-8.
17. Kern B. Anthropometric parameters of tooth selection. *J Prosthet Dent*. 1967;17(5):431-7.



18. Vadavadagi SV, Kumari KV, Choudhury GK, Vilekar AM, Das SS, Jena D, et al. Prevalence of Tooth Shade and its Correlation with Skin Colour - A Cross-sectional Study. *J Clin Diagn Res.* 2016;10(2):72-4.
19. Gajapathi B, Rangarajan V, Yogesh P, Ibrahim M, Kumar R, Karthik P. Concepts of occlusion in prosthodontics: A literature review, part I. *J Indian Prosthodont Soc.* 2015;15(3):200-5.
20. Yogesh P, Rangarajan V, Gajapathi B, Ibrahim M, Kumar R, Karthik M. Concepts of occlusion in prosthodontics: A literature review, part II. *J Indian Prosthodont Soc.* 2016;16(1):8-14.
21. Beresin V, Schiesser F. The neutral zone in complete dentures. *J Prosthet Dent.* 2006;95(2):93-100.
22. Online priručnik [Internet]. Zagreb: Stomatološki fakultet; 2001 - .... [cited 2018 Jun 14]. Available from: [http://gnato.sfzg.hr/Prirucnik/1\\_5\\_okluzija.htm](http://gnato.sfzg.hr/Prirucnik/1_5_okluzija.htm).
23. Lang B. Complete denture occlusion. *Dent Clin North Am.* 1996;40(1):85-101.
24. Online priručnik [Internet]. Zagreb: Stomatološki fakultet; 2001 - .... [cited 2018 Jun 14]. Available from: [http://gnato.sfzg.hr/Prirucnik/1\\_4\\_zub\\_morfoloske\\_karakteristikei.htm](http://gnato.sfzg.hr/Prirucnik/1_4_zub_morfoloske_karakteristikei.htm).
25. Hughes G. Facial types and tooth arrangement. *J Prosthet Dent.* 1951;1(1-2):82-95.
26. Bagatin M, Virag M. Maksilofacijalna kirurgija. Zagreb: Školska knjiga; 1991. 256 p.
27. Strujić M. Anomalije progenijskog kompleksa. *Sonda.* 2007;8(14-15):82-4.
28. Chang HP, Tseng YC, Chang HF. Treatment of mandibular prognathism. *J Formos Med Assoc.* 2006;105(10):781-90.
29. Elvi E, Machmud E, Thalib B, Arafı A, Sulistiawaty I. Management of releasable full denture in patient with pseudo jaw relation class III: a case report. *J Dentomaxillofac Sci.* 2017;2(1):76.
30. Pietrokovski J, Starinsky R, Arensburg B, Kaffe I. Morphologic Characteristics of Bony Edentulous Jaws. *J Prosthodont.* 2007;16(2):141-7.
31. Monteith B. A cephalometric method to determine the angulation of the occlusal plane in edentulous patients. *J Prosthet Dent.* 1985;54(1):81-7.
32. Payne SH. The trial denture. *Dent Clin North Am.* 1977;21(2):321-8.
33. Bingham MP. The selection of artificial anterior teeth appropriate for the age and gender of the complete denture wearer. A study into the variation of choices made by general

dental practitioners, final year dental students and fine art students [master's thesis].  
Glasgow: University of Glasgow; 2010. 93 p.

34. Travaglini E. Verification appointment in complete denture therapy. *J Prosthet Dent.* 1980;44(5):478-83.

## **8. ŽIVOTOPIS**

Janja Barun rođena je 31. siječnja 1994. godine u Zagrebu. Završila je opću gimnaziju (Srednja škola bana Josipa Jelačića) u Zaprešiću i srednju glazbenu školu (Srednja glazbena škola Zlatka Balokovića) u Zagrebu te je iste, 2012. godine, upisala Stomatološki fakultet Sveučilišta u Zagrebu.