

Obrada korijenskih kanala Twisted File Adaptive sustavom

Tukara, Sara

Master's thesis / Diplomski rad

2018

Degree Grantor / Ustanova koja je dodijelila akademski / stručni stupanj: **University of Zagreb, School of Dental Medicine / Sveučilište u Zagrebu, Stomatološki fakultet**

Permanent link / Trajna poveznica: <https://um.nsk.hr/um:nbn:hr:127:858870>

Rights / Prava: [Attribution-NonCommercial 3.0 Unported](#) / [Imenovanje-Nekomercijalno 3.0](#)

Download date / Datum preuzimanja: **2025-01-10**



Repository / Repozitorij:

[University of Zagreb School of Dental Medicine Repository](#)





SVEUČILIŠTE U ZAGREBU
STOMATOLOŠKI FAKULTET

Sara Tukara

**OBRADA KORIJENSKIH KANALA
TWISTED FILE ADAPTIVE SUSTAVOM**

Diplomski rad

Zagreb, 2018.

Rad je ostvaren na Zavodu za endodonciju i restaurativnu stomatologiju Stomatološkog fakulteta Sveučilišta u Zagrebu

Mentorica rada: Eva Klarić Sever, doc. dr. sc., Zavod za endodonciju i restaurativnu stomatologiju Stomatološkog fakulteta Sveučilišta u Zagrebu

Lektorica hrvatskog jezika: Nikolina Pastuović, profesorica hrvatskog jezika

Lektorica engleskog jezika: Ana Marija Žagar, profesorica engleskog i nizozemskog jezika

Sastav povjerenstva za obranu diplomskog rada:

1. _____
2. _____
3. _____

Datum obrane rada: _____

Rad sadrži: 43 stranice

26 slika

1 CD

Osim ako nije drukčije navedeno, sve ilustracije (tablice, slike i dr.) u radu izvorni su doprinos autora diplomskog rada. Autor je odgovoran za pribavljanje dopuštenja za korištenje ilustracija koje nisu njegov izvorni doprinos, kao i za sve eventualne posljedice koje mogu nastati zbog nedopuštenog preuzimanja ilustracija, odnosno propusta u navođenju njihova podrijetla.

Zahvala

Ovaj rad posvećujem roditeljima, sestri, tetki i Lu kao zahvalu za bezvuvjetnu ljubav i vjeru u mene, za ogromnu strpljivost i podršku koju ste mi pružali i koju mi pružate. Bez vas ovo ne bi bilo moguće, hvala vam!

Veliko hvala mentorici, doc. dr.sc. Evi Klarić Sever na izrazitoj stručnosti, pomoći i savjetima, kako tijekom izrade diplomskog rada tako i tijekom studiranja.

Hvala i svim prijateljima, a posebno Tenoru i Polo koji su bili moja hrabrosti i moj smijeh svih ovih godina.

Obrada korijenskih kanala Twisted File Adaptive sustavom

Sažetak

Jedan od osnovnih ciljeva endodontske terapije jest čišćenjem i kvalitetnom opturacijom i brtvljenjem korijenskih kanala sačuvati zub u ustima ili bar korijen zuba, koji se potom protetski nadoknadi, a samim time očuvati i njegovu prvobitnu funkciju. Ključni elementi uspješnog tretmana su primjereno čišćenje i širenje, kao i adekvatni koronarni pečat. Uzroci koji dovode do upale ili nekroze pulpe te progresije u periapikalnu leziju mogu biti: mikrobn, mehanički, kemijski i termički iritansi te njihov sinergizam. Iritanse je neophodno ukloniti, stoga su se do danas razvila dva načina obrade korijenskih kanala - ručni i strojni, naravno, uz obavezno korištenje dezinfekcijskih sredstava za ispiranje. Svjedoci smo sve bržega razvoja tehnologije pa time i bržega napretka u području strojne endodoncije. Twisted File Adaptive sustav među najnovijim je sustavima za strojnu obradu korijenskih kanala, a koristi novi patentirani način rada koji se prilagođava uvjetima i opterećenjima u korijenskom kanalu.

Ključne riječi: korijenski kanal; obrada; Twisted File Adaptive

Twisted File Adaptive system used in treatment of root canals

Summary

One of the fundamental aims of endodontic treatment is to preserve the tooth in the mouth or at least to preserve its root by cleaning and by obturation of the root canals. The tooth is afterwards prosthetically compensated and its original function is thereby preserved. The key elements of a successful treatment are proper cleaning and shaping, as well as an adequate coronary seal. Causes that lead to inflammatory or necrotic pulp and progression to periapical lesion are microbial, mechanical, chemical and thermal irritants and their synergism. Due to the importance of the irritants removal, two different techniques were developed, manual and machine endodontic treatment, which are nowadays used along with the necessary root-canal disinfection liquid. Rapid development of technology also affected the enhancement of the endodontic machine technology. Twisted File Adaptive System is one of the newest endodontic systems for machine root treatment using a new patented mode that adapts to the conditions and loads in the root canals.

Key words: root canal; root canal treatment; Twisted File Adaptive

SADRŽAJ

1. UVOD	1
1.1 Unutrašnja anatomija pulpnog prostora	2
1.2. Postupak endodontskog liječenja	3
1.2.1. Priprema pristupnog kaviteta.....	3
1.2.2. Otvaranje (trepanacija) pulpne komorice	4
1.2.3. Čišćenje i širenje korijenskih kanala	5
1.2.4. Irigacija korijenskih kanala	8
1.2.5. Punjenje korijenskih kanala.....	10
1.2.6. Završna restauracija zuba	13
1.2.7. Svrha rada.....	14
1.3. Twisted File Adaptive sustav	14
1.3.1. Tehnika Twisted File Adaptive sustava.....	16
2. PRIKAZ SLUČAJA	19
3. RASPRAVA	28
4. ZAKLJUČAK	32
5. LITERATURA.....	34
6. ŽIVOTOPIS.....	42

Popis skraćenica

NiTi – nikal titanska legura

NaOCl – natrijev hipoklorit

EDTA – etilendiamintetraoctena kiselina

TF Adaptive – Twisted File Adaptive

CW - clockwise

CCW - counterclockwise

1. UVOD

1.1 Unutrašnja anatomija pulpnog prostora

Kako bi izbjegli mogući neuspjeh endodontske terapije, ključno je postaviti dijagnozu i plan terapije te posjedovati dobro kliničko znanje o anatomiji pulpnog prostora. Pod tim se misli na poznavanje normalne ili uobičajne građe pulpe kao i njezinih mogućih varijacija. Pulpni se sustav sastoji od pulpnih rogova, pulpne komorice u kruni zuba, korijenskih kanala te akscesornih kanala. No, nepravilnosti i skriveni dijelovi pulpe prisutni su unutar svakog kanala (1, 2) i zbog toga intrakanalni instrumenti moraju dosezati te prostore koliko god je to moguće i očistiti zidove od pulpnog tkiva i njegovih ostataka (3). Saznanje o anatomiji pulpnog prostora najbolje možemo dobiti iz stručne literature gdje uobičajene i učestale različitosti moraju biti zapamćene za svaki zub (2). To podrazumijeva stjecanje znanja o broju korjenova, broju korijenskih kanala po korijenu i njihovu položaju, te njihov uzdužni i poprečni presjek, uobičajne zakrivljenosti koje su najčešće u vestibularno-oralnom smjeru, kao i približni postotak broja korijenskih kanala po korijenu (4-8). Drugi način je radiološki nalaz koji jest koristan, ali i precijenjen, radi toga što nedostaje treća dimenzija čime se gubi vjerodostojnost izgleda pulpnog prostora (9). Istraživanje prilikom same izrade pristupnog kaviteta i traženje kanala također ima ograničenja jer se kanali često teško uoče i pronađu instrumentima (10).

Osnovno načelo anatomije pulpnog prostora jest oblik sustava pulpe koji je odraz vanjske površine krune i korijena (11, 12) što je posljedica sklonosti pulpe da jednakomjerno stvara okolni dentin na nasuprotnim zidovima i ona time, općenito uzevši, jest minijaturni oblik zuba i sukladna je površini zuba (2). O raznolikosti oblika korijenskih kanala najbolje govori podatak da postoji sedam osnovnih oblika korijenskih kanala u poprečnom presjeku korijena koji se mogu mijenjati na različitim razinama korijena (13), te, prema Vertucciju, osam oblika složenih kanalnih sustava idući od pulpne komorice prema vršku korijena (14). Isto tako, moramo biti svjesni da s vremenom dolazi i do promjena u unutrašnjoj građi samih kanala koje mogu biti posljedica starosti zuba, odgovora na iritanse, kalcifikacija ili unutrašnje resorpcije. Sve to može otežati pronalazak pulpne komore i kanala (2).

1.2. Postupak endodontskog liječenja

1.2.1. Priprema pristupnog kaviteta

Najvažniji je rad u aseptičkim uvjetima što prvenstveno znači temeljito ukloniti sve karijesne lezije jer je karijesni dentin uvijek inficiran bakterijama (15). Potom, kako bi instrumentacija, irigacija i obturacija korijenskih kanala bila odgovarajuća, potrebno je omogućiti odgovarajući pristupni kavitet. Postoje opći principi za otvaranje pristupnog kaviteta. Prvi je vanjski oblik pristupnog kaviteta koji bi općenito trebao odgovarati izgledu pulpne komorice. Pulpna komorica je kod mlađih osoba znatno veća nego kod starijih kod kojih dolazi do već spomenutih kalcifikacija i gubitka pulpnih rogova. Vrlo često, u pokušaju da se očuva zubna struktura, pristupni se kavitet otvara preusko što otežava pronalaženje i instrumentaciju korijenskih kanala. Zatim je obavezno ukloniti cijeli postojeći karijes čime omogućavamo stvaranje željenih aseptičkih uvjeta, procjenu mogućnosti restauracije prije tretmana te osiguravamo zdravu i čvrstu strukturu zuba za postavu gumene plahtice ili odgovarajućeg privremenog ispuna između posjeta. Nepoduprte strukture zuba također se uklanjaju kako bi se spriječila pojava fraktura, a time i gubitak referentne točke te omogućilo dobro koronarno brtvljenje i nakon tretmana. Toaletom kaviteta sprječavamo ulazak materijala u pulpnu komoricu i prostor kanala te dodatno smanjujemo broj mikroorganizama (1, 15).

Za izolaciju i aseptičnu sredinu tretiranog zuba, zaštitu pacijenta od aspiracije instrumenta, kemijskih tvari i medikamenata, odmicanje mekih tkiva i bolju preglednost, koristimo gumenu plahticu (16, 17). Za postavljanje gumene plahtice, koja može biti od gume (lateksa) i negumena (non lateks), potrebni su nam: okvir za plahticu, držač plahtice, odnosno kvačica različitih veličina pomoću koje plahticu obavijemo oko željenog zuba, kliješta za kvačicu te kliješta za probijanje plahtice ovisno koji zub tretiramo. Postoje razni načini postavljanja gumene plahtice, a kako bi ju uopće mogli postaviti, treba preostati dovoljno tvrdog zubnog tkiva za retenciju kvačice. Ukoliko nemamo odgovarajuću strukturu krune zuba za izolaciju, možemo pokušati s dubokodosežućim kvačicama, adhezivnom tehnikom nadograditi izgubljeni dio krune ili postaviti kvačicu preko gingive (18).

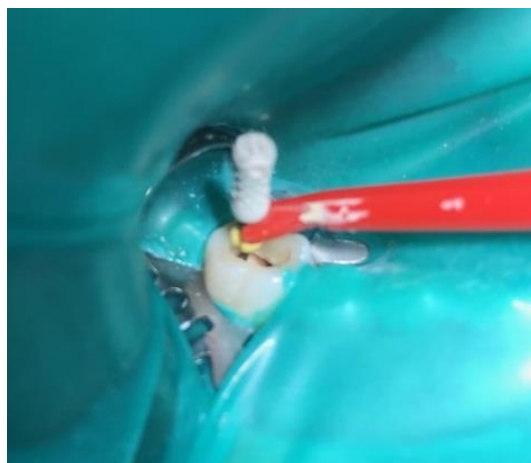
1.2.2. Otvaranje (trepanacija) pulpne komorice

Budući da pristup korijenskim kanalima mora biti izravan, vrijedi pravilo da se pulpna komorica uvijek otvara u produžetku duže osovine korijena zuba što bi značilo da se kod pretkutnjaka i kutnjaka pristupa s grizne plohe, a kod prednjih zuba s lingvalne, odnosno palatinalne strane (15). Prije nego počnemo s trepanacijom, moramo imati znanje anatomije pulpnog prostora, paralelni ravni ili kutni radiogram ili digitalnu sliku zuba koji tretiramo, oštru endodontsku sondu, dugačka okrugla svrdla (Mueller) te povećala ili mikroskop radi poboljšanja vidljivosti (19).

Postoje upute prema kojima se izvodi trepanacija. Otvaranje se započinje s okruglim dijamantnim svrdlom na turbini uz vodeno hlađenje na jednom mjestu do krova pulpne komorice. Potom se fisurnim svrdlom ulazi u taj otvor i pomicanjem svrdla se odstranjuje cijeli krov pulpne komorice. Dokazi govore da su s vodenim hlađenjem i pažljivom instrumentacijom, dijamantna i karbidna svrdla jednako učinkovita (20). Moramo biti pažljivi kako ne bi zamijenili krov s dnom pulpne komore i načinili intraradikularnu trepanaciju te zato koristimo fisurna svrdla sa zaobljenim vrhom. Krov pulpne komorice treba u potpunosti odstraniti. Pulpne rogove treba slijediti dok ih potpuno ne prikažemo jer ako ostavimo rog pulpe, ostavljamo i mogućnost bakterijama da se dalje umnožavaju ili zub može potamniti. Nakon što se ukloni krov pulpne komorice i prikaže upaljena ili nekrotična pulpa, slijedi njena ekstirpacija, odnosno uklanjanje, kako iz pulpne komorice, tako i iz korijenskih kanala (15). Kod oblikovanja pristupnog kaviteta uklanjaju se svi dijelovi krune koji ometaju izravni pristup korijenskim kanalima kao i cervikalne izbočine, tzv. "cervikalno rame" koje ometa izravni pristup u korijenske kanale jer prvi kontakt instrumenta treba biti u korijenskom kanalu (21).

1.2.3. Čišćenje i širenje korijenskih kanala

Prije nego krenemo s čišćenjem korijenskih kanala, potrebno je odrediti njegovu dužinu - tzv. radnu dužinu. To je udaljenost od unaprijed određene koronarne referentne točke (obično je to incizalni rub kod prednjih i vršak kvržice stražnjih zubi) do točke gdje čišćenje, oblikovanje i punjenje trebaju završavati, tj. do foramena physiologicum ili foramena apices dentis *internum* koji je 1,0 do 2,0 mm udaljen od anatomske otvora na vršku korijena i predstavlja cementno-dentinsku granicu (22). Koronarna referentna točka mora biti stabilna da ne dođe do promjene radne dužine slučajnom frakturom kvržice između posjeta. Radnu dužinu možemo odrediti radiološki te pomoću elektroničkih lokatora apeksa (23, 24). Za to se koristi mali instrument poput proširivača koji na sebi ima stoper ili pokazivač koji označuje koronarnu referentnu točku i njime se ulazi u korijenske kanale do apeksnog suženja (Slika 1. i 2.) te se na endomjerci očita njegova dužina (Slika 3.). Kod očitavanja radne dužine radiološki, oduzima se 2,0 mm koji obuhvaća udaljenost radiološkog otvora od apikalnog otvora (1,0 mm) i iskrivljenost (distorziju) odnosno uvećanje radiografske slike (1,0 mm) (25) tako da smo sigurni da instrument neće prijeći apeks prilikom instrumentacije.



Slika 1. Određivanje radne dužine manjom iglicom spojenom na elektronički lokator apeksa.



Slika 2. Elektronički apeks lokator pokazuje dostignutu punu radnu dužinu.



Slika 3. Očitavanje radne dužine pomoću endomjerke.

Nakon što smo odredili radnu dužinu slijedi čišćenje i širenje korijenskih kanala, mehanički i kemijski. Prema Schilderu, svrha instrumentacije korijenskog kanala je ne ozlijediti tkivo, u potpunosti očistiti endodontski prostor, napraviti preparaciju konusnog oblika koja omogućava hermetičko punjenje prostora korijenskog kanala te formirati apikalni stop i održati ga na izvornoj poziciji (21). Ukoliko nije moguće formirati apikalni stop, treba formirati apikalno suženje. Apikalni stop je barijera u području najdublje točke preparacije, dok apikalno suženje ne čini potpunu barijeru, već se osjeća lagani otpor u području apeksa i instrument može proći kroz konstrikciju (26). Budući da uz glavne korijenske kanale postoje i lateralni i akcesorni te zavijeni dijelovi, slijepa proširenja, istmusi i nepravilnosti stijenke, potpuno čišćenje nije moguće. Stoga postizanje glatkih zidova kanala se može smatrati adekvatnim čišćenjem (27).

Prije otkrića strojne obrade korijenskih kanala, koristila se i koristi se ručna tehnika obrade. Postoje razne tehnike instrumentacije korijenskih kanala koje su određene tehnikom punjenja korijenskih kanala. Dijele se na dvije skupine: apeksno-koronarnu (standardna, step-back, pasivna step-back i balanced-forced tehnika) i koronarno-apeksnu (step-down, double-flared, crown-down i canal-master tehnika) (21). Neovisno kojom tehnikom se služili, instrumenti za čišćenje i širenje su jednaki. Osnovni instrumenti za čišćenje i širenje korijenskih kanala su: proširivač, strugač i headstream te su standardizirani prema ISO (International Standard Organisation) standardima u veličinama od 10 do 140 (0,10 – 1,40 mm veličina poprečnog presjeka vrha instrumenta), a načinjeni su od nehrđajućeg čelika. Poprečni presjek instrumenata u rasponu veličina 10 - 60 raste za 0,05 mm, a u rasponu 60 - 140 za 0,10 mm, dok poprečni presjek po milimetru dužine instrumenta, odnosno konicitet, raste za 0,02 mm (2%). Dostupni su u tri dužine radog dijela: 21, 25 i 31 mm. Strojni NiTi instrumenti imaju veći konicitet i to od 4 do 12 % (2, 21).

Strojna obrada korijenskih kanala koristi instrumente od NiTi legure, a od tehnika “crown down” tehniku instrumentacije kojom se kanal obrađuje od koronalnog dijela prema apeksu (2). NiTi instrumenti, prema nekim autorima, imaju tri puta veću elastičnost pri savijanju i torziji te su otporniji na pucanje od nehrđajućeg čelika (28, 29). Negativno svojstvo povećane elastičnosti jest smanjena sposobnost rezanja (2). NiTi legure nazivamo i materijalom s memorijom jer se nakon deformacije vraćaju u prvobitni položaj (30, 31). Oni su fleksibilniji i otporniji na ciklički zamor te se radi toga koriste za nastavke u strojnoj endodonciji (2). No, do zamora ipak dolazi kod rotiranja instrumenta u zavijenom kanalu (32). Zamor ovisi o promjeru i zavijenosti kanala te tlaku koji se primjenjuje pri instrumentaciji. Općenito je pravilo da što je kanal uži i zavijeniji, to su zamor i trošenje instrumenta veći (33). Kako nema vidljivog znaka da će doći do zamora, proizvođači preporučuju odbacivanje instrumenta nakon 1 - 5 korištenja (34). Stalnom brzinom rotacije smanjuje se broj fragmentacija instrumenta (31), a stalna se brzina rotacije postiže samo strojno. Uz smanjenje pucanja, strojnom obradom postiže se pravilniji oblik kanala uz manje pogrešaka pri instrumentaciji u usporedbi s ručnim NiTi instrumentima. NiTi instrumenti se proizvode strojno brušenjem, a ne uvijenjem (35). Poprečni presjek je U-oblika između oštrica s ravnim dodirnim područjima. To znači da će, kada se iglica rotira, rezni rubovi

ravnati stijenke kanala, a ravne plohe centrirati instrument u kanalu, što je vrlo važno u uskim i zavnutim kanalima (36, 37).

Obrada korijenskih kanala započinje se s manjim iglicama pomoću koje smo odredili radnu dužinu. Igljica koja prva zapne u području apeksa naziva se “inicijalna” iglica. Nakon nje instrumentiramo apeks s 2 - 3 iglice veće veličine na istu radnu dužinu. Zadnja iglica koja je instrumentirala apeks naziva se MAF (Master Apical File) (2). Potom slijedi instrumentacija korijenskih kanala određenom tehnikom.

Kod strojne obrade korijenskih kanala “crown down” tehnikom uklanja se veliki broj mikroorganizama iz koronarnog i središnjeg dijela kanala koji su najnaseljeniji mikroorganizmima (38). Smanjuje se mogućnost potiskivanja detritusa prema apeksu, omogućava učinkovitije i sigurnije ispiranje korijenskih kanala te neometano umetanje ručnog instrumenta malog promjera za određivanje radne dužine. Kako i sam naziv govori, prvo se počinje s obradom koronarne i središnje trećine korijenskog kanala većim instrumentima, nakon čega mjerimo radnu dužinu. Potom slijedi obrada apeksne trećine određenim, manjim instrumentom te završno oblikovanje kanala (33).

1.2.4. Irigacija korijenskih kanala

Irigacija, odnosno ispiranje korijenskih kanala, provodi se nakon svakog unošenja instrumenta u kanal, kao i nakon konačnog oblikovanja korijenskih kanala završnim instrumentom. Rekapitulaciju, odnosno uvođenje MAF-a ili manjeg instrumenta do radne dužine kako bi odstranili nakupljeni detritus, a i bili sigurni da nismo izgubili postignutu radnu dužinu, također vršimo nakon svake obrade korijenskog kanala većim instrumentom i ponovno završavamo irigacijom (2). Irigaciju vršimo jer se pri čišćenju i širenju korijenskih kanala organsko pulpno tkivo i anorganske dentinske strugotine nakupljaju na zidovima kanala i stvaraju amorfn, iregularni zaostatni sloj (39), kao i zbog složene anatomije endodontskog prostora koja često onemogućava pristup iglicama pa velika područja intrakanalnog dentinskog zida ostanu neinstrumentirana (40). Postoje neslaganja oko toga treba li ili ne ukloniti zaostatni sloj, no općeniti dokazi idu u korist uklanjanja zaostatnog sloja (41). Osim što time uklanjamo moguće zaostatke inficiranog tkiva, omogućuje se bolje prijanjanje

punila na zidove kanala (42), a samim time se smanjuje koronarno i apikalno mikropropuštanje (43, 44). Sredstva za ispiranje korijenskih kanala trebala bi posjedovati sposobnost antimikrobnog djelovanja, otapanja organskog i anorganskog materijala, imati malu površinsku napetost, djelovati lubrikacijski i netoksično (39). Kelatori su sredstva koja uklanjaju isključivo anorganske komponente zubnog tkiva, dok za organske komponente zaostatnog sloja koristimo natrijev hipoklorit. Glavni kelirajući agens jest etilendiamintetraoctena kiselina (EDTA) (45) koju koristimo jednu do tri minute u obliku 17%-tne otopine i to nakon završenog čišćenja i širenja kanala. Zatim dodatno završno isperemo NaOCl-om (46) koji je ujedino i najčešće korišteno sredstvo za irigaciju korijenskih kanala jer mehanički uklanja tkivne ostatke, razgrađuje vitalno (47) i nekrotično tkivo (48), djeluje antimikrobno (49) te podmazuje. Ta svojstva proizlaze iz njegove visoke alkaličnosti (pH 12) i razgradnje pod utjecajem ugljikova dioksida uz oslobađanje elementarnog klora. Klor ima afinitet prema bjelančevinama koje razara pretvarajući aminoskupine (-NH) u kloramine (-NCl). S obzirom da je djelovanje NaOCl-a ograničeno, zbog trošenja klorida tijekom otapanja organskog tkiva, potrebno je kontinuirano ispiranje svježom otopinom (50). U upotrebi su koncentracije 0,5% - 5,25% (51, 52). Preporučeno je koristiti koncentraciju od 2,5% koja umanjuje mogućnost toksičnog djelovanja uz očuvanje svojstva razgradnje tkiva i antimikrobnog djelovanja (53, 54). Zbog toksičnosti i mogućnosti otapanja vitalnog tkiva, treba izbjegavati prodiranje NaOCl-a u periapeksno tkivo.

Sljedeće sredstvo za ispiranje korijenskih kanala jest klorheksidin, antiseptik iz skupine bigvandina, koji se u obliku 2% otopine klorheksidin glukonata koristi u endodonciji na kraju mehaničke instrumentacije. Djeluje baktericidno i bakteriostatski ovisno o koncentraciji, veže se za tkiva usne šupljine i dugotrajno zadržava antimikrobno djelovanje, ali ne otapa organsko tkivo i ne uklanja zaostatni sloj (55). Zato se koristi u kombinaciji s NaOCl-om, ali pažljivo, jer dolazi do kemijske reakcije među njima i stvaranja smeđeg precipitata parakloranilina (PCA) (56). Stoga je potrebno kanal isprati fiziološkom otopinom između primjene ova dva irigansa.

Od sredstava za kelaciju u endodonciji koriste se još limunska kiselina u koncentraciji 5 – 50% (52), etidronična kiselina (57) te kombinirani preparati poput MTDA (Dentsply, Tulsa, OK) i QMiX® (Dentsply Tulsa Dental Specialites, Johnson City, TN, USA). MTDA je

mješavina doksiciklina, 4,25% limunske kiseline i deterdženta (58), a QMiX® kombinirani preparat klorheksidina, EDTA i deterdženta (59).

Kod ručne tehnike irigacije iglom i špricom igla se labavo postavi u ulaz kanala te ju prilikom aplikacije lagano izvlačimo i pomičemo gore - dolje kako bi omogućili pokretanje tekućine i spriječili zaglavljivanje igle u korijenskom kanalu (52). Glavni nedostatak ove pasivne tehnike jest nedovoljno prodiranje sredstva za ispiranje u apikalne dijelove korijenskog kanala, tj. otopina dopijeva samo 1 - 1,5 mm apikalno od završetka igle (60). Sljedeća pasivna tehnika jest pasivno ultrazvučno ispiranje (PUI) koje se temelji na prijenosu ultrazvučne energije titrajućeg instrumenta ili glatkog nastavka (25-32 kHz) na sredstvo za ispiranje u korijenskom kanalu pri čemu se stvaraju ultrazvučni valovi, strujanja i kavitacije (61). Zvučno aktivno ispiranje spada pod aktivnu tehniku ispiranja korijenskih kanala kod koje se sredstvo za ispiranje u korijenskom kanalu aktivira energijom nastavka koji titra zvučnom frekvencijom (20 Hz do 20 kHz) i stvara hidrodinamički učinak (62). Razvili su se i uređaji za ispiranje korijenskih kanala temeljeni na izmjeničnom tlaku, RinsEndo sustav (Durr Dental, Bittigheim - Bissingen, Germany) (63), negativnom tlaku, EndoVac system (Discus Dental, Culver City, CA) (57), ozonu te uređaji za lasersko aktivno ispiranje (LAI).

Prije samog punjenja vrlo je važno da su korijenski kanali dobro osušeni kako bi se omogućilo što bolje prijanjanje punjenja uz stijenke kanala, odnosno bolje brtvljenje, a to činimo pomoću papirnatih štapića (paper points) koji su također standardizirani prema ISO sustavu. Korijenski kanal je suh kada se papirnati štapić nakon vađenja iz kanala više ne savija.

1.2.5. Punjenje korijenskih kanala

Svrha punjenja korijenskih kanala je postići potpuno brtvljenje kanala cijelom njegovom dužinom od koronarnog do apikalnog otvora. Brtvljenje oba otvora je podjednako važno (64). Time se sprječava ponovni dolazak iritansa iz usne šupljine u kanal kao i širenje zaostalih bakterija, tkivnih ostataka i drugih iritansa iz korijenskog kanala prema apeksu (2). Isto tako, vrlo je važna dužina punjenja, tj. da ne dođe do prepunjenja kanala. Razlog je sama

iritacija materijala za punjenje te nedostatno brtvljenje. Histološki je vidljivo da periapikalno tkivo nakon prepunjenja pokazuje povećanu upalnu reakciju s odgođenim ili nedostatnim cijeljenjem (65). Neuspjeh endodontske terapije može izazvati i nedovoljno punjenje koje može ostaviti potencijalne iritanse u apikalnom dijelu korijenskog kanala te se s vremenom ponovno razvije upala, ovisno o količini iritansa i imunološkom stanju domaćina (2).

Za punjenje korijenskih kanala mogu se rabiti različite vrste materijala kao i tehnika punjenja. Materijale za punjenje korijenskih kanala dijelimo s obzirom na konzistenciju na:

1. meka punila koja trajno ostaju meka (paste)
2. meka punila koja se stvrdnjavaju u korijenskom kanalu (cementi)
3. polutvrda punila
4. tvrda punila
5. materijali za retrogradno punjenje (66).

Prema Grossmanu idealni bi materijal trebao imati sljedeća svojstva:

1. jednostavno unošenje u korijenski kanal
2. brtvljenje kanala lateralno i apikalno
3. nema skupljanja materijala nakon unošenja u korijenski kanal
4. neosjetljivost na vlagu
5. baktericidno djelovanje ili barem da ne potiče rast bakterija
6. radioopacitet
7. nemogućnost bojenja zubnih struktura
8. ne izaziva iritaciju periapikalnog tkiva i ne utječe na strukturu zuba
9. sterilnost ili mogućnost sterilizacije
10. lagano uklanjanje iz korijenskog kanala (67).

Danas na tržištu ne postoji idealan materijal za punjenje korijenskih kanala, no najbliže tome je tzv. gutaperka koja spada u polutvrde materijale za punjenje. Dobiva se koagulacijom mliječnog soka egzotičnog drveta *Isonandra guttae* (66). Za primjenu u endodonciji dolazi u obliku štapića kao “klasični” ili kao “standardizirani” štapići koji imaju istu veličinu i konicitet kao endodontski instrumenti. U svom sastavu sadrže oko 75% cink-okisda, metalni sulfat za radioopaknost, a ostatak je gutaperka koja je zaslužna za plastičnost materijala, a time i mogućnost prilagođavanja gutaperke stijenkama instrumentiranog

korijenskog kanala. Unatoč tome, gutaperka nema sposobnost adhezivnosti za stijenu dentina te se koristi zajedno s punilom kako bi dobro brtvila (68). Topljiva je u otapalima poput kloroforma ili eukaliptola (66) koje radi toga koristimo pri reviziji korijenskih kanala. Od punila postoje četiri skupine: punila koja su temeljena na cink-oksidi eugenolu, plastična, staklenoionomerna i ona temeljena na kalcijevu hidroksidu (2).

Postoje razne tehnike punjenja korijenskih kanala, a možemo ih podijeliti na hladne i termoplastične tehnike. Jedna od najprihvaćenijih je upravo hladna lateralna kondenzacijska tehnika čija je prednost, u odnosu na ostale tehnike, mogućnost kontrole dužine punjenja. Koristi se za većinu situacija, osim kod jako zavijenih, nepravilnih ili korijenskih kanala s internom resorpcijom (2). Za tu tehniku potrebni su gutaperka štapići, punilo (cement), potiskivač (*spreader*), utiskivač (*plugger*), endomjerka, pinceta i zagrijaadrasni instrument za uklanjanje viška gutaperke. Prvo se odabire glavni gutaperka štapić koji je jednake veličine kao MAF instrument i jednake dužine kao radna dužina koju odredimo i provjerimo na endomjerci. Zbog koničnog oblika korijenskog kanala, glavni gutaperka štapić dodiruje stijenu korijenskog kanala samo u apikalnom dijelu, stoga je potrebno dodavati nove, manje štapiće za koje dodatno radimo mjesto potiskivačem. Nakon što smo odredili glavni štapić te ga s punilom unijeli u korijenski kanal do ili unutar 0.5 mm od pune radne dužine, između njega i stijene kanala uvodi se potiskivač uz silu pritiska od oko 2,3 do 3,2 kg, 1-2 mm kraće od radne dužine. Sam konicitet potiskivača stvara mehaničku silu koja lateralno kompaktira gutaperku o zidove kanala. Prije nego izvučemo potiskivač iz kanala, pripremimo sljedeći gutaperka štapić koji je od 0,5 do 1,0 mm kraći od glavnog i veličine spreadera koji mu je napravio mjesto. Potiskivač se oslobađa iz kanala pokretima naprijed - nazad i rotacijom oko svoje osi, nakon čega unosimo sljedeći pripremljeni štapić s punilom. Nove štapiće postavljamo sve dok potiskivač ne može više ući ispod apikalne trećine kanala, odnosno ulazi samo 2 - 3 mm u korijenski kanal. Potom se višak gutaperka štapića uklanja zagrijanim instrumentom, bilo utiskivačem ili instrumentom Glick br. 1, i to 1 mm apikalno od gingivnog ruba kod prednjih zuba, odnosno 1 mm apikalno od površine ulaza u korijenski kanal kod stražnjih zuba. Na samom kraju se cervikalni dio zagrijane gutaperke nježno vertikalno kompaktira prethodno navedenim instrumentima (utiskivač br. 5-7 ili Glick br. 1), kako bi osigurali što bolje koronarno brtvljenje (2). Zub se zatim zatvara privremenim ili trajnim ispunom te se radiološki snimi kako bi dokazali dobro ili loše punjenje, odnosno nedovoljno punjenje ili prepunjenje.

Danas postoji tehnika punjenja korijenskih kanala jednim gutaperka štapićem (*single cone*) koja se češće koristi u strojnoj endodonciji. Obično se za svaku strojnu tehniku proizvode gutaperke veličina određenih veličinama iglica namijenjenih za taj stroj. Kod tehnike jednim štapićem odabire se gutaperka štapić koniciteta i veličine zadnjeg instrumenta koji je obrađivao korijenski kanal. Gutaperka mora dosegnuti određenu radnu dužinu. Nakon što se odabere odgovarajući gutaperka štapić, ručno se zamiješa punilo kojim se obavije gutaperka te se uvede u korijenski kanal do pune radne dužine, a višak se ukloni zagrijanim instrumentom te vertikalno kondenzira. Istraživanja su pokazala da tehnika jednim gutaperka štapićem s odgovarajućim punilom na bazi smole daje jednako dobre rezultate obturacije korijenskog kanala kao i tehnika lateralne kondenzacije (69).

1.2.6. Završna restauracija zuba

Trajnu restauraciju zuba treba izvršiti što prije čime se nastoji zaštititi preostala zubna struktura, savijanje kvržica svesti na najmanju mjeru, osigurati kvalitetno koronarno brtvljenje te zadovoljiti funkciju i estetiku (70). Ako je materijal za punjenje izložen slini, bilo kroz pukotine između ispuna i zuba ili zbog sekundarne karijesne lezije, doći će do njegovog otapanja radi bakterija koje će se naseliti u tom prostoru i posljedično ponovo uspostaviti komunikaciju usne šupljine i periapikalnog tkiva (71, 72). Ovisno o izgubljenoj zubnoj strukturi zub možemo restaurirati direktno ili indirektno. Direktno restauriramo male gubitake zubnog tkiva pomoću staklenoionomernog cementa (SIC) ili kompozita, a indirektno velike gubitke pomoću kolčića i nadogradnje ili ljevanih restauracija (2). Razvitkom CAD/CAM tehnologije ravijan je još jedan način izrade završne restauracije endodontski liječenog zuba, pomoću tzv. endokrunica (*endocrowns*) koje su u određenim situacijama izvrsna alternativa intrakanalnim kolčićima (73). One su jednodijelni bezmetalni nadomjesci koji za retenciju i stabilizaciju koriste prostor pulpne komorice i pristupnog kaviteta endodontski liječenog zuba. Stoga na endokrunici razlikujemo dio koji odgovara obrađenoj pulpnoj komorici i početnom dijelu korijenskog kanala, te dio koji izgledom i funkcijom nadomješta izgubljenu krunu zuba (74).

Neovisno koji način postendodontske opskrbe zuba odabrali, završna restauracija je jednako bitna kao i endodontski tretman korijenskog kanala (71) jer neadekvatna restauracija će s vremenom dovesti do neuspjeha endodontske terapije.

1.2.7. Svrha rada

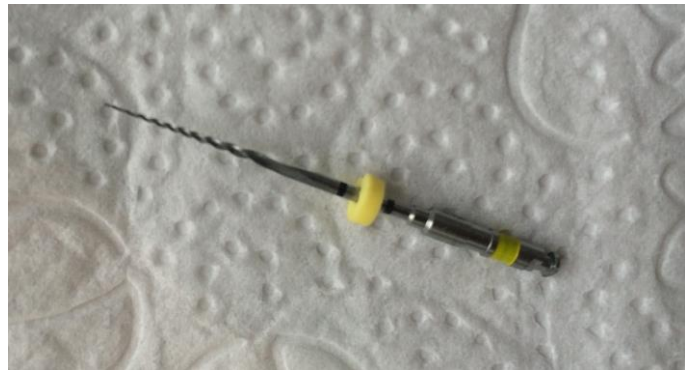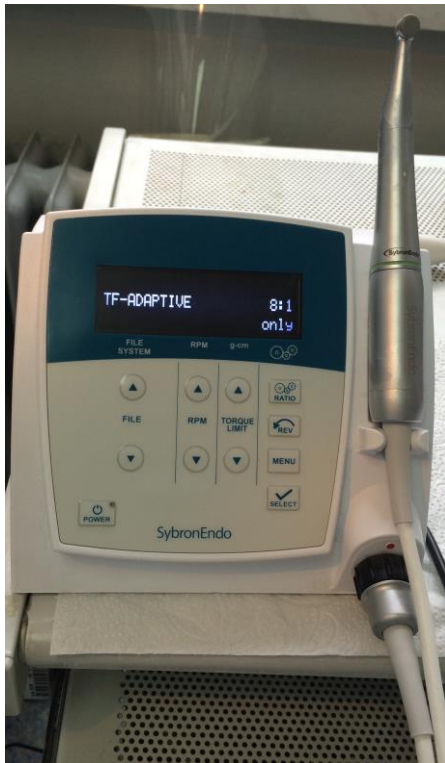Svrha ovog rada jest prikazati strojnu obradu korijenskih kanala pomoću Twisted File Adaptive sustavom koji spada pod recipročne tehnike instrumentacije korijenskih kanala.

1.3. Twisted File Adaptive sustav

Više od desetljeća strojna obrada korijenskih kanala NiTi instrumentima koristila se isključivo kontinuiranim rotacijskim kretnjama. 2004. godine, Yared predstavlja korištenje recipročnih kretnji, i to u smjeru kazaljke na satu - *clockwise* (CW), u iznosu od četiri desetine kruga, te u obrnutom smjeru kazaljke na satu - *counterclockwise* (CCW), u iznosu od dvije desetine kruga, dok je brzina rotacije bila 400 okretaja u minuti. Korištenje jednog instrumenta za obradu korijenskih kanala postalo je moguće radi činjenice da recipročna kretanja umanjuje stres instrumenta i povećava otpornost NiTi iglica na ciklički zamor. Kad se instrument rotira u jednom smjeru (obično u većem kutu rotacije), on reže stijenke kanala i lagano zaglavljuje, a odglavljuje se u obrnutom smjeru (manji kut rotacije), te time umanjuje stres instrumenta. Na temelju ovog principa nastaju novi strojni sustavi kao što su Reciproc i WaveOne s motorima koji koriste recipročne kretnje od približno 150° CW do 30° CCW kuta rotacija. S druge strane, recipročne kretnje ne umanjuju samu rigidnost NiTi instrumenata koji imaju tendenciju samoizravnjavanja te bi u zakrivljenom kanalu mogli stvoriti neželjena proširenja i transportaciju samog kanala (75). Također je primijećeno povećanje količine detritusa koji se potisne kroz apikalni otvor prilikom obrade korijenskih kanala, značajno povećavajući rizik od pojave postoperativne boli (76). To se događa jer se recipročne kretnje odvijaju u većem režućem (CW kut) i manjem oslobađajućem kutu (CCW kut) koji onemogućuju žljebovima instrumenta da izbace strugotine već ih potiskuje prema apikalno (77). Ukratko, rezna sposobnost instrumenata za recipročne strojne tehnike u usporedbi s rotacijskim je smanjena, kao i uklanjanje detritus čime se povećava trenje i okretajni moment instrumenata radi uglavljivanja krhotina u same žljebove iglica (75).

TF Adaptive tehnika nastala je radi potrebe da se povećaju prednosti recipročnih kretnji, a umanje nedostatci. To se postiglo otkrićem i patentiranjem kretnje koja se automatski prilagodi stresu instrumenta. Naime, kada TF Adaptive iglica nije ili je vrlo slabo opterećena u kanalu, kretnja se opisuje kao kontinuirana rotacija. Iglica se u kanalu rotira kratkim, isprekidanim kretnjama do 600° CW i 0° CCW. Kada se opterećenje poveća, aparat se “prilagodi”, tj. mijenja se kretnja rotacije u recipročnu kretnju. Time kutovi rotacije prelaze sa $600^\circ - 0^\circ$ na recipročnih 370° CW - 50° CCW kako bi opterećenje popustilo. Kutovi nisu konstantni već variraju ovisno o anatomiji korijenskih kanala, kao i iznosu stresa na iglici. Kada je opterećenje uklonjeno, sustav se ponovo vraća na kretnju rotacije. Smanjen je rizik od intrakanalnih pogrešaka jer stroj automatski i trenutno izabire najsigurniji i najučinkovitiji pokret iglice, ovisno o trenutnom opterećenju i izbjegava se efekt “uvijanja” (“screw in”) NiTi instrumenata u korijenski kanal kao i mogući lom iglice (75).

TF Adaptive sustav čine Elements motor s patentiranim sustavom prilagodljivih kretnji i TF Adaptive NiTi instrumenti koje postavljamo u M4 Safety Handpiece s kontra kutom (Slika 4.a i b). Budući da se dobivaju uvijanjem (twisting), a ne brušenjem, povećana im je izdržljivost jer kad bi se iglica zaglavila u korijenskom kanalu, prije bi došlo do odvijanja instrumenta, nego do njegovog pucanja. Također, uvijanje se odvija u točno određenom temperaturnom rasponu što oblikuje kristalnu strukturu TF Adaptive iglica koja im daje svojstvo vrlo visoke elastičnosti, a time i otpornost na lom, veću toleranciju na stres te sigurniju manipulaciju u kanalu (76). Posebno oblikovani žljebovi, nerezujući vrh i fleksibilnost iglica doprinose boljem koronarnom uklanjanju strugotina za vrijeme CW rotacije čime se smanjuje količina debrija koja bi se mogla potisnuti u periapikalno područje te uzrokovati postoperativnu bol (75).



Slika 4.a i b. SybronEndo TF Adaptive sustav za strojnu endodonciju. Elements motor s M4 Safety Headpiece (4.a) za postavljanje NiTi nastavaka (4.b).

1.3.1. Tehnika Twisted File Adaptive sustava

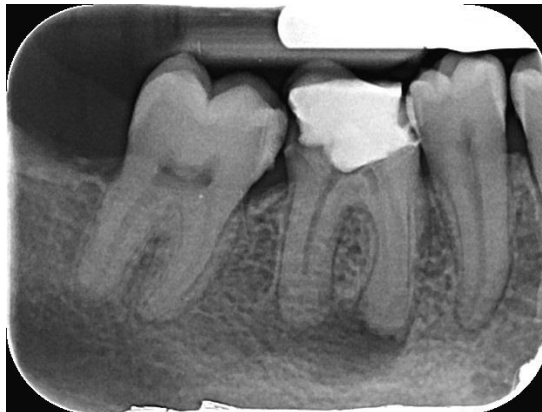Tehnika kojom se koristi TF Adaptive sustav jest zapravo “crown down” tehnika s tri iglice. Igllice koje postavljamo u stroj označene su bojama kao na semaforu olakšavajući samo korištenje. Započinje se sa zelenom, žutom se nastavlja ili završava, a definitivno završava s iglicom crvene boje. Dolaze u dva seta veličina: manjem - za kalcificirane, uže i kraće kanale, te većem - za srednje i duže kanale. Manje iglice označene su samo jednom obojenom trakom, a veće s dvije. Manji set sadrži: zelene iglice veličine 20 (koniciteta 0.04 mm), žute iglice veličine 25 (koniciteta 0.06 mm) te crvene iglice veličine 35 (koniciteta 0.04 mm). U većem setu zelena iglica je veličine 25 (koniciteta 0.08 mm), žuta iglica veličine 35 (koniciteta 0.06 mm) i crvena iglica veličine 50 (koniciteta 0.04 mm). Dužine radnog dijela su im ili 23 mm ili 27 mm. Razlika u konicitetu između zelene i žute veće iglice (0.08/25 i 0.06/35) je važna jer značajno povećava preparaciju u apikalnoj trećini, poboljšava kvalitetu

oblikovanja kanala i oslobađa prostor za irigaciju kanala. Uz njih dolaze još tri K-file ručna instrumenta veličina 8, 10 i 15 s kojima tražimo radnu dužinu kod malih kanala (75).

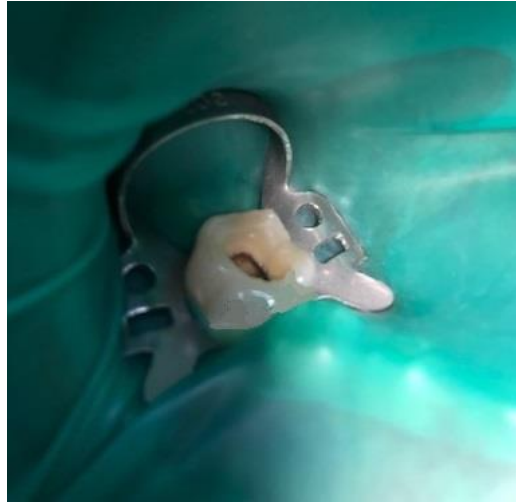
Načini na koje će se započeti instrumentacija korijenskih kanala ovisi o veličini samog kanala. Veliki i široki kanali oblikuju se pravom “crown down” tehnikom, a manje kanale je potrebno prethodno proširiti manjom, fleksibilnijom iglicom kako bi omogućili izravan, glatki pristup i umanjili stres pri uvođenju sljedeće veće iglice. Nakon što se omogućio izravan pristup korijenskim kanalima, potrebno je ručnim K-file instrumentima veličina 8 - 15 dosegnuti apeks i odrediti radnu dužinu. Kanali se smatraju malima ako postoji poteškoća pri uvođenju ručnog instrumenta veličine 15 te se za takve kanale koristi mali set instrumenata. Ako se iglicom veličine 15 lako može dosegnuti radna dužina, kanali se smatraju srednje ili jako velikim te se koristi veći set. Svaki kanal koji se obrađuje mora biti dobro natopljen NaOCl-om ili EDTA kako bi se iglica lakše rotirala, a strugotine otapale. Nakon utvrđivanja veličina kanala i postignute radne dužine ručnim instrumentima, uvodi se zelena iglica u jednoj kontinuiranoj kretnji, vrlo lagano, sve dok ju kompletno ne zahvati dentin. Potom se iglica u potpunosti izvlači iz kanala bez pritiska prema apikalno. Vaterolicom se očiste žljebovi iglice, kanal se ponovno ispuni irigacijskim sredstvom, a ručnim instrumentom potvrdi prohodnost kanala i radna dužina. Postupak se ponavlja sve dok se zelenom iglicom ne dođe do željene radne dužine. Zatim se prelazi na žutu iglicu kojom se kanal obrađuje nekoliko puta do postizanja iste dužine. Obrada korijenskih kanala može završiti sa žutom iglicom, no ako se želi proširiti i apikalna trećina korijenskog kanala, završava se s crvenom iglicom koja ima najmanji konicitet. Nakon čišćenja i širenja korijenskih kanala te završne irigacije, oni se posuše papirnatim štapićima i pune odgovarajućim TF Adaptive gutaperkama ili obturatorima (75).

2. PRIKAZ SLUČAJA

Pacijentica u dobi od 21 godine došla je na Zavod za endodonciju i restaurativnu stomatologiju Stomatološkog fakulteta Sveučilišta u Zagrebu zbog prethodnih spontanih bolova u području desne stražnje regije donje čeljusti. Kliničkim pregledom kod pacijentice je uočen veliki amalgamski ispun na desnom prvom kutnjaku (zub 46). Pacijentica je poslana izraditi radiološku snimku toga zuba na kojoj se vidjelo da ispun seže sve do ulaza u korijenske kanale te da postoji periapikalni proces (Slika 5.). Nakon uklanjanja ispuna, čišćenja karijesa i trepanacije, prikazani su ulazi u korijenske kanale. S obzirom da zub nije reagirao na testove vitaliteta, uklonjena je i nekrotična pulpa iz korijenskih kanala pulpekstripatorom. Potom je učinjena restauracija stijenki, koje su bile oslabjele karijesom i ispunom, kako bi se postavila gumena plahtica radi osiguravanja suhog radnog polja te zaštite pacijentice i stomatologa (Slika 6.).

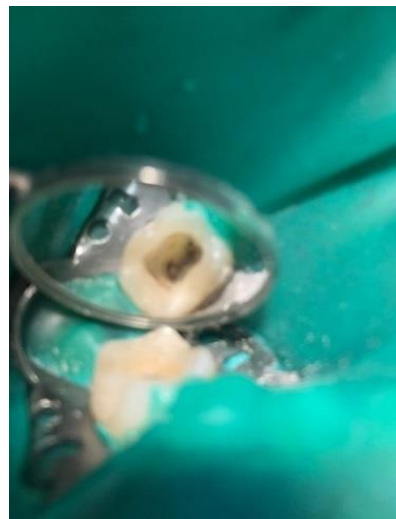
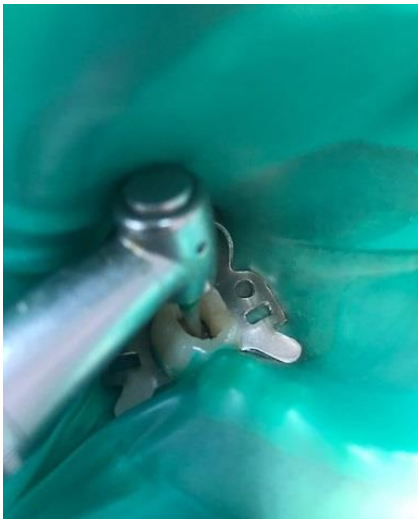
Slika 5. Radiološka snimka zuba 46 s vidljivim opsežnim amalgamskim ispunom i periapikalnim procesom.



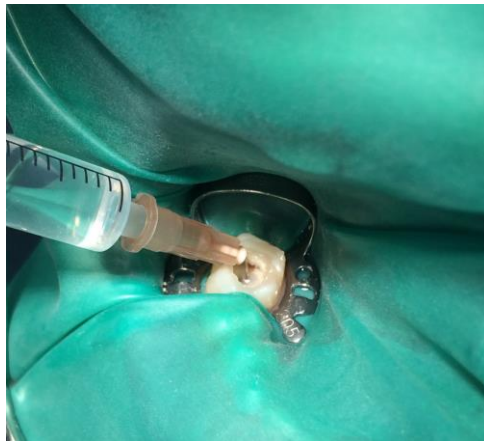Slika 6. Trepaniran zub 46 s postavljenom gumenom platicom.

Trepanacijom (Slika 7.a i b) uz radiološku snimku su otkrivena četiri korijenska kanala. Prvi je obrađen meziolingvalni kanal (ML), potom meziobukalni (MB), distolingvalni (DL) pa distobukalni (DB).

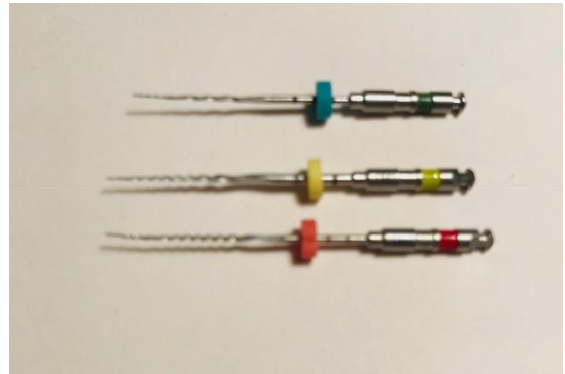


Slika 7.a i b. Trepanacija zuba 46 (7.a) i izravan pristup ulazima u sva četiri kanala (7.b).

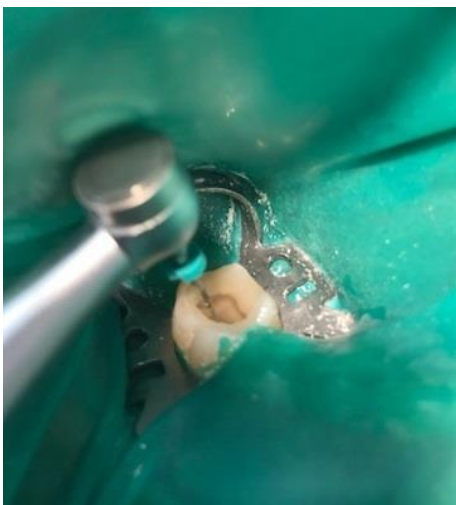
Malim ručnim instrumentima (8, 10, 15) i pomoću elektronskog apeks lokatora dosegao se vrh korijena i odredila radna dužina na endomjerci. Irigacija i rekapitulacija se provodila između svakog uvođenja iglice u kanal (Slika 8.). Zatim se prešlo na strojnu obradu. S obzirom da se prethodnom ručnom instrumentacijom uvidjelo da su kanali manji i uži, koristio se manji set iglica (Slika 9.a i b). Prvo je uvedena zelena iglica kojom se obradila korona trećina korijena i dosegula radna dužina (Slika 10.a i b). Ručnim instrumentom se ponovo provjerila radna dužina, kanal se isprao 2,5 % NaOCl-om, nakon čega se uvodila žuta iglica za obradu srednje trećine korijenskog kanala (Slika 11.). Crvena iglica za konačno oblikovanje apeksne trećine koristila se zadnja (Slika 12.), a kanal se potom dodatno obilno isprao - najprije sa 17 % EDTA jednu minutu i završno NaOCl-om (Slika 13.).



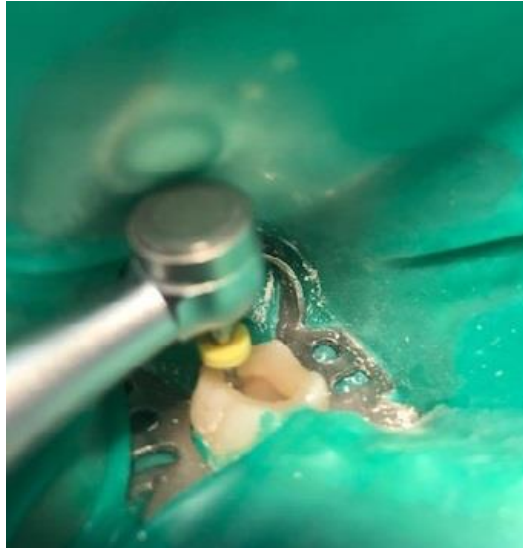Slika 8. Irigacija korijenskog kanala 2,5 % NaOCl-om.



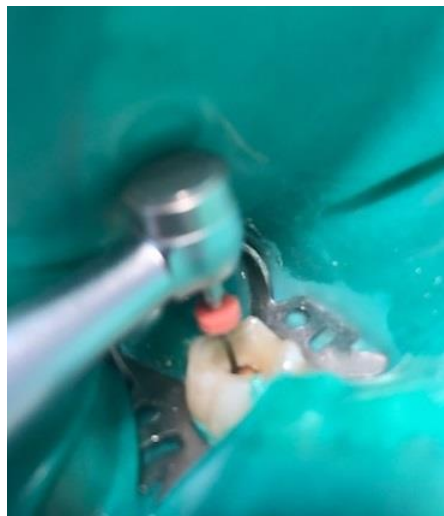Slika 9.a i b. Manji set TF Adaptive iglica (9.a). Igllice su označene bojama kao na semaforu što olakšava slijed korištenja iglica (9.b).



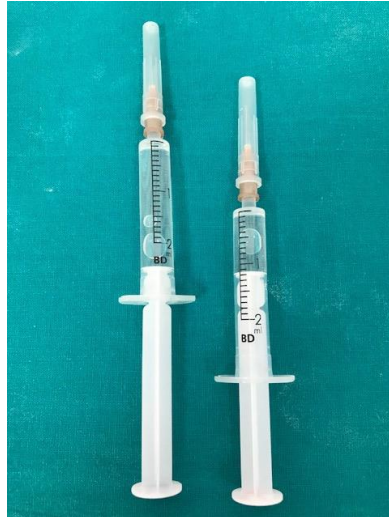Slika 10.a i b. Strojna obrada korijenskih kanala započinje iglicom zelene boje (10.a).
Provjeravanje radne dužine korijenskog kanala pomoću endomjerke (10.b).



Slika 11. Igljica označena žutom bojom druga obrađuje korijenski kanal. Namjenjena je za obradu srednje trećine korijenskog kanala ili za završno oblikovanje, ovisno o veličini korijenskih kanala.

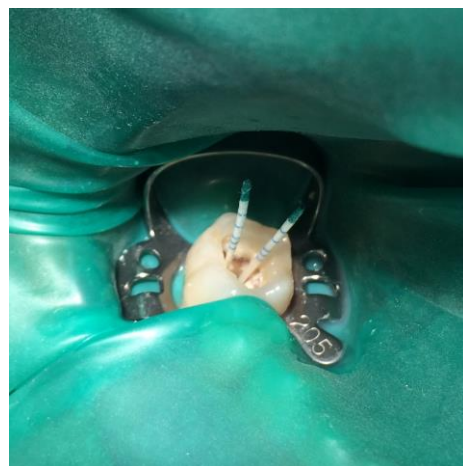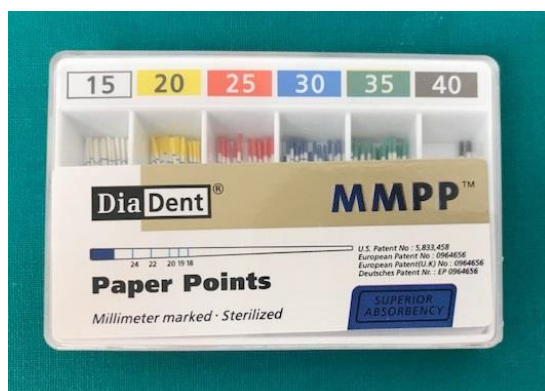


Slika 12. Crvenom iglicom završavamo obradu korijenskih kanala.

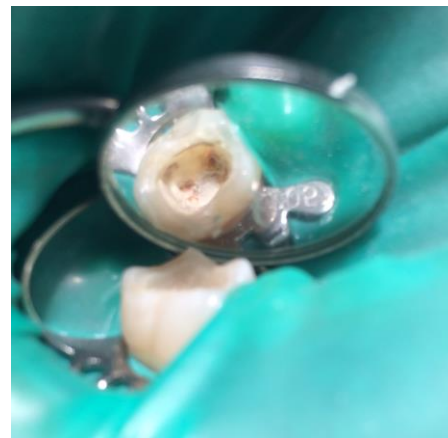
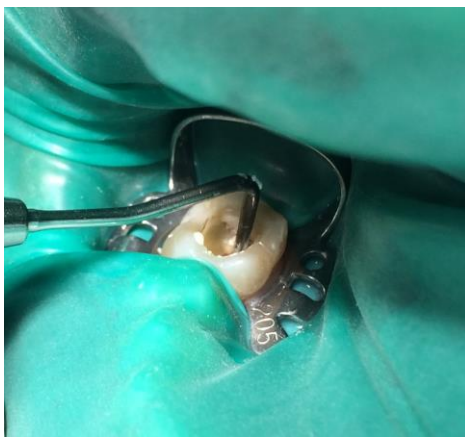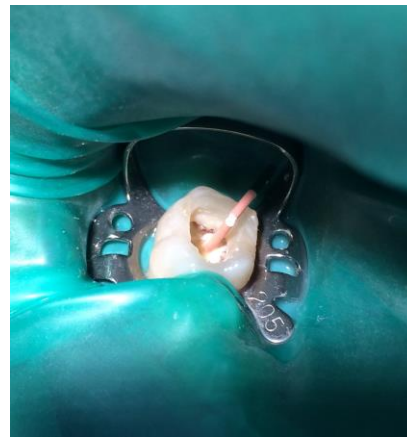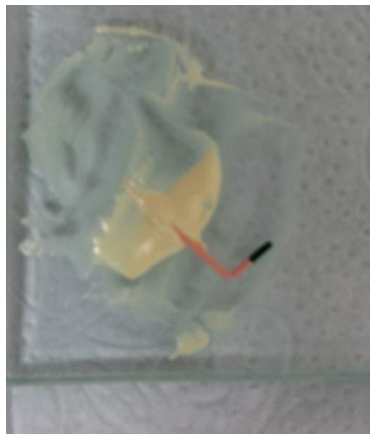


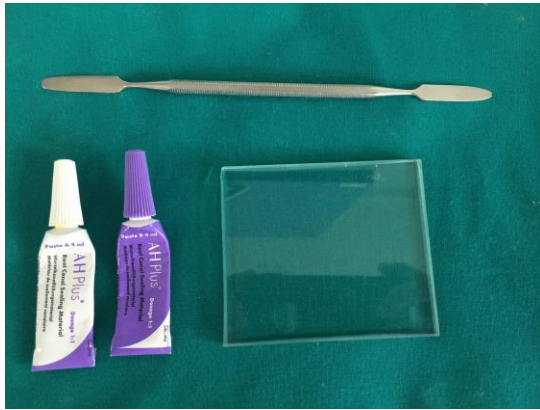
Slika 13. Završna irigacija pomoću 17 % EDTA i 2.5% NaOCl.

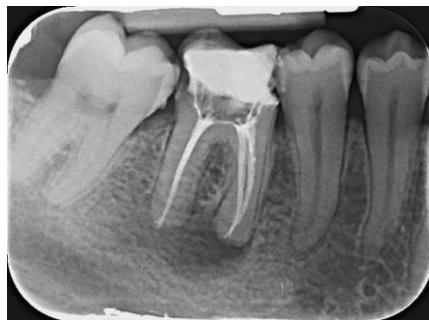Papirnatim štapićima određenih veličina su se posušili zidovi korijenskih kanala (Slika 14.a i b), a zatim punili kombinacijom odgovarajućih TF Adaptive gutaperki (SybronEndo, Amersfoort, Nizozemska) i ručno zamiješanog punila AH Plus (Dentsply Sirona, Salzburg, Austrija) (Slika 15.a, b, c, d, e i f). Zub se privremeno zatvorio Cavitom i pacijentica je poslana izraditi još jednu radiološku snimku. Na snimci su se potvrdili dobro napunjeni korijenski kanali nakon čega se napravio konačni trajni ispun (Slika 16.).



Slika 14.a i b. Papirnatih štapića standardiziranih prema ISO standardu (14.a). Papirnatih štapića veličine 35 u distobukalnom i distolingvalnom korijenskom kanalu (14.b).



Slika 15.a, b, c, d, e i f. AH Plus punilo (15.a) s kojim gutaperka štapić unosimo u korijenski kanal radi što bolje obturacije s obzirom da sama gutaperka nema sposobnost adhezije za stijenke korijenskog kanala (15.b i c). Uveden gutaperka štapić veličine 40 u distolingvalni kanal zuba 46 (15.d). Vertikalna kondenzacija punjenja potiskivačem (15.e). Napunjeni korijenski kanali s odstranjenim viškovima gutaperka štapića (15.f).



Slika 16. Završna radiološka snimka zuba 46 na kojoj se vide dobro napunjeni korijenski kanali.

3. RASPRAVA

Mnogi živi i neživi čimbenici mogu uzrokovati upalu pulpe i nekrozu te omogućiti širenje iritansa iz usne šupljine kroz korijenske kanale sve do periapexnog tkiva potičući stvaranje lezije. Kako bi se to ostvarilo, zubna pulpa treba biti izložena zubnom karijesu, mehaničkoj traumi, toplinskim odnosno kemijskim iritansima određeno vrijeme (2). Ne toliko davno, zubi s periapikalnim procesom redovito su bili izvađeni. Upravo zbog potrebe da se sačuva cijeli zub u ustima ili bar njegov korijen, koji se potom protetski opskrbi, razvila se endodoncija kao grana stomatologije koja se bavi morfologijom, fiziologijom i patologijom zubne pulpe i okolnog potpornog tkiva te dijagnozom, prevencijom i liječenjem oboljenja i povreda istih (25).

Prije samog endodontskog zahvata potrebno je prvo postaviti dijagnozu i plan terapije te posjedovati znanje o unutrašnjoj anatomiji pulpnog prostora. Potom se zub trepanira kako bi se otkrili ulazi u korijenske kanale. Vrlo je važno ukloniti sve karijesne lezije i otkriti sve korijenske kanale te ih dodatno potvrditi radiološkom snimkom kako bi bili sigurni da nakon instrumentacije nije zaostao inficirani dio koji će dovesti do neuspjeha endodontskog liječenja. Zatim slijedi instrumentacija korijenskih kanala čija je svrha, prema Schilderu, ne ozlijediti tkivo, u potpunosti očistiti endodontski prostor, napraviti preparaciju konusnog oblika koja omogućava hermetičko punjenje prostora korijenskog kanala te formirati apikalni stop i održati ga na izvornoj poziciji (21). Do danas su se razvila dva načina obrade korijenskih kanala: ručni i strojni, kojim se korijenski kanali mogu obrađivati od apeksa prema koronarno ili obratno. Ručni instrumenti izrađeni su od nehrđajućeg čelika, a strojni od tri puta elastičnije NiTi legure što ih čini fleksibilnijim i otpornijim na cikličke zamore, a time i na lom (28, 29).

Cilj instrumentacije je što bolje očistiti zidove korijenskih kanala od bakterija i ostataka pulpnog tkiva. Budući da postoje razne varijacije u morfologiji pulpnog prostora te se često iglicama ne mogu instrumentirati svi dijelovi, pomoć pružaju dezinfekcijska sredstva za ispiranje korijenskih kanala. Osim što dezinficiraju, oni djeluju i kao lubrikacijska sredstva te otapaju iregularni, amorfni zaostatni sloj nastao struganjem i širenjem kanala (39). Najčešće korišteno sredstvo za irigaciju je NaOCl kojim se korijenski kanal ispire nakon svakog uvođenja instrumenta. Nakon završene instrumentacije korijenski kanal dodatno isperemo s EDTA, kelatorom koji otapa anorganske komponente zubnog tkiva, te ponovno NaOCl-om za organske komponente i antimikrobni učinak (44, 46, 48).

Da bi se korijenski kanali mogli puniti, instrumentacijom se treba oblikovati apikalni stop ili suženje kako materijal za punjenje ne bi prešao u periapikalno tkivo i izazvao upalu. Također, korijenski kanali trebaju biti suhi kako bi punjenje što bolje ispunilo stijenke korijenskog kanala i osiguralo adekvatno brtvljenje. Nakon punjenja korijenskih kanala jednom od tehnika, neophodno je zub kvalitetno restaurirati, čime bi se zaštitila preostala zubna struktura, savijanje kvržica svelo na najmanju mjeru, osiguralo kvalitetno koronarno brtvljenje te zadovoljilo funkciju i estetiku (70).

Strojna obrada korijenskih kanala NiTi iglicama godinama se koristila isključivo kretnjama rotacije, sve do 2004. godine kada je Yared predstavio korištenje recipročnih kretnji. Te kretnje sastojale su se od kretnji u smjeru kazaljke na satu (CW) koje su rezale stijenke korijenskog kanala i kretnje u suprotnom smjeru (CCW) pri kojoj bi se iglica odglavljivala iz kanala. No, s vremenom je primijećeno da je rezna sposobnost instrumenata za recipročne strojne tehnike u usporedbi s rotacijskim smanjena, a količina detritusa koji se potisne kroz apikalni otvor prilikom obrade korijenskih kanala povećana, povećavajući pritom značajno rizik od pojave postoperativne boli (77). Do toga dolazi jer se recipročne kretnje odvijaju u većem režućem (CW kut) i manjem oslobađajućem kutu (CCW kut) koji onemogućuju žljebovima instrumenta da izbace strugotine, već ih potiskuje prema apikalno (78). Radi svih tih nepoželjnih svojstava nastala je TF Adaptive tehnika kojoj je cilj bio povećati prednosti recipročnih kretnji, a umanjiti nedostatke. U stroj za TF Adaptive sustav patentirana je kretnja koja se automatski prilagodi stresu instrumenta što znači da se iglica u korijenskom kanalu prvo rotira u iznosu od 600° CW i 0° CCW i tada obrađuje kanal, a čim se opterećenje na iglici poveća, kretnja prelazi u recipročnu u iznosu 370° CW – 50° CCW kako bi opterećenje popustilo i kako bi se izbjegao efekt “uvijanja” NiTi instrumenta u zidove korijenskog kanala (75). Ovisno o veličini korijenskih kanala postoje dva seta iglica - manji i veći. TF Adaptive sustav koristi se “crown down” tehnikom s tri iglice koje su označene bojama kao na semaforu što dodatno olakšava njihovo korištenje. Zelenom se započinje i obrađuje koronarna trećina korijenskog kanala do pune radne dužine, potom slijedi žuta za srednju trećinu te se završava crvenom iglicom kojom se završno obrađuje apeks. Razlika u konicitetu između zelene i žute veće iglice (0.08/25 i 0.06/35) te između žute i crvene manje iglice (0.06/25 i 0.04/35) je važna jer značajno povećava preparaciju u apikalnoj trećini, poboljšava kvalitetu oblikovanja kanala i oslobađa prostor za irigaciju kanala. TF Adaptive instrumenti nastali su uvijanjem u oblik koji povećava izdržljivost i fleksibilnost samog

instrumenta te omogućava uklanjanje detritusa koronarno. Te značajke spojili su s prilagodljivim kretnjama TF Adaptive stroja čime se omogućila rotacija intrumenata kad ju želimo, a reciprotet kad ga trebamo (75).

Provedena su istraživanja i usporedba TF Adaptive sustava s recipročnim strojnim sustavima Profile (Dentsply, Maillefer, Switzerland) i HERO Shaper (Micro-mega, Besancon, France). Rezultati su pokazali da HERO Shaper značajno manje uklanja detritus od preostala dva sustava. Između TF Adaptive sustava i Profile nije bilo značajne razlike. Što se tiče centriranja preparacije u apeksnoj trećini kanala, kanali obrađivani TF Adaptive sustavom bili su ravnomjerno centrirani, a kanali tretirani s Profile i HERO Shaper-om bili su transportirani prema vanjskom zidu korijenskog kanala. U srednjoj trećini TF Adaptive je pokazao blagu transportaciju prema unutrašnjem zidu, a u koronarnoj trećini sva tri sustava su dobro centrirala preparaciju. Mjereni su i uspoređivani moment savijanja i kutovi deformacija između TF Adaptive i Profile .06 iglica. TF Adaptive iglice pokazale su znatno veću fleksibilnost. Larsen i suradnici, ispitivanjem otpornosti na ciklički zamor i usporedbom s tlačnim NiTi instrumentima, ustanovili su da je TF Adaptive iglica veličine 25 opet znatno otpornija od ostalih ispitivanih iglica. Jedino je Profile iglica veličine 25 i koniciteta 6% bila jednako otporna na zamor materijala kao i iglica za TF Adaptive sustav. Sveukupno, TF Adaptive sustav je pokazao najveću sposobnost instrumentiranja unutrašnjeg zida korijenskog kanala u apikalnoj trećini s malom transportacijom kanala u srednjoj trećini te dobru sposobnost čišćenja i širenja korijenskih kanala i uklanjanja detritusa. (79, 80, 81).

4. ZAKLJUČAK

Obradom, tj. čišćenjem i širenjem korijenskih kanala, zubi se nastoje očuvati u njihovom prvobitnom položaju i funkciji, čime se izbjegavaju sveukupne negativne promjene u stomatognatnom sustavu. Korijenski kanali mogu se instrumentirati ručno i strojno. Sve brži razvoj tehnologije omogućio je poboljšanja u sustavima za strojnu obradu. Time se s prvobitne kontinuirane rotacije prešlo na recipročne kretnje kojima se nastojalo umanjiti negativno opterećenje na instrument uzrokovano čistom rotacijom. No, primijećeno je da recipročne kretnje imaju smanjenu reznu sposobnost, a detritus nastao čišćenjem se pomiče više apikalno, što na kraju dovodi do potisnuća detritusa kroz apikalni otvor i pojave postoperativne boli. TF Adaptive sustav za obradu korijenskih kanala razvio se radi potrebe da se obuhvate dobre strane recipročnih kretnji, a umanje loše. Osmišljena je i patentirana kretanja koja neopterećenju (ili vrlo slabo) iglici u korijenskom kanalu omogućava nesmetanu rotaciju, a kad se opterećenje poveća, kretanja prelazi u recipročnu te se stres na iglici smanjuje. Time se nastojalo olakšati rukovanje instrumentima i smanjiti broj jatrogenih pogrešaka, no buduća istraživanja to tek trebaju potvrditi.

5. LITERATURA

1. Sabeti MA, Nekofar M, Motahary P, et al. Healing of apical periodontitis after endodontic treatment without obturation in dogs. *J Endod.* 2006; 32(7):628-33.
2. Torabinejad M, Walton RE. *Endodoncija. Načela i praksa.* 4. izd. Zagreb: Naklada Slap. 2009; 217-306 p.
3. Walton RE. Histologic comparison of different methods of pulp canal enlargement. *J Endod* 1976; 2:304-11.
4. Pineda F, Kuttler Y. Mesiodistal and buccolingual roentgenographic investigation of 7,275 root canals. *Oral Surg Oral Med Oral Pathol.* 1972; 33:101-10.
5. Muller AH. Anatomy of the root canals of incisors, cuspids and bicuspid of permanent teeth. *J Am Dent Assoc.* 1933; 20:1361-86.
6. Vertucci F. Root canal anatomy of the human permanent teeth. *Oral Surg Oral Med Oral Pathol.* 1984; 58(5):589-99.
7. Vertucci F. Root canal anatomy of the mandibular anterior teeth. *J Am Dent Assoc.* 1974; 89(2):369-71.
8. Green D. Morphology of the pulp cavity of the permanent teeth. *Oral Surg Oral Med Oral Pathol.* 1995; 8(7):743-59.
9. Kaffe I, Kaufman A, Littner MM, et al. Radiographic study of the root canal system of mandibular anterior teeth. *Int Endod J.* 1985; 18(4):235-9.
10. Johnson WT. Difficulties in locating the mesiobuccal canal in molars. *Quintessence Int.* 1985; 16:169-73.
11. Stambaugh RV, Wittrock JW. The relationship of the pulp chamber to the external surface of the tooth. *J Prosthet Dent.* 1977; 37(5):537-46.
12. Bjorndal L, Carlsen O, Thuesen G, et al. External and internal micromorphology in 3D-reconstructed maxillary molars using computerized X-ray microtomography. *Int Endod J.* 1999; 32(1):3-9.
13. Mauger M, Schindler W, Walker W III. An evaluation of canal morphology at different levels of root resection in mandibular incisors. *J Endod.* 1998; 24(9):607-9.

14. Vertucci F, Seelig A, Gillis R. Root canal morphology of the human maxillary second premolar. *Oral Surg Oral Med Oral Pathol Oral Radiol Endod.* 1974; 38(3):456-64.
15. Njemirovski Z. Klinička endodoncija. *Globus Zagreb.* 1987; 9:141.
16. Huggins DR. Rubber dam-an insurance policy against litigation. *J Indiana Dent Assoc.* 1986; 65(3):23-4.
17. Taintor JF, Biesterfeld RC. A swallowed endodontic file: case report. *J Endod.* 1978; 4(8):254-5.
18. Wakabayashi H, Ochi K, Tachibana H, Matsumoto K. A clinical technique for retention of rubber dam clamp. *J Endod.* 1986; 12(9):422-4.
19. de Carvalho MC, Zuolo ML. Orifice locating with microscope. *J Endod.* 2000; 26(9):532-4.
20. Haselton DR, Lloyd PM, Johnson WT. A comparison of the effects of two burs on endodontic access in all-ceramic high Lucite crowns. *Oral Surg Oral Med Oral Pathol Oral Radiol Endod.* 2000; 89(4):486-92.
21. Janković B, Paliska J. Ručna instrumentacija korijenskih kanala STEP-BACK tehnikom. Sonda: list studenata Stomatološkog fakulteta Sveučilišta u Zagrebu. 2015; 57-60
22. Njemirovski Z. Endodoncija – patologija i terapija zubne pulpe. 3rd ed. Zagreb: SNL; 1979.
23. McDonald NJ. The electronic determination of working length. *Dent Clin North Am.* 1992; 36(2):293-307.
24. Pratten DH, McDonald NJ. Comparison of radiographic and electronic working lengths. *J Endod.* 1996; 22(4):173-6.
25. Walton RE. Torabinejad M. Principles and practice of endodontic, 3rd ed. Philadelphia, London, New York, St. Louis. 2002; 1(12):182-205.
26. Vande Voorde H, Bjorndal AM. Estimating endodontic “working length” with paralleling radiographs. *Oral Surg Oral Med Oral Pathol.* 1969; 27:106-10.
27. Walton RE. Current concepts of canal preparation. *Dent Clin North Am.* 1992; 36(2):309-26.
28. Tapel J, Schafer E Hoppe W. Properties of endodontic hand instruments used in rotary motion. Part 3. Resistance of bending and fracture. *J Endod.* 1997; 23: 141-5.

29. Walia H, Brantley WA, Gerstein H. An initial investigation of bending and torsional properties of nitinol root canal files. *J Endod.* 1988; 14: 346-51.
30. Ingle JI, Himel VT, Hawrish CE i sur. *Endodontic cavity preparation*. U: Ingle JI, Bakland LK. *Endodontics*. London: BC Decker Inc Hamilton. 2002; 405-570.
31. Anić I. "ProFile" strojna tehnika za obradu i "Thermafil" sustav za punjenje korijenskih kanala. *Madix.* 1998; 4:120-2.
32. Pruett JP, Clement DJ, Carnes DL Jr. Cyclic fatigue testing od nickel-titanium endodontic instruments. *J Endod.* 1997; 23: 77-85.
33. Šegović S, Anić I. Strojna obrada korijenskih kanala. *ProFile*. Sonda, 2015.
34. Zuolo ML, Walton RE. Instrument deterioration with usage: nickel-titanium versus stainless steel. *Quintessence Int.* 1997; 28: 397-402.
35. Shafer E. Root canal instruments for manual use: a review. *Endod Dent Traumatol.* 1997; 13: 51-64.
36. Short JA, Morgan LA, Baumgartner JC. A comparison of canal centering ability of four instrumentation techniques. *J Endod.* 1997; 23(8):503-7.
37. Kosa DA, Marshall G, Baumgartner JC. An analysis of canal centering using mechanical instrumentation techniques. *J Endod.* 1999; 25:441-5.
38. Fava LRG. The double-flared technique: an alternative for biomechanical preparation. *J Endod.* 1983; 9(2):76-80.
39. Torabinejad M, Handysides R, Khademi AA, Bakland LK. Clinical implications of the smear layer in endodontics: a review, *Oral Surg Oral Med Oral Pathol Oral Radiol Endod.* 2002; 94(6):658-66.
40. Paque F, Balmer M, Attin T, Peters OA. Preparation of oval-shaped root canals in mandibular molars using nickel-titanium rotary instrumentation: a micro-computed tomography study. *J Endod.* 2010; 36:703-7.
41. Oksan T, Aktener BO, Sen BH, Tezel H. The penetration of root canal sealers into dentinal tubules. A scanning electron microscopic study. *Int Endod J.* 1993; 26(5):301-5.
42. Wennberg A, Orstavik D. Adhesion of root canal sealers to bovine dentine and gutta-percha. *Int Endod J.* 1990; 32(1):13-9.

43. Cobankara FK, Adanr N, Belli S. Evaluation of the influence of smear layer on the apical and coronal sealing ability of two sealers, *J Endod.* 2004; 30(6):406-9.
44. Clark-Holke D, Drake D, Walton R, et al. Bacterial penetration through canals of endodontically treated teeth in the presence or absence of the smear layer, *J Dent.* 2003; 31(4):275-81.
45. Hulsmann M, Heckendorff M, Lennon A. Chelating agents in root canal treatment: mode of action and indications for their use. *Int Endod J.* 2003; 36(12):810-30.
46. Baumgartner JC, Mader CL. A scanning electron microscopic evaluation of four root canal irrigation regimens. *J Endod.* 1987; 13(4):147-57.
47. Rosenfeld EF, James GA, Burch BS. Vital pulp tissue response to sodium hypochlorite. *J Endod.* 1987; 4(5):140-6.
48. Svec TA, Harrison JW. Chemomechanical removal of pulpal and dentinal debris with sodium hypochlorite and hydrogen peroxide vs normal saline solution. *J Endod.* 1977; 3(2):49-53.
49. Waltimo T, Trope M, Haapasalo M, Orstavik D. Clinical efficacy of treatment procedures in endodontic infection control and one year follow-up of periapical healing *J Endod.* 2005; 31(12):863-6.
50. Moorer WR, Wesselink PR. Factors promoting the tissue dissolving capability of sodium hypochlorite. *Inter Endod J.* 1982; 15:187-96.
51. Staničić T. Kemijska obrada korijenskoga kanala: *Acta Stomatol Croat.* 1993; 27: 281-8.
52. Opačak I, Medvedec I, Prpić-Mehičić G. Sredstva za ispiranje korijenskih kanala. Sonda: list studenata Stomatološkog fakulteta Sveučilišta u Zagrebu. 2009; 58-62
53. Zehnder M. Root canal irrigants. *J Endod.* 2006; 32(5):389-98.
54. Zehnder M, Kosicki D, Luder H, et al. Tissue-dissolving capacity and antibacterial effect of buffered and unbuffered hypochlorite solution. *Oral Surg Oral Med Oral Pathol Oral Radiol Endod.* 2002; 94(6):756-62.
55. Mohammadi Z, Abbott PV. The properties and applications of chlorhexidine in endodontics. *Int Endod J.* 2009; 42:288-302.

56. Basrani BR, Manek S, Sodhi RN, Fillery E, Manzur A. Interaction between sodium hypochlorite and chlorhexidine gluconate. *J Endod.* 2007; 33(8):966-9.
57. Peters OA, Peters CI, Basrani B. Cleaning and Shaping the Root canal System. In: Hergreaves KM, Berman LH, editors. *Cohen's Pathways of the Pulp.* 11th ed. St. Louis: Elsevier; 2016; 209-70.
58. Torabinejad M, Johnson WB, inventors. Dentsply International (York, PA), assignee. Irrigation solution and methods for use. United States patent 20030235804. 2003 25.
59. Grundling GL, de Melo TAF, Montagner F, Scarparo RK, Vier-Pelisser FV. QMiX® irrigant reduces lipopolysaccharide (LPS) levels in an in vitro model. *J Appl Oral Sci.* 2015; 23(4):431-5.
60. Boutsoukis C, Lambrianidis T, Kastrinakis E. Irrigant flow within a prepared root canal using various flow rates. *Computational Fluid Dynamics study. Int Endod J.* 2009; 42(2):144-55.
61. Ahmad M, Pitt Ford TR, Crum LA. Ultrasonic debridement of root canals: acoustic streaming and its possible role. *J Endod.* 1987; 14:490-9.
62. Miladinović M, Radić T, Bago Jurić I. Suvremene tehnike ispiranja korijenskih kanala u endodonciji. Sonda: list studenata Stomatološkog fakulteta Sveučilišta u Zagrebu. 2013; 12-14.
63. Gu LS, Kim JR, Ling J, Choi KK, Pashley DH, Tay FR. Review of contemporary irrigant agitation techniques and devices. *J Endod.* 2009; 35(6):791-804.
64. Ray H, Trope M, Buxt P, Switzer S. Influence of various factors on the periapical status of endodontically treated teeth. *Int Endod J.* 1995; 28:12-8.
65. Seltzer S, Soltanoff W, Smith J. Periapical tissue reactions to root canal instrumentation beyond the apex and root canal fillings short of and beyond the apex. *Oral Surg Oral Med Oral Pathol.* 1973; 36:725-37.
66. Zjača K, Prskalo K. Materijali za punjenje korijenskog kanala. Sonda: list studenata Stomatološkog fakulteta Sveučilišta u Zagrebu.

Dostupno na:

<http://sonda.sfzg.hr/wp-content/uploads/2015/04/Zja%C4%8Da-K-et-al.-%E2%80%93Materijali-za-punjenje-korijenskog-kanala.pdf>

67. Grossman L. Endodontic practice. ed 11. Philadelphia, Lea & Febiger. 1988; 242.
68. Skinner RL, Himel VT. The sealing ability of injection-molded thermoplasticized gutta-percha with and without the use of sealers. *J Endod.* 1987; 13(7):315-7.
69. Yilmaz Z, Deniz D, Ozcelik B, Sahin C, Cimilli H, Cehreli ZC, Kartal N. Sealing efficiency of BeeFill 2in1 and System B/Obtura II versus single-cone and cold lateral compaction techniques. *Oral Surg Oral Med Oral Pathol Oral Radiol and Endod.* 2009; 108(6):51-5.
70. Heling I, Gorfil C, Slutzky H, et al. Endodontic failure caused by inadequate restorative procedures: review and treatment recommendations. *J Prosthet Dent.* 2002; 87(6):674-8.
71. Šegović S, Anić I, Stipetić-Ovčariček J, Galić N, Pavelić B. Mikropropusnost poslijeendodontskih sustava. *Acta Stomatol Croat.* 2003; 37: 211-5.
72. Messer HH, Wilson PR. Preparation for restoration and temporization. In Walton RE, Torabinejad M. (eds.) *Principles and practice of endodontics.* Philadelphia: WB Saunders Company. 2002; 268-81.
73. Zarone F, Sorrentino R, Apicella D, Valentino B, Ferrari M, Adversa R, Apicella A. Evaluation of the biomechanical behavior of maxillary central incisors restored by means of endocrowns compared to natural tooth: a 3D static linear finite elements analysis. *Dent Mater.* 2006; 22:1035-44.
74. Veselinovic V, Todorovic A, Lisjak D, Lazic V. Restoring endodontically treated teeth with all-ceramic endo-crowns- case report. *Stom Glas S.* 2008; 55:54-64.
75. Gambarini G, Glassman G. TF Adaptive: a novel approach to nickel-titanium instrumentation. *Endodontic practice* [internet]. [cited 2018 Nov 8];7:2. Dostupno na:
http://endopracticeus.com/wp-content/uploads/2014/05/CE_Glassman.pdf.
76. Kuhn G, Jordan L. Fatigue and mechanical properties of nickel-titanium endodontic instruments. *J Endod.* 2002; 28:716-20.
77. Burklein S, Schafer E. Apically extruded debris with reciprocating single-file-sequence rotary instrumentation systems. *J Endod.* 2012; 38(6):850-2.

78. Gambarini G, Sudani DAL, Di Carlo S, Pompa G, Pacifici A, Pacifici L, Testarelli L. Incidence and intensity of postoperative pain and periapical inflammation after endodontic treatment with two different instrumentation techniques. *Europ J Inflam.* 2012; 10:99-103.
79. Love RM, Masi OV. Shaping Ability of Twisted File, HERO Shaper and Profile .06 Ni-Ti Instruments in Simulated Curved Root Canals. *Dentistry* 2013; 3:171. doi: 10.4172/2161-1122.1000171
80. Larsen CM, Watanabe I, Glickman GN, He J. Cyclic fatigue analysis of a new generation of nickel-titanium rotary instruments. *J Endod.* 2009; 35: 401-3.
81. Gergi R, Rjeily JA, Sader J, Naaman A. Comparison of canal transportation and centering ability of Twisted files, Pathfile-ProTaper system and stainless steel hand K-files by using computed tomography. *J Endod.* 2010; 36: 904-7.

6. ŽIVOTOPIS

Sara Tukara rođena je 9. siječnja 1992. godine u Sanskom Mostu. Nakon završene osnovne škole upisala je Medicinsku školu u Rijeci, smjer zubotehničar, koju je završila 2010. godine i upisala Stomatološki fakultet Sveučilišta u Zagrebu.