

# Primjena ozona u dentalnoj medicini

---

**Zubak, Anđela**

**Master's thesis / Diplomski rad**

**2020**

*Degree Grantor / Ustanova koja je dodijelila akademski / stručni stupanj:* **University of Zagreb, School of Dental Medicine / Sveučilište u Zagrebu, Stomatološki fakultet**

*Permanent link / Trajna poveznica:* <https://um.nsk.hr/um:nbn:hr:127:739462>

*Rights / Prava:* [Attribution-NonCommercial 4.0 International](#)

*Download date / Datum preuzimanja:* **2021-10-24**



*Repository / Repozitorij:*

[University of Zagreb School of Dental Medicine  
Repository](#)





Sveučilište u Zagrebu

Stomatološki fakultet

Anđela Zubak

# **PRIMJENA OZONA U DENTALNOJ MEDICINI**

DIPLOMSKI RAD

Zagreb, 2020.

Rad je ostvaren na: Stomatološkom fakultetu Sveučilišta u Zagrebu, Zavod za oralnu medicinu.

Mentor rada: doc. dr. sc. Božana Lončar Brzak, Zavod za oralnu medicinu, Stomatološki fakultet Sveučilišta u Zagrebu.

Lektor hrvatskog jezika: Ilijana Ledenko, prof. hrvatskog jezika i književnosti

Lektor engleskog jezika: Leonarda Lovrović, viša lektorica

Sastav Povjerenstva za obranu diplomskog rada:

1. \_\_\_\_\_
2. \_\_\_\_\_
3. \_\_\_\_\_

Datum obrane rada: \_\_\_\_\_

Rad sadrži: 36 stranica

0 tablica

2 slike

CD

Rad je vlastito autorsko djelo, koje je u potpunosti samostalno napisano uz naznaku izvora drugih autora i dokumenata korištenih u radu. Osim ako nije drukčije navedeno, sve ilustracije (tablice, slike i dr.) u radu su izvorni doprinos autora diplomskog rada. Autor je odgovoran za pribavljanje dopuštenja za korištenje ilustracija koje nisu njegov izvorni doprinos, kao i za sve eventualne posljedice koje mogu nastati zbog nedopuštenog preuzimanja ilustracija odnosno propusta u navođenju njihovog podrijetla.

*Zahvaljujem svojoj dragoj mentorici doc. dr. sc. Božani Lončar Brzak na velikoj pomoći i savjetima prilikom izrade diplomskog rada.*

*Hvala obitelji i prijateljima, mojem malom krugu velikih ljudi, na podršci i razumijevanju tijekom studiranja, a posebno hvala mojim roditeljima koji su uvijek vjerovali u mene i bili mi najveći oslonac.*

## **PRIMJENA OZONA U DENTALNOJ MEDICINI**

### **Sažetak**

Ozon je plin karakterističnog mirisa čija se molekula sastoji od tri atoma kisika, a u prirodi sudjeluje u apsorpciji štetnog ultraljubičastog zračenja. Osim u industriji ima široku primjenu i u medicini u čije je svrhe prvi put korišten za dezinfekciju operacijskih sala. Budući da su za postizanje terapijskog učinka dovoljne male doze ozona te da se za njegovu proizvodnju koriste posebno konstruirani uređaji, njegova primjena je jednostavna i sigurna. Ozon ima baktericidno, virucidno i fungicidno djelovanje. Važna je također i njegova uloga u imunološkom sustavu, cijeljenju rana, stvaranju energije u organizmu, kao i njegovo analgetsko i protuupalno djelovanje. Zbog svojih dobrih svojstava primjenu nalazi i u dentalnoj medicini gdje se koristi u različitim područjima - od restaurativne stomatologije i endodoncije do oralne medicine i oralne kirurgije. Zahvaljujući dobrom mehanizmu njegovog djelovanja smatra se da ima ulogu u procesu remineralizacije, smanjenju komplikacija nakon ekstrakcije zuba te smanjenju broja bakterija nakon endodontskog liječenja. Nadalje, navodi se i mogućnost njegove primjene u terapiji temporomandibularnih poremećaja i parodontitisa te u liječenju različitih oralnih bolesti. Zbog svoje minimalne invazivnosti vrijeme provedeno u stomatološkoj ordinaciji čini ugodnijim. Dobro je prihvaćen od strane pacijenata, posebno djece što uvelike olakšava rad s tom dobnom skupinom.

**Ključne riječi:** ozon, mehanizam djelovanja, dentalna medicina, minimalno invazivno

## **APPLICATION OF OZONE IN DENTAL MEDICINE**

### **Summary**

Ozone is a gas with a characteristic odor whose molecule contains three atoms of oxygen, and in the nature it participates in the absorption of harmful ultraviolet radiation. Apart from industry, it is widely used in medicine where it was first used for disinfection of operating rooms. Since small doses of ozone are enough to achieve a therapeutic effect and specially designed devices are used for its production, its application is simple and safe. Ozone has bactericidal, virucidal and fungicidal functions. It also plays an important role in the immune system, wound healing, energy production in the body and it has got analgesic and anti-inflammatory effects. Due to its good properties, it is also used in dentistry where it is applied in various fields - from restorative dentistry and endodontics to oral medicine and oral surgery. Thanks to its good mechanism of action, it is considered that ozone plays a role in the remineralization process, reducing complications after tooth extraction and reducing the number of bacteria after endodontic treatment. Furthermore, it might be used in the treatment of temporomandibular disorders and periodontitis as well as in the treatment of various oral diseases. Due to its minimal invasiveness, it makes the time spent in dental clinic more pleasant. It is well accepted by patients, especially children, which makes working with that age group much easier.

**Key words:** ozone, mechanism of action, dental medicine, minimally invasive

## SADRŽAJ

1. UVOD .....	1
2. MEHANIZAM DJELOVANJA OZONA .....	3
3. MOGUĆNOSTI PRIMJENE U DENTALNOJ MEDICINI .....	5
3.1. Restaurativna dentalna medicina .....	7
3.2. Endodoncija .....	8
3.3. Dječja dentalna medicina.....	11
3.4. Oralna kirurgija.....	12
3.5. Oralna medicina.....	14
3.6. Stomatološka protetika .....	18
3.7. Parodontologija.....	19
4. TOKSIČNOST OZONA.....	21
5. RASPRAVA .....	23
6. ZAKLJUČAK .....	26
7. LITERATURA .....	28
8. ŽIVOTOPIS .....	35

## **Popis skraćenica**

BRONJ – bisfosfonatima uzrokovana osteonekroza čeljusti (eng. bisphosphonate-related osteonecrosis of the jaw)

CHX – klorheksidin (eng. chlorhexidine)

H<sub>2</sub>O<sub>2</sub> – vodikov peroksid

MRONJ – medikamentozna osteonekroza čeljusti (eng. medication related osteonecrosis of the jaw)

MRSA - meticilin rezistentan *Staphylococcus aureus*

NaF – natrijev fluorid

ppm – eng. parts per million

SRP – struganje i poliranje korijena (eng. scaling and root planing)

TMP – temporomandibularni poremećaj



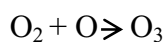



Ozon je plin karakterističnog, prodornog mirisa sastavljen od tri atoma kisika koji se nalazi u stratosferi u koncentraciji od 1 do 10 ppm-a. Jedno je od najjačih oksidacijskih sredstava. Ima važnu ulogu u apsorpciji štetnog ultraljubičastog zračenja, stoga je značajan za očuvanje života na Zemlji. S druge strane, ozon koji se nalazi u troposferi, gdje nastaje u nizu kemijskih reakcija, djeluje toksično na respiratorni sustav (1, 2).

1840. godine otkrio ga je njemački kemičar Christian Friedrich Schonbein, dok je radio na švicarskom sveučilištu. Zbog njegovog specifičnog mirisa, koji je još 1785. godine zapazio Van Mauren, dao mu je naziv ozon ( grč. Ozein= miris ) (3). Od tog vremena kreće njegova upotreba i proučavanje prednosti njegovog korištenja. U industriji, ozon se danas koristi za konzerviranje hrane, dezinfekciju vode za piće i dezinfekciju zraka te sterilizaciju opreme (2).

1856. godine prvi je put korišten za dezinfekciju operacijskih sala, a 1857. Joachim Hansler je izumio medicinski generator ozona što je značilo početak njegovog korištenja u medicinske svrhe. U razdoblju Prvog svjetskog rata, korišten je u terapiji posttraumatske gangrene kod njemačkih vojnika, a 1930-ih stomatolog Edward Fisch s velikim uspjehom koristio ga je za dezinfekciju i cijeljenje rana (3, 4).

Ozon nastaje fotodisocijacijom molekule kisika pri čemu nastaju visoko reaktivni atomi kisika koji reagiraju s novom molekulom. Te reakcije odvijaju se prema sljedećim jednadžbama :



Ozon koji se koristi u medicinske svrhe proizvodi se pomoću generatora kojim se moraju odrediti precizne koncentracije plina u smjesi. Prolaskom čistog kisika kroz gradijent visokog napona od 5 do 13 mV nastaje smjesa plinova koja sadrži 95% kisika i 5% ozona. Budući da je ozon vrlo nestabilan plin s vremenom poluživota od 40 minuta pri temperaturi od 20°C, ne može se skladištiti te ga je potrebno odmah upotrijebiti (4). Danas na tržištu postoji nekoliko uređaja koji se koriste za ozonoterapiju u otvorenom ili zatvorenom sustavu.

Može se primijeniti u različitim oblicima; u plinovitom ili tekućem stanju te kao ozonirano maslinovo ili suncokretovo ulje.

Svrha je ovog rada prikazati mogućnosti korištenja ozona u različitim područjima dentalne medicine kao i prednosti i nedostatke takve terapije.

## **2. MEHANIZAM DJELOVANJA OZONA**

Ozon ima značajno baktericidno, virucidno i fungicidno djelovanje. Učinkovit je protiv gram-pozitivnih i gram-negativnih bakterija, a djelotvornost mu se povećava u tekućem mediju posebno s niskom pH vrijednosti. Uzrokuje oštećenje stanične stijenke oksidacijom fosfolipida i lipoproteina te interferira s metabolizmom mikroorganizama. Takvo djelovanje je selektivno te ne oštećuje stanice ljudskog tijela zbog njihove antioksidativne sposobnosti. Fungicidno djelovanje temelji se na inhibiciji staničnog rasta, a virucidno na oštećenju virusne kapside i narušavanju reproduktivnog ciklusa virusa. Djeluje i na virusom inficirane stanice koje uništava zbog njihovog smanjenog antioksidativnog potencijala. Nadalje, ozon ima značajnu ulogu u imunološkom sustavu. Osim što potiče proliferaciju imunokompetentnih stanica i sintezu imunoglobulina, povećava osjetljivost mikroorganizama na fagocitozu te aktivira makrofage. Ima analgetsko i protuupalno djelovanje; smanjuje proizvodnju medijatora upale te pospješuje lokalnu mikrocirkulaciju. Stimulira proizvodnju enzima koji sudjeluju u uklanjanju slobodnih radikala kao i prostaciklina koji djeluje kao vazodilatator. Također, pospješuje Krebsov ciklus, a time i stvaranje energije u organizmu (2, 5).

### **3. MOGUĆNOSTI PRIMJENE U DENTALNOJ MEDICINI**

Zbog svojih dobrih svojstava, ozon se može primjenjivati u različitim poljima dentalne medicine. Međutim, postoje određena stanja u kojima je njegova primjena kontraindicirana, a uključuju trudnoću, nedostatak glukoza-6-fosfat dehidrogenaze (favizam), hipertiroidizam, tešku anemiju i tešku mijasteniju (6).

Ozon se u stomatologiji može primijeniti u svim svojim oblicima. Plinoviti ozon najčešće se koristi u restaurativnoj stomatologiji i endodonciji. Nedostatak ovakvog načina primjene je moguća pojava različitih neželjenih učinaka u slučaju inhalacije u vidu kašlja, rinitisa, mučnine i glavobolje. Zbog toga danas postoji veći naglasak na primjeni uređaja sa zatvorenim usisnim sustavom upravo kako bi se smanjila mogućnost nastanka navedenih nuspojava. Koristi se kao dio neinvazivne terapije zubnog karijesa budući da se smatra da može usporiti ili zaustaviti progresiju karijesne lezije iako nisu dobiveni statistički značajni podaci u svim provedenim istraživanjima kao što ne postoji ni usuglašeno mišljenje o trajanju same terapije. U endodonciji se plinoviti ozon koristi za dezinfekciju korijenskog kanala nakon klasične kemomehaničke obrade (7).

Ozonirana voda također ima značajnu učinkovitost protiv mikroorganizama, međutim ima slabije mikrobicidno djelovanje u odnosu na ozon u plinovitom obliku. Može se koristiti za kontrolu oralnih infekcija kao i kod dentalnih trauma. Imunohistokemijska istraživanja avulziranog zuba tretiranog ozoniranom vodom u trajanju od 2 minute pokazala su da je njezinom primjenom postignuta dekontaminacija površine korijena, a da pritom nije došlo do oštećenja parodontnih stanica (7). Anumula i suradnici (8) proveli su istraživanje kojem je cilj bio procijeniti i usporediti učinak ozonirane vode korištene kao sredstva za ispiranje usne šupljine i 0,2%-tnog klorheksidina (CHX) na razinu *Streptococcus mutans* u slini. Svježe pripremljena ozonirana voda pokazala je statistički značajno smanjenje broja *Streptococcus mutans* u odnosu na CHX, stoga je takva primjena dobra alternativa dosadašnjim preparatima za ispiranje.

Ozonirano ulje još je jedan od oblika u kojima se može primijeniti ozon, a upravo tu formu u svom su istraživanju koristili Pietrocola i suradnici (9) koji su usporedili antimikrobna svojstva ozoniranog maslinovog ulja s dva uobičajena antimikrobna sredstva na bazi klorheksidin diglukonata. Zaključili su da je ozonirano ulje umjereni antiseptik te da ima slabije antibakterijsko djelovanje u usporedbi s ispitivanim preparatima. Također, naveli su i da se njegovom primjenom može postići smanjenje broja parodontnih bakterija, međutim ne može se postići potpuna eliminacija tih bakterija ugrađenih u biofilm.

### 3.1. Restaurativna dentalna medicina

Zubni karijes je najčešća bolest koja pogađa sve dobne skupine. Upravo zbog toga, već dugi niz godina provode se istraživanja u svrhu pronalaska novih metoda koje bi usporile ili zaustavile progresiju karijesnih lezija. Za njihov nastanak odgovorne su acidogene bakterije u zubnom plaku, a jednim od najvažnijih uzročnika smatra se *Streptococcus mutans*. Bakterije zubnog plaka metaboliziraju ugljikohidrate stvarajući kiseline (propionska, mliječna, octena) koje difundiraju kroz caklinu i/ili dentin te disociraju na vodikove ione otapajući tvrda zubna tkiva i oslobađajući kalcij i fosfate. Progresijom bolesti može doći do nastanka kavitacije, boli, a u najtežim slučajevima i do gubitka zuba (10).

Velik broj istraživanja govori u prilog dobrim svojstvima ozona i prednostima njegove upotrebe u restaurativnoj stomatologiji, dok postoje i neka koja govore o ograničenim mogućnostima njegove primjene. Tako se, na primjer, navodi da kod uznapredovalih karijesnih lezija terapija ozonom nije djelotvorna, a jedno *in vitro* istraživanje dovodi u pitanje njegova antimikrobna svojstva budući da u rezultatima ispitivanja navodi kako primjenom ozona nije došlo do značajnijeg smanjenja broja bakterija u inficiranom dentinu pod demineraliziranom caklinom (11).

Budući da bakterije zauzimaju glavno mjesto u patogenezi karijesa, provedena su istraživanja koja su bila usmjerena na procjenu učinka ozona na bakterije zubnog plaka. U jednom od njih ispitivao se učinak ozonoterapije na *Streptococcus mutans* i *Lactobacillus casei*. Primjenom ozona postiglo se smanjenje broja *Streptococcus mutans* što je bilo primjetno nakon četiri i nakon osam tjedana dok je *L. casei* pokazao veću otpornost na njegovo djelovanje. Ovim istraživanjem zaključilo se da unatoč dobrim antimikrobnim svojstvima ozona nije dovoljna njegova samostalna primjena, već se treba koristiti u kombinaciji s drugim terapijskim sredstvima kako bi se postigao zadovoljavajući učinak (12).

Knežević i suradnici (13) u svom su istraživanju proučavali učinak ozona u kombinaciji sa svakodnevnim korištenjem sredstava za remineralizaciju na karijes u fisurama premolara i molara. Za detekciju i procjenu napretka karijesnih lezija koristili su uređaj čiji se rad temelji na principu laserske fluorescencije, a pomoćna sredstva uključivala su primjenu remineralizirajuće zubne paste i vodice za ispiranje. Rezultati istraživanja pokazali su znatno smanjenje u vrijednostima demineralizacije prije i nakon korištenja ozona.

Terapija ozonom može biti od velike koristi i kod karijesa korijena koji nastaje kao posljedica izloženosti površine korijena mediju usne šupljine. Posebno je rasprostranjen u starijoj populaciji, a smatra se da su za njegov nastanak zaslužni *Streptococcus mutans*, *Streptococcus sobrinus* i laktobacili. Dokazano je da primjenom ozona tijekom 10 do 20 sekundi dolazi do značajnog smanjenja većine mikroorganizama (14).

Dentinska preosjetljivost čest je stomatološki problem, a očituje se nastankom bolnih senzacija zbog eksponiranog dentina nakon toplinskih, kemijskih, mehaničkih ili osmotskih podražaja. Kroz povijest su se iznosile različite teorije njezina nastanka, a danas prihvaćena hidrodinamička teorija tumači da bol nastaje kao posljedica kretanja tekućine unutar dentinskih tubulusa. Provedeno je nekoliko istraživanja čiji je cilj bio ispitati mogućnost primjene ozona u terapiji dentinske preosjetljivosti. Utvrđeno je da ozon povećava promjer i propusnost tubulusa što bi moglo olakšati ulazak minerala iz sline ili primijenjenih sredstava za desenzibilizaciju koji dovede do okluzije tubulusa i posljedično smanjene osjetljivosti. Istaknuto je i da se ozon u terapiji preosjetljivosti ne bi smio upotrebljavati samostalno već kao dodatak ostalim sredstvima (15).

Posljednjih godina razmatrala se i mogućnost primjene ozona u postupcima izbjeljivanja zubi. AL-Omiri i suradnici usporedili su učinkovitost izbjeljivanja primjenom kombinacije ozona i 38%-tnog vodikovog peroksida u odnosu na samostalnu upotrebu H<sub>2</sub>O<sub>2</sub> i zaključili da se kombinacijom sredstava postižu bolji rezultati, to jest da se dodatnom primjenom ozona postižu svjetlije nijanse zuba (16). S druge strane, Manton i sur. (17) proveli su istraživanje u kojem su ozon koristili uz 8%-tni karbamid peroksid i zaključili kako on nema značajnijeg utjecaja na izbjeljivanje.

### **3.2. Endodoncija**

Cilj endodontskog liječenja zuba je postići smanjenje broja mikroorganizama, spriječiti širenje infekcije te nastanak reinfekcije kemomehaničkom obradom te punjenjem korijenskog kanala za to predviđenim materijalima. Dokazano je da čak u 40 do 70% slučajeva mikroorganizmi mogu preživjeti nakon obrade korijenskog kanala što uz neadekvatno provedenu terapiju, bakterijsku invaziju u dentinske tubuluse i loše brtvljenje predstavlja jedan od razloga za neuspjeh liječenja (18).

Na Stomatološkom fakultetu Sveučilišta u Zagrebu provedeno je istraživanje kojem je cilj bio procijeniti antimikrobnu učinkovitost plinovitog ozona na bakterije u korijenskom kanalu



preostale nakon kemomehaničke obrade. Korijenski kanali koji su nakon klasične obrade bili tretirani ozonom tijekom 40 sekundi pokazali su statistički značajno smanjenje broja bakterija; ukupnog broja bakterija 82%, aerobnih 67% te anaerobnih 93% (18).

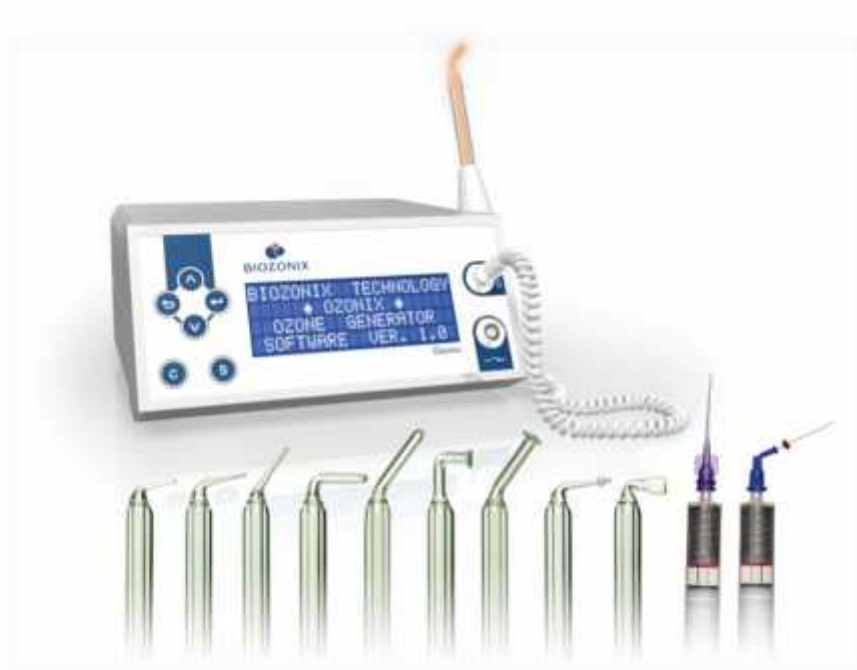Jedan od razloga za neuspjeh endodontskog liječenja može biti i prisutnost gram-pozitivne bakterije *Enterococcus faecalis*. U provedenim ispitivanjima u kojima se utvrđivala djelotvornost ozona u eradikaciji navedene bakterije dobiveni su različiti rezultati. U nekima od njih zaključeno je da su plinoviti i vodeni ozon manje učinkoviti u odnosu na 2,5%-tni NaOCl (19, 20), dok u drugima dobiveni rezultati upućuju na jednaku efikasnost (20). U jednom od istraživanja u kojem se proučavala antimikrobna učinkovitost konvencionalnih sredstava za ispiranje korijenskih kanala, bilo samostalno ili u kombinaciji s plinovitim ozonom zaključeno je da su sva primijenjena sredstva doprinijela smanjenju broja bakterija, ali i da nijedno sredstvo nije postiglo 100%-tni učinak. Uzorci papirnatih štapića pokazali su da je najbolji učinak na *E. faecalis* imala primjena NaOCl (99,98%), dok je na drugom mjestu po uspješnosti bila primjena kombinacije NaOCl i ozona kojom je postignuto smanjenje od 99,95%. Ozon se može primijeniti i kao alternativa NaOCl-u kada se njegova upotreba ne preporuča ili iziskuje veliki oprez što je slučaj kod širokog apikalnog foramena ili apikalne resorpcije gdje NaOCl može djelovati toksično na periapikalno tkivo (20).

Jedan od najčešće korištenih uređaja za ozonoterapiju u endodonciji i restaurativnoj stomatologiji je HealOzone (KaVo Dental GmbH, Germany) koji pripada skupini uređaja sa zatvorenim sustavom koji proizvode ozon iz kisika iz zraka (Slika 1). Zbog svoje dobre konstrukcije siguran je za upotrebu budući da sadrži vakumsku pumpu koja stvara negativni tlak koji sprječava istjecanje ozona iz sustava. Također, sadrži i sušilicu zraka koja održava vlažnost i osigurava ujednačenu koncentraciju ozona unutar silikonske kapice preko koje se proizvedeni plin direktno aplicira na zub. Zahvaljujući neutralizatoru, na kraju tretmana ozon se pretvara u kisik te se u tako neutralnom obliku oslobađa u okolinu (21). Od ostalih generatora ozona u dentalnoj medicini spomenut ćemo OzonyTron (MYMED GmbH, Germany) i Prozone (W&H Dentalwerk GmbH, Austria), uređaje s otvorenim sustavom i nastavcima za primjenu za tvrda i meka tkiva usne šupljine te Ozonix (Biozonix, München, Deutschland) (Slika 2).



Slika 1. Generator ozona HealOzone (KaVo Dental GmbH, Germany).

(ljubaznošću doc. dr. sc. Danijele Marović)



Slika 2. Generator ozona Ozonix (Biozonix, München, Deutschland).

(ljubaznošću prof. dr. sc. Božidara Pavelića)

### 3.3. Dječja dentalna medicina

Pedodoncija je grana dentalne medicine koja podrazumijeva rad s izrazito osjetljivom dobnom skupinom. U svojem radu, doktor dentalne medicine mora prilagoditi pristup malom pacijentu ovisno o životnoj fazi u kojoj se dijete nalazi, budući da svaki period znači i specifičnosti u ponašanju u stomatološkoj ordinaciji. Također, postoje i određeni negativni tipovi ponašanja djeteta koji u većoj ili manjoj mjeri mogu otežati rad te iziskuju pravilan pristup kako bi se vremenom postigla određena kooperativnost (22). Cilj je zadobiti djetetovo povjerenje, postići ugodnu radnu atmosferu i provesti tretman uz što manju traumu za pacijenta. To između ostalog znači eliminaciju boli te izbjegavanje ili modifikaciju neugodnih zahvata, što je danas moguće i primjenom ozona koji čini dio neinvazivne terapije.

Rani dječji karijes je pojam koji označava prisutnost karijesne lezije kod djece mlađe od šest godina. Obično započinje na maksilarnim incizivima, a potom i na prvim molarima, očnjacima i drugim molarima. U početku se očituje kao bijela mrlja, a ubrzo se javlja i kavitacija zbog male debljine cakline mliječnih zubi. Uzrokuje brojne komplikacije te povećava rizik za nastanak karijesa u starijoj dobi (23). Velika prevalencija ranog dječjeg karijesa i poteškoće prilikom njegove sanacije koje su posljedica slabe suradljivosti, potaknule su provedbu istraživanja čiji je cilj bio ispitati učinkovitost djelovanja CHX, NaF i ozona na bakterije povezane s njegovim nastankom. Utvrđeno je da se primjenom CHX i NaF postižu dobri rezultati te da bi svoju ulogu u kontroli napredovanja karijesne lezije mogao dobiti i ozon (24).

Beretta i Canova (25) istražili su mogućnost primjene ozona kao alternativne metode u liječenju karijesa lateralnih mliječnih zubi koji bi zbog uznapredovalih lezija u slučaju primjene konvencionalnih metoda vjerojatno bili podvrgnuti pulpotomiji. Protokol u njihovom istraživanju uključivao je djelomično uklanjanje karioznog dentina, sterilizaciju preostalog tvrdog zubnog tkiva ozonom u trajanju od 60 sekundi te izradu kompozitnog ispuna. Ovakav pristup je osim visoke stope uspješnosti ukazao i na prednosti ozonoterapije poput skraćenog vremena stomatološkog zahvata te male invazivnosti samog postupka.

Prvi trajni molari imaju duboke fisure koje olakšavaju retenciju plaka, a time i nastanak karijesa. Kako bi se spriječio nastanak karijesnih lezija na tek izniklim trajnim zubima čija morfologija pogoduje njihovom nastanku, u dječjoj se stomatologiji provode preventivni postupci koji uključuju primjenu materijala za pečaćenje fisura na bazi smole ili staklenoionomera. U postupku pečaćenja, zbog svojih dobrih antimikrobnih svojstava, može

se koristiti i ozon kojim se tretiraju jamice i fisure prije nanošenja restaurativnih materijala. On ne utječe na fizikalna svojstva cakline kao ni na kvalitetu sveze zbog čega je njegova primjena sigurna (26).

### **3.4. Oralna kirurgija**

Vađenje zuba kirurški je zahvat čije provođenje može rezultirati razvojem različitih komplikacija koje se mogu javiti tijekom, ali i nakon vađenja. Najčešće nastaju kao posljedica primjene nepravilne tehnike ili loše procjene težine zahvata, a mogu nastati i zbog nepovoljnih morfološko-anatomskih odnosa zuba prema alveolarnoj kosti, okolnim prostorima i tkivima. Najčešće komplikacije koje se mogu dogoditi tijekom vađenja zuba uključuju prijelom krune i korijena zuba, prijelom alveolarnog grebena i korpusa donje čeljusti, ozljedu susjednog zuba ili zuba antagonista, ozljedu mekih tkiva, iskliznuće zuba ili korijena, utisnuće u susjedne anatomske prostore, luksaciju temporomandibularnog zgloba te nastanak oroantralne komunikacije. Komplikacije koje se najčešće događaju nakon vađenja zuba su krvarenje, bol, nastanak oroantralne fistule, upala alveole i okolnih tkiva, trizmus, edem i hematoma. Stoga je važno kod svakog pacijenta dobro isplanirati vađenje zuba te primijeniti pravilnu tehniku, a u slučaju nastanka komplikacija pravovremeno reagirati i primijeniti valjanu terapiju (27).

Sivalingam i suradnici (28) ispitali su učinak ozona na komplikacije nakon ekstrakcije donjih trećih molara u usporedbi s rutinskom postoperativnom primjenom sistemskih antibiotika od kojih se obično propisuju amoksicilin i metronidazol. Najčešće komplikacije koje se javljaju nakon ekstrakcije umnjaka su bol, edem i trizmus koji nastaju zbog upale koja je posljedica ozljede tkiva ili infekcije. U ispitivanoj skupini, postekstrakcijska alveola i okomiti rez incizije tretirani su ozonom dva puta dnevno tijekom dvije minute kroz tri dana. U tu svrhu koristio se ozonirani gel koji sadrži ozonide koji u dodiru s površinom rane na tjelesnoj temperaturi oslobađaju aktivni ozon s produljenim djelovanjem. Rezultati su pokazali statistički značajno smanjenje otekline, trizmusa i postoperativne boli te smanjenu potrebu za analgeticima.

Slično istraživanje proveli su Glória i suradnici (29) koji su odlučili usporediti učinak ozonirane vode i dvostruko destilirane vode na postoperativnu bol, edem i trizmus nakon ekstrakcije trećeg molara. Ozonirana voda pokazala je jednaku učinkovitost kao i dvostruko destilirana voda što bi se moglo objasniti činjenicom da je ozonirana voda nakon ispiranja

odmah aspirirana čime se skratilo vrijeme kontakta i posljedično smanjila učinkovitost. Iako nije bilo značajne razlike u djelovanju, oba sredstva pokazala su se djelotvornima.

Bol nakon vađenja zuba (lat. *dolor post extractionem*) poznata i kao suha alveola (engl. *dry socket*) označava poremećaj normalnog cijeljenja rane. Smatra se da je jaka bol koja nastaje posljedica nestvaranja fiziološkog krvnog ugruška ili njegovog inficiranja i raspadanja zbog čega su slobodni živčani završetci u alveoli izloženi mehaničkim, kemijskim i toplinskim utjecajima kao i bakterijskim toksinima. Terapija ove komplikacije može se provesti konzervativnim ili kirurškim metodama kao i njihovom kombinacijom (27). Ahmedi i suradnici (30) u svom radu navode kako se primjenom ozona nakon ekstrakcije smanjuje mogućnost za nastanak suhe alveole. U njihovom istraživanju, u skupini u kojoj se pacijentima nakon ekstrakcije alveola tretirala plinovitim ozonom zabilježen je manji broj slučajeva navedene komplikacije u usporedbi sa skupinom u kojoj se koristilo pet mililitra fiziološke otopine za ispiranje. Također, autori navode kako se nakon primjene ozona u alveoli formira pseudomembrana koja je tijekom cijeljenja štiti od štetnih mehaničkih i fizikalnih utjecaja.

Medikamentozna osteonekroza čeljusti (engl. *medication related osteonecrosis of the jaw*; MRONJ) predstavlja tešku komplikaciju koja nastaje nakon primjene određenih lijekova od kojih su najznačajniji bisfosfonati zbog čega se donedavno upotrebljavao naziv bisfosfonatima uzrokovana osteonekroza čeljusti (engl. *bisphosphonate related osteonecrosis of the jaw*; BRONJ). Danas se zna da osim bisfosfonata ulogu u nastanku ovog oblika osteonekroze imaju i drugi antiresorptivni lijekovi poput denosumaba te antiangiogeni lijekovi. Da bi se postavila dijagnoza MRONJ-a potrebno je imati pozitivnu anamnezu za antiresorptivno ili antiangiogeno liječenje, eksponiranu kost ili intra-/ekstraoralnu fistulu koja perzistira dulje od osam tjedana, negativnu anamnezu za radioterapiju kao i isključiti postojanje bolesti koja bi mogla imati metastaze na maksili. Važnu ulogu u prevenciji nastanka MRONJ-a ima stomatolog, budući da ekstrakcija zuba predstavlja značajan okidač za njegov nastanak, stoga je pravovremena sanacija usne šupljine od izrazite važnosti. Proučeno je nekoliko različitih metoda koje bi se mogle primjenjivati u liječenju, a čija indikacija ovisi o dijagnozi i kliničkoj fazi MRONJ-a (31). Upotrebu ozona kao jedan od oblika terapije istražili su Ripamonti i suradnici (32) koji su ispitali učinak ozonoterapije primijenjene nakon korištenja antibiotika. U njihovom ispitivanju pacijenti su deset dana prije primjene ozona uzimali 500 mg azitromicina dnevno kako bi se smanjila težina upale. Također, radi smanjenja infektivne komponente provedeno je i čišćenje eksponirane kosti

ultrazvučnim instrumentom koje je također trebalo i poboljšati prodiranje ozoniranog ulja, koje je u ovom ispitivanju korišteno jednom u tri dana tijekom deset minuta. Rezultati ovog istraživanja pokazali su da je upotreba ozona u terapiji MRONJ-a obećavajuća, učinkovita i jednostavna opcija za liječenje malih lezija ( $\leq 2,5$  cm)

U jednom radu, u kojem se iznosi usporedba utjecaja laserske terapije i primjene ozona na oseointegraciju implantata, navodi se kako obje metode povećavaju primarnu stabilnost. Takva spoznaja od velike je važnosti budući da primarna stabilnost uz kvalitetu kosti, kiruršku tehniku i postojanje sistemske bolesti utječe na uspjeh ugradnje implantata. Također, istaknuta je i potreba za provođenjem dodatnih ispitivanja na ovu tematiku s ciljem utvrđivanja mogućnosti primjene ovakve terapije u implantologiji (33).

Periimplantitis je patološko stanje karakterizirano upalom sluznice oko implantata i progresivnim gubitkom potporne kosti. Smatra se da povećan rizik za njegov nastanak postoji kod pacijenata koji u povijesti bolesti imaju kronični paradontitis, pacijenata s dijabetesom, slabom kontrolom plaka te kod pušača (34). Hauser-Gerspach i sur. (35) istražili su djelovanje ozona na *Streptococcus sanguinis* i *Porphyromonas gingivalis* adherirane na cirkonijske i titanske površine implantata pripremljene u obliku glatkih i hrapavih diskova promjera pet milimetara. Cilj ovog istraživanja je bio ispitati učinkovitost ozona u sprječavanju ili smanjenju kolonizacije bakterija i posljedično smanjenje mogućnosti nastanka periimplantitisa. Plinoviti ozon pokazao je selektivnu učinkovitost za kontrolu adheriranih bakterija na oba materijala. Primjenom ozona u koncentraciji od 140 ppm tijekom 24 sekunde postignuta je eliminacija *P. gingivalis*, ali ne i jednako učinkovita eliminacija *S. sanguinis*.

### **3.5. Oralna medicina**

U području oralne medicine postoje rezultati primjene ozona za liječenje ulceracija oralne sluznice različite etiologije, kao što je aktivni oblik oralnog lihena planusa, afte, rekurentni herpes simpleks, ulceracije uslijed kemoterapije te za liječenje oralne kandidijaze i angularnog heilitisa. Ozon se primjenjivao u plinovitom obliku te kao ozonirana voda ili ulje.

Oralni lihen planus je kronična autoimuna mukokutna bolest nepoznate etiologije koja se može očitovati s kožnim i/ili oralnim promjenama, a obično se javlja u srednjoj i starijoj životnoj dobi te češće u osoba ženskog spola. Razlikujemo nekoliko tipova oralnog lihena koji se mogu pojaviti pojedinačno ili u kombinaciji: lichen ruber planus s papularnim, retikularnim, plakoznim, anularnim i atrofičnim podtipovima; lichen ruber bulosus i lichen

ruber erosivus. Najčešće se pojavljuje bilateralno na bukalnoj sluznici kao retikularni lihen s karakterističnim Wickhamovim strijama, no može se pojaviti i na jeziku, gingivi i labijalnoj sluznici (36). Iako točna etiologija nije poznata, smatra se da postoje određeni predisponirajući čimbenici koji imaju ulogu u patogenezi poput genetske podloge, hepatitisa C i dijabetesa. Budući da je oralni lihen prekancerozna lezija koja u određenom postotku maligno alterira, potrebno je redovito praćenje takvih pacijenata. Dijagnostika lihena uključuje biopsiju i patohistološku analizu, a za liječenje, koje se provodi u aktivnoj fazi bolesti, najčešće se primjenjuju topikalni kortikosteroidi. Također, u liječenju se mogu koristiti i inhibitori kalcineurina i rjeđe retinoidi (37).

Mostafa i Zakaria (38) u svom su radu prikazali rezultate različitih terapijskih pristupa za liječenje lihena. Provedeno istraživanje je za cilj imalo usporediti učinak kombinacije topikalne primjene steroida i ozona te samostalne primjene ozona na liječenje atrofično-erozivnog lihena, dok je topikalna primjena steroida predstavljala kontrolnu skupinu. Ozon je primjenjivan dva puta tjedno tijekom četiri tjedna prema uputama proizvođača, a kombinirana terapija uključivala je primjenu ozona dva puta tjedno te primjenu steroida četiri puta dnevno tijekom četiri tjedna, s najmanje dva sata pauze između primjenjivanih sredstava u one dane kad su oba korištena. Sve skupine su pokazale statistički značajno smanjenje znakova bolesti; najbolji rezultat je zabilježen u kombiniranoj skupini, a najmanji postotak promjena u skupini sa steroidima. Smanjenje boli također je bilo najznačajnije u skupini koja je uključivala kombiniranu primjenu ozona i steroida, a najlošiji rezultat imala je samostalna primjena ozona. U ovom istraživanju je također uočeno da je primjenom ozona bilo samostalno ili u kombinaciji, spriječen rast kandidate u tretiranih pacijenata. Slično istraživanje proveli su i Kazancioglu i Erisen (39) koji su usporedili učinak primjene ozona, laserske terapije niskog intenziteta i kortikosteroida na liječenje atrofično-erozivnog lihena na jeziku i bukalnoj sluznici te su zabilježili statistički značajno smanjenje znakova bolesti u ozoniranim i kortikosteroidnim grupama.

Rekurentni aftozni stomatitis je bolest oralne sluznice koja se očituje okruglim, plitkim ulkusima s dobro definiranim eritematoznim rubom i sivo žutom pseudomembranom. Javlja se na bukalnoj i labijalnoj sluznici te jeziku, a pojavi lezija mogu prethoditi prodromalni simptomi u vidu pečenja koji se javljaju do 48 sati prije pojave ulceracija. Razlikujemo male afte koje čine više od 85% slučajeva, velike afte koje su veće i za razliku od malih cijele ožiljkom te herpetiformne afte veličine glavice pribadače. Danas se smatra da ulogu u njihovom nastanku imaju genetska predispozicija, stres, nedostatak željeza, vitamina B12, a

također se mogu javiti i u sklopu određenih gastrointestinalnih bolesti poput ulceroznog kolitisa i Chronove bolesti te u sklopu Behçetovog sindroma. Liječenje rekurentnog aftoznog stomatitisa može biti etiološko (u slučaju poznatog uzroka) ili simptomatsko. Prva linija lokalne simptomatske terapije je topikalna primjena kortikosteroida, a u slučaju velikih afti moguća je i njihova perilezijska primjena (36, 40).

AL-Omiri i suradnici (41) u svom su istraživanju proučavali učinak ozona na veličinu, trajanje i bol aftoznih ulceracija. U usporedbi s kontrolnom skupinom koja je bila tretirana običnim zrakom, ispitivana skupina pokazala je kraće trajanje ulkusa, izraženije smanjenje veličine koje je zabilježeno već drugog dana od početka njegove primjene te brže smanjenje boli zabilježeno nakon prvog dana primjene ozona. Kumar i sur. (42) primijenili su ozonirano maslinovo ulje za liječenje oralnog lihena, afti, rekurentnog labijalnog herpesa, oralne kandidijaze i angularnog heilitisa. Iako su sve lezije zacijelile, a pacijenti nisu prijavili nikakve nuspojave, nedostatak istraživanja je relativno malen broj ispitanika (ukupno pedeset) i nedostatak kontrolne skupine.

Kemoterapija je oblik liječenja koji se ubraja u sistemsku antitumorsku terapiju, a podrazumijeva upotrebu jednog ili više lijekova s ciljem uništavanja ili kontrole rasta malignih stanica. Takvom vrstom terapije djeluje se na stanice koje se brze dijele, no budući da kemoterapija nije selektivna, osim na tumorske stanice djeluje i na normalne stanice ljudskog tijela. Lijekovi koje se koriste u ovu svrhu mogu izazvati velik broj različitih nuspojava poput mučnine, povraćanja, dijareje, kolitisa i kožnih komplikacija. Za stomatologa su posebno značajne hematološke komplikacije od kojih je najčešća neutropenija koja pacijenta čini podložnim razvoju bakterijskih infekcija te gastrointestinalne nuspojave koje nastaju zbog oštećenja sluznice, a mogu se očitovati upalom, edemom, atrofijom ili ulkusom. Takve nuspojave mogu izazvati bol velikog intenziteta koja može otežati uzimanje hrane i pića (43). Upravo zbog navedenih komplikacija, važna je uključenost doktora dentalne medicine u proces liječenja onkoloških bolesnika kako bi dobili sve potrebne informacije i kako bi se pravovremeno moglo djelovati na nuspojave ovakvog oblika liječenja sa svrhom smanjenja boli i poboljšanja kvalitete života.

Budući da ozon potiče zarastanje oštećenih tkiva, poboljšava cirkulaciju i djeluje na smanjenje upale, Oldoini i suradnici (44) odlučili su ispitati mogućnost njegove primjene u liječenju ulceracije mekog nepca uzrokovane kemoterapijom. Za liječenje oralne lezije koja se pojavila sedmog dana od početka kemoterapije propisani su antibiotici, antimikotici,



analgetici i opioidni lijekovi koji nisu postigli svoj terapijski učinak. Lezija veličine oko dva centimetra i dubine nekoliko milimetara prouzrokovala je veliku bol, a osim toga kod pacijenta se zbog primjene lijekova i dehidracije javila kserostomija, a također i kandidijaza koja je bila otporna na antimikotsku terapiju. Na početku je provedeno pet aplikacija ozona u trajanju od dvije minute nakon čega je pacijent izvijestio o smanjenom intenzitetu boli, a smanjili su se i promjer i dubina lezije kao i veličina edema. Također, povećala se proizvodnja sline te se smanjila infekcija uzrokovana kandidom. Nakon tog vremena, ozon je primjenjivan svaka dva dana u trajanju od deset minuta. Nakon 15 dana lezija se znatno smanjila te je pacijent nastavio s antitumorskom terapijom, a nakon 22 dana završena je terapija ozonom.

Oralna kandidijaza najčešće je uzrokovana *Candidom albicans*, a ostali mogući uzročnici su *C. glabrata*, *C. tropicalis*, *C. krusei*, *C. parapsilosis*, *C. guilliermondii*. *Candida* je prisutna kao oralni komenzal kod oko 50% zdravih osoba, a postojanje različitih sistemskih ili lokalnih faktora omogućuje prijelaz iz kolonizacije u infekciju koja može zahvatiti sve dijelove oralne sluznice. Klinički razlikujemo akutnu pseudomembranoznu kandidijazu, akutnu atrofičnu, kroničnu atrofičnu, kroničnu hiperplastičnu te mukokutanu kandidijazu. U terapiji ove gljivične bolesti se koriste lokalni antimikotici, u težim slučajevima i sistemski, a važno je i djelovati na faktore koje su doveli do nastanka infekcije (36). I lokalni i sistemski antimikotici imaju moguće nuspojave i kontraindicirani su kod određenih stanja, stoga su neki istraživači ispitali primjenu ozona u terapiji kandidijaze (45).

U jednom istraživanju razmatrana je učinkovitost primjene terapije ozonom u smanjenju broja kolonija kandidate. Ispitivana skupina koristila je pet do deset mililitara ozonirane vode tijekom jedne minute svako jutro kroz pet dana s naputkom da se izbjegava konzumacija pića i hrane 15-20 minuta nakon ispiranja. Skupina tretirana 1%-tnim klotrimazolom nanosila je preparat na zahvaćeno područje tri puta dnevno tijekom dva tjedna, a hranu i piće bilo je potrebno izbjegavati najmanje dva sata nakon primjene antimikotika. Uzorci sline, uzeti na početku i na kraju istraživanja, inokulirani su na Sabouraud agaru i inkubirani 48 sati na 37° C te potom bojeni po gramu. Njihovom analizom utvrđena je redukcija broja kolonija od 60, 5% u ozoniranoj skupini te redukcija od 32, 3% u skupini tretiranoj klotrimazolom. Također, u skupini koja je koristila ozoniranu vodu broj pacijenata s brojem kolonija iznad 400 smanjen je s četrnaest na šest, a u skupini s antimikotikom s trinaest na osam. Iako je ozonoterapija u ovom istraživanju pokazala veću učinkovitost, razlike među skupinama nisu bile statistički značajne (45).

### 3.6. Stomatološka protetika

Čišćenje zubnih proteza predstavlja važan korak u održavanju oralne higijene budući da se na njima nalazi velik broj patogena koji mogu dovesti do nastanka oralnih bolesti. Nadalje, održavanje je važno i zbog estetike samog rada kao i zbog njegove trajnosti. Istraživanja pokazuju da pacijenti koriste različite metode čišćenja, od čega često navode četkanje uz upotrebu zubne paste i vode. Poražavajući je podatak o postojanju velikog broja pacijenata koji nemaju dovoljno informacija i znanja o održavanju protetskog rada, a velik broj njih navodi i kako nikad nije dobio upute o čišćenju od svog stomatologa (46).

Nakhaei i suradnici (47) usporedili su učinak kućnog generatora ozona i dva uobičajena sredstva za čišćenje proteza na površinsku tvrdoću te čvrstoću veze materijala za podlaganje proteza na bazi silikona i polimetilmetakrilatne baze proteze. Zaključili su kako vrsta sredstava za čišćenje proteza ne utječe na vlačnu čvrstoću vezivanja te kako kućni generator ozona i tablete za čišćenje imaju manji učinak na tvrdoću materijala za podlaganje u odnosu na 0,5%-tni NaOCl.

Murakami i suradnici (48) su ispitali učinkovitost ozona protiv meticilin rezistentnog *Staphylococcus aureus* (MRSA) i *E. coli* bakteriofaga koji se mogu naći na zubnim protezama. Rezultati njihova istraživanja navode kako se primjenom čistača za zubnu protezu koji koristi ozon postiže značajno smanjenje bakterijskih jedinica koje formiraju kolonije, a da se unutar 30 do 40 minuta od primjene događa inaktivacija virusa. U ovom radu navedeno je i kako se u slučaju pijenja ozonirane vode niske koncentracije ozon raspršuje oksidacijom sline ili razgradnjom u usnoj šupljini nakon čega ostaje čista voda. Time je stavljen naglasak na sigurnost ovakvog načina čišćenja zubne proteze i prednost primjene ozona u odnosu na ostala sredstva.

Temporomandibularni poremećaj (TMP) je termin koji se odnosi na niz stanja poput boli u žvačnim mišićima i temporomandibularnim zglobovima, teškoće pri pokretu mandibule te prisutnost zvukova u zglobovima prilikom otvaranja i zatvaranja usta. Incidencija pojave TMP-a iznosi 33%, a najčešće se pojavljuje u dobi između 20 i 40 godina. Uzroci nastanka su različiti, a neki od njih koji se navode su trauma, sistemski i okluzalni poremećaji te mentalno zdravlje pacijenta kao moguća podloga za nastanak ovog poremećaja. U liječenju TMP-a najčešće se primjenjuju udlage, vježbe za jačanje pojedinih skupina mišića te farmakoterpija (49, 50).

Celakil i suradnici (51) navode kako upotreba udlage još uvijek predstavlja zlatni standard u liječenju TMP-a. Naime, u njihovom istraživanju, skupina koja je u terapiji dobila udlagu od autopolimerizirajuće akrilatne smole pokazala je bolje krajnje rezultate u odnosu na skupinu koja je tretirana ozonom. Obje skupine bilježile su smanjenje subjektivnog osjećaja boli, ali je viši prag boli na pritisak na maseter i temporalis kao i bolju pokretljivost mandibule pokazala skupina s udlagom.

Usporedbu učinka biooksidativne terapije ozonom i farmakoterapije iznijeli su Doğan i suradnici (52). Za primjenu visokofrekventne biooksidacijske terapije korištene su sonde koje u kontaktu s tijelom emitiraju energiju oko tretiranog područja i dijele molekulu kisika u atom kisika i ozon, a pogodne su za duboku stimulaciju tkiva. Skupina u kojoj je korišten ozon pokazala je bolje rezultate u odnosu na skupinu u kojoj su u terapiji TMP-a primijenjeni ketoprofen i tiokolhikozid. Osim značajnog smanjenja subjektivnog osjećaja boli, ozonirana skupina bilježila je i bolje rezultate u maksimalnom voljnom otvaranju usta.

### 3.7. Parodontologija

Parodontitis je kronična upalna bolest koja ugrožava integritet potpornog aparata zuba, a osim na oralno djeluje i na sistemsko zdravlje povećavajući rizik pacijenata za nastanak ateroskleroze, nepovoljni ishod trudnoće, reumatoidni artritis, aspiracijsku preumoniju i karcinom (53). U kliničkoj slici mogu biti prisutni plak, zubni kamenac, crvena i otečena gingiva koja može krvariti spontano ili na dodir, gubitak alveolarne kosti, patološka pomičnost zuba, halitoza te ekspanirani zubni korijeni kao posljedica recesije gingive (54). Liječenje parodontitisa provodi se struganjem i poliranjem korijenova ručnim ili ultrazvučnim instrumentima s ciljem uklanjanja bakterijskih depozita i subgingivnog kamenca (55).

Danas u literaturi možemo pronaći nekoliko radova koji govore o mogućnosti primjene ozona u sklopu inicijalne terapije, a jedan od njih je rad koji potpisuju Gandhi, Cappetta i Pavaskar (56) u kojem iznose usporedbu kliničke i mikrobiološke učinkovitosti ozona i klorheksidina u terapiji pacijenata s kroničnim parodontitisom. U njihovom istraživanju na dva kvadranta je provedeno struganje i poliranje korijenova (SRP) u kombinaciji s ozoniranim uljem, a na dva SRP i 0,2%-tni CHX. Obje skupine bilježile su značajno smanjenje plak indeksa, gingivnog indeksa, dubine sondiranja i kliničkog gubitka pričvrstka kao i smanjenje broja bakterija *Aggregatibacter actinomycetemcomitans* (Aa) i *Porphyromonas gingivalis* (Pg). Time je zaključeno da se dodatnom primjenom ozoniranog ulja u inicijalnoj terapiji poboljšavaju

klinički i mikrobiološki rezultati te da je ozon jednako učinkovit kao i klorheksidin, a istovremeno nema štetnih učinaka.

U sličnom istraživanju, koje su proveli Issac i suradnici (57) također je zaključeno kako se dodatnom primjenom ozona u terapiji kroničnog parodontitisa postižu bolji rezultati. U njihovoj ispitivanoj skupini, nakon struganja i poliranja korjenova, primjenjivana je ozonirana voda uređajem s modificiranim vrhom za bolju subgingivnu aplikaciju, dok je u kontrolnoj skupini provedeno samo struganje i poliranje. Nakon četiri tjedna, zabilježeno je statistički značajno smanjenje vrijednosti gingivnog indeksa, dubine sondiranja i kliničkog gubitka pričvrstka u obje skupine, ali sa značajnijim poboljšanjem u ozoniranoj grupi.

Drukčije rezultate bilježe Uraz i suradnici (58) koji u svom istraživanju koriste plinoviti ozon u koncentraciji od 2100 ppm s 80% kisika. Oni, naime, ističu kako primijenjena ozonoterapija ne daje dodatne koristi za kliničke, mikrobiološke i biokemijske parametre u bolesnika s kroničnim parodontitisom.

Halitoza je pojam koji se odnosi na neugodan zadah koji nastaje kao posljedica psiholoških ili patoloških zbivanja u sklopu oralnog ili sistemskog zdravlja. Najčešće nastaje kao rezultat djelovanja mikroorganizama na proteinske supstance koje se procesom proteolize razlažu na peptide i aminokiseline koji se dalje razgrađuju do hlapljivih sumpornih spojeva koji su odgovorni za neugodan zadah. Ta reakcija, koja se odvija u usnoj šupljini svakog pojedinca, posebno je izražena u degenerativnim stanjima poput gingivitisa, parodontitisa i ulceroznog gingivostomatitisa (59). Halitoza se još može javiti u sklopu dijabetesa, bolesti bubrega i jetre, želučanog refluksa i sinusitisa. Budući da ozon ima značajno antimikrobno djelovanje, postoji mogućnost njegove primjene u liječenju halitoze koju je još potrebno istražiti (4).



Toksičnost ozona, koja proizlazi iz njegove visoke reaktivnosti, složena je zbog velikog broja bioloških sustava na koje može djelovati. Nuspojave se najčešće očituju u respiratornom sustavu, no zabilježen je i određeni broj ekstrapulmonalnih neželjenih učinaka ozona. Iako točni mehanizmi toksičnosti nisu sasvim poznati, smatra se da važnu ulogu u nastanku imaju slobodni radikali te da stupanj oštećenja više ovisi o koncentraciji nego o duljini izloženosti (60).

Zabilježen je slučaj moždanog udara kod pacijentice koja je zbog tinitusa i gubitka sluha u sklopu Menierove bolesti bila na inhalacijskoj terapiji kisikom i ozonom. Vitalni znakovi i laboratorijski nalazi bili su u referentnim vrijednostima, a neurološki pregled pokazao je gubitak snage u desnim gornjim i donjim ekstremitetima, dizatriju i obostranu kortikalnu sljepoću, a dijagnoza je potvrđena kompjuteriziranom tomografijom. Autori su ovim radom željeli istaknuti potrebu za detaljnijom analizom ovakvog terapijskog pristupa kako bi se u budućnosti izbjegle veće komplikacije (61).

Danas se u terapiji koriste male i sigurne doze ozona, stoga su nuspojave, od kojih su zabilježene epifora, rinitis, kašalj, glavobolja, povremena mučnina, povraćanje, kratkoća daha te kardiološke komplikacije, izuzetno rijetke. Također, kao što je u ovom radu već navedeno, danas se za ozonoterapiju koriste uređaji koji su svojim dizajnom prilagođeni za sigurni rad, čime se dodatno smanjuje mogućnost za nastanak komplikacija. U slučaju da dođe do intoksikacije ozonom, pacijenta treba smjestiti u ležeći položaj te primijeniti kisik, askorbinsku kiselinu, vitamin E i N-acetil cistein (2).

Prilikom topikalne primjene ozonirane vode ili ulja nije bilo prijavljenih nuspojava.



Moderna dentalna medicina pokušava implementirati minimalno invazivan pristup, gdje god je to moguće. U tu svrhu rezultati primjene ozona su obećavajući, osobito u nekim područjima dentalne medicine poput pedodoncije i restaurativne stomatologije.

Primjenom bezbolnih zahvata u djece postiže se bolja suradljivost te se sprječava stvaranje negativnog obrasca ponašanja ili se na isti utječe (22). Ozonoterapija bi mogla postati i alternativna metoda u liječenju uznapredovalih karijesnih lezija čime bi se izbjegla potreba za provođenjem za dijete potencijalno traumatičnih terapijskih postupaka (25).

Nadalje, u restaurativnoj stomatologiji, ozon bi mogao imati značajnu ulogu u procesu remineralizacije (13), u terapiji karijesa korijena (14) kao i u liječenju dentinske preosjetljivosti koja u današnje doba predstavlja čest problem (15).

Zbog dobrih rezultata dosad provedenih istraživanja o ozonu, nametnuto je pitanje njegove samostalne ili kombinirane primjene i u ostalim područjima dentalne medicine.

Navodi se da se njegovom primjenom nakon kemomehaničke obrade korijenskog kanala postiže smanjenje broja bakterija čime se utječe na uspješnost endodontskog liječenja (18).

U oralnoj kirurgiji, ozonoterapija se pokazala djelotvornom u smanjenju komplikacija koje nastaju nakon ekstrakcije zuba, a osobito u smanjenju postoperativne boli, edema i trizmusa (28, 29). Potencijalno se može primijeniti i u terapiji MRONJ-a te za prevenciju nastanka suhe alveole (30, 32). Postavlja se pitanje mogućnosti primjene ozona i u implantologiji s ciljem povećavanja primarne stabilnosti implantata kao i u smanjenju nastanka periimplantitisa (33, 35).

U području oralne medicine, ozon se dosada pokazao uspješnim u terapiji oralnog lihena (38, 39), rekurentnog aftoznog stomatitisa (41), ulceracija koje nastaju kao posljedica kemoterapije (44) te u liječenju oralne kandidijaze (45).

Ozon se može još primijeniti i u parodontologiji, u terapiji kroničnog parodontitisa u sklopu inicijalne terapije zajedno sa struganjem i poliranjem korijenova (56, 57), a postoji mogućnost njegove primjene i u liječenju halitoze (4).

U ovom radu također su navedena istraživanja čiji rezultati ne govore o značajnijem djelovanju ozona. Tako se u jednom radu navodi da ozon nema posebnog utjecaja u izbjeljivanju zubi (17) koji mu neki drugi autori pripisuju. Jedno istraživanje je pokazalo da je primjena ozona u terapiji TMP-a manje efikasna u odnosu na primjenu udlage kojom se i



dalje postižu najbolji rezultati (51), a jedna skupina autora koja je ispitivala mogućnost njegove primjene u parodontologiji navodi kako ozonoterapija ne daje dodatne koristi u liječenju pacijenata s kroničnim parodontitisom (58).

Ipak, objavljeni radovi često uključuju mali broj sudionika. Jedan od takvih radova je i onaj koji potpisuju Ahmedi i suradnici (30) čije je istraživanje uključivalo 30 ispitanika zbog čega su naveli potrebu za provođenjem dodatnih ispitivanja s većim brojem ljudi koja bi potvrdila njihove rezultate. Nadalje, neka istraživanja se razlikuju po protokolu primjene ozona, a neka nemaju kontrolnu skupinu kao što je u slučaju rada čiji su autori Kumar i suradnici (42). Zbog svega navedenog rezultate svih dosadašnjih istraživanja teško je uspoređivati.

Zasada nema dokaza da je terapija ozonom učinkovitija od konvencionalnog oblika liječenja, no može mu biti komplementarna.



Ozon se zbog svojih dobrih svojstava već dugi niz godina koristi u industriji i medicini. Interes za njegovu primjenu u stomatologiji izazvala je činjenica da posjeduje značajno baktericidno, virucidno i fungicidno djelovanje te da ima bitnu ulogu u imunološkom sustavu, kao i ulogu u cijeljenju rana. Pažnju je također privukao i zbog svoje minimalne invazivnosti što je posebno značajno djeci, ali i starijima koji imaju razvijenu dentalnu anksioznost.

Provedena su brojna istraživanja u kojima je ozon primijenjen u obliku plina, ozonirane vode ili ulja, u različitim dozama i s različitom dužinom trajanja terapije, a s ciljem ispitivanja opravdanosti njegove primjene u dentalnoj medicini. Dobiveni su različiti rezultati od kojih su neki išli u prilog njegovoj djelotvornosti, dok su drugi doveli u pitanje potrebu za njegovim korištenjem, pogotovo njegovu samostalnu primjenu kao zamjenu za konvencionalne terapijske postupke.

Možemo zaključiti da je potrebno provesti još istraživanja na ovu temu kako bi se na koncu dobilo konkretno mišljenje o učinkovitosti i prednostima njegove primjene u stomatologiji te kako bi se definirale točne terapijske doze kao i potrebno vrijeme trajanja terapije ozonom.



1. Azarpazhooh A, Limeback H. The application of ozone in dentistry: A systematic review of literature. *J Dent.* 2008;36(2):104-116.
2. Naik SV, K R, Kohli S, Zohabhasan S, Bhatia S. Ozone- A Biological Therapy in Dentistry- Reality or Myth?????. *Open Dent J.* 2016; 10:196-206.
3. Manoto SL, Maepa MJ, Motaung SK. Medical ozone therapy as a potential treatment modality for regeneration of damaged articular cartilage in osteoarthritis. *Saudi J Biol Sci.* 2018;25(4):672-679.
4. Suh Y, Patel S, Kaitlyn R, et al. Clinical utility of ozone therapy in dental and oral medicine. *Med Gas Res.* 2019;9(3):163-167.
5. Elvis AM, Ekta JS. Ozone therapy: A clinical review. *J Nat Sci Biol Med.* 2011;2(1):66–70.
6. Gopalakrishnan S, Parthiban S. Ozone- a new revolution in dentistry. *J Bio Innov.* 2012;1(3):58-69.
7. Lončar B, Mravak Stipetić M, Matošević D, Tarle Z. Ozone application in dentistry. *Arch Med Res.* 2009;40(2):136-137.
8. Anumula L, Kumar KS, Krishna CM, Lakshmi KS. Antibacterial Activity of Freshly Prepared Ozonated Water and Chlorhexidine on Mutans Streptococcus When Used as an Oral Rinse – A Randomised Clinical Study. *J Clin Diagn Res.* 2017;11(7): ZC05–ZC08.
9. Pietrocola G, Ceci M, Preda F, Poggio C, Colombo M. Evaluation of the antibacterial activity of a new ozonized olive oil against oral and periodontal pathogens. *J Clin Exp Dent.* 2018;10(11):e1103-e1108.
10. Featherstone JD. Prevention and reversal of dental caries: role of low level fluoride. *Community Dent Oral Epidemiol.* 1999;27(1):31-40.
11. Almaz ME, Sönmez IŞ. Ozone therapy in the management and prevention of caries. *J Formos Med Assoc.* 2015;114(1):3-11.
12. Polydorou O, Halili A, Wittmer A, Pelz K, Hahn P. The antibacterial effect of gas ozone after 2 months of in vitro evaluation. *Clin Oral Investig.* 2012;16(2):545-550.

13. Knežević A, Tarle Z, Negovetić Mandić V, Prskalo K, Pandurić V, Janković B. Terapija ozonom inicijalnih karijesnih lezija u fisurama. *Acta Stomatol Croat.* 2007;41(1):31-38.
14. Baysan A, Lynch E. The use of ozone in dentistry and medicine. Part 2. Ozone and root caries. *Prim Dent Care.* 2006;13(1):37-41.
15. Raafat Abdelaziz R, Mosallam RS, Yousry MM. Tubular occlusion of simulated hypersensitive dentin by the combined use of ozone and desensitizing agents. *Acta Odontol Scand.* 2011;69(6): 395–400.
16. Al-Omiri MK, Abdul Hassan RS, AlZarea BK, Lynch E. Improved tooth bleaching combining ozone and hydrogen peroxide--A blinded study. *J Dent.* 2016;46:30-35.
17. Manton DJ, Bhide R, Hopcraft MS, Reynolds EC. Effect of ozone and Tooth Mousse™ on the efficacy of peroxide bleaching. *Aust Dent J.* 2008;53:128–132.
18. Halbauer K, Prskalo K, Janković B, Tarle Z, Pandurić V, Kalenić S. Efficacy of Ozone on Microorganisms in the Tooth Root Canal. *Coll Antropol.* 2013;37(1):101-107.
19. Zan R, Hubbezoglu I, Sümer Z, Tunç T, Tanalp J. Antibacterial effects of two different types of laser and aqueous ozone against *Enterococcus faecalis* in root canals. *Photomed Laser Surg.* 2013;31(4):150-154.
20. Boch T, Tennert C, Vach K, Al-Ahmad A, Hellwig E, Polydorou O. Effect of gaseous ozone on *Enterococcus faecalis* biofilm—an in vitro study. *Clin Oral Investig.* 2016;20(7):1733-1739.
21. healzone.de [Internet]. Wiesbaden: Curozone GmbH; c2011 [pristupljeno 04.06.2020.] Dostupno na: <http://www.healozone.de/en/healozone/2130c/how-it-works.html>
22. Ivančić Jokić N, Bakarčić D, Hrvatin S, Hristodulova Vidak E, Punoš P. Tipovi ponašanja djeteta u ordinaciji dentalne medicine. *Medicina Fluminensis* [Internet]. 2014 [pristupljeno 05.06.2020.];50.(3):288-293. Dostupno na: <https://hrcak.srce.hr/126281>.
23. Seow WK. Early Childhood Caries. *Pediatr Clin North Am.* 2018;65(5):941-954.

24. Ximenes M, Cardoso M, Astorga F, Arnold R, Pimenta LA, Viera RS. Antimicrobial activity of ozone and NaF-chlorhexidine on early childhood caries. *Braz Oral Res.* 2017;31:e2.
25. Beretta M, Federici Canova F. A new method for deep caries treatment in primary teeth using ozone: a retrospective study. *Eur J Paediatr Dent.* 2017;18(2):111-115.
26. Unal M, Oztas N. Remineralization Capacity of Three Fissure Sealants with and without Gaseous Ozone on Non-Cavitated Incipient Pit and Fissure Caries. *J Clin Pediatr Dent.* 2015;39(4):364-370.
27. Čabov T. *Oralnokirurški priručnik.* Zagreb: Medicinska naklada; 2009.
28. Sivalingam VP, Panneerselvam E, Raja KV, Gopi G. Does Topical Ozone Therapy Improve Patient Comfort After Surgical Removal of Impacted Mandibular Third Molar? A Randomized Controlled Trial. *J Oral Maxillofac Surg.* 2017;75(1):51.e1-51.e9.
29. Glória JCR, Douglas-de-Oliveira DW, E Silva LDA, Falci SGM, Dos Santos CRR. Influence of ozonized water on pain, oedema, and trismus during impacted third molar surgery: a randomized, triple blind clinical trial. *BMC Oral Health.* 2020;20(1):41.
30. Ahmedi J, Ahmedi E, Sejfića O, Agani Z, Hamiti V. Efficiency of gaseous ozone in reducing the development of dry socket following surgical third molar extraction. *Eur J Dent.* 2016;10(3):381-385.
31. Rodriguez-Lozano FJ, Oñate-Sánchez RE. Treatment of osteonecrosis of the jaw related to bisphosphonates and other antiresorptive agents. *Med Oral Patol Oral Cir Bucal.* 2016;21(5):e595-e600.
32. Ripamonti CI, Cislighi E, Mariani L, Maniezzo M. Efficacy and safety of medical ozone (O<sub>3</sub>) delivered in oil suspension applications for the treatment of osteonecrosis of the jaw in patients with bone metastases treated with bisphosphonates: Preliminary results of a phase I-II study. *Oral Oncol.* 2011;47(3):185-190.
33. Karaca IR, Ergun G, Ozturk DN. Is Low-level Laser Therapy and Gaseous Ozone Application Effective on Osseointegration of Immediately Loaded Implants?. *Niger J Clin Pract.* 2018;21(6):703-710.

34. Schwarz F, Derks J, Monje A, Wang HL. Peri-implantitis. *J Periodontol.* 2018;89 Suppl 1:S267-S290.
35. Hauser-Gerspach I, Vadaszan J, Deronjic I, et al. Influence of gaseous ozone in peri-implantitis: bactericidal efficacy and cellular response. An in vitro study using titanium and zirconia. *Clin Oral Investig.* 2012;16(4):1049-1059.
36. Cekić-Arambašin A. *Oralna medicina.* Zagreb: Školska knjiga; 2005.
37. Alrashdan MS, Cirillo N, McCullough M. Oral lichen planus: a literature review and update. *Arch Dermatol Res* 2016;308(8):539–551.
38. Mostafa B, Zakaria M. Evaluation of Combined Topical Ozone and Steroid Therapy in Management of Oral Lichen Planus. *Open Access Maced J Med Sci.* 2018;6(5):879-884.
39. Kazancioglu HO, Erisen M. Comparison of Low-Level Laser Therapy versus Ozone Therapy in the Treatment of Oral Lichen Planus. *Ann Dermatol.* 2015;27(5):485-491.
40. Akintoye SO, Greenberg MS. Recurrent aphthous stomatitis. *Dent Clin North Am.* 2014;58(2):281-297.
41. Al-Omiri MK, Alhijawi M, AlZarea BK, Abul Hassan RS, Lynch E. Ozone treatment of recurrent aphthous stomatitis: a double blinded study. *Sci Rep.* 2016;6:27772.
42. Kumar T, Arora N, Puri G, Aravinda K, Dixit A, Jatti D. Efficacy of ozonized olive oil in the management of oral lesions and conditions: A clinical trial. *Contemp Clin Dent.* 2016;7(1):51-54.
43. Radić M, Belac-Lovasić I, Redžović A, Pavlović S, Dobrila-Dintinjana R. Nuspojave sistemskog liječenja karcinoma. *Medicina Fluminensis* [Internet]. 2015 [pristupljeno 15.07.2020.];51(3):332-339. Dostupno na: <https://hrcak.srce.hr/144018>
44. Oldoini G, Frabattista GR, Saragoni M, et al. Ozone Therapy for Oral Palatal Ulcer in a Leukaemic Patient. *Eur J Case Rep Intern Med.* 2020;7(2):001406.
45. Khatri I, Moger G, Kumar NA. Evaluation of effect of topical ozone therapy on salivary Candidal carriage in oral candidiasis. *Indian J Dent Res* [Internet]. 2015 [pristupljeno 15.07.2020.];26:158-62. Dostupno na: <http://www.ijdr.in/text.asp?2015/26/2/158/159146>



46. Axe AS, Varghese R, Bosma M, Kitson N, Bradshaw DJ. Dental health professional recommendation and consumer habits in denture cleansing. *J Prosthet Dent.* 2016 Feb;115(2):183-188.
47. Nakhaei M, Mirmortazavi A, Ghanbari M, Ahmadi Z. Effect of Ozone and Two Common Denture Cleaners on Tensile Bond Strength and Surface Hardness of a Silicone Soft Liner. *Front Dent.* 2019;16(5):351-356.
48. Murakami H, Mizuguchi M, Hattori M, Ito Y, Kawai T, Hasegawa J. Effect of denture cleaner using ozone against methicillin-resistant *Staphylococcus aureus* and *E. coli* T1 phage. *Dent Mater J.* 2002;21(1):53-60.
49. Wright EF, North SL. Management and treatment of temporomandibular disorders: a clinical perspective. *J Man Manip Ther.* 2009;17(4):247-254.
50. Wieckiewicz M, Boening K, Wiland P, Shiau YY, Paradowska-Stolarz A. Reported concepts for the treatment modalities and pain management of temporomandibular disorders. *J Headache Pain.* 2015;16:106.
51. Celakil T, Muric A, Gökçen Roehlig B, Evlioglu G. Management of pain in TMD patients: Bio-oxidative ozone therapy versus occlusal splints. *Cranio.* 2019;37(2):85-93.
52. Doğan M, Ozdemir Doğan D, Düger C, et al. Effects of high-frequency bio-oxidative ozone therapy in temporomandibular disorder-related pain. *Med Princ Pract.* 2014;23(6):507-510.
53. Hajishengallis G. Periodontitis: from microbial immune subversion to systemic inflammation. *Nat Rev Immunol.* 2015;15(1):30-44.
54. Arigbede AO, Babatope B O, Bamidele M K. Periodontitis and systemic diseases: A literature review. *J Indian Soc Periodontol [Internet].* 2012 [pristupljeno 18.07.2020.];16:487-91. Dostupno na: <http://www.jisponline.com/text.asp?2012/16/4/487/106878>
55. Shaddox LM, Walker CB. Treating chronic periodontitis: current status, challenges, and future directions. *Clin Cosmet Investig Dent.* 2010;2:79-91.
56. Gandhi KK, Cappetta EG, Pavaskar R. Effectiveness of the adjunctive use of ozone and chlorhexidine in patients with chronic periodontitis. *BDJ Open.* 2019;5:17.

57. Issac AV, Mathew JJ, Ambooken M, et al. Management of Chronic Periodontitis Using Subgingival Irrigation of Ozonized Water: A Clinical and Microbiological Study. *J Clin Diagn Res.* 2015;9(8):ZC29-ZC33.
58. Uraz A, Karaduman B, Isler SÇ, Gönen S, Çetiner D. Ozone application as adjunctive therapy in chronic periodontitis: Clinical, microbiological and biochemical aspects. *J Dent Sci.* 2019;14(1):27-37.
59. Tonzetich J. Production and origin of oral malodor: a review of mechanisms and methods of analysis. *J Periodontol.* 1977;48(1):13-20.
60. Mehlman MA, Borek C. Toxicity and biochemical mechanisms of ozone. *Environ Res.* 1987;42(1):36-53.
61. Avcı S, Büyükcım F, Demir ÖF, Özkan S. Anton syndrome during oxygen-ozone therapy. *Am J Emerg Med.* 2015;33(6):856.e1-856.e8562.



Andela Zubak rođena je 23. svibnja 1995. godine u Zadru. Završila je gimnaziju Franje Petrića 2014. u rodnom gradu, a iste godine upisuje Stomatološki fakultet Sveučilišta u Zagrebu. Na trećoj i četvrtoj godini fakulteta kao volonter sudjeluje na Projektu za promociju oralnog zdravlja slijepih i slabovidnih osoba. Tijekom studija asistirala je u privatnoj stomatološkoj ordinaciji.