

# Patološke promjene pulpe

---

Mesarić, Goran

Master's thesis / Diplomski rad

2015

Degree Grantor / Ustanova koja je dodijelila akademski / stručni stupanj: **University of Zagreb, School of Dental Medicine / Sveučilište u Zagrebu, Stomatološki fakultet**

Permanent link / Trajna poveznica: <https://um.nsk.hr/um:nbn:hr:127:798431>

Rights / Prava: [Attribution-NonCommercial-NoDerivs 3.0 Unported / Imenovanje-Nekomercijalno-Bez prerada 3.0](#)

Download date / Datum preuzimanja: **2024-11-16**



Repository / Repozitorij:

[University of Zagreb School of Dental Medicine Repository](#)



SVEUČILIŠTE U ZAGREBU  
STOMATOLOŠKI FAKULTET

Goran Mesarić

**PATOLOŠKE PROMJENE PULPE**

DIPLOMSKI RAD

Zagreb, srpanj 2015.

Rad je izrađen na Zavodu za endodonciju i restaurativnu stomatologiju  
Stomatološkog fakulteta u Zagrebu.

Mentor: prof. dr. sc. Nada Galić

Lektor teksta na hrvatskom jeziku: prof. Blaženka Bašek, Zinke Kunc 23, 40000  
Čakovec, 098552811

Lektor teksta na engleskom jeziku: prof. Dragica Vugrin, Josipa Bajkovca 25, Savsa  
ves, 40000 Čakovec, 098698055

Rad sadrži: 46 stranica

1 sliku

1 CD

*Zahvaljujem se svojim roditeljima, sestri, curi i prijateljima na podršci i razumijevanju tijekom studija.*

*Zahvaljujem se svojoj mentorici prof. dr. sc. Nadi Galić na savjetima i pomoći tijekom izrade diplomskog rada.*

## SADRŽAJ

1. UVOD.....	1
2. SVRHA RADA.....	2
3. ANATOMIJA .....	3
4. HISTOLOGIJA.....	4
4.1.1 Odontoblastični sloj .....	4
4.1.2. Bestanična zona.....	5
4.1.3. Sloj bogat stanicama .....	5
4.2. Pulpna srž.....	6
4.3. Vaskularizacija.....	7
4.4. Limfna cirkulacija .....	8
4.5. Inervacija.....	8
4.6. Starosne promjene.....	9
5. FUNKCIJA .....	10
5.1. Indukcija .....	10
5.2. Formiranje.....	10
5.3. Prehrana .....	11
5.4. Obrana.....	11
5.5. Osjet .....	12
6. IRITACIJE PULPE.....	13
6.1. Mikrobiološke .....	13
6.2. Mehaničke iritacije.....	14
6.3. Termičke iritacije .....	14
6.4. Kemijske iritacije .....	14
6.5. Fizikalne iritacije.....	15
7. UPALA PULPE .....	16
8. PATOHISTOLOŠKA KLASIFIKACIJA.....	20

8.1. Hiperemija.....	20
8.2. Pulpitis .....	20
8.2.1. Akutne upale pulpog tkiva .....	21
8.2.1.1. Pulpitis serosa .....	21
8.2.1.2. Pulpitis acuta partialis (coronalis).....	22
8.2.1.3. Pulpitis acuta totalis (radicularis).....	22
8.2.1.4. Pulpitis purulenta partialis .....	22
8.2.1.5. Pulpitis purulenta totalis.....	23
8.2.2. Kronične upale pulpnog tkiva .....	23
8.2.2.1. Pulpitis chronica ulcerosa aperta.....	24
8.2.2.2. Pulpitis chronica hiperplastica aperta.....	25
8.2.2.3. Pulpitis chronica clausa.....	26
8.2.2.4. Pulpitis chronica granulomatosa interna (pulpom) .....	26
8.3. Nekroza pulpe .....	27
8.4. Gangrena pulpe .....	27
9. KLINIČKA KLASIFIKACIJA.....	29
9.1. Reverzibilni pulpitis.....	29
9.2. Ireverzibilni pulpitis.....	30
9.3. Hiperplastični pulpitis.....	31
9.4. Nekroza .....	31
10. PROMJENE TVRDOG TKIVA UZROKOVANE UPALOM PULPE .....	33
10.1. Kalcifikacija u pulpi.....	33
10.2. Resorpcija .....	34
11. DIJAGNOSTIČKE METODE.....	35
11.1. Opća medicinska anamneza .....	35
11.2. Stomatološka anamneza.....	36
11.3. Inspekcija .....	36

11.3.1. Ekstraoralna inspekcija .....	36
11.3.2. Intraoralna inspekcija.....	37
11.4. Klinički testovi.....	37
11.4.1. Perkusija i palpacija .....	37
11.4.2. Testovi vitaliteta.....	38
11.5. Radiološko ispitivanje.....	40
12. RASPRAVA .....	41
13. ZAKLJUČAK.....	42
14. SAŽETAK .....	43
15. SUMMARY .....	44
16. LITERATURA .....	45
17. ŽIVOTOPIS .....	46

## 1. UVOD

Najčešći razlog posjeta stomatologu je bol. Bol je neugodan osjetni i osjećajni doživljaj povezan sa stvarnim i potencijalnim oštećenjem tkiva. Patološke promjene pulpe mogu biti raznolike i sve uzrokuju pretjeranu osjetljivost zuba ili bol. Pulpo-dentinski kompleks ili sama pulpa zuba je mekano, dobro prokrvljeno i živcima opskrbljeno tkivo unutar zuba koje ima različite funkcije, a svima je zajednička karakteristika da održavaju zub vitalnim. Pošto je pulpa tkivo koje se nalazi unutar čvrste komore (caklina, dentin, cement) dolaskom patoloških promjena pulpa je ograničena u svojim obrambenim mehanizmima te se ubrzo javljaju pulsacije i bol. Pri različitim patološkim stanjima pulpe javljaju se i različiti simptomi. Stomatolog prepoznavanjem simptoma, pravilnom dijagnostikom, planom terapije i terapijskim endodontskim postupcima liječi pacijenta. Endodoncija je grana stomatologije koja se bavi morfologijom, fiziologijom, patologijom, dijagnostikom i terapijom zubne pulpe i periradikularnih tkiva, pri čemu, vrlo često, endodontskim zahvatom stomatolog uklanja pacijentovu bol.



## **2. SVRHA RADA**

Svrha ovog rada bila je opisati etiologiju, patogenezu, histološku i kliničku klasifikaciju patoloških promjena pulpe na temelju histološke slike, iritacija i reakcija pulpnog tkiva.

### 3. ANATOMIJA

Unutarnja građa zuba prati njegov vanjski oblik. Unutar zuba nalazi se pulpna šupljina koja je omeđena tvrdim dentinom i caklinom u području krune i dentinom i cementom u području korijena zuba. Pulpna šupljina se dijeli na koronarni dio (pulpna komorica) i na radikularni dio (korijenski kanal). Krov pulpne komorice je dentin koji se nalazi na incizalnom ili okluzijskom dijelu pulpne komorice. Pulpni rogovi su ekstenzirani dio pulpe koji idu od krova pulpe do ispod kvržica. Broj pulpnih rogova ovisi o broju kvržica na okluzalnoj plohi. Vrlo su bitni jer su najkoronarniji dio pulpe i najčešće su mjesto slučajnog otvaranja pulpe pri preparaciji kaviteta. Obično su izraženiji kod mladog nego kod starog zuba. Pulpna komorica prati oblik krune zuba, zauzima središnji prostor krune i glavni dio korijenskog kanala. Korijenski kanal zauzima središnji dio korijena. Započinje na dnu pulpne komore, ima ljevkasti oblik i završava na apeksu korijena sa jednim ili više korijenskih otvora. Kod zubi koji imaju više korijenskih kanala na dnu pulpne komore se nalaze ulazi u te kanale koji su povezani tamnim prugama. U poprečnom presjeku postoji 7 osnovnih oblika korijenskog kanala: okrugao, ovalni, izduženi ovalni, čunjast, bubrežasto graškast, vlaknat i oblik pješčanog sata. Akcesorni kanali (lateralni) nalaze se pod kutom na glavni kanal te spajaju pulpu sa parodontom. U višekorijenskih zuba nalaze se u području furkacije, a najčešći su u apikalnoj trećini korijena. Klinički su značajni jer predstavljaju putove preko kojih se bolesti pulpe mogu proširiti u periradikularna tkiva a isto tako se bolest može i retrogradno proširiti iz parodonta u pulpu (1).

## **4. HISTOLOGIJA**

Zubna pulpa je jedinstveno tkivo okruženo dentinom i smješteno u sredini zuba. Pulpa je areolarno, vlaknasto, rahlo tkivo građeno od stanica i izvanstaničnih komponenti, opskrbljeno žilama i živcima. Pulpa i dentin čine pulpo-dentinski kompleks. Pulpu dijelimo na periferni i središnji dio. Periferni dio pulpe čine odontoblastični sloj, bestanična zona (Weilova zona), sloj bogat stanicama (Hölova zona), a središnji dio sastoji se od stanica (fibroblasti), vlakana, osnovne tvari, krvnih žila, limfnih elemenata i živčanih vlakana (pulpna jezgra). Pulpa sadrži i imunološke stanice: dentritičke stanice, makrofage, neutrofile i T limfocite. Starenjem broj staničnih elemenata se smanjuje, a sve je više vlakana i međustanične tvari. Također, broj stanica se smanjuje prema apeksu dok se broj fibroznih vlakana povećava.

### **4.1.1 Odontoblastični sloj**

Odontoblasti su visokodiferencirane i specijalizirane stanice koje na periferiji pulpe sintetiziraju organski matriks i mineraliziraju ga u dentin. Terminalno su diferencirane stanice koje se više ne dijele. Sastoje se od tijela koje se nalazi u pulpi i protoplazmatskog nastavka (Tomesova vlakna) koje se nalazi u predentinu i dentinu u dentinskim tubulusima. Njihov broj najveći je u koronarnom dijelu 45 000 po mm kvadratnom a opada prema korijenu. Sloj odontoblasta seže do unutarnjeg foramena. Oblik govori o njihovoj funkcionalnoj aktivnosti. Što je oblik odontoblasta veći to je sinteza matriksa veća. U koronarnom dijelu su cilindrična oblika, u srednjoj trećini korijena su kubični, a u blizini apeksa su spljošteni. Promjena oblika nastaje zbog mehaničkih razloga ili zbog promjena u opskrbi krvlju i limfom. U staničnom tijelu odontoblasta nalazi se jezgra i citoplazma sa sekretornim aparatom. Prije svega to su

endoplazmatski retikulum, Golgijev aparat, mitohondriji i vezikule. Odontoblastični nastavak sadrži citoplazmu sa mikrotubulima, mikrofilamentima, mitohondrijima i brojnim sekrecijskim zrcima (2). Oni se protežu cijelom dužinom dentina do caklinsko-dentinskog spojišta i tamo se granaju u više ogranaka sa kojima su povezani sa susjednim odontoblastičnim nastavcima (3). Na lateralnim distalnim plohama odontoblasta nalaze se međustanični spojevi: zonulae adherentes, zonulae occludentes i tijesni spojevi (2). Odontoblasti su najaktivniji u primarnoj odontogenezi i u stvaranju tercijarnog dentina ali oni su aktivni cijeli svoj životni vijek stvaranjem sekundarnog dentina. Njihovim oštećenjem nediferencirane mezenhimske stanice, a također i fibroblasti, diferenciraju se u stanice slične odontoblastima (nemaju protoplazmatske nastavke) i zamjenjuju ih.

#### **4.1.2. Bestanična zona**

Weilova zona je sloj siromašan stanicama i smješten je ispod sloja odontoblasta širok 40 mikrometara. U tom sloju nalazi se subodontoblastični živčani splet pleksus Raschkow i interodontoblastični splet pleksus Bradlow. Pretpostavlja se da nije prisutan u mladoj pulpi sa brzim stvaranjem dentina te u pulpi starijih zuba gdje već postoji reparatorni dentin.

#### **4.1.3. Sloj bogat stanicama**

Hölova zona nalazi se ispod Weilove zone. Sloj je bogat preodontoblastima iz kojih se razvijaju novi odontoblasti. U tome sudjeluju čimbenici rasta (koštani morfogenetski protein BMP, transformirajući čimbenik rasta). Ovaj sloj je sadrži također i fibroblaste, limfocite, makrofage i dentritičke stanice i smatra se

obrambenim filtrom. Pretpostavka je da zona bogata stanicama nastaje kao rezultat periferne migracije stanica iz pulpne srži u vrijeme nicanja zuba (1,3).

#### **4.2. Pulpna srž**

Srž pulpe sadrži stanični i međustanični dio. Od stanica najbrojniji su fibroblasti, nediferencirane stanice, makrofagi, histioci, periciti, limfociti i mastociti.

Izvanstanični dio pulpe sastoji se od kolagenih vlakana I i III, oksitalanskih vlakana, osnovne tvari, krvnih žila i živaca. Osnovna tvar je bistri matriks građen od glikozaminoglikana, hondroitin sulfata, glikogena, vode, sijalomucina i hijaluronske kiseline. Zbog svojstva promjene koloidnog stanja i propusnosti, osnovna tvar regulira prolaz tvari kroz međustanične prostore, te tako ima važnu ulogu u izmijeni tvari između krvi i stanica (2). Fibronektin je molekula koja vrši vezu između stanica i vlakana. Vlakna pulpe su kolagena i prokolagena vlakna, a stvaraju ih fibroblasti. Pulpna sadrži kolagen tipa I i III te male količine kolagena tipa V. Nađeni su i fibrili od fibrilina. Starenjem pulpe povećava se udio kolagenih vlakana. Apikalni dio pulpe ima više kolagenih vlakana nego središnji dio što olakšava pulpektomiju. U pulpi nalazimo i Korffova vlakna koja su retikulinska i čine dio organske osnove dentina. U velikom broju nalaze se za vrijeme dentinogeneze i u pulpi formiranog zuba. Imunološke stanice čine 8% svih stanica pulpe. Nediferencirane mezenhimalne stanice mogu biti fiksni i pokretni histioci ili kako se još nazivaju Marchadove stanice. Pokretni histioci za vrijeme upale migriraju prema njoj i razvijaju se u makrofage. Oni mogu nastati i iz mastocita koji migriraju iz krvnih žila. Oni su fagociti. Prisutne su i Maximove stanice koje su nediferencirane mezenhimalne stanice i za vrijeme upale diferenciraju isto u makrofage (3). U upalama pulpe

najviše nalazimo polimorfonuklearne leukocite, tj. neutrofile koji su značajni u mikroapscesima te u destruiranju i fagocitiranju bakterija i mrtvih stanica. U pulpnoj upali nalazimo i limfocite i plazma stanice koji pokušavaju razoriti, oštetiti i neutralizirati strane tvari. Mastociti su prisutni i u zdravoj i u upaljenoj pulpi. Sadrže granule heparina i histamina. Degranulacijom heparina dolazi do vazodilatacije i povećane permeabilnosti krvnih žila pulpe. U mladih i starih zubi, te u normalnoj i upaljenoj pulpi mogu postojati pulpni kamenci ili dentikli. Oni, bez obzira na veličinu nisu uzrok bolnih simptoma, ali mogu blokirati ulaz u korijenske kanale ili apeks za vrijeme instrumentacije (1,4).

#### **4.3. Vaskularizacija**

Pulpu zuba u donjoj čeljusti arterijskom krvlju opskrbljuje *a.alveolaris inferior* i *a.lingualis*, a u gornjoj *a.alveolaris superior posterior* i *a.infraorbitalis*. Najveće krvne žile koje ulaze u pulpu su jedna arteriola i jedna ili dvije venule. One ulaze kroz apeksni otvor, ali mogu ulaziti i kroz male akcesorne otvore. Krvne žile putuju prema kruni zuba, opsežno se granaju i tvore obilnu kapilarnu mrežu. Najopsežnije kapilarno grananje je u subodontoplastičnom sloju. Mišićna vlakna prije kapilarne mreže tvore prekapilarni sfinkter, koji kontrolira krvni protok i pritisak, a u najtanjim ograncima smješteni su periciti ili Rougetove stanice koje su modificirane mišićne stanice i mogu se kontrahirati. Venule čine izlaznu stranu pulpne cirkulacije. Nastaju iz venskih kapilara i izlaze na apikalnom otvoru. Dreniraju se posteriorno u maksilarnu venu kroz pterigoidni plexus ili anteriorno u facijalnu venu (1,3).

#### 4.4. Limfna cirkulacija

Limfne žile nastaju kao male slijepe žile na periferiji pulpe. Izlaze na apeksnom otvoru, a na svojoj površini imaju diskontinuitet membrane i stijenke. Limfne žile odstranjuju upalni eksudat, transudat te celularni debris. Nakon izlaska iz pulpe spajaju se sa limfnim žilama iz PDL i dreniraju u limfne čvorove te zatim u *v. subclaviu* i *v. jugularis internu*.

#### 4.5. Inervacija

Zube gornje čeljusti inervira *nervus maksilaris*, a zube donje čeljusti *nervus alveolaris inferior* i *nervus mentalis* koji su grane *nervus mandibularis-a*.

Mandibularni prekutnjaci mogu primiti senzorne grane *nervus milohioideus-a* koji je uglavnom motorički živac (1). Pulpa sadrži senzoričku i motornu inervaciju koja izvršava percipitivnu odnosno obrambenu i vazomotornu funkciju. Pulpa prima i simpatičku inervaciju iz C8, Th1 i Th2 preko gornjeg cervikalnog ganglija.

Simpatička inervacija utječe na vazomotorni tonus u prekapilarnim sfinkterima koji kontroliraju tlak i raspodjelu krvi. Parasimpatička inervacija pulpe ne postoji.

Senzorni živci sadržavaju mijelinizirane i nemijelinizirane aksone koji kroz apeksni otvor korijena ulaze u pulpu zuba. Mijelinizirana vlakna dijele se na A delta i A beta vlakna. Većina mijeliniziranih aksona je A delta koji su sporovodeći, a mali postotak čine mijelinizirani A beta aksoni koji su brzovodeći. Ti se aksoni prema koronarno granaju i gube mijelinsku ovojnicu te završavaju kao nemijelinizirani ogranci ispod odontoblasta (pleksus Raschkow) i oko odontoblasta (pleksus Bradlow). Oni su u bliskom kontaktu s odontoblastima i njihovim podraživanjem nastaje brza, oštra i lokalizirana bol. U srži pulpe nalaze se nemijelinizirana ili C vlakna. Njihovim

podražajem nastaje tupa i spora bol (4). Put prijenosa boli započinje mehaničkim, termičkim ili kemijskim podražajem nociceptivnih vlakana prvog reda koji iz pulpe prenose osjet preko maksilarnih i mandibularnih grana nervus trigeminus-a do trigeminalnog (Gasserijeva) ganglija. Dendriti iz ganglija stvaraju sinapse s neuronima drugog reda u trigeminalnom nuklearnom kompleksu koji je smješten u bazi medule i spinalnoj kordi (subnucleus caudalis nervi trigemini) (1). Primanjem i provođenjem podražaja aferentnim živčanim vlaknima te posljedično tome slanje informacija eferentnim vlaknima započinje prva faza obrambene reakcije odnosno upale, a to je dilatacija krvnim žila.

#### **4.6. Starosne promjene**

Odontoplasti cijelog života stvaraju sekundarni dentin. Posljedica stvaranja sekundarnog dentina je smanjenje pulpne komore i korijenskih kanala do te mjere da su ponekad jedva vidljivi na rtg slici. Stvaranjem sklerotičnog dentina dentinski tubulusi se zatvaraju i dolazi do smanjene propusnosti dentina. Između 20 do 70 godina gustoća stanica u pulpnom tkivu smanjuje se za 50%, pulpno tkivo postaje manje vaskularizirano i manje inervirano (1). U odontoplastima se katkad javlja nakupljanje masnih kapljica, tj. lipidna degeneracija. Česta pojava je i hijalina degeneracija. Ona nastaje u području apeksa i širi se prema koronarnom dijelu pulpe (5).



## **5. FUNKCIJA**

Pulpa zuba vrši 5 funkcija:

- indukcija
- formiranje
- prehrana
- obrana
- osjet

### **5.1. Indukcija**

Zubna pulpa sudjeluje u inicijaciji i razvoju dentina. U stadiju zvona unutrašnji sloj stanica caklinskog organa diferencirat će u ameloblaste te istovremeno slijedi diferencijacija vanjskih stanica zubne papile u odontoblaste. Diferencijaciju u odontoblaste potiču i kontroliraju ektodermalne stanice unutrašnjeg dentalnog epitela. Jednom kad započne stvaranje dentina, stanice unutrašnjeg dentalnog epitela započinju odlaganje cakline.

### **5.2. Formiranje**

Odontoblasti su visoko specijalizirane stanice koje sudjeluju u formiranju dentina na 3 načina:

1) stvaranjem i sekrecijom organskog matriksa, 2) započinju transport anorganskih sastojaka u novostvoreni matriks, 3) stvaraju okoliš koji dopušta mineralizaciju.

Nakon sazrijevanja zuba nastavlja se sekundarna odontogeneza. Sekundarni dentin ima manje tubulusa po jedinici površine, a njegovim stvaranjem veličina pulpne komorice se smanjuje. Odontoblasti stvaraju i tercijalni dentin kao odgovor na

traumu, karijes i restaurativne postupke. Ovaj oblik dentina naziva se još i reparatorni ili iregularni jer su tubulusi vrlo nepravilni ili ih nema.

### **5.3. Prehrana**

Pulpa opskrbljuje zub sa prehrambenim tvarima koje su potrebne za stvaranje dentina i održavanje integriteta pulpe. U pulpu kroz apeksni otvor ulaze arterije koje se granaju na arteriole i kapilare i tvore subodontoblastični splet krvnih žila. Radi razlike tlaka na arterijskom kraju kapilara i u okolnom prostoru pulpe hranjive tvari izlaze iz krvnih žila i ulaze u pulpu i njene stanice, a otpadni proizvodi ulaze u venski kraj kapilara i odvođe se. Također se na kapilarama nalaze prekapilarni sfinkteri koji pod utjecajem inervacije mijenjaju protok krvi kroz pulpu i tako sudjeluju u prehrani (1).

### **5.4. Obrana**

Kod vitalnog zuba odontoblasti stvaraju dentin kao odgovor na oštećenje, bilo traumom, karijesom, abrazijom, atricijom ili restaurativnim postupcima. Dentin se može stvoriti na mjestu gdje je pulpa eksponirana. Budući su tu primarni odontoblasti uništeni, stvaranje obrambenog, odnosno, reparatornog dentina započinje kroz poticanje, diferencijaciju i migraciju nediferenciranih mezenhimskih stanica, a ponekad i fibroblasta u stanice slične odontoblastima do mjesta otvorene pulpe. Novonastali odontoblasti zatim luče dentinski matriks koji kalcificira i nastaje sklerozirani i reparatorni dentin, koji se još zove i iregularan zato što novonastali odontoblasti nemaju protoplazmatske nastavke te ne stvaraju dentinske tubuluse. Sklerozirani dentin prva je obrana pulpo-dentinskog kompleksa. Pulpa može obraditi

i identificirati strane supstance, toksine i potaknuti imunološku reakciju na njihovu nazočnost.

### **5.5. Osjet**

Živci ulaze u pulpu na apeksu korijena te se granaju napredujući prema komorici.

Živčani ogranci u pulpi mogu reagirati na podražaje na samo tkivo pulpe ili na one koji se zbivaju u caklini i dentinu. Podražaji mogu biti mehanički, termički ili biološki te izazivaju osjet boli. Aktivacija mijeliniziranih senzornih živaca uzrokuje brzu i oštru bol, a nemijeliniziranih tupu i muklu bol.

## **6. IRITACIJE PULPE**

Iritacije pulpe mogu se podijeliti u 5 osnovnih grupa:

- mikrobiološke
- mehaničke
- termičke
- kemijske
- fizikalne

### **6.1. Mikrobiološke**

Najveća mikrobiološka prijetnja zdravlju pulpe je karijes. Oštećenje karijesom je direktno i najčešće. Kariozni dentin i caklina sadrže mnogobrojne bakterije (*Streptococcus mutans*, *Actinomyces*) koje stvaraju toksine koji preko dentinskih tubulusa dolaze do pulpe zuba. Takvim podraživanjem pulpe javlja se upalna reakcija posredovana makrofagima, limfocitima i plazma stanicama. To znači da izravna izloženost pulpe mikroorganizmima nije neophodna za iritaciju.

Napredovanjem karijesne lezije intenzitet i karakter upale se mijenja. Prodorom mikroorganizama u pulpu u inficirano tkivo dolaze polimorfonuklearni leukociti (PMN) i javlja se likvefakcijska nekroza. Pulpa se ne može obraniti od tih štetnih iritacija, ali obrambeni mehanizmi mogu privremeno zaustaviti tijek širenja infekcije i razaranja stvaranjem sklerotičnog i reparatornog (sekundarnog) dentina. Ostali putovi širenja infekcije su od periapexnog procesa susjednog zuba, kroz parodont i akcesorne kanale i otvorenog kaviteta (1). Kod pulpo-parodontnog sindroma

infekcija se širi u pulpu kroz akcesorne kanale ili kroz foramen korijenskog kanala, tzv. retrogradnim putem. Također su opisani slučajevi kada se kod sinusitisa i osteomijelitisa javlja upala pulpe, tj. sekundarnim put širenja infekcije (5).

## **6.2. Mehaničke iritacije**

Najčešća mehanička oštećenja pulpe su iatrogena, prilikom nestručne i grube preparacije: trauma (luksacije, frakture), rad bez vodenog hlađenja, preveliko proširenje kaviteta jer se povećanjem dubine broj i promjer dentinskih tubulusa povećava i uporaba prejakih sila u ortodontskoj terapiji. Zdrava pulpa se može oporaviti od takvih oštećenja.

## **6.3. Termičke iritacije**

Termičke iritacije uzrokuje brušenje i poliranje zuba i ispuna bez vodenog hlađenja te odstranjivanje metalnih ispuna. Brušenjem zuba razvija se trenje radi kojeg nastaje toplina koja može uzrokovati ozljedu vaskularnog sustava. Najveća toplina razvija se kod uporabe dijamantnog svrdala pri preparaciji za potpunu krunicu. Količina topline ovisi o oštini svrdla, količini pritiska i vremenskim intervalom kontakta svrdla i zuba. Najsigurnija uporaba turbina i mikromotora je sa vodenim hlađenjem (zračno-vodeni sprej), lagani pritisak i povremeni prekidi. Kontaktna površina između dentina i svrdla mora stalno biti vlažna.

## **6.4. Kemijske iritacije**

U kemijske uzročnike ubrajamo brojna sredstva za toaletu kaviteta i podlaganje, za desenzibilizaciju i za privremene i trajne ispune. 37% ortofosforna kiselina koja se koristi za pripremu kaviteta za kompozitni ispun također može uzrokovati oštećenje

pulpe. Što je dentin deblji, toksične tvari moraju proći duži put i veća je šansa da se neutraliziraju, a što smo bliže pulpi broj dentinskih tubulusa i njihov promjer se povećava pa toksične tvari brže i lakše prodiru u pulpu (1). Silikatni i silikofosfatni cementi, koji sadrže kiseline mogu dehidrirati pulpu i na taj način izazvati njeno oštećenje (5).

### **6.5. Fizikalne iritacije**

Produženo zračno ispuhivanje prepariranog dentina dovodi do pomaka tekućine u dentinskim tubulusima te do boli i stresa za pulpu. Isušujuća sredstva koja sadrže proteinska otapala, aceton i eter, koja su se koristila za čišćenje kaviteta zbog brzog hlapljenja proizvode jake hidrodinamičke sile u tubulusima, uzrokujući odontoplastičko premještanje. Radi toga se kaviteti trebaju sušiti vaticama i laganim ispuhivanjem (1). Pri ispitivanju vitaliteta pulpe primjena prejake struje može uzrokovati nekrozu pulpe. Iradijacijska terapija kod tumora usne šupljine i vrata negativno utječe na pulpu, može uzrokovati nekrozu odontoblasta. Postoji i aerodontalgija, bolovi u pulpi kod avijatičara i ronjaca koji su izloženi niskom barometarskom pritisku (5).

## 7. UPALA PULPE

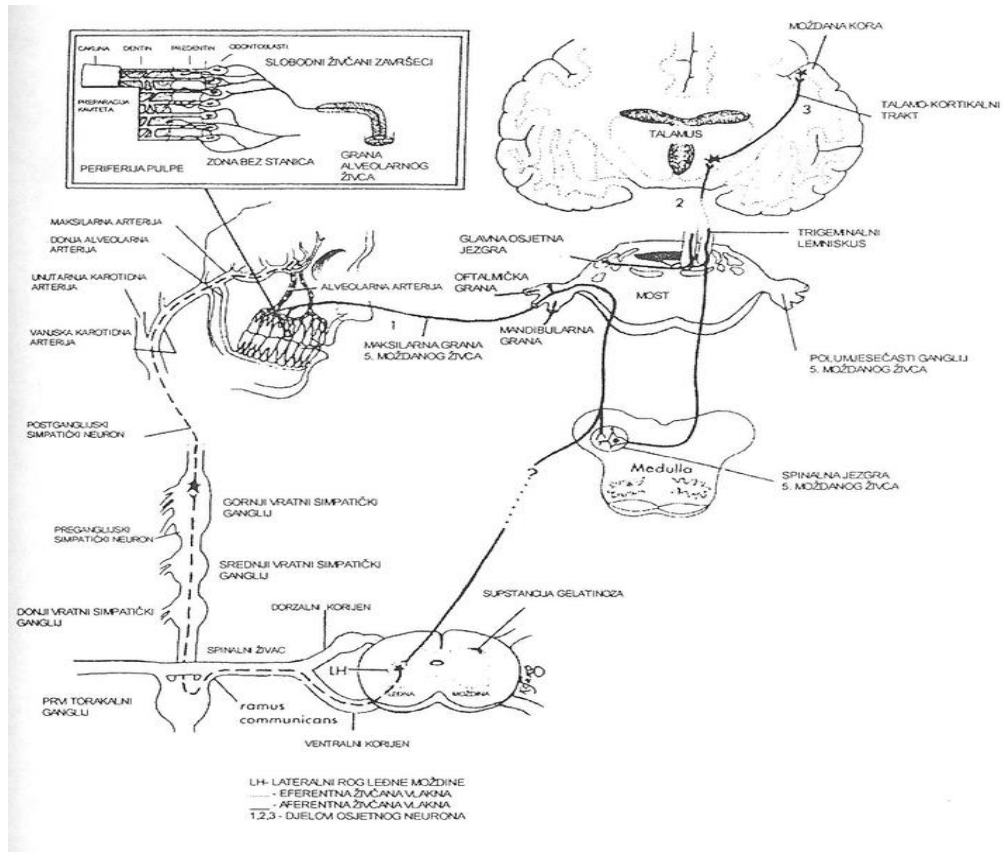
Upala je najmoćniji obrambeni mehanizam. Možemo ju definirati kao smanjivanje odnosno odstranjivanje oštećenog tkiva. Opća svojstva upale su crvenilo, edem, bol, gubitak funkcije i toplina (6).

Iritacijom pulpe dolazi do aktivacije bioloških sustava i oslobađanja medijatora upalne reakcije poput bradikinina, histamina i metabolita arahidonske kiseline (leukotriena, prostaciklina, prostaglandina i tromboksana). Dolaskom polimorfonukleara oslobađaju se elastaze, katepsin G, laktoferin, inhibitori proteaza, antitripsin i neuropeptidi (kalcitoninski gen i tvar P). Mastociti također dolaze do upaljenog dijela pulpe te mehaničkim oštećenjem ili reakcijom antigen-protutijelo dolazi do njihovog raspada i oslobađanja medijatora upale. Histamin uzrokuje povećanu vaskularnu permeabilnost i vazodilataciju te doprinosi jačanju upale (1). Fenomen boli uzrokovan je pobuđivanjem nociceptora od strane bradikinina, lokalne acidoze, kisikovih radikala i povišenog krvnog tlaka zbog edema. Prostaglandin je najjači medijator upale i uzrokuje vazodilataciju a zajedno s leukotrienom B4 uzrokuje preosjetljivost receptora za bol (hiperalgeziju) (7). Dakle, podražaj koji oštećuje ili prijeti oštećenjem tkiva aktivira receptore za bol, nociceptore, koji prenose informaciju sustavom neurona do talamusa i kore velikog mozga gdje se obrađuje i interpretira kao bol. Nociceptori, za razliku od većine osjetnih receptora, nisu prilagodljivi na podražaj. Adaptacija receptora, očituje se, pri trajnom podražaju, smanjenjem frekvencije impulsa nakon početne visoke učestalosti. Dapače, ukoliko uzrok boli potraje, pobuđenost nociceptivnog neurona, a i intenzitet boli raste. Prema specifičnoj teoriji boli tvrdi se da samo nociceptori mogu prepoznati uzrok boli i aktivirati put boli. Prema 'pattern theory' bol detektiraju

različite vrste receptora, a ne samo nociceptori te ekscitaciju puta boli može uzrokovati i podražaj koji ne ozlijeđuje tkivo. Ova spoznaja postaje bitna pri nastanku kronične boli (7,8). Dakle, kao što je rečeno, pulpa na različite iritacije uglavnom reagira prvom fazom upale, hiperemijom, što onda dovodi do povećanja intrapulpnog tlaka. Budući se zubna pulpa nalazi u pulpnoj komori, koja je sa svih strana okružena tvrdim dentinskim zubnim tkivom, to svako povećanje intrapulpnog tlaka dovodi do pritiska na živčane završetke, odnosno receptore, koji prenose podražaje mijeliniziranim i nemijeliniziranim živčanim vlaknima. Do središnjeg živčanog sustava impulsi se prenose primarnim aferentnim neuronom *N. trigeminus-a*, što predstavlja početak tzv. "pulpno-refleksnog luka" (Slika 1.). Prvi neuron senzibilnog puta nalazi se u *gangl. Gasseri*, odakle se priključuje na *nucleus tractus spinalis* u *nucleus spinalis N. trigemini*, u regiji *subnucleus caudalis*, gdje se nalazi prva sinapsa i odakle polazi drugi neuron senzibilnog puta koji vodi u *talamus*, u *centrum medianum talamus-a*, centar za bol, gdje se nalazi druga sinapsa i započinje treći neuron senzibilnog puta koji završava u postcentralnom girusu kore velikog mozga (9). Sekundarna A-delta vlakna putuju do talamusa direktno tzv. neospinotalamičkim putem te se zbog toga bol naziva brzom boli. Sekundarna C vlakna putuju paleospinotalamičkim putem koji prolazi kroz retikularnu formaciju. U retikularnoj formaciji tvore sinapse sa velikim brojem interneurona koji modificiraju pristiglu informaciju. Zbog dužeg puta i vremena da stigne u talamus bol se naziva sporom boli. Vlakna drugog neurona daju i kolaterale koje završavaju u retikularnoj supstanci preko koje se odvija kontrola arterijskog tlaka. Naime, retikularna supstanca tvori koordinacijski sustav koji se proteže od talamusa, tegmentuma mezencefalona, ponsa, produžene i leđne moždine, a u njemu se nalazi i posebna



jezgra, tzv. vazomotorički centar, koja stalno šalje vazokonstriksijske živčane impulse spore frekvencije (0.5-2m/s), uslijed čega su, i u fiziološkim okolnostima, sve krvne žile uvijek djelomično kontrahirane. Kada vlakna drugog neurona preko svoje kolaterale daju retikularnoj formaciji informaciju o povišenju intrapulpnog tlaka u nekom zubu, nakon registracije i obrade te informacije na razini vegetativnog živčanog sustava, dolazi do učinka povratnog impulsa preko simpatičkog motoričkog puta. Simpatički motorički put, koji nosi vazokonstriksijske impulse za krvne žile pulpe, sadrži dva neurona: preganglijski i postganglijski, u čiji tijek je uključen i *ganglion cervicale superius*. Preganglijski, prvi neuron, kreće iz vazomotoričkog centra i dolazi u *g. cervicale superius*, gdje se nalazi sinapsa motoričkog puta i započinje drugi, postganglijski neuron. Vlakna postganglijskog neurona tvore *plexus caroticus* te prate tijekom grananja *A. carotis externe* i *A. maxillaris*, do odredišta u pulpi zuba. Kada povratni impuls stigne eferentnim živčanim vlaknima na stijenku arterije u neuromuskularnoj sinapsi oslobađa se hormon koji uzrokuje kratkotrajnu kontrakciju glatkih mišićnih stanica, odnosno trenutnu vazokonstrukciju arterija te zone pulpe. Time se želi smanjiti povišeni intrapuljni tlak nastao uslijed hiperemije pulpe. Međutim, ukoliko se ne ukloni uzrok koji je doveo do početnog upalnog odgovora, odnosno hiperemije, nakon nekoliko pokušaja povratnog impulsa, glatke mišićne stanice gube sposobnost kontrakcije zbog nakupljanja upalnih produkata, pada pH te gubitka izvora energije. Krvne žile pulpe se ponovno dilatiraju i nastaje hiperemija, no, ovog puta je ona ireverzibilnog karaktera te predstavlja početak klasičnog upalnog odgovora popraćenog eksudacijom, edemom, ekstravazacijom, te purulentnim sadržajem, odnosno, pulpitisom (1,10,11).



Slika 1. Pulpno-refleksni luk.(Slika 1.) Preuzeto iz: (11).

## **8. PATOHISTOLOŠKA KLASIFIKACIJA**

### **8.1. Hiperemija**

Povećana prokrvljenost pulpe naziva se hiperemija. Ona je fiziološki ili patološki stadij povećane količine krvi u pulpi. Uzroci hiperemije su karijes, toksini, fizikalne, termičke i kemijske iritacije, trauma, abrazija, atricija i erozija. Razni stomatološki zahvati i galvanizacijski šok također mogu uzrokovati hiperemiju zdravog zuba.

Hiperemija može biti reverzibilna, koja nestaje prestankom podražaja te, ako se ne ukloni podražaj, postaje ireverzibilna. Pacijent osjeti kratkotrajne bolove na hladno i točno zna koji ga zub boli. Bol prestaje kada se temperatura zuba ili usne šupljine vrati na uobičajenu vrijednost. Bol može nastati i prilikom zagriža ako je između karijesa i pulpe tanki sloj zdravog dentina. Patohistološki nalaz su proširene krvne žile jer su paralizirani kontraktilni elementi kapilara (aktivna hiperemija) ili zastoj u venskom dijelu kapilara (pasivna hiperemija). Hiperemija je predstadij upale pulpe koji, potraje li duže vrijeme, može prijeći u pulpitis i završiti nekrozom. Terapija hiperemije je prevencija.

### **8.2. Pulpitis**

Pulpitis je lokalno obrambena reakcija na štetno djelovanje iritansa. Upala pulpe počinje dilatacijom, kongestijom i eksudacijom iz krvnih žila. Povećanom permeabilnošću krvnih žila u pulpnom tkivu nalazimo polimorfonuklearne leukocite i limfocite. Mobiliziraju se i stanice retikuloendokrinog sustava i nastaje upalni infiltrat. U odontoblastima jezgre se pomiču prema dentinskom tkivu (transpozicija jezgara), fibrinogen se pretvara u fibrin. Daljnjim napredovanjem upale i zajedničkim djelovanjem enzima i bakterijskih toksina, mrtvih i živih leukocita

nastaje liza leukocita što uzrokuje kolikvaciju (pretvaranje pulpe u tekući sadržaj) koju klinički vidimo kao gnojenje. Patohistološki, pulpitis se dijeli na akutni (pulpitis serosa partialis i totalis, pulpitis purulenta partialis i totalis) i na kronični (pulpitis s otvorenom i zatvorenom pulpnom komoricom).

### **8.2.1. Akutne upale pulpnog tkiva**

Akutni pulpitisi dijele se na *pulpitis serosa partialis i totalis* te na *pulpitis purulenta partialis i totalis*.

#### **8.2.1.1. Pulpitis serosa**

Serozna upala pulpe je akutna upala koja se razvija se iz pulpne hiperemije. Uzrok može biti podražaj jakog intenziteta, duljeg trajanja ili podražaj koji se više puta ponavlja. Pacijent obično ima spontane bolove koji traju duži vremenski period i nastupaju u intervalima. Kada se upala proširi apikalno u parodont javlja se bol na perkusiju. Topli i hladni podražaji pojačavaju bol. Kod gornjih lateralnih zuba bol se širi u sljepoočnicu, a kod donjih lateralnih zuba prema uhu. Patohistološki se vidi hiperemija, eksudacija, oštećenje staničnog sloja odontoblasta i infiltracija upalnim stanicama. Radi tih promjena, povećanja tlaka i pritiska na krvne žile i živce dolazi do zastoja cirkulacije i posljedično tome propadanju pulpnog tkiva i pojave boli. Akutna serozna upala pulpe dijeli se na djelomičnu (*pulpitis acuta partialis* ili *coronalis*) i na potpunu (*pulpitis acuta totalis* ili *radikularis*) te ih nije moguće uvijek razlikovati.

#### **8.2.1.2. Pulpitis acuta partialis (coronalis)**

Pulpitis coronalis je ne gnojna, serozna upala pulpe. Pri ovom obliku pulpitisa bol je izazvana hladnim i toplim podražajima te slanim i slatkim. Bol traje duže vrijeme i javlja se spontano osobito noću kada pri ležećem položaju dolazi do većeg dovoda krvi u pulpu (pulpalgična bol). Često se javlja i iradijacijska bol koja može biti intrakranijalnog i ekstrakranijalnog karaktera (1,5).

#### **8.2.1.3. Pulpitis acuta totalis (radicularis)**

Upala cijelog endodontskog sustava karakterizirana je dugotrajnim i intenzivnim bolovima koji traju i do nekoliko sati. Bol je intenzivna, neuralgična i zahvaća drugu i treću granu trigeminusa pa radi toga pacijent ne može točno odrediti koji je zub uzročnik boli. Bol se javlja spontano na hladan podražaj, kemijski podražaj ili pritisak na karijesni defekt. Zub je osjetljiv na perkusiju zbog akutne hiperemije krvnih žila koje ulaze kroz apeks i taj simptom je značajan za razlikovanje djelomičnog od totalnog seroznog pulpitisa.

#### **8.2.1.4. Pulpitis purulenta partialis**

Neliječeni serozni pulpitis brzo prelazi u gnojni oblik pulpitisa. Pulpitis purulenta partialis je akutna gnojna upala pulpe s formiranjem apscesa. Pacijent ima spontane bolove koji se pojačavaju na topli podražaj i intenzivniji su navečer i pri ležećem položaju. Bol je mukla i pacijent osjeća pulsiranje pa u početnom stadiju može odrediti koji ga zub boli. Ako je zub osjetljiv na perkusiju znači da se razvio periapikalni proces. Tijekom dijagnoze uočavamo opsežan karijesni proces, a prilikom trepanacije nailazimo na kapljicu gnoja. Histološki nalazimo jaku upalnu infiltraciju, bakterije i apscese. Nastaje kolikvacija pulpe (pretvaranje pulpe u tekući

sadržaj). U sredini upaljenog tkiva je apsces sa bakterijama, a širenje infekcije sprečavaju obrambene stanice organizma.

#### **8.2.1.5. Pulpitis purulenta totalis**

Ne postoji oštra granica između djelomične i totalne gnojne upale pulpe. Pulpitis purulenta totalis ima izrazitije subjektivne simptome kao što su spontani pulsirajući bolovi jakog intenziteta koji se povećavaju kada se temperatura usne šupljine poveća iznad 37 C. Pacijent osjeća olakšanje prilikom hladnog podražaja. Bolovi se javljaju kada pacijent leži, velika je osjetljivost na perkusiju, a bolovi se često reflektiraju u susjedno područje pa je teško odrediti zub uzročnik boli. Analgetici jako malo pomažu u suzbijanju boli. Pri određivanju zuba uzročnika pomaže klinička slika. Intraoralni pregledom često uočavamo opsežnu karijesnu leziju, a prilikom trepanacije izlazi gnojni sadržaj te pacijent osjeća trenutačno olakšanje. Kod gnojne upale pulpnog tkiva mogu se palpirati povećani limfni čvorovi i pacijent se žali na umor i opću slabost. Liječenje se sastoji u drenaži gnoja, endodontskom tretmanu zuba te se preporučuju tople irigacije korijenskog kanala.

#### **8.2.2. Kronične upale pulpnog tkiva**

Neliječena akutna serozna upala obično prelazi u gnojnu upalu i pulpa se nepovratno oštećuje (propada), ali u slučaju kada infekt nije jako virulentan te kada postoji dodatna vaskularizacija i drenaža upalnih produkata, nastaje kronična upala pulpe. Glavna osobina kronične upale je da ona ne izaziva jake bolove, a termičko ispitivanje na toplo i hladno ne daje rezultate. Podjela kroničnih upala pulpe na

otvorenu pulpnu komoricu (*pulpitis chronica ulcerosa aperta* i *pulpitis chronica polyposa aperta*) i na zatvorenu pulpnu komoricu (*pulpitis chronica clausa* i *pulpitis chronica granulomatosa interna*).

#### **8.2.2.1. Pulpitis chronica ulcerosa aperta**

Kronični je oblik pulpitisa koji nastaje smirivanjem akutne upale i mogućnosti djelomične drenaže, također nastaje ako je pulpna komorica otvorena, a pulpa dovoljno otporna. Pacijent osjeća slabe spontane bolove, naročito kad se otvor na pulpnoj komori zatvori hranom, pa pritisak na slobodni ulcerozni dio uzrokuje bol vitalnog pulpnog tkiva koji se nalazi ispod razorenog tkiva. Pacijent se žali i na bol pri žvakanju, neugodan zadah i okus u usnoj šuplini. Razlog tomu je raspadanje ulcerozne pulpe i zaostale hrane u karioznom zubu. Klinički uočavamo duboki karijesni defekt s otvorenom pulpnom komoricom. Palpacijom sondom pacijent osjeća srednju bol, perkutano slabu bol, a termički podražaj ne daje nikakve rezultate. Na rendgenogramu se vidi karijesna lezija sa otvorenom pulpnom komoricom te gubitak kontinuiteta lamine dure i proširenje parodontne pukotine što je posljedica upale pulpe. Histološki nalazimo nekrotično tkivo na površini (ulceraciju) te apscese, a tkivo u dubljim slojevima je vitalno. Može se javiti i fibrozna barijera koja nam ukazuje da je pulpno tkivo otporno i da nastoji ograničiti upalni proces. Ako je upala trajala dulje vrijeme javlja se degeneracija ili distrofična mineralizacija, tj. odlaganje minerala soli sa tendencijom zatvaranja otvorenog dijela pulpe. U pulpnom tkivu se nalazi infiltracija upalnim stanicama i limfocitima te se mogu naći proširene i nove kapilare. U periapexnom području su upalne stanice, eksudat i granulacije, a bakterije nalazimo samo u području apscesa. Apexni dio

pulpnog tkiva može biti neinficiran i vitalan. Terapija se sastoji od uklanjanja karioznog dentina i ekskavacije ulceroznog dijela pulpe (5).

#### **8.2.2.2. Pulpitis chronica hiperplastica aperta**

Drugi naziv ovog oblika kronične upale je polip pulpe ili *pulpitis chronica granulomatoza externa*. To je proliferativni pulpitis kojeg uzrokuju kronični podražaji slabog intenziteta uslijed kojih dolazi do stvaranja granulacija koje su povezane s pulpnim tkivom i mogu ispunjavati cijelu karioznu šupljinu. Javlja se uslijed dugotrajne blage infekcije. Klinički se opaža čvorić tamno crvenog granulacijskog tkiva. Obično se javlja u djece i mlađih osoba što olakšava dijagnozu. Pacijent obično nema smetnji, osim ponekad se može javiti bol za vrijeme jela zbog pritiska na granulacijsko tkivo i krvarenje. Treba ga razlikovati od polipa gingive, koji prije endodontskog zahvata na tom zubu moramo ukloniti te polipa paradontnog tkiva, koji urasta kroz razoreno dno pulpne komore, jer takav zub nije prikladan za endodontsko liječenje. Na rentgenogramu se vidi karijesna šupljina s otvorenom pulpnom komoricom. Na histološkom preparatu polipa površina se sastoji od pločastog epitela, a sredina polipa od granulacijskog tkiva sa proliferacijom krvnih žila i fibroblasta. Terapija se sastoji od sljedećih postupaka: prvo se treba odstraniti polipno pulpno tkivo skalpelom ili ekskavatorom i ekstirpirati pulpno tkivo. Ako se radi o zubu kojemu apeksni otvor nije potpuno razvijen treba provesti pulpotomiju jer je pulpno tkivo u području apeksa najvjerojatnije histomorfološki nepromijenjeno (1,5).



### **8.2.2.3. Pulpitis chronica clausa**

Kronični pulpitis nastaje kod sekundarnog karijesnog procesa i kod karijesa polaganog toka. Pacijent se žali na spontane bolove i na osjetljivost na termičke podražaje. Perkutano se nalazi malo povećana osjetljivosti zahvaćenog zuba. Histološke promjene u pulpi su kronični apscesi i promjene u odontoblastima. Bakterija nema jer se takav oblik kroničnog procesa obično javlja zbog toksičnih i mehaničkih iritacija.

### **8.2.2.4. Pulpitis chronica granulomatosa interna (pulpom)**

Nazvana i unutarnji granulom, kronična je upala pulpnog tkiva koja se razvija pri slabijoj infekciji i kada je pulpno tkivo otporno na infekt. Uglavnom se radi o bujanju pulpnog tkiva i resorpciji zuba. Uzročni faktori mogu biti trauma, karijesni proces, brušenje zuba za krunice ili mostove, silikatna punjenja. U resorpciji zuba sudjeluju orijaške stanice (dentinoklasti) sa mnogo jezgara i biokemijski procesi. Smanjivanjem pH prema kiselom, dolazi do otapanja anorganske supstancije dentina i cementa. Zatim počinju djelovati orijaške stanice (dentinoklasti) koji primaju anorganski dio i transportiraju i tako nastaju pojedinačni defekti u obliku lakuna. Usporedno sa biokemijskim procesima u pulpnoj komorici i korijenskom kanalu buja vezivno tkivo. Ovakav oblik kroničnog pulpitisa najčešće se javlja na gornjem lateralnom sjekutiću. Rendgenska slika pokazuje proširenu pulpnu komoricu ili proširen lumen korijenskog kanalića koje nastaje zbog granulacijskog tkiva. Radi širenja lumena i bujanja granulacijskog tkiva može nastati fraktura zuba. Prema lokalizaciji resorpcija može biti u pulpnoj komorici, gornjoj, srednjoj ili apeksnoj trećini korijenskog kanala. Klinički na zubu se vidi prosijavanje pulpne komorice i

zub poprima ružičastu boju. Razvijanjem granuloma u području pulpne komorice ili, ako resorpcija u korijenskim kanalima nije opsežna, endodontsko liječenje je moguće, u protivnom, terapija je ekstrakcija zuba (5).

### **8.3. Nekroza pulpe**

Nekroza pulpe je odumiranje i propadanje pulpnog tkiva bez bakterijske infekcije. Nastaje na 2 načina: kazeozna i likvefakcijska nekroza. Kazeozna nekroza ili koagulacijska - pulpa ima izgled siraste mase, a sastoji se od koaguliranih bjelančevina, lipida i vode. Likvefakcijska nekroza- pulpa se pod utjecajem proteolitički enzima pretvara u mekanu i vlažnu masu. Nekroza pulpnog tkiva može nastati uslijed traume, ne liječenog pulpitisa, uslijed ne stručnih stomatoloških zahvata (iatrogena). Nekrotična infekcija se iz zuba širi dentinom, parodontom i hematogeno. Nekroza je asimptomatska i ne reagira na aplikaciju toplog i hladnog podražaja. Međutim, takvi zubi mogu biti osjetljivi na perkusiju i palpaciju ako postoji periapikalni proces. Terapija takvog stanja je endodontska.

### **8.4. Gangrena pulpe**

Gangrena pulpe je nekroza pulpe nastala djelovanjem mikroorganizama. Postoje dva oblika gangrene: vlažna i suha. Vlažna gangrena je karakteristična po eksudaciji i autolitskom raspadanju. Suha gangrena je karakteristična po znakovima mumifikacije. Raspadanjem leukocita i djelovanjem bakterija stvaraju se enzimi koji najviše utječu na raspadanje pulpnog tkiva. Bakterije koje nalazimo u takvoj pulpi su: streptokoki, stafilokoki, pneumokoki, anaerobi. Razgradni produkti pulpnog tkiva

jesu: sumporov vodik, amonijak, voda, indol, skatol, kadaverin i putrescin koji su uzrok neugodnog zadaha kada se otvori gangrenozna pulpa. Pacijent ne reagira na testove vitaliteta i ne osjeća bol, ali neugodan zadah prilikom otvaranja pulpne komorice potvrđuje da se radi o gangreni. Terepija zakvog zuba je endodontska.

## 9. KLINIČKA KLASIFIKACIJA

U kliničku klasifikaciju bolesti pulpe spadaju reverzibilni pulpitis, ireverzibilni pulpitis, hiperplastični pulpitis, nekroza pulpe i promjene na tvrdom tkivu koje nastaju kao posljedica iritacije (1). S obzirom na proširenost procesa upala pulpe se može podijeliti na *pulpitis partialis (coronaris)* i *pulpitis totalis (radicularis)*. Prema karakteru može biti serozna ili gnojna, prema trajanju akutna ili kronična, a s obzirom da li je pulpna komora otvorene ili ne razlikujemo *pulpitis aperta* i *pulpitis clausa* (5).

### 9.1. Reverzibilni pulpitis

Reverzibilni pulpitis je kliničko stanje blage pulpne upale. Blage i kratkotrajne iritacije kao što su početni karijes, abrazija, erozija, kiretaža parodonta mogu uzrokovati reverzibilni pulpitis. Reverzibilni pulpitis je najčešće asimptomatski, ali dolaskom u kontakt sa hladnom ili toplom tekućinom ili zrakom kože doći do oštre, kratkotrajne boli koja odmicanjem podražaja naglo prestaje i pulpa se vraća u normalno, zdravo stanje (1). Kod ovog tipa pulpitisa bol se skoro nikada ne javlja spontano. Histološki se vidi hiperemija odnosno vazodilatacija pulpnih kapilara s posljedičnim edemom što rezultira povećanim pulpnim tlakom koji uzrokuje pritisak na živčane završetke i to se očituje kao bol (4). Dijagnoza se temelji na osnovi simptoma i kliničkih testova. Najbolja terapija je uklanjanje podražaja i zatvaranje dentinskih tubulusa i vitalne pulpe nakon čega dolazi do smanjenja simptoma (1).

## 9.2. Ireverzibilni pulpitis

Ireverzibilni pulpitis često je nastavak reverzibilnog pulpitisa, karakteriziran je jakim boli koja ne prestaje uklanjanjem uzroka. Najčešći uzročnici su mikroorganizmi duboke karijesne lezije. Može biti simptomatski (akutni) sa spontanom i kontinuiranom boli ili asimptomatski (kronični), tj. bez boli. Prema uzroku dijeli se na infektivni (izazvan mikroorganizmima) i na sterilni (bez mikroorganizama). Obično se javlja kao asimptomatski, međutim mogu se javiti i intermitentne i kontinuirane epizode spontane boli bez vanjskog podražaja. Aplikacija vanjskog podražaja može dovesti do dugotrajne boli. Bol se javlja kao oštra ili tupa, lokalizirana ili difuzna. Aplikacijom topline javlja se trenutačna bol, a hladnoće dolazi do vazokonstrikcije, pada pulpnog tlaka i prestanka boli (1). Pacijenti često ne mogu odrediti koji je zub uzročnik boli (iradirajuća bol) te se često bol širi prema susjednim zubima, u sinus ili u uho. U kasnijem stadiju bol se opisuje kao pulsirajuća. Kod akutnog tipa histološki se javlja hiperemija koja jače oštećuje krvne žile i dolazi do dilatacije i povećane eksudacije, porasta tlaka i posljedično tome do boli. Raspadom odumrlih stanica oslobađaju se proteolitički enzimi koji dovode do autolize i lize okolnih stanica te stvaranja gnoja, a upala prelazi iz serozne u gnojnu. Bol ne prestaje nakon nestanka podražaja, a odgovor na toplo se može olakšati hladnoćom. Radiološki se ne može dokazati, ali može pomoći injiciranje lokalnog anestetika. Kronični pulpitis nastaje smirivanjem akutnog. U ovom obliku javlja se ravnoteža između obrambenih mehanizama i apsorpcije upalnog eksudata. Radi te ravnoteže izostaje povećanje intrapulpnog tlaka pa i boli. Gotovo čitavo vrijeme dominira proces stvaranja granulacijskog tkiva s pokušajem reparacije i cijeljenja pulpe (4). Dijagnostičke metode su inspekcija, često nalazimo veliku karijesnu leziju.

Testovi palpacije i perkusije su u većini slučajeva negativni, ali širenjem upale u parodontni ligament pojačana je osjetljivost na perkusiju. Terapija je endodontska, uklanjanje pulpnog tkiva (pulpektomija) i stavljanje intrakanalnih medikamentoznih uložaka, te punjenje kanala ili ekstrakcija ako nije moguća restauracija zuba (1).

### **9.3. Hiperplastični pulpitis**

Hiperplastični pulpitis je polip pulpe, oblik ireverzibilnog pulpitisa koji nastaje prerastanjem kronično upaljene pulpe mladog zuba na okluzalnu površinu. To je izraslina vezivnog tkiva, izgledom crvenkaste boje i oblika karfiola, potječe iz eksponirane pulpne komorice vitalne pulpe i raste u destruiranu krunu zuba. Posljedica je dugotrajne kronične iritacije niskog intenziteta uz očuvane obrambene mehanizme. Dakle, obilna prokrvljenost mlade pulpe, drenaža kroz kavitet i proliferacija tkiva odgovorna je za stvaranje polipa pulpe. Ponekad se javljaju simptomi poput spontane i dugotrajne boli na toplo i hladno te blaga bol kod žvakanja. Polip može biti pulpnog ili gingivnog podrijetla te je potrebno odignuti izraslinu i provjeriti gdje je vezana sa peteljkom. Dijagnozu olakšava činjenica da se obično javlja kod djece i mladih adolescenata i obično je klinička i rendgenološka gdje uočavamo karijesom eksponiranu pulpnu komoricu. Indicirana je endodontska terapija (pulpotomija ili pulpektomija) ili ekstrakcija zuba (1).

### **9.4. Nekroza**

Napredovanjem ireverzibilnog pulpitisa dolazi do pulpne nekroze. Pulpna nekroza je kliničko stanje smrti pulpe, a označava odumiranje i propast pulpnog tkiva bez

bakterijske infekcije (5). Nekroza pulpe može biti posljedica ne liječene upale pulpe gdje povećanjem tlaka dolazi do kolabiranja venske i limfne drenaže te posljedično tome do likvefakcijske nekroze (1). Likvefakcijska nekroza nastaje uslijed djelovanja proteolitičkih enzima koji pulpu pretvaraju u mekanu, vlažnu masu (5). Kao posljedica traumatskih ozljeda, poremećene ili prekinute cirkulacije nastaje ishemična nekroza pulpe. Razlikujemo potpunu nekrozu kod koje je pulpno tkivo u potpunosti odumrlo i djelomičnu kod koje postoje vitalni dijelovi unutar endodontskih dijelova zuba. Najčešće je asimptomatska, ali može biti praćena spontanom boli i nelagodnom na pritisak. Odumiranje pulpe je bezbolno sve dok se nekrotični sadržaj ne proširi kroz apeks korijena u kost. Zubi s nekrotičnom pulpom ne reagiraju ni na kakve podražaje testom vitaliteta te su često osjetljivi na perkusiju i palpaciju. Liječenje takvih zuba je isključivo endodontski ili vađenjem (1).

## **10. PROMJENE TVRDOG TKIVA UZROKOVANE UPALOM PULPE**

Iritacijom pulpe mogu nastati dvije promjene tvrdog tkiva: kalcifikacija i resorpcija.

### **10.1. Kalcifikacija u pulpi**

Posljedica traume, karijesa, bolesti parodonta mogu se pojaviti opsežne kalcifikacije pulpe. Obično su u obliku pulpolita (pulpnih kamenčića) koji se u pravilu nalaze u pulpnoj komori ili u obliku difuznih kalcifikacija koje se češće nalaze u korijenskom kanalu. Pulpni kamenci se, prema histološkoj građi, dijele na prave dentikle i pseudodentikle. Pravi dentikli su rijetki, okruženi su pulpnim tkivom i nastaju blizu apeksa korijena, a sastoje se od dentina, ostatka dentinskih kanalića i odontoblasta. Pravi dentikli nastaju od ostataka Hertwigove epitelne ovojnice koja zaostane u pulpi zbog poremećaja u razvoju i podražuje pulpno tkivo koje pod tim utjecajem stvara prave dentikle. S obzirom na histološku građu najviše pulpnih kamenaca su pseudopulpoliti koji nemaju strukturu pravog pulpolita i nastaju zbog cirkularnih smetnji ili zbog kalcifikacije tromba. Pseudopulpoliti mogu biti pričvršćeni za dentin ili ih dentin može kompletno opkoliti te se naziva intersticijski pulpolit. Pulpni kamenci se, s obzirom na lokalizaciju, dijele na slobodne, koji su okruženi pulpnim tkivom, prirasle, koji su djelomično srasli s dentinskim zidom i intersticijske koji su potpuno srasli sa dentinom (5). Pulpoliti su vidljivi radiološki dok su difuzne kalcifikacije jedino vidljive histološki. Kao odgovor na iritaciju na dentinu se mogu uočiti opsežne naslage tvrdog tkiva koja se naziva kalcifikacijska metamorfoza. Taj proces ovisi o intenzitetu iritacije i može dovesti do djelomične ili potpune radiografske ali ne i histološke obliteracije pulpne komore i korijenskog kanala. Prag



boli kod takvih zuba raste i često uopće ne reagiraju. Takvo stanje nije patološko i ne zahtijeva terapiju, ali pulpoliti često mogu otežati endodontski tretman (1).

## **10.2. Resorpcija**

Upala pulpe može pokrenuti resorptivne promjene dentina. Pulpa se pretvara u upaljeno tkivo sa dentinoklastičnom aktivnošću koje zahvaća dentin, a može i cement. Najčešće je posljedica traume. U većini slučajeva resorpcija je asimptomatska, na kruni zuba obično se nalaze ružičaste pjege koje zapravo predstavljaju granulacijsko tkivo koje prosijava kroz caklinu, a na rendgenogramu prosvjetljenje (radiolucencija). Najčešće su zahvaćeni prednji zubi u gornjoj čeljusti. Bolovi se javljaju kada dođe do perforacije korijena, a tada je jedina terapija ekstrakcija zuba. Preporuča se endodontski zahvat.

## **11. DIJAGNOSTIČKE METODE**

Dijagnostika je znanost o prepoznavanju bolesti na temelju znakova i simptoma bolesti i kliničkih testova. Osnovni koraci u dijagnostičkom postupku su: 1. Glavna pritužba, 2. Anamneza, 3. Oralni pregled i ispitivanja, 4. Analiza podataka, 5. Plan liječenja. Dijagnoza pulpnih bolesti iznimno je važna radi brzog prepoznavanja poremećaja i odabira pravilnog plana liječenja. Pravilnom dijagnozom i, posljedično tome, terapijskim postupkom, uklanjamo bol, širenje infekcije i mikroorganizama i imobiliziramo luksiran ili izbijen zub. Ključ učinkovitog liječenja je ispravna dijagnoza. U dijagnostičke postupke spada: opća medicinska anamneza, stomatološka anamneza, inspekcija i palpacija, radiološki postupci i klinički testovi vitaliteta.

### **11.1. Opća medicinska anamneza**

Premda ne postoji medicinsko stanje kod kojeg je kontraindicirano endodontsko liječenje neke stanja i bolesti mogu smanjiti pozitivan odgovor pacijenta na liječenje. U prvom redu to se odnosi na virusne zarazne bolesti kao što je sindrom stečene imunodeficijencije (AIDS) i hepatitis koji kompromitiraju imunološki sustav, lijekovi za prevenciju odbacivanja transplantata, lijekovi kod glukokortikosteroidne deficijencije, i teških alergija. Pacijenti sa dijabetesom tipa 2 imaju otežano cijeljenje, uzimanjem bisfosfonata kod osteoporoze i osteopenije (oralna primjena) te kod karcinoma, tj. koštanih metastaza (intravenska primjena) može se javiti opasna osteonekroza te treba izbjegavati kirurško liječenje. Također važno je saznati kardiovaskularne bolesti od kojih pacijent boluje poput umjetnih srčanih zalistaka, preboljelog infektivnog endokarditisa, srčane mane i transplantacije srca radi

primjene antibiotske profilakse, 2 grama amoksicilina 30 minuta do 1 sat prije zahvata kod kojeg će doći ko krvarenja ili ako postoji alergija na antibiotike penicilinskog tipa, daje se 600mg klindamicina. Takvi endodontski zahvati su instrumentacija apeksa, periapikalno kirurgija, incizija i drenaža.

## **11.2. Stomatološka anamneza**

Svrha stomatološke anamneze je ustanoviti razlog posjeta stomatologu, koje su glavne smetnje, kada su se pojavile i što ih smiruje ako se smiruju. Pitanja koja stomatolog postavlja vezana su za početak simptoma, koliko dugo traju, što ih uzrokuje a što smiruje, učestalost i intenzitet boli i koji je zub uzročnik ako ga pacijent može odrediti. Bol je najvažnija smetnja koju treba ukloniti. Prilikom upale pulpe aktivirana su C vlakna te se javlja tupu, probadajuća i teško lokalizirajuća bol. Kada se upala širi u periapeks, zub uzročnik lakše je odrediti zbog toga što se u tom području nalazi više živčanih vlakana i mehanoreceptora te je zub osjetljiv na perkusiju. Dulje trajanje simptoma može dovesti do fenomena reflektirane boli i otežati prepoznavanje zuba uzročnika. Takvim ispitivanjem postavlja se privremena dijagnoza koja se upotpunjuje daljnjim kliničkim pregledom. Također dobivamo uvid u pacijentova očekivanja i motivaciju.

## **11.3. Inspekcija**

### **11.3.1. Ekstraoralna inspekcija**

Ekstraoralnim pregledom uočavamo opći izgled, asimetriju lica, oticanje, crvenilo, ekstraoralne ožiljke i sinus trakt te limfadenopatiju. Uviđamo i ekstraoralno proširenje upale.

### **11.3.2. Intraoralna inspekcija**

Intraoralnim pregledom dobivamo u uvid pacijentovu higijenu i motivaciju, broj ekstrahiranih zuba te broj ispuna, karijes, abraziju, eroziju, kamenac, diskoloraciju zuba. Najčešće smetnje su bol i oticanje koji se u pravilu javljaju zajedno, zadah, promjena boje zuba, pomičan i slomljen zub. Dulje trajanje simptoma može dovesti do fenomena reflektirane boli i otežati prepoznavanje zuba uzročnika. Najčešći uzročnici lošeg zadaha su kronični periapreksni ili parodontni apsces sa drenažom gnoja kroz sinus trakt u usnu šupljinu.

### **11.4. Klinički testovi**

Postoje 2 grupe testova: perkusija i palpacija za uvid u stanje potpornog tkiva i testovi vitaliteta koji nam daju ocjenu stanja pulpe. Testovima vitaliteta se ne testiraju zubi nego reakcije pacijenta na primjenu različitih stimulansa. Prilikom korištenja kliničkih testova važno je uključiti i kontrolni zub sličnog tipa kao sumnjivi zub te se pritom pacijentu ne smije reći koji se zub ispituje (1,5).

#### **11.4.1. Perkusija i palpacija**

Perkusija se izvodi horizontalnim i vertikalnim kuckanjem incizalnog brida ili okluzalne plohe krune zuba drškom ogledala. Bolan odgovor na horizontalnu perkusiju sumnja se na parodontnu upalu, a ako dobijemo odgovor na vertikalnu perkusiju sumnjamo na periapeksu upalu. Periapeksna upala uzrokuje oštru bol. Kada prilikom palpacije čujemo mukli zvuk u usporedbi sa zubom koji ima vitalnu pulpu sumnjamo da pulpa propada ili da je nema. Korisno je još kada se pacijent žali na bol prilikom žvakanja kada isto sumnjamo na periapeksnu upalu. Potrebno je perkutirati i susjedne i kontralateralne zube kao kontrolu osjetljivosti. Susjedni zubi

moгу biti pojačano osjetljivi zbog širenja upale. Palpacija je čvrsti pritisak prstom na mukožu u razini apeksa zuba uzročnika. Palpacijom se otkriva proširenost upalnog procesa, a bolan odgovor u području vrha korijena upućuje na periapikalnu upalu ili parodontnu prilikom boli u području tijela korijena.

#### **11.4.2. Testovi vitaliteta**

Postoji pet osnovnih vrsta testiranja vitaliteta: hladno, toplo, električni podražaj ili stimulacija dentina i bilježi se verbalni odgovor pacijenta. Peti test vitaliteta mjeri protok krvi kroz pulpu i temelji se na tome da je protok krvi povećan u upaljenom tkivu. Odabir testa vitaliteta temelji se na simptomima pacijenta i pouzdanosti testa te bi trebalo koristiti onaj koji uzrokuje simptome na koje se pacijent žali. Električno stimuliranje pulpe može utvrditi da li postoji vitalno tkivo u zubu. Testiranje hladnoćom daje informacije o vitalitetu pulpe i upali. Toplina je najmanje pouzdana, a mjerenje protoka je teško izvodivo u ambulanti.

##### Testovi hladnoćom

Kod testova hladnoćom obično rabimo 3 metode: obični led, led ugljičnog dioksida (CO<sub>2</sub> ili suhi led na -70 C), diklorodifluorometanom na -40 C i rashlađivač (etilenklorid). Rashlađivač u spreju je najprikladniji i nasprejan na veći komad vate najučinkovitiji je u smanjenju temperature unutar pulpne komore zuba prekrivenog potpunom krunicom. Zub se pripremi tako da se stave vaterolice i posuši te se na njega prsloni štapić leda ili vatica sa nasprejanim ledom. Kod zdrave pulpe dobijemo oštar i kratak odgovor, a intenzivni i produženi kod ireverzibilnog pulpitisa. Nekrotična pulpa ne daje nikakav odgovor. Lažno negativni odgovor se javi kod kalcificiranih kanala, a lažno pozitivni kada se dotakne gingiva ili susjedni

zdravi zub. Ova vrsta ispitivanja vitaliteta učinkovitija je na prednjim nego na stražnjim zubima (1).

#### Testovi toplotom

Najbolji, najsigurniji i najjednostavniji postupak primjene ovog testa je rotirajuća gumica za poliranje koja rotiranjem stvara trenje na zubu i posljedično tome toplinu ili primjena vruće vode. Može se primijeniti i zagrijana gutaperka na facijalnu plohu zuba koja je prije toga izolirana vazelinom ili baterijski uređaji. Zub se zagrijava do pojave boli, a kratka i oštra bol upućuje na vitalitet zuba. Pojavljivanjem jako bolne reakcije možemo sumnjati na totalni gnojni pulpitis. Prije primjene ovog testa dobro je zube izolirati koferdamom da izbjegnemo lažno pozitivan nalaz. Ovaj test najmanje je koristan i rutinski se ne radi osim kada je glavni simptom osjetljivost na toplinu, a ne znamo koji je zub uzročnik.

#### Električni testovi

Električni test vitaliteta mjeri vitalnost pulpe izravnom stimulacijom živčanih vlakana. Za električno testiranje vitaliteta koriste se uređaji, vitalometri koji stvaraju struju visoke frekvencije. To su monopolarni uređaji pri kojima struja teče iz sonde na zub i preko pacijenta natrag u uređaj. Prije korištenja električnih testera potrebno je očistiti, osušiti i izolirati zube. Zatvaranje strujnog kruga postiže se tako da se druga elektroda postavi na pacijentovu usnu ili ju pacijent drži u ruci. Uređaj se postavi na facijalnu ili lingvalnu površinu zuba ili na incizalni brid, a nivo struje se postupno povećava dok pacijent ne osjeti. Što se više pomičemo prema lateralnim

zubima potrebna je jača struja. Stimulacija strujom se može osjetiti kao bockanje, probadanje ili vrućina. Pozitivan odgovor upućuje na vitalno tkivo, a negativan na nekrozu pulpe. Lažno negativan nalaz možemo dobiti kod kalcificiranih kanala. Važno je znati da su pacijenti koji imaju pace-maker kontraindicirani za uporabu ovakvog testa (1,5).

### **11.5. Radiološko ispitivanje**

Otkrivanjem X-zraka Conrad Roetgen omogućio je novu vrstu dijagnostičkog ispitivanja. Rendgenske slike u endodonciji olakšavaju nam otkrivanje karijesnih lezija, pogotovo aproksimalnih karijesa, neodgovarajuće ispune, endodontska liječenja, periapikalne lezije, resorpciju korijena, obliterirane korijenske kanale, horizontalne i vertikalne frakture korijena i pulpne kamence. Međutim, rendgenske slike su dvodimenzionalne i često se javlja superpozicija pa su ponekad nepouzdana (1). U današnje vrijeme sve je češće primjena CBCT-a. CBCT se sastoji od izvora divergentnog snopa rendgenskih zraka i detektora koji je dvodimenzijski i fiksiran za pokretno postolje. Oko pacijentove glave rotira prsten velikog radijusa koji sadrži rendgensku cijev s detektorima. Za kvalitetnu sliku vrlo je bitno stabilizirati pacijentovu glavu. CBCT omogućuje točnu vizualizaciju zubnih struktura u njihovom stvarnom prostornom prikazu 1:1. Snimanje je ugodno za pacijenta jer sjedi ili stoji, a vrijeme snimanja traje manje od 30 sekundi koliko je dovoljno za prikupljanje svih podataka potrebnih za stvaranje trodimenzionalne slike. U odnosu na klasični CT cijena i veličina uređaja su manje, brzina snimanja je 30 sekundi odnosno jedna rotacija oko pacijenta, visoka rezulucija, manja doza zračenja jer imitira pulsirajuće zračenje, milimetarski točna analiza i ugodnost za pacijenta (12).

## 12. RASPRAVA

Patološka stanja pulpe, klinički, mogu biti asimptomatska ili simptomatska, odnosno reverzibilna ili ireverzibilna. Pravovremenim dolaskom stomatologu pulpa zuba se može spasiti i ostati vitalna, no, ako pacijenti dođu s uznapredovalom upalom jedino što se može učiniti je ukloniti pulpno tkivo da se spasi zub. Naime, kao što je poznato, pulpa zuba na sve podražaje reagira samo s boli koja može biti blaga do jako neugodne, lokalizirana ili odražena stoga je važno da stomatolog dijagnosticira pravi zub uzročnik boli, jer je to od presudnog značaja za provođenje uspješne terapije. Dijagnostika predstavlja posredni proces prepoznavanja trenutnog stanja i njegovog diferenciranja od svih patoloških lezija koje mogu uzrokovati slične simptome. Pomoću dijagnostičkih postupaka, u koje ubrajamo opću medicinsku anamnezu, stomatološku anamnezu, inspekciju, palpaciju, radiološke postupke i kliničke testove vitaliteta, stomatolog vrlo često uspijeva odrediti uzrok boli, što je ponekad iznimno teško, jer bol koja se čini dentalnog uzroka može biti posljedica sasvim drugog izvora i obrnuto. Međutim, ponekad je, radi utvrđivanja difrencijalne dijagnostike boli u kraniofacijalnoj, odnosno, orofacijalnoj regiji, potrebna i specijalistička suradnja kako bi se utvrdio uzrok boli, pogotovo ako se radi o višestrukoj simptomatologiji i kroničnoj boli. Nakon postavljanje dijagnoze potrebno je odrediti ispravnu i učinkovitu terapiju kako bismo uspješno sanirali sve patološke promjene pulpe i izliječili pacijenta uklanjanjem eventualnih uzroka boli te funkcijskom i estetskom rekonstrukcijom zahvaćenih zubi.



### **13. ZAKLJUČAK**

Čovjekova denticija se sastoji od 20 mliječnih i 32 trajna zuba. Zubi služe za pravilan rast i razvoj orofacijalnog sustava, odgrizanje, usitnjavanje i drobljenje hrane, govor i estetiku pa njihovo očuvanje u usnoj šupljini je vrlo bitno za opće zdravlje i normalan život. Briga o zubima počinje već od ranog djetinstva od strane roditelja sa pravodobnim odlaskom stomatologu, pravilnom prehranom i održavanjem oralne higijene i učenjem higijenskih navika djeteta i kasnije u adolescentnom i odraslom razdoblju. Bol je specifičan osjet koji nas upozorava na oštećenje tkiva i upućuje nas da maknemo uzročnik koji ga uzrokuje. Pulpa zuba na podražaje reagira samo sa boli koja može biti blaga do jako neugodne, lokalizirana ili odražena stoga je važno da stomatolog dijagnosticira pravi zub uzročnik boli i tretira ga na pravilan način. Stomatolog da bi zadržao zub u usnoj šupljini često mora ekstripirati pulpu. Dijagnostičke metode poput testova vitaliteta, perkusije i palpacije te rentgenske slike služe nam za prepoznavanje zuba uzročnika i uvelike olakšavaju posao. No iskustvo i znanje stomatologa i odabir odgovarajuće tehnike ključni su za uspješnost terapijskog zahvata.

## **14. SAŽETAK**

Pulpa zuba je specifičan organ koji se nalazi unutar tvrdog dentinskog oklopa okruženim caklinom i cementom. Različiti iritansi koji djeluju na nju izravno ili posredno uzrokuju dilataciju kapilara i usporavanje protoka krvi, povećanu permeabilnost i eksudaciju, povećanje intrakapilarnog i intrapulpnog tlaka. Dolazak medijatora upale uzrokuje bol neizravno pritiskom na živčane završetke i izravnim djelovanjem na nociceptore. Patološke promjene pulpe mogu biti izrazito bolne. Bol se može javiti spontano, promjenom položaja tijela ili na određeni podražaj. Pravovremenim dolaskom stomatologu pulpa zuba se može spasiti i ostati vitalna no ako pacijenti dođu sa uznapredovalom upalom jedino što možemo učiniti je ukloniti pulpno tkivo da spasimo zub. Pravilna dijagnoza izuzetno je važna jer bol često iridira u okolne strukture. Pravodobni dolazak stomatologu vrlo je važan za spas pulpe.

## **15. SUMMARY**

### **Pathological changes in pulp tissue**

The pulp of the tooth is a specific organ that is located inside the hard dentine armor surrounded by enamel and cementum. Various irritants that act on it directly or indirectly are causing dilation of capillaries and slowing blood flow, increased permeability and exudation, increasing capillare and pulp pressure. Inflammatory mediators are causing the pain indirectly by pressuring on nerve endings and directly by action on nociceptors. Pathological changes in the pulp can be extremely painful. The pain can occur spontaneously, by changing the position of the body or to a particular stimulus. The timely arrival to the dentist the dental pulp of the tooth can be saved and remain vital but if patients come with increased inflammation only thing we can do is to remove the pulp tissue to save the tooth. Proper diagnosis is very important because pain often occurs in the surrounding structures. Timely appointment is very important to save the pulp.

## 16. LITERATURA

1. Walton RE, Torabinejad M. Endodoncija - Načela i praksa. Zagreb: Naklada Slap; 2009.
2. Knežević G. Oralna kirurgija 2. Zagreb: Medicinska naklada; 2003.
3. Šutalo J, i sur. Patologija i terapija tvrdih zubnih tkiva. Zagreb: Naklada Zadro; 1994.
4. Pandurić V, Kranjčić J. Histologija zubne pulpe. Sonda. 2008;16:35-8.
5. Njemirovskij Z, i sur. Klinička endodoncija. Zagreb: Globus; 1987.
6. Gamulin S, Marušić M, Krvavica S. Patofiziologija. Zagreb: Medicinska naklada; 1996:321-8.
7. Guyton AC, Hall JE. Medicinska fiziologija. 11 izd. Zagreb: Medicinska naklada; 2006.
8. Zieglgänsberger W, Berthele A, Tölle TR. Understanding Neuropathic Pain. CNS Spectr. 2005;10(4): 298-308.
9. Bagatin M, Virag M. Maksilofacijalna kirurgija. Zagreb: Školska knjiga;1991.
10. Cohen S, Burns RC. Pathways of the pulp. 8<sup>th</sup> ed. St Louis London Philadelphia Sydney: CV Mosby Co;2002.
11. Weine SF. Endodontic Therapy. St.Louis: Mosby;1996.
12. Whites C, Pharoah MJ. Oral radiology. St Louis: Mosby;2004.

## **17. ŽIVOTOPIS**

Goran Mesarić rođen 30.04.1989. u Čakovcu. Završetkom osnovne škole upisuje gimnaziju u Čakovcu. Studij dentalne medicine u Zagrabu upisuje 2008 godine, a diplomira 2015.