

Regenerativna endodoncija u dječjoj stomatologiji

Narančić, Martin

Master's thesis / Diplomski rad

2015

Degree Grantor / Ustanova koja je dodijelila akademski / stručni stupanj: **University of Zagreb, School of Dental Medicine / Sveučilište u Zagrebu, Stomatološki fakultet**

Permanent link / Trajna poveznica: <https://um.nsk.hr/um:nbn:hr:127:791965>

Rights / Prava: [Attribution-NonCommercial-NoDerivs 3.0 Unported / Imenovanje-Nekomercijalno-Bez prerađivanja 3.0](#)

Download date / Datum preuzimanja: **2024-09-26**



Repository / Repozitorij:

[University of Zagreb School of Dental Medicine Repository](#)



SVEUČILIŠTE U ZAGREBU
STOMATOLOŠKI FAKULTET

Martin Narančić

**REGENERATIVNA ENDODONCIJA U DJETINJSTVU
STOMATOLOGIJI**

DIPLOMSKI RAD

Zagreb, srpanj 2015.

**Rad je izrađen na Zavodu za dječju i preventivnu stomatologiju
Stomatološkoga fakulteta u Zagrebu**

**Mentor: dr. sc. Tomislav Škrinjari, dr. med. dent., specijalist dječje i
preventivne stomatologije, Stomatološki fakultet Sveučilišta u Zagrebu**

Lektor teksta na hrvatskom jeziku: Danijela Petaros Globan, prof. hrvatskoga jezika i
književnosti, prof. fonetike i dipl. bibliotekarica

Mobitel: 098 624 425

E-mail adresa: dpetaros@gmail.com

Lektor teksta na engleskom jeziku: Martina Matijašević, profesorica hrvatskog i
engleskog jezika.

Mobitel: 098 161 0336

e-mail adresa: martina.matijasevic1@gmail.com

Rad sadrži:

- 46 stranica
- 16 slika
- 1 CD

Zahvaljujem svom mentoru dr. sc. Tomislavu Škrinjari u na pomo i, strpljenju i korisnim savjetima tijekom izrade ovog diplomskoga rada.

Posebno zahvaljujem obitelji, a osobito svojoj mami, koja mi je tijekom studiranja pružila bezuvjetnu ljubav, razumijevanje i potporu.

Iskreno zahvaljujem svim svojim prijateljima, koji su mi na bilo koji način pomogli i bili podrška za vrijeme mog studija.

„...znatiželjnom i zaigranom dječaku i njegovoj p... elici...“

SADRŽAJ

1. UVOD	1
2. SVRHA RADA	3
3. APEKSNI ODONTOGENI KOMPLEKS	4
3.1. Hertwigova epitelna ovojnica.....	4
3.2. Zubna papila	4
3.3. Zubni folikul.....	5
4. ANESTEZIJA	6
5. KOFERDAM	6
6. INSTRUMENTACIJA	6
7. IRIGACIJA I DEZINFEKCIJA	7
7.1. Vodikov peroksid (H_2O_2)	8
7.2. Klorheksidin (CHX)	8
7.3. Natrijev hipoklorit (NaOCl)	8
7.4. Jod	9
7.5. Dinatrij-etilendiamintetraoctena kiselina (EDTA)	9
7.6. Dezinfekcija aktivirana svjetlom (DAS)	10
8. ME UPOSJETNI LIJEKOVI	12
8.1. Kalcijev hidroksid ($Ca(OH)_2$).....	12
8.2. Antibiotici.....	12
8.2.1. Trostruka antibiotska pasta (TAP)	13
9. EKSTRACELULARNI MATRIKS	16
9.1. Krv.....	16
9.2. Plazma bogata trombocitima (PRP)	17
9.3. Fibrin bogat trombocitima (PRF)	18
9.4. Nekroti na sterilna pulpa.....	18
10. MATERIJALI ZA DIREKTNO PRIKREVANJE MATRIKSA	20
10.1. Mineral trioksid agregat (MTA).....	20
10.2. Biodentine	21
11. POSTENDODONTSKA OPSKRBA ZUBA	22

12. EVALUACIJA USPJEHA	22
13. KLINI KI POSTUPAK.....	23
13.1. Prva posjeta	23
13.2. Druga posjeta.....	27
14. RASPRAVA.....	32
15. ZAKLJU AK.....	40
16. SAŽETAK.....	41
17. SUMMARY	42
18. LITERATURA	43
19. ŽIVOTOPIS	45

POPIS SKRA ENICA I AKRONIMA

NaOCl	natrijev hipoklorit
CHX	klorheksidin
H ₂ O ₂	vodikov peroksid
EDTA	etilendiamintetraoctena kiselina
DAS	dezinfekcija aktivirana svjetlom
Ca(OH) ₂	kalcijev hidroksid
TAP	trostruka antibiotska pasta
DNK	deoksiribonukleinska kiselina
MTA	mineral trioksid agregat
CCS	caklinsko-cementno spojište
PRP	plazma bogata trombocitima
FRP	fibrin bogat trombocitima
LDF	laser doppler flowmetrija
SIC	staklenoionomerni cement
EPT	elektri ni test pulpe

RTG	rendgenska snimka
PCA	para-kloranilin
PPP	plazma siromašna trombocitima

1. UVOD

Naj eš i uzrok nekroze pulpe kod nerazvijenih trajnih zubi je karijes ili trauma (1). Nekroza pulpe kod mladih trajnih zubi dovodi do mnogih komplikacija. Prerani gubitak vitaliteta spreava razvoj korijena ostavljaju i tanke zidove korijenskog kanala i široki apeksni otvor. Konvencionalne tehnike lije enja trajnih zubi s razvijenim korijenskim kanalom se ne mogu primijeniti kod lije enja nerazvijenih trajnih zubi radi njihove kompleksne anatomske gra e. Instrumentacija i punjenje korijenskog kanala kod nerazvijenih trajnih zubi je teška i nemogu a korištenjem konvencionalnih endodontskih tehnika. Nadalje, slabi i tanki zidovi korijenskog kanala su skloni frakturiranju (2).

Godine 1960. Nygaard-Ostby pokušao je primijeniti tehniku revaskularizacije na nekrotičnom i inficiranom zubu s periapikalnim procesom. Rezultati su bili ograničeni zbog nepostojanja materijala potrebnih za postupak. Inwaya i suradnici su opisali postupak revaskularizacije na primjeru lije enja nekrotičnog i nerazvijenog mandibularnog drugog pretkutnjaka. Primijetili su mineraliziranje tkiva i nastavak rasta i razvoja korijena.

Banchs and Trope su 2004. godine opisali novu tehniku lije enja na primjeru nekrotičnog i nerazvijenog mandibularnog drugog premolara sa širokim apeksnim otvorom i nazvali je „revaskularizacija”. Autori su koristili NaOCl i CHX kao otopine za irigaciju i kombinaciju tri antibiotika (ciprofloksacin, metronidazol i minociklin) za dezinfekciju korijenskog kanala, koju je opisao Hoshino i suradnici. Nakon dvije godine, otkriveno je da su zidovi korijenskog kanala postali deblji i vrš i i da se apeks normalno zatvorio. Time su dokazali da je revaskularizacijom

mogu e lije iti nerazvijene trajne zube sa širokim apeksnim otvorom i velikim periapikalnim procesima, tako da se replicira identna situacija revaskularizacije, koja je moguća kod avulziranog zuba. Nakon njih su mnogi znanstvenici pokušali primijeniti ovaj pristup lije enja i ve ina ih je primjenjena na sjekuti ma i pretkutnjacima djece u rasponu od 8 do 14 godina (3).

2. SVRHA RADA

Svrha rada je objasniti tehniku lije enja mladih, trajnih zubi s nezavršenim rastom i razvojem korijena postupkom revaskularizacije pulpe.

3. APEKSNI ODONTOGENI KOMPLEKS

3.1. Hertwigova epitelna ovojnica

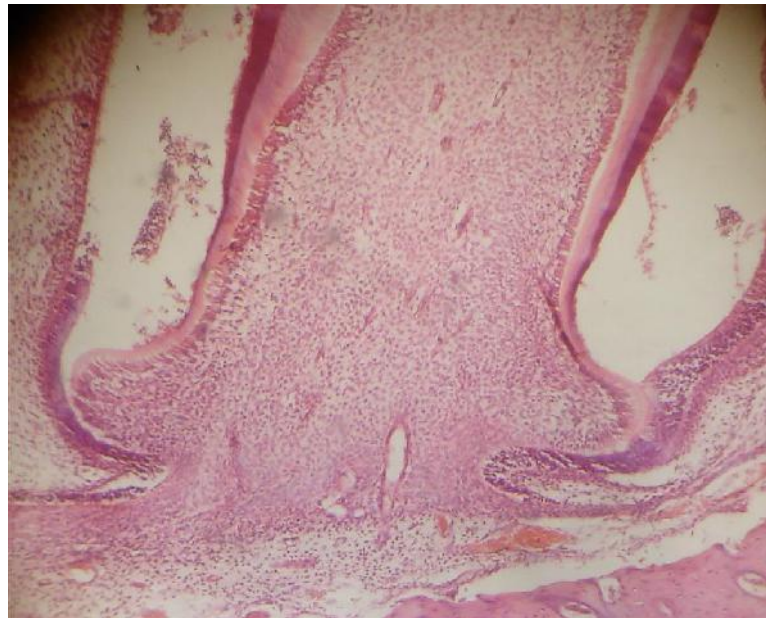
Kada je razvoj krune završen, stanice u području caklinskog organa nastavljaju sa svojim razvojem i stvaraju dvostruki sloj stanica nazvanim epitelna korijenska ovojnica ili Hertwigova epitelna ovojnica. Hertwigova ovojnica počinje na mjestu gdje odlaganje cakline završava. Unutarnji sloj ovojnice se stvara od unutarnjeg caklinskog epitela. Ove stanice potiču u diferencijaciju odontoblasta, koji potječu od zubne papile, te dolazi do odlaganja dentina. Kako se ovojnica produžava, ona postaje „arhitekt“ korijena. Dužina, zavijenost, debljina i broj korijenova ovise upravo o unutarnjem sloju stanica korijenske ovojnice. Nakon formiranja dentina s unutarnje strane ovojnice, vanjske stanice ovojnice kreću se u odlagati intermedijarni cement, odnosno tanki sloj acelularnog cementa. Kada završi razvoj korijena, ovojnica se dispergiraju u epitelne ostatke (Malassezova tjelešca) (Slika 1).

3.2. Zubna papila

Stanice dentalne papile se diferenciraju u dodiru s Hertwigovom ovojnicom u odontoblaste koji odlažu dentin.

3.3. Zubni folikul

Mezenhimalne stanice zubnog folikula se kreću u izmeću u epitelnih ostataka Hertwigove ovojnice do površine korijena. Na tom mjestu se diferenciraju u cementoblaste i kreću u odlagati cementoid na površinu intermedijarnog cementa. Stanice dentalnog folikula također se diferenciraju u osteoblaste, koji stvaraju alveolarnu kost te u fibroblaste, koji su zaduženi za razvoj parodontnog ligamenta (4).



Slika 1. Hertwigova epitelna ovojnica

Preuzeto: (5)

4. ANESTEZIJA

Postupak revaskularizacije pulpe u jednoj od svojih faza lije anja zahtjeva provokaciju krvarenja. Ono treba biti dostatno da bi se formirao zadovoljavaju i krvni ugrušak. Ponekad može biti izazovno i upravo radi toga se preporu a uporaba lokalnog anestetika bez vazokonstriktora (epinefrina). To se pogotovo odnosi na drugi posjet pacijenta pri kojem se stimulira apikalno krvarenje (6).

5. KOFERDAM

Lije enje zuba tehnikom revaskularizacije pulpe je izuzetno osjetljiv postupak. Upravo iz toga razloga izolacija zuba i osiguravanje suhog radnog polja koferdamom je neizbježna. Preporu a se tako er da se prije po etka trepanacije, kruna zuba dezinficira sa 10% povidon-jodinom (Betadine) kako bi se maksimalno reducirala prisutnost bakterija i time izbjeglo kompromitiranje zahvata.

6. INSTRUMENTACIJA

Ve ina autora smatra da bi se trebala izbje i instrumentacija. Korištenje endodontskih instrumenta oslabljuje ionako tanke stijenke korijenskog kanala i ošte uje mati ne stanice prisutne u apeksnom podru ju. Dvije vrste stanica su potrebne kako bi se postigao normalan razvoj korijena: odontoblasti i epitelne stanice

Hertwigove ovojnice. Obje vrste stanica su obilno prisutne u apeksnom području nezrelih trajnih zubi i mogu preživjeti upalu. U tom slučaju stanice se diferenciraju u sekundarne odontoblaste koji će potom stvarati dentin na stijenkama korijenskog kanala i započeti rast i razvoj korijena.

7. IRIGACIJA I DEZINFEKCIJA

Irigansi igraju važnu ulogu u primarnoj dezinfekciji. Trebali bi imati maksimalan baktericidni i bakteriostatski učinak sa minimalnim citotoksičnim učinkom na matične stanice i fibroblaste te omogućiti njihovo preživljenje i obnoviti sposobnost proliferacije.

Infekcija pulpe se širi prema apeksnom području i stvara nepovoljne kiselinske uvjete za ikakav oblik tkivne regeneracije. Bakterije invadiraju i u kanal stvaraju biofilmove koji se adheriraju na zidove korijenskog kanala, ulaze u dentinske tubuluse i zakutke apeksnog područja. U ovim područjima bakterijski biofilmovi su prilično nedostupni dezinfekcijskim postupcima, a bakterije skrivene u dubini biofilma otporne na djelovanje antibiotika i irigansa. Kako bi se osigurala optimalna dezinfekcija korijenskog kanala za tkivnu regeneraciju potrebno je razbiti i eliminirati biofilmove.

Aktiviranje irigansa u korijenskom kanalu je jedini način da se mehanički dezintegrira bakterijski biofilm u područjima nedostupnim instrumentaciji. Upravo to opravdava korištenje zvukovnih endodontskih instrumenata. Oni stvaraju proces kavitacije, koja povisuje temperaturu irigansa i usmjerava ga u sve zakutke endodontskog prostora. Time se pojačava djelovanje irigansa i dezintegrira

bakterijski biofilm. Prilikom aktivacije je važno izbjeći direktan dodir zvu nog instrumenta s dentinskim zidom.

7.1. Vodikov peroksid (H_2O_2)

Otapajuće djelovanje vodikovog peroksida gotovo ne postoji, ali zato posjeduje hemostatički učinak. Vodikov peroksid je antiseptik, koji djeluje otpuštanjem radikala kisika. Nažalost, njegovo djelovanje je kratko i brzo neutralizirano organskim ostacima. Povrh toga, zahtijeva ispiranje, kako bi se smanjila bol i mogućnost nastanka poslijeoperativnog edema.

7.2. Klorheksidin (CHX)

Klorheksidin kao 2% gel je privremeni antiseptik izbora. Dobro i prolongirano djeluje na kandidu i gram⁺ bakterije. Njegove pozitivno nabijene molekule se adsorbiraju na dentinske zidove i otpuštaju klorheksidin najmanje 2 do 12 tjedana spreavajući i reinfekciju. Unatoč prednostima, klorheksidin nema sposobnost otapanja organskog i anorganskog sadržaja.

7.3. Natrijev hipoklorit ($NaOCl$)

Natrijev hipoklorit je zlatni standard u endodonciji. Ima svojstvo otapanja nekrotičnog tkiva i široki antiseptički učinak. Preporučene koncentracije variraju između 0.5% i 5.25%. Citotoksičnost $NaOCl$ je proporcionalna koncentraciji.

Koncentracija od 2.5% daje najbolji kompromis između inkovitosti i citotoksičnosti. Povišenje temperature 2.5% NaOCl na 37°C daje otopinu u inkovitost jednaku 5.25% otopini NaOCl.

7.4. Jod

Jod ima antibakterijski, antifungalni, antivirusni i inak te djeluje i kao sedativ. Gnoj i krv ne poništavaju njegovo djelovanje. Nedostatak mu je što boji zubno tkivo u smeđu boju (7).

Povidon-jodid (Betadine) je površinski aktivan kompleksni spoj joda s polivinil-pirolidonom. To je smeđi prašak bez mirisa dobro topljiv u vodi i alkoholu. Povidon-jodid kompleks je elementarnog joda s molekulom neutralnog organskog nosa a koji ga postupno otpušta, djeluju i dugotrajno baktericidno bez podražajnog učinka na tkivo (8).

7.5. Dinatrij-etilendiamintetraoctena kiselina (EDTA)

Kelatori su slabe kiseline, koje reagiraju s anorganskom komponentom dentina. EDTA-tip kelatora omogućuje bolje vlaženje i uklanjanje zaostatnog sloja (7). Djeluje oslobađanjem natrija i keliranjem kalcija iz dentina što rezultira djelomičnom demineralizacijom stijenke korijenskog kanala (25). Korištenje EDTA-e prije ostalih irigacija pospješuje maksimalno preživljavanje matičnih stanica.

17% EDTA se često koristi u slučajevima bakterijske infekcije, kako bi se uklonio zaostatni sloj i otvorili ulazi u dentinske tubuluse što omogućuje bolju

penetraciju irigansa i intrakanalnih lijekova. EDTA pojačava bakteriostatsko i baktericidno djelovanje različitih irigansa. Njeno kelirajuće djelovanje omogućuje oslobađanje faktora rasta, koji ostaju zarobljeni u dentinu za vrijeme dentinogeneze, a može stimulirati proliferaciju matičnih stanica.

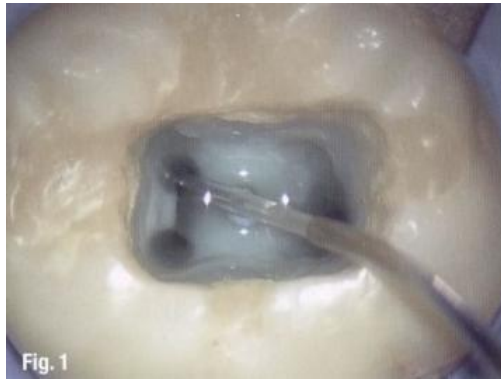Ispiranje fiziološkom otopinom izmeđ u svakog ispiranja različitim irigansima sprečava stvaranje precipitata, uklanja zaostatni sloj i ostatke irigansa (7).

7.6. Dezinfekcija aktivirana svjetlom (DAS)

Dezinfekcija aktivirana svjetlom predstavlja novi koncept u modernoj dentalnoj medicini. Zasniva se na kombinaciji kromoforne otopine (toluenski klorid) aktivirane laserom niske jakosti (Slika 2). Lasersko svjetlo aktivira kromofor i stvara kaskadu energetskog prijenosa, koji izaziva različite kemijske reakcije u kojima nastaju singletni kisik (O_2^*) i slobodni radikali, a oni eliminiraju mikrobe. DAS koristi kemijske kromofore uobičajeno nazvane fotosenzitizatori. Oni se se vežu za stanične stijenke, a apsorbiranjem svjetla ulaze u pobuđeno stanje i ubijaju i bakterije. Postoje dva mehanizma reakcija. U tipu 1 dolazi do stvaranja visokoreaktivnih slobodnih radikala. U tipu 2 fotosenzitizator reagira s molekularnim kisikom i stvara sekundarno reaktivni kisik (singletni kisik), koji remeti staničnu funkciju.

Bakterijske stanice su generalno više osjetljive na svjetlom aktivirane fotosenzitizatore nego stanice sisavaca, jer posjeduju manje obrambenih mehanizama, koji bi im pomogli da prežive oksidacijski inzult (9). Afinitet fotosenzitizatora prema bakterijskim stanicama bi se mogao povećati njegovim

spajanjem s polilizinskim polimerom, koji ima afinitet za stani nu stijenku bakterije (10).



Slika 2. Toluenski klorid u sustavu kanala mandibularnog molara. Primijetite laserski nastavak (isklju en) u kanalu. Preuzeto: (11)

8. ME UPOSJETNI LIJEKOVI

8.1. Kalcijev hidroksid (Ca(OH)₂)

U nekim slučajevima Ca(OH)₂ se pokazao uspješnim za dezinfekciju korijenskih kanala (12). Ipak, u potpunosti je neuspješan u borbi s tvrdokornom bakterijom *Enterococcus faecalis* (7). Visoki pH dovodi do omekšanja dentinskih zidova, izaziva nekrozu tkiva, što umanjuje mogućnost formiranja ugruška, a djelovanje upalnih eksudata umanjuje njegovu učinkovitost (7,13). Radi toga ga se aplicira isključivo u koronarnoj polovini korijenskog kanala, što dovodi u pitanje uspješnost ishoda terapije. Aplikacija Ca(OH)₂ u apikalnoj polovini bi izazvala citotoksičnost i na matične stanice i kompromitirala bi ishod terapije (12).

8.2. Antibiotici

Sistemska primjena antibiotika zahtijeva distribuciju krvotokom, koja izostaje kod avitalnih, nekrotičnih zubi i time je nemoguće dopremiti lijek na ciljano mjesto. Upravo radi toga antibiotici se primjenjuju lokalno.

Fluora korijenskog kanala je polimikrobna i niti jedan antibiotik samostalno nije učinkovit. Sinergičnim djelovanjem više antibiotika postižu se značajniji rezultati (12).

8.2.1. Trostruka antibiotska pasta (TAP)

Prema *in vitro* istraživanju Chuensombat i suradnicima, antibakterijski i citotoksi ni u inak je ve i u slu aju mješavine trostruke antibiotske paste, nego samostalnom korištenju antibiotika. Niti jedan antibiotik nema dovoljno širok spektar djelovanja kako bi uništio svaku vrstu bakterija, koja obitava u korijenskom kanalu i apeksnom podru ju. Upravo radi toga kombinacija antibiotika je od esencijalne važnosti da se maksimalno pokrije spektar djelovanja. Antibiotske paste moraju se koristiti u pravilnoj koncentraciji kako bi se izbalansirala niska citotoksi nost na mati ne stanice i maksimalan antibakterijski u inak.

Hoshino i Takushige su dokazali da mješavina tri antibiotika u propilen glikolu, koja je unesena u kanal s lentulo spiralom u koncentraciji od 20 µg/mL, uništava više od 99% bakterijskih kolonija. Osim toga, dokazali su da je svaki antibiotik u sastavu paste, ukoliko korišten samostalno, neu inkovit u dezinfekciji korijenskog kanala. Naspram toga, trostruka antibiotska pasta omogu uje potpunu sterilizaciju korijenskog kanala. Sato i suradnici su razvili trostruku antibiotsku pastu s namjerom pokrivanja raznih vrsta bakterija korijenskog kanala. Trostruka antibiotska pasta ili Hashino pasta predstavlja zlatni standard u regenerativnoj endodonciji. Sastoji se od: minociklina, ciprofloksacina i metronidazola u omjeru 1:1:1 (7).

8.2.1.1. Metronidazol

Metronidazol sinteti ki je nitromidazol izoliran 1955. iz streptomiceta. Baktericid je i djeluje vezivanjem na bakterijsku DNK i spre ava sintezu nukleinskih

kiselina (8). Mentrionidazol djeluje na anaerobe i protozoe te inducira stvaranje fibroblasta (7).

8.2.1.2. Ciprofloksacin

Ciprofloksacin je sinteti ki fluorokinolon (14). Fluorokinoloni se zbog svojih fizikalno-kemijskih svojstava i zbog spektra djelovanja smatraju jednom od najdjelotvornijih skupina antimikrobnih lijekova korištenih u klini koj i veterinarskoj medicini u današnje vrijeme (15). Ciprofloksacin ima baktericidno djelovanje i djeluje na spektar gram⁺ i gram⁻ bakterija, te inducira stvaranje fibroblasta (7, 14).

8.2.1.3. Minociklin

Minociklin je polusintetski tetraciklinski derivat s istim spektrom djelovanja kao i ciprofloksacin, a to su gram⁺ i gram⁻ bakterije (7). Tetraciklini su bakteriostatici. Reverzibilno inhibiraju proteinsku sintezu vežu i se za 30-S i 50-S podjedinice ribosoma bakterija (8). Inhibiraju kolagenaze i metaloproteinaze, nisu citotoksi ni i poja avaju razinu interleukina-10 (antiinflamatornog citokina).

Minociklin može biti zamijenjen s cefaklorom, amoksicilinom ili dvostrukom antibiotskom pastom bez minociklina, kako bi se izbjeglo neestetsko obojenje krune zuba (7, 12). Minociklin se spaja s ionima Ca²⁺ procesom kelacije i stvara netopljive spojeve (7). Cefaklor pripada drugoj generaciji cefalosporina (16). Djeluje dobro na gram⁺ i gram⁻ mikroorganizme uklju uju i H. influenzae, Enterobacter, seracije i naiserije (8). Kako god, ini se da je cefaklor manje u inkovit protiv enterokoka.

TAP pokazuje najveći postotak uspješnosti u povećanju debljine dentina u tretiranim korijenskim kanalima uspoređujući je s drugim intrakanalnim lijekovima (kalcijev hidroksid i formokrezol) (7).

Enterococcus faecalis je značajna bakterija, budući da je prisutna u infekcijama koje su rezistentne na endodontske zahvate (12). Ne prevladava uvijek u primarnim infekcijama trajnih nezrelih zubi (7). Bakterija je gram⁺ i može preživjeti i opstati u korijenskom kanalu bez potrebe za drugim bakterijama. Invadira dentinske tubuluse i u njima preživljava. TAP je izuzetno učinkovita protiv bakterija koje nastanjuju inficirane korijenske kanale i čini se da je minociklin najaktivniji sastojak paste (7).

pH antibiotske paste je jako važan i poželjno je da je neutralan, kako ne bi štetno djelovao na matične stanice, a time i na ishod postupka revaskularizacije pulpe. Minociklin i ciprofloksacin imaju nizak pH. Metronidazol je jedini antibiotik u smjesi s neutralnim pH-om i time nema citotoksičnosti na stanice (7).

TAP se čini biokompatibilna, ali osim koronarne diskoloracije kao komplikacije, postoji mogućnost bakterijske rezistencije i alergijske reakcije na ovu skupinu antibiotika (7).

9. EKSTRACELULARNI MATRIKS

Potrebne su tri komponente da bi uspjela revaskularizacija: mati ne stanice, signalne molekule i ekstracelularni matriks. Mnoge studije su opisale primjenu krvi, plazme bogate trombocitima (PRP) i fibrina bogatog trombocitima (FRP) kao ekstracelularnog matriksa, a na terapeutu je odluka kojeg e koristiti (9).

9.1. Krv

U revaskularizaciji urastanje novog tkiva iz periapikalne regije zahtijeva prisutnost matriksa kao nosa a. Matriks nastao od krvnog ugruška ne pruža samo bazu za mati ne stanice, nego i za njihov rast, diferencijaciju i migraciju. Ukoliko postoji povoljan intrakanalni matriks, nediferencirane mezenihmalne stanice mogu proliferirati i diferencirati se pod utjecajem Hertwigove epitelne ovojnice i ponovno uspostaviti vitalitet pulpe. Ove stanice mogu potjecati iz ostataka apikalne pulpe, parodontnog ligamenta, zubne papile ili koštane srži. Danas se uobi ajeno koristi krvni ugrušak kao matriks. Krvarenje se inducira namjernom preinstrumentacijom i iritacijom periapikalnog podru ja. Formirani ugrušak se sastoji od umreženog fibrina, koji služi kao staza za migraciju mati nih stanica iz periapikalnog podru ja. Nadalje, krvni ugrušak sadrži razli ite stanice s nekoliko faktora rasta, koji su važni za proces cijeljenja, a to su: trombocitni faktor rasta (PDGF), vaskularni endotelni faktor rasta (VEGF), trombocitni epidermalni faktor rasta (PDEGF) i tkivni faktor rasta (TGF) (21). Krvarenje inducira angiogenezu i pomaže nastanjenju mati nih stanica važnih za uspješan ishod terapije (13). Ipak ne može se u potpunosti osloniti na ove faktore, budu i da je nepredvidljiva koli ina stanica ulovljena u fibrinski

ugrušak. Upravo kumulativni u inak gore spomenutih faktora, vodi do proliferacije i diferencijacije stanica u odontoblaste, pod organizacijskim u inkom Hertwigove epitelne ovojnice (HERS). Novostvorena nakupina odontoblasta, koji potje u od mati nih stanica pulpnog tkiva ili zubne papile odlaže atubularni dentin, kako na apikalnom kraju tako i lateralnim stijenkama korijenskog kanala, što dovodi do nastavka rasta i razvoja korijena u duljinu i širinu (21).

9.2. Plazma bogata trombocitima (PRP)

Plazma bogata trombocitima predstavlja autologni koncentrat trombocita, koji je bogat izvor faktora rasta i predložena je kao potencijalni dodatak ili nadomjestak ekstracelularnog matriksa, sa svrhom unaprije enja ishoda zahvata (13).

Upravo radi gore navedenih nedostataka krvnog ugruška i u težnji da se pove a proces cijeljenja, uporaba plazme bogate trombocitima je krajnje poželjna. To je prva generacija, autolognog koncentrata trombocita, koji sadrži razli ite faktore rasta, kao što su trombocitni faktor rasta (PGF), pretvorbeni imbenik rasta β , inzulinu sli an faktor rasta (IGF-1), vaskularni endotelni faktor rasta (VEGF), epidermalni faktor rasta (EGFR) i epidermalni faktor rasta (EGF). Ovi faktori rasta se otpuštaju u trenutku degranulacije trombocita na razli ite na ine: dodatkom trombina, produktima koji sadrže kalcij (npr. kalicijev klorid, kalicijev sulfat itd.) ili ak potresanjem trombocita.

Plazma bogata trombocitima se koristi upravo da poboljša ishod revaskularizacijskog postupka, tako da stabilizira postoje i krvni ugrušak i poja a proces angiogeneze. Tako er pomaže u neprekidnom otpuštanju faktora rasta, koji

igraju važnu ulogu u ja anju, retenciji i proliferaciji mati nih stanica, a oni vode željenom rastu i razvoju korijena. Kako god, uporaba plazme bogate trombocitima ima nekoliko nedostataka: zahtijeva va enje krvi kod mla ih pacijenata, specijalnu opremu i reagensu za pripremu (13).

9.3. Fibrin bogat trombocitima (PRF)

Fibrin bogat trombocitima je prvi puta razvio Dohan i suradnici za specifi nu uporabu u oralnoj i maksilofacijalnoj kirurgiji. Znanstveno obrazloženje fibrina bogatog trombocitima leži u injenici da su trombocitne -granule rezervoar mnogih faktora, koji igraju presudnu ulogu u mehanizmu reparacije tvrdih i mekih tkiva. U njih ubrajamo trombocitne faktore rasta (PDGFs), pretvorbeni imbenik rasta β , vaskularni endotelni faktor rasta (VEGF), epidermalni faktor rasta (EGF) i inzulinski an faktor rasta (IGF-1). Trombocitni faktori rasta (PDGFs) osloba aju kemotaktike i mitogene imbenike, koji pokre u i podešavaju funkcije uklju ene u cijeljenje tkiva, regeneraciju i stani nu proliferaciju.

Objavljeno je da je regeneracija inficiranih i nekroti nih nezrelih zubi mogu a pod uvjetom zadovoljavaju e dezinfekcije korijenskog kanala. Budu i da je fibrin bogat trombocitima idealan biomaterijal za regeneraciju pulpo-dentinskog kompleksa, koristi se u te svrhe (9).

9.4. Nekroti na sterilna pulpa

Postoje uspješna izvješ a revaskularizacije kod zubi nakon replantacije. U ovom slu aju nekroti na, ali neinficirana pulpa kod avulziranih zubi, služi kao

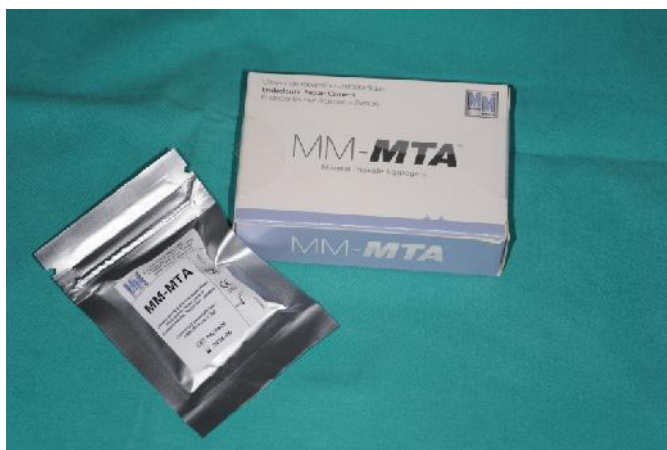ekstracelularni matriks u koju urasta tkivo iz periapikalnog područja (14). Serija kliničkih slučajeva jasno pokazuje da je u određenim okolnostima regeneracija tkiva u zubi s nekrotičnom pulpom i širokim apeksnim otvorima moguća, a očituje se i pozitivnim odgovorom na podražaje hladnoće, električne podražaje (EPT) i laser doppler flowmetriju (LDF) (1).

10. MATERIJALI ZA DIREKTNO PREKRIVANJE MATRIKSA

10.1. Mineral trioksid agregat (MTA)

MTA na tržište dolazi kao dvokomponentni sustav pasta/pasta te prašak/teku ina (17) (Slika 3). Sastoji se od 50-75% kalcijeva oksida, te 15-25% silicijeva dioksida, koji kad se pomiješaju stvaraju trikalcijev silikat, dikalcijev silikat, trikalcijev aluminat te tetrakalcijev aluminoforit. Bizmutov oksid se dodaje radi postizanja radiokontrastnosti (18). Djelovanje MTA se temelji na njegovoj pH vrijednosti od 12.5 koja traje 3 sata nakon miješanja i otpuštanju kalcijevih iona i formiranju kalcijevih kristala. Tako er poti e metabolizam stanica, cementogenezu, osteogenezu i proliferaciju stanica. Nedostaci MTA su mogućnost diskoloracije zubi zbog prisustva željezovih i manganovih iona, teško rukovanje, dugo vrijeme stvrdnjavanja (45 minuta do 2 sata) i cijena (19).

Dvostruka aplikacija MTA u pristupni kavitet ispod CCS se pokazala kao odlično brtvilo. Postavljanje MTA stvara jaku barijeru bakterijama i u kontaktu s krvnim ugruškom stimulira signalne molekule na rast matičnih stanica (20).



Slika 3. Mineral trioksid agregat (MTA) Preuzeto: Tomislav Škrinjari

10.2. Biodentine

Biodentine je materijal također baziran na kalcijevim silikatima. Dolazi u obliku prah/tekućina. Prah osim silikata sadrži: kalcijev karbonat i oksid kao punila, železov oksid kao agens za boju, te cirkonijev oksid za radiokontrastnost, dok se tekućina sastoji od kalcijevog klorida (akcelerator), te hidrosolubilnog polimera (agens za smanjenje količine vode). Djeluje na način da inducira mineralizaciju, te apoziciju tercijarnog dentina stimuliranjem odontoblasta. Osim toga ima i antibakterijska svojstva, jer tijekom stvrdnjavanja dolazi do stvaranja kalcijevog hidroksida i porasta pH vrijednosti. Prednosti Biodentinea su: kratko vrijeme stvrdnjavanja (12 min.), lako rukovanje, mehanička svojstva slična dentinu, te dobra rubna prilagodljivost (19).

Biodentine je materijal izbora za direktno prekrivanje, jer po svemu sudeći ima sva potrebna svojstva za postupak revaskularizacije pulpe. Osim što posjeduje slična mehanička svojstva kao ljudski dentin, svojom ekspanzijom i plastičnom podatnošću uspijeva tijesno zatvoriti ulaz u korijenski kanal. Pritom ne boji zube i posjeduje nisku razinu toksičnosti (7).

11. POSTENDODONTSKA OPSKRBA ZUBA

Osim dezinfekcije korijenskog kanala i uporabe prikladnog ekstracelularnog matriksa, kvaliteta koronarnog ispuna je također jako važna, kako bi se postigao uspjeh revaskularizacijskog zahvata. Ovakav kritičan zahtjev se može ispuniti uporabom bakterijski-nepropusnog ispuna, koji može biti kompozit, staklenoionomerni cement modificiran smolom i ostale njihove kombinacije (13)

Za završni ispun koji bi trebao biti u potpunosti nepropustan, nije toliko važan materijal izbora, koliko važnost da bude hermetičan i postojan (7).

12. EVALUACIJA USPJEHA

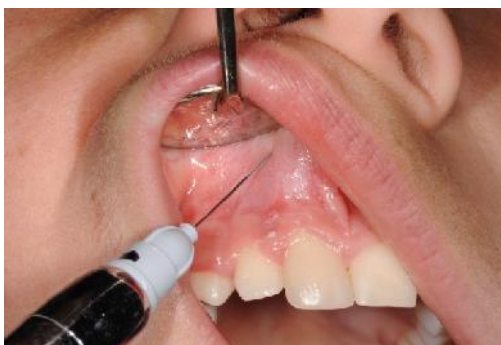Uspjeh postupka revaskularizacije pulpe može se evaluirati kroz određene parametre (1):

1. zub bez simptoma i periapikalne patologije
2. debljina dentinskih zidova povećana i apeksni otvor zatvoren
3. nastavak rasta i razvoja korijena
4. stvaranje dentinskog mosta ispod MTA 1 godinu nakon zahvata (3).
5. pozitivni ili negativni odgovor pulpe na testove vitaliteta
6. razina radiolucencije na RTG snimkama
7. stupanj diskoloracije zuba nakon primjene trostruke antibiotske paste (TAP)
8. histološke karakteristike regeneriranog tkiva, kao što je dentin, cement i kost

13. KLINI KI POSTUPAK

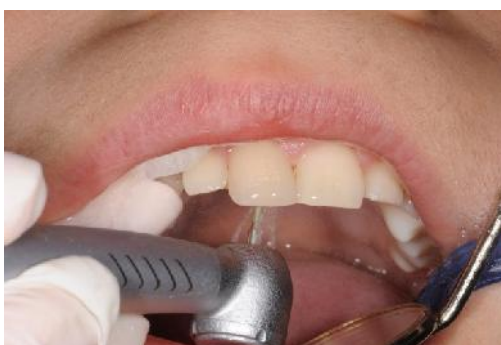13.1. Prva posjeta

- **Postavljanje koferdama i premazivanje zuba sa 10% otopinom Betadinea (7)**
- **Aplikacija lokalnog anestetika (Slika 4)**

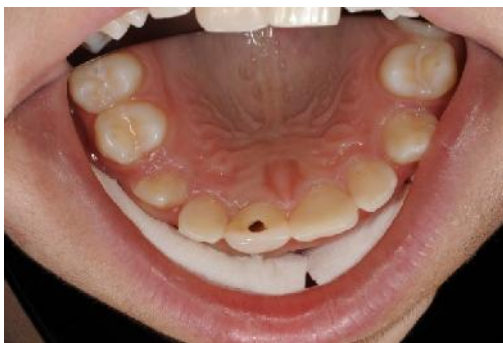

Slika 4. Lokalna anestezija. Preuzeto: Tomislav Škrinjari

- **Irigacija i dezinfekcija-**Izra uje se pristupni kavitet i drenira gnoj ukoliko postoji (Slika 5 i 6).

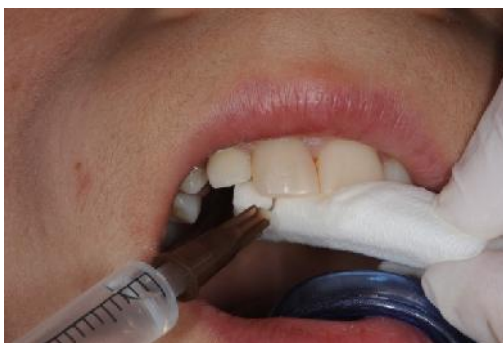

Slika 5. Izrada pristupnog kaviteta. Preuzeto: Tomislav Škrinjari



Slika 6. Pristupni kavitet. Preuzeto: Tomislav Škrinjari

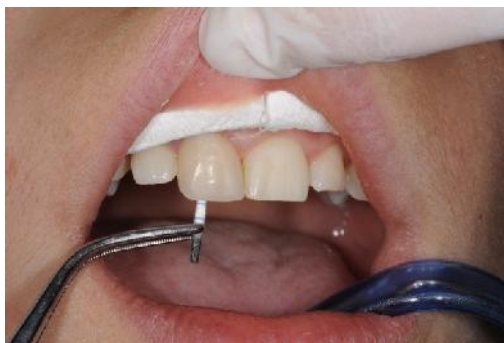Instrumentacija se ne provodi. Uklanjanje nekrotične pulpe postiže se isključivo laganom irigacijom s NaOCl, jer ima svojstvo otapanja tkiva i snažno antimikrobno djelovanje (Slika 7).



Slika 7. Irigacija korijenskog kanala s NaOCl. Preuzeto: Tomislav Škrinjari

Primarno ispiranje s NaOCl se može kombinirati s EDTA (koja je minimalno citotoksična i otvara dentinske tubule) i na taj način omogućuje bolju penetraciju irrigansa i medikamenata u zakutke korijenskog kanala i dentinske tubule. Ukoliko se koristi EDTA, preporuča se međuispiranje s NaOCl, kako bi se izbjeglo moguće stvaranje precipitata (7). Ispire se s 20 ml otopine NaOCl u koncentracijama od 1.25% do 5.25% i ostavlja se da agens djeluje 10 minuta (1).

Inicijalno ispiranje NaOCl se nastavlja s ispiranjem 5 ml fiziološke otopine (0.9% NaCl), kako bi se izbjeglo stvaranje neželjenog naranasto-smeđeg precipitata para-kloranilina (PCA), koji nastaje reakcijom NaOCl i CHX, a time i diskoloracija zuba u smeđu boju. Osim toga, pokazalo se da je precipitat citotoksičan i zatvara ulaze u dentinske tubuluse (3, 22). Završno ispiranje se izvodi s 10 ml 2% CHX. CHX se koristi kao završni irigans, jer ima snažno antibakterijsko djelovanje i supstantivan je. Prilikom irigacije s NaOCl, treba paziti da igla stoji labavo u kanalu i da se irigans aplicira polagano. Igla bi trebala biti u kanalu postavljena 2 mm kraće od apeksnog otvora. Radna duljina se odredi korištenjem RTG snimke (2-3 mm kraće od apeksa) (6). Treba paziti da agensi ostanu isključivo unutar kanala. Korijski kanal se suši korištenjem sterilnih papirnatih štapića (paper points) (3) (Slika 8).

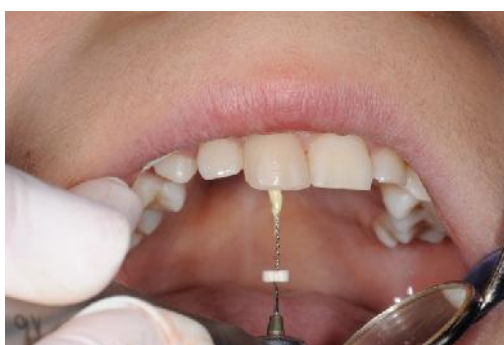

Slika 8. Sušenje korijenskog kanala papirnatim štapićem (paper point).

Preuzeto: Tomislav Škrinjari

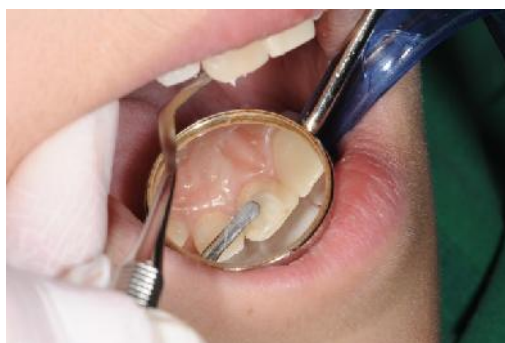Ostali irigansi, koji se navode u literaturi i pokazuju uspjeh u ispiranju korijenskih kanala su povidon-jodid i 3% vodikov peroksid (12).

- **Trostruka antibiotska pasta (TAP)**-TAP pasta (metronidazol, ciprofloksacin i minociklin) ili alternativna pasta s cefaklorom (umjesto minociklina) se zamješa u kremastu konzistenciju i unosi u kanal uz pomoć lentulo spirale na sporom kolje niku ili korištenjem K-file proširavača s okretima suprotnim kazaljci na satu (1) (Slika 9).



Slika 9. Aplikacija trostruke antibiotske paste (TAP) u korijenski kanal s lentulo spiralom. Preuzeto: Tomislav Škrinjari

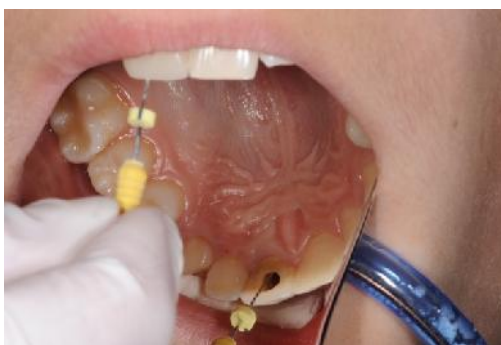- **Privremeni ispun**-Vatica i SIC se postavljaju na 4 tjedna (12) (Slika 10).



Slika 10. Izrada privremenog SIC ispuna. Preuzeto: Tomislav Škrinjari

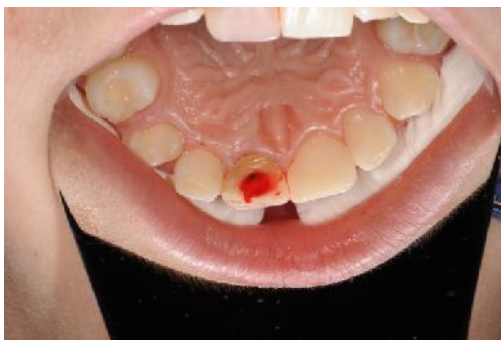13.2. Druga posjeta

- **Postavljanje koferdama i premazivanje zuba sa 10% otopinom Betadinea**
- **Aplikacija lokalnog anestetika bez vazokonstriktora**
- **Irigacija i dezinfekcija-TAP se uklanja (i ponovno postavlja ukoliko je potrebno) korištenjem 1.25-5.25% NaOCl, fiziološke otopine i 2% CHX. Instrumentacija se ne provodi.**
- **Poticanje krvarenja i formiranje krvnog ugruška**-krvarenje apikalnog tkiva izvan korijenskog kanala se potiče sa sterilnom endodontskom iglom ili iglom za davanje anestezije (Slika 11).



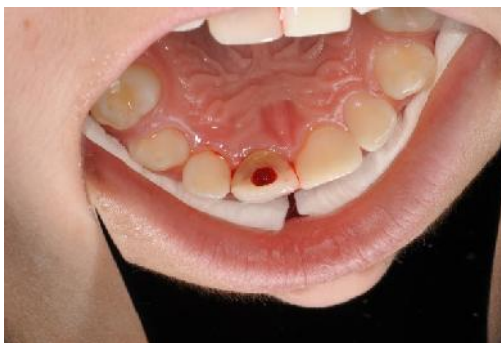Slika 11. Poticanje krvarenja. Preuzeto: Tomislav Škrinjari

Kada krv približno dosegne razinu caklinsko-cementnog spojišta (CCS), postavi se sterilna kuglica vatice u koronarnu trećinu kanala (Slika 12).



Slika 12. Krvarenje periapikalnog područja u korijenski kanal. Preuzeto: Tomislav Škrinjari

Potrebno je 15 minuta da se stvori krvni ugrušak (7) (Slika 13).



Slika 13. Formiranje intrakanalnog uzgruška. Preuzeto: Tomislav Škrinjari

Druga metoda koja se koristi kod poticanja krvarenja je ta da se endodontska iglica lagano savije na vrhu i umotri u EDTA (23).

a) PRP kao dodatak krvnom matriksu.

Pacijentu se vadi ista krvi iz antikubitalne vene. Izvađena krv se postavlja u sterilnu, staklenu epruvetu obloženu antikoagulantom (citrati dekstroza). Cijela krv se prvotno centrifugira u dva akta:

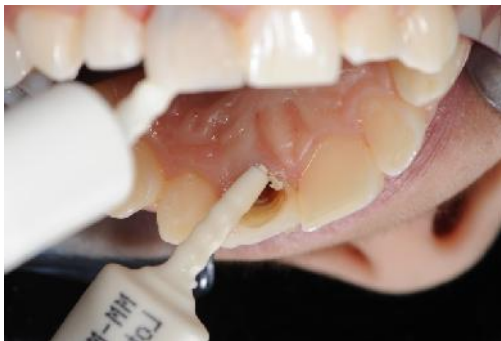1. Prvi je sporo centrifugiranje na 2400 o/min 10 min., kako bi se razdvojio fibrin oboga en trombocitima (PRP) i plazma siromašna trombocitima (PPP) od hematokrita kao taloga.
2. U drugom aktu opet se centrifugiraju sakupljeni PRP i PPP u tzv. brzom centrifugiranju na 3600 o/min 15 min.

Intrakanalno krvarenje se potiče kao i u prethodnom opisu. Svježe pripremljeni PRP se namo i na sterilnu spužvicu kolagena (Metrogene, Septodont, France) dimenzija 1 mm² x 1 mm² i postavi u kanal i pogurne u srednju tre inu kanala s ru nim pluggerom #30 (13).

b) PRP kao nadomjestak krvnom matriksu.

Krv se izvadi i pripremi kao u gornjem slu aju, ali se ne inducira krvarenje, ve se PRP, koji je želatinozne konzistencije kondenzira u kanal koriste i se ru nim pluggerom sve dok se ne dosegne razina CCS (9).

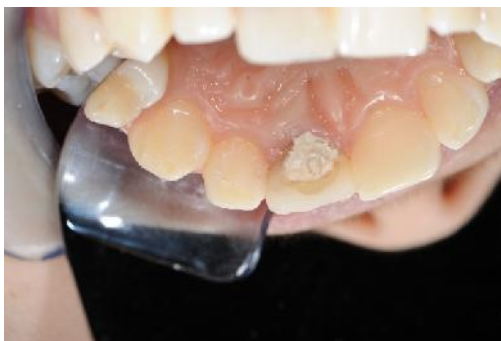- **Aplikacija MTA**-bijeli MTA (da bi se izbjegla diskoloracija) se miješa prema preporukama proizvo a a. Prvotno se nosi i postavlja u koronarnu tre inu kanala s MTA-nosa em i nakon toga se kompaktira s vlažnom vaticom ili sterilnim proširiva em (Slika 14).



Slika 14. Aplikacija mineral trioksid agregata (MTA) u korijenski kanal.

Preuzeto: Tomislav Škrinjari

Kompaktira se do 5 mm u korijenski kanal (Slika 15).



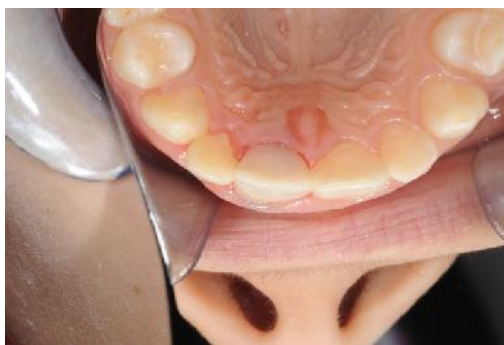Slika 15. Kompakcija mineral trioksid agregata (MTA) u korijenski kanal. Preuzeto: Tomislav Škrinjari

Preporuča se aplikacija MTA u dva sloja, jer se time dobiva ispun, koji odlično brtvi. Sterilna vatica umojena u fiziološku otopinu se postavlja preko MTA i pristupni kavitet se zatvara s privremenim restaurativnim materijalom (IRM, Cavit) na 12- 24 sata (1, 21).

Zadržavanje MTA dalje od apeksa može biti izazovno. Zbog slabe snage krvnog ugruška, može doći i do urušavanja materijala, što može negativno utjecati na ishod

postupka. Tehnika koja se pokazala u inkovitom u kontroli postavljanja MTA je postavljanje kolagenog matriksa preko krvnog ugruška prije kondenzacije MTA (12).

- **Postendodontska opskrba**-nakon 2 dana, uklanja se privremeni ispun i postavljena vatica,te se izra uje definitivna restauracija sa smolom-modificiranim GIC i/ili kompozitom (12). (Slika 16).



Slika 16. Postendodontska opskrba zuba. Preuzeto: Tomislav Škrinjari

Pojedini autori ostavljaju vaticu i privremeni ispun i do 2 tjedna. Nakon uklanjanja istog, može se dogoditi da je MTA smješten malo apikalnije. U tom slu aju prazan dio kanala treba ispuniti nekom od termoplasti nih tehnika punjenja korijenskog kanala (npr. Obtura II) (2).

- **Kontrola uspjeha**-pregled svaka 3 mjeseca i pra enje razvoja korijena i zatvaranja apeksa (3).

14. RASPRAVA

Uspjeh regenerativne endodoncije ovisi o tipu i duljini trajanja infekcije, stanju pulpe u trenutku kada je zahvat započeo, dimenzijama i veličini apeksnog otvora. Revaskularizacija je predvidljivija kod zubi s otvorenim apeksima. Također je primijećeno kako replantacija avulziranog zuba s apeksnim otvorom od otprilike 1.1 mm pokazuje veću vjerojatnost revaskularizaciji. Ovo upućuje na to da revaskularizacija nekrotične pulpe kod potpuno zatvorenog apeksa možda zahtjeva instrumentaciju zubnog apeksa i povećanje promjera apeksnog otvora na 1 do 2 mm, kako bi se omogućilo optimalno krvarenje u sustav korijenskog kanala.

Obilno krvarenje kroz široki apeksni otvor može biti važan faktor u oživljavanju i poticanju vitaliteta stanica pulpe. Nezatvoreni apeksni otvor olakšava urastanje tkiva u korijenski prostor i bogat je izvor mezenhimalnih matičnih stanica koje potječu od apikalne papile.

Dobro pacijenta također može igrati značajnu ulogu u uspjehu postupka revaskularizacije, budući da su neke studije dokazale da mladi pacijenti imaju veću sposobnost cijeljenja i njihove matične stanice imaju veću sposobnost regeneracije.

Druga bitna značajka koja doprinosi uspjehu zahvata je neprimjenjivanje instrumentacije u toku zahvata. Glavni razlog je prevencija potencijalne frakture tankih, nepotpuno razvijenih korijenova i izbjegavanje stvaranja zaostatnog sloja, koji bi zatvorio dentinske tubuluse.

Bitan aspekt ove vrste zahvata je i korištenje intrakanalnih irigacija (NaOCl, CHX) s primjenom antibiotika (ciprofloksacin, metronidazol i minociklin) na

nekoliko tjedana. Ova kombinacija antibiotika uspješno dezinficira korijenske kanale i povećava revaskularizaciju. Budući da NaOCl sam ne može u potpunosti dezinficirati površinu korijena, dodan je CHX, jer je supstantivan i ima jak antimikrobni učinak. Dezinfekcija korijenskog kanala se većinom provodi kemijskom obradom, a ne mehaničkom (20).

Današnji protokoli za revaskularizaciju mladih trajnih zubi s apikalnim parodontitisom obično predlažu uporabu pola snage (2.5%) ili punu snagu (5,25%) NaOCl kako u prvoj, tako i u drugoj posjeti. Istraživanja pokazuju da uporaba nižih koncentracija NaOCl utječe na očuvanje vitaliteta postojećih stanica pulpe, a time i na uspjeh terapije. Čini se da kliničari zapravo sami sebi umanjuju uspjeh korištenjem preporučenih koncentracija NaOCl. Potrebni antimikrobni učinak i otapanje nekrotičnog tkiva se postiže u prvoj posjeti, korištenjem pune ili polovine koncentracije NaOCl zajedno s postavljenom trostrukom antibiotskom pastom. Upravo zato se čini logičkim da se u drugoj posjeti posegne s razrijeđenim NaOCl, kako bi se očuvao vitalitet stanica pulpe. Smanjena koncentracija bi trebala omogućiti povoljnije okoliš korijenskog kanala za proliferaciju stanica. Lovelace i suradnici smatraju da je isključivo uporaba fiziološke otopine (0.9% NaCl) u drugoj posjeti kao jedinog iriganta dovoljna da bi se zahvat uspješno proveo. Istraživanja Omidbakhsh pokazuju kako razrijeđena koncentracija od 0.04% NaOCl ima značajna antimikrobna svojstva i ne ugrožava vitalitet stanica pulpe. Održavanje postojećeg vitaliteta pulpe u postupku revaskularizacije igra jednu od vodećih uloga, koje utječu na uspješan ishod zahvata. Budući da trostruka antibiotska pasta, koja se koristi u brojnim istraživanjima revaskularizacije, ima izvrsna antimikrobna svojstva i pulpno tkivo je dobro podnosi, korištenje viših koncentracija NaOCl, osobito u drugoj

posjeti, može biti štetno na vitalne pulpne stanice. Korištenje manjih koncentracija NaOCl može smanjiti citotoksi ni efekt ukoliko se protisne kroz apikalni otvor. Ovakva promjena u protokolu zahvata revaskularizacije bi mogla voditi do pove anja klini ke uspješnosti zahvata (23).

Trostruka antibiotska pasta (TAP) se pokazala uspješnom u poticanju i popravku periapikalnog tkiva. Dokazana je klini ka uspješnost TAP kod periapikalnog parodontitisa. Sistemsko ordiniranje antibiotika zahtjeva suradnju pacijenta i održavanju terapijske doze tako da se lijek apsorbira u probavnom sustavu i distribuira krvožilnim sustavom do inficiranog mjesta u tijelu. Inficirano podru je zahtjeva normalnu krvnu opskrbu, koja ne postoji u sluaju nekrotiziranih zubi i zubi bez vitalnog pulpnog tkiva. Upravo zato se primjenjuje lokalna antibiotska terapija, koja je daleko učinkovitija od peroralnog uzimanja lijeka. Mikroorganizmi u dentinskim tubulusima ine rezervoar, pri emu se korijenski kanal i periapikalno tkivo može ponovno inficirati. Portenier i suradnici su pokazali da dentin sam po sebi ima inhibitorni i inak na baktericidni i inak intrakanalnih lijekova, kao što je kalcijev hidroksid. William Windley je primijetio statisti ki zna ajnu redukciju bakterija, tako što je pratio protokol irigacije i aplikacije TAP. 90% bakterija je preživjelo irigaciju s 10 ml 1.25% NaOCl. Kako god, udio preživjele bakterije pao je na 30% nakon 2 tjedna djelovanja TAP. Zabrinjava bakterijska rezistencija, koja se može javiti nakon uporabe TAP. Minociklin vjerojatno izaziva diskoloraciju. Zhibodeau i Trope predlažu da se minociklin zamijeni cefaklorom, kako bi se prevenirala diskoloracija, ali je ona zapravo na taj na in samo smanjena. Diskoloracija vezana uz tetraciklinsku skupinu antibiotika se vezuje uz fotoreakciju (14). Postavlja se pitanje, je li vrijedno odre i se koristi u inka minociklina

mijenjaju i ga za cefaklor, zbog diskoloracije? Ne bi li trebalo odmah zabrtviti dentinske tubuluse i izbje i koronarnu diskoloraciju? (7). Upravo zato treba ograni iti prisustvo TAP u prostor kanala, kako bi se izbjegla diskoloracija krune (14).

Krvni ugrušak se može dobiti iritacijom bilo kojeg preostalog vitalnog pulpnog tkiva korištenjem endodontske sonde u zubi s nezatvorenim apeksom ili instrumentacijom zuba 1 do 2 mm preko apeksa, kako bi se potaklo krvarenje u kanalni sustav. Formiranje krvnog ugruška (npr. fibrina) zarobljava stanice sposobne za stvaranje novog tkiva (20).

Kako god, stvaranje intrakanalnog krvnog ugruška nije uvijek predvidljivo. Krvarenje može biti smanjeno ukoliko se koristi Ca(OH)_2 kao me uposjetni lijek. Ca(OH)_2 može izazvati koagulacijsku nekrozu okolnog tkiva te uništiti preostalo vitalno tkivo, koje potencijalno ima sposobnost diferenciranja u novu pulpu (14). Ugrušak može biti kompromitiran i ukoliko se koristi vazokonstriktor (adrenalin) dodan lokalnom anestetiku. Koncentracija faktora rasta je tako er nepredvidljiva u krvi. Nadalje, nakon formiranja ugruška, eritrociti podliježu nekrozi, utje u i na svojstva matriksa. Upravo da bi se nadišli ovakvi nedostaci, korištenje plazme bogate trombocitima (PRP) je izuzetno poželjno. PRP stabilizira postoje i krvni ugrušak i pove ava angiogenezu. Nedostatak je potreba za va enjem krvi i specijalna oprema za pripravljanje PRP (13).

Budu i da se revaskularizacija pokazala uspješnom samo kod zubi s dezinficiranim korijenskim kanalima, važno je naglasiti koliko je važna uloga koronarnog ispuna. Koronarni ispun treba biti nepropustan i onemogu iti invaziju bakterija u pulpni prostor, prije nego što revaskularizacija uop e zapo ne. Neke

studije nisu koristile MTA (20). Umjesto njega pristupni kavitet je zatvoren s GIC tako da se materijal postavi 4 mm duboko u koronarni dio korijenskog kanala, te su na taj način postignuti slični rezultati (1).

Dentalna trauma može prekinuti neurovaskularni snop zuba i dovesti do nekroze i prekida razvoja korijena zuba. Tradicionalni pristup liječenja nekrotičnih i nerazvijenih trajnih zubi bila je apeksifikacija s Ca(OH)_2 ili MTA. Ona ne dovodi do daljnjeg zadebljanja dentinskih zidova i povećanja duljine korijenskog kanala. Teško je dobiti prikladno punjenje kod zubi sa široko otvorenima apeksima, korištenjem konvencionalnih endodontskih metoda. Dugoročno korištenje Ca(OH)_2 ima nekoliko nedostataka, kao što je potreba za višestrukim posjetama, vjerojatna rekontaminacija korijenskih kanala kroz dulji period vremena liječenja i povećana lomljivost korijenskog dentina, koja povećava rizik od buduće frakture cervikalnog dijela korijena. Alternativni materijal izbora za apeksifikaciju je MTA i pokazao je veliku razinu uspjeha (14). Unatoč tome, *in vitro* studije su pokazale da Ca(OH)_2 i MTA sa svojim visokim pH dovode do ozbiljnog slabljenja dentinskog zida u razdoblju od 2 tjedna do 2 mjeseca. Ipak, uzorci s MTA uspijevaju vratiti svoje mehaničke značajke, kao što je lomna žilavost, što nije slučaj kod Ca(OH)_2 (7).

Važno pitanje koje se postavlja je podrijetlo novog pulpnog tkiva. Prije svega, nije jasno je li novo tkivo pulpa ili ne, ali klinički slučajevi koji su opisani do danas navode uspješnost u daljnjem razvoju korijena i pozitivnim reakcijama na testove pulpe, kao što su pozitivan test na toplinu i električni test pulpe (ETP).

1. Jedna mogućnost je da nekolicina pulpnih stanica ostaje u apeksnoj trećini korijenskog kanala, iako je većinom pulpa avitalna i inficirana. Stanice moraju imati dostupnu opskrbu kisikom da bi opstale i upravo je to razlog zašto stanice u

koronarnoj tre ini pogo ene hipoksijom ne preživljavaju (20). Stanice koje u apikalnoj tre ini preživljavaju su stanice pulpe, multipotentne mati ne stanice pulpe, mati ne stanice parodontnog ligamenta i mati ne stanice dentalne papile (3). Bogati krvni protok kroz široki apeksni otvor može biti faktor u o uvanju vitaliteta stanica pulpe u apeksnoj tre ini. Te stanice proliferiraju i diferenciraju se u odontoblaste pod organizacijskim utjecajem Hertwigove epitelne ovojnice, koja je prili no otporna na destrukciju ak i u prisutnosti upale. Novodiferencirani odontoblasti nakon toga odlažu terciarni dentin na podru je apeksa i postrani ne stijenke korijena pove avaju i time duljinu korijena i debljinu dentinskih zidova.

2. Druga mogu nost je radiografska evidencija odloženog tvrdog zubnog tkiva, koja možda nastaje zbog urastanja dentina, cementa ili kosti (20).

Kako god, treba ukazati na to da je nastavak rasta korijena nakon apeksogeneze fiziološki proces, jer je radikularni dio pulpe o uvan i vitalan. Me utim, kod mladih zubi koji su pretrpjeli apikalni parodontitis i potvrnuti su zahvatu revaskularizacije, novonastalo tkivo se opisuje kao parodontu sli no vezivno tkivo, a ste ena duljina korijena i zadebljanje dentinskih zidova se pripisuje novonastalom cementu ili cementu sli nom tkivu (24).

Postoji nekoliko prednosti revaskularizacije korištenjem krvnog ugruška. Tehnika je vrlo jednostavna i može biti provedena korištenjem trenutno dostupnih materijala i lijekova (cost benefit). Povrh toga, smanjujemo rizik na minimum od stvaranja imunosne reakcije i mikrobne transmisije, tako što koristimo pacijentove vlastite krvne stanice, umjesto tkivnog inženjstva. Vrijeme lije enja je znatno smanjeno.

Kako god, sigurno postoje mane ovog zahvata i potrebne su dodatne studije s dugoro nim ishodom, kako bi se u potpunosti shvatio potencijal ove tehnike.

Potpuna obliteracija kanala je jedna od mogućnosti, koja može kompromitirati prognozu zahvata. U slučaju kada je postavljeno nadogradnje i krunice uključeno u terapijski plan, revaskularizacija nije pravi zahvat izbora, jer vitalno tkivo u apikalne 2/3 kanala može biti povrijeđeno postavljanjem kolika. Također, objašnjenje krvnog ugruška i njegovog sastava je prilično nepouzdan, budući da različita količina i vrsta stanica može biti ulovljena u fibrinske niti. Upravo radi toga tkivno inženjstvo teži izradi standardnog matriksa, koji se sastoji od definirane količine i sastava stanica.

Čini se vrlo vjerojatnim da sastav stanica pokazuje velike varijacije u količini i sastavu kod starijih pacijenata (cirkulacija matičnih stanica smanjena) i može voditi do varijacija u ishodu zahvata (20).

Klinički slučajevi jasno pokazuju da je pod određenim uvjetima moguća regeneracija tkiva kod nekrotičnih zubi sa širokim apeksnim otvorima i naposljetku pozitivna reakcija na toplo, električni test pulpe (EPT) i laser doppler flowmetriju (LDF). Istraživanja na životinjama su dokazala da su novonastala tkiva dentin ili cement ili kost (1). Opisali su prisutnost značajne neovaskularizacije i prisutnost stanica vezivnog tkiva. Upravo zbog prisutnosti različitog tkiva smatraju da ovaj postupak nije revaskularizacija pulpe, nego proces tkivne regeneracije. Nemogućnost seciranja ljudskih zubi nakon revaskularizacije je hendikep u razumijevanju ovog postupka. Isključivo rentgenske snimke i primjena laser doppler flowmetrije (LDF) nam može dati ideju o uspješnosti zahvata *in vivo*. Test na hladno se također smatra dobrim indikatorom uspjeha (7).

Idealan ishod regenerativnog postupka je asimptomatski zub, koji više ne treba ponovne zahvate. Do danas, revaskularizacija pulpe se većinom primijenjivala na mladim pacijentima, budući da oni imaju visoku razinu matičnih stanica i zube s

otvorenim apeksima. Fibrinski matriks je ekstremno nepouzdan, ali se i dalje najviše primijenjuje. Kako bi se razvili široko dostupni i predvidljiviji zahvati, trebaju se uzeti u obzir alternativne regeneracijske metode. One se odnose na uporabu matriksa na inženog od fibrina, ubrizgavanjem matičnih stanica u korijenski kanal. Matične stanice mogu biti uzete s različitih tkiva, kao što je bukalna mukoza dobivena biopsijom, matičnih stanica dobivenim iz pupčane vrpce itd. Kako god, alternativne metode trebaju biti istražene prekliničkim *in vitro* studijama, studijama na životinjama i naposljetku kliničkim ispitivanjima, koje će doprinijeti boljitku ovog stanja (20).

15. ZAKLJU AK

Regenerativna endodoncija je novo podru je u nastajanju, koje se koncentrirana zamijeni traumatiziranog i bolesnog pulpnog tkiva zdravim tkivom kod mladih, trajnih zubi s nezavršenim rastom i razvojem korijena. Bavi se cijeljenjem ošte enih zubnih tkiva, uklju uju i dentin, pulpu, cement i parodontni ligmanent.

Kada je kanal valjano dezinficiran, upalni proces se povla i i tkiva mogu proliferirati. Budu i da je infekcija korijenskog kanala polimikrobna, potrebno je koristiti kombinaciju lijekova. Trostruka antibiotska pasta (TAP) sadržava bactericidne antibiotike (metronidazol, ciprofloksacin) i bakteriostatski (minociklin). TAP je biokompatibilna i uništa 99% bakterija u kanalu (14).

Revaskularizacija nezrelih zubi s apikalni parodontitisom ovisi najviše o trijasu (7):

1. dezinfekciji kanala
2. matriksu u koji urasta novo tkivo (krvni ugrušak)
3. bakterijski nepropustnom ispunu koji zatvara pristupni kavitet

Stvaranje novog i funkcionalnog tkiva zahtjeva tri klju na elementa (7):

1. matične stanice
2. faktore rasta
3. matriks

Mnogi koraci u postupku revaskularizacije su tehni ki izazovni, a podaci o uspješnosti ovog zahvata su ve inom svedeni na opise klini kih slu ajeva. Pokazalo se da je revaskularizacija pulpe uspješna i kao zahvat ima veliku korist za pacijenta.

Stoga je vrijedi pokušati provesti, a ako i ne uspije, uvijek se može pribje i tradicionalnijim metodama (apeksifikacija) (12).

16. SAŽETAK

Regenerativna endodoncija u dje joj stomatologiji

Revaskularizacija pulpe je relativno nova i obe avaju a biološka metoda lije enja mladih trajnih zubi s nezavršenim rastom korijena. Revaskularizacija ovih zubi se temelji na ideji da mati ne stanice zubne papile mogu preživjeti nekrozu pulpe, ak i u prisutnosti periapikalne upale. Ove stanice imaju sposobnost stvaranja visoko vaskulariziranog tkiva. Nadalje, potrebna je minimalna mehani ka instrumentacija da se o uvaju mati ne stanice i ionako tanki dentinski zidovi. Preporu a se kemijska dezinfekcija s NaOCl, CHX i intrakanalna uporaba trostruke antibiotske paste (TAP). TAP se smatra zlatnim standardom za ovu vrstu zahvata, a sastoji se od jednakih omjera metronidazola, ciprofloksacina i minociklina. Namjernim poticanjem krvarenja iz periapeksa i stvaranjem intrakanalnog krvnog ugruška, dobiva se matriks za stanice koje potje u iz periapikalne regije. Ne samo krv, ve i plazma bogata trombocitima, te fibrin bogat trombocitima služe kao bogati izvor faktora rasta i mogu i dodatak ili nadomjestak postoje em matriksu, kako bi se poboljšao ishod zahvata. Koronarno treba napraviti bakterijama nepropustan ispun, kako bi se sprije ila invazija istih u prostor pulpe. MTA ima izvrsne opturiraju e sposobnosti, jer stvara tvrdi barijeru i poti e aktivnost signalnih molekula na rast mati nih stanica. Kona an ispun treba biti, što je više mogu e, nepropustan i postojan. Mogu se koristiti kompoziti i smolom-modificirani staklenoionomerni cementi. Regenerativna terapija zahtijeva manji broj posjeta za razliku od apeksifikacije. Stimulira rast korijena u dužinu, zatvaranje apeksa i u vrš uje dentinske zidove odlaganjem tvrdog zubnog tkiva.

17. SUMMARY

Regenerative endodontics in pediatric dentistry

Pulp revascularization is a relatively new and promising biological method in the treatment of immature permanent teeth. The revascularization of these teeth is based on the concept that vital stem cells in the apical papilla can survive pulpal necrosis, even in the presence of periapical infection. These cells have the ability to generate a highly vascularized living tissue. Therefore, a minimal mechanical instrumentation is recommended to preserve stem cells and an already thin dentinal walls. Chemical disinfection with NaOCl, CHX and intracanal placement of triple antibiotic paste (TAP) is recommended. A TAP is considered to be the golden standard for this procedure containing equal proportions of metronidazole, ciprofloxacin and minocycline. An intentional induction of bleeding from peri-apex and a formation of an intra-canal blood clot acts as a matrix for the cells from the periapical area. Not only the blood, but also the platelet-rich plasma and the platelet-rich fibrin are a rich source of growth factors and a potential addendum or substitute matrix which improve the outcome of the procedure. A bacteria-tight seal should be created coronally to inhibit bacterial invasion into the pulp space. MTA is considered to have excellent sealing ability, because it creates a hard barrier and also provides signaling molecules for the growth of stem cells. Final hermetic filling should be as airtight as possible and sustainable. Composites or resin-modified glass ionomer cements can be used. The regenerative therapy requires less dental appointments when compared to the apexification and provides root elongation, apex closure as well as reinforcement of lateral dentinal walls with deposition of hard dental tissue.

18. LITERATURA

1. Pramila R, Muthu MS. Regeneration potential of pulp-dentin complex: Systematic review. *J Conserv Dent.* 2012;15(2):97-103.
2. Duck-Su K, Hae-Jin P, Je-Ha Y, Ji-Sung S, Gil-Joo R, editors. Long-term follow-ups of revascularized immature necrotic teeth: three case reports. *Int J Oral Sci.* 2012;4(2):109–13.
3. Murali S, Raju K, Singh Yadav S, Sita Rama Kumar M. Revascularization of Immature Mandibular Premolar with Pulpal Necrosis - A Case Report. *J Clin Diagn Res.* 2014;8(9):29–31.
4. Avery JK. *Essentials of oral histology and embriology: a clinical approach.* second edition. St Louise: Mosby, Inc; 2000 p. 64-7.
5. Oral Histology: Slide Tooth Development [homepage on the Internet]; Available from: <http://dentsonline.blogspot.com/2009/12/oral-histology-slide-tooth-development.html>.
6. Bansal R, Jain A, Mittal S, Kumar T, Kaur D. Regenerative endodontics: a road less travelled. *J Clin Diagn Res.* 2014;8(10):20-4.
7. Namour M, Theys S. Pulp revascularization of immature permanent teeth: a review of the literature and a proposal of a new clinical protocol. *Scientific World Journal.* 2014;7(3):75-83.
8. Lin ir I, i sur. *Farmakologija za stomatologe.* 3. izd. Zagreb. Medicinska naklada; 2011. p. 66-121.

9. Johns DA, Shivashankar VY, Krishnamma S, Johns M. Use of photoactivated disinfection and platelet-rich fibrin in regenerative Endodontics. *J Conserv Dent.* 2014;17(5):487–90.
10. Shima, S. et al. "Antimicrobial action of -poly-L-lysine". *Journal of Antibiotics.* 1984;37(11):1449–55.
11. Photoactivated disinfection (PDA): paintball endodontics. Rationale, applications and instructions for use [homepage on the Internet]; Available from: <http://www.dentmaster.ru/articles/39>.
12. Chandran V, Chacko V, Sivadas G. Management of a Nonvital Young Permanent Tooth by Pulp Revascularizationnt. *J Clin Pediatr Dent.* 2014;7(3):213–6.
13. Jadhav GR, Shah N, Logani A. Comparative outcome of revascularization in bilateral, non-vital, immature maxillary anterior teeth supplemented with or without platelet rich plasma: A case series. *J Conserv Dent.* 2013;16(6):568–72.
14. Vijayaraghavan R, Mathian VM, Sundaram AM, Karunakaran R, and Vinodh S. Triple antibiotic paste in root canal therapy. *Pharm Bioallied Sci.* 2012;4(2):230–3.
15. Sarkozy G. Quinolones: a class of antimicrobial agents. *Vet Med Czech.* 2001;46:257-74.
16. Grouhi M, Hummel D, Roifman CM. Anaphylactic reaction to oral cefaclor in a child. *Pediatrics.* 1999;103(4):50-1.
17. Vandži M, Mileti I, Baraba A. Primjena mineral trioksida u endodonciji – prikaz slu aja. *Sonda* 2014; 15(28):62-4.

18. Camilleri J. The chemical composition of mineral trioxide aggregate. *Journal of Conservative Dentistry: J Conserv Dent.* 2008;11(4):141-3.
19. Priyalakshmi S, Manish R. Review on Biodentine – A Bioactive Dentin Substitute. *IOSR Journals.* 2014;13:13-7.
20. Dudeja PG, Grover S, Srivastava D, Dudeja KK, and harma V. Pulp Revascularization- It's your Future Whether you Know it or Not?. *J Clin Diagn Res.* 2015;9(4):1–4.
21. Aggarwal V, Miglani S, Singla M. Conventional apexification and revascularization induced maturogenesis of two non-vital, immature teeth in same patient: 24 months follow up of a case. *J Conserv Dent.* 2012;15(1):68–72.
22. Homayouni H, Majd NM, Zohrehei H, Mosavari B, Adel M, Dajmar R, Homayouni A. The Effect of Root Canal Irrigation with Combination of Sodium Hypo-chlorite and Chlorhexidine Gluconate on the Sealing Ability of Obturation Materials. *Open Dent J.* 2014;8:184–7.
23. Essner MD, Javed A, Eleazer PD. Effect of sodium hypochlorite on human pulp cells: an in vitro study. *Oral Surg Oral Med Oral Pathol Oral Radiol Endod.* 2011;112(5):662-6.
24. Forghani M, Parisay I, Maghsoudlou A. Apexogenesis and revascularization treatment procedures for two traumatized immature permanent maxillary incisors: a case report. *Restor Dent Endod.* 2013;38(3):178–81.
25. Lin ir I, i sur. *Farmakologija za stomatologe.* 3. izd. Zagreb. Medicinska naklada; 2011. p. 323-32.

19. ŽIVOTOPIS

Martin Naran i ro en je 18. lipnja 1988. godine u Zadru. Osnovnu školu je završio u Posedarju, a Op u gimnaziju Jurja Barakovi a u Zadru. Maturirao je s odli nim uspjehom 2007. godine i iste godine upisuje studij dentalne medicine na Stomatološkom fakultetu Sveu ilišta u Zagrebu. Aktivno se služi engleskim i pasivno njema kim jezikom.