

Uloga kompozitnih materijala u estetskom zbrinjavanju prednjih zubi

Vojić, Nikolina

Master's thesis / Diplomski rad

2015

Degree Grantor / Ustanova koja je dodijelila akademski / stručni stupanj: **University of Zagreb, School of Dental Medicine / Sveučilište u Zagrebu, Stomatološki fakultet**

Permanent link / Trajna poveznica: <https://um.nsk.hr/um:nbn:hr:127:171880>

Rights / Prava: [Attribution-NonCommercial-NoDerivs 3.0 Unported](#)

Download date / Datum preuzimanja: **2021-09-20**



Repository / Repozitorij:

[University of Zagreb School of Dental Medicine Repository](#)



SVEUČILIŠTE U ZAGREBU

STOMATOLOŠKI FAKULTET

Nikolina Vojić

**ULOGA KOMPOZITNIH MATERIJALA U
ESTETSKOM ZBRINJAVANJU PREDNJIH
ZUBI**

DIPLOMSKI RAD

Zagreb, srpanj 2015.

Rad je ostvaren na Zavodu za endodonciju i restaurativnu stomatologiju
Stomatološkog fakulteta Sveučilišta u Zagrebu.

Voditelj rada: prof. dr. sc. Vlatko Pandurić, Zavod za endodonciju i restaurativnu
stomatologiju Stomatološkog fakulteta Sveučilišta u Zagrebu

Lektor hrvatskog jezika: Danira Ivanušić, mag. educ. philol. croat., Travna 25 a,
31000 Osijek, 0989469177

Lektor engleskog jezika: Ivana Tabak, prof., Vinogradska 57, 10000 Zagreb,
0994189132

Rad sadrži: 40 stranica

21 slika

1 CD

Zahvaljujem mentoru, prof. dr. sc. Vlatku Panduriću, na pomoći prilikom izrade ovoga rada.

Velika hvala mojoj obitelji na podršci tijekom školovanja.

SADRŽAJ

1.	UVOD.....	1
2.	SVRHA RADA	3
3.	PREDNOSTI I NEDOSTATCI ESTETSKIH RESTAURATIVNIH POSTUPAKA	4
3.1.	INDIKACIJE.....	5
4.	KOMPOZITNI MATERIJALI	7
4.1.	KOMPOZITNI MATERIJALI ZA REKONSTRUKCIJU PREDNJIH ZUBI	8
4.2.	SVOJSTVA KOMPOZITNIH MATERIJALA	9
4.2.1.	OPTIČKA SVOJSTVA KOMPOZITNIH MATERIJALA	10
4.3.	ADHEZIVNO VEZIVANJE.....	11
4.3.1.	SAMOJETKAJUĆI ADHEZIJSKI SUSTAVI	12
5.	MORFOLOŠKE KARAKTERISTIKE KRUNE PREDNJIH ZUBI	14
5.1.	INDIVIDUALNE KARAKTERISTIKE PREDNJIH ZUBI.....	16
6.	KLINIČKA PRIMJENA KOMPOZITNIH MATERIJALA U ZBRINJAVANJU PREDNJIH ZUBI ...	18
6.1.	IZBOR BOJE.....	18
6.1.1.	METODE ODREĐIVANJA BOJE	19
6.2.	PREPARACIJA.....	21
6.3.	TEHNIKE IZRADE KOMPOZITNIH NADOMJESTAKA	24
6.4.	ZAVRŠNA OBRADA I POLIRANJE.....	32
7.	RASPRAVA.....	33
8.	ZAKLJUČAK	34
9.	SAŽETAK	35
10.	SUMMARY.....	36
11.	LITERATURA	37
12.	ŽIVOTOPIS	40

1. UVOD

Oduvijek se u dentalnoj medicini težilo posjedovanju takvih materijala za naknadu izgubljenog tvrdog zubnog tkiva koji, uz dobre fizičko-mehaničke i kemijske osobitosti te biokompatibilnost, imaju i odlične estetske osobine.

Premda još ne postoji idealno sredstvo koje bi bilo sposobno u cijelosti zamijeniti izgubljeno tvrdo zubno tkivo, ipak se može reći da kompozitni materijali u ostvarivanju suvremenih zahtjeva terapijske stomatologije označuju veći napredak od bilo kojeg dosadašnjeg materijala. (1)

Gotovo da i nema područja u dentalnoj medicini u kojemu kompozitni materijali nisu našli primjenu. Naročito su zastupljeni u dječjoj stomatologiji kao nezamjenjiv materijal u tretmanu zubnih prijeloma. U dentalnoj patologiji imaju široku primjenu u naknadi zubnih defekata nastalih karijesom i hipoplazijom cakline te u estetskom tretmanu morfoloških anomalija zubi. U parodontologiji i ortodonciji ti su materijali također našli primjenu kao i u stomatološkoj protetici za naknade oštećenih faseta u mostovnim konstrukcijama. Pokazuju izvrsne rezultate u tretmanu svih vrsta obojenosti zubi.

Osnovni je cilj estetskog stomatološkog zahvata postizanje potpuno prirodnog izgleda nadomjestaka, bez vidljivog prijelaza i razlike u optičkim svojstvima prirodne strukture i umjetnog materijala.

Razvoj tehnike, tehnologije i materijala u restaurativnoj stomatologiji omogućio je izradu kompozitnih ispuna na gornjim prednjim zubima koji su se svojim mehaničkim, fizikalnim i optičkim svojstvima gotovo u potpunosti približili izgledu prirodnog zuba. Postizanje potpuno prirodnog izgleda zahtijeva uporabu za to posebno izrađenih materijala, ali i posebnu tehniku nanošenja istih, stoga se kompozitni ispun izrađen prema estetskom protokolu s pravom naziva definitivnim estetskim nadomjeskom. (2)

2. SVRHA RADA

Sažimajući znanja o kompozitnim materijalima i proučavajući njihove dobre i loše strane, u ovom radu nastoje se obraniti stajališta koja upućuju da se rekonstrukcija prednjih zubi, prateći sve faze i pravilno izvodeći sve korake, najučinkovitije provodi kompozitnim materijalima.

3. PREDNOSTI I NEDOSTATCI ESTETSKIH RESTAURATIVNIH POSTUPAKA

Pri donošenju odluke o izradi estetskog restaurativnog nadomjeska potrebno je razmotriti čitav niz prednosti i nedostataka ove vrste definitivnih nadomjestaka. Prednosti kompozitnog nad keramičkim materijalom očituju se ponajprije u razlici u njihovoj kemijskoj strukturi koja utječe na njihove optičke i mehaničke osobine (2).

Veća ili manja uspješnost oponašanja prirodne zubne strukture prije svega ovisi o kemijskoj strukturi, odnosno postotnom odnosu organske i anorganske faze ovih dvaju materijala koji utječe na njihova optička svojstva (3). U tom su se smislu kompozitni materijali u potpunosti prilagodili te nude široku lepezu proizvoda različitih optičkih svojstava.

U usporedbi s keramičkim materijalima, kompozitni posjeduju relativno visok stupanj poroznosti zbog koje je mogućnost nakupljanja tvari koje pridonose površinskom obojenju veća. Boja je kompozitnog materijala, stoga, slabije postojana i kratkotrajnija. Razlog je tomu sastav kompozitnih materijala. On se sastoji od organske matrice i anorganskog punila i njihov međusobni omjer, osim utjecaja na optička svojstva, direktno utječe i na glatkoću površine i mogućnost nakupljanja vanjskih onečišćenja koja mogu utjecati na boju kompozita. Stoga se postupak poliranja, nakon polimerizacije kompozitnog materijala, smatra iznimno važnim kako bi se površinska hrapavost svela na najmanju moguću mjeru i tako postojanost boje održala što dulje (4).

Promjena boje kompozitnog ispuna ne mora uvijek biti vidljiva na cijeloj njezinoj površini, već se kao i kod estetskih keramičkih ljustaka može pojaviti samo rubna obojenost. Razlog jest rubna pukotina ispuna na kojoj se pojačano nakupljaju tvari koje mijenjaju boju kompozitnog ispuna, a čija pojava i veličina ovise o modulu elastičnosti i viskoznosti materijala te o koeficijentu konfiguracije kaviteta.

Prednost estetskih kompozitnih nadomjestaka u odnosu na neke keramičke nadomjestke očituju se u manjoj invazivnosti tijekom postupka brušenja kaviteta (pri brušenju zuba za izradu potpune keramičke krunice, brušenje je vrlo invazivno). Valja naglasiti kako količina brušenja za izradu estetskog kompozitnog ispuna ovisi o nastalom oštećenju koji kompozitni ispun nadomješta te količini eksponirane cakline i dentina.

Ostale prednosti kompozitnih materijala i postupaka za izradu kompozitnih ispuna tiču se tehničke izvedbe nadomjestaka jer se radi o jednoposjetnom zahvatu koji ne zahtijeva otiskivanje i laboratorijske postupke izrade nadomjeska te su po cijeni prihvatljiviji (2).

3.1. INDIKACIJE

Indikacije za izradu estetskih kompozitnih nadomjestaka ovise o vrsti estetskog odstupanja, opsegu oštećenja pojedinačnog zuba ili skupine zubi, starosti pacijenta i zatečenom stanju u usnoj šupljini te njegovim financijskim mogućnostima (3). Manji opseg estetskog odstupanja (anomalija položaja i diskoloracija

pojedinačnog zuba, dijasteme manjeg opsega - do 2 mm) te manja oštećenja zubi (loš odstojeći ispun, lom postojećeg ispuna, jednostavan prijelom krune gornjeg prednjeg zuba bez eksponiranja pulpe, nekarijesne lezije - cervikalne abrazije i abfrakcije, caklinske erozije) najčešće se rješavaju restaurativnim postupkom (2).

4. KOMPOZITNI MATERIJALI

Kompozitni materijali, zahvaljujući svojim estetskim i fizikalnim svojstvima te sposobnosti posrednog svezivanja, postali su materijalom izbora za rekonstrukciju tvrdih zubnih tkiva.

Kompozit se definira kao kombinacija dvaju ili više kemijskih različitih materijala s jasnim graničnim spojem između komponenti i svojstvima boljim od pojedinačnih komponenti (5).

Sastoje se od tri dijela: organske smolaste matrice, anorganskih čestica punila i svezujućeg sredstva. U sastav kompozita ulaze i stabilizatori boje, inhibitori, pigmenti i aktivatorski sustav. Fizička svojstva materijala određena su količinom punila. Stupanj poliranosti kompozitnog materijala uvjetovan je veličinom čestica punila (5).

S obzirom na veličinu čestica postoje tri tipa kompozitnih materijala:

- 1) tradicionalni (konvencionalni) kompozitni materijali (makropunjeni),
- 2) mikropunjeni kompozitni materijali,
- 3) hibridni kompozitni materijali.

4. 1. KOMPOZITNI MATERIJALI ZA REKONSTRUKCIJU PREDNJIH ZUBI

Hibridni materijali razvili su se kao potreba da se ujedine prednosti dobre površinske poliranosti kompozitnih smola s mikropunilom i visoke otpornosti na trošenje kompozitnih smola s većim česticama. Na taj se način izbjegavaju najvažniji nedostaci jedne i druge skupine i nastaje novostvoreni hibridni kompozitni materijal (4). Hibridni kompozitni materijali sadrže anorganske čestice veličine 0.04-5 μm . Prosječna veličina čestica veća je ili jednaka 1 μm , a kod mikrohibridnih manja od 1 mikron. Udio punila jest 70 - 80 % (5).

Karakterizira ih visok modul elastičnosti i niži stupanj polimerizacijskog skupljanja u odnosu na materijale s mikropunilom, veći stupanj konverzije te otpornost na apsorpciju vode, a time i niži stupanj biodegradacije što značajno utječe na dugotrajnost restaurativnog zahvata. Mikrohibridni materijali osiguravaju bolju poliranost i sjaj površine sličan onome u kompozitnih materijala s mikropunilom zadržavajući pritom viši stupanj otpornosti na trošenje (6).

Danas su u uporabi i nanokompoziti (nanopunjeni ili nanohibridni). Zahvaljujući sadržaju nanočestica, izuzetno se dobro poliraju poput mikropunjenih kompozita za izradu ispuna na prednjim zubima. S druge strane, njihova je mehanička čvrstoća poput hibridnih materijala namijenjenima stražnjim zubima (7). Također, ti materijali imaju i smanjenu polimerizacijsku kontrakciju (oko 1,5 %) (8). Mikrohibridni materijali i nanokompoziti mogu se koristiti kao jedinstveni kompozitni materijali i na prednjim i na stražnjim zubima (9).

4. 2. SVOJSTVA KOMPOZITNIH MATERIJALA

Fizičko-mehanička svojstva kompozitnih smola određuju njihova čvrstoća, elastičnost, otpornost na savijanje, kidanje, torziju, trošenje, toplinska i električna provodljivost, polimerizacijsko skupljanje, hidroskopsa i termička ekspanzija. Tim je svojstvima određena restaurativna vrijednost samog materijala i trajnost restauracije. Nepoželjna svojstva kompozitnih materijala jesu polimerizacijsko volumetrijsko skupljanje, hidroskopska ekspanzija i termička ekspanzija (6).

Polimerizacijsko skupljanje dimenzijska je nestabilnost materijala budući da tijekom polimerizacije dolazi do volumetrijskog skupljanja ili kontrakcije. Skvrčavanje je karakteristika organske smole i nastaje polimerizacijom molekula metakrilatnih monomera koji se međusobno približavaju pri čemu se smanjuje prostor između njih i posljedično volumen smole (10). Kompozitne smole skupljaju se 1.6 do 5.7 % volumena zbog skupljanja monomera (5). Ovo skupljanje može uzrokovati pojavu stresa koji za posljedicu može imati stvaranje mikropukotine te rubnog obojenja i sekundarnog karijesa. Taj problem pokušava se kompenzirati primjenom sustava materijala (ekspandirajući monomeri), slojevitom tehnikom postavljanja materijala u kavitet i najboljom polimerizacijom materijala. Danas se proizvode kompoziti na bazi silioranskog monomera u svrhu smanjivanja kontrakcije. Takvi kompoziti imaju kontrakciju manju od 1 % (10).

Principi pravilne polimerizacije (5):

1. slojevito postavljanje kompozitnog materijala

2. slojevi ne smiju biti deblji od 2 mm, naročito kada se radi s mikropunilima ili tamnijim bojama
3. polimerizacija 40 sekundi

Toplinska ekspanzija kompozitnih smola očituje se širenjem materijala uslijed stalnih promjena temperature u usnoj šupljini, a ovisi o koeficijentu termičke ekspanzije materijala.

Hidroskopska ekspanzija nastaje zbog apsorpcije vode iz usne šupljine, a kao posljedica toga nastaje rubno obojenje i pukotina koja omogućuje prolazak mikroorganizma u smjeru zubne pulpe (6).

4. 2. 1. OPTIČKA SVOJSTVA KOMPOZITNIH MATERIJALA

Tvrda zubna tkiva posjeduju različita optička svojstva. Današnji kompozitni materijali proizvode se u bojama i opacitetima koji u potpunosti oponašaju ta svojstva. Razlikuju se opakne dentinske boje, slabije opakne caklinske boje, translucetne boje za incizalni brid i površinu cakline te efektne pigmentne boje.

Dentinske boje zbog svoje opaknosti odlično oponašaju optička svojstva dentina, mogu zamaskirati ili promijeniti boju podložećeg dentina, a također sprječavaju prosijavanje tamne pozadine usne šupljine.

Caklinske su boje manje opakne i simuliraju optička svojstva cakline te svojim kameleonskim efektom maskiraju granicu između ruba kaviteta i ispuna.

Transluentne boje služe za fino simuliranje površinske translucencije cakline kao i translucencije incizalnog brida, dok efektne pigmentne boje služe za naglašavanje prirodnih karakteristika zuba (pigmentacije površine, jamica i fisura, dubinske pigmentacije i slično) (11).

4. 3. ADHEZIVNO VEZIVANJE

Adhezija je u osnovi spajanje različitih materijala privlačenjem atoma i molekula. Caklinsko-dentinski adhezijski sustavi imaju ulogu posrednika u svezivanju i retenciji kompozitnih materijala uz tvrda zubna tkiva. Adhezivi prijanjaju uz tvrda zubna tkiva mikromehanički (prodorom jednog materijala u drugi), kemijski (ionskim, kovalentnim i vodikovim vezama) i fizički (van der Waalsovima) (6).

Osnovno načelo adhezije temelji se na izmjeni anorganskog materijala uklonjenog iz zuba sa smolastim monomerom koji se mikromehanički uklješćuje u stvorenim porama. Veza se u caklini ostvaruje preko *makrozubaca* i *mikrozubaca* koji nastaju prodorom i polimerizacijom adhezijskog sustava u porama jetkane cakline. Adhezija u dentinu ostvaruje se preko hibridnog sloja koji opisujemo kao interdifuzijsko područje smole, kolagenih niti i djelomice demineraliziranog intertubulusnog i intratubulusnog dentina. Za stvaranje hibridnog sloja nužno je

pripraviti dentinsku površinu uklanjanjem ili otapanjem zaostatnog sloja i demineralizirati dentin (jetkanjem ili kondicioniranjem). Slijedi infiltracija ekspanzirane kolagene mreže polimerizirajućim hidrofilnim monomerima (priming-temeljni premaz; promotor adhezije) i konačni, hidrofobni adhezijski premaz (bonding) koji ostvaruje potpunu infiltraciju nenapunjenih međukolagenih pora smolom (6).

4. 3. 1. SAMOJETKAJUĆI ADHEZIJSKI SUSTAVI

Uporaba adhezivnog sustava dovodi do visoke čvrstoće sveze između kompozitnih materijala i dentina (do 32 M Pa), ali nova istraživanja pokazala su da postoje čimbenici (vrijeme jetkanja, koncentracija kiseline) koji mogu umanjiti snagu sveze. Da bi se izbjegli ti čimbenici, predloženo je korištenje samojetkajućih adhezijskih sustava. Korištenjem ovih sustava, jetkanje i nanošenje primera događa se istodobno s infiltracijom dentina kiselinskim smolama. Prednost je takvog postupka eliminiranje jetkanja kao zasebne faze rada te postupka ispiranja i sušenja kaviteta (12).

Samojetkajućí adhezijski sustavi objedinjuju dvije početne faze u tretmanu što im omogućuje primjena tzv. samojetkajućih primera temeljenim na fosfatnim (PENTA, 10-MDP, HEMA-fosfat, di-HEMA-fosfat) ili polikarboksilnim monomerima i kiselinama (4-MET, metakrilatna, polialkenoična kiselina, maleična i itakonična kiselina). Ti adhezivi otapaju i djelomice demineraliziraju zaostatni sloj, a

s obzirom na to da se ne ispiru s tretirane površine, nego samo ispuhaju zrakom, otopljeni zaostatni sloj kao i kristali hidroksilapatita ugrađuju se u novonastali hibridni sloj. Kako kolagena vlakna nisu u potpunosti ogoljela, preostali hidroksilapatit može služiti kao receptor za kemijsku vezu fosfatnih ili karboksilnih skupina s funkcijskim monomerima. Pri uporabi samojetkajućih adhezijskih sustava hibridni je sloj tanji, ali je zbog usklađene demineralizacije tvrdog zubnog tkiva i infiltracije smolom jednoličan (5).

Klinički pokazuju vrlo dobar uspjeh jer:

1. ne zahtijevaju postupak jetkanja i ispiranja čime se smanjuju pogreške koje nastaju pri aplikaciji i rukovanju kiselinom
2. nisu osjetljivi na uvjete vlažnosti supstrata što uvelike smanjuje postoperacijsku preosjetljivost
3. štede vrijeme svojom jednostavnom uporabom

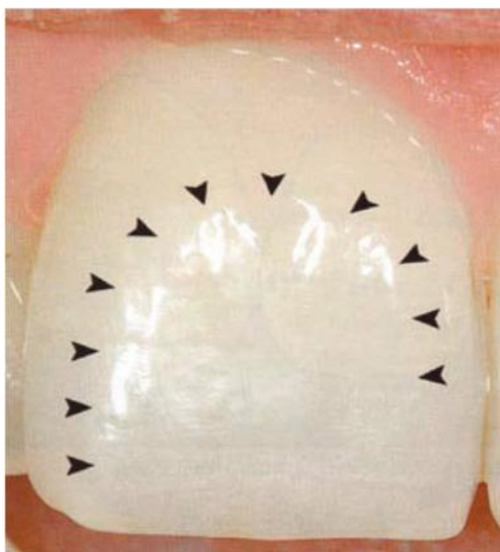Navedeno im daje prednost u odnosu na dosadašnje generacije adhezijskih sustava.

Zbog navedenog načina svezivanja, adhezijski ispuni omogućuju maksimalnu štednju tvrdog zubnog tkiva, minimalno invazivne preparacije te popravke postojećih ispuna bez ponovnog otvaranja prethodno zabrtvljenih dentinskih tubulusa. Osim anatomske i funkcijske naknade izgubljenog tvrdog zubnog tkiva, osiguravaju estetski optimalna rješenja i uvelike proširuju indikacijski spektar konzervativnih zahvata (5).

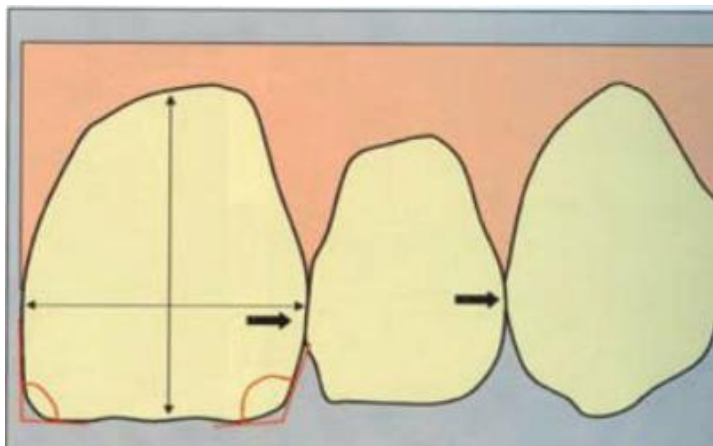
5. MORFOLOŠKE KARAKTERISTIKE KRUNE PREDNJIH ZUBI

S obzirom na središnji položaj prednjih zuba, razumljiva je važnost njihove estetske uloge, posebno gornjih inciziva. Smještaj, oblik i boja središnjih gornjih inciziva najviše doprinosi izgledu osobe, a pri tome glavnu ulogu ima incizalna trećina ili polovina (13).

Zubi u frontalnoj regiji anatomske i morfološki izrazito su bogati detaljima koje treba registrirati prije početka terapije. Osnovno jest odrediti oblik vanjske linije krune zuba, a zatim registrirati oblik unutarnje linije krune. Povećavajući i smanjujući njihovu udaljenost, možemo vizualno manipulirati dužinom zuba bez remećenja stvarne dužine određene funkcijskim kretnjama (slika 1). Zatim određujemo visinu proksimalnih kontakata, kut i luk krune (slika 2) (14).



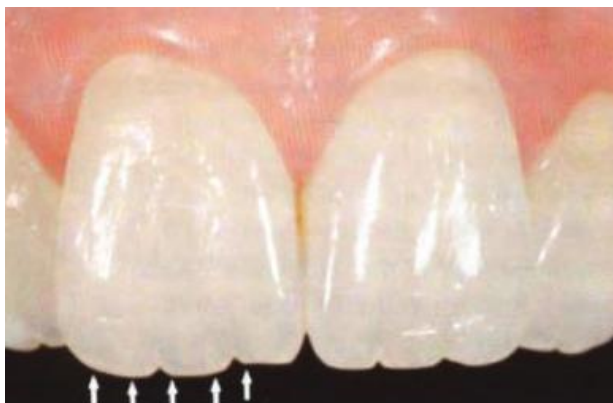Slika 1. Određivanje rubnih linija (vanjske i unutarnje) labijalne plohe zuba.
Preuzeto: (15)



Slika 2. Određivanje znaka kuta, luka i visine aproksimalnih kontakata. Preuzeto:

(15)

Važna su struktura krune i produžetci dentinskih jezgri. Broj dentinskih jezgri uvjetuje i broj uzdužnih brazdi na vestibularnoj plohi krune. Dentinske jezgre zovemo mamelonima. Što je pacijent stariji, mameloni su manje uočljivi jer abrazijom prestaju biti izraženi. Zbog toga je udaljenost dentinskih jezgri od incizijskog brida u mlađih pacijenata veća. Tu udaljenost zovemo *halo-efekt* (slika 3).

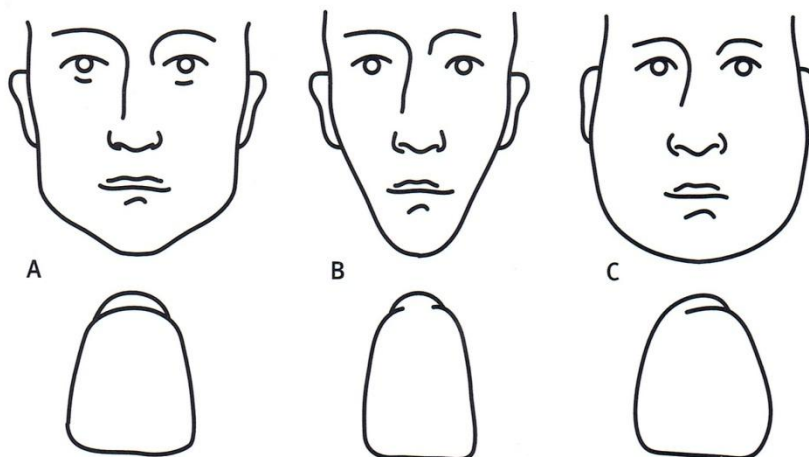


Slika 3. Udaljenost dentinskih jezgri od incizijskog brida, *halo-efekt*. Preuzeto: (15)

5. 1. INDIVIDUALNE KARAKTERISTIKE PREDNJIH ZUBI

Oblik, dužina i širina zubi prilagođavaju se individualno svakom pacijentu s obzirom na oblik lica prema načelu idealnih proporcija.

Leon Williams (1907.) na temelju antropoloških istraživanja uočio je da oblik gornjih srednjih sjekutića odgovara obliku lica. Oblike ljudskog lica Williams je svrstao u tri skupine: četvrtasti, trokutasti i ovalni oblik. Klasifikacija koju je napravio Williams, uz ostale kriterije, velika je pomoć pri izboru umjetnih zuba u mobilnoj protetici (slika 4) (16).



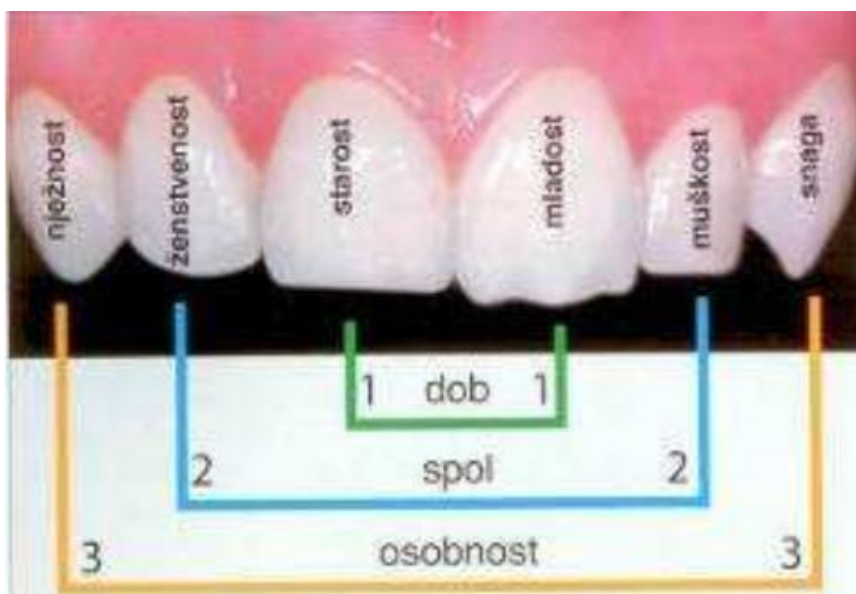
Slika 4. Klasifikacija oblika gornjih prednjih zubi i oblika lica (Williams). Preuzeto:

(16)

Prva teorija o izboru umjetnih zuba bila je teorija temperamenta koja danas ima veliko povijesno značenje. Iduća popularna teorija bila je SPA teorija Frusha i Fishera. Prema dentogenoj teoriji Frusha i Fishera, primarni čimbenici koji utječu na odabir prednjih umjetnih zuba jesu spol, dob i osobnost pacijenata (eng. SPA-sex,

personality, age). Autori su postavili "jedan, dva, tri vodič". Pojednostavljeno, to znači da središnji sjekutić pokazuje dob, bočni izražava spolne karakteristike, dok očnjak pokazuje osobnost pacijenta (slika 5) (17).

Iako se njima uglavnom služimo u mobilnoj protetici, teorije o izgledu gornjih prednjih zubi od velike su koristi u postizanju individualnog oblika restauracije koji odgovara estetskim parametrima i osobitostima pacijenta.



Slika 5. SPA vodič za izbor umjetnih zubi. Preuzeto: (17)

6. KLINIČKA PRIMJENA KOMPOZITNIH MATERIJALA U ZBRINJAVANJU PREDNJIH ZUBI

6. 1. IZBOR BOJE

Budući da krunu zuba čine dvije različite vrste mineraliziranog tkiva (opakniji dentin i transparentnija caklina), savršeno je jasno da se estetski rezultat ne može postići samo jednom bojom. Potrebno je rekonstrukciju izraditi slojevito, slaganjem boja. Boja je posljedica refleksije, prolaza i rasapa svjetlosnih zraka prilikom dolaska svjetla na površinu promatranog objekta. Ako se svjetlo reflektira, materijal je opaktan. Ukoliko prolazi, materijal je transparentan. Količina zraka koje mijenjaju smjer pri prolazu objektom utječu na njegovu boju.

Evolucija kompozitnih materijala kretala se u smjeru poboljšanja njihovih fizičko-mehaničkih svojstava (smanjeno skupljanje, konzistencija koja olakšava njihovo nanošenje, bolja poliranost površine) i optička svojstva (opacitet, transparentiju i opalescenciju). Dentin prosijava kroz transparentnu caklinu i u incizalnoj trećini krune tvori mamelone koji karakteriziraju percepciju boje zuba. Dentin prosijava i na samom incizalnom bridu kao mliječno-bijela i žućkasta linija koju zovemo *halo-efekt*. No, između mamelona i linije nalazi se plavkasto-sivo područje cakline kroz koje prodire crna boja usne šupljine. Zato je pri izradi restauracije koja će vratiti prirodan oblik i izgled zuba neophodno imati opalescentan kompozit koji će vjerno oponašati sivo-plavu površinu na mjestu gdje zrake svjetla ulaze u materijal. Na mjestu izlaska iz materijala, zbog rasapa zraka, on ima

crvenkasto-narančastu boju. Suvremeni hibridni kompozitni materijali približili su se tim zahtjevima više nego bilo koji kompoziti do sada. Zajedno s tehnikom slojevitog nanošenja omogućili su da se kompozitne rekonstrukcije estetski približe indirektnim keramičkim restauracijama uz manje žrtvovanje tvrdog tkiva krune (14).

6. 1. 1. METODE ODREĐIVANJA BOJE

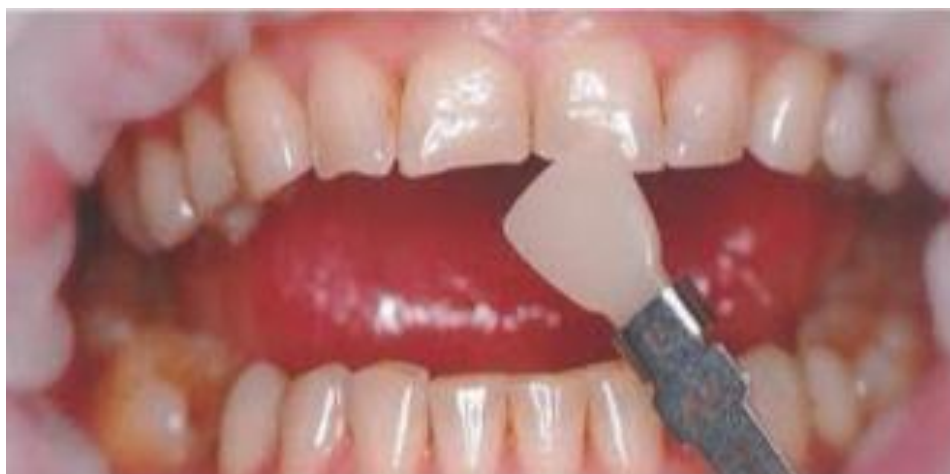Metode određivanja boje dijelimo na vizualne i strojne. Boja se određuje prije mogućeg postavljanja gumene plahtice na osušenom zubu.

Vizualno se određivanje boje obavezno radi na danjem svjetlu. Boja se određuje prema ključu boja, tj. tvornički izrađenoj šablona na kojoj dolaze različite nijanse i debljine pojedine nijanse boje kompozitnog materijala pojedinog proizvođača. Podudaranjem boje zuba pacijenta s određenom nijansom na ključu boja određuje se boja restaurativnog materijala. Za odgovarajući rezultat pri određivanju boje potrebno je da ključ boja bude od istog proizvođača kao i kompozitni materijal koji se koristi pri restauraciji. Rezultat korištenja neprimjerenog ključa boja može dovesti do velike pogreške u radu uzrokujući neusklađenost boja restauracije s bojom zuba unatoč tome što, tehnički, restauracija može biti bespriječna. Također, važno je naglasiti da ukoliko se boja određuje na vlažnom zubu, potrebno je navlažiti i ključ boja što doprinosi točnosti u odabiru nijansi. Danas se na tržištu nalaze i kalupi uz pomoć kojih je stomatologu omogućena izrada vlastitog ključa boja. To su kalupi oblika zuba s različitom debljinom tako da, kada

kalup ispunimo kompozitom, dobivamo boje (nijanse) za različitu debljinu kompozita.

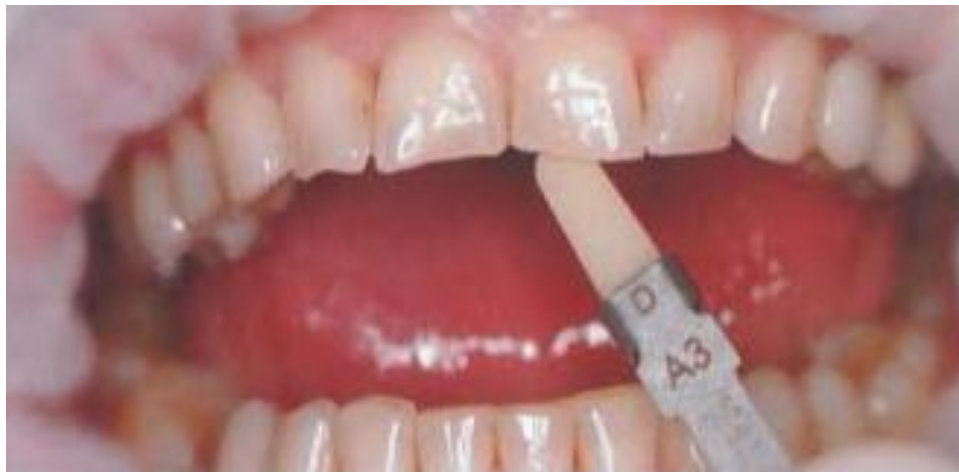Ukoliko se radi u uvjetima gdje nema prirodnoga izvora svjetlosti, bilo bi dobro služiti se uređajem za simulaciju danjeg svjetla (*Shade matching light*).

Dentinska boja najbolje se određuje u području srednje ili cervikalne trećine očnjaka gdje je caklina tanja nego kod bilo kojeg zuba. U slučajevima gdje je moguć izravan pristup u određivanju dentinske boje zahvaćenog zuba (npr. kod prijeloma zuba ili ispadanja ispuna), dentinska se boja određuje na samom zubu. Caklinska se boja određuje u incizalnoj trećini zahvaćenog zuba. Ukoliko to, zbog izraženosti defekta, nije moguće napraviti na zahvaćenom zubu, određuje se na istom zubu suprotnog kvadranta (slika 6 i 7).



Slika 6. Određivanje boje zuba. Caklinska boja određuje se u incizalnoj trećini zuba.

Preuzeto: (2)



Slika 7. Određivanje dentinske boje zuba. Preuzeto: (2)

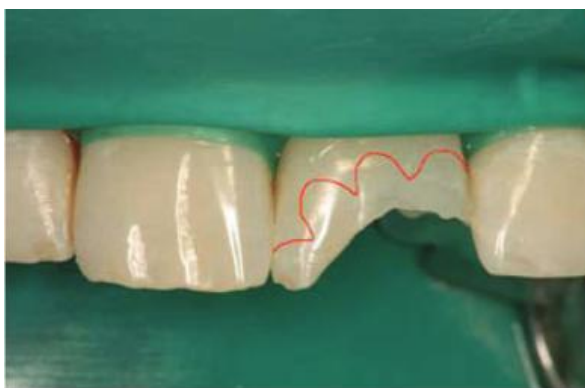
Osim vizualne usporedbe, boja se može određivati korištenjem uređaja za tu svrhu koji se temelje na spektrofotometrijskim ili kolorimetrijskim metodama. Spektrofotometar mjeri količinu reflektiranog svjetla svih valnih duljina te ga uspoređuje s referentnim standardom, dok kolorimetar mjeri količinu svjetla odabrane boje. Kolorimetar je novija metoda koja je uvedena u stomatološku praksu krajem prošlog stoljeća (1999. godine) te joj je, uz relativni nedostatak točnosti, glavna zapreka široj uporabi i sama cijena uređaja (11).

6. 2. PREPARACIJA

Suvremena restaurativna dentalna medicina temelji se na adheziji. Istraživanja su pokazala da se najjača snaga sveze osigurava vezivanjem adhezijskih sustava za caklinske prizme odrezane pod kosim kutem (oko 45°). Slabija snaga

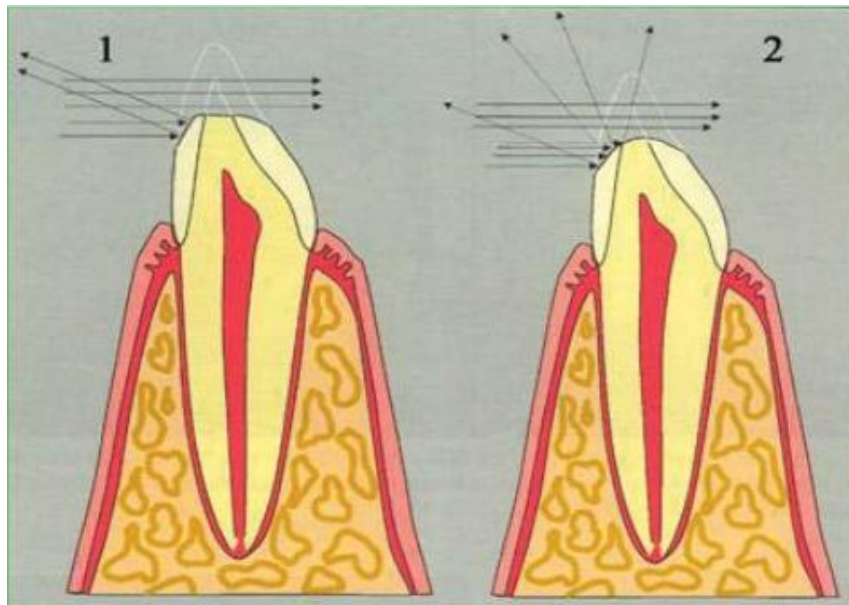
svezivanja adhezijskih sustava za caklinske prizme ostvarit će se po njihovoj uzdužnoj osi ili kad su one poprečno prerezane. S obzirom na smjer pružanja caklinskih prizama kroz caklinu krune zuba, zakošavanje kod postraničnih zubi razlikuje se od zakošavanja cakline zuba u prednjem segmentu.

Brušenje cakline u području prednjih zubi nešto se razlikuje zbog veće dostupnosti restauracije vidnom polju promatrača. Način zakošavanja ovisi o veličini i položaju oštećenja krune zuba. Ako rubovi preparacije nisu prešli na vidljivu vestibularnu površinu, zakošavanje rubova cakline od 0,5 - 1 mm pospješuje snagu svezivanja i omogućava čvršću svezu sa caklinom. Ukoliko je oštećenje toliko veliko da prelazi vestibularno, odnosno da su rubovi preparacije vidljivi, klinički problem nije samo snaga sveze. Potrebno je uklopiti i transparentiju restaurativnog materijala s transparentijom zuba i učiniti rekonstrukciju neprimjetnom. Šire zakošavanje omogućava (1 – 3 mm) bolje uklapanje kompozita s bojom zuba. Uspješnosti će svakako doprinijeti ako gornja, vanjska linija zakošavanja ne bude ravna, već nepravilna i valovita (slika 8) . Ljudsko oko slabije raspoznaje nepravilne linije i rub preparacije će biti manje vidljiv (18).



Slika 8. Valovita linija zakošavanja ruba cakline. Preuzeto: (15)

Još jedan vrlo važan detalj jest zaobliti donje, unutarnje rubove preparacije. Svjetlost koja dolazi na površinu zuba jednim će se dijelom reflektirati od površine (slika 9). Ukoliko se površina lomi pod kutem, i zrake svjetlosti reflektirat će se pod kutem. Takav način refleksije učinit će rub preparacije vidljivim. Zaoblimo li taj kut, zrake svjetla će se reflektirati spektralno, tj. rasipati i rub preparacije neće biti vidljiv (15).



Slika 9. Greška u preparaciji - rubovi labijalnog dijela preparacije i preostalog dijela zuba nisu zaobljeni (1.). Pravilno učinjena preparacija - rubovi su zaobljeni i svjetlost se kod refleksije rasipa i omogućuje da se pri tome ne vidi razlika u transparentiji

između zuba i ispuna (2.). Preuzeto: (15)

6. 3. TEHNIKE IZRADA KOMPOZITNIH NADOMJESTAKA

Nakon određivanja boje i pravilne preparacije slijedi odabir jedne od tehnika izrade kompozitnog nadomjeska. Rekonstrukcija krune zuba može se raditi direktnim ili indirektnim tehnikama. U direktnim tehnikama terapeut rekonstruira krunu zuba dodajući kompozitni materijal na preostali dio zuba. Indirektne metode izrade kompozitnog nadomjeska zahtijevaju i izradu radnih modela, a rekonstrukcija se vrši u laboratoriju, van ustiju pacijenta.

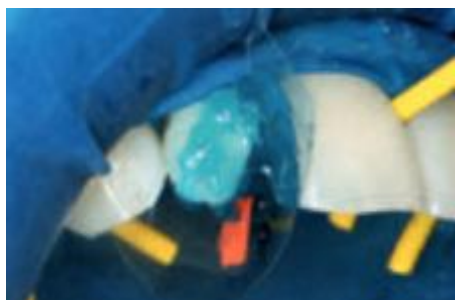
DIREKTNE METODE:

- tehnika izrade pomoću jagodice prsta *finger tip technique*,
- slojevita tehnika uz pomoć silikonskog ključa,
- celuloidna kapica,
- celuloidna matrica i interdentalni kolčić,
- lijepljenje fragmenta zuba.

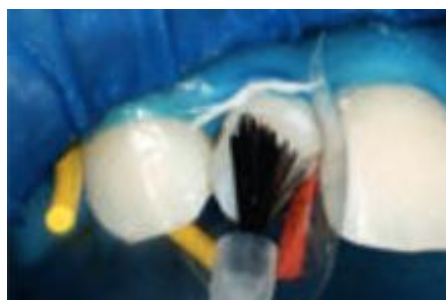
Tehnika izrade pomoću jagodice prsta *finger tip technique*

Kod ove tehnike, nakon jetkanja kiselinom i postavljanja adhezivnog sustava (slika 10 i 11), kažiprst se postavi uz palatinalnu, odnosno lingvalnu stijenku buduće restauracije. U području rukavice na vrhu kažiprsta zalijepi se mali dio tamne

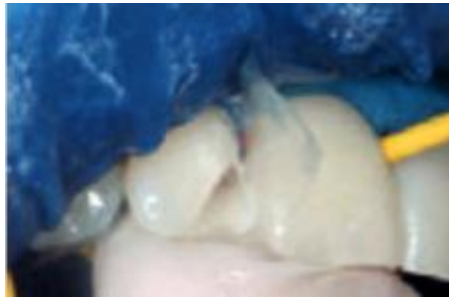izolacijske trake (npr. teflon-trake) da bi se zaštitili od monomera iz adheziva i kompozitnog materijala prije polimerizacije. Tamna traka daje i bolji kontrast prema kompozitnom materijalu što olakšava sam rad. Nakon postavljanja kažiprsta slijedi postavljanje kompozitnog materijala (slika 12). U pravilu se prvo postavlja materijal na oralnoj plohi budućeg ispuna što predstavlja caklinski sloj. Oralne plohe obično se rade od dviju boja. Prvo se s odabranom caklinskom bojom modelira cervikalni dio zuba i taj bi sloj trebao završiti 1 - 1,5 mm ispod razine incizalnog brida. Drugi dio palatinalne plohe, incizalni dio, modelira se od translucetnog ili visoko translucetnog materijala. Prije nego se pomakne kažiprst, ovako izmodeliranu stijenku kratko se polimerizira (otprilike 3 - 5 sekundi). Tada se provjeri oralna stijenka i po potrebi doda još materijala, nakon čega slijedi završna polimerizacija (slika 13).



Slika 10. Jetkanje kiselinom. Preuzeto:
(14)



Slika 11. Postavljanje adhezivnog sustava. Preuzeto: (14)

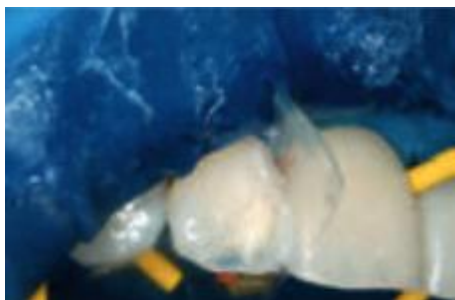

Slika 12. Postavljanje kažiprsta-
finger tip technique. Preuzeto: (14)

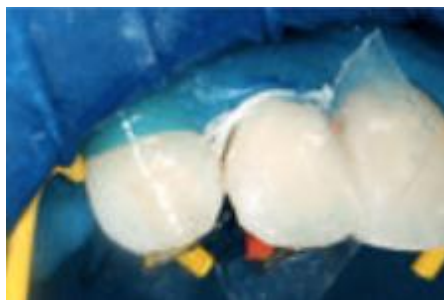


Slika 13. Izmodelirana i
polimerizirana palatinalna i
aproksimalna ploha. Preuzeto: (14)

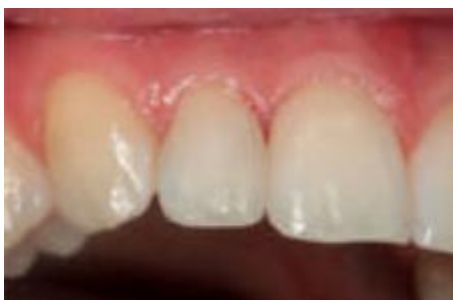U sljedećoj fazi postavlja se dentinska boja visoke opaknosti tako da se prati prirodna dentinska jezgra zuba (slika 14). Sloj se stavlja izravno na palatinalnu stijenku, a kod većih defekata mora se postaviti i nekoliko slojeva koji se zasebno polimeriziraju. Tek tada, u zadnjoj fazi postavlja se caklinski sloj vestibularne plohe. Tu se stavlja već određena caklinska boja pri čemu se daje završni oblik zubu (slika 15 i 16).



Slika 14. Izrada dentinske jezgre-mamelona. Preuzeto: (14)



Slika 15. Postavljanje završnog caklinskog sloja vestibularne plohe. Preuzeto: (14)



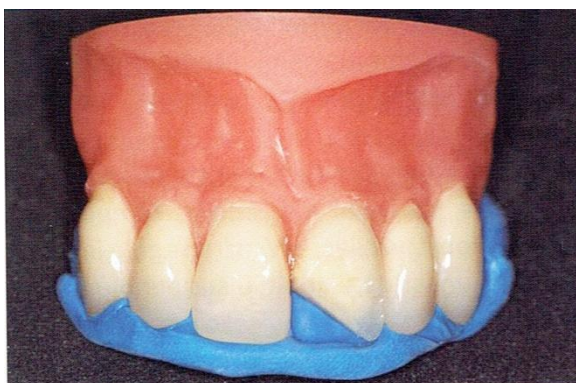
Slika 16. Konačan izgled nakon završne obrade i poliranja. Preuzeto: (14)

Svaki sloj kompozitnog materijala treba postaviti u debljini manjoj od 2 mm, a najbolje vrijeme polimerizacije iznosi 40 sekundi (premda je za polimerizaciju novijih kompozitnih materijala dovoljno i 20 sekundi).

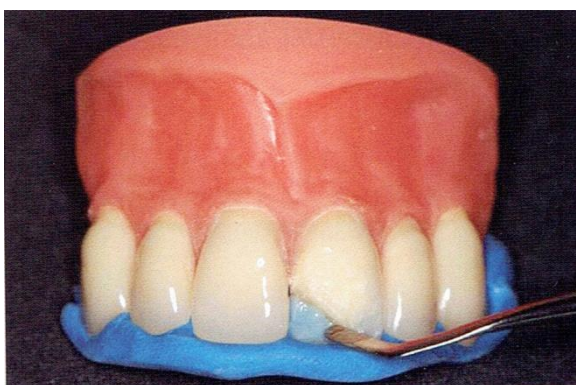
Slojevita tehnika uz pomoć silikonskog ključa

Slojevita tehnika pomoću silikonskog ključa metoda je izbora pri opsežnim restauracijama. Prvo se na početku terapije uzme situacijski otisak. Izradi se model

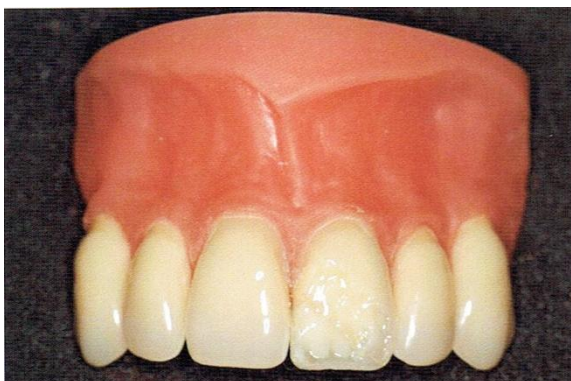
od supertvrdog gipsa te se na modelu, pomoću voska, napravi željeni oblik zuba. Potom se s palatinalne strane na krunu zuba stavi silikonska masa za uzimanje otiska. Nakon što se masa stvrdne, silikonski se ključ izreže tako da se može bez problema postaviti na zubni niz u ustima i kod postavljene gumene plahtice. Tako postavljen silikonski ključ predstavlja matricu pomoću koje se može izraditi ispun (slika 17, 18, 19, 20, 21). Postupak postavljanja i slojevanja kompozitnog materijala jednak je postavljanju kompozitnog materijala pri prethodno opisanoj *finger tip technique*.



Slika 17. Silikonski ključ otisnut na temelju navoštenog modela. Preuzeto: (2)

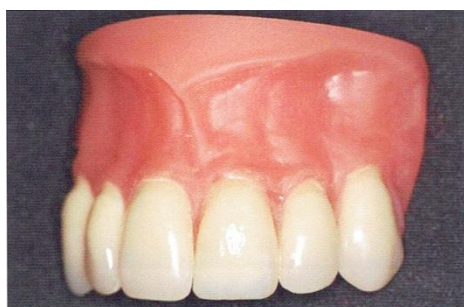


Slika 18. Nanošenje palatinalnog i incizalnog caklinskog sloja kompozitnog materijala. Preuzeto: (2)

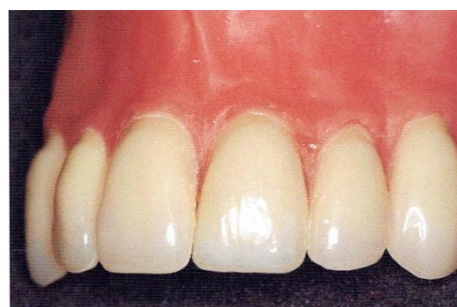

Slika 19. Nanošenje dentinskog opaknijeg sloja uz oblikovanje mamelona. Preuzeto:

(2)



Slika 20. Nanošenje završnog vestibularnog sloja. Preuzeto: (2)



Slika 21. Izgled restauracije nakon poliranja. Preuzeto: (2)

Celuloidna kapica

Celuloidne kapice u uporabu dolaze u više različitih veličina i oblika odgovarajućeg zuba koje služe kao matrica za izradu zuba. Pravilnim odabirom i prilagodbom kapice može se postići zadovoljavajući estetski izgled i smanjiti

naknadna obrada gotove nadogradnje. Postupak je izrade sljedeći: u prethodno prilagođenu celuloidnu kapicu nanose se odgovarajuće boje. Posebno se nanosi boja za caklinu i incizalni rub, a posebno dentinska boja, nakon čega slijedi prilagodba celuloidne kapice napunjene kompozitom i polimerizacija. Poželjno je na oralnoj strani probušiti rupu kako bi se izbjeglo stvaranje mjehurića zraka i omogućio izlazak viška materijala. Nedostatak je ove tehnike u tome što iziskuje vrijeme za prilagodbu kapice te je, unatoč svim našim naporima, nemoguće sve rubove idealno prilagoditi kao i uporabiti idealnu količinu kompozitnog materijala u kapici. Često je potrebno u završnoj obradi ukloniti višak materijala i oblikovati neravne dijelove.

Celuloidna matrica i interdentalni kolčić

Češće se koristi jednostavnija tehnika pomoću celuloidne matrice. Nakon obrade caklinskih rubova, postavlja se celuloidna matrica između zuba na kojem se radi restauracija i susjednog zuba. Stripsa se učvrsti interdentalnim kolčićem čime se osigurava cervikalni dio preparacije. Zatim slijedi jetkanje, postavljanje adhezijskog sustava (ako je potrebno, prethodno se stavlja tanki sloj podloge za zaštitu pulpe). Pri postavljanju kompozitnog materijala prvo se oblikuje dentinska jezgra, a nakon toga se na vestibularnu stijenku postavlja caklinska boja. Laganim potezanjem matrice oblikuje se marginalni rub (kompozit se zalijepi za matricu i kreće se s njom). Tada se po potrebi oralno dodaje još kompozitnog materijala te se matrica omota oko palatinalne, odnosno lingvalne stijenke. Kompozitni materijal polimerizira se kroz matricu te se nakon skidanja matrice obradi ispun.

Lijepljenje fragmenta zuba

Kod trauma moguće je zalijepiti frakturirani fragment ukoliko nije prošlo puno vremena od traume (oko jedan sat), a ako držimo fragment u vlažnom mediju i tako ga štitimo od dehidracije, možemo ga zalijepiti i kasnije. Rekonstrukcija se vrši tako da se jetka frakturirana ploha fragmenta i zuba nakon čega se aplicira adheziv na oba dijela te se između zuba i fragmenta postavi sloj kompozita u svrhu lijepljenja i prikrivanja frakture. Kompozit se polimerizira i obrađuje. Korištenjem ove tehnike postižu se odlični estetski rezultati (11).

INDIREKTNA METODA

Kad veći dio krune zahtijeva restauraciju, može se koristiti indirektna tehnika jer osigurava dobru morfologiju i estetiku. Izrađuje se u laboratoriju iz kompozitnih materijala za indirektnu ispunu. Cjelokupna polimerizacija kompozitnog materijala događa se izvan usta, na radnom modelu (18).

Tom metodom može se smanjiti količina polimerizacijskog skupljanja te postići optimalna polimerizacija. Gotova kompozitna faseta cementira se adhezijski, kompozitnim cementima. Pri tome se treba držati svih principa adhezije, kao i kod izrade kompozitnog ispuna. Također, treba biti oprezan pri odabiru boje kompozitnog cementa kako ne bi promijenio boju fasete. (19).

6. 4. ZAVRŠNA OBRADA I POLIRANJE

Nakon usklađivanja okluzije i uklanjanja mogućih preranih kontakata i interferencija u kliznim kretnjama (posebnu pažnju obratiti na protruzijske kretnje), potrebno je ispun fino obraditi dijamantnim finirerima (obavezno korištenje vode za hlađenje), abrazivnim diskovima za kolječnik (bez vode za hlađenje) te gamicama različitih finoća (od grubljih prema finijima uz obavezno korištenje vode za hlađenje). Neizostavna je i interdentalna obrada metalnim ili plastičnim abrazivnim stripsama, pri čemu je poliranje potrebno napraviti na način da kontaktna točka ostane netaknuta (11). U toj fazi dorađuju se prethodno određene makromorfološke i mikromorfološke osobitosti krune.

Završni se sjaj i glatkoća površine postiže četkicom i abrazivnom pastom.

Pravilna obrada i poliranje poboljšavaju izgled i produžuju trajnost obnovljena zuba.

7. RASPRAVA

Kompozitni ispun možemo s pravom nazvati definitivnim estetskim nadomjeskom kada je izrađen prema estetskom protokolu. Kako bi postigli potpuno prirodni izgled naše restauracije, biramo posebne tehnike nanošenja kompozitnih materijala. Opisane tehnike imaju zadaću u cijelosti funkcijski nadoknaditi izgubljeno tvrdo zubno tkivo. Osnovni cilj kompozitnog ispuna na gornjim prednjim zubima je oponašanje izgleda prirodnog zuba. Sa svojim mehaničkim, fizikalnim i optičkim svojstvima, kompozitni materijali mogu to u potpunosti zadovoljiti.

8. ZAKLJUČAK

Rekonstrukcija prednjih zubi vrlo je osjetljiv i iznimno zahtjevan zadatak. Prateći nove trendove i slijedeći brzi razvitak dentalne medicine, stvorila se potreba za materijalom koji će zadovoljiti raznolike zahtjeve: od funkcije do estetike. Kao odgovor u ispunjavanju tih zahtjeva nameću se kompozitni materijali koji svojim mehaničkim i optičkim svojstvima ispunjavaju sve terapijske uvjete. Velika je prednost kompozitnih materijala njihova konzervativna primjena koja ne zahtijeva veliko žrtvovanje zdrave zubne supstance. Upravo bi kompozitni materijali trebali biti središtem promišljanja i sa znanstvene, profesionalne, ali i etičke strane radi postizanja dugoročno što uspješnijeg rješenja za pacijente.

9. SAŽETAK

Kompozitni materijali našli su primjenu u gotovo svim područjima dentalne medicine. Osnovni je cilj estetske rekonstrukcije kompozitnim materijalima postizanje potpuno prirodnog izgleda nadomjeska, bez vidljivih prijelaza i razlike u optičkim svojstvima prirodne strukture i umjetnog materijala. Takve rekonstrukcije u fronti nisu lagana zadaća za terapeuta jer iziskuju vođenje brige o mnogim detaljima: izboru odgovarajućeg kompozitnog materijala i odabiru boje, planiranju izgleda konačne restauracije prilagođene osobitostima pojedinca, kao i sam izbor jedne od tehnika izrade za postizanje što boljih kliničkih rezultata.

10. SUMMARY

COMPOSITE MATERIALS ROLE IN ESTHETIC CARE OF FRONT TEETH

Composite materials can be applied in almost all areas of dental medicine. The main purpose of aesthetic reconstruction with composite materials is the achievement of a completely natural look of a substitute, without visible transitions and difference in optical features of the natural structure and the artificial material. The therapist's task in performing such reconstructions in front is not an easy one because he has to take care of numerous details: the selection of the appropriate composite material and choice of colour, planning the look of the final restoration adjusted to characteristics of the individual person, as well as the selection of one of the making techniques in order to achieve the best possible clinical results.

11. LITERATURA

1. Šutalo J. Kompozitni materijali u stomatologiji. Zagreb: Grafički zavod Hrvatske; 1988. p. 7-8.
2. Knezović Zlatarić D, Aurer A, Meštrović S, Pandurić V, Čelić R. Osnove estetike u dentalnoj medicini. Zagreb: Hrvatska komora dentalne medicine; 2013. p. 142-67.
3. Dietschi D. Optimizing smile composition and esthetics with resin composites and other conservative esthetic procedures. *Eur J Esthet Dent.* 2008; 3:14-29.
4. Nagem Filho H, D'Azevedo MTFS, Nagem HD, Marsola FP. Surface roughness of composite resins after finishing and polishing. *Braz Dent J.* 2003; 14:37-41.
5. Tarle Z, Knežević A. Kompozitni materijali. *Sonda.* 2004; 10:29-34.
6. Jerolimov V, ur. Osnove stomatoloških materijala [Online udžbenik]. Zagreb: Sveučilište u Zagrebu, Stomatološki fakultet; 2005. Dostupno: http://www.sfzg.unizg.hr/_download/repository/Osnove_stomatoloskih_materijala.pdf
7. Koch JH. Nanopunila su budućnost adheziva. *Hrvat Stomat Vjesn.* 2004; 11:28-9.
8. Jurić H. Nano tehnologija u rekonstruktivnoj stomatologiji- rješenje ili mit? *Hrvat Stomat Vjesn.* 2006; 13:21-4.

9. Senawongse P, Pongpreueska P. Surface roughness of nanofill and nanohybrid resin composite after polishing and brushing. *J Esthet Restor Dent.* 2007; 19:265-75.
10. Škorput I. Filtek Siloran - prvi kompozit s kontrakcijom manjom od 1 %. *Hrvat Stomat Vjesn.* 2007; 14:35-9.
11. Škaričić J, Matijević J, Jukić-Krmek S. IV razred po Black-u: Etiologija, dijagnostika i terapijske mogućnosti. *Sonda.* 2009; 9(16):26-30.
12. Pavić S, Soldo M, Pandurić V. Osvrt na dostignuća u dentalnoj adheziji - sedma generacija dentalnih adheziva. *Sonda.* 2009; 91-4.
13. Landa LS. Practice guidelines for complete denture esthetics. *Dent Clin North Am.* 1977; 21:285-98.
14. Pandurić V. Zašto nam treba opalescencija?. *Dental tribune, Croatian and BiH edition.* [Online]. 2009; p. 20. Dostupno: http://www.dental-tribune.com/htdocs/uploads/printarchive/editions/8fe8bc20cd754ecf74f8259336a4d47d_20-20.pdf
15. Lenhard M. Estetski ispuni s kompozitom u području prednjih zubi. *Quintessence Int.* 2005; 1(1):9-25.
16. Kraljević K. Potpune proteze. *Areagrafika.* 2001; 10:171-8.
17. Gürel G. Znanje i vještina u izradi estetskih keramičkih ljuski. *Quintessence Publishing Co. Ltd.* 2003.
18. Pandurić V. Kako brusiti caklinu za kompozitni ispun?. *Sonda.* 2012; 13(23):79-81.

19. Pandurić V. Kompozitne fasete. Sonda. [Online]. 2007; 42-5. Dostupno:
<http://sonda.sfzg.hr/wp-content/uploads/2015/04/Panduri%C4%87-V.-Kompozitne-fasete.pdf>

12. ŽIVOTOPIS

Nikolina Vojić rođena je 31. listopada 1990. godine u Koprju. Osnovnu školu završila je 2005. u Umagu te upisala Opću gimnaziju "Vladimir Gortan" u Bujama. Maturirala je 2009. godine te iste upisuje Stomatološki fakultet Sveučilišta u Zagrebu. Diplomirala je 2015. godine.