

Suvremeni oralnokirurški pristup terapiji velikih cista čeljusti

Velčić, Tena

Master's thesis / Diplomski rad

2023

Degree Grantor / Ustanova koja je dodijelila akademski / stručni stupanj: **University of Zagreb, School of Dental Medicine / Sveučilište u Zagrebu, Stomatološki fakultet**

Permanent link / Trajna poveznica: <https://um.nsk.hr/um:nbn:hr:127:120432>

Rights / Prava: [Attribution-NonCommercial-NoDerivatives 4.0 International/Imenovanje-Nekomercijalno-Bez prerada 4.0 međunarodna](#)

Download date / Datum preuzimanja: **2025-02-24**



Repository / Repozitorij:

[University of Zagreb School of Dental Medicine Repository](#)





Sveučilište u Zagrebu
Stomatološki fakultet

Tena Velčić

SUVREMENI ORALNOKIRURŠKI PRISTUP TERAPIJI VELIKIH CISTA ČELJUSTI

DIPLOMSKI RAD

Zagreb, 2023.

Rad je ostvaren na Stomatološkom fakultetu Sveučilišta u Zagrebu na Zavodu za oralnu kirurgiju.

Mentor rada: dr. sc. Tomislav Katanec, Zavod za oralnu kirurgiju, Stomatološki fakultet
Sveučilišta u Zagrebu

Lektor hrvatskog jezika: Zrinka Lončar Raguž, dipl. profesor hrvatskog jezika i književnosti

Lektor engleskog jezika: Katarina Štefanec, dipl. profesor engleskog jezika i književnosti

Sastav Povjerenstva za obranu diplomskog rada:

1. _____
2. _____
3. _____

Datum obrane rada: 28.06.2023.

Rad sadrži: 41 stranica

13 slika

1 tablicu

1 CD

Rad je vlastito autorsko djelo koje je u potpunosti samostalno napisano uz naznaku izvora drugih autora i dokumenata korištenih u radu. Osim ako nije drukčije navedeno, sve ilustracije (tablice, slike i dr.) u radu izvorni su doprinos autora diplomskog rada. Autor je odgovoran za pribavljanje dopuštenja za korištenje ilustracija koje nisu njegov izvorni doprinos, kao i za sve eventualne posljedice koje mogu nastati zbog nedopuštenog preuzimanja ilustracija, odnosno propusta u navođenju njihovog podrijetla.

Zahvala

Zahvaljujem svojemu mentoru, dr. sc. Tomislavu Katancu, na pomoći i usmjeravanju za vrijeme studija te na uloženoj trudu, savjetima i potpori pri izradi ovoga diplomskog rada.

Zahvaljujem svojoj obitelji i bližnjima na razumijevanju i potpori tijekom studija.

Posebno zahvaljujem roditeljima, kojima i posvećujem ovaj diplomski rad.

Hvala vam na nesebičnoj podršci i ljubavi koju mi pružate svakoga dana.

SUVREMENI ORALNOKIRURŠKI PRISTUP TERAPIJI VELIKIH CISTA ČELJUSTI

Sažetak

Ciste čeljusti patološke su šupljine ovalna ili okrugla oblika, ispunjene tekućim ili polutekućim sadržajem. Omeđene su cističnom ovojnicom koja se sastoji od unutarnje epitelne i vanjske vezivne ovojnice. Prema podjeli Svjetske zdravstvene organizacije iz 2017. godine, ciste čeljusti i mekih tkiva usne šupljine dijele se na odontogene ciste upalnog podrijetla te odontogene i neodontogene razvojne ciste. Cistične promjene teško je dijagnosticirati samo na temelju kliničke slike i rendgenskog nalaza, stoga je dijagnostički postupak nužno upotpuniti punkcijom cističnog sadržaja te, prema potrebi, ostalim tomografskim radiološkim pretragama kao što su CBCT ili MR. Patohistološka dijagnostika jedina je tehnika koja točno definira vrstu cistične lezije. U terapiji cista glavni je cilj enukleacija ciste u potpunosti. Odabir operativne tehnike ovisi o veličini i lokalizaciji ciste. Male ciste, do tri centimetra u promjeru, uklanjaju se postupkom enukleacije (metoda Partsch II) neovisno o lokalizaciji. Velike ciste, promjera većeg od tri centimetra, u donjoj se čeljusti mogu ukloniti postupkom enukleacije, marsupijalizacijom (metoda Partsch I), dvofaznom tehnikom po Hermannu, Broschovom metodom te metodom Partsch II sa sukcijom. Velike ciste gornje čeljusti operiraju se rinološkim metodama: Caldwell-Lucovom tehnikom, tehnikom prema Loebelu te čuvenom Denkerovom cistektomijom. Dekompresija je operativna tehnika koja se može primijeniti u gornjoj i donjoj čeljusti. Unatoč cijeloj paleti kirurških postupaka, Partsch II metoda je odabira u liječenju cista i gornje i donje čeljusti.

Ključne riječi: ciste čeljusti; enukleacija; cistektomija; metoda Partsch II; marsupijalizacija

CONTEMPORARY SURGICAL APPROACH FOR TREATMENT OF LARGE CYST OF THE JAW

Summary

Jaw cysts are pathological cavities of oval and round shape filled with liquid or semi-liquid contents. They are bounded by a cystic membrane which consists of an outer connective and an inner epithelial membrane. According to the classification of the World Health Organization from 2017, cyst of the jaw and soft tissues of the oral cavity are divided into: odontogenic inflammatory cysts and developmental odontogenic and non-odontogenic cysts. It is difficult to diagnose cystic lesions based merely on the physical findings and the radiological examinations. Therefore, it is necessary to complete the diagnostic procedure with a needle aspiration of cystic content and possibly other tomographic radiological examinations such as CBCT or MR. Pathohistological diagnosis is the only technique that accurately defines the type of cystic lesion. The principal purpose of the treatment is a complete enucleation of the cyst. The size and the localization of the cyst determines which operative technique is going to be used. Minor jaw cysts, up to 3 centimetres in diameter, are removed by the method of enucleation (Partsch II), regardless of the localization. Large cysts are cysts larger than 3 centimetres in diameter. Such cysts may be removed in the mandible by the enucleation technique (Partsch II), marsupialisation (Partsch I method) and Partsch II method with suction. Large maxilla cysts are operated with rhinological methods, i.e. Caldwell-Luc technique, technique according to Loebel and the already historical cystectomy according to Denker. The decompression method is an operative technique that may be used in both the maxilla and mandible. Notwithstanding the existence of a whole range of surgical techniques for the operation of cysts of the jawbone, the Partsch II technique is the method of choice for the treatment of cysts of both the maxilla and mandible.

Key words: jaw cyst; enucleation; Partsch II method; marsupialization

SADRŽAJ

1. UVOD	1
1.1. Podjela cista čeljusti i mekih tkiva usne šupljine	2
1.1.1. Odontogene ciste	4
1.1.1.1. Odontogene upalne ciste	4
1.1.1.1.1. Radikularne ciste	4
1.1.1.1.2. Upalne kolateralne ciste	5
1.1.1.2. Odontogene razvojne ciste	6
1.1.1.2.1. Folikularne ciste	6
1.1.1.2.2. Odontogene keratociste	7
1.1.1.2.3. Lateralne parodontne i botrioidne odontogene ciste	8
1.1.1.2.4. Gingivalne ciste	8
1.1.1.2.5. Glandularna odontogena cista	9
1.1.1.2.6. Kalcificirajuća odontogena cista	9
1.1.1.2.7. Ortokeratinizirajuća odontogena cista	10
1.1.2. Neodontogene razvojne ciste	10
1.1.2.1. Cista nazopalatinalnog kanala	11
1.2. Dijagnostika cista čeljusti	11
1.3. Terapija cista čeljusti	13
1.3.1. Planiranje terapije	13
1.3.2. Operativna tehnika Partsch II	14
1.3.3. Operativna tehnika Partsch I	15
1.3.4. Operacija velikih cista donje čeljusti metodom Partsch II sa sukcijom	15

1.3.5. Metoda dekompresije	16
1.3.6. Operacija velikih cista gornje čeljusti	16
2. PRIKAZ SLUČAJA.....	18
3. RASPRAVA	29
4. ZAKLJUČAK	32
5. LITERATURA.....	35
6. ŽIVOTOPIS AUTORA	40

Popis skraćenica:

CBCT – *cone beam* kompjutorizirana tomografija (engl. *cone beam computer tomography*)

MR – magnetna rezonancija

PTCH – Patched

CCS – caklinsko-cementno spojište

cm – centimetar

mm – milimetar

MSCT – višeslojna kompjutorizirana tomografija (engl. *multi-slice computer tomography*)

1. UVOD

Ciste čeljusti česte su lezije u oralnoj i maksilofacijalnoj regiji. To su patološke šupljine ispunjene tekućim ili kašastim sadržajem, omeđene cističnom ovojnicom. Cistična ovojnica sastoji se od vanjske vezivne i unutarnje epitelne ovojnice. Odontogene ciste razvijaju se iz odontogenog epitela, dok razvojne ciste nastaju iz oralnog epitela koji zaostaje između koštanih nastavaka tijekom embriogeneze. Stimulans koji uzrokuje proliferaciju zaostalih epitelnih stanica i dalje je nepoznat, ali upala se smatra glavnim etiološkim čimbenikom koji može potaknuti nastanak cista. Cistične lezije uglavnom su asimptomatske, osim ako se sekundarno ne upale ili ne dosegnu velike dimenzije pa mogu uzrokovati deformaciju čeljusti.

1.1. Podjela cista čeljusti i mekih tkiva usne šupljine

Cistične lezije različito se klasificiraju već dugi niz godina. Klasifikacije se temelje na podrijetlu lezija, njihovim radiološkim karakteristikama ili kliničkom ponašanju. Najnovija klasifikacija Svjetske zdravstvene organizacije iz 2017. godine prikazana je u tablici ispod (Tablica 1).

Tablica 1. Podjela cista čeljusti prema Svjetskoj zdravstvenoj organizaciji iz 2017. godine (WHO classification of Head and Neck Tumours 4th ed., Lyon, 2017.).

ODONTOGENE CISTE		NEODONTOGENE CISTE
Upalne ciste	Razvojne ciste	1) Cista nazopalatinalnog kanala
1) Radikularne ciste 2) Upalne kolateralne ciste	1) Folikularne ciste 2) Odontogene keratociste 3) Lateralne parodontna i botrioidne ciste 4) Gingivalne ciste 5) Glandularna odontogena cista 6) Kalcificirajuće odontogene ciste 7) Ortokeratinizirajuća odontogena cista	

Najvažnije promjene u podjeli cističnih lezija u odnosu na prethodnu klasifikaciju Svjetske zdravstvene organizacije iz 2005. godine jesu kalcificirajuća odontogena cista i odontogena keratocista koje su premještene iz kategorije neoplazma natrag u cistične lezije. Odontogena keratocista ima određene karakteristike neoplazme, ali i svojstva cističnih lezija, što otežava njezinu preciznu klasifikaciju. Visoka stopa recidiva, agresivno kliničko ponašanje, povezanost sa sindromom Gorlin-Goltz te mutacija u PTCH tumor supresorskom genu svojstva su koja je svrstavaju u domenu neoplazma. No, većina istraživanja pokazala je da se mutacija PTCH gena javlja u brojnim neneoplastičnim lezijama te da recidiv odontogene keratociste nakon marsupijalizacije nije kompatibilan s neoplastičnim procesom. Zbog navedenih zaključaka vraćena je u skupinu cističnih lezija. Klasifikacija iz 2005. godine

navodi kalcificirajući cistični odontogeni tumor kao cistični oblik neoplazme. Recentna klasifikacija definira ga kao kalcificirajuću odontogenu cistu, odnosno jednostavnu cističnu leziju okruženu epitelnom ovojnicom s fokalnim nakupinama, tzv. stanicama duhovima. U novoj se klasifikaciji kao zaseban entitet navodi parakeratinizirajuća i ortokeratinizirajuća odontogena cista. Ona se i klinički i histopatološki razlikuje od odontogene keratociste. Nije povezana sa sindromima, ne karakterizira je visoka stopa recidiva niti agresivan klinički tijek. Drugih značajnih promjena u klasifikaciji nema. Gingivalne ciste u odraslih i gingivalne ciste u djece objedinjene su nazivom gingivalne ciste. Nadalje, eruptivne ciste u klasifikaciji iz 1992. godine definirane su kao zaseban entitet, a u posljednjoj se opisuju kao varijanta folikularne ciste. Unutar upalnih cista nekoliko je manjih promjena. U klasifikaciji iz 1992. ta je skupina podijeljena na radikularne ciste s potklasifikacijom na apikalne, lateralne, rezidualne i paradentalne, dok u najnovijoj razlikujemo dvije vrste: radikularne i upalne kolateralne ciste (1).

1.1.1. Odontogene ciste

Odontogene ciste su lezije koje nastaju od epitelnih ili mezenhimalnih ostataka iz dentalne embriogeneze, kao što su Malassezova epitelna tjelešca, Serreovi epitelni ostaci ili dentalni folikul. Etiološki razlikujemo dvije skupine odontogenih cista: razvojne i upalne. Razvojne su povezane s formiranjem zuba, a upalne inducirane kroničnim upalnim procesom (4).

1.1.1.1. Odontogene upalne ciste

Odontogene upalne ciste jedna su od mogućih posljedica kroničnog upalnog procesa. Nastaju oko apeksa zuba uzročnika, a na rendgenskim se snimkama vide kao unilokularna okrugla prosvjetljenja. Posljednja klasifikacija Svjetske zdravstvene organizacije dijeli odontogene upalne ciste na dva osnovna tipa: radikularne ciste i upalne kolateralne ciste (5).

1.1.1.1.1. Radikularna cista

Radikularna cista najčešća je cista čeljusti i nastaje upalnim procesom. Vezana je uz avitalni zub i lokalizirana u području apeksa zuba uzročnika. Karijes ili traumatski uvjeti mogu prouzročiti nekrozu pulpe, što omogućuje širenje upale u područje periapeksa. Infekcija periapikalnog prostora može pak prijeći u akutni ili kronični apikalni parodontitis. Ako se takav proces ne liječi, upala može potaknuti proliferaciju Malassezovih tjelešaca uz korijen zuba. Epitelne stanice proliferiraju i urastaju u granulacijsko tkivo granuloma. Upravo od njih formira se unutarnja epitelna ovojnica, dok od granulacijskog tkiva nastaje vanjska vezivna ovojnica. Radikularne ciste uglavnom su asimptomatske, osim u slučaju akutne egzacerbacije. Ako dosegnu veće dimenzije, mogu prouzročiti otekline, pomičnosti i razmicanje zuba. Na rendgenskim se snimkama radikularna cista vidi kao okrugla radiolucencija oko apeksa zuba koja rijetko dovodi do resorpcije korijena. Najčešće su promjera manjeg od centimetra, s jasno definiranim sklerotičnim rubom. Unutar skupine radikularnih cista opisuju se i rezidualna te lateralna radikularna cista. Rezidualna cista nastaje kada se iz nedijagnosticirane ciste ekstrahira zub uzročnik. Takva cista samostalno perzistira i raste bez zuba uzročnika. Lateralna radikularna cista veže se uz lateralne korijenske kanale i uglavnom je lokalizirana na lateralnoj strani korijena avitalnog zuba (7).

1.1.1.1.2. Upalne kolateralne ciste

Upalne kolateralne ciste prvi se put opisuju kao zaseban entitet u klasifikaciji Svjetske zdravstvene organizacije iz 2017. godine. Unutar te skupine razlikuju se paradentalna i mandibularna bukalna bifurkacijska cista (1). Paradentalna cista veže se uz donji treći molar i nastaje širenjem upale kroz parodontnu pukotinu. Mandibularna bukalna bifurkacijska cista formira se na bukalnim površinama prvih i drugih donjih molara u erupciji. Njihova je etiopatogeneza i dalje nejasna. Moguće je da nastaju iz reduciranog caklinskog ili pak sulkusnog epitela. Javljaju se najčešće u djece između 5. i 13. godine, a mogu ih pratiti bolovi, oteklina ili loš zadah. Također je često prisutan duboki parodontni džep bukalno (10).

1.1.1.2. Odontogene razvojne ciste

Odontogene razvojne ciste posljedica su poremećaja u odontogenezi. Mogu se pojaviti u bilo kojoj fazi razvoja zuba, a vrsta ciste ovisi o fazi odontogeneze u kojoj je nastao poremećaj. Formiraju se iz odontogenog epitela. Epitelni elementi iz kojih se mogu razviti jesu: caklinski organ, zubni greben ili epitel već formirane zubne krune. Trauma ili upala mliječnog zuba potencijalni je uzrok nastanka, a mogu se javiti i kao dio kerubizma ili u sklopu Gorlin-Goltzova sindroma.

1.1.1.2.1. Folikularne ciste

Folikularne ciste druge su najčešće ciste čeljusti i razvojne su etiologije. Nastaju kada je zubna kruna formirana, ali prije erupcije zuba. Za njih je karakteristično da cistična čahura polazi od caklinsko-cementnog spojišta retiniranog ili impaktiranog zuba. Diferencijalno dijagnostički ne smije se zamijeniti s adematoidno-odontogenim epitelnim tumorom koji obuhvaća područje ispod CCS-a korijena, a radiološki se očituje kao radiolucetna tvorba gotovo identična folikularnoj cisti. Nastaje odvajanjem folikula od krune neizniklog zuba te akumulacijom tekućine između krune i reduciranog caklinskog epitela. Može imati upalnu patogenezu, točnije periapikalna upala mliječnog zuba može stimulirati formiranje folikularne ciste oko trajnog nasljednika. Najčešće su lokalizirane oko neizniklih donjih umnjaka, rjeđe oko gornjih očnjaka i umnjaka te donjih premolara. Rijetko mogu nastati oko neizniklih mliječnih zuba, odontoma ili prekobrojnih zuba. Folikularne su ciste u većini slučajeva asimptomatske, osim ako se sekundarno ne inficiraju. Upravo zbog izostanka simptoma otkrivaju se kao slučajan nalaz na rendgenskim snimkama prilikom rutinskih stomatoloških pregleda. Ako folikularna cista dosegne velike dimenzije, može prouzročiti oteklinu čeljusti, bol i asimetriju lica. Bilateralne ili multiple folikularne ciste opisane su u sklopu kleidokranijalne displazije i sindroma Maroteaux-Lamy. Radiološki su vidljive kao unilokularna prosvjetljenja oko krune neizniklog zuba s jasno definiranim sklerotičnim rubom. Korjenovi zuba u blizini folikularne ciste mogu biti razmaknuti ili resorbirani.

Objavljeni su radovi u kojima se opisuju agresivne folikularne ciste koje imaju potencijal za razvoj ameloblastoma, karcinoma pločastih stanica te mukoepidermoidnog karcinoma (14).

U posljednjoj klasifikaciji Svjetske zdravstvene organizacije iz 2017. godine u sklopu folikularne ciste opisuje se i eruptivna cista koja je prije bila zaseban entitet. Najčešće je povezana s nicanjem mliječnih i trajnih sjekutića ili prvih trajnih donjih molara. Nastaje nakupljanjem tekućeg sadržaja unutar folikula zuba u nicanju. Klinički se može vidjeti kao ljubičasto ili plavičasto zadebljanje na mjestu nicanja zuba. Riječ je zapravo o folikularnoj cisti, ali u mekom tkivu. Terapija u većini slučajeva nije potrebna jer nicanjem zuba dolazi do rupture ciste i njezine degeneracije. Ako cista ne rupturira, indicirana je kirurška ekscizija krova ciste (15).

1.1.1.2.2. Odontogena keratocista

Odontogena keratocista nastaje od ostataka dentalne lamine u gornjoj ili donjoj čeljusti. Najčešće je lokalizirana u stražnjem dijelu mandibule, a u gornjoj čeljusti oko umnjaka ili u regiji očnjaka. Čini 3 – 11 % svih odontogenih cista. Pojavljuje se pretežito u srednjoj životnoj dobi, češće u muškaraca. Ako se javi u mlađoj životnoj dobi, uglavnom je dio Gorlin-Goltzova sindroma, uz prisutne multiple keratociste. Histološki se sastoji od dobro definiranog bazalnog sloja stanica, 6 – 8 slojeva epitelnih stanica te spljoštenih parakeratiniziranih stanica lumena. Odontogene keratociste ne karakterizira bukolingvalno širenje, nego rast u antero-posteriornom smjeru te širenje kroz spongizu kosti. Imaju karakteristike cističnih lezija, ali i određene osobitosti neoplazmi. Karakteristike cista su antero-posteriorno širenje (za razliku od tumora koji se šire u svim smjerovima) te prisutnost kolesterinskih kristalića i keratina u lumenu. S druge strane, odontogene keratociste lokalno su destruktivne, njihove stanice imaju potencijal za aktivan rast i stvaraju satelitske stanice, tj. stanice kćeri. Satelitske stanice zapravo su izdanci bazalnih stanica koje urastaju u okolnu kost i vezivo, što otežava potpuno uklanjanje ciste te pridonosi visokoj stopi recidiva. Odontogene keratociste većinom su asimptomatske, rjeđe se javlja bol ili oticanje mekih tkiva. Radiološki se vide kao radiolucencije sa zadebljanim rubovima, a velike lezije

izgledaju multilokularno. Kirurška terapija odontogenih keratocista mora biti radikalna zbog visoke stope recidiva (35 – 60 %). Zahtijeva također dugoročno postoperativno praćenje i kontrolu pacijenta (19).

1.1.1.2.3. Lateralne parodontna i botrioidine odontogene ciste

Lateralna parodontna cista razvojna je odontogena cista koja se razvija iz ostataka dentalne lamine. Sam naziv opisuje lokalizaciju; nastaje uz lateralnu površinu korijena vitalnog zuba. Uglavnom se javlja u mandibuli u regiji premolara i većinom zahvaća stariju populaciju. Klinički je najčešće asimptomatska, a radiološki se nazire kao dobro definirana unilokularna radiolucencija čiji promjer ne prelazi jedan centimetar. Multilokularno prosvjetljenje nalik na bobice grožđa karakteristično je za policistični oblik lateralne parodontne ciste ili botrioidnu cistu. Takva morfologija botrioidne ciste otežava enukleaciju i povećava stopu recidiva (19).

1.1.1.2.4. Gingivalne ciste

Gingivalna cista termin je koji u najnovijoj klasifikaciji Svjetske zdravstvene organizacije objedinjuje dva nekada zasebna entiteta: gingivalne ciste u odraslih i gingivalne ciste novorođenčadi (2).

Gingivalne ciste u novorođenčadi definiraju se kao multiple, keratinom ispunjene ciste na alveolarnoj sluznici. Formiraju se iz ostataka dentalne lamine (Serreovih epitelnih ostataka), uglavnom u gornjoj čeljusti. Klinički se vide kao multipli bjelkasti čvorići promjera 2 – 3 mm. Terapija nije nužna jer spontano rupturiraju ili regrediraju do trećeg mjeseca života. Diferencijalno dijagnostički mogu se zamijeniti s Epsteinovim perlama ili Bohnovim čvorićima. Sva tri entiteta klinički se slično manifestiraju (kao bijeložute papule veličine 1 – 3 mm), no različite su lokalizacije i etiologije. Epsteinove perle razvijaju se iz epitela koji zaostaje u razdoblju razvoja nepca, a lokalizirane su duž središnje linije nepca ili na prijelazu tvrdog u meko nepce. Bohnovi čvorići također su keratinom ispunjene tvorbe koje nastaju iz

malih žlijezda slinovnica nepca i uglavnom su smješteni nasumično u području nepca. Neovisno o kojoj je vrsti promjene riječ, terapija ili uklanjanje nisu potrebni jer spontano regresiraju u nekoliko tjedana ili mjeseci (4).

Gingivalne ciste u odraslih rijetke su cistične lezije i uglavnom se javljaju između 50. i 60. godine. Oblikuju se iz ostataka dentalne lamine, lokalizirane su ponajviše na bukalnoj gingivi, češće u mandibuli, i to u regiji očnjaka i premolara. Gingivalna cista u odraslih asimptomatska je tvorba koja se klinički vidi kao polukuglasta oteklina, plavkasta je i ne ostavlja trag na koštanoj podlozi (23).

1.1.1.2.5. Glandularna odontogena cista

Glandularna odontogena cista relativno je rijetka razvojna odontogena cista čeljusti. U ranijim je istraživanjima nazvana sijalodontogenom cistom zbog sličnosti u mikroskopskoj strukturi s tkivom žlijezda slinovnica. Uglavnom se javlja u srednjoj životnoj dobi, u 70 % slučajeva u donjoj čeljusti. Veličina može varirati 0,5 – 12 cm, s time da su multilokularne lezije u pravilu većih dimenzija od unilokularnih. Male ciste su asimptomatske, dok velike uzrokuju ekspanziju kosti te katkad mogu resorbirati ili odmicati korjenove susjednih zuba. U većini slučajeva kompromitira integritet kortikalnog koštanog tkiva. Na rendgenskim se snimkama opisuje kao unilokularno ili multilokularno prosvjetljenje s dobro definiranim rubom. Zbog agresivnosti glandularne odontogene ciste, visokog postotka recidiva (30 %) te visoke incidencije kortikalne perforacije iznimno su važni pravilna dijagnoza i tretman. Također se preporučuje postoperativno praćenje pacijenata najmanje tri, a optimalno do sedam godina (24).

1.1.1.2.6. Kalcificirajuća odontogena cista

Kalcificirajuća odontogena cista je lezija koja se razvija iz odontogenog epitela i pripada skupini koja je okarakterizirana kalcifikacijom tzv. stanica duhova. Formiraju se iz epitelnih

stanica. Svijetla, homogena, eozinofilna citoplazma prvi je znak celularne promjene. S vremenom postaje jako eozinofilna, granulirana i piknotička se jezgra pomiče periferno unutar stanice. Naposljetku jezgra nestaje te nastaje karakteristična ovoidna, eozinofilna, granulirana „stanica duh“. Može se pojaviti i u mekim tkivima, ali najčešće je riječ o intraosealnoj leziji. U većini slučajeva dijagnosticira se između 20. i 40. godine. Podjednako se javlja u gornjoj i donjoj čeljusti, uz preferenciju prednje regije. Kalcificirajuća odontogena cista pokazuje varijabilno kliničko ponašanje te se ponekad može pojaviti i recidiv. Upravo zbog dvojnog ponašanja (određenih karakteristika tumora i cista) neki je autori smatraju cističnom neoplazmom. Intraosealni oblik najčešće je asimptomatski, dok je ekstraosealni praćen peteljkastim zadebljanjem gingive (25). Na rendgenskim snimkama vidi se kao unilokularna ili multilokularna radiolucencija uz moguće radioopakne strukture unutar lezije koje su ili nepravilna oblika ili nalik na zub. U manjem broju slučajeva unutar radiolucentne zone može se naći neiznikli maksilarni očnjak (4).

1.1.1.2.7. Ortokeratinizirajuća odontogena cista

Ortokeratinizirajuća odontogena cista relativno je rijetka odontogena cista koju karakterizira prisutnost ortokeratiniziranog epitela. Javlja se pretežno u muškaraca, dva i pol puta češće u mandibuli nego u gornjoj čeljusti. Čini 7 – 17 % svih keratinizirajućih odontogenih cista. Za razliku od odontogene keratociste, stopa recidiva je samo 2 % i nije povezana s Gorlin-Goltzovim sindromom (26). Sve ortokeratinizirajuće odontogene ciste su radiolucentne, a unilokularno je njih 93 %. Nadalje, u 68 % slučajeva vezana je uz neiznikli zub. Za razliku od odontogene keratociste, ortokeratinizirajuća odontogena cista ne javlja se kao dio sindroma, ima znatno nižu stopu recidiva i ograničen potencijal rasta (27).

1.1.2. Neodontogene razvojne ciste

Neodontogene razvojne ciste nastaju od ostataka ili inkluzija epitelnih stanica koje pokrivaju čeljusne nastavke na mjestima gdje se spajaju. Stoga se još nazivaju i fisuralnim cistama. Otkrivaju se kao slučajni nalaz pri rutinskim stomatološkim pregledima.

1.1.2.1. Cista nazopalatinalnog kanala

Nazopalatinalna cista naziva se i cistom incizivnog kanala ili medijalnom palatinalnom cistom ako je smještena u stražnjem dijelu nepca. Patogeneza nazopalatinalne ciste nije u potpunosti poznata, no smatra se da nastaje spontanom cističnom degeneracijom epitelnih ostataka u nazopalatinalnom kanalu ili stimulacijom tih ostataka biološkim faktorima koji dovode do njihove proliferacije i degeneracije. Dijagnosticira se između 40. i 60. godine i pokazuje blagu predilekciju za muški spol. Klinički se prezentira kao oteklina u prednjoj regiji maksile u 50 % pacijenata (29). Ponekad se dijagnosticira akcidentalno tijekom rutinskih kliničkih i radioloških pregleda. Veličinom varira od 1 do 2,5 cm, a ako je velika do 6 mm, smatra se normalnim otvorom incizalnog kanala. Na rendgenskim snimkama nazopalatinalna cista prikazuje se kao dobro ograničeno, okruglo ili srcoliko prosvjetljenje između maksilarnih sinusa. Gornji središnji incizivi koji su smješteni ispred ciste vitalni su, a očuvan je i kontinuitet lamine dure, što je važno u diferencijalnoj dijagnostici prema radikularnoj upalnoj cisti (2).

1.2. Dijagnostika cista čeljusti

Ciste čeljusti uglavnom su asimptomatske i bezbolne. Samo velike ciste mogu uzrokovati simptome kao što su napuhivanje kosti, otekline, asimetrija lica, parestezije, bol ili patološke frakture. Većina cističnih lezija otkrije se u ranim fazama uz pomoć ortopantomograma. Osnovni postupci za dijagnozu cističnih lezija jesu: anamneza, klinički pregled, radiološka dijagnostika te patohistološki nalaz, koji je ujedno zlatni standard za postavljanje točne dijagnoze. Punkcija cističnog sadržaja i kompjutorizirana tomografija ili magnetna rezonancija dodatne su dijagnostičke metode (30).

Pri sumnji na cističnu leziju u anamnezi je potrebno obratiti pozornost na gubitak zuba, oticanje, odgođeno nicanje zuba, bol ili dizestezije.

Klinički pregled obuhvaća intraoralnu i ekstraoralnu inspekciju, palpaciju i perkusiju, a prema potrebi i ispitivanje senzibiliteta zuba. Tijekom inspekcije bitno je imati na umu da ciste rastu u smjeru najmanjeg otpora kosti te da tijekom rasta mogu prouzročiti deformaciju čeljusti. Deformacija čeljusti može biti vidljiva ekstraoralno i intraoralno. Male ciste uglavnom ne uzrokuju promjene vidljive inspekcijom, a kod većih cističnih lezija intraoralno je vidljivo zadebljanje koštane stijenke čeljusti. Ako je koštana stijenka u potpunosti razorena, vidljivo je plavičasto prosijavanje u području ciste. Prilikom palpacije male cistične lezije osjeća se samo čvrsta kost. Rastom ciste stanjuje se kost koja ju prekriva. Pritiskom na stanjenu koštanu stijenkku stvara se uleknuće kosti, a kada pritisak popusti, kost se vraća u prvobitni položaj. To se naziva fenomenom ping-pong loptice ili Dupuytrenovim znakom. Kod iznimno stanjene koštane stijenke prilikom palpacije mogu se čuti krepitacije, poznate i kao fenomen pergament-papira. Ako je koštana stijenka u potpunosti resorbirana, tijekom palpacije osjeća se fluktuacija tekućine. Upalne odontogene ciste povezane su s kroničnim upalnim procesom u području korijena zuba. Takav se zub testira horizontalnom i vertikalnom perkusijom, pri čemu se javlja povećana osjetljivost zuba uzročnika (4).

Punkcija cista čeljusti dijagnostička je metoda u kojoj se aspiracijskom iglom izvlači cistični sadržaj na najizbočenijem dijelu ciste. Cistična je tekućina žućkasta ili sukrvava bistra tekućina koja sadržava kristaliće kolesterina što se makroskopski vide kao tjelešca koja svjetlucaju na indirektnom svjetlu. To je karakterističan nalaz ciste. Sekundarno upaljene ciste ispunjene su gnojnim tekućim sadržajem, dok je kašasti sadržaj pretežito znak recidivirajućih upala (31).

Bez obzira na njihovu etiologiju, na rendgenskim se snimkama sve ciste prikazuju kao ovalno ili okruglo prosvjetljenje koje je oštro ograničeno od zdrave kosti, uz izražen sklerotični rub. Radiolucetni areal može biti unilokularan ili multilokularan. Ako je prisutan korijen zuba u zoni radiolucencije, to upućuje na radikularnu odontogenu cistu. Ako je pak u prosvjetljenju prisutna zubna kruna i cistična se ovojnica pruža od caklinsko-cementnog spojišta te krune, vjerojatno je riječ o folikularnoj cisti. Međutim, valja imati na umu da prosvjetljenje čeljusti nije karakteristično samo za ciste jer se tumori čeljusti i pseudociste također prikazuju kao

prozračnosti čeljusti. Upravo je to razlog što se uz standardne radiološke metode (ortopantomogram) sve više koriste MSCT i CBCT.

Klinički izgled i obilježja promjene ne otkrivaju točnu vrstu i narav bolesti. Precizna dijagnoza može se postaviti samo na temelju patohistološkog nalaza. Patohistološka dijagnostika postupak je mikroskopske analize uzorka koji se dobiva incizijskom ili ekscizijskom biopsijom. Za preciznu i pravilnu dijagnostiku cističnih lezija nužna je suradnja patologa i oralnog kirurga (32).

1.3. Terapija cista čeljusti

Terapijski cilj u liječenju cista čeljusti jest kirurško uklanjanje cistične lezije u potpunosti kako ne bi zaostale stanice koje mogu proliferirati i dovesti do recidiva. Prije su se u liječenju cističnih lezija rabila kemijska sredstva, no takav pristup se izbjegava zbog nekoliko razloga. Prije svega, za potvrdu dijagnoze ciste nužna je patohistološka dijagnostika; ta nam je pretraga potrebna i za isključivanje malignih promjena koje zahtijevaju drukčiji kirurški pristup u terapiji. Nadalje, neovisno o načinu aplikacije kemijskoga sredstva, ne postoji objektivna procjena koliko duboko ono penetrira u tkivo. Također, iz nepotpuno izljuštenih cističnih ovojnica mogu nastati neoplazme i zato je nužno odabrati pravilnu kiruršku tehniku. Kirurško liječenje cista čeljusti ovisi o njihovoj veličini i lokalizaciji. Male ciste promjera su do tri centimetra, sve ostale smatraju se velikima. Ta se podjela temelji na tome hoće li koštani defekt nakon izljuštenja ciste ispnuti krvni ugrušak ili neće. Izbor terapije ovisi i o dobi pacijenta, njegovu općem stanju te zahvaćenosti ostalih anatomskih struktura (4).

1.3.1. Planiranje terapije

Prije kirurškog zahvata potrebno je utvrditi senzibilitet svih zuba čiji korjenovi strše u lumen ciste. Time se može potvrditi avitalitet zuba. Ako navedeni zubi imaju dobru dugoročnu prognozu, potrebno ih je endodontski liječiti. Endodontska terapija avitalnih zuba najčešće se izvodi 24 sata prije cistektomije. Utvrdi li se da je zub vitalan, a vrh korijena smeta

enukleaciji ciste in toto, pristupa se apikotomiji te naknadnom endodontskom liječenju i sanaciji zuba. To je najbolje izvesti 24 sata nakon kirurškog zahvata. Također je potrebno odrediti koji će se zubi ekstrahirati tijekom zahvata. Ako je cista resorbirala više od trećine kosti uz korijen zuba, takav je zub potrebno ekstrahirati za vrijeme operacije. U slučaju impaktiranih ili retiniranih zuba unutar ciste, ekstrakcija se provodi ako su zahvaćeni umnjaci, prekobrojni ili inverzno položeni zubi. Također se ekstrahiraju zubi povezani s cistama koje imaju visoku stopu recidiva. U nekim situacijama zubi se mogu ortodontski dovesti u zubni luk nakon uklanjanja cistične lezije (4).

U planiranju terapije nužno je procijeniti hoće li kirurški zahvat obuhvatiti i druge anatomske strukture kao što su donji alveolarni živac, nosna šupljina ili maksilarni sinus .

1.3.2. Operativna tehnika Partsch II

Male ciste čeljusti, neovisno o lokalizaciji, operiraju se metodom Partsch II. Autor ju je opisao 1910. godine, a modificirali su je Wassmund i Dowsett proširivši operacijsko polje i omogućivši enukleaciju ciste u potpunosti. Enukleacija znači izljuštenje cistične lezije, a moguća je zbog vanjske vezivne ovojnice koja odvaja cistu od koštanog zida. Zahvat treba izvesti vrlo pažljivo kako bi se cista uklonila u cijelosti, a mogućnost recidiva svela na minimum. U kliničkom je radu teško održati arhitekturu same ciste pa pri manipulaciji može doći do rupture. Nakon enukleacije u koštanom se defektu stvara krvni ugrušak koji se s vremenom organizira. Radiološki dokaz o popunjenju koštanog defekta vidljiv je tijekom 6 – 12 mjeseci (35).

Postupak zahtijeva analgeziju operacijskog polja i odabir adekvatnog reza. Zatim se raspatorijem odiže mukoperiostalni režanj i prikazuje stanjena kost, koja se potom odstranjuje okruglim svrdlom uz vodeno hlađenje. Otvor u kosti mora biti dovoljno velik kako bi se cistična lezija mogla u cijelosti izvaditi. Cistična lezija ljušti se uz pomoć Lucas kirete i raspatorijem prema Frieru / Willigeru. Slijedi apikotomija zuba uzročnika (ako je cista upalne etiologije) ili alveotomija zuba (kod razvojnih cista). Zaostali koštani defekt ispiru se 3% vodikovim peroksidom i završno slijedi šivanje rane (primarno zatvaranje rane) (43).

1.3.3. Operativna tehnika Partsch I

Marsupijalizacija ili metoda Partsch I opisuje kirurški zahvat u kojemu se stvara kirurški prozorčić u cističnoj ovojnici, evakuira sadržaj ciste te osigurava kontinuitet između lumena ciste i usne šupljine. Tim se postupkom smanjuje tlak unutar ciste, potiče smanjivanje cistične lezije i popunjavanje koštanog defekta. Provodi se u terapiji velikih cista donje čeljusti. Marsupijalizacija može biti samostalan terapijski postupak ili se može kombinirati s enukleacijom. Operativni zahvat počinje adekvatnom analgezijom te odizanjem mukoperiostalnog režnja. Ako je prikazana kost posve stanjena, kortikalni pokrov može se ukloniti skalpelom. Zatim se uklanja dio cistične čahure i oslobađa sadržaj lumena ciste. Zaostala cistična ovojnica na jednom se kraju učvršćuje šavovima za sluznicu usne šupljine, a na drugome se u nju prebaci režanj sluznice vestibuluma. Po završetku kirurškog zahvata uzima se otisak za opturator termoplastičnom masom. Rana se tamponira jodoform trakom, a opturator se postavlja dan nakon zahvata. On sprječava zatvaranje komunikacije i ponovno stvaranje cističnog sadržaja. Ovisno o cijeljenju rane, opturator se mora prilagođavati. Ova metoda zahtijeva složeniji postoperativni tijek; potrebne su česte kliničke kontrole tijekom kojih se postavlja opturator. Također pacijent komunikaciju mora održavati čistom, što podrazumijeva irigaciju nekoliko puta dnevno (36).

1.3.4. Operacija velikih cista donje čeljusti metodom Partsch II sa sukcijom

Metoda Partsch II sa sukcijom operativni je zahvat primarnog zatvaranja koštanog defekta nakon potpune enukleacije ciste s trajnom postoperativnom sukcijom. Nakon izljuštenja cistične ovojnice, na dno koštane šupljine postavlja se plastična sukcija. Izvodi se u zdravi dio vestibuluma, a nosi se 10 dana ili do uklanjanja šavova. Pumpica na kraju sukcije izvlači sadržaj iz šupljine; tako stvara negativni tlak koji smanjuje koštani defekt te istodobno omogućuje prijanjanje vestibularne sluznice uz lingvalni kortikalis. Neovisno o veličini cistične lezije, reparacija kosti traje dva mjeseca (2).

1.3.5. Metoda dekompresije

Metoda dekompresije konzervativni je pristup terapiji cista čeljusti. Može se izvoditi i u mandibuli i u maksili. Temelji se na stvaranju komunikacije između ciste i usne šupljine (putem polietilenske cjevčice) koja posljedično smanjuje tlak unutar cistične lezije i inducira stvaranje kosti. Tijekom dekompresije nakon 8 mjeseci uočava se smanjenje volumena ciste za 65 %. Time se preveniraju oštećenje susjednih anatomskih struktura i patološke frakture mandibule te smanjuje broj recidiva (39). Kirurški zahvat podrazumijeva izvođenje prikladnog reza i otvaranje cistične lezije na mjestu gdje će se postaviti polietilenska cjevčica. Cjevčica se pričvršćuje šavovima, a nakon zahvata pacijenta je potrebno uputiti u postoperativnu njegu. Nužna je irigacija fiziološkom otopinom svaka tri sata i obvezno nakon obroka. Ujutro i navečer irigacija se provodi 0,12% klorheksidinom. Pacijent mora dolaziti na kontrolu svaki tjedan te se prema potrebi cjevčica skraćuje. Devet do dvanaest mjeseci nakon postavljanja cjevčice slijedi enukleacija lezije. Prethodno treba napraviti radiološku kontrolu kako bi se procijenio iznos smanjenja volumena lezije i apozicije nove kosti (4).

1.3.6. Operacija velikih cista gornje čeljusti

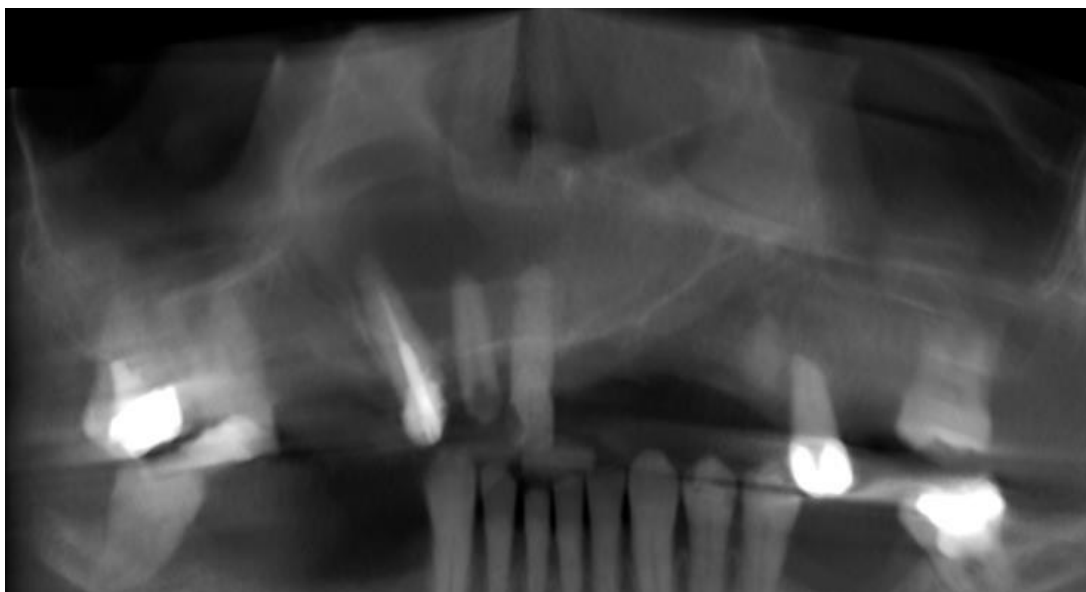Terapija velikih cista gornje čeljusti obuhvaća nekoliko tehnika, a sve se mogu svesti na rinološki pristup. Riječ je o stvaranju komunikacije između zaostalog koštanog defekta i susjednih struktura – maksilarnog sinusa ili maksilarnog sinusa i nosne šupljine. Opće je pravilo da se velike ciste u prednjem dijelu nosne šupljine otvaraju prema sinusu ili donjem nosnom hodniku, dok se ciste u predjelu nosne šupljine otvaraju na bazu nosa. Sve metode uključuju potpuno ili djelomično uklanjanje cistične ovojnice. Jedna metoda zagovara stvaranje jedinstvene šupljine spajanjem cistične i šupljine maksilarnog sinusa. U drugoj se cistična šupljina otvara u donji nosni hodnik. Operativni je pristup jednak, a operacija se izvodi u općoj anesteziji. Indikacije za određenu metodu temelje se na radiološkim snimkama i nalazu tijekom operacije. Ako cista nije upaljena, a sinus je dovoljno velik, potrebno je zaostali koštani defekt spojiti s maksilarnim sinusom u jedinstvenu šupljinu: koštana pregrada između sinusa i cistične lezije uklanja se, a sinusna sluznica izreže i prebaci u

prostor koštanog defekta. Kod upaljene ciste, patološki promijenjene sinusne sluznice ili premalenog sinusa potrebno je, osim izljuštenja cistične lezije, osigurati drenažu na donji nosni hodnik. Nakon stvaranja otvora na kosti donjeg nosnog hodnika izreže se sluznica nosa i prebaci u koštani defekt (2).

Tehnika odabira kod upalno promijenjene sinusne sluznice jest Caldwell-Luc. Ako je cista lokalizirana na bazi nosne šupljine, primjenjuje se metoda po Loebellu. Također se u kontekstu operativnog pristupa velikih cista gornje čeljusti navodi i već povijesna Denkerova metoda (2).

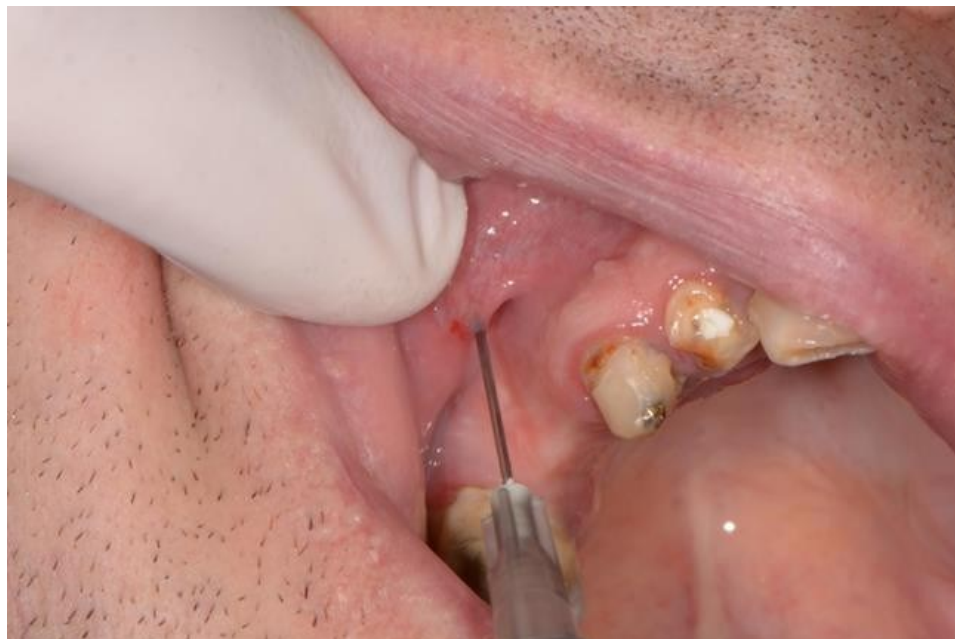2. PRIKAZ SLUČAJA

Pacijent dolazi na Zavod za oralnu kirurgiju Stomatološkog fakulteta u Zagrebu radi cistektomije lezije u desnom dijelu gornje čeljusti (regija 11 – 14) i maksilarnog sinusa. Dob pacijenta je 52 godine, anamneza bez osobitosti. Kliničkim pregledom uočava se blagi otok u vestibularnom dijelu navedne regije, ali bez subjektivnih tegoba. Urađen je CBCT na kojem se vidi radiolucentni areal oko apeksa korijena zuba 11, 12, 13 koji imponira radikularnoj cisti (Slika 1.). Uvidom u ortopantomogram uočava se proširenje parodontne pukotine navednih zuba, a kliničkim se pregledom utvrđuje pomičnost zuba 3. stupnja. Nakon ovih dijagnostičkih postupaka odabrana terapija je enukleacija (metoda Partsch II) ciste u potpunosti i ekstrakcija zuba 11, 12, 13.



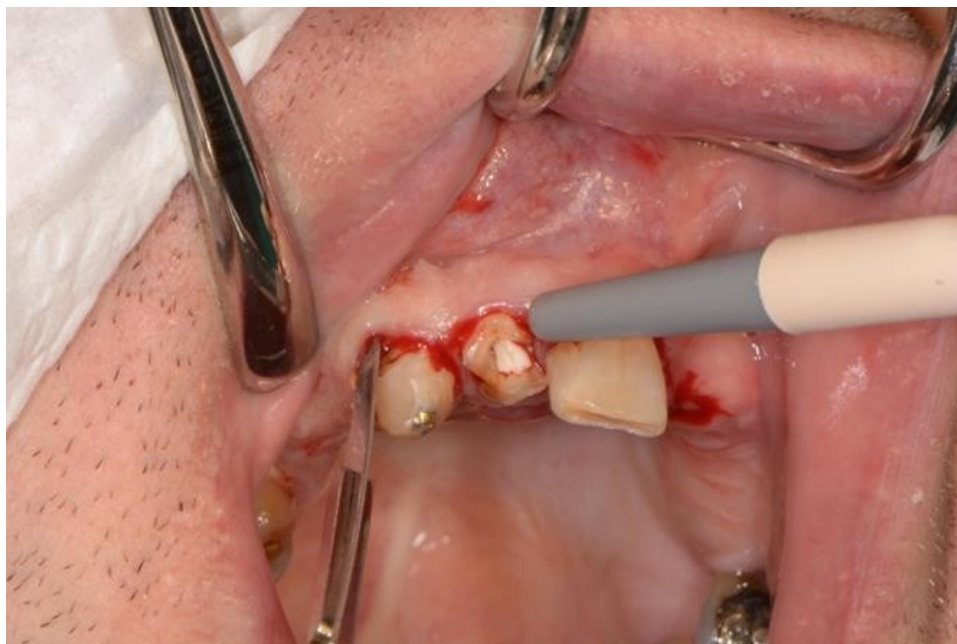Slika 1. CBCT snimka radiolucentne lezije u regiji 11 – 13. Preuzeto uz dopuštenje autora, dr. sc. Tomislava Katanca.

Pacijent je lokalno anesteziran u desnom dijelu maksile infiltracijskim anestezijama (Slika 2.).



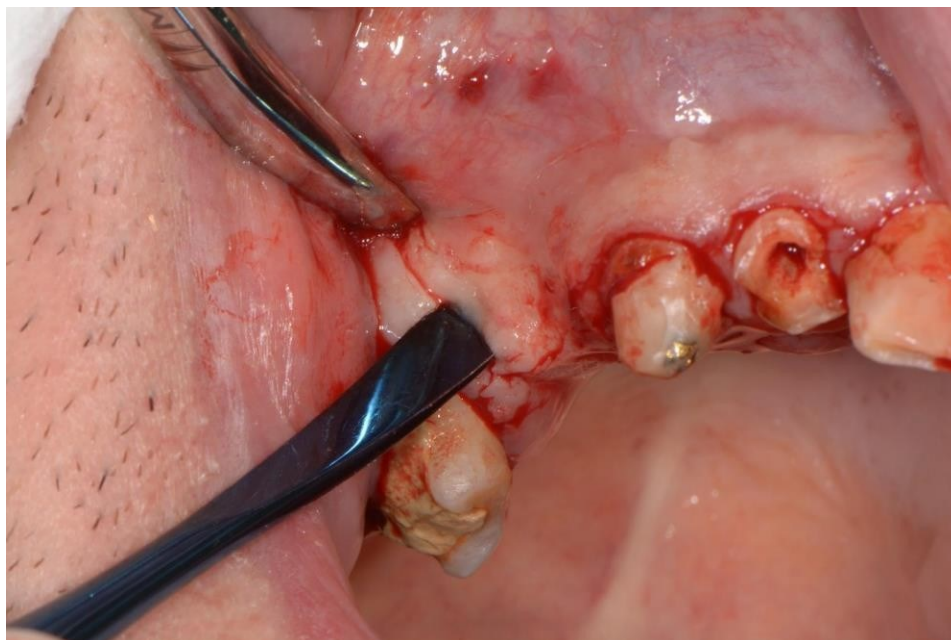
Slika 2. Primjena infiltracijske anestezije u desnoj regiji maksile. Preuzeto uz dopuštenje autora, dr. sc. Tomislava Katanca.

Nakon početka djelovanja anestezije odigne se režanj skalpelom (15 C) po Nowak-Peteru s vestibularne strane (Slika 3.).



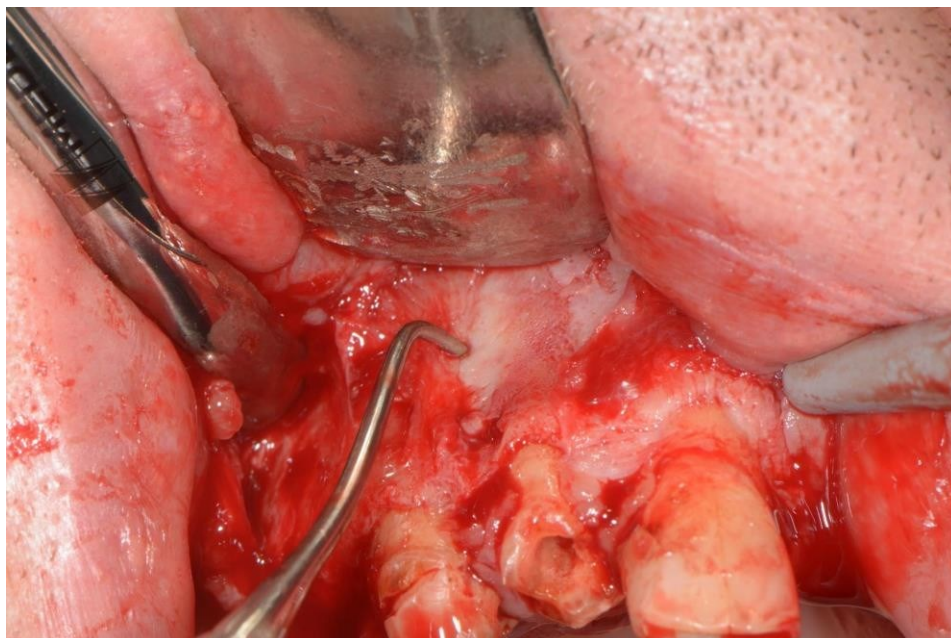
Slika 3. Režanj po Nowak-Peteru. Preuzeto uz dopuštenje autora, dr. sc. Tomislava Katanca.

Zatim se odiže mukoperiostalni režanj raspatorijem (Slika 4.) te se prikazuje kost u projekciji cistične lezije.



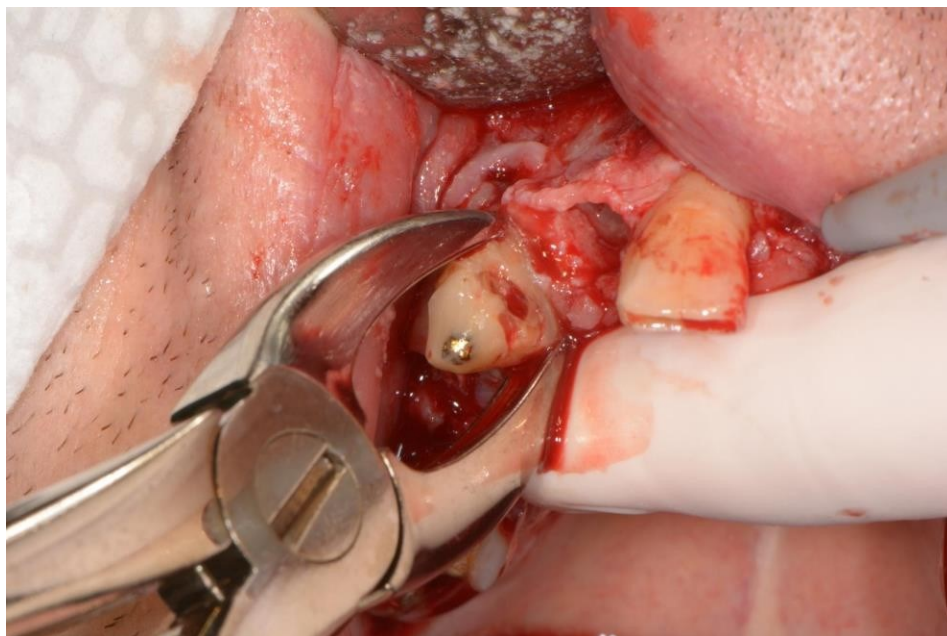
Slika 4. Odizanje mukoperiostalnog režnja raspatorijem. Preuzeto uz dopuštenje autora,
dr. sc. Tomislava Katanca.

Kost u projekciji apeksa između zuba 12 i 13 u potpunosti je resorbirana, cistična ovojnica palpira se sondom (Slika 5.).



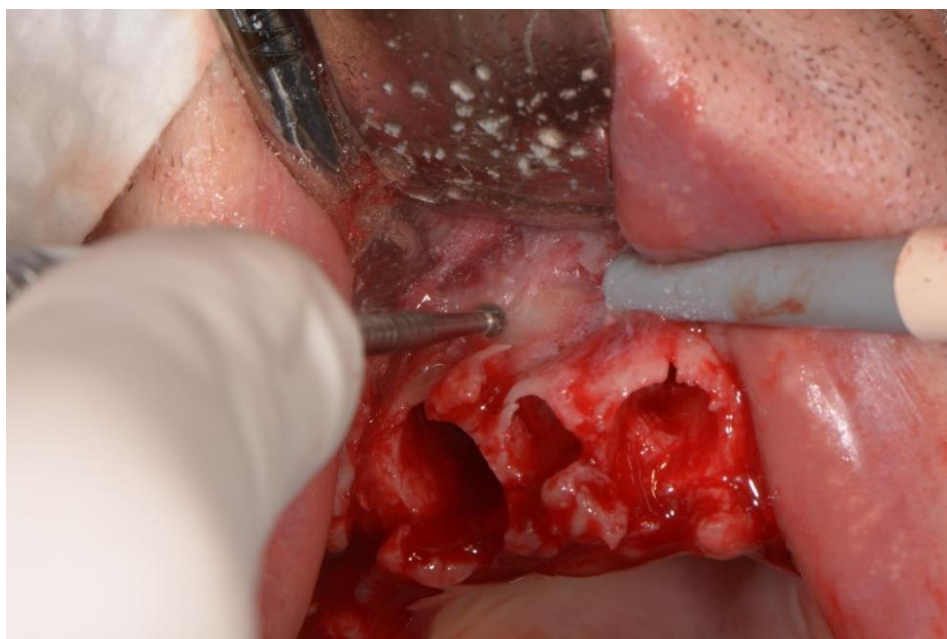Slika 5. Prolazak stomatološke sonde kroz resorbiranu kost. Preuzeto uz dopuštenje autora, dr. sc. Tomislava Katanca.

Nakon prikazivanja operativnog polja pristupa se ekstrakciji zuba 11, 12 i 13 (Slika 6.).



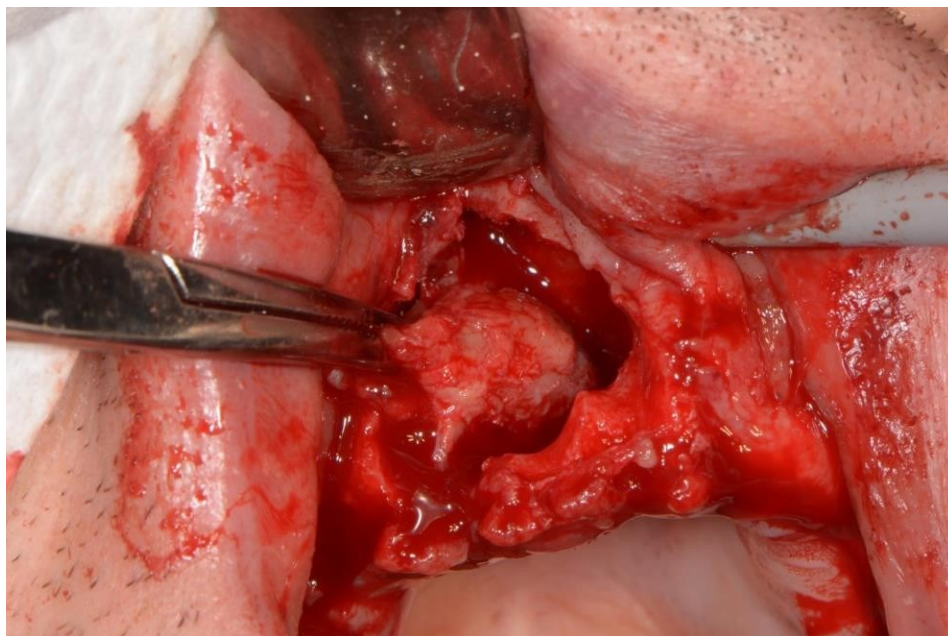
Slika 6. Ekstrakcija zuba 13. Preuzeto uz dopuštenje autora, dr. sc. Tomislava Katanca.

Slijedi uklanjanje koštanog pokrova okruglim svrdlom uz vodeno hlađenje (Slika 7.).



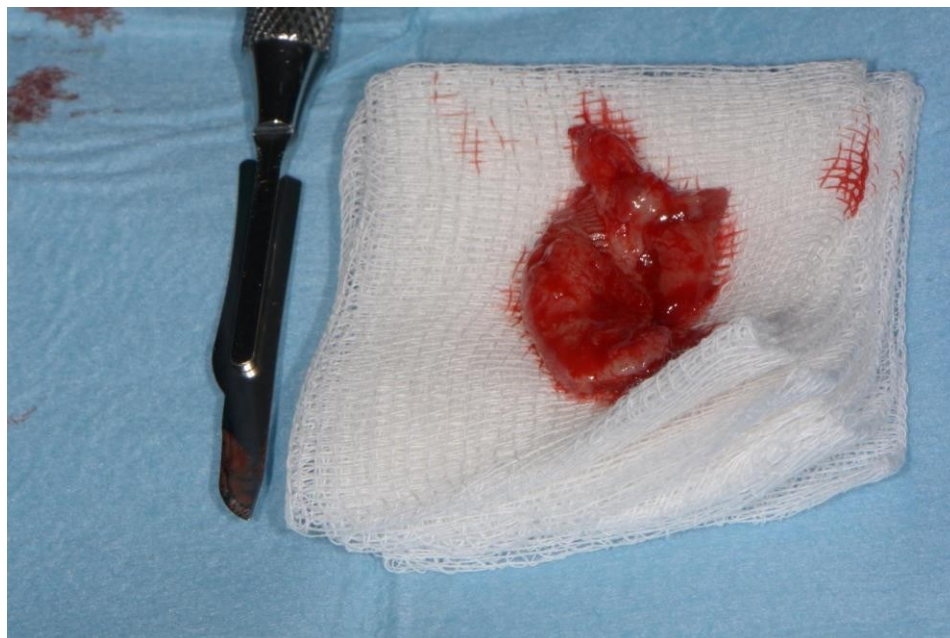
Slika 7. Uklanjanje koštanog pokrova u projekciji cistične lezije okruglim svrdlom uz hlađenje fiziološkom otopinom. Preuzeto uz dopuštenje autora, dr. sc. Tomislava Katanca.

Prikazuje se cistična lezija te počinje njezino izluštenje (Slika 8.).



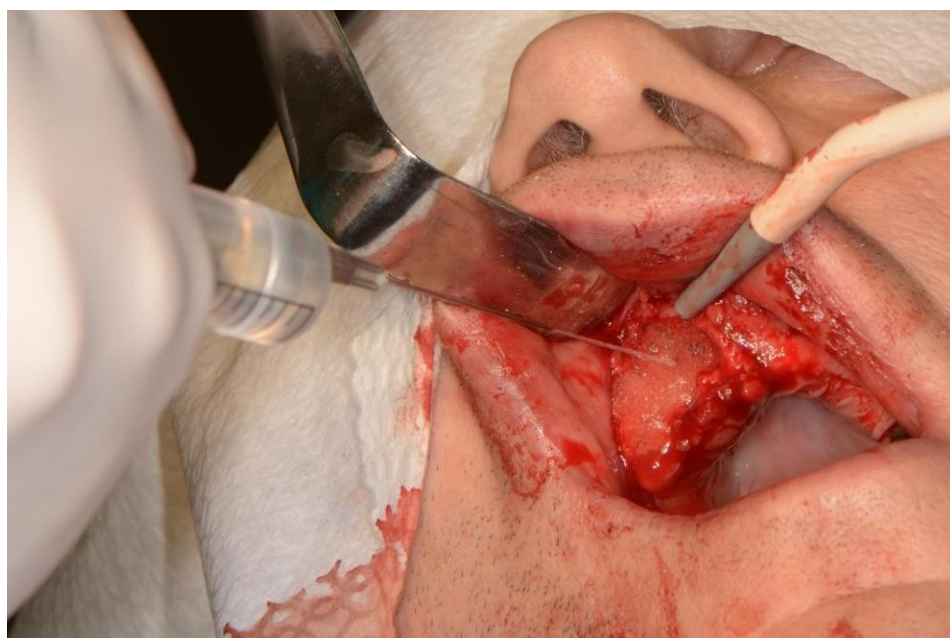
Slika 8. Enukeacija cistične lezije peanom i ekskavatorom po Lucasu. Preuzeto uz dopuštenje autora, dr. sc. Tomislava Katanca.

Cistična lezija enukleira se u potpunosti (slika 9.).



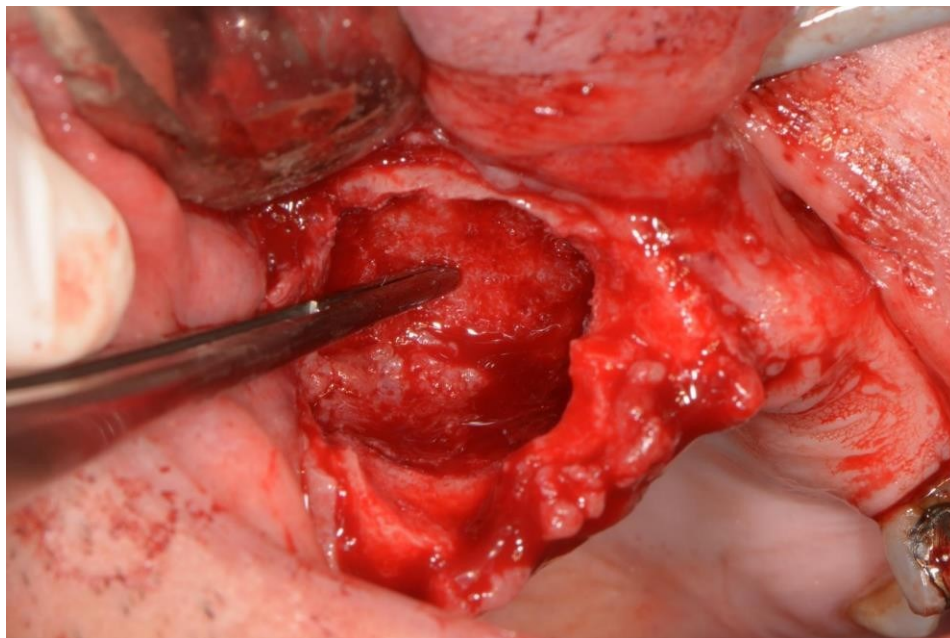
Slika 9. E nukleirana cistična lezija. Preuzeto uz dopuštenje autora, dr. sc. Tomislava Katanca.

Zaostali koštani defekt ispiri se 2% vodikovim peroksidom (Slika 10.).



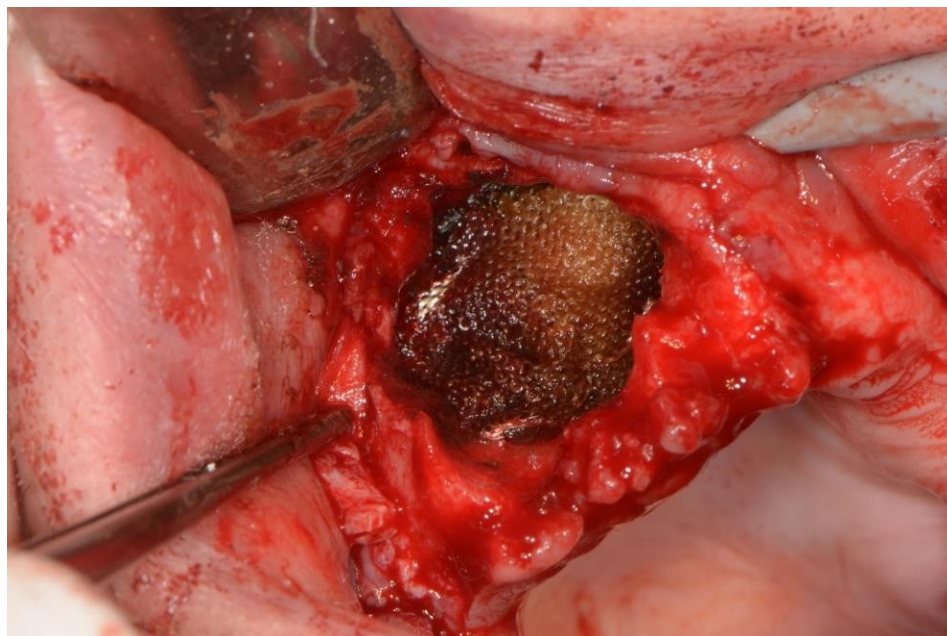
Slika 10. Ispiranje zaostale koštane šupljine 2% vodikovim peroksidom. Preuzeto uz dopuštenje autora, dr. sc. Tomislava Katanca.

Nakon ispiranja moguća je provjera koštanog defekta, tj. zaostalog tkiva cistične lezije, te se prikazuje sluznica maksilarnog sinusa (Schneiderova membrana) zbog resorpcije desnog maksilarnog recesusa (Slika 11.).

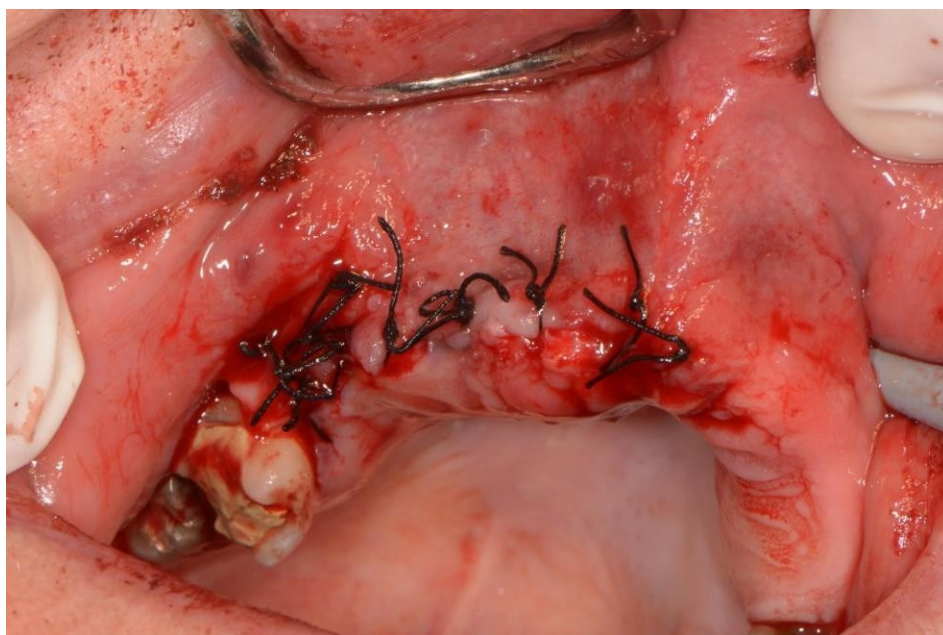


Slika 11. Prikaz sluznice maksilarnog sinusa. Preuzeto uz dopuštenje autora, dr. sc. Tomislava Katanca.

Na kraju se postavlja mrežica Surgicel na sinusnu membranu (Slika 12.), zatvara se mukoperiostalni režanj te primarno zatvara rana neresorptivnim šavovima (4 / 0) (Slika 13.).



Slika 12. Postavljena mrežica Surgicel u zaostalom koštanom defektu. Preuzeto uz dopuštenje autora, dr. sc. Tomislava Katanca.



Slika 13. Primarno zatvorena rana neresorptivnim šavovima. Preuzeto uz dopuštenje autora, dr. sc. Tomislava Katanca.

3. RASPRAVA

Ciste čeljusti najčešće se otkrivaju akcidentalno kao asimptomatske radiolucentne zone na rendgenskim snimkama tijekom rutinskih stomatoloških pregleda. Mnoge neoplazme čeljusti na rendgenskim snimkama izgledaju identično kao ciste, stoga je važno svaku leziju temeljito evaluirati i odrediti odgovarajući terapijski pristup. Opisano je više operativnih tehnika u svrhu liječenja cista, ali nije izdvojena najbolja. Kad je riječ o malim cističnim lezijama, najpouzdanija je enukleacija (metoda Partsch II), ali metoda odabira kod velikih cista i dalje je dvojbeno. Neki autori predlažu enukleaciju, dok drugi preferiraju metodu dekompresije ili marsupijalizaciju kod izrazito velikih cista čeljusti, osobito u mladih osoba. Svaka od spomenutih metoda ima prednosti i mane, ali i određene indikacije. E nukleacija podrazumijeva uklanjanje cistične lezije u potpunosti, čime se omogućuje patohistološka analiza cijele ciste. Pacijent nakon operacije ne dobiva poseban protokol njege, tj. nema potrebe za stalnom irigacijom ili čestim kontrolama kao kod marsupijalizacije ili metode dekompresije. Marsupijalizacija je metoda u kojoj se uklanja samo dio ciste kako bi se ispraznio njezin sadržaj i stvorila komunikacija s usnom šupljinom. Kao glavna njezina prednost navodi se prevencija oštećenja susjednih anatomskih struktura i infekcije šupljine. U slučaju teškog pristupa leziji (čime se otežava uklanjanje lezije u potpunosti i povećava stopa recidiva) marsupijalizaciju treba uzeti u obzir. Ako je cista većih dimenzija te bi njezino uklanjanje dovelo do znatnog slabljenja čeljusne kosti (i povećao se rizik za frakturu mandibule), prednost se također daje marsupijalizaciji. Nedostatak ove tehnike jest nemogućnost uklanjanja cistične ovojnice u cijelosti i adekvatne patohistološke analize. Marsupijalizacija zahtijeva kooperativnost pacijenta i besprijekornu oralnu higijenu. Komunikacija koja zaostaje nakon kirurškog zahvata mora se ispirati nekoliko puta na dan, a potrebne su i česte kontrole kako bi se opturator prilagodio cijeljenju. Bitno je napomenuti i da protokol traje nekoliko mjeseci, sve dok koštani defekt potpuno ne zacijeli. Kod nekih je pacijenata nakon marsupijalizacije potrebna i enukleacija zbog nepotpune eradikacije cistične lezije (40). Metoda dekompresije ima slične prednosti i mane. Ona zahtijeva dvije faze liječenja: prvo se postavlja polietilenska cjevčica, nakon čega je opet potrebna pacijentova discipliniranost i temeljita postoperativna njega koja traje 9 – 12 mjeseci. Potom slijedi enukleacija ciste. Zahvaljujući polietilenskoj cjevčici volumen ciste u tom se razdoblju može smanjiti i do 65 %. Smanjenjem volumena lezije smanjuje se mogućnost oštećenja

susjednih anatomskih struktura, veličina koštanog defekta i rizik za patološku fakturu mandibule. Važno je napomenuti da se u obama zahvata (marsupijalizacija i metoda dekompresije) patološki materijal ostavlja unutar koštanog tkiva. To omogućuje daljnju epitelnu proliferaciju i ubrzava nastanak recidiva (41).

Enukleacija cistične lezije s pravom se smatra najboljim kirurškim postupkom, ne samo kod malih cista, nego i kod onih većih od tri centimetra. Neki autori smatraju da se enukleacijom velikih cističnih lezija povećava rizik od patoloških faktura ili usporava koštano cijeljenje i da bi ju stoga trebalo kombinirati s upotrebom koštanih nadomjestaka. Međutim, većina studija dokazuje suprotno. Alogeni i ksenogeni transplantati nakon postavljanja trebaju se prvo resorbirati, a zatim postupno zamijeniti novom kosti. Taj proces uvelike produljuje postoperativno cijeljenje koštanog tkiva. Uz to, uporaba aloplastičnih materijala smanjuje osteogenetsku aktivnost i produljuje koštano cijeljenje (42). Fiziološko koštano cijeljenje i koštana regeneracija dokazani su nakon enukleacije velikih cista i bez uporabe koštanih transplantata. Samo 24 mjeseca nakon enukleacije cistične lezije, tomografskim je metodama utvrđena potpuna koštana regeneracija kao i rekonstrukcija (gotovo u potpunosti) normalne anatomije kosti (43). Uz pridržavanje postoperativnog protokola (konzumacija meke i kašaste hrane), nakon enukleacije većih cista nema patoloških fraktura pa koštani nadomjestci nisu potrebni. Upravo zbog navedenih razloga enukleaciji kao samostalnom zahvatu treba dati prednost. Uporaba koštanih transplantata ne preporučuje se jer se povećava vrijeme koštanog cijeljenja, kirurški je postupak složeniji, a rizik od komplikacija veći (44).

Odabir ispravne tehnike liječenja cista temelji se na individualnom pristupu. U obzir treba uzeti zdravstveno stanje, suradljivost i discipliniranost pacijenta. Bitni su također veličina i lokalizacija cistične lezije te njezin odnos sa susjednim anatomskim strukturama. Kod agresivnih cista, onih s visokim postotkom recidiva, potrebno je odabrati radikalniju metodu. Međutim, sve upućuje na to da je najbolji oralnokirurški pristup u terapiji velikih i malih cista gornje i donje čeljusti upravo – enukleacija.

4. ZAKLJUČAK

Ciste čeljusti – šupljine u košatnome tkivu omeđene vanjskom vezivnom i unutarnjom epitelnom ovojnicom – relativno su česta patologija maksilofacijalne regije. Najnovija klasifikacija Svjetske zdravstvene organizacije iz 2017. godine dijeli ih u dvije velike skupine: odontogene i neodontogene ciste. Odontogene ciste posljedica su poremećaja tijekom odontogeneze i razvijaju se iz odontogenog epitela. Neodontogene ciste etiološki nisu povezane sa zubima. Formiraju se iz oralnog epitela zaostalog između nastavaka kosti koji se spajaju tijekom embriogeneze. Većina je cističnih lezija asimptomatska i otkriva se kao slučajan nalaz prilikom redovitih stomatoloških kontrola i snimanja ortopantomograma. Ciste većih dimenzija, koje rastom stvaraju pritisak na okolne strukture, mogu prouzročiti simptome kao što su bol, izbočenje kosti, dislokacija ili pomičnost susjednih zuba, parestezije i asimetrija lica. Sve ciste na rendgenskim snimkama prikazuju se kao radiolucetne zone s dobro definiranim sklerotičnim rubom. No i neke neoplazme čeljusti prikazuju se na isti način, stoga je imperativ detaljna dijagnostika cističnih lezija i odabir pravilne terapije. Diferencijalna dijagnostika može se suziti pažljivom analizom anamneze, detaljnim kliničkim pregledom i punkcijom cističnog sadržaja. Mogu se provoditi i dodatne tomografske metode (MSCT, MR, CBCT). Konačna dijagnoza uglavnom se postavlja nakon biopsije i patohistološke analize. Terapijski pristup cistama čeljusti podrazumijeva kirurški zahvat, a njegov opseg ovisi o vrsti cistične tvorbe. Male ciste čeljusti, neovisno o lokalizaciji, liječe se enukleacijom (metoda Partsch II). Velike ciste mandibule mogu se operirati enukleacijom, marsupijalizacijom (metoda Partsch I), kombinacijom metode Partsch II i postavom postoperativne sukucije. U terapiji velikih cista gornje čeljusti primjenjuju se rinološke metode, od kojih su najvažnije Caldwell-Luc i metoda po Loebelu. Metoda dekompresije terapijska je tehnika koja se može primjenjivati u objema čeljustima. Tijekom godina razvile su se različite inačice navedenih zahvata, ali upravo se enukleacija smatra suvremenom i univerzalnom metodom liječenja svih cista i gornje i donje čeljusti. Tehnika je odabira kod većine cista obiju čeljusti. Prikaz slučaja u ovom radu pokazuje enukleaciju velike ciste u desnom segmentu gornje čeljusti. Nakon adekvatne analgezije i odabira reza odiže se mukoperiostalni režanj. Zubi koji su uključeni u cistu i nemaju dobru

dugoročnu prognozu ekstrahiraju se. Koštani pokrov u projekciji cistične lezije uklanja se okruglim svrdlom uz vodeno hlađenje, nakon čega slijedi izljuštenje cistične lezije u cijelosti. Zaostali koštani defekt primarno se zatvara mukoperiostalnim režnjem i fiksira šavovima.

5. LITERATURA

1. Soluk-Tekkesin M, Wright JM. The World Health Organization classification of odontogenic lesions: a summary of the changes of the 2017 (4th) edition. *Turk Patoloji Derg.* 2018;34(1):1-18.
2. Miše, I. *Oralna kirurgija*. 1st ed. Zagreb: Jugoslavenska medicinska naklada; 1982.
3. Kaczmarzyk T, Stypułkowska J, Tomaszewska R. Update of the WHO classification of odontogenic and maxillofacial bone tumors. *J Stomatol.* 2017;70(5):484–506.
4. Knežević, G. *Oralna kirurgija*, 2. dio. 1st ed. Zagreb: Medicinska naklada; 2003.
5. Kammer PV, Mello FW, Rivero ERC. Comparative analysis between developmental and inflammatory odontogenic cysts: retrospective study and literature review. *Oral Maxillofac Surg* 24 2002; 73–84
6. Bernardi L, Visioli F, Nör C, Rados PV. Radicular Cyst: An Update of the Biological Factors Related to Lining Epithelium. *J Endod.* 2015;41(12):1951-61.
7. Lin LM, Huang GTJ, Rosenberg PA. Proliferation of Epithelial Cell Rests, Formation of Apical Cysts, and Regression of Apical Cysts after Periapical Wound Healing. *J Endod.* 2007; 33(8):908-16.
8. 21. Neville BW, Damm DD, Allen CM, Bouquot JE. *Oral and maxillofacial pathology*. 4th ed. Philadelphia: 2015. p. 678-731
9. Rajendra AS. Odontogenic Cysts. *Dental clinics of North America.* 2020;64(1):105-19.
10. Martin LHC, Speight PM. Odontogenic cysts: an update. *Diagnostic Histopathology.* 2017; 23(6):260-265.
11. Adappa D, Chatra L, Shenai P, Veena KM, Rao PK, Prabhu RV. Residual cyst: a case report. *Int J Adv Health Sci.* 2014;1(4):24-7.
12. Santos SE, Sato FRL, Sawazaki R, Asprino L, Moraes M, Fernandes Moreira RW. Mandibular buccal bifurcation cyst: a case report and literature review. *J Dent Child.* 2011;78(1):62–5.

13. Thompson, LDR. Dentigerous Cyst. *Ear Nose Throat J.* 2018;97(3):57.
14. Austin RP, Nelson BL. Sine Qua Non: Dentigerous Cyst. *Head and Neck Pathol.* 2021;15(4) :1261–4.
15. Nagaveni N B, Umashankara K V, Radhika N B, Maj Satisha T S. Eruption cyst: A literature review and four case reports. *Indian J Dent Res.* 2011;22(1):148-51.
16. Polak K, Jędrusik-Pawłowska M, Drozdowska B, Morawiec T. Odontogenic keratocyst of the mandible: A case report and literature review. *Dent Med Probl.* 2019;56(4):433-6.
17. Mohanty S, Dabas J, Verma A, Gupta S, Urs AB, Hemavathy S. Surgical management of the odontogenic keratocyst: A 20-year experience. *International Journal of Oral and Maxillofacial Surgery.* 2021;50(9):1168-1176.
18. Kahraman, D., Gunhan, O., & Celasun, B. A series of 240 odontogenic keratocysts: Should we continue to use the terminology of “keratocystic odontogenic tumour” for the solid variant of odontogenic keratocyst? *J Craniomaxillofac Surg.* 2018;46(6):942–6
19. Santosh ABR. Odontogenic Cysts. *Dental Clinics.* 2020;64(1):105-118.
20. Chrcanovic BR, Gomez RS. Gingival cyst of the adult, lateral periodontal cyst, and botryoid odontogenic cyst: an updated systematic review. *Oral Dis.* 2019;25(1):26-33.
21. Bilodeau EA, Collins BM. Odontogenic Cyst and Neoplasms. *Surgical Pathology Clinics.* 2017;10(1):177-222.
22. da Graça Naclério-Homem M, Deboni MC, Simões AW, Traina AA, Chin V. Paradental cyst: case report and review of the literature. *J Clin Pediatr Dent.* 2004 Fall;29(1):83-6.
23. Fleisher SM, Peters SM. Gingival Cyst of the Adult. *New York State Dental Journal.* 2021;77(5) :30-31.
24. Kaplan I, Anavi Y, Hirshberg A. Glandular odontogenic cyst: a challenge in diagnosis and treatment. *Oral Diseases.* 2008;14(7):575-581.

25. de Moraes ATL, Soares HA, Viana Pinheiro JJ, Ribeiro AL. Marsupialization before enucleation as a treatment strategy for a large calcifying odontogenic cyst: Case report. *Int J Surg Case Rep.* 2020;67:239-244.
26. Yeh TH, Chang JY, Jin YT, Chiang CP. Orthokeratinized odontogenic cyst presenting as a residual cyst. *J Dent Sci.* 2022;17(2):1061-1062.
27. MacDonald-Jankowski DS. Orthokeratinized odontogenic cyst: a systematic review. *Dentomaxillofacial Radiology.* 2010;39(8):455-524.
28. Philbert RF, Sandhu NS. Nonodontogenic Cysts. *Dent Clin North Am.* 2020 Jan;64(1):63-85.
29. Cavalcante IL, Barros CC, Cunha JL, et al. Clinicopathologic features of nasopalatine duct cysts: A retrospective study in two Brazilian oral and maxillofacial pathology referral centers. *Med Oral Patol Oral Cir Bucal.* 2021;26(5):e676-e683. Published 2021 Sep 1.
30. Summers GW. Jaw cysts: diagnosis and treatment. *Head Neck Surg.* 1979;1(3):243-58.
31. Macdonald D: *Oral and maxillofacial radiology: diagnostic approach.* 1st ed. Ames: Wiley Blackwell; 2011.
32. Macan D, Kober P, Knežević G, Grgurević J, Švajhler T, Krmpotić I et.al. Usporedba kliničke i patohistološke dijagnoze u oralnoj kirurgiji. *Acta Stomatol. Croat* , 1991;25:177-85.
33. Lee H, Lee SJ, Seo BM. Investigation of Postoperative Complications of Intraosseous Cystic Lesions in the Oral and Maxillofacial Region. *J Oral Maxillofac Surg.* 2019;77(9):1823-31
34. Cakarer S, Selvi F, Isler SC, Keskin C. Decompression, Enucleation, and Implant Placement in the Management of a Large Dentigerous Cyst. *Journal of Craniofacial Surgery.* 2011;22(3): 922-924.
35. Buchbender M, Neukam FW, Lutz R, Schmitt CM. Treatment of enucleated odontogenic jaw cysts: a systematic review. *Oral Surgery, Oral Medicine, Oral Pathology and Oral Radiology.* 2018;125(5):399-406.

36. Kotarac Knežević, A., Knežević, G., Perić, B., Grgurević, J. Marsupijalizacija u liječenju čeljusnih cista. *Acta Stomatol Croat.* 2010;44(1):53-60.
37. Soliman MM., Hassan HD, Elgazaerly H, Sweedan TO. Marsupialization as a treatment modality of large jaw cysts. *World Appl Sci J.* 2013;21(12):1752-9.
38. Oh JS, You JS, Kim SG. Clinical and histomorphometric evaluation of decompression followed by enucleation in the treatment of odontogenic keratocyst. *J Dent Sci.* 2018;13(4):329-33.
39. Castro-Núñez, J. Decompression of Odontogenic Cystic Lesions: Past, Present, and Future. *J Oral Maxillofac Surg.* 2016;74(1):104-9.
40. Summers GW. Jaw cysts: Diagnosis and treatment. *Head & Neck Surgery.* 1979;1(3):243-256.
41. Wakolbinger R, Beck-Mannagetta J. Long-term results after treatment of extensive odontogenic cysts of the jaws: a review. *Clin Oral Invest.* 2016; 20:15-22.
42. Chacko R, Kumar S, Paul A, Arvind. Spontaneous Bone Regeneration After Enucleation of Large Jaw Cysts: A Digital Radiographic Analysis of 44 Consecutive Cases. *J Clin Diagn Res.* 2015;9(9):ZC84-ZC89.
43. Walid AA. Surgical treatment of keratocystic odontogenic tumour: A review article. *The Saudi Dental Journal.* 2011;23(2):61-65.
44. Van Doorn ME. Enucleation and primary closure of jaw cysts. *International Journal of Oral Surgery.* 1972;1(1):17-25.
45. Mitrea M, Dmour A, Crauciuc DV, Niculescu S, Cobzaru RG, Hurjui LL. A Five Years Prospective Study of Dentigerous Cyst. Management. 2018;69(11):3064-7.

ŽIVOTOPIS

Tena Velčić rođena je 1997. godine u Zagrebu. Nakon završene osnovne škole obrazovanje nastavlja u Gimnaziji Antuna Gustava Matoša u Samoboru, a 2017. godine započinje studij dentalne medicine na Stomatološkom fakultetu Sveučilišta u Zagrebu.

Aktivno sudjeluje na međunarodnom Simpoziju studenata dentalne medicine kao predavač i voditelj radionice u sklopu sekcije za oralnu kirurgiju. Tijekom studija radila je kao dentalni asistent u privatnoj ordinaciji gdje je stekla brojna znanja i veliko iskustvo.