

Otisci na implantatima

Filipčić, Veronika

Master's thesis / Diplomski rad

2016

Degree Grantor / Ustanova koja je dodijelila akademski / stručni stupanj: **University of Zagreb, School of Dental Medicine / Sveučilište u Zagrebu, Stomatološki fakultet**

Permanent link / Trajna poveznica: <https://um.nsk.hr/um:nbn:hr:127:562789>

Rights / Prava: [Attribution-NonCommercial-NoDerivs 3.0 Unported / Imenovanje-Nekomercijalno-Bez prerađivanja 3.0](#)

Download date / Datum preuzimanja: **2025-01-09**



Repository / Repozitorij:

[University of Zagreb School of Dental Medicine Repository](#)



SVEUČILIŠTE U ZAGREBU
STOMATOLOŠKI FAKULTET

Veronika Filipčić

OTISCI NA IMPLANTATIMA

DIPLOMSKI RAD

Zagreb, rujan 2016.

Diplomski rad ostvaren je na Zavodu za mobilnu protetiku Stomatološkog fakulteta Sveučilišta u Zagrebu.

Voditelj rada: doc. dr. sc. Nikola Petričević, Zavod za mobilnu protetiku Stomatološkog fakulteta Sveučilišta u Zagrebu

Lektor hrvatskog jezika: Martina Čengić

Magistar edukacije hrvatskog jezika i književnosti,
magistar bohemistike

Ulica kneza Branimira 97, 10 000 Zagreb

097/ 7485418

Lektor engleskog jezika: Zlatko Smetiško

Magistar edukacije engleskog jezika i književnosti,
magistar bohemistike

Mladine 67, 48 260 Križevci

091/7639028

Diplomski rad sadrži:

37 stranica

0 tablica

25 slika

1 CD

Zahvaljujem svom mentoru doc. dr. sc. Nikoli Petričeviću na pomoći, strpljenju i korisnim savjetima tijekom izrade ovog diplomskog rada.

Najveće hvala mojoj obitelji, dečku i prijateljima na ljubavi, potpori i razumijevanju tijekom cijelog studiranja.

Sadržaj

1. UVOD	1
2. SVRHA RADA	3
3. OTISAK	4
3.1. SVOJSTVA MATERIJALA.....	5
3.2. PODJELA OTISNIH MATERIJALA.....	6
3.2.1. POLIETERI.....	7
3.2.2. POLIVINISILOKSANI (ADICIJSKI SILIKONI).....	7
4. OTISCI NA IMPLANTATIMA	9
4.1. KONVENCIONALNE TEHNIKE OTISKIVANJA	9
4.1.1. TEHNIKA ZATVORENE ŽLICE.....	9
4.1.2. TEHNIKA OTVORENE ŽLICE.....	14
4.1.3. INTRAOPERACIJSKI OTISAK (REGISTRAT).....	18
4.1.4. INDIVIDUALIZIRANI OTISNI TRANSFER.....	20
4.1.5. OTVORENA KONFEKCIJSKA ŽLICA S FOLIJOM.....	21
4.2. DIGITALNI OTISAK	23
4.2.1. PRINCIP DIGITALNOG OTISKA.....	24
4.2.2. DIGITALNO SNIMANJE POLOŽAJA IMPLANTATA.....	25
4.2.3. IZRADA SUPRAKONSTRUKCIJE NA FIZIČKOM MODELU.....	26
4.2.4. VIRTUALNA IZRADA SUPRAKONSTRUKCIJE.....	27
4.3. USPOREDBA KONVENCIONALNIH I DIGITALNIH TEHNIKA OTISKIVANJA.....	28
5. RASPRAVA	30
6. ZAKLJUČAK	31
7. SAŽETAK	332
8. SUMMARY	33
9. LITERATURA	34
10. ŽIVOTOPIS	37

1. UVOD

Djelomična ili potpuna bezubost te sanacija iste predstavljaju izazov i cilj stomatološke protetike. Velik je izbor terapijskih mogućnosti kojima se nastoji rekonstruirati stanje žvačnog sustava te postići funkcijska, fonetska i estetska rehabilitacija pacijenta. Vrsta i izbor terapije ovisni su o znanju terapeuta, laboratorijskim mogućnostima, ali i o osobnim preferencijama i financijskom stanju pacijenta. Poslijednjih desetljeća implantoprotetska terapija sve je češći izbor u sanaciji djelomične, ali i potpune bezubosti (1).

Uvođenjem dentalnih implantata u struku uvelike se mijenjaju mogućnosti protetske terapije potpune i djelomične bezubosti te funkcijske, estetske i psihološke rehabilitacije pacijenta nakon gubitka zubi. Omogućena je rekonstrukcija prirodnog položaja, oblika i funkcije zubi bez potrebe za brušenjem susjednih zdravih zubi te zadovoljavajuća stabilizacija i retencija protetskog nadomjestaka kojom se eliminiraju problemi vezani uz pomičnost mobilnih proteza.

Dentalni implantati upotrebljavaju se kao supstitucija u slučaju nedostatka jednog zuba, više zuba nošenih implantatom ili u svrhu retencije i stabilizacije mobilnih proteza kod potreba nadomještanja cijelog zubnog niza u potpuno bezubih pacijenata (2).

Svaka implantoprotetska rehabilitacija započinje detaljnom funkcijskom analizom, procjenom ekstrakcijske alveole, rendgenskom analizom te estetskom analizom osmijeha i linije usana s ciljem postizanja optimalnih rezultata u području vidljivog segmenta (1,2).

Nakon detaljne analize i potvrde indikacije za implantoprotetsku terapiju slijedi protetsko planiranje. Prva faza planiranja je uzimanje situacijskog otiska i izrada voštanog predloška konačnog rada te izrada rtg šablone na temelju koje se implantati ugrađuju u kost. Nakon ugradnje implantata, te odluke o načinu zarastanja i opterećenja, slijedi izrada definitivnog rada ili provizorija čija je početna faza uzimanje kvalitetnog otiska (3).

Svaka, pa i blaga pogreška učinjena prilikom otiskivanja može biti uzrokom lošeg dosjeda ili neadekvatnih aproksimalnih kontakata završne implantantne suprakonstrukcije. Pogreška je još gora u slučaju većeg broja implantata jer se sve nepravilnosti zbrajaju, prenose na sadreni model i rezultiraju većim stresom suprastrukture na implantate, a što u konačnici može rezultirati gubitkom kosti ili oseointegracije (4).

2. SVRHA RADA

Svrha ovog diplomskog rada je ukazati na važnost precizno uzetog otiska na krajnji rezultat implantoprotetske terapije te dati pregled najčešće korištenih materijala i metoda korištenih prilikom otiskivanja implantata.

3. OTISAK

Otisak je negativ tvrdih i mekih tkiva usne šupljine. Svrha je otiskivanja što vjernije i preciznije prenijeti situaciju iz usta u dentalni laboratorij. Na temelju otisaka izlijevaju se sadreni modeli nužni za dijagnostiku, planiranje i laboratorijsku izradu protetskih radova. Sadreni modeli predstavljaju pozitiv i vjernu kopiju situacije u ustima (2).

U implantoprotetskoj terapiji otisak služi za prijenos točnog položaja implantata i njegovog odnosa prema okolnim strukturama na radni model. On pruža informaciju zubotehničaru o trodimenzionalnom položaju implantata u čeljusti, položaju njegova vrata te odnosu s periimplantantnim mekim tkivima i okolnim zubima (2,3).

Na tržištu je dostupan čitav niz otisnih materijala različitog sastava i svojstava te opisane brojne tehnike otiskivanja. Zajedničko svojstvo svih otisnih materijala je da se u usta unose u plastičnom stanju, a nakon određenog vremena polimerizacije prelaze u kruto stanje. Suvremeni otisni postupci rade se u individualnim ili konfekcijskim žlicama s materijalima iznimne sposobnosti precizne reprodukcije detalja. Zbog bolje kontrole fizikalnih osobina materijala, te svojstva da jednako odstoje od anatomskih struktura za svakog pojedinog pacijenta, prednost se daje individualnim žlicama izrađenim od akrilata (2,3).

Svaka pogreška prilikom uzimanja otisaka na implantatima može biti razlogom neadekvatne konačne suprastrukture s lošim dosjedom i nezadovoljavajućim aproksimalnim kontaktima. Kod većeg broja implantata posljedice nepreciznosti otiskivanja još su i veće te mogu biti uzrokom gubitka kosti i oseointegracije (4). S

obzirom na sve navedeno iznimno je važno prilikom uzimanja otiska na implantatima odabrati materijal što boljih svojstava te tehniku otiskivanja koja pruža najbolje i najpreciznije konačne rezultate.

3.1. SVOJSTVA MATERIJALA

Nekoliko je osnovnih uvjeta koje bi trebao zadovoljiti svaki materijal za otiskivanje primjenjen u implantoprotetskoj terapiji. Iznimno je važno da što preciznije reproducira kliničku situaciju jer o tome izravno ovisi i preciznost budućeg nadomjestka. Za postizanje preciznosti važno je da tijekom unošenja u usta i nanošenja oko struktura koje se otiskuju bude dovoljno niskog viskoziteta kako bi precizno otisnuo i najfinije detalje. Materijal mora biti dimenzijski stabilan (ne smije imati nusprodukte polimerizacije). Također, od njega se zahtijeva otpornost na utjecaj okoline, vlagu, isušivanje, pritisak i deformaciju pri transportu te da ne reagira s dezinficijensom. Mora zadovoljiti i svojstvo elastičnosti tijekom vađenja iz usta kako bi podminirana mjesta ostala otisnuta bez posljedične distorzije. Jednako važne su i neškodljivost i ugodnost za pacijenta što uključuje njegovu netoksičnost, antialergenost, ugodan okus i miris te primjereno vrijeme vezivanja i lagano vađenje iz usta. Za konačan uspjeh radova važne su i kompatibilnost otisnog materijala sa sadrom, mogućnost jednostavnog izlivanja i otpornost na trganje pri vađenju iz usta ili odvajanju s modela (2,5,6).

3.2 PODJELA OTISNIH MATERIJALA

Osnovna podjela otisnih materijala je na neelastične i elastične. U skupinu neelastičnih materijala ubrajaju se sadra, kompozicijske termoplastične mase, cink-oksidi- eugenol paste i voskovi. Oni se danas rijetko upotrebljavaju, najčešće za uzimanje međučeljusnog registrata te nisu materijal izbora za otiskivanje u implantoprotetskoj terapiji.

Elastični materijali dijele se na sintetičke elastomere (gumasti materijali) i hidrokoloide. Sintetičke elastomere nadalje možemo podijeliti prema kemijskom sastavu i viskozitetu. Prema kemijskom sastavu razlikujemo polisulfide, silikone (adicijski i kondenzacijski) i polietere, a prema viskozitetu kitaste, vrlo viskozne, srednje viskozne, rijetko viskozne i vrlo rijetko viskozne. Hidrokoloide dijelimo na reverzibilne i ireverzibilne (alginat) (5).

Otisak ireverzibilnim hidrokolidom-alginatom koristi se na početku implantoprotetske terapije za uzimanje situacijskog otiska i izlivanje sadrenog modela na kojem se planira implantoprotetska terapija, provodi dijagnostičko navoštavanje te izrađuje kirurška šablona. Alginat je zbog svoje hidrofilnosti i jednostavnosti primjene vrlo popularan za upotrebu u protetici, no nije dovoljno čvrst nakon stvrdnjavanja i iz tog razloga nije adekvatan za uzimanje otisaka za radne modele u implantoprotetskoj terapiji (2).

Otisak na implantatima se stoga najčešće uzima visokopreciznim elastičnim materijalima (polieteri ili polivinilsiloksani), primjenjujući jednofaznu tehniku otiskivanja pomoću materijala jedne ili dvije različite konzistencije (3).

3.2.1. POLIETERI

Polieteri se svrstavaju u skupinu sintetičkih elastomera. Sastoje se od baze i katalizatora kojima su dodana punila, boje i drugi dodatci. Bazu čini dugi lanac polieterskog kopolimera s epiminskim skupinama (kisikovi atomi, metilenske i reaktivne grupe) na kraju. Pod utjecajem kationskih skupina iz katalizatora (npr. benzen sulfonski ester) krajevi tih lanaca prelaze u reaktivne skupine koje se transformiraju u umreženi konačni produkt. Polieteri su iznimno precizni i dimenzijski stabilni. Zahvaljujući tome što nakon polimerizacije nema nusprodukata i polimerizacijskoj kontrakciji, koja je manja od ostalih polimera, svrstava se u jedan od najboljih materijala za otiskivanje u implantoprotetskoj terapiji. Prednost je polietera i tiksotropno svojstvo. Tiksotropno svojstvo označava karakteristiku materijala da u trenutku stresa postaje nešto rjeđi, tj. kad materijal stavimo u špricu i potiskujemo ga kroz nju on postane rjeđi do trenutka dok se ne stabilizira na zubu. Kao najveći nedostatak u materijalima starijih generacija ističe se velika čvrstoća nakon polimerizacije što otežava vađenje otiska iz podminiranih područja te problematično odvajanje otiska sa sadrenog modela. Kako bi se izbjegli lomovi na modelu za izlivanje otisaka potrebno je koristiti sadru izuzetne čvrstoće (tip IV,V). Uvođenjem u uporabu mekše (soft) inačice polietera danas to svojstvo izrazite čvrstoće više nije nedostatak (2,5).

3.2.2. POLIVINISILOKSANI (ADICIJSKI SILIKONI)

Osnovu adicijskih silikona također čini baza i katalizator. Baza je dimetilsiloksanski polimer kojem je dio metilnih skupina zamijenjen silanskim skupinama, bojama i punilima, a katalizator je monomer građen od vinilne skupine. Reakcijom između

silanskih i vinilnih skupina nastaje umrežena silikonska guma (polivinilsiloksan) pri čemu nema stvaranja nusprodukata. Zahvaljujući tome izuzetno su precizni i dimenzijski stabilni, posjeduju veliku otpornost na trganje i dobru elastičnost nakon vađenja iz usta. Najveći im je nedostatak njihova hidrofobnost što je u novijim generacijama uklonjeno dodavanjem surfaktanata koji popravljaju vlaženje zuba. Katalizator se izuzetno lako inaktivira lateksom i puderom pa je prilikom miješanja potrebno pripaziti na to da se ne miješaju u rukavicama od lateksa, kao ni rukavicama s puderom (2,5). Ditokarbamati koji se dodaju lateks rukavicama za poboljšanje reakcije vulkanizacije usporavaju reakciju svezivanja adicijskih silikona (7). Nakon vađenja iz usta potrebno je pričekati minimalno 15 minuta prije izlivanja kako bi se vratili u prvobitni položaj (2).

Adicijski silikoni manje su tvrdoće i većeg modula elastičnosti u usporedbi s polieterima. Viši modul elastičnosti daje im prednost za upotrebu kod pacijenata s parodontnim defektima jer omogućava lakše vađenje otiska iz usta (6).

Prema istraživanjima provedenim 2008. godine, kojima se uspoređivala preciznost otisaka dobivenih polieterom i polivinilsiloksanom 10 od 11 studija, nije pokazalo nikakvu statističku razliku u preciznosti između materijala (8). Također ni 2014., analizirajući rezultate 15 studija, nisu dokazane značajne razlike u preciznosti jednog materijala u odnosu na drugi (9). Na izbor između dva ponuđena materijala također ne utječe ni to radi li se o potpuno ili djelomično ozubljenom pacijentu, već će oba pružiti otisak podjednake kvalitete i preciznosti (10).

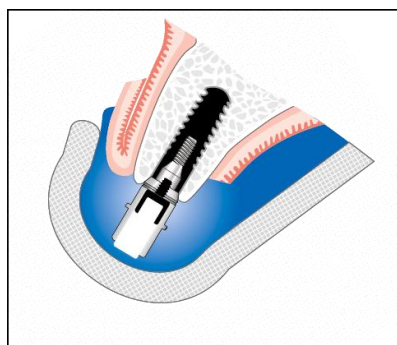
4. OTISCI NA IMPLANTATIMA

Nakon završene ugradnje implantata na točno planirano mjesto u zubnom luku, odabira načina cijeljenja (otvoreno, zatvoreno) i načina opterećenja (imedijatno, rano ili odgođeno) slijedi izrada privremenog ili definitivnog protetskog rada nošenog implantatima. Prvi korak ka izradi adekvatne suprastrukture je uzimanje preciznog otiska koji će zubnom tehničaru prenijeti informacije o točnom smještaju implantata i njegovom međudnosu sa susjednim strukturama unutar usne šupljine.

Najčešće korištene tehnike otiskivanja su tehnika otvorene i tehnika zatvorene žlice. U slučajevima gubitka manjeg broja zubi i većih estetskih zahtjeva pacijenta i pozicije na koju se implantat ugrađuje preporuča se izrada individualnog otisnog transfera i uzimanje intraoperacijskog registrata. Izradu individualne žlice potrebne za uzimanje otiska tehnikom otvorene žlice može se izbjeći korištenjem otvorene konfekcijske žlice s folijom, a brzi napredak digitalne dentalne medicine kao mogućnost otiskivanja predlaže i tehnike digitalnog otiskivanja.

4.1.KONVENCIONALNE TEHNIKE OTISKIVANJA

4.1.1. TEHNIKA ZATVORENE ŽLICE

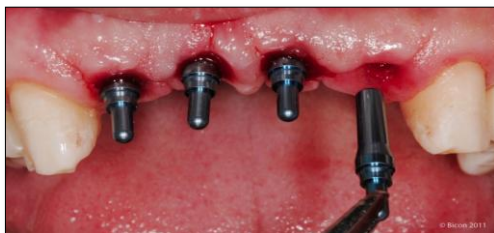

Slika 1. Shematski prikaz tehnike zatvorene žlice. Preuzeto iz: (11)

Otisak tehnikom zatvorene žlice (Slika 1) moguće je provesti koristeći konfekcijsku ili individualnu žlicu. Prednost se daje upotrebi individualnih žlica iz razloga što jednako odstoje od anatomskih struktura za svakog pojedinog pacijenta čime je osigurana jednakomjerna debljina materijala, a samim time i bolja kontrola njegovih fizikalnih svojstava. Upotreba manje količine materijala za otisak kod elastomera posljedično znači manju količinu stresa prilikom vađenja žlice iz usta i manju kontrakciju materijala.

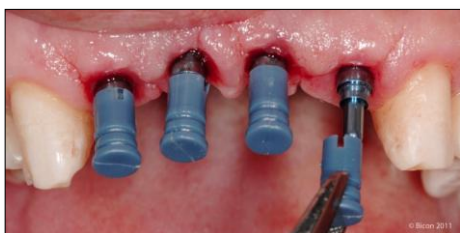Postupak stoga najčešće započinje uzimanjem alginatnog anatomskog otiska u konfekcijskoj žlici i izlivanjem anatomskog modela na kojem se izrađuje individualna žlica iz svjetlosno ili kemijski polimerizirajućeg akrilata. Rubovi individualne žlice izrađuju se na način da individualna žlica svugdje prelazi zube 3-5 mm. S unutrašnje strane gotove individualne žlice odstranjuje se površinski inhibicijski sloj koji onemogućuje adekvatno prijanjanje materijala za otisak. Nakon isprobavanja individualne žlice u ustima i kliničke provjere njenog dosjeda i rubova, žlicu je potrebno pripremiti za uzimanje otiska. Ovisno o materijalu kojim se otisak izvodi (polieter ili adicijski silikon), žlica se premazuje adhezivom za silikon ili polieter i to barem 3-5 mm preko rubova žlice kako ne bi došlo do odizanja materijala prilikom izvlačenja otiska iz usta (2,3).

Prijenos položaja implantata na radni model odvija se pomoću sustava priključaka. Nastavak za otiske sastoji se od 2 dijela- otisnog transfera i prijenosne kapice. Metalni dio nastavka za otiske- otisni transfer fiksira se u implantat i tijekom cijelog otisnog postupka ostaje na mjestu. Otisni transfer intimno priliježe uz šesterokutni dio implantata (Slika 2) (12).



Slika 2. Pričvrščivanje otisnog transfera na implantat. Preuzeto: (13)

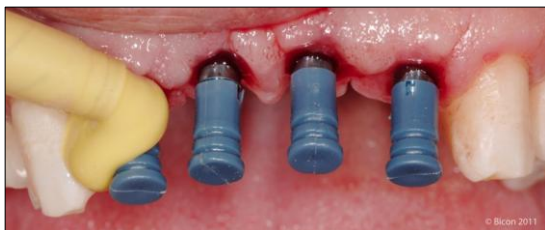Na otisni transfer stavlja se prijenosna kapica. Prijenosna kapica obično je izrađena od plastike i na otisni transfer sjeda klik- mehanizmom. Najčešće sadržava retencijske elemente za otisni materijal, a nakon polimerizacije otisnog materijala ona ostaje u otisku (Slika 3). Neki od sustava implantata nude i posebne prijenosne kapice bez retencija koje služe za određivanje međučeljusnih odnosa (2,14).



Slika 3. Prijenosne kapice postavljene na otisni transfer. Preuzeto: (13)

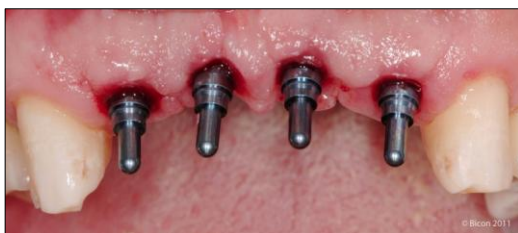Nakon provjere stabilnosti nastavka za otiske pristupa se samom izvođenju otiska. Najčešće se otisak izvodi jednofaznom tehnikom otiskivanja primjenjujući elastični materijal (polieter ili adicijski silikon) jedne (srednje) ili dvije (srednje+ rijetke) konzistencije. Materijal se može miješati ručno, strojno ili koristeći ručni aplikator. S ciljem postizanja homogenijeg materijala, te ravnomjerne količine baze i aktivatora, preporuča se strojno miješanje materijala (2). Individualna žlica puni se materijalom za otisak srednje konzistencije, a štrcaljka materijalom srednje ili rijetke konzistencije (3). Štrcaljkom se otisni materijal nanosi direktno oko otisnih transfera

(Slika 4) i potom ispuhuje kako bi se bolje rasporedio i kako bi se izbacili zračni mjehurići (14).

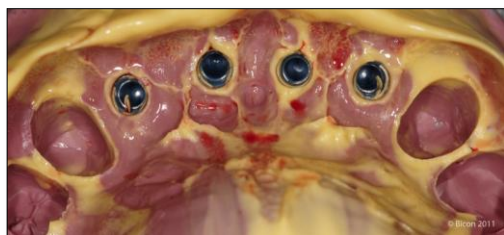

Slika 4. Direktno nanošenje otisnog materijala oko otisnih transfera. Preuzeto: (13)

Preko tako nanesenog materijala, preostalih zubi i alveolarnog grebena, postavlja se individualna žlica napunjena materijalom za otisak. Nakon stvrdnjavanja otisak je potrebno u najkraćem mogućem vremenu izvaditi iz usta kako bi se izbjegle veće deformacije. Nakon vađenja otiska iz usta otisni transferi ostaju fiksirani u implantatima (Slika 5), a prijenosne kapice ostaju u otisku (Slika 6) (2,3).



Slika 5. Nakon uzimanja otiska otisni transferi ostaju u ustima. Preuzeto: (13)

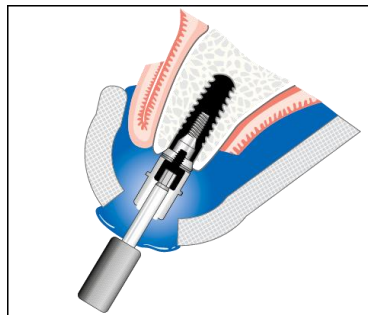


Slika 6. Završen otisak izvađen iz usta. Preuzeto: (13)

Nakon otpuštanja pričvrstnih vijaka otisni transferi skidaju se s implantata i zajedno s otiskom šalju dentalnom tehničaru u laboratorij. Prilikom izlivanja radnog modela u laboratoriju dentalni tehničar pričvršćuje otisni transfer na laboratorijski implantat i ponovno ga pozicionira u otisak. Prijenosne kapice koje su ostale u otisku omogućuju precizno postavljanje otisnog transfera i laboratorijskog implantata te vjernu reprodukciju situacije iz usta (14).

Tehnika uzimanja otiska zatvorenom žlicom nije prikladna za jače divergentne implantate zbog velikog rizika trajne deformacije otisnog materijala na području otisnih transfera prilikom vađenja otiska iz usta (14). Prednost navedene tehnike je što ju je moguće izvesti i bez izrade individualne žlice koristeći samo konfekcijsku žlicu, niska cijena nastavaka za otiske te jednostavnost cjelokupnog postupka. Najveći nedostatak su prienosne kapice izrađene od plastike te slaba mogućnost kontrole preciznosti njihovog spajanja s implantatom i laboratorijskim implantatom jer se za njih spaja klik- mehanizmom. Tehnika zatvorene žlice preporuča se kod ograničenog otvaranja usta te nedovoljno mjesta za manipulaciju dugačkim otisnim transferima i vijcima potrebnim za izvođenje tehnike otvorenom žlicom, te također kod pacijenata s izraženim nagonom za povraćanje kod kojih je potrebno otisak što prije ukloniti iz usta (3,4).

4.1.2. TEHNIKA OTVORENE ŽLICE



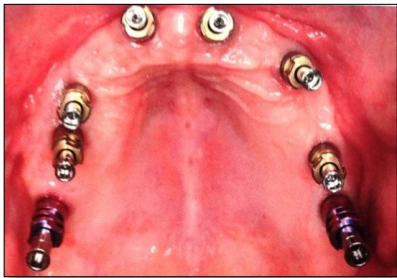Slika 7. Shematski prikaz otiska tehnikom otvorene žlice. Preuzeto: (13)

Otisak tehnikom otvorene žlice (Slika 7) uzima se isključivo pomoću individualne žlice. Individualna žlica izrađuje se i obrađuje na isti način kao i za tehniku zatvorene žlice s razlikom u tome što se iznad implantata izrađuju okluzijski otvori širine otisnih transfera (Slika 8). Prilikom složenije implantoprotetske rehabilitacije, u slučajevima kada imamo više ugrađenih implantanata različitih nagiba, preporuča se situacijski otisak uzeti s postavljenim otisnim transferima kako bi individualna žlica što bolje odgovarala stanju u usnoj šupljini. Situacijski otisak može se uzeti i preko gingivaformera koji će poslužiti zubnom tehničaru kao predložak za što precizniju izradu individualne žlice i pozicioniranje okluzalnih otvora (3,14).



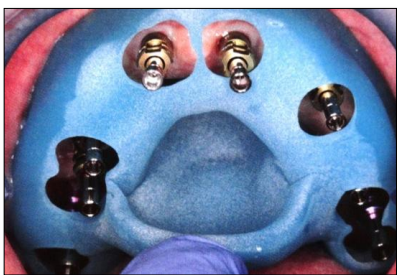
Slika 8. Individualna žlica s okluzijskim otvorima. Preuzeto: (14)

Otisni transferi pričvršćuju se vijkom na implantat pomoću moment- ključa silom od 10-15 Nm. Iznimno je važno cijelo vrijeme prstima kontrolirati je li vijak sjeo u svoj krajnji položaj te ga na tom mjestu pridržavati kako bi se spriječilo neprimjetno pomicanje otisnog transfera i nastanak pogreške prilikom otiskivanja (Slika 9) (3,14).



Slika 9. Otisni transferi pričvršćeni u ustima. Preuzeto: (14)

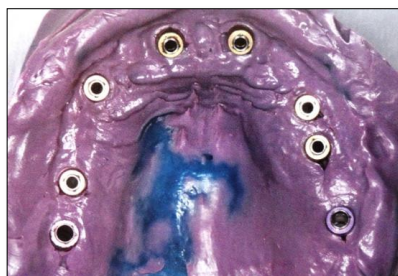Nakon pričvršćivanja otisnih transfera slijedi proba individualne žlice te po potrebi korekcija položaja i proširivanje okluzalnih otvora na žlici (više neparalelnih implantata). Zadnja retencija na otisnom transferu trebala bi viriti kroz otvor individualne žlice (Slika 10) (14).



Slika 10. Proba individualne žlice u ustima. Preuzeto: (14)

Neki kliničari prakticiraju međusobno povezivanje otisnih transfera (splint) kako bi smanjili mogućnost njihova pomicanja prilikom otiskivanja i postigli veću preciznost otiska (15). Nakon probe i eventualne prilagodbe individualne žlice žlica se

premazuje odgovarajućim adhezivnim sredstvom, a okluzalni otvori izvana se prekrivaju tankom pločicom voska kako bi se spriječilo curenje otisnog materijala iz žlice. Štrcaljkom se potom nanosi materijal oko otisnog transfera te se preko njega pozicionira individualna žlica s preostalim otisnim materijalom. Također, prilikom izvođenja ove tehnike poželjno je ispuhati otisni materijal nakon nanošenja oko otisnog transfera kako bi se bolje rasporedio i kako bismo izbacili zračne mjehuriće te time osigurali bolju stabilnost otisnog transfera u otisku. Tijekom unošenja individualne žlice s ostatkom otisnog materijala iznimno je važno da pričvrсни vijci otisnih transfera probiju kroz pločicu voska. Nakon stvrdnjavanja otisnog materijala pričvrсни vijak se odvrtne i otisni transfer se vadi iz usta zajedno s otiskom (Slika 11) (4,14).



Slika 11. Otisak izvađen iz usta. Preuzeto: (14)

Otisak otvorenom žlicom moguće je provesti i bez zatvaranja okluzalnih otvora pločicom voska. U tom slučaju vrlo je važno očistiti vijak i zadnju retenciju otisnog transfera te suvišak materijala iz područja okluzalnog otvora. Nakon stvrdnjavanja materijala otvori se mogu zatvoriti kompozitom ili svjetlosnopolimerizirajućim akrilatom čime se osigurava stabilnost položaja otisnog transfera i onemogućava

njegovo pomicanje. U dentalnom laboratoriju laboratorijski implantat spaja se sa transferom za otisak pomoću vijka i slijedi izrada radnog modela (3).

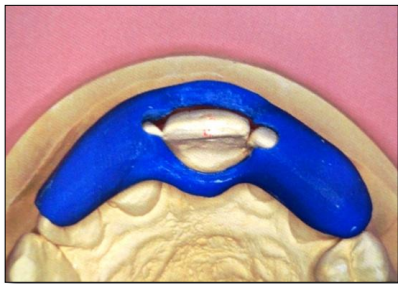
Prednost je ovog načina otiskivanja preciznost i bolja kontrola spajanja otisnog transfera s implantatom u ustima i kasnije s laboratorijskim implantatom. Nedostatak je nešto složeniji postupak, izričita potreba za individualnom žlicom te viša cijena otisnih transfera (3).

Na temelju analize provedene 2008. godine nad 14 studija koje su uspoređivale preciznost otvorene i zatvorene tehnike otiskivanja 5 studija dokazalo je veću preciznost tehnike zatvorene žlice, 7 da ne postoji nikakva statistička razlika između tehnika, a samo 2 studije dale su prednost tehnici zatvorene žlice. Za situacije s ugrađena 3 ili manje implantata većina studija nije pokazala razliku u preciznosti otiska otvorenom ili zatvorenom žlicom za razliku od situacija 4 ili više implantata gdje je veća preciznost postignuta otvorenom tehnikom otiskivanja (8). Kasnija analiza 14 studija, koje su provođene u periodu od 2009.- 2013. godine, utvrdila je postojanje 8 studija koje su prednost dale otvorenoj tehnici, a kod njih 6 nije uočena nikakva razlika u preciznosti metoda. Ista analiza u svih 14 studija, koje su istraživale razliku u preciznosti otiska s obzirom na međusobno povezivanje otisnih transfera (splint) ili bez povezivanja, dala je prednost povezivanju otisnih transfera (16). Usporedbom tehnika otiskivanja, i njihove primjene kod djelomično i potpuno bezubih pacijenata, dobiveni rezultati pokazali su da je u oba slučaja otisak s međusobnim povezivanjem otisnih transfera (splint) pouzdaniji. Na temelju analize za uzimanje otisaka kod potpuno bezubih pacijenata preporučaju upotrebu tehnike

otvorenom žlicom, dok za djelomično bezube pacijente ne utvrđuju značajniju razliku u preciznosti dvaju metoda (10).

4.1.3. INTRAOPERACIJSKI OTISAK (REGISTRAT)

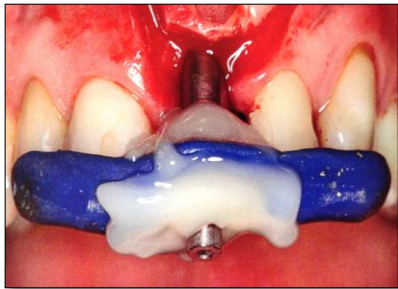
Nakon postupaka augmentacije kosti i ugradnje implantata, a u slučaju nadoknade manjeg broja zubi, moguće je uzeti intraoperacijski registrat položaja implantata. Intraoperacijski registrat položaja implantata omogućuje izradu privremenog nadomjestka s izlaznim profilom koji odgovara zetečenom stanju. Za uzimanje intraoperacijskog registrata potrebno je na situacijskom modelu, načinjenom na temelju alginatnog otiska, prije zahvata, izraditi incizalni akrilatni indeks. Incizalni akrilatni indeks oslanja se na susjedne zube, a na području planiranog implantata ostavlja se otvor (Slika 12) (14).



Slika 12. Incizalni akrilatni indeks s otvorom na mjestu planiranog registrata.

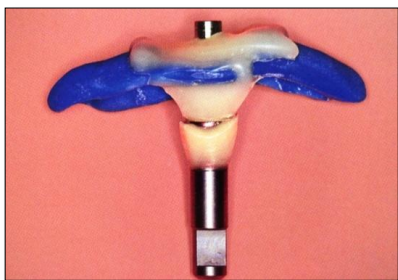
Preuzeto: (14)

Otisni transfer pričvršćuje se na implantat te se pomoću akrilatne smole (npr. materijali za izradu privremenog nadomjestka) povezuje s akrilatnim indeksom (Slika 13).



Slika 13. Otisni transfer povezan s akrilatnim indeksom. Preuzeto: (14)

Na otisni transfer u laboratoriju se pričvršćuje laboratorijski implantat i od voska se modelira izlazni profil privremenog nadomjestka iznad ramena implantata (Slika 14).

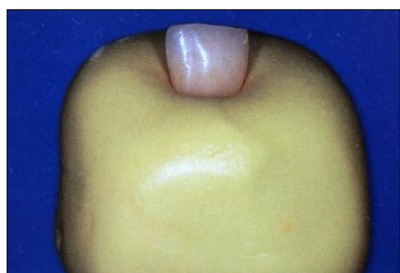


Slika 14. U vosku modeliran izlazni profil privremenog nadomjestka. Preuzeto: (14)

Intraoperacijski indeks omogućava točan prijenos položaja implantata na početni studijski model i izradu privremenog nadomjestka s idealnim izlaznim profilom (14).

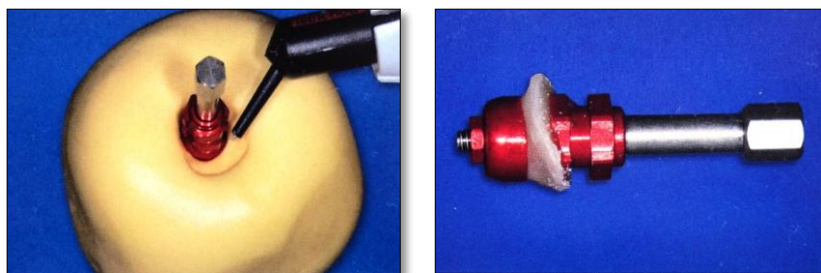
4.1.4. INDIVIDUALIZIRANI OTISNI TRANSFER

U slučajevima izuzetno velikih estetskih zahtjeva koje mora zadovoljiti konačna suprastruktura na implantatu, a posebice u slučajevima gubitka jednog prednjeg zuba, preporuča se izrada individualiziranog otisnog transfera. Individualizirani otisni transfer omogućava točan prijenos oblika gingive dobivenog privremenim nadomjestkom i izradu trajne nadogradnje koja u potpunosti odgovara zatečenom stanju. Privremeni nadomjestak skida se iz usta i pričvršćuje na laboratorijski implantat. Ekstraoralno, u dentalnom laboratoriju, uzima se otisak krunice i laboratorijskog implantata uranjanjem do stepenice nadogradnje u otisni materijal ili brzo stvrdnjavajući silikon za registrate (Slika 15).



Slika 15. Ekstraoralni otisak krunice i laboratorijskog implantata. Preuzeto: (17)

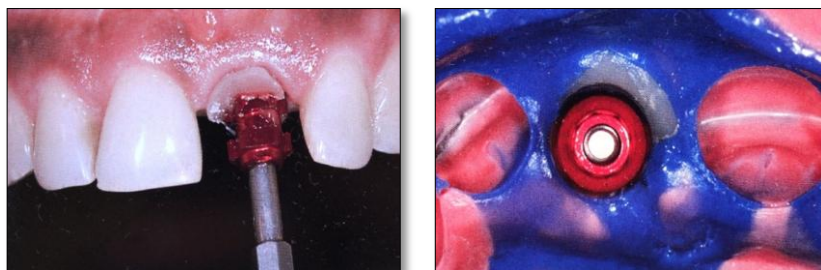
Nakon stvrdnjavanja otisnog materijala privremena krunica odvaja se od laboratorijskog implantata i obrezuju se podminirana područja. Na laboratorijski implantat potom se pričvršćuje otisni transfer, a negativ izlaznog profila, nastao otiskivanjem privremene krunice, puni se akrilatnom smolom (Slika 16).



Slika 16. Negativ izlaznog profila privremene krunice ispunjava se akrilatnom smolom. Preuzeto: (17)

Slika 17. Individualizirani otisni transfer. Preuzeto: (17)

Nakon stvrdnjavanja akrilatne smole na otisnom transferu ostat će kopija izlaznog profila privremene krunice (Slika 17). Tako prilagođen otisni transfer postavlja se na implantat u ustima i uzima se otisak (Slika 18-19) (14,17).

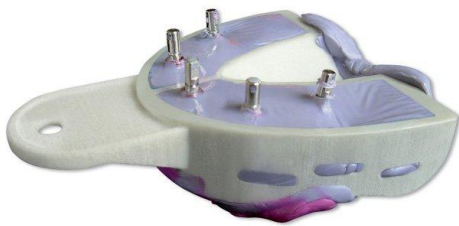

Slika 18-19. Individualizirani otisni transfer postavljen na implantat i završni otisak. Preuzeto: (17)

4.1.5. OTVORENA KONFEKCIJSKA ŽLICA S FOLIJOM

Za jednostavne kliničke situacije, koje uključuju ugradnju najviše jednog do dva implantata, moguće je otisak načiniti i metodom otvorene konfekcijske žlice s folijom (Slika 20). Osobitost te metode je u upotrebi žlice, čiju bazu čini prozirna folija debljine 15 μm , koju je potrebno probiti otisnim transferima prilikom

aplikacije žlice u usta (14). Prozirna okluzalna folija omogućuje jednostavnu identifikaciju otisnih transfera i izradu otiska pod kontrolom oka. Žlica je dostupna u 3 veličine za otisak gornje i 3 veličine za otisak donje ozubljene ili bezube čeljusti (18). Ova tehnika koristi prednosti otiska otvorenom žlicom, ali bez potrebe za izradom individualne žlice čime se smanjuje broj pacijentovih dolazaka. Žlica je kompatibilna sa svim materijalima za otisak i svim sustavima implantata i predstavlja dobar spoj prednosti poput cijene, pouzdanosti, preciznosti, a i brzine uzimanja samog otiska (14,19).



Slika 20. Otvorena konfekcijska žlica s folijom. Preuzeto: (19)

Poneke kliničke situacije zahtijevaju prilagodbu osnovne metode otiskivanja, katkad i kombinaciju više metoda. Tako, na primjer, u slučaju implantata koji su preblizu postavljeni, a pogotovo ukoliko još i konvergiraju, nije moguće istovremeno postaviti dva otisna transfera pa je za potrebe otiska potrebno izbrusiti jednostrano otisni transfer ili otisak izvesti kombinirajući metodu otvorene i zatvorene žlice (na jedan implantat prijenosna kapica, a na drugi otisni transfer za tehniku otvorenom žlicom) (14).

4.2. DIGITALNI OTISAK

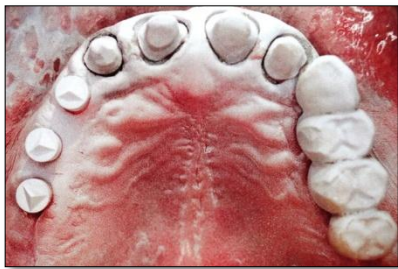
Sve brži razvoj digitalne dentalne medicine, i sve brojniji pokušaji da se konvencionalni otisci dentalnim materijalima zamijene optičkim intraoralnim skenerima i virtualnim prikazom intraoralnih tvrdih i mekih struktura na zaslonu računala, zahtijeva barem kratak pregled mogućnosti koje nude intraoralni digitalni otisci u implantoprotetici.

Nekoliko je prednosti koje se nameću kod tehnike intraoralnog digitalnog otiskivanja. Intraoralno digitalno otiskivanje omogućuje prikaz u realnom vremenu. Vrijeme potrebno za skeniranje svodi se na svega nekoliko minuta nakon čega nije potrebno čekati do izlivanja sadrenog modela da bi se provela analiza ključnih detalja, već je to moguće učiniti istovremeno ili neposredno nakon skeniranja, a u slučaju nezadovoljstva dobivenim otiskom isti je moguće vrlo jednostavno, i bez uklanjanja i čišćenja otisnih transfera ili žlice, u vrlo kratkom vremenu ponoviti. Digitalnim skeniranjem omogućeno je segmentno snimanje područja, što je prednost u slučajevima složenih sanacija jer omogućava podjelu radnih koraka na nekoliko posjeta, snimanje teško dostupnih stražnjih dijelova čeljusti te u slučaju skeniranja više nosača njihovu raščlambu. Uzimanje otisaka na implantatima jednostavnije je, izbjegavaju se moguće komplikacije, koje mogu nastati prilikom skidanja transfera prije vađenja otisaka, podminirana područja ne predstavljaju nikakav problem prilikom uzimanja otiska, a nema ni dezinfekcije otisaka ni čišćenja žlica. Digitalni model vrlo brzo se može slati internetom, a pritom se neće oštetiti te će brzo i bez troškova transporta doći na svoje odredište. Olakšana je i njihova pohrana jer ne zahtijevaju korištenje fizičkog prostora. Izbjegavanje korištenja glomaznih žlica i materijala za otiskivanje čine ga ugodnijim za pacijenta (14, 20).

4.2.1. PRINCIP DIGITALNOG OTISKA

Za digitalno otiskivanje smještaja implantata, i njihov trodimenzionalni prikaz, neophodno je koristiti intraoralni skener. Intraoralne skenere moguće je podijeliti prema načinu kondicioniranja površine, načinu rada i rukovanja te prema kompatibilnosti s drugim sustavima.

S obzirom na kondicioniranje površine razlikuju se sustavi koji zahtijevaju kondicioniranje površine (Slika 21) koja se snima prahom ili sprejem (npr. CEREC, Lava, Apollo Di) i sustavi kod kojih kondicioniranje nije potrebno (iTero, Trios, CEREC OmnicamAC, PlanScan).



Slika 21. Površina pripremljena kondicioniranjem za digitalni otisak. Preuzeto: (14)

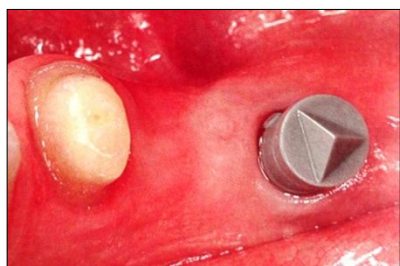
Prema načinu rada razlikujemo sustave koji se koriste triangulacijom, konfokalnom tehnikom te aktivnim uzrokovanjem valne fronte.

Kada govorimo o kompatibilnosti razlikujemo otvorene i zatvorene sustave. Otvoreni sustavi omogućuju slobodan eksport i odradu u programima drugih proizvođača. Podaci se eksportiraju u STL formatu (engl. Surface Tesselation Language) koji je univerzalan u području CAD/CAM tehnologije. Prednost je takvih otvorenih sustava što omogućuje povezivanje s brojnim programima za dizajniranje, od onih

najjednostavnijih do najpreciznijih, a ujedno je to i najveća mana jer previše mogućnosti donosi i probleme zahtjevne koordinacije svih koraka. Za razliku od njih unutar zatvorenog sustava sve komponente su međusobno optimalno koordinirane (14).

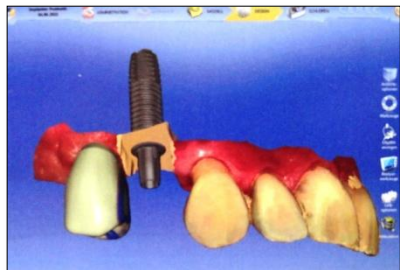4.2.2. DIGITALNO SNIMANJE POLOŽAJA IMPLANTATA

Za razliku od otisnih transfera, koji se koriste u konvencionalnim tehnikama otiskivanja otvorenom i zatvorenom žlicom, prijenos položaja implantata digitalnim otiskivanjem zahtijeva korištenje nastavaka za skeniranje (Slika 22). Nastavak za skeniranje mora biti kompatibilan s korištenim implantatom te računalnim programom koji se koristi.



Slika 22. Intraoralno postavljen nastavak za skeniranje. Preuzeto: (14)

Nastavci za skeniranje na sličan se način uvijanjem, kao i otisni transferi, pričvršćuju za implantate. Ovisno o sustavu koji se koristi, nastavci za skeniranje mogu biti jednodjelni ili dvodjelni, a razlikuju se i po karakterističnoj geometrijskoj konfiguraciji površine. Nakon optičkog skeniranja generira se virtualni model. Nastavci za skeniranje označe se i na temelju njihova položaja program može odrediti položaj implantata i njegov odnos s okolnim strukturama (Slika 23).

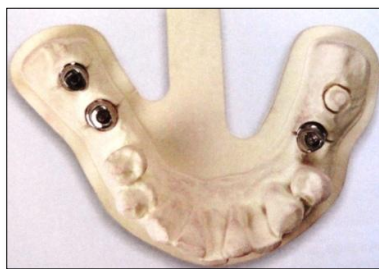

Slika 23. Virtualni položaj implantata. Preuzeto: (14)

Nakon prikaza virtualnog modela na zaslonu računala dvije su daljnje mogućnosti nastavka procesa izrade suprastrukture. Jedna od mogućnosti je izrada fizičkog modela na kojem će se onda klasičnim putem nastaviti izrada suprastrukture, a druga je nastavak virtualne izrade suprastrukture (14).

4.2.3. IZRADA SUPRAKONSTRUKCIJE NA FIZIČKOM MODELU

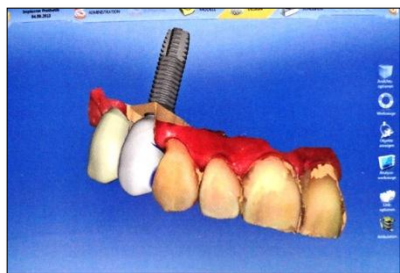Na temelju intraoralnog otiska, i uz pomoć nastavka za skeniranje pričvršćenih za implantate, računalni program generira položaj implantata u odnosu na gingivu i susjedne zube. U modelu izglodanom od poliuretana (Slika 24), a nastalom na temelju intraoralnog otiska, na točno generiranim položajima, buše se otvori za laboratorijske implantate. Metalni analozi umeću se u otvore i dalje se nastavlja s uobičajenim procesom izrade nadomjestka (14).



Slika 24. Model na temelju intraoralnog otiska. Preuzeto: (14)

4.2.4. VIRTUALNA IZRADA SUPRAKONSTRUKCIJE

Posebnost je ove tehnike što se suprakonstrukcija izrađuje isključivo virtualnim putem, bez korištenja fizičkih modela. Nakon pravilno uzetog intraoralnog skena i bukalnog skena zagriža, putem kojeg se sparuju gornja i donja čeljust u habitualnoj okluziji, pristupa se virtualnoj izradi nadomjestka. Uz pomoć nastavaka za skeniranje, računalni program izračunava položaj implantata u kosti te njegov odnos s okolnim strukturama. Nakon toga pristupa se dizajniranju željene suprakonstrukcije. To mogu biti nadogradnje implantata, monolitne krunice (Slika 25) ili višedijelni nadomjesci.



Slika 25. Virtualno dizajnirana monolitna krunica. Preuzeto: (14)

4.3. USPOREDBA KONVENCIONALNIH I DIGITALNIH TEHNIKA OTISKIVANJA

Prikaz prednosti i nedostataka, te usporedba konvencionalnih i digitalnih tehnika otiskivanja, tema su istraživanja kojima se bavi sve više znanstvenih studija.

Najčešće opisivana razlika između konvencionalnih i digitalnih tehnika, koja ujedno ističe najveću prednost digitalnih tehnika otiskivanja, jest vrijeme trajanja samog postupka. S obzirom na velik broj koraka koje zahtijeva uzimanje konvencionalnog otiska, u usporedbi s digitalnim skeniranjem, prosječno vrijeme potrebno za uzimanje otiska konvencionalnom tehnikom iznosi oko 600 sekundi, dok se kod digitalnog otiskivanja postupak smanjuje na svega 250 sekundi. Nije zanemarivo ni vrijeme uloženo u otiskivanje suprotne čeljusti i registraciju međučeljsnih odnosa za koje je kod konvencionalne tehnike potrebno izdvojiti otprilike 240 sekundi za otisak suprotne čeljusti i još 90 sekundi za registraciju međučeljsnih odnosa, a digitalnim skeniranjem isto je moguće u svega 90 sekundi za otisak suprotne čeljusti i još 14 sekundi za registraciju međučeljsnih odnosa (21).

Prema istraživanju koje su proveli Yuzbasioglu i suradnici svi ispitanici jednoglasno su se složili da bi prilikom ponovne potrebe za uzimanjem otiska opet izabrali digitalnu tehniku otiskivanja te da bi isto i preporučili svojim prijateljima. Postupak digitalnog otiskivanja ocijenili su značajno ugodnijim s obzirom na okus i miris, veličinu intraoralnog skenera, osjetljivosti gingive i zubi prilikom otiskivanja, otežanim disanjem i refleksom za povraćanje (21).

Zanimljivo istraživanje proveli su Lee i suradnici među studentima i iskusnim kliničarima, uspoređujući sklonost izvođenju digitalnih u odnosu na konvencionalne otisake. Utvrđeno je da studenti više preferiraju digitalni način otiskivanja, za razliku od iskusnih kliničara koji su se podjednako opredjeljuju za obje metode (22).

Iako sve više studija ide u prilog digitalnoj tehnici otiskivanja i naglašava njene prednosti, ona je još uvijek u stadiju razvoja i sveukupno vrijeme korištenja te broj studija ipak je premali kako bi potvrdila njegovu apsolutnu nadmoć u usporedbi s konvencionalnim tehnikama. Nadalje, usprkos istraživanju koje su proveli Joda i Bragger, u kojem su zaključili da unatoč visokim troškovima nabave intraoralnih skenera u konačnici, dugoročno ipak čini digitalne tehnike otiskivanja 18% isplativijim u odnosu na konvencionalne, visoka cijena samih uređaja i potreba za posebnom edukacijom osoblja čini ju još uvijek nedostupnom većini praktičara (14,23).

5. RASPRAVA

Uzimanje kvalitetnog i preciznog otiska važan je korak u svakoj implantopro -
tetskoj terapiji, nije ga moguće izbjeći i bez njega napraviti estetski i funkcijski
zadovoljavajući implantoprotetski rad.

Za uzimanje otiska na implantatima na raspolaganju su nam konvencionalne i
digitalne tehnike otiskivanja.

Konvencionalne tehnike otiskivanja sastoje se od više faza, koje uključuju uzimanje
anatomskog otiska za izradu individualne žlice, nakon izrade proba i prilagodba
individualne žlice u ustima, premazivanje žlice adhezivom, nanošenje otisnog
materijala, unošenje žlice u usta, stvrdnjavanje materijala, a tek potom slanje otiska u
dentalni laboratorij i izlivanje radnog modela. Velik broj faza otvara i veći rizik
nastanka pogrešaka, troše se određene količine materijala, a samim time i novca,
potrebno je više pacijentovih dolazaka zbog izrade otiska, a sam postupak otiskivanja
mnogi od pacijenta doživljavaju kao poprilično negativno iskustvo. Sve navedeno
dovodi do zaključka da se digitalni načini otiskivanja nameću kao logičniji i bolji.
Oni omogućavaju vrlo brzo, i za pacijenta mnogo ugodnije, a opet visokoprecizno
otiskivanje. Svi podatci se spremaju u računalo i omogućena je njihova dugogodišnja
pohrana i brzo slanje u digitalnom formatu između ordinacije i laboratorija, postupak
se pojednostavljuje, a ljudski faktor pogreške svodi na minimum. Nažalost zbog vrlo
visoke cijene digitalnih skenera i njihovih održavanja, potrebe za dodatnom
edukacijom osoblja te čitavim nizom drugih skupih uređaja, koje oni za sobom
povlače, nisu još ušli u široku primjenu u području otiskivanja u implantoprotetici.

6. ZAKLJUČAK

Nadoknada izgubljenog zuba implantatom složen je i dugotrajan proces koji obuhvaća mnogo faza rada. Pogreške učinjene u bilo kojoj od faza teško se ispravljaju i u konačnici zbrajaju. Stoga, vrlo je važno svakoj, pa i naizgled najjednostavnijoj i rutinskoj, fazi pristupiti u potpunosti pažljivo i provesti je savjesno i precizno jer o tome izravno ovisi ishod implantoprotetske terapije.

Tržište nam danas nudi nekoliko materijala i tehnika izvođenja otisaka na implantatima. Za sada nisu utvrđene značajne razlike u kvaliteti i svojstvima predloženih materijala za uzimanje otisaka (polieteri i adicijski silikoni) niti nedostaci, u pojedinoj tehnici otiskivanja, koji bi davali izričitu prednost samo jednoj od njih. Sveopći i brz razvoj informatizacije te otvorenost mladih doktora dentalne medicine prema novim računalnim tehnologijama predstavljaju naznaku u kojem smjeru bi se istraživanja i buduće tehnike otiskivanja mogle kretati.

Za sada ne postoji jedan, najispravniji i najtočniji, način koji uvijek dovodi do idealnog rezultata, ali pred svakim od implantoprotetičara stoji izazov da se tome na temelju stečenog znanja i iskustva pokuša maksimalno približiti.

7. SAŽETAK

U implanto-protetskoj terapiji otisak je sredstvo koje služi za prijenos točnog položaja implantata u čeljusti i njegovog odnosa prema mekim tkivima i drugim zubima u usnoj šupljini na radni model.

Najčešće korišteni i najprecizniji materijali za otiskivanje su polieteri i adicijski silikoni koji pripadaju skupini sintetičkih elastomera.

Otisak na implantatima moguće je uzeti konvencionalnim i digitalnim tehnikama otiskivanja.

Najčešće su korištene konvencionalne tehnike otiskivanja otvorenom i zatvorenom žlicom. U slučajevima većih estetskih zahtijeva pacijenta i gubitka prednjeg zuba, preporuča se uzimanje intraoperacijskog registrata i individualnog otisnog transfera. Upotrebom otvorene konfekcijske žlice s folijom pojednostavljuje se tehnika otvorene žlice jer omogućava uzimanje otiska bez potrebe za izradom individualne žlice s okluzijskim otvorima. Brzi napredak digitalne dentalne medicine struku sve više otvara i približava tehnikama digitalnog otiskivanja.

Obje od predloženih tehnika otiskivanja imaju određene predosti i nedostatke, ali u konačnici mogu omogućiti uzimanje preciznog otiska i izradu odgovarajućeg implanto-protetskog rada. Na temelju znanja i iskustva na doktoru dentalne medicine je odluka koja će mu od predloženih metoda omogućiti postizanje najboljeg rezultata.

8. SUMMARY

DENTAL IMPLANT IMPRESSIONS

Impression in implant- prosthetic therapy is used to transfer the exact position of the implant in the jaw and its relation to the soft tissues and other teeth in the mouth to a working model.

The most widely used and most accurate materials for impression are polyethers and polyvinyl siloxane which belong to the group of synthetic elastomers.

Impression on implants can be done using conventional and digital impression techniques.

The most commonly used are conventional impression techniques with open and closed tray.

In cases of larger aesthetic requirements and the loss of a front tooth, intraoperative registrations and individual impression transfer is recommended.

Using an implant impression tray with foil technology simplifies the open tray technique because it allows taking an impression without individual impression tray with occlusal openings.

The rapid advance of digital dental medicine is opening dentistry to digital techniques of impression making.

Both of the proposed impression techniques have certain clear advantages and disadvantages, but ultimately allow taking precise impression and making the appropriate implant-prosthetic. Based on the knowledge and experience, the dentist has to decide which one of proposed methods will provide him with the best results.

9. LITERATURA

1. Živko Babić J, Jakovac M, Carek A, Lovrić Ž. Implanto- protetička terapija manjka prednjeg zuba. *Acta Stomatol Croat.* 2009;43(3):234-241.
2. Čatović A, Komar D, Čatić A i suradnici. *Klinička fiksna protetika I- krunice.* Zagreb: Medicinska naklada; 2015.; 47-63,149-155.
3. Dulčić N. Otisni postupci u implantoprotetskoj terapiji. *Sonda.* 2011;12(22):61-63.
4. Chee W, Jivraj S. Impression techniques for implant dentistry. *British dental journal.* 2006; 201(7):429-432
5. Jerolimov V. *Osnove stomatoloških materijala.* Zagreb: Sveučilište u Zagrebu Stomatološki fakultet; 2005.; 161-178.
6. Geiselhöringer H, Holst S. Materijali za otiske u implantologiji- moderni polivinilsiloksani. *Dental tribune;* 14-15.
7. Krhen P, Petričević N. Materijali za funkcijske otiske u mobilnoj protetici i njihova primjena. *Sonda.* 2012; 13(24); 53-56.
8. Lee H, So JS, Hochstedler JL, Ercoli C. The accuracy of implant impressions: a systematic review. *J Prosth Dent.* 2008; 100(4):285-291.
9. Baig MR. Multi-unit implant impression accuracy: A review of the literature. *Quintessence Int.* 2014; 45(1):39-51.
10. Papaspyridakos P, Chen CJ, Gallucci GO, Doukoudakis A, Weber HP, Chronopoulos V. Accuracy of implant impressions for partially and completely edentulous patients: a systematic review. *Int J Oral Maxillofac Implants.* 2014; 29(4):863-845.

11. Pocket Dentistry. Chapter 10. Restorative Phase: Prosthetic Protocols. <http://pocketdentistry.com/10-restorative-phase-prosthetic-protocols/> (pristup 28.8.2016.).
12. Kraljević K, Kraljević Šimunković S. Djelomične proteze. Zagreb: In. Tri d.o.o., 2012.;304.
13. Bicon. Two-Stage Placement of Four MAX 2.5™ Implants with a 2.5mm Diameter Well and their Restoration with Integrated Abutment Crowns™. <http://www.bicon.com/cases/case-study/two-stage-placement-of-four-max-2-5%E2%84%A2-implants-with-a-2-5mm-diameter-well-and-their-restoration-with-integrated-abutment-crowns%E2%84%A2/>. (pristup 28.8.2016).
14. Wolfart S. Implantoprotetika- koncept usmjeren na pacijenta. Zagreb : Media ogled d.o.o, 2015.; 221-233, 361-393.
15. Bhakta S, Vere J, Calder I, Patel R. Impressions in implant dentistry. British dental Journal. 2011; 211: 361- 367.
16. Moreira AH, Rodrigues NF, Pinho AC, Fonseca JC, Vilaça JL. Accuracy Comparison of Implant Impression Techniques: A Systematic Review. Clin Implant Dent Relat Res. 2015; 10.1111/cid.12310:751-764.
17. Buser D, Belser U, Wismeijer D. ITI Treatment Guide. Berlin. Quintessence Publishing Co, 2007.; 44-46.
18. Kurtzman, Gregori M. Advances in dental implant impressions. Dental tribune U.S. Edition. 2012.; 4.
19. Dental Tribune. MiraTray Implant Advanced. http://www.dental-tribune.com/articles/business/usa/2465_miratray_implant_advanced.html. (pristup 28.8.2016).

20. Lukačević F, Lukić N, Jelinić Carek A. Usporedba konvencionalnih i digitalnih intraoralnih otisaka. *Sonda*. 2015;16(29):54-57.
21. Yuzbasioglu E, Kurt H, Turunc R, Bilir H. Comparison of digital and conventional impression techniques: evaluation of patients perception, treatment comfort, effectiveness and clinical outcomes. *BMC Oral Health*. 2014, 14:10. <http://bmcoralhealth.biomedcentral.com/articles/10.1186/1472-6831-14-10>. (pristup 28.8.2016.).
22. Lee SJ, Macarthur RX 4th, Gallucci GO. An evaluation of student and clinician perception of digital and conventional implant impressions. *J Prosthet Dent*. 2013 Nov;110(5):420-3.
23. Joda T, Brägger U. Digital vs. conventional implant prosthetic workflows: a cost/time analysis. *Clin Oral Implants Res*. 2014. <http://www.ncbi.nlm.nih.gov/pubmed/25179680>. (pristup 28.8.2016.).

10. ŽIVOTOPIS

Veronika Filipčić rođena je 25.01.1991. godine u Zagrebu gdje završava OŠ "Ivan Grandić" Adamovec te XV gimnaziju. 2009. godine upisuje Stomatološki fakultet u Zagrebu. Posljednje dvije godine studija aktivno sudjeluje na Projektu za promociju oralnog zdravlja slijepih i slabovidnih osoba. Dobitnica je Rektorove nagrade za ak.god. 2015./16. za društveno koristan rad i volontiranje na istoimenom Projektu.