

# Utjecaj hormonske oralne kontracepcije na gingivu

---

Milinković, Karmela

Master's thesis / Diplomski rad

2016

Degree Grantor / Ustanova koja je dodijelila akademski / stručni stupanj: **University of Zagreb, School of Dental Medicine / Sveučilište u Zagrebu, Stomatološki fakultet**

Permanent link / Trajna poveznica: <https://um.nsk.hr/um:nbn:hr:127:120977>

Rights / Prava: [Attribution-NonCommercial-NoDerivs 3.0 Unported / Imenovanje-Nekomercijalno-Bez prerada 3.0](#)

Download date / Datum preuzimanja: **2024-09-22**



Repository / Repozitorij:

[University of Zagreb School of Dental Medicine Repository](#)



SVEUČILIŠTE U ZAGREBU

STOMATOLOŠKI FAKULTET

Karmela Milinković

UTJECAJ HORMONSKE ORALNE  
KONTRACPCIJE NA GINGIVU

DIPLOMSKI RAD

Zagreb, rujan 2016.

Rad je ostvaren na

Katedri za ginekologiju s opstetricijom KBC-a Sestre milosrdnice, Stomatološkog fakulteta, Sveučilišta u Zagrebu.

Voditelj rada:

Doc. dr. sc. Krunoslav Kuna, pročelnik Katedre za ginekologiju s opstetricijom,  
Klinički bolnički centar Sestre milosrdnice, Zagreb

Lektor hrvatskog jezika:      Tatjana Vlainić  
Hrvatskog časnika Ivana Čanića Bajе 3, Lički Osik  
098/745-242  
tanja.mandic@gmail.com

Lektor engleskog jezika:      Maja Butković  
Kaniška 45, 53000 Gospić  
091/9411-333  
butkovi.maja@gmail.com

Rad sadrži: 36 stranica

7 slika

## ZAHVALA

Zahvaljujem svom mentoru, doc. dr. sc. Krunoslavu Kuni na strpljenju, uputama i savjetima u izradi ovog rada.

Hvala Tatjani Vlanić, profesorici hrvatskog jezika i književnosti, i Maji Butković, magistri edukacije engleskog jezika i književnosti, na lekturi rada i sažetka.

Hvala mojoj obitelji i prijateljima, a pogotovo mojim kolegama iz grupe na pomoći i podršci tijekom mog cjelokupnog studiranja.

Posebno hvala mojim roditeljima i sestrama na bezuvjetnoj podršci i pomoći tijekom godina studiranja.

# SADRŽAJ

1. UVOD .....	1
2. SVRHA RADA.....	3
3. ŽENSKI SPOLNI SUSTAV .....	4
3.1 ANATOMIJA ŽENSKOG SPOLNOG SUSTAVA.....	4
3.2. HORMONI - PRODUKCIJA, DJELOVANJE I ZNAČAJ .....	6
4. MENSTRUACIJSKI CIKLUS .....	8
4.2. FAZE MENSTRUACIJSKOG CIKLUSA .....	10
5. HORMONALNA KONTRACEPCIJA .....	13
5.1. ORALNA HORMONSKA KONTRACEPCIJA .....	13
5.1.1. <i>Sastav i oblik oralnih kontraceptiva</i> .....	13
5.1.2 <i>Mehanizam djelovanja i način primjene OHK</i> .....	16
5.2. INDIKACIJE I KONTRAINDIKACIJE ORALNE HORMONSKE KONTRACEPCIJE.....	17
6. NUSPOJAVE HORMONSKE ORALNE KONTRACEPCIJE .....	20
7. MANIFESTACIJE ORALNE SLUZNICE KOD PROMJENA U SEKRECIJI SPOLNIH HORMONA .....	24
7.1. NUSPOJAVE OHK NA SLUZNICI USNE ŠUPLJINE .....	27
8. RASPRAVA .....	29
9. ZAKLJUČAK .....	31
10. SAŽETAK .....	32
11. SUMMARY .....	33
12. LITERATURA.....	35
13. ŽIVOTOPIS .....	36

## POPIS OZNAKA I KRATICA

KBC – Klinički bolnički centar

OHK – oralna hormonska kontracepcija

Lat. – latinski

GnRH – gonadotropin otpuštajući hormon

FSH – folikulo stimulirajući hormon

LH – luteinizirajući hormon

tzv. – takozvano

hCG– humani korionski gonadotropin

i.m. – intramuskularno

µg.– mikrogram

WHO – Svjetska zdravstvena organizacija

sl. – slično

HDL – high-density lipoprotein

LDL – low-density lipoprotein

itd. – i tako dalje

## 1. UVOD

Kontracepcijske metode postoje koliko i ljudski rod. Najstariji pisani dokument o prevenciji neželjene trudnoće datira još iz 2700. godine prije Krista, a pronađen je u Kini. Drugi zapisi o kontracepcijskim metodama iz 1850. godine prije Krista pronađeni su u gradu Petra napisani na egipatskom papirusu poznatom kao „Kahun papirus“. Sve stare civilizacije: grčka, rimska, islamska i dr., opisuju metode kontrole začeca koje se baziraju na primjeni ekstrakata biljaka, masti, metoda barijere i *coitus interruptus* (prekinuti snošaj)(1).

Termin kontracepcija obuhvaća sve metode koje sprječavaju nastanak neželjene trudnoće. U nekim dijelovima svijeta primjenjuju se normalno, dok u nekima još uvijek postoje predrasude i strah, nažalost, zbog općeg neznanja populacije. Metode dijelimo na nefarmakološke (periodična apstinencija, metode barijere, sterilizacija) i farmakološke metode (spermicidi, hormonska kontracepcija).

Pod izrazom oralni hormonski kontraceptivi podrazumijevamo hormonske preparate koje peroralno uzimaju žene prvenstveno zbog kontrole fertiliteta, ali u današnje vrijeme i zbog mnogih drugih medicinskih stanja. Osim oralne hormonalne primjene postoje još i transdermalna metoda (hormonski naljepci), transvaginalna metoda (hormonski vaginalni prsten), u obliku intramuskularnih injekcija ili potkožnih implantata (2).

Oralna hormonska kontracepcija (OHK) najpopularnija je reverzibilna kontraceptivna metoda. Njezina je primjena počela prije 50 godina u SAD-u, a u svijetu je danas rabi 60-70 milijuna žena na godinu.

Oralnu hormonsku kontracepciju uzimaju žene kroz dulje razdoblje, stoga je vrlo važan odnos škodljivosti prema dobrobiti te terapije. Da bi uporaba oralne hormonske kontracepcije bila što sigurnija za zdravlje žene, vrlo je važno procijeniti kod kojih se stanja i bolesti ta terapija može i smije primjenjivati, a kod kojih je ona kontraindicirana (3). Kao i svi lijekovi koji se konzumiraju u današnje vrijeme,tako i oralni hormonski kontraceptivi imaju određene nuspojave koje, iako rijetko, mogu se pojaviti i u usnoj šupljini.



## 2. SVRHA RADA

Svrha je rada napraviti pregledan diplomski rad s ciljem detaljnog opisivanja i pojašnjenja uporabe oralne hormonske kontracepcije i njezinih mogućih nuspojava i manifestacija unutar domene stomatološke profesije te prikaz promjena usne šupljine koje mogu nastati kao posljedica fizioloških promjena u sekreciji spolnih hormona tijekom života žene.

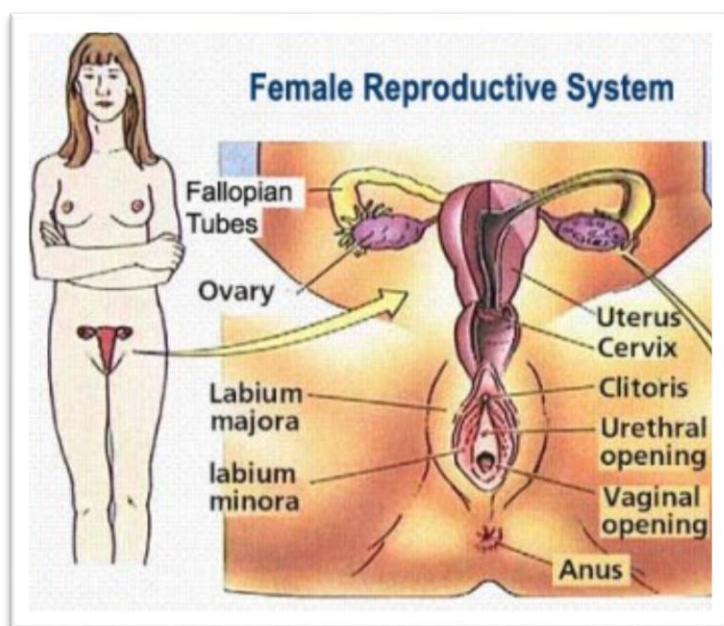
### 3. ŽENSKI SPOLNI SUSTAV

#### 3.1 ANATOMIJA ŽENSKOG SPOLNOG SUSTAVA

Ženski spolni sustav čine vanjski i unutarnji spolni organi. Vanjski se spolni organi nalaze izvan male zdjelice, a unutarnji unutar nje. U vanjske spolne organe (vulva) ubrajamo predvorje rodnice sa žlijezdama, Venerin brežuljak (mons pubis), velike i male usne te erektivne organe. Velika usna (lat. labium majus pudendi) je kožni nabor koji prema naprijed prelazi u mons pubis, a prema straga se spaja u stražnju komisuru i prelazi u međicu. Velike usne međusobno zatvaraju stidnu pukotinu (rima pudendi) čijim se razmicanjem prikazuje otvor predvorja rodnice omeđen malim usnama (labium minus pudendi). Male usne na prednjem kraju oblikuju dva nabora kojima obavijaju vidljivi dio klitorisa (dražice).

Unutarnje spolne organe čine rodnica, maternica, jajovodi i jajnici. Rodnica (vagina) se pruža od predvorja rodnice do maternice, ležeći iza mokraćnog mjehura, a ispred završnog debelog crijeva. Maternica (uterus) je šupalj organ, kruškolika oblika, debele mišićne stijenke koji se nalazi u maloj zdjelici, iznad rodnice, a između mokraćnog mjehura i rektuma. U njoj se implantira oplodeno jajašce i razvija plod do poroda. Veličina je maternice različita ovisno o reprodukcijskoj dobi; nakon djetinjstva se maternica u generativnoj dobi poveća i razvije, a nakon menopauze, gubitkom stimulacije hormona jajnika, maternica involuira i atrofira. Jajovodi (tuba uterina) su mišićno-sluznični organi koji polaze od rogova maternice i teku prema natrag i gore do stijenke male zdjelice. Jajovodi omogućuju prihvaćanje jajne stanice pri ovulaciji, kapacitiranje i prijenos spermija, oplodnju, razvoj i prijenos zametka.

Jajnik (ovarium) je parna endokrini spolna žlijezda u kojoj se razvijaju spolne stanice i stvaraju steroidni hormoni, estradiol i progesteron. Obje funkcije su objedinjene u stalno ponavljanom procesu zrenja folikula, ovulacije, stvaranja žutog tijela i atrezije.



Slika 1. Ženski spolni sustav Preuzeto: (5)

Od prve do posljednje menstruacije ženski su spolni organi pod utjecajem hormona pa je njihova građa i funkcionalna aktivnost podložna cikličkim promjenama. Spolni organi su subinvolvirani u razdoblju prije puberteta zbog inhibicije neuronskih kontrolnih mehanizama te nakon menopauze zbog nedostatne funkcije jajnika (4,9).

### 3.2. HORMONI - PRODUKCIJA, DJELOVANJE I ZNAČAJ

Prirodni spolni hormoni jesu steroidi, koji se prema biološkoj aktivnosti dijele na: estrogene, gestagene i androgene.

Ženski spolni hormoni jesu estrogen i progesteron (gestagen). Luče ih ovariji, ali i placenta u gravidnih žena i testisi u muškaraca. Odgovorni su za razvoj reproduktivnog sustava i ženskih spolnih obilježja. Količina dnevno izlučenog estrogena i progesterona varira pod utjecajem gonadotropnih hormona adenohipofize: hormona koji stimulira folikule (FSH) i hormona koji izaziva luteinizaciju (LH).

Estrogeni djeluju putem receptora koji su nađeni u hipofizi, hipotalamusu i spolnim organima. Uz to, djeluju i ekstragenitalno. Ekstragenitalno djelovanje obuhvaća i promjene koje nastaju na gingivi, kao što su gingivitis u pubertetu, gingivitis za vrijeme trudnoće i nakon menopauze, tzv. kronični deskvamirajući gingivitis. Najdjelotvorniji endogeni estrogen je 17  $\beta$ -estradiol. Estrogeni služe u terapiji kao supstitucijska terapija (kod dismenoreja, atrofičnog vaginitisa, nerazvijenih ovarija, hirzutizma i nekih simptoma u menopauzi) i kao inhibicijska terapija za privremeno isključivanje ciklusa (kao kontraceptivi, obično kombinirani s gestagenom). Prirodni hormoni ne primjenjuju se per os, jer se razgrađuju u jetri, pa se zato primjenjuju njihovi esteri ili sintetički spojevi koji nemaju steroidnu strukturu, a djeluju estrogeno i mogu se primijeniti peroralno.

Progesteron i analogne supstancije nazivaju se progestinima (gestageni). Progesteron luči žuto tijelo tijekom druge polovine menstrualnog ciklusa te inicira sekrecijsku fazu endometrija kao pripremu za implantaciju oplodjenog jajašca. Nakon implantacije počinje se lučiti korionski gonadotropin koji podržava funkciju žutog tijela. Od trećeg mjeseca gravidnosti žuto tijelo više nije potrebno, jer placenta počinje lučiti progesteron i estrogene. Progesteron pospješuje razvoj acinarnog dijela mliječne žlijezde i smanjuje kontraktilnost uterusa.

Androgeni, s glavnim predstavnikom testosteronom, hormoni su koji reguliraju muške spolne funkcije. U muškaraca testosteron sintetiziraju Leydigove stanice testisa, a u manjim količinama i kora nadbubrežne žlijezde. U žena testosteron sintetiziraju u vrlo malim količinama ovariji i kora nadbubrežne žlijezde. Sintezu testosterona kontrolira gonadotropin LH. Testosteron je androgenog (razvoj muških spolnih obilježja) i anaboličkog učinka, koji izaziva povećanje tkivnih bjelančevina i retenciju dušika u tijelu, čime se povećava mišićna masa.

Neželjeni učinci koji prate primjenu androgena u žena jesu maskulinizacija, zatim retencija natrija i soli s edemima i pri duljoj primjeni kolestatska žutica. U muškaraca, neželjeni učinci su eritrocitoza, ginekomastija, azoospermija, apneja u snu i pojava akni. Bukalni i sublingvalni preparati mogu izazvati stomatitis (6).

## 4. MENSTRUACIJSKI CIKLUS

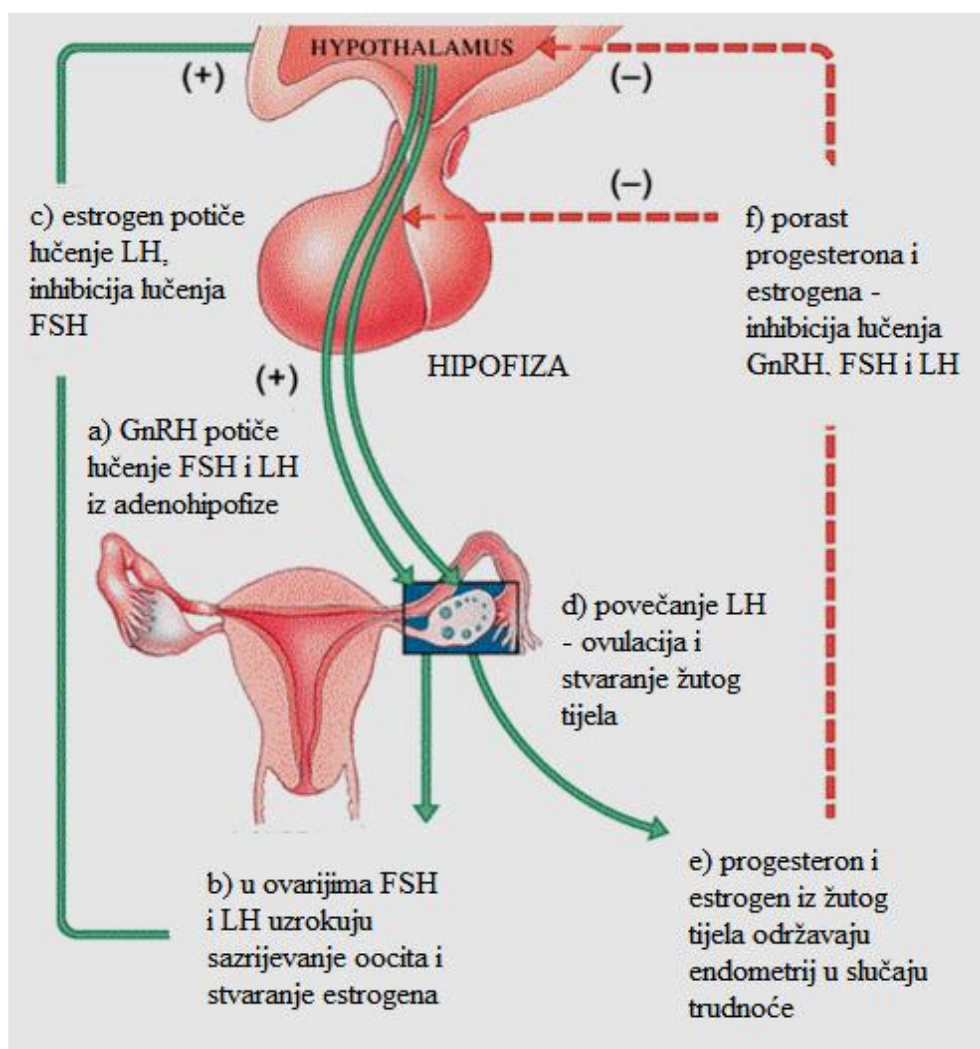
Menstruacijski ciklus započinje prvom menstruacijom – menarhe u dobi od 12. do 14. godine i ponavlja se sve do menopauze (oko 50. godine života). Prosječan menstruacijski ciklus traje  $28 \pm 7$  dana, a započinje i završava prvim danom menstruacije (menstrualnim krvarenjem).

Menstruacijski ciklus regulira se na razini mozga (hipotalamus i hipofiza - otpuštanje hormona), jajnika (gametogeneza i stvaranje spolnih hormona) te maternice (promjene vrata i sluznice maternice tijekom ciklusa). Hipotalamus stimuliran adrenalinom i noradrenalinom izlučuje mali peptid gonadotropin otpuštajući hormon (GnRH) koji vezanjem na receptore gonadotropnih stanica prednjeg režnja hipofize potiče sintezu gonadotropnih hormona: folikul stimulirajućeg hormona (FSH) i luteinizirajućeg hormona (LH). GnRH se izlučuje u kratkim skokovima (pulsativno) svakih 60-90 minuta, što onda uzrokuje pulsativnost FSH i LH.

Skokovitost GnRH stvara se u hipotalamusu međusobnom reakcijom neurotransmitera i neuromodulatora: dopamina, endorfina, GABA-e i acetilkolina. FSH stimulira stvaranje estrogena u granulosa stanicama Graafvog folikula u jajnicima dok LH stimulira stvaranje estrogena iz androgenih prekursorskih molekula u teka stanicama jajnika. Oba hormona utječu na ovulaciju i potiču proizvodnju spolnih hormona u jajnicima.

Spolni hormoni jajnika su estrogeni (estradiol, estron i estriol) - dominantni hormon 1. faze ciklusa, progesteron - dominantni hormon 2. faze ciklusa i androgeni (androstendion i testosteron) - prekursori estrogena.

Tijekom ciklusa hormoni jajnika šalju povratne informacije u mozak, odnosno djeluju na hipofizu i hipotalamus mehanizmima povratne sprege (Slika 2) (2-4).



Slika 2. Kontrola lučenja spolnih hormona Preuzeto: (5)

## 4.2. FAZE MENSTRUACIJSKOG CIKLUSA

Menstruacijski se ciklus može podijeliti na: folikularno (preovulacijsko), ovulacijsko i lutealno (postovulacijsko) razdoblje.

Folikularno (preovulacijsko) razdoblje započinje prvim danom menstruacije, a završava sazrijevanjem jajne stanice i ovulacijom. Unutar prvih 4 dana menstrualnog ciklusa razina FSH raste te potiče folikule da rastu i razvijaju se. Između 5. i 7. dana jedan od folikula postaje dominantan i kasnije rupturira oslobađajući oocitu. Granuloza stanice folikula ubrzano se dijele pod utjecajem FSH i LH, te sintetiziraju i oslobađaju estrogene i inhibin što uzrokuje negativnom povratnom spregom inhibiciju hipotalamičke sekrecije GnRH i adenohipofizne sekrecije FSH. Estrogen potiče daljnje sazrijevanje folikula, zadebljanje sluznice maternice u smislu proliferacije, promjene vrata maternice: otvaranje ušća, obilnije stvaranje cervikalne sluzi, koja je prozirna i elastična (fenomen paprati pri ovulaciji), te šalje povratnu informaciju u mozak o zbivanjima na razini jajnika.

Ovulacijsko razdoblje se događa između 10. i 16. dana ciklusa prije sljedeće menstruacije. U trenutku kad koncentracija estrogena dosegne određenu razinu, hipofiza pojačano izlučuje hormon LH (i nešto manje FSH) te ovaj skok u izlučivanju dovodi do sazrijevanja folikula i ovulacije. Ovulacija se događa 24-36 sati nakon što je koncentracija estradiola dosegla svoju vršnu vrijednost.

Po ovulaciji, oslobođena oocita putuje kroz jajovod gdje može biti oplodena i transportirana do maternice gdje će se izvršiti implantacija.

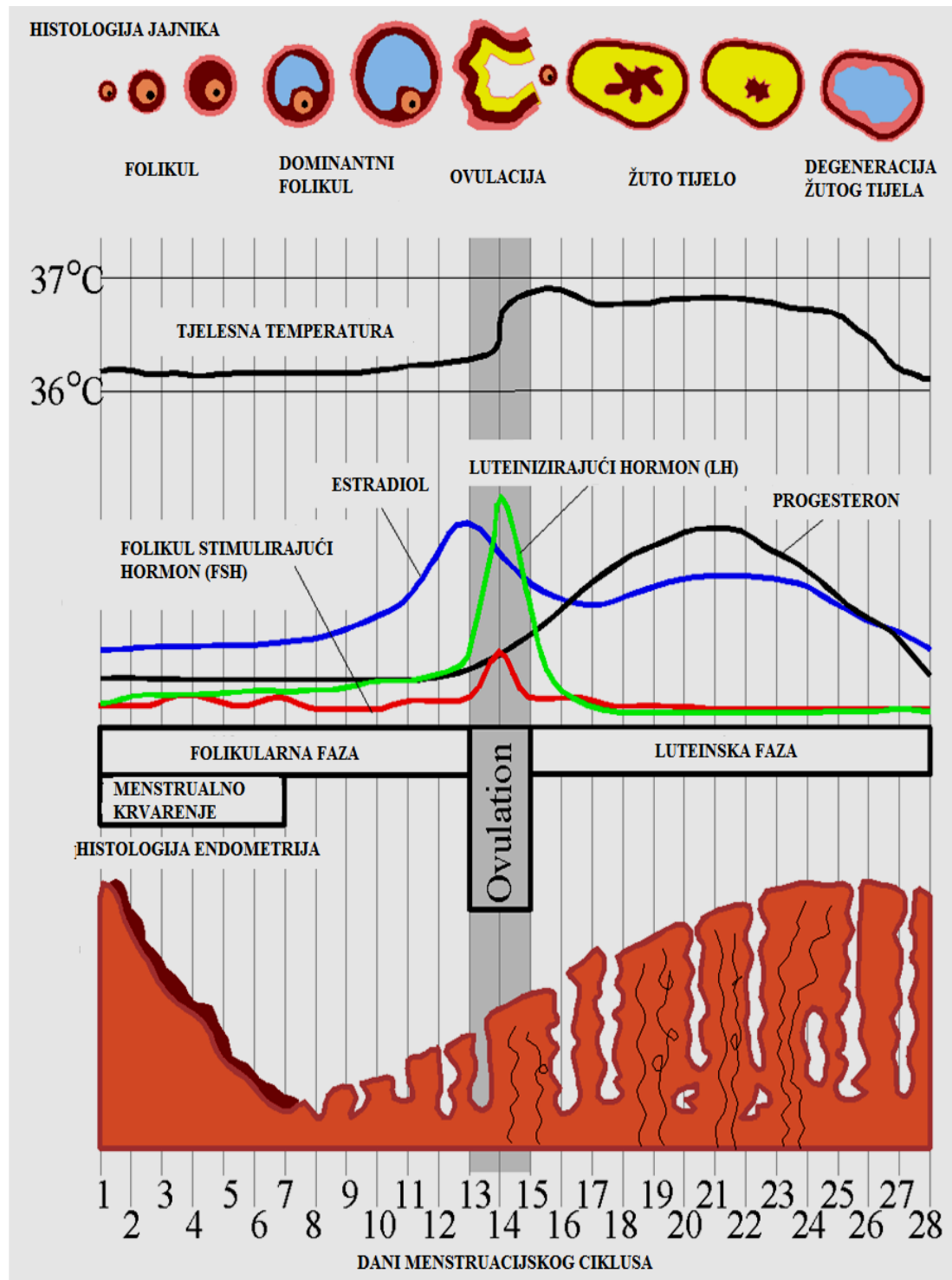


Lutealno (postovulacijsko) razdoblje započinje nakon ruptуре folikula i oslobađanja jajne stanice te se folikul, pod utjecajem LH, pretvara u žuto tijelo i sintetizira progesteron, dominantan hormon ove faze. Progesteron i estrogen sinergistički djeluju na transformaciju endometrija i pripremu za implantaciju.

Dominira progesteron koji potiče razvoj sekrecijskog endometrija, a uz to je i termogeničan, pa je to razdoblje praćeno povećanjem temperature za 0,5°C. Zbog visokih vrijednosti progesterona, estrogena i inhibina, smanjuje se razina LH i FSH, a inhibiran je i GnRH kako se ne bi stvarali novi folikuli.

Ukoliko uslijedi oplodnja, humani korionski gonadotropin (hCG) prevenira regresiju žutog tijela i stimulira kontinuiranu produkciju estrogena i progesterona sve do vremena kada će tu funkciju preuzeti placenta (6. -8. tjedan trudnoće). Ako ne dođe do oplodnje, žuto tijelo degenerira uz pad produkcije progesterona što izaziva menstrualno krvarenje.

Niske vrijednosti estrogena i progesterona na kraju ove faze omogućuju rast FSH i početak novog ciklusa (Slika 3) (2-4).



Slika 3. Prikaz histologije jajnika, endometrija, tjelesne temperature te promjene razine hormona tijekom menstruacijskog ciklusa Preuzeto: (5)

## 5. HORMONALNA KONTRACENCIJA

### 5.1. ORALNA HORMONSKA KONTRACENCIJA

Kontracepcijska tableta ili popularno pilula u uporabi je od 1960. godine. 2009. godine proglašena je najvećim farmaceutskim izumom u posljednjih 150 godina. Hormonalni kontraceptivi predstavljaju najpouzdaniju metodu reverzibilne kontracepcije. Njihov sastav, doziranje i uporaba varira, što dovodi do različitih stopa rizika, nuspojava, kontraindikacija i interakcija. Važno je istaknuti kako je prije propisivanja oralnih kontraceptiva potrebno detaljno uzimanje anamneze i konzultacija s liječnikom na temelju čega liječnik procjenjuje može li žena uzimati kontracepcijske pilule ili ne. Na taj se način rizik upotrebe oralnih kontraceptiva svodi na minimum (7).

#### **5.1.1. Sastav i oblik oralnih kontraceptiva**

Oralna kontracepcija koja se danas koristi sadrži otprilike pet puta nižu razinu hormona u odnosu na prve oralne kontraceptive. Na taj su način rizici od primjene, kao i nuspojave, bitno smanjeni, dok je kontraceptivni i nekontraceptivni pozitivan učinak ostao očuvan.

Svi današnji preparati za oralnu hormonsku kontracepciju u svom sastavu imaju sintetske estrogene i gestagene..

Estrogeni: Estradiol je najpotentniji prirodni estrogen i glavni je estrogen koji se sintetizira u jajnicima, međutim, brza metabolička razgradnja i deaktivacija u

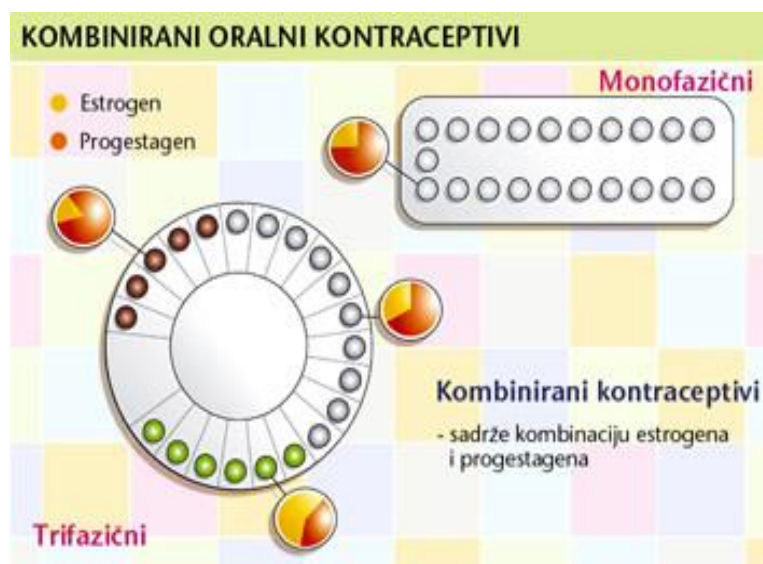
crijevima i jetri predstavlja prepreku u njegovu korištenju u sklopu oralne hormonske kontracepcije. Danas se iz tih razloga upotrebljavaju sintetski estrogini: etinilestradiol i estradiol-valerat. Većina preparata danas sadrži 20, 30 ili 35 $\mu$ etinilestradiola, te se smatra niskodoziranima. U prodaji još postoje kontraceptivi koji sadrže 50  $\mu$ etinilestradiola, tzv. visokodozirani, a s njihovom primjenom se povezuju najviše rizici krvožilnih bolesti i nastanak simptoma nepodnošenja (mučnina, napetost dojki) (7).

Gestageni: Sintetski progesteroni se nazivaju gestageni ili progestini. Budući da su posljednjih godina tip i doza estrogena uglavnom uniformni u svim oralnim kontraceptivima, sastav gestagenske komponente određuje razlike između kontraceptiva. Gestageni koji se upotrebljavaju u sastavu oralnih hormonskih kontraceptiva nastaju iz testosterona, progesterona ili spironolaktona. Oralni kontraceptivi koji sadrže novije progestine (dezogestrel, norgestimat, drospirenon ili gestoden) nazivaju se i oralni kontraceptivi treće generacije. Ti kontraceptivi imaju utjecaj na poboljšanje stanja kože kod srednje do blaže izraženih akni. Drospirenon je najbliži prirodnom progesteronu, pa ima manje simptoma nepodnošenja od drugih gestagena. Pokazuje antimineralkortikoidnu i antialdosteronu aktivnost u odnosu na levonorgestrel, pa ne utječe na povećanje tjelesne težine. Navedeni efekti nisu do kraja potvrđeni (7).

Danas raspoložemo s nekoliko vrsta hormonskih kontracepcijskih sredstava koje možemo podijeliti u dvije velike skupine: **1.** oralna hormonska kontracepcijska sredstva koja se dijele na: a) kombinirane jednofazne estrogensko-progestagenske

preparate, b) multifazne estrogensko-gestagenske preparate, c) kontracepciju samim progestagenima; **2.** hormonska kontracepcija s dugotrajnim djelovanjem koja se primjenjuje u obliku : a) i.m. injekcija, b) potkožnih implantata, c) vaginalnih prstena i d) unutar materničnih uložaka s dodatkom hormona (4).

Kontracepcijske su tablete najčešće kombinirane, odnosno njezini su sastojci različite vrste i doze estrogenih i gestagenih hormona, pri čemu su današnji moderni kontracepcijski pripravci niskodozirani. Osim kombiniranih postoje i kontracepcijske tablete koje sadrže samo gestagene hormone, s primjenom u osoba kod kojih je primjena estrogena kontraindicirana. Većina preparata koji danas postoje na tržištu spada u jednofaznu oralnu hormonsku kontracepciju, te sadrže jednake količine estrogena i gestagena u tabletama. Multifazični (bifazični i trifazični) pripravci sadrže varijabilne količine estrogena i gestagena (2).



Slika 4. Sastav i oblik kombiniranih oralnih kontraceptiva Preuzeto: (5)

### **5.1.2 Mehanizam djelovanja i način primjene OHK**

Oralni hormonski kontraceptivi djeluju centralno i periferno. Centralni se učinak očituje u prevenciji ovulacije inhibicijom sekrecije gonadotropina na razini hipotalamusa i hipofize. Progestini smanjuju frekvenciju izlučivanja GnRH iz hipotalamusa, čime se i smanjuje odgovor hipofize, te posljedično smanjuje pulsirajuće izlučivanje LH. Estrogenska komponenta oralnog kontraceptiva inhibira sekreciju FSH na razini hipofize tijekom folikularne faze te tako prevenira selekciju i rast dominantnog folikula, dok gestagenska komponenta inhibira pojavu vrška LH i tako prevenira ovulaciju. Periferni se učinak očituje u atrofiji endometrija, gustoći cervikalne sluzi, motilitetu uterusa i funkciji jajnika.

Gestagenska komponenta ima učinak na endometrij, cervikalnu sluz te vjerojatno i na motilitet uterusa i na funkciju jajovoda. Stvara se atrofični endometrij koji nije kvalitetan za implantaciju. S produljenom uporabom kombinirane pilule endometrij se progresivno stanjuje i postaje atrofičan. Reducirana je i vaskularizacija, a stvara se manje uterotonika i vazoaktivnih prostaglandina, što može biti objašnjenje za oskudnija i manje bolna menstrualna krvarenja. Isto tako smanjeno je stvaranje glikogena u žlijezdama što daje manje energije potrebne za preživljavanje blastocite. Cervikalna sluz, pod utjecajem gestagena, postaje gušća, oskudnija te manje rastezljiva, što onemogućuje transport spermija.

Gestageni vjerojatno djeluju i na motilitet uterusa, ali i na sekreciju i peristaltiku unutar jajovoda, ometajući transport jajašaca i spermija. Estrogenska komponenta stabilizira endometrij te povećava učinak gestagena povećavajući koncentraciju intracelularnih progesteronskih receptora, što je omogućilo smanjivanje doze

gestagena u piluli. Gestageni imaju afinitet vezanja i za druge steroidne receptore. Ovisno o molekuli iz koje su izvedeni (progesteron ili testosteron) gestageni mogu imati afinitet vezanja za androgeni receptor, što za posljedicu može imati androgeni ili antiandrogeni učinak (7). Uz kontracepcijski učinak, hormonski oralni kontraceptivi imaju i metaboličke učinke, koji ovise o dozi, sastavu i potentnosti korištenih steroida. Oralni kontraceptivi mogu izazvati promjene ponašanja i depresiju, imati androgeni učinak, neželjeni učinak na jetru, koagulacijski sustav, lipoproteine plazme te metabolizam ugljikohidrata.

Postoji nekoliko načina započinjanja uzimanja oralnih kontraceptiva. Uobičajeno je da se uzimanje započinje prvog dana menstruacije, a kontracepcijsko djelovanje se u tom slučaju očituje već u prvom ciklusu uzimanja tableta. Drugi se način zove „start nedjeljom“, a uzimanje počinje prve nedjelje nakon početka menstruacije. Poznata je također metoda brzog početka, kada žena počinje uzimati pilulu odmah nakon pregleda kojim se potvrdi da nema kontraindikacija i da nije aktualno trudna (7).

## 5.2. INDIKACIJE I KONTRAINDIKACIJE ORALNE HORMONSKE KONTRACEPCIJE

Osim kontracepcijskog učinka, oralni kontraceptivi imaju i čitav niz nekontracepcijskih koristi.

Terapijski učinci oralnih kontraceptiva:

1. kontrola menstrualnog ciklusa - korištenje kontrolirane cikličke doze hormona omogućuje dobru kontrolu menstruacijskog ciklusa. Obilna menstrualna krvarenja

kao iregularna krvarenja mogu izazvati značajan gubitak krvi i deficit željeza. Uzimanjem kombiniranih oralnih kontraceptiva smanjuje se obilnost krvarenja (za oko 60-70%), ciklus postaje redovit i predvidiv, smanjuju se grčevi i premenstrualne tegobe;

2. Endometrioza i miomi - oralni kontraceptivi usporavaju napredovanje i povrat endometrioze i mioma (dobročudni tumori maternice);

3. Akne - kontraceptivi koji sadrže više estrogena mogu biti učinkoviti pri regulaciji produkcije sebuma, što može smanjiti pojavu akni, a osim toga smanjena je i dlakavost. Kako progestin ima suprotni efekt za postizanje tog cilja, važno je uzimati kontraceptiv s više estrogena ili onaj koji sadrži progestin niske androgene aktivnosti.

Zaštitni učinci oralnih kontraceptiva:

1. Smanjena vjerojatnost nastanka karcinoma. Djeluju protektivno smanjujući incidenciju raka endometrija, raka ovarija (čak i u žena s pozitivnom obiteljskom anamnezom) i raka crijeva;

2. Ciste na jajnicima - reducirana je incidencija ovarijalnih cista, te smanjena mogućnost ektopične (vanmaternične) trudnoće;

3. Benigne bolesti dojke - smanjena je incidencija fibroadenoma dojke i cisti u dojkama. Oralni kontraceptivi ne djeluju protektivno na rak dojke, ali nije uočeno



niti povećanje rizika od njegova nastanka. I dalje se smatra da je glavni rizik od nastanka raka dojke prisustvo gena BRCA1 i BRCA2;

4. Osteoporoza – dugotrajno korištenje oralnih kontraceptiva odgađa nastanak osteoporoze i pada mineralne gustoće kostiju (7).

Svjetska zdravstvena organizacija (WHO) i vodeći autoriteti iz područja planiranja obitelji danas se radije koriste definicijom "mjere opreza", negoli "kontraindikacije", kako bi korištenje OHK bilo što sigurnije za zdravlje žene.

Postoje četiri kategorije "mjera opreza" za primjenu oralne hormonske kontracepcije (OHK).

U četvrtoj kategoriji dijagnoza, oralne se kontraceptivne pilule ne bi smjele davati. Treću kategoriju čine stanja kod kojih liječnik može prepisati hormonsku kontracepciju uz veliki oprez te pažljivo praćenje neželjenih učinaka. Drugu kategoriju čine stanja kod kojih prednost davanja oralne hormonske kontracepcije nadmašuju teoretske ili dokazane nedostatke te terapije te se ona najčešće može davati bez ograničenja. Prvoj kategoriji pripadaju stanja koja u osnovi nisu povezana s metabolizmom hormonsko-kontraceptivnih sastojaka, pa nema ograničenja za uporabu hormonske kontracepcije (3).

Apsolutne kontraindikacije za uzimanje hormonske kontracepcije su sljedeće: trudnoća i dojenje; krvožilne bolesti (infarkt miokarda, bolest koronarnih arterija, moždani udar i komplicirana bolest srčanih zalistaka apsolutne su kontraindikacije za korištenje oralne hormonske kontracepcije); tromboza; neregulirana hipertenzija

(iznad 160/100 mmHg); benigni i maligni tumori, aktivna bolest i oštećena funkcija jetre; migrena s neurološkim simptomima; žene s dijabetesom uz komplikacije kao što su nefropatija, retinopatija i neuropatija. Relativne kontraindikacije su životna dob viša od 35 godina uz pušenje ili kakav drugi rizični faktor za nastanak kardiovaskularnih oboljenja (šećerna bolest, hipertenzija, hiperlipidemija i sl. ) (2).

## 6. NUSPOJAVE HORMONSKE ORALNE KONTRACENCIJE

Primjena hormonalnih kontraceptiva u nekih žena ima neželjene nuspojave kao što su: mučnina, glavobolja, napetost dojki, promjena tjelesne težine, krvarenje unutar ciklusa, umor te promjena raspoloženja. Žene koje koriste oralne kontraceptive svakako moraju biti upoznate s mogućim nuspojavama uzimanja kako bi ih na vrijeme mogle prepoznati.

Oko 30% žena ima nuspojave, međutim, one su minorne i prestaju unutar prva tri mjeseca korištenja oralnih kontraceptiva. U manje od 5% žena nuspojave ne nestaju.

### NUSPOJAVE POVEZANE S ESTROGENOM :

- mučnina, povraćanje, mastalgija, intermenstruacijsko krvarenje, edem
- promjene serumskih proteina
- blage i prolazne glavobolje; pogoršanje migrene

- povećanje krvnog tlaka
- povećan rizik venske tromboembolijske bolesti

#### NUSPOJAVE POVEZANE S PROGESTERONOM :

- akne, hirsutizam (androgeni učinak – androgen – like progestini)
- nepravilni menstrualni ciklus (točkasta i intermenstruacijska krvarenja)
- rizik izazivanja infarkta miokarda (progestini smanjuju HDL-kolesterol) i cerebrovaskularne bolesti – povećan uz pušenje i pacijentice >35 god.
- kolestatska žutica i pruritus
- depresija

Intermenstruacijsko krvarenje se javlja u oko 15-25% žena, te predstavlja najčešću nuspojavu oralnih kontraceptiva. Nastaju zbog postepenog stanjenja sluznice maternice uslijed uzimanja hormona. Češća su u žena koje puše, a mogu biti i rezultat preskakanja tableta. U slučaju da krvarenja ne prestanu unutar tri mjeseca potrebno je obratiti se liječniku. Izostanak krvarenja se javlja ukoliko je primijenjena doza hormona preniska, pa je rast sluznice maternice nedovoljan da bi došlo do njezinog ljuštenja i krvarenja.

Žene kod kojih dođe do zadržavanja tekućine trebale bi koristiti preparate s najnižom dozom estrogena ili one koji sadrže drospirenon koji potiče eliminaciju vode iz organizma. Ako se javi mučnina kao nuspojava, savjetuje se uzimanje kontraceptiva navečer uz obrok ili prije spavanja, te korištenje najniže doze estrogena.

Akne se kod žena javljaju zbog pojačanog stvaranja ili pretjerane osjetljivosti žlijezda lojnica na muške spolne hormone. Kod tih žena treba paziti na gestagensku komponentu u oralnom kontraceptivu (progestin niske androgene aktivnosti). Poznato je da pad koncentracije estrogena izaziva migrenski tip glavobolje. Zbog toga je za takve žene izbor pripravak kod kojeg je period bez pilule kraći, a vrijednosti estrogena zadnjih dana uzimanja manja. Takav slučaj je zabilježen kod 6-12% žena.

Prema nekim istraživanjima zabilježena je suhoća rožnice posebno ako nose kontaktne leće. Ta se nuspojava objašnjava promjenom u zakrivljenosti rožnice i smanjenom lučenju suza. Opisane su i druge tegobe poput retinalnih vaskularnih incidenata, te smetnji vida i prepoznavanja boja. Kod nekih žena zabilježeno je izrazito depresivno raspoloženje uz smanjene vrijednosti piridoksina (B6 vitamin) tijekom uzimanja oralnih kontraceptiva, pa je kod tih žena indicirana nadomjesna terapija.

Korištenje kontracepcijskih tableta može dovesti do smanjenja spolne želje, nastajanja suhoće rodnice, te smanjene lubrikacije. U tom slučaju savjetuje se ili promjena vrste kontracepcijske tablete, uporaba ovlaživača rodnice ili druga metoda kontracepcije.

Mehanizam nastanka kardiovaskularnih bolesti kao posljedica arterijskog učinka u korisnica oralnih kontraceptiva prije svega je tromboza, uvjetovana estrogenom, pa se preferira uporaba niskodoznih oralnih kontraceptiva.

Učinak oralnih kontraceptiva na arterije rezultira pojavom infarkta miokarda, ishemičnog ili hemoragičnog moždanog udara i tromboze mezenterične ili retinalne arterije.

U žena s nepovoljnom razinom i odnosom lipida i lipoproteina u serumu također postoje podaci o povećanom broju infarkta miokarda. Sintetski progestin smanjuje razinu serumskog HDL-a, povećava razinu serumskog LDL-a, te smanjuje razinu ukupnog kolesterola i triglicerida u serumu, dok estrogen ima sposobnost uklanjanja LDL-a i povećanja razine HDL-a, te utječe na porast razine ukupnog kolesterola i triglicerida u serumu (7).

Bez obzira na to što se danas ove vrste komplikacija javljaju neusporedivo rjeđe nego što je to bilo uz primjenu visokodoznih preparata, sve korisnice hormonske kontracepcije valja ipak poučiti da se nakon pojave simptoma koji bi mogli ukazivati na neku od tih komplikacija (jaka bol u listovima, prsištu ili trbuhu, jaka glavobolja sa smetnjama vida ili sl. ), odmah jave liječniku (4).

## 7. MANIFESTACIJE ORALNE SLUZNICE KOD PROMJENA U SEKRECIJI SPOLNIH HORMONA

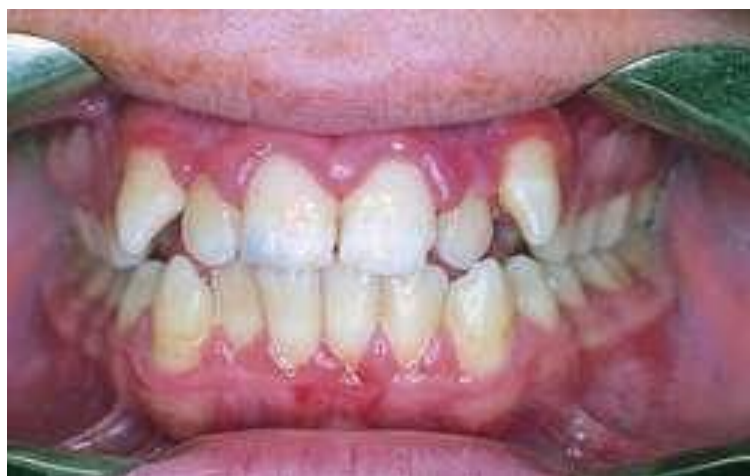Promjene u sekreciji hormona spolnih žlijezda naglašeno utječu na oralnu sluznicu u pojedinim životnim razdobljima, kad se u organizmu odigravaju mnogi fiziološki procesi vezani uz razinu spolnih hormona.

Rezultat je toga promjena reaktivnosti oralne sluznice uz povećanu osjetljivost na lokalne iritacije i infekciju.

Uz iznimku u razdoblju spolnog sazrijevanja u pubertetu, kad se manifestacije na oralnoj sluznici mogu pojaviti u oba spola, u drugim životnim razdobljima fiziološke promjene u lučenju hormona izazivaju ne samo učestalije, nego i isključivo patološke promjene oralne sluznice u žena. U pubertetu dolazi do naglog rasta i sazrijevanja i u skladu s tim oralna je sluznica sklona upalnoj hiperplaziji s hiperemijom i krvarenjem desni, ali samo uz prisutnost lokalnih mehaničkih i mikrobnih iritacija. Upala desni u tom razdoblju naziva se gingivitis pubertalis hyperplastica, kod koje je, uz pojavu pseudodžepova zbog bujanja tkiva, pojačana sklonost krvarenju na najmanju provokaciju. Razvoj gingivitisa u pubertetu čest je pri otežanom čišćenju zubi zbog ortodontskih anomalija i nošenja ortodontskih aparata.

U žena u trudnoći koje se ne pridržavaju higijenskih mjera u ustima zbog porasta razine progesterona snižena je permeabilnost malih krvnih žila, pa je gingiva također sklona krvarenju i upalnom edemu.

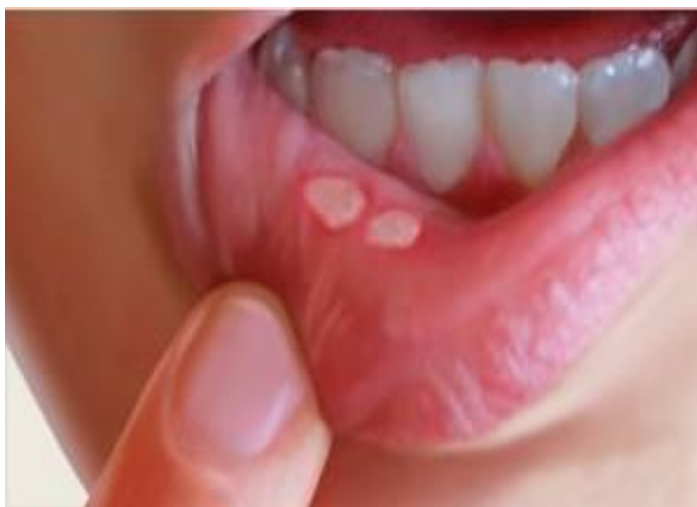Razvijaju se gingivitis hyperplastica gravidarum, odnosno tumores gravidarum s kliničkom slikom piogenih granuloma i fibroma gingive, solitarnih ili multiplih. Osim loše oralne higijene s akumulacijom dentalnog plaka i kamenca, njihovu nastanku u trudnoći pogoduju neadaptirani protetički nadomjesci i prevjesi dentalnih ispuna (10).



Slika 5. Hiperplastični gingivitis u frontalnom području uz vidljivo crvenilo

Preuzeto: (5)

Gingivitis hyperplastica menstrualis s istim obilježjima i sklonošću krvarenju pojavljuje se u nekih žena na početku menstrualnog ciklusa. U tijeku menstrualnog ciklusa, i to u lutealnoj fazi, mogu se razviti menstrualne afte – aphtae menstruales recidivantes, a njihovi recidivi prestaju u trudnoći.



Slika 6. Vidljive afte na sluznici donje usne. Preuzeto: (5)

Stomatitis dysmenorrhoeica ili dysmenorrhoea također je karakteriziran hiperplazijom desni uz pojavu erozivnog stomatitisa s pojačanom salivacijom, a pojavljuje se kod žena koje pate od bolnih i nepravilnih mjesečnica.

Uvjet za uspjeh liječenja svih navedenih vrsta hiperplastičnog gingivitisa jest ponajprije uklanjanje lokalnih iritacija te poučavanje o štetnosti loših navika, osobito pušenja i konzumiranja alkohola. Također je potrebno dati upute o izbalansiranoj prehrani sa što više voća i povrća, te vitamine B-kompleksa i vitamin C (10).

U vrijeme menopauze i postmenopauze, ali i nakon ovarijektomije zbog naglog pada sekrecije ženskih spolnih hormona, mogu nastupiti brojni metabolički poremećaji koji dovode do disbalansa u psihičkom i somatskom ustroju žena. Nastaje poremećaj u vaskularizaciji i inervaciji oralne sluznice sa sniženjem praga osjetljivosti na podražaje i bol i njezinom atrofijom.



U skladu s tim pojavljuju se i involutivne promjene na žlijezdama slinovnicama. Rezultat je toga pojava simptoma bola i pečenja oralne sluznice – stomatopyrosis i stomatodynia, što je osobito naglašeno na jeziku gdje nastaju glossopyrosis i glossodynia koji su praćeni promjenom okusne osjetljivosti – disgeusia, ili potpunim gubitkom okusa- ageusia.

Zbog promjena na žlijezdama slinovnicama uvjetovanih atrofijom žlijezdanih acinusa, ali i jatrogeno zbog medikamentne terapije (anksiolitici, sedativi, antihipertenzivi, antireumatici) česta je suhoća oralne sluznice – xerostomia (10).

## 7.1. NUSPOJAVE OHK NA SLUZNICI USNE ŠUPLJINE

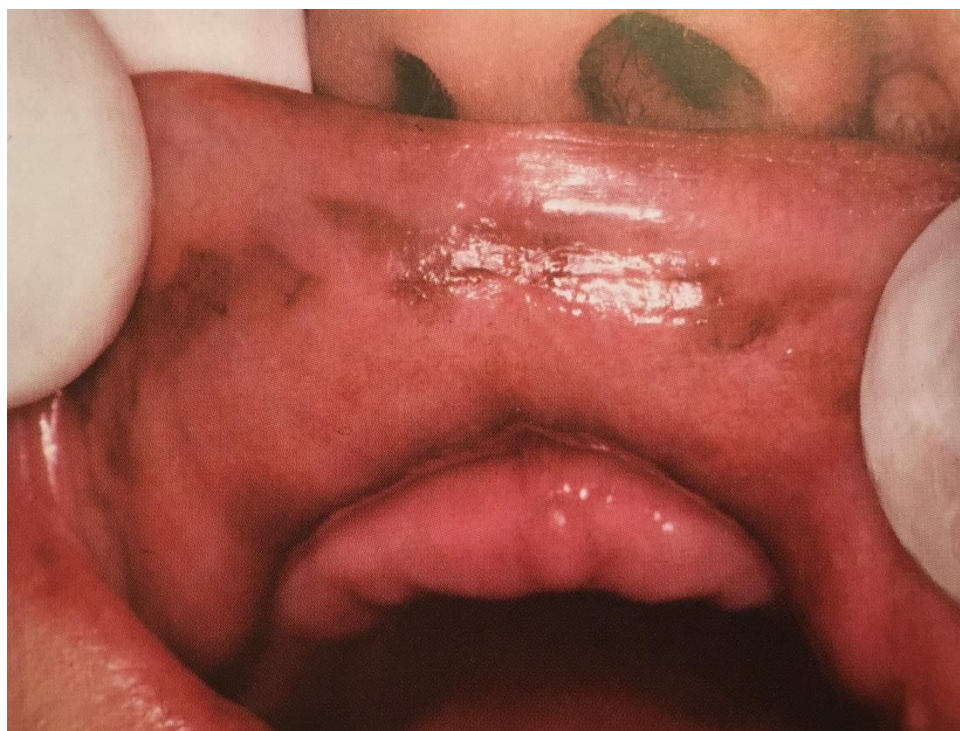Oralna hormonska kontracepcija i njezina konzumacija, u današnje vrijeme, na cijeli ljudski organizam ima vrlo mali broj nuspojava, a pogotovo te nuspojave su skoro pa zanemarive u području usne šupljine, no, ipak su moguće i to zahtijeva njihovo pravovremeno prepoznavanje.

Hiperplastični gingivitis ponekad se može pojaviti kod žena korisnica oralnih kontraceptiva (Slika 5).

Dijagnoza zahtijeva detaljnu anamnezu, isključivanje drugih etioloških uzroka te uklanjanje lokalnih iritacija i poučavanje o pravilnom provođenju oralne higijene i štetnosti loših navika (10).

U rijetke nuspojave OHK-e u usnoj šupljini navodi se i pojava pigmentacija na sluznici usne šupljine koje se klinički manifestiraju kao makule smeđe, sive i crne boje koje se mogu povećavati, a također se pojavljuju i na koži.

Dijagnoza zahtijeva iscrpnu anamnezu jer uz kontraceptive mnogi drugi lijekovi i njihova konzumacija tijekom duljeg vremena mogu izazvati pojavu pigmentacija na sluznicama i koži (11).



Slika 7. Medikamentozna melanoza Preuzeto: (11)

## 8. RASPRAVA

Iz svega navedenog vidljivo je da sredstva za kontrolu fertiliteta predstavljaju izuzetno važno područje medicine i farmakologije.

Usprkos problematičnosti u određenim moralnim svjetonazorima, uporaba kontracepcije danas je vrlo učestala i u stalnom je porastu i kao takva uvelike pomaže u racionalnom planiranju obitelji i populacijskog rasta. Planiranje obitelji izuzetno je važno, a ovisi o specifičnosti kulture i ekonomskoj situaciji u pojedinim zemljama svijeta, religiji, te edukaciji. Kontracepciju treba shvatiti kao ljudsko pravo na izbor, te metodu za očuvanje zdravlja majke i djeteta kao i odgovorno roditeljstvo koje je izuzetno važno za dobrobit buduće generacije. Pri izboru metode kontracepcije važno je biti informiran o njezinim prednostima i nedostacima, mogućim popratnim efektima, djelotvornosti, zaštiti od spolno prenosivih infekcija, te o pravilnom načinu uporabe, imajući u vidu dob, zdravstveno stanje, učestalost spolnih odnosa, te osobne stavove i uvjerenja korisnika.

Idealno kontracepcijsko sredstvo trebalo bi biti posve učinkovito, neškodljivo za korisnike i njihovo potomstvo, estetsko i za sve lako prihvatljivo, reverzibilno i jeftino. Iako su najraniji zapisi o uporabi nekih metoda kontracepcije stari čak pet tisućljeća, ni do danas idealno kontracepcijsko sredstvo nije pronađeno, a veliko je pitanje hoće li ikada i biti. Zbog toga mora postojati, a i danas postoji, vrlo širok izbor kontracepcijskih sredstava i metoda kako bi se za svaki par našlo najprihvatljivije rješenje.

Pri primjeni hormonskih kontracepcijskih sredstava treba voditi računa o interakciji kontracepcijskih steroida s nekim drugim lijekovima, potrebno je uzeti iscrpnu anamnezu i provesti potrebne dijagnostičke pretrage prije propisivanja oralne hormonske kontracepcije. Vrlo je važno i podučavanje korisnice o eventualnim komplikacijama i nuspojavama, te ukoliko dođe do istih, potrebno je javiti se liječniku.

## 9. ZAKLJUČAK

Na temelju navedenih podataka može se zaključiti da uporaba i dugogodišnja konzumacija bilo kojih lijekova, pa tako i korištenje oralne hormonske kontracepcije, nosi sa sobom kako pozitivne, tako i negativne popratne pojave. Uz kontracepcijski učinak kao glavnu značajku tih lijekova, oralni kontraceptivi imaju i čitav niz nekontracepcijskih koristi koji se koriste za liječenje mnogih medicinskih stanja i poremećaja kod žena. Budući da je djelovanje oralne hormonske kontracepcije opće, jer djeluje na cijeli organizam, a ne samo lokalno na spolne organe, negativne popratne pojave mogu se pojaviti u bilo kojem dijelu ljudskog organizma, pa tako i na području usne šupljine što se može manifestirati, iako rijetko, kao hipertrofični gingivitis ili u obliku pigmentacija na sluznici. U domeni stomatološke profesije važno je znati i promjene koje se mogu pojaviti na sluznici usne šupljine kao reakcija na fiziološke promjene u sekreciji spolnih hormona kroz životno razdoblje žene. Uporabom niskodozažnih preparata nuspojave su svedene na minimum i izrazito rijetke, ali je važno njihovo poznavanje zbog izuzetno velike populacije žena koje ova sredstva uzimaju kroz dulje razdoblje.

## 10. SAŽETAK

Kontracepcija u današnje vrijeme obuhvaća sve metode koje imaju za cilj izbjeći neželjenu trudnoću, a dijelimo ih na nefarmakološke (periodična apstinencija, metode barijere, sterilizacija) i farmakološke metode (spermicidi, hormonalna kontracepcija itd.). Hormonska se kontracepcija može primijeniti oralno, transdermalno, transvaginalno, u obliku intramuskularnih injekcija ili potkožnih implantata. Glavni mehanizam djelovanja je sinergističko, centralno i inhibitorno djelovanje estrogena i progesterona na hipotalamus i hipofizu. Posljedica toga je izostanak ovulacije te druge promjene unutar ženskog spolnog sustava. Kontracepcijske su tablete najčešće kombinirane, odnosno, njezini su sastojci različite vrste i doze estrogenih i gestagenih hormona, pri čemu su današnji moderni kontracepcijski pripravci niskodozirani. Osim kombiniranih postoje i kontracepcijske tablete koje sadrže samo gestagene hormone, s primjenom u osoba kod kojih je primjena estrogena kontraindicirana. Većina preparata koji danas postoje na tržištu spada u jednofaznu oralnu hormonsku kontracepciju, te sadrže jednake količine estrogena i gestagena u tabletama. Kontraceptivi su apsolutno kontraindicirani kod postojanja kardiovaskularnih bolesti, sistemskih bolesti, oštećenja jetre i hormonski ovisnim tumorima, a relativno kod životne dobi više od 35 godina uz pušenje ili kakav drugi rizični faktor. Nuspojave su rijetke, najčešće su to blage nuspojave, a od težih nuspojava najčešće se spominje povećana sklonost tromboembolijama. Unutar usne šupljine izrazito su rijetke nuspojave, a eventualno se mogu manifestirati kao hipertrofični gingivitis ili kao pigmentacije na sluznici.

## 11. SUMMARY

### The impact of hormonal oral contraceptives on the mucous membranes of the oral cavity

Contraception nowadays includes all the methods of avoiding unwanted pregnancy, which are divided into the non-pharmacological (periodic abstinence, barrier methods, sterilization) and pharmacological (spermicides, hormonal contraception, etc.). Hormonal contraception can be administered orally, transdermally, transvaginally, in the form of intramuscular injection or subcutaneous implant. The main action mechanism is the synergistic, central and inhibitory impact of estrogen and progesterone on the hypothalamus and pituitary gland, the consequences of which are the absence of ovulation and other changes in the female reproductive system. Contraceptive pills are usually combined, i.e. their components consist of different types and doses of estrogen and gestagen hormones, with the modern low-dose contraceptive preparation.

There are also the combined oral contraceptives, containing only progestogen hormones, for the cases when estrogen is contraindicated. The products available today are single-phase oral hormonal contraceptives containing equal amounts of estrogen and gestagen hormones in tablets. They are absolutely contraindicated with cardiovascular or systemic diseases, liver impairments and hormone-dependent tumors, and relatively contraindicated over 35 years of age with smoking or some other risk factor.

The side effects are rare and mostly mild; as to the severe ones, the most common one is the increased tendency to thromboembolism. There are extremely rare side effects within the mouth cavity that can possibly manifest as hypertrophic gingivitis or pigmentation of the mucous membranes.



## 12. LITERATURA

1. Magdić L. Kontracepcija - povijest, značenje, vrsta i uporaba. U: Šimunić V i suradnici. Kontracepcija i reproduksijsko zdravlje. Zagreb: FotoSoft; 2002. str. 45-51.
2. <http://www.plivazdravlje.hr/aktualno/clanak/27630/Kontracepcija.html>
3. [http://www.cybermed.hr/clanci/kontraindikacije\\_za\\_primjenu\\_oralnih\\_hormonskih\\_kontraceptiva\\_i\\_interakcija\\_s\\_lijekovima](http://www.cybermed.hr/clanci/kontraindikacije_za_primjenu_oralnih_hormonskih_kontraceptiva_i_interakcija_s_lijekovima)
4. Šimunić V & suradnici. Ginekologija. Naklada Ljevak d.o.o. Zagreb, 2001. str. 1-9, 341-344 .
5. Slika preuzeta s Interneta <http://www.zdravosfera.com/kako-lijeciti-afte/>
6. Linčir I i suradnice. Farmakologija za stomatologe, treće, obnovljeno i dopunjeno izdanje. Medicinska naklada, Zagreb, 2011. str. 311-314.
7. [http://www.hljk.hr/Portals/0/Kontracepcija\\_etecaj-skripta%20final.pdf](http://www.hljk.hr/Portals/0/Kontracepcija_etecaj-skripta%20final.pdf)
8. [http://www.cybermed.hr/centri\\_a\\_z/kontracepcija/metode\\_kontracepcije](http://www.cybermed.hr/centri_a_z/kontracepcija/metode_kontracepcije)
9. Dražančić A i suradnici. Porodništvo. II izdanje. Školska knjiga, Zagreb, 1999. str. 17-21.
10. Cekić – Arambašin A. i suautori. Oralna medicina. Školska knjiga , Zagreb, 2005. str. 126 – 129.
11. Vučićević Boras V. PRIRUČNIK ORALNIH BOLESTI od dijagnoze do terapije. Medicinska naklada, Zagreb, 2005. str. 108.

### 13. ŽIVOTOPIS

Karmela Milinković rođena je 8. srpnja 1991. godine u Gospiću, s prebivalištem u Smiljanu pokraj Gospića. Završila je Osnovnu školu dr. Jure Turića u Gospiću. Godine 2006. upisuje Opću gimnaziju u Gospiću koju završava 2010. godine s odličnim uspjehom. Iste godine upisuje Stomatološki fakultet u Zagrebu sa smjerom Dentalne medicine. Aktivno govori engleski jezik, te pasivno njemački jezik.