

# Dijagnostika i liječenje tumora epifarinksa

---

Krpan, Maja

Master's thesis / Diplomski rad

2016

Degree Grantor / Ustanova koja je dodijelila akademski / stručni stupanj: **University of Zagreb, School of Dental Medicine / Sveučilište u Zagrebu, Stomatološki fakultet**

Permanent link / Trajna poveznica: <https://um.nsk.hr/um:nbn:hr:127:494367>

Rights / Prava: [Attribution-NonCommercial-NoDerivs 3.0 Unported / Imenovanje-Nekomercijalno-Bez prerada 3.0](#)

Download date / Datum preuzimanja: **2024-09-20**



Repository / Repozitorij:

[University of Zagreb School of Dental Medicine Repository](#)



SVEUČILIŠTE U ZAGREBU

STOMATOLOŠKI FAKULTET

Maja Krpan

**DIJAGNOSTIKA I LIJEČENJE**

**TUMORA EPIFARINKSA**

DIPLOMSKI RAD

Zagreb, rujan 2016.

Rad je ostvaren u Kliničkom bolničkom centru „Sestre milosrdnice“, Klinika za otorinolaringologiju.

Voditelj rada: prof. dr. sc. Davor Vagić, Klinički bolnički centar „Sestre milosrdnice“

Lektor za hrvatski i engleski jezik: Iva Popovački Kramarić; prof. hrvatskog i engleskog jezika i književnosti; Jaruščica 17c, Zagreb; 0989404829.

Rad sadržava: 32 stranice

4 slike

2 tablice

1 CD

Zahvaljujem svome mentoru prof. dr. sc. Davoru Vagiću na uloženom vremenu i trudu pri izradi ovog rada.

Također zahvaljujem svojoj obitelji koja me podupirala tijekom cijelog studija i omogućila mi školovanje.

## SADRŽAJ

1. UVOD.....	1
2. ANATOMIJA ŽDRIJELA.....	3
2.1. Anatomija nosnog dijela ždrijela.....	4
2.2. Građa ždrijela.....	5
2.3. Vaskularizacija nosnog dijela ždrijela.....	5
2.4. Inervacija ždrijela .....	5
2.5. Histologija nosnog dijela ždrijela.....	6
3. TUMORI EPIFARINKSA.....	7
3.1. Učestalost .....	7
3.2. Dobna i spolna raspodjela.....	7
3.3. Etiologija.....	8
4. DOBROĆUDNI I ZLOĆUDNI TUMORI EPIFARINKSA.....	9
5. DOBROĆUDNI TUMORI EPIFARINKSA.....	11
5.1. Juvenilni angiofibrom.....	11
5.1.1. Dijagnostički postupci.....	11
5.1.2. Liječenje.....	12
6. ZLOĆUDNI TUMORI EPIFARINKSA.....	15
6.1. Karcinom nazofarinksa.....	15
6.1.1. Patohistološka klasifikacija.....	16
6.1.2. Stupnjevanje.....	17

6.1.3. Dijagnostički postupci.....	20
6.1.4. Liječenje.....	21
6.1.5. Uloga liječnika dentalne medicine u liječenju pacijenata zračenih u području glave i vrata.....	22
7. ZAKLJUČAK.....	26
8. SAŽETAK.....	28
9. SUMMARY.....	29
10. LITERATURA.....	30
11. ŽIVOTOPIS.....	32

### **Popis oznaka i kratica**

NPC -*nasopharyngeal carcinoma*

EBV - Epstein-Barrov virus

JNA -*juvenile angiofibroma*

DNA - deoksiribonukleinska kiselina

## 1. UVOD

Epifarinks može biti sjelo benignih i malignih tumora.

Svi tumori epifarinksa očituju se jednostranom ili obostranom opstrukcijom, konduktivnim smetnjama sluha zbog disfunkcije Eustahijeve tube te retencijom nosnog sekreta (1).

Karakterističan položaj epifarinksa i njegov topografsko-anatomski odnos s okolnim strukturama razlog je kasnijeg pojavljivanja simptoma (2).

Poznato je da je dijagnostika tumora epifarinksa teška, a isto tako da je zbog krive i kasne dijagnoze prognoza osobito nepovoljna.

Kod benignih tumora epifarinksa problem nije ni u dijagnozi, a u većini slučajeva ni u prognozi, nego u metodi liječenja.

Neki stručnjaci smatraju da je kod juvenilnog fibroma, koji je dobroćudni tumor epifarinksa, opasniji zahvat nego sama bolest (3).

Svrha ovog rada je spomenuti sve tumore, benigne i maligne, koji se mogu pojaviti u području epifarinksa te bolje upoznati i razumijeti najčešći benigni tumor, juvenilni angiofibrom i maligni, karcinom nazofarinksa. Želja je upozoriti na teškoće u postavljanju prave dijagnoze, na dužinu izgubljenog vremena te na kompleksnost liječenja tumora epifarinksa.

Također, namjera je podići svijest među liječnicima dentalne medicine kako bi na vrijeme mogli prepoznati eventualnu promjenu te pacijenta pravodobno uputiti specijalistu otorinolaringologu.



Liječnici dentalne medicine imaju veliku ulogu u liječenju pacijenata koji primaju radioterapiju u području glave i vrata.

Pravovremenom stomatološkom sanacijom i praćenjem pacijenta kroz cijelo vrijeme terapije, uvelike se može poboljšati kvaliteta života i smanjiti moguće akutne i kronične komplikacije.

## 2. ANATOMIJA ŽDRIJELA

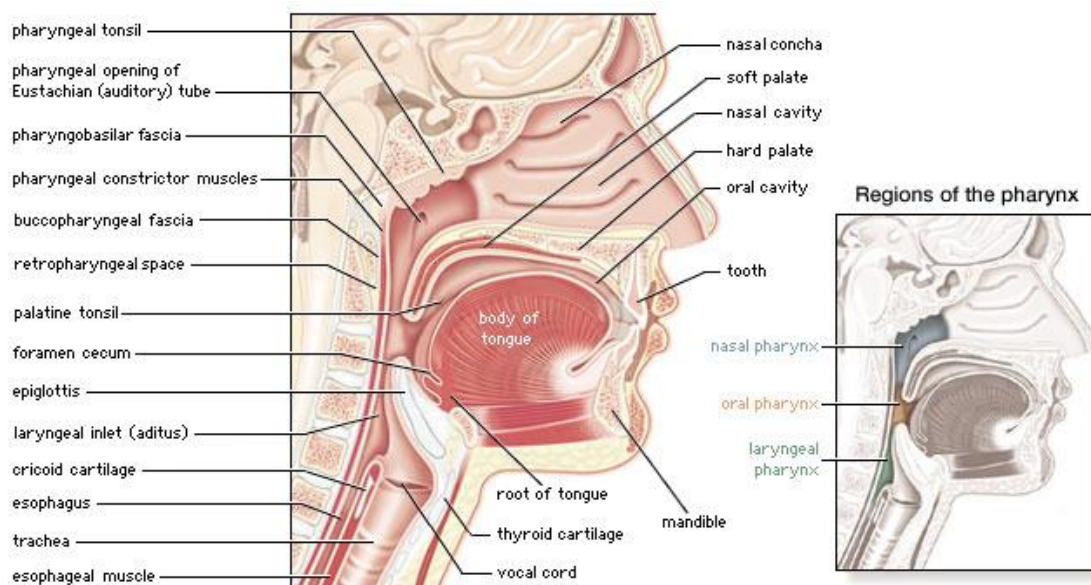
Ždrijelo (*pharynx*) je cjevasti organ smješten između usta i jednjaka.

Funkcionalno pripada probavnom i dišnom sustavu.

Prema gore, ždrijelo seže do lubanjske baze, a prema dolje do ravnine koja prolazi donjim rubom prstenaste hrskavice grkljana, odnosno šestim vratnim kralješkom.

Dijeli se na tri dijela:

- pars nasalis pharyngis (*nasopharynx* ili *epipharynx*),
- pars oralis pharyngis (*mezopharynx* ili *oropharynx*),
- pars laryngea pharyngis (*hypopharynx* ili *laryngopharynx*) (4).



Slika 1. Anatomija nosnog i usnog dijela ždrijela uz prikaz dijelova ždrijela. Preuzeto iz (5).

## 2.1. Anatomija nosnog dijela ždrijela

Nosni dio ždrijela proteže se od baze lubanje do stražnje plohe mekog nepca kada je ono postavljeno vodoravno, npr. pri gutanju. Klinički se još zove i *epipharynx* ili *nasopharynx*. Na lateralnoj stijenci nalazi se ždrijelno ušće slušne cijevi, *ostium pharyngeum tubae auditivae*. Iza njega se nalazi izbočenje koje tvori medijalnu hrskavičnu stijenku slušne cijevi, *torus tubarius*.

*Ostium pharyngenum* ili ušće slušne cijevi omeđeno je dvama naborima. Sprijeda je *plica salpingopalatina*, a straga je *plica salpingopharyngea*. U njoj se nalazi istoimeni mišić, *m. salpingopharyngeus*, koji sudjeluje u podizanju ždrijela. Između dvaju nabora, a ispod ušća slušne cijevi, nalazi se izbočenje sluznice, *torus levatorius*, koje oblikuje *m. levator veli palatini*. Iza i gore od izbočine slušne cijevi nalazi se udubina, *recessus pharyngeus*.

Svod nosnog ždrijela, *fornix pharyngis*, odgovara donjoj strani tijela klinaste kosti.

Tu se nalazi nakupina limfatičnog tkiva, *tonsilla pharyngealis*.

Limfatično tkivo može biti dobro razvijeno i u lateralnoj stijenci nosnog dijela ždrijela, a osobito oko ušća slušne cijevi, pa se naziva *tonsilla tubaria* (4).

Prema naprijed, kroz otvor hoana, *choanae*, komunicira s nosnom šupljinom.

Straga su prvi i drugi vratni kralježak (6).

Dno čini meko nepce i nazofaringealni tjesnac. U trenutku guranja ili fonacije meko nepce se podiže, epifarinks se odiže i biva odvojen od mezofarinksa(7).

## 2.2. Građa ždrijela

Ždrijelo je građeno od pet slojeva. Iznutra prema van nalaze se:

1. sluznica, *tela mucosa*, koja sadržava male ždrijelne žlijezde, *glandulae pharyngeae*;
2. podsluznica, *tela submucosa*;
3. *fascia pharyngobasilaris*, koja je učvršćena za lubanjsku bazu;
4. ždrijelni mišići, *musculi pharyngei*;
5. *fascia buccopharyngea*, rahlo vezivno tkivo koje ždrijelo oblaže izvana (4).

## 2.3. Vaskularizacija nosnog dijela ždrijela

Arterijska opskrba dolazi od vanjske karotidne arterije, *a. carotis externa*, i to od navedenih ogranaka: *a. pharyngea ascendens*, *a. facialis* i *a. maxillaris*.

Venska drenaža provodi se pomoću vena ždrijelnog spleta, *plexus pharyngeus* i pterigoidnog spleta, *plexus pterygoideus* koje se ulijevaju u unutarnju jugularnu venu, *v. jugularis interna* (4).

## 2.4. Inervacija ždrijela

Najveći dio osjetne i cijela motorna inervacija ždrijela dolazi iz ždrijelnog živčanog spleta, *plexus pharyngeus*. Splet tvore ogranci *n. glossopharyngeusa* (IX) i *n. vagusa* (X) te simpatički ogranci iz gornjeg cervikalnog ganglija. Motorna vlakna za ždrijelne mišiće vagalnom živcu dolaze

od kranijalnog korijena akcesornog živca (XI), koji ih predaje vagusu. Osjetnu inervaciju epifarinksu daje *n. maxillaris* (V<sub>2</sub>) (4).

## **2.5. Histologija nosnog dijela ždrijela**

Nosni dio ždrijela spada u provodni dio dišnog sustava i prekriven je respiracijskim epitelom. Tipičan respiracijski epitel sastoji se od pet vrsta stanica među kojima su najbrojnije cilindrične stanice s trepetljikama.

Sljedeće po brojnosti su vrčaste stanice koje izlučuju sluz (8).

*Tunica mucosa* prekrivena je višestrukim cilindričnim epitelom s trepetljikama i vrčastim stanicama.

Na prijelazu mnogoslojnoga pločastog epitela mezofarinksa u višeredni cilindrični epitel epifarinksa pojavljuje se zona mnogoslojnoga cilindričnog epitela. Epitel leži na dobro razvijenoj bazalnoj lamini. U lamini propriji veći broj limfnih čvorića u nakupini tvori ždrijelnu tonzilu, *tonsilla pharyngea*.

*Tunica submucosa* sadržava mješovite seromukozne žlijezde (9).

### **3. TUMORI EPIFARINKSA**

#### **3.1. Učestalost**

Rak nosnog ždrijela (NPC) nije etiološki povezan s pušenjem ili prekomjernom konzumacijom žestokih alkoholnih pića. Vrlo je učestao u jugozapadnoj Aziji gdje incidencija iznosi 10 do 53 oboljela godišnje. Iako relativno rijedak u zapadnim zemljama, problem je u onim područjima SAD-a u kojima obitavaju velike populacije imigranata iz Kine (Azije). Eskimi na Aljasci i Grenlandu te Tunižani bilježe 15 do 20 oboljelih godišnje (10).

#### **3.2. Dobna i spolna raspodjela**

Dobna je distribucija s NPC-om bimodalna. U područjima niskog rizika ima dva vrha učestalosti, najprije od 15. do 25. godine života, a zatim od 50. do 59. godine. U područjima s visokim rizikom porast je učestalosti uočen nakon 30. godine života, s vrhuncem od 40. do 60. godine života.

Karcinom je učestaliji u muškaraca, a odnos muškarci:žene iznosi 3:1 (10, 11).

Juvenilni angiofibrom pojavljuje se u dječaka u dobi nakon desete godine, najčešće od 15. do 20. godine (12).

### **3.3. Etiologija**

NPC nastaje kao rezultat genetske sklonosti i čimbenika kao što su karcinogeni u hrani i okolišu te zbog infekcije Epstein-Barrovim virusom (EBV).

Dokazi koji govore za genetičke činitelje udružene s NPC-om jesu genotipovi HLA-A2 i HLA-Bsin2 koji prevladavaju u osoba iz južne Kine.

Opisane su rijetke pojave velike učestalosti raka nosnog ždrijela u pojedinim obiteljima.

Moguće je da pri malignoj transformaciji pri nastanku NPC-a sudjeluju i drugi čimbenici, primjerice navika učestalog konzumiranja usoljene ribe i hrane konzervirane karcinogenim nitrozaminima.

U gotovo svim uzorcima NPC može se izolirati EBV-DNA. Nadalje, monoklonska EBV-DNA vjerojatno nastaje infekcijom jedne stanice EBV-om koja tako postaje progenitor. Pretpostavlja se da je EBV prisutan u stanici tijekom maligne transformacije te pridonosi poticanju raznih zbivanja tijekom zloćudne preobrazbe (10).

Etiologija juvenilnog angiofibroma je nepoznata. Misli se da je uzrok u poremećaju razvoja baze lubanje. Dolazi u obzir i poremećaj u hormonalnom sustavu jer obolijevaju muškarci češće prije puberteta (2).

#### 4. DOBROČUDNI I ZLOČUDNI TUMORI EPIFARINKSA

##### BENIGNI TUMORI

###### Razvojni:

- Thornwaldova cista,
- dlakavi polip,
- teratomi (različita podrijetla).

###### Ektodermalni:

- papilom ,
- adenomatozni polipi.

###### Mezodermalni:

- juvenilni angiofibrom,
- fibromiksomatozni polipi,
- hoanalni polipi,
- osteomi,
- fibrozna displazija,
- kraniofaringeom,
- solitarni fibrozni tumor,
- dezmoidna fibromatoza
- švanom.

##### MALIGNI TUMORI

###### Epitelni:

- karcinom nazofarinksa,
- nediferencirani karcinom,
- karcinom pločastih stanica.

###### Embrionalni:

- hordom.

###### Limfoidni:

- limfom.

###### Mezodermalni:

- hemangiopericitom,
- maligni fibrozni histiocitom,
- rabdomiosarkom.



Benigni tumori žlijezda slinovnica:

- pleomorfni adenom,
- monomorfni adenom.

Maligni tumori žlijezda slinovnica:

- adenoid cistični karcinom,
- mukoepidermoidni karcinom,
- karcinom acinusnih stanica,
- adenokarcinom.

Metastatski tumori:

- adenokarcinom,
- papilarni karcinom (2).

## **5. DOBROĆUDNI TUMORI EPIFARINKSA**

Benigni tumori epifarinksa relativno su rijetki. Njihovo je obilježje da ne daju metastaze i ne infiltriraju se u okolno zdravo tkivo, već ga potiskuju, odnosno rastu ekspanzivno. Od svih benignih tumora u epifarinksu najčešće se pojavljuje juvenilni angiofibrom (13).

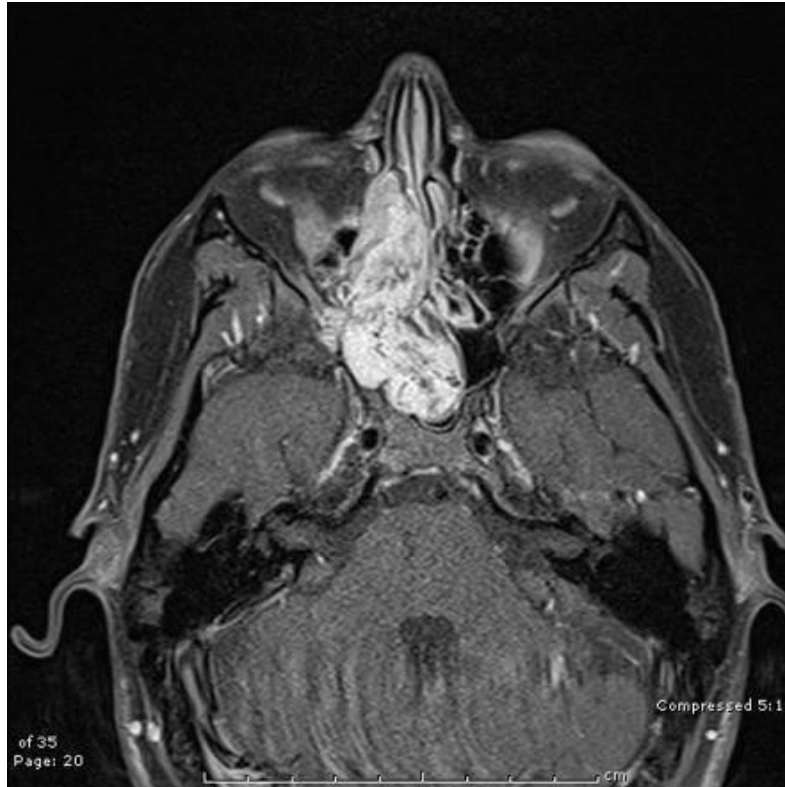### **5.1. Juvenilni angiofibrom**

Juvenilni angiofibrom je benigni tumor koji nastaje iz periosta na krovu epifarinksa. Miješane je građe. Sastoji se od vezivnih elemenata i obilja krvnih žila, otuda mu i ime. Prekriven je sluznicom koja je također bogato opskrbljena krvnim žilama i često krvari. Palpatorno tvrd, raste u epifarinksu, širokom bazom priliježe uz bazu sfenoida. Rastom zahvaća kost te prodire u susjedne strukture, očnu šupljinu, retromaksilarni prostor, pterigopalatinalnu jamu, bazu lubanje, endokranij. Opstrukcija epifarinksa ima za posljedicu otežano disanje kroz nos, provodnu naglušost, patološku rinoreju, a u kasnijim fazama prisutne su glavobolje i smetnje vida (12).

#### **5.1.1. Dijagnostički postupci**

U dijagnostičkom postupku važno mjesto ima rendgenska dijagnostika (rendgenski tomogrami epifarinksa, kompjutorizirana tomografija,

angiografija). Biopsija je kontraindicirana zbog obilna i za život opasna krvarenja (12).



Slika 2. Juvenilni angiofibrom nazofarinksa. Preuzeto iz (14).

### 5.1.2. Liječenje

U terapiji JNA, većina autora se zalaže za kiruršku terapiju iako neki smatraju da operativni zahvat može biti opasniji nego sama bolest.

Zbog sklonosti krvarenju, ekstirpacija JNA spada među teške i opasne operacije u otorinolaringologiji. Žestoka krvarenja mogu nastati za vrijeme, a često i poslije operacije. Osim krvarenja, postoji opasnost i od ozljede

endokranija i naknadne infekcije meninga. Opasnosti su tim veće što je tumor veći.

Prije operacije teško je pouzdano znati u kojem smjeru se tumor širi pa stoga svaki tumor valja operirati s najvećim oprezom. Tehnika ekstirpacije ovakvih tumora nije jedinstvena i svaki operater se trudi da se osigura prema vlastitom iskustvu.

Operacija se izvodi u općoj anesteziji i to najčešće putem traheotomije, budući da tubus u ustima ometa rad operateru. Nakon izvedene traheotomije pristupa se podvezivanju vanjske karotide na onoj strani na kojoj pretpostavljamo inserciju tumora. Zatim se pomoću čvrstog otvarača usta maksimalno otvore i meko se nepce paramedijalno razreže sve do kosti tvrdog nepca radi lakšeg pristupa epifarinksu.

Hipofarinks se čvrsto tamponira da bi se spriječilo prodiranje krvi u jednjak ili grkljan. Kroz vestibulum usta one strane na kojoj se pretpostavlja insercija tumora, otvori se sinus maksilaris, a otkleše se i čitav medijalni zid sinusa zajedno s donjom školjkom. Za pristup tumoru vrlo je dobar i transnazalni pristup.

Nakon pažljive hemostaze tumor se obuhvati vrlo jakim kliještima kroz usta, tako da se pomicanjem kliješta može dobro uočiti insercija tumora.

Kliješta služe za fiksaciju tumora i kao pripomoć drugoj ruci koja raspatorijem pokušava pažljivo odljuštiti tumor od kosti baze lubanje i

ptorigoida gdje tumor obično inserira širokom plohom. Ovaj akt operacije obično je jako krvav, a krv se nastoji odstraniti sisaljkom.

Glavni dio tumora obično se izvadi kroz usta, a ostaci kroz sinus maksilaris.

Kada se tumor odstrani u potpunosti, obično se može konstatirati da je i krvarenje potpuno stalo. Meko nepce se sašije bez poteškoća, a epifarinks se tamponira tamponom koji se ostavi nekoliko dana, a zatim se izvuče kroz vestibulum.

Ako je tumor u potpunosti odstranjen, slijedi faza oporavka koja traje nekoliko tjedana.

Ako tumor nije dobro odstranjen, brzo se pojavljuju recidivi koji zahtijevaju novu operaciju (3).

Prodor tumora prema endokraniju kontraindikacija je za kiruršku terapiju.

Tada se preporučuje palijativna terapija zračenjem (13).

Prognoza je nakon radikalnog odstranjenja JNA-a odlična (1).

## **6. ZLOĆUDNI TUMORI EPIFARINKSA**

Od malignih tumora u epifarinksu najčešći je karcinom koji se rijetko pojavljuje, osim u određenim etničkim skupinama ljudi. Ostali maligni tumori raznolika podrijetla još su rjeđi. Njihovo je obilježje agresivna infiltracija okolnog zdravog tkiva i udaljene metastaze u tijelu (13).

### **6.1. Karcinom nazofarinksa**

Tumor izrasta iz sluznice epifarinksa i javlja se u tri forme: vegetativnoj, ulceroznoj i infiltrativnoj.

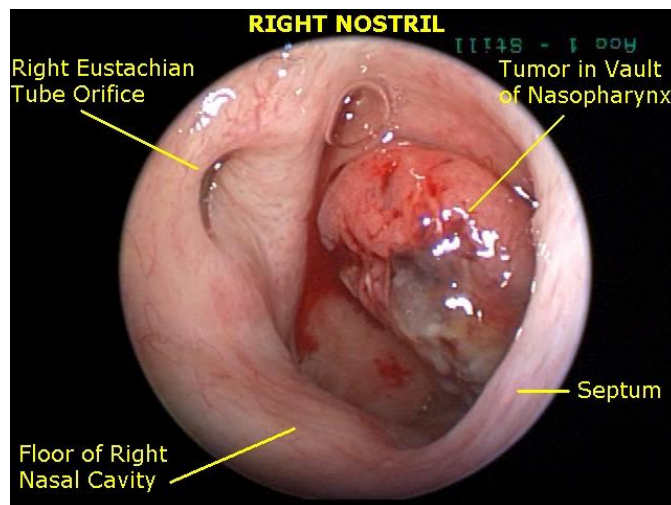
Više je od 80% tumora jednostrano s podjednakom učestalošću objiju strana.

NPC ima izražena invazivna i metastatska obilježja. Lokalno se može širiti prema sfenoidnom i kavernoznom sinus, bazi lubanje i klivusu, lateralnom parafaringealnom prostoru i srednjem uhu, prema mezofarinksu, krajnicima i prvome vratnom kralješku ili pak prema nosnoj šupljini, perifernome živčanom sustavu i orbitalnoj invaziji (15).

Gotovo svi pacijenti imaju kliničke simptome u vrijeme postavljanja dijagnoze.

Manje od 1% oboljelih nema simptoma i u njih se karcinom dijagnosticira slučajno. Najčešće očitovanje karcinoma jest kvržica na vratu koja nastaje zbog metastaza u limfnim čvorovima. Metastaze su rano uočljive zbog obilne i bilateralne limfne drenaže.

Osim navedenog, pacijenti se često žale na sukrvavi ispljuvak bez bolova. Epistaksa nije uobičajena ili se rjeđe pojavljuje jer se tumor nalazi u postnazalnom području, a tendencija je krvi da gravitira od tumora i tako se miješa s izlučenom slinom i uzrokuje sukrvavi ispljuvak. Gluhoća je, međutim, češće prisutna zbog tubarne opstrukcije i upale srednjeg uha. Ostali simptomi uključuju nosne opstrukcije i unilateralni tinitus, otalgiju, bolove u vratu, gubitak težine te diplopiju. U fazi infiltracije lubanjske baze pojavljuju se glavobolje, ali i pareze kranijalnih živaca (1, 2, 13).



Slika 3. Karcinom nazofarinksa. Preuzeto iz (16).

#### 6.1.1. Patohistološka klasifikacija

Prema Svjetskoj zdravstvenoj organizaciji, NPC se dijeli u tri kategorije prema histološkim obilježjima.

Tablica 1. Vrste NPC-a prema histološkim obilježjima (10).

Vrste tumora	Histološka obilježja	Učestalost
tip 1	orožnjeli rak pločastih stanica	10%
tip 2	neorožnjeli rak pločastih stanica	20%
tip 3	nediferencirani rak (limfoepiteliom)	70%

Tip 1 označuje umjereno do dobro diferencirane stanice nalik ostalim keratinizirajućim planocelularnim karcinomima i javljaju se u starijoj dobnoj skupini.

Tip 2 označuje varijabilnu diferencijaciju stanica (od zrelih do anaplastičnih) bez keratina ili minimalno pristupnim. Može nalikovati karcinomu prijelaznih stanica.

Tip 3 je najčešći oblik NPC-a, većinom u mlađih pacijenata, često i mlađih od 20. godine života, i teško ga je diferencirati (1).

#### 6.1.2. Stupnjevanje

Prema klasifikaciji združenog tijela Američkog odbora Međunarodne unije za borbu protiv raka iz 2002. godine.



Tablica 2. TNM klasifikacija Američkog udruženja za rak (10).

Primarni tumor
TX- primarni se tumor ne može procijeniti
T0- nema dokaza o primarnom tumoru
Tis- karcinom in situ
T1- tumor se nalazi samo u nosnom ždrijelu
T2- tumor se proširio u meke česti srednjeg ždrijela ili nosa
T2a- pritom nije zahvaćen parafarinks
T2b- parafarinks je zahvaćen
T3- tumor je zahvatio kosti i/ili paranasalne sinuse
T4- tumor se širi intrakranijski i/ili zahvaća moždane živce, infratemporalnu jamu, hipofarinks, orbitu ili prostor žvačnih mišića
Regionalni limfni čvorovi
NX- regionalni limfni čvorovi ne mogu se procjenjivati
N0- nema metastaza u regionalnim limfnim čvorovima
N1- unilateralne metastaze u limfnome čvoru, najvećeg promjera do 6 cm, iznad supraklavikularne jame

N2- bilateralne metastaze u limfnome čvoru, do 6 cm u najvećem promjeru, iznad supraklavikularne jame
N3- metastaze u limfnome čvoru
N3a- veće od 6 cm
N3b- proteže se u supraklavikularnu jamu

Udaljene metastaze
MX- udaljene metastaze ne mogu se procijeniti
M0- nema udaljenih metastaza
M1- udaljene metastaze

Stupanj I. – T1, N0, M0.

Stupanj II. A – T2a, N0, M0.

Stupanj II. B – T1/ T2a, N1, M0; T2b, N0/ N1, M0.

Stupanj III. – T1/ T2a/ T2b, N2, M0; T3, N0/ N1/ N2, M0.

Stupanj IV. A – T4, N0/ N1/ N2, M0.

Stupanj IV. B – svaki T, N3, M0.

Stupanj IV. C – svaki T, svaki N, M1.

Dvije trećine bolesnika s NPC-om u vrijeme postavljanja dijagnoze pokazuje uznapredovali karcinom sa stupnjem III ili IV. Samo oko 10%

novodijagnosticiranih pacijenata ima stupanj I. uznapredovalosti karcinoma (2).

### 6.1.3. Dijagnostički postupci

CT ili MR (s kontrastom) radiološki su modaliteti izbora. Treba utvrditi širi li se tumor intrakranijski u moždani parenhim ili kavernozi sinus. Intrakranijsko širenje može nastati kroz foramen ovale, foramen spinosum, foramen lacerum, karotidni kanal i jugularni foramen. Treba odrediti je li se tumor raširio u retrofaringealni, parafaringealni i pterigomaksilarni prostor, u fosu infratemporalis te u sinuse.

Rutinski se mora zatražiti RTG prsnog koša, CT abdomena treba učiniti ako vrijednosti pretraga jetrene funkcije nisu uredne, a za svakog bolesnika s IV. stupnjem NPC-a treba učiniti sken kostiju te prema potrebi i punkciju koštane srži radi pronalaženja udaljenih metastaza.

Vrlo važan postupak u dijagnostici NPC-a jest histološka potvrda dobivena biopsijom koja se izvodi transnazalno najčešće pod lokalnom anestezijom s pomoću endoskopa. Potrebno je uzeti više odvojenih uzoraka primarnog tumora da bi se mogla precizno odrediti podvrsta tumora prema Svjetskoj zdravstvenoj organizaciji.

Citološka punkcija tvorbe u vratu može katkad olakšati traženje sjajela primarnog tumora.

Od laboratorijskih se nalaza izvode serološki nalazi EBV titra (10).

#### 6.1.4. Liječenje

Radioterapija eksternim izvorom zračenja prvi je izbor liječenja NPC-a, a to se odnosi i na primarni tumor i na metastaze u vratu. Takav je izbor opravdan zbog toga što se pri nekeratiniziranim podvrstama radi o tumorima velike osjetljivosti na zračenje te stoga što je nosno ždrijelo vrlo kompleksno anatomsko područje pa postoje znatna ograničenja u kirurškim postupcima. Primarni tumor u novijem se razdoblju sve učinkovitije liječi jer se modernim radiološkim tehnikama sijelo tumora znatno pouzdanije prikazuje, a modernim radioterapijskim tehnikama efikasnije postiže tumoricidna doza zračenja u NPC-u.

Samo zračenje je općenito prihvaćen postupak za I. i II. stupanj NPC-a, dok se pacijenti s III. i IV. stupnjem NPC-a liječe istodobnom kemoterapijom i zračenjem.

Kemoterapija se prema razdoblju u kojem se primjenjuje može podijeliti na neoadjuvantnu (prije), konkurentnu (tijekom) ili adjuvantnu (nakon zračenja). Primjenjuju se različiti lijekovi: cisplatinum, 5-fluorouracil, doksorubicin, epirubicin, bleomicin, methotreksat i vinka alkaloidi. Razvijeni su različiti načini kemoterapije kako bi se povećao terapijski odgovor, a istodobno minimalizirala toksičnost.

Nakon terapije u 15 do 50% bolesnika nalaze se primarni tumori koji nisu u cijelosti nestali ili se nakon kratkog razdoblja pojavljuju recidivi.

Kirurgiji se pristupa kod recidiva i tumora koji su zahvatili srednju lubanjsku jamu, iako se lokalni recidivi mogu liječiti i brahiterapijom. Kontraindicirajuća stanja za kirurški postupak jesu infiltracija kavernoznog sinusa, kranijalnih živaca i karotidne arterije zbog male stope zalječenja koja se takvim kirurškim zahvatom može postići te zbog velikog broja pobola i smrtnosti uzrokovanih operacijom. Radikalna disekcija vrata primjenjuje se pri neuspješnom zračenju metastaza u vratu.

Velika je prevalencija udaljenih metastaza u bolesnika s NPC-om u usporedbi prema bolesnicima s drugim sijelima primarnih tumora glave i vrata. Udaljene metastaze su znatno češće u bolesnika u kojih su registrirane metastaze u vratu.

Najčešće sjelo udaljenih metastaza su pluća, zatim kosti i jetra. Postupci kojima danas raspolažemo nisu efikasni u zalječenju udaljenih metastaza. Svrha palijacijskog liječenja jest kontrola boli, smanjivanje simptoma i produženje života. Pri tome je u prvom planu zračenje, a primjena kemoterapije mora biti dobro odvagana u svakog bolesnika (10).

#### 6.1.5. Uloga liječnika dentalne medicine u liječenju pacijenata zračenih u području glave i vrata

Ionizacijsko zračenje uzrokuje mitotičku smrt stanica formirajući slobodne radikale. Dolazi do remećenja staničnog ciklusa i stanične smrti. Osim djelovanja na zloćudne stanice, oštećuje se i DNK zdravih stanica koje

se prestaju dijeliti i umiru. Komplikacije terapijskog zračenja glave i vrata dijele se na akutne i kronične.

Akutne komplikacije razvijaju se tijekom rane faze zračenja i završavaju 2 do 3 tjedna nakon završetka terapije.

U akutne komplikacije zračenja ubrajaju se oralni mukozitis, gubitak okusa i suhoća usta.

Kronične komplikacije počinju se manifestirati nekoliko tjedana do nekoliko mjeseci ili godina nakon završetka zračenja.

U kronične komplikacije zračenja ubrajaju se radijacijski karijes, trizmus i osteoradionekroza.

Svaki pacijent koji će se podvrgnuti zračenju trebao bi prije početka terapije proći kompletnu stomatološku obradu te pristupiti zračenju s potpuno saniranom usnom šupljinom. Idealno bi bilo započeti liječenje tri tjedna prije početka zračenja. U tom vremenu stignu se obaviti svi potrebni zahvati i ostaje dovoljno vremena za cijeljenje.

Najvažniji korak u obradi pacijenta prije zračenja je minimalizirati rizik za nastanak osteoradionekroze eliminacijom potrebe za ekstrakcijama nakon zračenja. To se postiže ekstrakcijom svih zuba s upitnom prognozom. Tijekom ekstrakcije treba nastojati što manje traumatizirati tkivo. U pravilu sve kirurške zahvate treba završiti najmanje 14 dana prije početka zračenja.

Čišćenje i poliranje korjenova treba završiti 10 do 14 dana prije početka zračenja da se omogući cijeljenje.

Sve kariozne zube potrebno je sanirati ispunima.

Preporučuje se započeti stimulacijom žlijezda slinovnica kako bi se smanjio intenzitet suhoće usta nakon zračenja. Da bi se spriječio ili usporio nastanak trizmusa, pacijente je potrebno podučiti vježbi maksimalnog otvaranja usta. S vježbom treba započeti čim počne zračenje. Pacijentima treba objasniti važnost održavanja dobre oralne higijene i dati im detaljne upute za njeno provođenje.

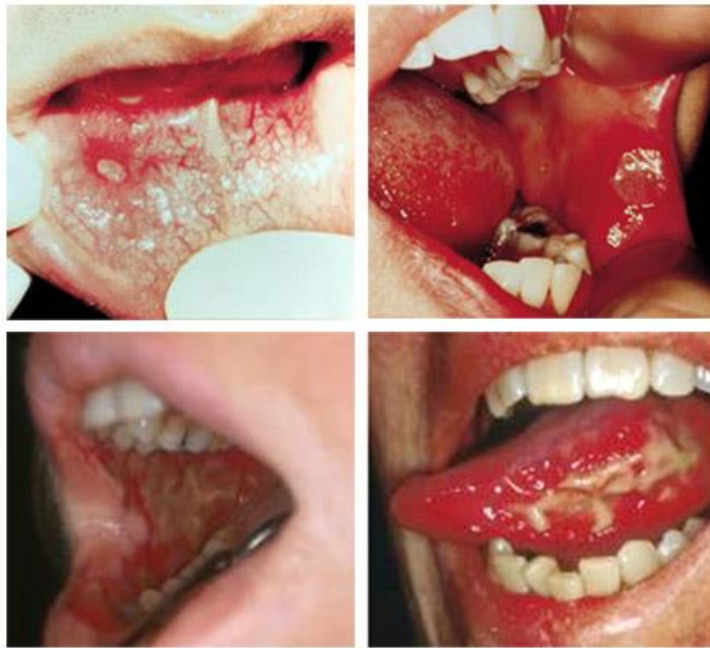Tijekom zračenja u usnoj šupljini dominira mukozitis tako da su mjere stomatološkog liječenja usmjerene prema kontroli boli i upale, održavanju vlažnosti usne šupljine i sprječavanju infekcija sluznice.

Idealno bi bilo da u ovom razdoblju pacijenti dolaze jednom u 7 do 14 dana na kontrolu.

Nakon zračenja izuzetno je važno da pacijenti dolaze na redovite kontrole zbog pravovremene dijagnoze i sanacije kasnih komplikacija zračenja. U početku se kontrole provode jednom mjesečno, a kasnije se njihova dinamika određuje individualno.

Opasnost od nastanka osteoradionekroze je doživotna i kirurškim zahvatom u ozračenju se kosti povećava za 50% tako da ekstrakcije (i ostale kirurške zahvate) treba izbjegavati. Ako se ekstrakcija ipak mora obaviti, treba je izvesti sa što manje traume, a pacijenta zaštititi antibioticima.

Izrada novih protetskih nadomjestaka može započeti 3 do 6 mjeseci nakon završetka zračenja (17).



Slika 4. Oralni mukozitis. Preuzeto iz (18).



## 7. ZAKLJUČAK

Tumori epifarinksa mogu biti dobroćudni i zloćudni. Od dobroćudnih najučestaliji je JNA koji se, za razliku od zloćudnih, liječi mnogo uspješnije nakon radikalnog odstranjenja uz angiografsku pripremu. Međutim, sklon je recidivima.

Maligni tumori epifarinksa prisutni su u osoba obaju spolova, i to uglavnom u mlađoj i srednjoj životnoj dobi. Najveća učestalost obolijevanja od malignih tumora epifarinksa jest u zemljama jugozapadne Azije što se povezuje s prehrambenim navikama iako s etiološkog aspekta, prvo mjesto u nastajanju zloćudnih tumora epifarinksa zauzima Epstein-Barrov virus (EBV). Od malignih tumora u epifarinksu najčešći je karcinom.

Problem u dijagnozi predstavlja karakterističan položaj nosnog dijela ždrijela koji je teško dostupan, kao i dug tijek bolesti bez simptoma. Bolesnici nerijetko kasno traže liječničku pomoć, u fazi kad bolest pokazuje već uznapredovalu proširenost, što dovodi do visoke stope neuspjeha u liječenju. Zbog kasnog otkrivanja, većina bolesnika ima u trenutku dijagnoze metastaze u limfnim čvorovima vrata. Limfna drenaža tog područja je obilna i bilateralna, tako da karcinomi epifarinksa rano metastaziraju. Najlošija je prognoza u pacijenata s udaljenim metastazama. Liječenje najčešće obuhvaća kombinaciju radioterapije i kemoterapije.

Budući da zračenje glave i vrata ima obilne komplikacije u usnoj šupljini, uloga liječnika dentalne medicine u skrbi zračenih pacijenata je izuzetno bitna.

Doktor dentalne medicine dužan je obaviti dobar predtretman zračenju sanirajući usnu šupljinu i na taj način odgoditi i smanjiti nuspojave koje su neminovne pri radioterapiji.

Iz toga proizlazi da je ključ izlječenja rana dijagnostika tumora i naglasak bi trebao biti na multidisciplinarnosti onkološkog tima u kojem bi liječnici dentalne medicine aktivno sudjelovali u svim fazama liječenja pacijenta.

## 8. SAŽETAK

Velik broj različitih tumora može proizaći iz nazofarinksa. Juvenilni angiofibrom je rijedak tumor, ali je najčešća benigna neoplazma nazofarinksa. JNA je spororastući vaskularni tumor i najčešće pogađa mlađe muškarce između 10. i 25. godine života.

Najčešći simptomi uključuju začepjenost nosa (najčešće unilateralno), iscjedak iz nosa i gubitak sluha.

Liječi se kirurški endoskopskim putem.

NPC je najčešći zloćudni tumor u epifarinksu. Uzrokovan je kombinacijom različitih faktora: virusnih, okolišnih i nasljednih.

Virusni utjecaj je povezan s infekcijom Epstein-Barrovim virusom (EBV).

Liječenje uključuje radioterapiju, kemoterapiju ili kombinaciju i jednog i drugog.

NPC se očituje presadnicama (metastazama) u limfnim čvorovima u više od polovice oboljelih.

Kirurški mu se pristupa ako je bolesniku potrebno spasiti život.

Često se izvodi postupak radikalne disekcije vrata.

## **9. SUMMARY**

### **Diagnosis and Treatment of Nasopharyngeal Tumors**

A large number of different tumors can arise in the nasopharynx.

Juvenile angiofibroma of the nasopharynx is rare but is the most common benign neoplasm of the nasopharynx. JNA is a slow-growing vascular tumor and usually occurs in adolescent males, between the ages of 10 and 25.

The most common symptoms include nasal obstruction (usually unilateral), nasal discharge and conductive hearing loss.

In most cases JNA is treated surgically and the endoscopic route is being used more frequently.

NPC is the most common malignancy in the nasopharynx. It is caused by combination of factors: viral, environmental influences, and heredity. The viral influence is associated with Epstein-Barr virus (EBV) infection.

The treatment for NPC usually involves radiation therapy, chemotherapy or a combination of the two.

NPC presents itself with nodal metastasis in more than half of cases.

A surgery is reserved for extreme cases in order to save patient's life.

A radical neck dissection is the preferred mode of treatment.

## 10. LITERATURA

1. Kalogjera L. Rinologija: Tumori nazofarinksa. U: Kalogjera L, Trotić R, Ivkić M. Skripta iz otorinolaringologije za studente stomatologije. Zagreb: Znanje; 2001;50.
2. Tan L, Loh T. Benign and malignant tumors of the nasopharynx. In: Cummings CW, Flint PW, Haughey BH, Lund VJ, Niparko JK, Richardson MA, et al. Cummings Otolaryngology, – Head & Neck Surgery. Vol. 2. 5th ed. Philadelphia: Mosby Eslevier; 2010;1348-57.
3. Padovan I. Otorinolaringologija 2 Kirurgija nosa, paranazalnih šupljina i lica. Zagreb: Školska knjiga; 1984.
4. Krmpotić-Nemanić J, Marušić A. Anatomija čovjeka. Systema digestorium, probavni sustav. 2. izd. Zagreb, Medicinska naklada; 2007.8;208-12.
5. The Editors of Encyclopaedia Britannica. Encyclopaedia Britannica [Internet]. c2016. Pharynx Anatomy; 2015 Oct 04 (Pregledano 5.9.2016.) Dostupno na: <https://www.britannica.com/science/pharynx>.
6. Stanković M. Principi ORL onkohirurgije. Monografija. Niš: Prosveta; 2002.
7. Padovan I. Kirurgija usne šupljine, ždrijela, grla i vrata. Zagreb: Medicinska naklada; 1987.
8. Junqueira L C, Carneiro J. Osnove histologije: udžbenik i atlas prema 10. američkom izdanju. Dišni sustav. Zagreb, Školska knjiga; 2005;349-53.
9. Durst-Živković B. Praktikum iz histologije. Ždrijelo. 5. izd. Zagreb, Školska knjiga; 2007;116.

10. Katić V, Prgomet D i sur. Otorinolaringologija i kirurgija glave i vrata. Rak nosnog ždrijela. Zagreb, Ljevak;2009;279-84.
11. Kusić Z, Bolanča A, Fröbe A. Onkologija za studente dentalne medicine. Zloćudni tumori glave i vrata. Zagreb, Medicinska naklada; 2013;57-8.
12. Bumber Ž, Katić V, Nikšić-Vančić M, Pegan B, Petric V, Šprem N. Otorinolaringologija. Zagreb, Ljevak; 2004.
13. Krajina Z. Otorinolaringologija i cervikofacijalna kirurgija. Farinks Vol. 1. Zagreb, Školska knjiga; 1983;19:397-404.
14. Micheál Breen. Radiopaedia.org [Internet]. c2016From the case: Juvenile nasopharyngeal angiofibroma; 2013. Nov 16. (Pregledano 5.9.2016.) Dostupno na: <http://radiopaedia.org/images/5120598>.
15. Myers EN, Johnson JT, Curtin HG. Tumors of parapharyngeal space. In: Myers EN, Suen YJ, Myers JN, Hanna EY. Cancer of the Head and Neck. 4th ed. Philadelphia: Mosby Elsevier; 2003;511-13.
16. Madhulima Acharya. Prime Health Channel [Internet]. c2016 Nasopharyngeal carcinoma; 2012. Dec 04. (Pregledano 5.9.2016.) Dostupno na: <http://www.primehealthchannel.com/nasopharyngeal-carcinoma.html>.
17. Perić M, Perković I, Brailo V: Zračenje glave i vrata i komplikacije u usnoj šupljini. Sonda. 2012;13(23):99-103.
18. MyVMC. Virtual Medical Centre [Internet]. c2016 Oral Mucositis (OM); 2015. Sept 30. (Pregledano 5.9.2016.) Dostupno na: <http://www.myvmc.com/diseases/oral-mucositis-om/>.

## **11. ŽIVOTOPIS**

Maja Krpan rođena je 16. studenoga 1976. u Zagrebu. Osnovnu školu i Klasičnu gimnaziju pohađala je u Zagrebu. Godine 2008. upisuje integrirani preddiplomski i diplomski studij Dentalne medicine na Stomatološkom fakultetu u Zagrebu. Aktivno se služi engleskim jezikom.