

# Implantoprotetska rješenja kod mandibularne resorpcije

---

**Kovač, Mirna**

**Master's thesis / Diplomski rad**

**2024**

*Degree Grantor / Ustanova koja je dodijelila akademski / stručni stupanj:* **University of Zagreb, School of Dental Medicine / Sveučilište u Zagrebu, Stomatološki fakultet**

*Permanent link / Trajna poveznica:* <https://um.nsk.hr/um:nbn:hr:127:963994>

*Rights / Prava:* [In copyright](#) / [Zaštićeno autorskim pravom.](#)

*Download date / Datum preuzimanja:* **2025-02-07**



*Repository / Repozitorij:*

[University of Zagreb School of Dental Medicine Repository](#)





Sveučilište u Zagrebu

Stomatološki fakultet

Mirna Kovač

# **IMPLANTOPROTETSKA RJEŠENJA KOD MANDIBULARNE RESORPCIJE**

DIPLOMSKI RAD

Zagreb, 2024.

Rad je ostvaren na Zavodu za mobilnu protetiku Stomatološkog fakulteta Sveučilišta u Zagrebu

Mentor rada: izv. prof. dr. sc. Dino Buković

Lektor hrvatskog jezika: Helena Kušenić, prof. hrvatskog jezika i književnosti i povijesti umjetnosti

Lektor engleskog jezika: Tina Zgorelac, mag. educ. philol. angl., mag. philol. lusit.

Rad sadrži: 30 stranica

3 tablice

11 slika

Rad je vlastito autorsko djelo koje je u potpunosti samostalno napisano uz naznaku izvora drugih autora i dokumenata korištenih u radu. Osim ako nije drukčije navedeno, sve ilustracije (tablice, slike i dr.) u radu su izvorni doprinos autora diplomskog rada. Autor je odgovoran za pribavljanje dopuštenja za korištenje ilustracija koje nisu njegov izvorni doprinos, kao i za sve eventualne posljedice koje mogu nastati zbog nedopuštenog preuzimanja ilustracija, odnosno propusta u navođenju njihovog podrijetla.

*Zahvaljujem svom mentoru izv. prof. dr. sc. Dini Bukoviću na susretljivosti i stručnim savjetima pruženim pri izradi ovog rada.*

*Veliko hvala mojoj obitelji i prijateljima na potpori, strpljenju i nadahnuću.*

## **IMPLANTOPROTETSKA RJEŠENJA KOD MANDIBULARNE RESORPCIJE**

### **Sažetak**

Resorpcija alveolarne kosti karakteristični je fiziološki proces koji slijedi nakon gubitka zuba. Osim gubitka zuba, fiziološki procesi starenja dovode do oblikovanja određenih karakteristika stomatognatnog sustava. Cilj rada je prikazati moguća rješenja kod resorbirane mandibule: potpunu protezu, mobilnu protezu retiniranu implantatima i fiksni nadomjestak na implantatima, pružiti pregled važnih znanja pri odabiru i planiranju implantoprotetske terapije te prikazati osnovne karakteristike jednodijelnih dentalnih implantata. Kroz klinički slučaj prikazat će se upotreba jednodijelnih dentalnih implantata kao nosača fiksno protetskog nadomjestka kod resorbirane mandibule u osobe starije životne dobi. Potom će se raspraviti razlozi pojedinih donesenih odluka i materijala korištenih prilikom rješavanja kliničkog slučaja. Zaključno, fiksno protetski rad na jednodijelnim dentalnim implantatima pokazao se kao učinkovito rješenje kod resorbirane potpuno bezube mandibule.

**Ključne riječi:** implantoprotetika, jednodijelni dentalni implantati, resorpcija kosti, potpuna bezubost, mandibula

# IMPLANTOPROSTHETIC REHABILITATION IN CASE OF RESORBED MANDIBULA

## Summary

Resorption of the alveolar bone is a characteristic physiological process that follows tooth loss. In addition to tooth loss, the physiological processes of aging lead to the development of certain characteristics of the stomatognathic system. The aim of this paper is to present possible solutions for a resorbed mandible: a complete denture, a removable denture retained by implants, and a fixed prosthetic work on implants. It also aims to provide an overview of important knowledge for selecting and planning implant-prosthetic therapy and to present the basic characteristics of one-piece dental implants. Through a clinical case, the use of one-piece dental implants as supports for fixed prosthetic replacements in a resorbed mandible in an elderly patient will be demonstrated. The reasons for certain decisions and materials used in solving the clinical case will then be discussed. In conclusion, fixed prosthetic work on one-piece dental implants has proven to be an effective solution for a resorbed completely edentulous mandible

**Keywords:** implant prosthodontic, one-piece dental implants, bone resorption, complete edentulism, mandible

## SADRŽAJ

1	UVOD .....	1
1.1	Anatomija mandibule .....	2
1.2	Promjene uzrokovane fiziološkim procesima starenja i gubitkom zuba.....	3
1.3	Moguća rješenja potpune bezubosti u mandibuli .....	4
1.3.1	Potpuna proteza .....	4
1.3.2	Mobilna proteza retinirana implantatima .....	5
1.3.3	Fiksni nadomjestak na implantatima.....	6
1.3.4	Preporuke u slučaju značajne resorpcije kosti.....	6
1.4	Implantoprotetska terapija u mandibuli.....	6
1.4.1	Vrste i odabir dentalnih implantata .....	7
1.4.2	Kriteriji uspješnosti dentalnog implantata.....	8
1.4.3	Načini opterećenja dentalnih implantata .....	9
1.4.4	Jednodijelni dentalni implantati .....	9
1.4.5	Planiranje implantoprotetske terapije.....	10
1.4.6	Prednosti i nedostaci.....	11
1.4.7	Kontraindikacije .....	12
2	PRIKAZ SLUČAJA.....	13
3	RASPRAVA .....	21
4	ZAKLJUČAK .....	24
5	LITERATURA .....	26
6	ŽIVOTOPIS AUTORA .....	29

## Popis skraćenica

% – postotak

CBCT – eng. *Cone Beam Computed Tomography*, hrv. cone beam kompjutorizirana tomografija

g/cm<sup>3</sup> – gram po kubičnom centimetru

GV – eng. *grayscale values*, hrv. vrijednosti sivih tonova

m. – lat. *musculus*, hrv. mišić

mj. – mjesec

mm – milimetar

n. – lat. *nervus*, hrv. živac

RTG – rendgenogram

Ti – titan

Ti-6Al-4V – titan-6 aluminij-4 vanadij

TMZ – temporomandibularni zglob





Udio stanovništva starijeg od 65 godina u ukupnom broju stanovnika Europe u 2020. godini iznosio je 21 % . U usporedbi sa 16 % u 2001. godini to je porast od 5 % (1). Predviđa se da će i u svjetskoj populaciji broj starijih osoba sve više rasti. Starenjem se povećava vjerojatnost gubitka zuba, a time i potreba za protetskom terapijom kako bi se uspostavila žvačna i govorna funkcija te vratila estetika. Sve veći broj pacijenata nezadovoljan je klasičnom potpunom ili djelomičnom protezom stoga su zahtjevi suvremene dentalne medicine usmjereni pronalaženju kvalitetnijih terapijskih opcija, a takvom se pokazala implantoprotetska terapija. Istraživanja su pokazala kako je velik broj starijih osoba zadovoljniji bilo kakvim implantoprotetskim rješenjem, u odnosu na običnu potpunu ili djelomičnu protezu (2).

Cilj ovog rada je prikazati moguća rješenja u rehabilitaciji resorbirane mandibule, osvrnuti se na terapijske mogućnosti, posebno na implantoprotetsku terapiju i upotrebu jednodijelnih dentalnih implantata. Isto tako, prikazom slučaja pokazati kako terapija jednodijelnim implantatima može biti uspješno rješenje u slučaju resorbirane mandibule.

## 1.1 Anatomija mandibule

Donja čeljust, mandibula, je kost lica. Građu mandibule dijelimo na trup, *corpus mandibulae*, i dvije grane, *rami mandibulae*. Trup izgledom podsjeća na potkovu te prema gore daje alveolarni nastavak u kojem su smješteni donji zubi. Straga, trup se s obje strane nastavlja uzlazno kao *ramus mandibulae*, a na mjestu spoja formira se kut, *angulus mandibulae*. Prema gore *ramus* daje koronoidni nastavak, *processus coronoideus* i kondilarni nastavak, *processus condylaris*. Između dvaju nastavaka nalazi se urez, *incisura mandibulae*.

Kroz samu kost mandibule prolazi donji alveolarni živac, *nervus (n.) alveolaris inferior*, s istoimenom arterijom. Živac ulazi u kost kroz otvor *foramen mandibulae*, putuje mandibularnim kanalom, *canalis mandibulae* te izlazi kroz otvor *foramen mentale* kao mentalni živac, *n. mentalis*. Živac osjetno opskrbljuje zube i gingivu donje čeljusti te kožu donje usne i brade (3, 4).

Mandibula služi kao polazište/hvatište mnogim mišićima, uključujući sve mišiće žvakače, *platysmu*; pojedine mišiće usta, *musculus (m.) orbicularis oris*, *m. depressor labii inferioris*, *m. depressor anguli oris*, *m. buccinator*; pojedine suprahioidne mišiće; prednji trbuh *m.*

*digastricus*, *m. mylohyoideus*, *m. geniohyoideus* te mišić jezika, *m. genioglossus* i mišić ždrijela, *m. constrictor pharyngis superior* (5).

Kondilarni nastavak mandibule uzglobljuje se s temporalnom kosti i tvori temporomandibularni zglob (TMZ). Između dvaju zglobnih tijela nalazi se disk, *discus*, koji je na prednjem i stražnjem dijelu srastao sa zglobnom čahuricom. Zglobna čahurica obavija zglob i poduprta je četirima ligamentima. TMZ omogućuje pokretanje mandibule i funkciju žvakanja i govora (3, 4).

## **1.2 Promjene uzrokovane fiziološkim procesima starenja i gubitkom zuba**

Promjene na tkivima kod bezubog pacijenta uzrokovane fiziološkim procesima starenja obuhvaćaju različite tkivne sustave.

Starenjem, točnije gubitkom zuba, dolazi do resorpcije alveolarne kosti što posljedično dovodi do gubitka okomite dimenzije, naboranosti perioralne kože te oštećenja i upale kutova usana.

*Nakon 35. do 40. godine života godišnje se gubi približno 1 % koštane mase; gubitku koštane mase alveolarne kosti pridonose i drugi čimbenici (gubitak kosti kod vađenja zuba, loša prehrana, sistavne bolesti, nenošenje zubnih proteza i dr.) (6).*

Gubitkom ili vađenjem zubi alveolarna kost gubi svoju ulogu te postepeno resorbira. Pritom se mentalni otvor i mandibularni otvor mogu naći u blizini gornjeg ruba mandibule. Ponekad mentalni otvor i dio mandibularnog kanala mogu nestati, a mentalni i donji alveolarni živac ostanu ogoljeni i podložni ozljedama. Starenjem se mijenja i kut mandibule te se javlja mandibularni prognatizam (3).

Promjene na TMZ-u posljedica su gubitka zuba, smanjenja vertikalne dimenzije i sistemskih bolesti, a ne samog fiziološkog procesa starenja. Disk postaje čvršći i manje elastičan zbog čega ne može izdržati velika opterećenja. Zglobna površina kondila gubi konveksnost i postaje ravnija, a kompaktna kost zadeblja ili pokazuje erozivne promjene, dok zglobna čahurica postaje rigidnija. Kao rezultat opisanih promjena može se javiti škljocanje u zglobovima, ograničeno otvaranje usta, skretanje donje čeljusti pri otvaranju usta, a terapija podrazumijeva stomatološku protetsku terapiju.

Starenjem dolazi do gubitka mišićne mase zbog smanjene aktivnosti, prvenstveno žvačnih mišića, pri čemu je ubrzana atrofija mišićnog tkiva. Starenjem motoričke jedinice postaju veće, pa su i pokreti manje precizni i slabije kontrolirani. Žvačna sila je smanjena, a proces žvakanja usporen.

Starenjem se smanjuje ukupna količina stimulirane sline, dolazi do promjene okusa i osjećaja suhih usta. Smanjena je osjetljivost na okus i miris, posebice okus slanog i slatkog. Suhoća usta najčešće se ipak povezuje sa sistemskim bolestima i uzimanjem lijekova.

Promjene na oralnoj sluznici podrazumijevaju pojavu varikoziteta zbog slabljenja stijenki malih krvnih žila. Promjene su posebno izražene na ventralnoj strani jezika i na sublingvalnoj sluznici. Oralna sluznica postaje blijeda, stanjena i nježna, svilenkastog sjaja te je osjetljivija na mehaničke ozljede. Smanjena je regenerativna sposobnost sluznice te je produljeno cijeljenje rana. Dolazi do atrofije filiformnih papila jezika, često se susreću ektopične žlijezde lojnice, a mogu se pojaviti i makroskopske raspukline na dorzumu jezika (6).

### **1.3 Moguća rješenja potpune bezubosti u mandibuli**

Tri su glavne terapijske mogućnosti u slučaju potpuno bezube donje čeljusti: potpuna proteza, mobilna proteza retinirana implantatima i fiksni nadomjestak na implantatima.

#### **1.3.1 Potpuna proteza**

Potpuna proteza je mobilno-protetski nadomjestak koji postiže retenciju i stabilizaciju zahvaljujući dobrim međučeljusnim odnosima te povoljnim odnosima prema okolnim mekim tkivima. Važno je napomenuti da je kod donje proteze gotovo nemoguće postići ventilni učinak, za razliku od gornje proteze u kojoj je ventilni učinak glavni čimbenik retencije. Indicirana je kada općemedicinski, stomatološki i ekonomski razlozi ne omogućuju izradu mobilne proteze retinirane implantatima. Uspjeh terapije potpunom protezom uvelike ovisi o stanju mekotkivnog i koštanog ležišta te o okluzalnim odnosima koji će doprinijeti njezinoj stabilizaciji i retenciji, ali i o motiviranosti pacijenta tijekom privikavanja na novi rad, o provođenju adekvatne oralne higijene i higijene proteze te o redovitim dolascima na kontrolne preglede. Pacijent koji nije motiviran i odbija privikavanje na novu protezu često će u konačnici

biti nezadovoljan konačnim protetskim radom (7). Također, atrofija alveolarnog nastavka često će biti uzrok nezadovoljstva jer će retencija i stabilizacija proteze biti nezadovoljavajuće. Tada se može pristupiti preprotetskoj kirurškoj pripremi mekog i/ili koštanog ležišta ili ako to ekonomski, opće zdravstveni i stomatološki aspekti dopuštaju, ugradnji implantata koji će služiti kao nosači mobilnog ili fiksnog protetskog rada (6).

Osim izrade nove potpune proteze, druga opcija je popravak i podlaganje stare potpune proteze. Na taj način prilagođavamo protezu novonastalom stanju u usnoj šupljini. Ova metoda indicirana je kod pacijenata lošeg općeg zdravstvenog stanja koji ne mogu podnijeti dulje zahvate te kod nesuradljivih pacijenata (7).

### **1.3.2 Mobilna proteza retinirana implantatima**

Glavne prednosti ove terapijske opcije pred potpunom protezom su dobra retencija, smanjeno opterećenje na meka tkiva ležišta te brža i lakša prilagodba pacijenta na protezu. Zahvaljujući tome smanjen je strah od ispadanja proteze tijekom žvakanja i govora što u konačnici povećava kvalitetu života i zadovoljstvo samog pacijenta. Indicirana je kod pacijenata dobrog općeg zdravstvenog stanja, zadovoljavajuće oralne higijene, visoke motiviranosti i dobrog ekonomskog statusa (7).

Kada govorimo o broju implantata nosača proteze nekoliko je terapijskih mogućnosti: smatra se da su dva implantata optimalna za postizanje zadovoljavajuće retencije proteze, pri čemu treba imati na umu da će postojati minimalan stupanj pokretljivost pokrovne proteze. Jedan centralno smješteni implantat opcija je kada financijske mogućnosti ne dopuštaju ugradnju dvaju implantata. Četiri implantata preporučuju se u slučajevima kada je prisutna izrazita resorpcija alveolarnog grebena ili ako postoji stupanj slobode na jednom/dva implantata kojima pacijent nije zadovoljan.

Kao vezivni element preporučuju se kuglične spojke, teleskopske krunice i prečke. Pritom pozornost treba obratiti na jednostavnu zamjenu komponenata i na mogućnost aktivacije pri odabiru sustava. Prečke se preporučuju kod pacijenata koji otežano rukuju protezom, kada se koriste uski ili kratki implantati te kada se implantira u kost slabije kvalitete. Teleskopske krunice indicirane su u standardnim slučajevima te su lakše za održavanje oralne higijene i higijene nadomjestka (2).

Ovaj oblik terapije kontraindiciran je u slučajevima uznapredovale atrofije alveolarnog grebena, kod pacijenata s lošom oralnom higijenom, smanjenom motivacijom i lošim općim zdravstvenim stanjem (7).

### **1.3.3 Fiksni nadomjestak na implantatima**

Treća terapijska mogućnost kod potpuno bezube donje čeljusti fiksno protetski je nadomjestak na implantatima, pri čemu se preporučuje ugradnja minimalno četiri do šest implantata te izrada metal-keramičkog mosta jer se radi o mostovima velikog raspona. Rad se izrađuje na zahtjev pacijenta koji nije zadovoljan mobilnim nadomjestkom, a dobrog je ekonomskog statusa. Pacijenti su vrlo zadovoljni ovim oblikom terapije jer fiksno protetski rad na implantatima pruža osjećaj *pravih zubi* (2).

Održavanje oralne higijene nešto je zahtjevnije u odnosu na mobilni nadomjestak, što treba imati na umu kod starijih pacijenata, jer starenjem nerijetko dolazi do slabljenja kognitivnih i motoričkih funkcija (6).

### **1.3.4 Preporuke u slučaju značajne resorpcije kosti**

Nedostatak koštanog tkiva preporučuje se nadoknaditi augmentacijskim postupcima te kao protetski rad izabrati mobilni nadomjestak s krutim ležištem ili fiksno protetski rad. Kao opcija se navode i prikriivanje defekta oblikovanjem dugih zubi, upotreba ružičaste keramike na fiksnim nadomjescima ili pak ružičastog akrilata (2).

## **1.4 Implantoprotetska terapija u mandibuli**

Dentalni implantati koriste se u sklopu implantoprotetske terapije u slučajevima djelomične ili potpune bezubosti, a služe kao potpora mobilnom ili fiksno protetskom radu (8). Uloga dentalnog implantata je da nadomjesti korijen zuba na način da se ugradi u preparirano koštano ležište. Brojni su kriteriji uspješnosti, a jedan od najvažnijih je proces oseointegracije. Implantoprotetika je široko prihvaćena i često korištena terapijska metoda današnjice te su

brojna znanstvena istraživanja na tom području. Razvojem novih dizajna i karakteristika implantata želja je proces oseointegracije učiniti bržim i jednostavnijim te na taj način smanjiti broj kontraindikacija i povećati stopu uspješnosti terapije (9).

#### **1.4.1 Vrste i odabir dentalnih implantata**

Dentalne implantate možemo podijeliti prema materijalu od kojeg su izrađeni, prema obliku, veličini, dizajnu i hrapavosti površine te prema mjestu implantacije.

Materijal od kojeg se danas izrađuju dentalni implantati je titan (Ti), odnosno Ti-legure, posebno legura Ti-6Al-4V (Ti-6 aluminij-4 vanadij). Ovaj materijal izrazito je biokompatibilan, otporan na koroziju i dobrih mehaničkih svojstava. Na tržištu postoje i keramički dentalni implantati izrađeni od cirkonij-oksidge keramike, a prednost im je prvenstveno estetske prirode (9, 10).

Prema obliku, dentalni implantati su najčešće cilindričnog ili koničnog oblika, a površina im može biti glatka ili hrapava. Hrapavost površine postiže se dodatnom obradom nakon proizvodnje procesima poput pjeskarenja, jetkanja kiselinom, obrade laserom, oksidacijom, nanošenjem posebnih premaza sitnih čestica na površinu. Implantati hrapavih površina pokazali su se superiornijima u odnosu na implantate glatkih površina. Stupanj hrapavosti razlikuje se na tri razine: mikro, makro i nano. Makrohrapavost odnosi se na vidljive karakteristike te na broj i dubinu navoja. Navoji doprinose povećanju primarne (mehaničke) stabilnosti. Mikrohrapavost odnosi se na razmjere veličine 1 – 100 mikrometara, a nanohrapavost 1 – 100 nanometara. Ideja hrapavljenja površine stvaranjem uleknuća/izbočenja na mikroskopskoj razini je povećati kontaktnu površinu dentalnog implantata te ubrzati i olakšati proces oseointegracije. Smatra se da mikrohrapavost utječe na staničnoj razini, dok nanohrapavost ima utjecaj na staničnoj i proteinskoj razini (8, 9, 10).

Al-Johany i suradnici predložili su sljedeću podjelu dentalnih implantata prema veličini, odnosno prema promjeru i dužini (Tablica 1) (11).

Tablica 1. Promjer i dužina dentalnih implantata – prijedlog klasifikacije. Prilagođeno iz (11).

	<i>Extra-narrow</i>	<i>Narrow</i>	<i>Standard</i>	<i>Wide</i>
<b>Promjer</b>	< 3 mm*	≥ 3 mm do < 3,75 mm	≥ 3,75 mm < 5 mm	≥ 5 mm
	<i>Extra-short</i>	<i>Short</i>	<i>Standard</i>	<i>Long</i>
<b>Dužina</b>	≤ 6 mm	> 6 mm do < 10 mm	≥ 10 mm do < 13 mm	≥ 13 mm

\*Prema ITI konzensusu iz 2018. godine smatra se da su mini implantati isključivo jednokomadni implantati širine  $\leq 2,5$  mm, dok su najuži dvodijelni dentalni implantati široki 2,9 mm i izrađuju se od Roxolid legure (Straumann, Ti85Zr15) (12).

Kada govorimo o podjeli prema mjestu implantacije, endoosealni implantati pokazali su veliku uspješnost te se danas najčešće koriste u sklopu implantoprotetske terapije. Kod ove vrste implantata tijelo je smješteno unutar kosti. Prednosti su im dobra stabilnost, jednostavan kirurški zahvat i velika uspješnost implantacije. S druge strane, subperiostalni i transosealni implantati pokazali su manju stopu uspješnosti u odnosu na endoosealne te se danas rijetko upotrebljavaju (13).

Odabir idealnog implantata ovisi o nizu čimbenika, a jedan od najvažnijih je količina i kvaliteta kosti te iskustvo kirurga (8).

#### 1.4.2 Kriteriji uspješnosti dentalnog implantata

Oseointegracija je biološki proces kojim se ostvaruje veza između novoformirane kosti i površine dentalnog implantata. Preparacijom ležišta za implantat i ugradnjom implantata u kost oštećujemo tvrda i meka tkiva. Cijeljenje započinje stvaranjem krvnog ugruška, nastavlja se stvaranjem granulacijskog tkiva, zatim vezivnog i naposljetku stvaranjem vlaknaste i u konačnici lamelarne kosti. Lamelarna kost može podnijeti velika opterećenja te je važna za postizanje primarne i sekundarne stabilnosti, kao i za uspješnost same terapije. Smatra se da oseointegracija kod mandibule završava 4 mjeseca od implantacije (10, 14).

Primarna stabilnost je mehaničkog tipa, dok je sekundarna stabilnost biološkog tipa i nastaje nakon uspostavljene čvrste veze implantata i kosti. Što je veća primarna stabilnost veći je postotak uspješnosti implantoprotetske terapije (14).



Prema Albrektssonu i suradnicima uspješnost implantoprotetske terapije definirana je sljedećim kriterijima: implantat nije pomičan, nema boli ili znakova infekcije, nema prozračnosti oko implantata na rendgenskoj (RTG) snimci, prosječna resorpcija kosti u godinu dana nakon implantacije manja je od 0,2 milimetara (15).

### **1.4.3 Načini opterećenja dentalnih implantata**

Dentalni implantati mogu se opteretiti: imedijatno – protetski rad fiksira se na implantat unutar 48 sati od implantacije, rano – protetski rad fiksira se u periodu 4 – 8 tjedana nakon implantacije, odnosno prije završetka oseointegracije te odgođeno – rad se cementira nakon završenog perioda oseointegracije implantata.

Opterećenje se razlikuje i prema vrsti okluzijskog kontakta: rad može biti nefunkcijski opterećen – nalazi se izvan okluzijskog kontakta, progresivno opterećen – gdje najprije nije u okluzijskom kontaktu te se postupno dovodi u okluzijski kontakt i funkcijski opterećen – rad je odmah u okluzalnom kontaktu. Nefunkcijsko i progresivno opterećenje primjenjuje se kod privremenih, a funkcijsko opterećenje kod trajnog protetskog rada (16).

### **1.4.4 Jednodijelni dentalni implantati**

Dvodijelni dentalni implantati sastoje se od dvije odvojene komponente: implantata i nadogradnje (*abutmenta*). Kod jednodijelnih dentalnih implantata te dvije komponente ujedinjene su u jednu. Glavna im je prednost visoka primarna stabilnost koja omogućuje imedijatno postavljanje i imedijatno ili rano opterećenje. Zahtijevaju pažljivo prostorno planiranje na CBCT-u te su u klinici rjeđe korišteni od dvodijelnih dentalnih implantata.

Smatra se da je kod jednodijelnih dentalnih implantata proces cijeljenja i parodontne integracije neometan jer nema ponavljano odvajanje i pričvršćivanje nadogradnje na implantat. Također, nema mikropropuštanja na mjestu spoja implantata i nadogradnje te je na taj način smanjena mogućnost kontaminacije bakterijama. Uz to, kod jednodijelnih dentalnih implantata ne postoji vijčana veza, pa ne postoji niti mogućnost za otpuštanje vijka ili mikropomičnost protetskog rada. Pokazali su se dobrima u zadovoljavanju estetskih zahtjeva.

Ovaj oblik implantata zahtijeva manji broj posjeta, kraće operativno vrijeme, manje potrebnog instrumentarija te omogućuje brzu rehabilitaciju uz minimalno oštećenje tvrdih i mekih tkiva. Na taj način olakšana je suradnja s pacijentom, smanjena je razina stresa kod pacijenta te je u konačnici pacijent zadovoljniji.

Jednodijelni dentalni implantati ne preporučuju se u slučajevima kada se ne može ostvariti dobra primarna stabilnost te se preporučuje oprez prilikom cementiranja protetskog rada kako cement ne bi zaostao u mekim tkivima te uzrokovao upalu i razvoj periimplantitisa (17, 18, 19).

#### **1.4.5 Planiranje implantoprotetske terapije**

Plan implantoprotetske terapije nije usmjeren samo na zadovoljavanje estetske i funkcijske uloge. Izrazito je važno u obzir uzeti pacijentove želje i mogućnosti. Plan terapije ovisit će o socijalnoj i kulturološkoj pozadini, o financijskim mogućnostima i o motiviranosti i prilagodljivosti pacijenta. Pritom će važnu ulogu imati i stupanj obrazovanja te dob i spol pacijenta. Iz tog razloga važno je plan terapije individualno prilagoditi svakom pacijentu. Čatović i suradnici navode kako je kod starijih pacijenata pri planiranju terapije osobito važno u obzir uzeti i mogućnost održavanja oralne higijene te misliti na eventualnu potrebu za pomoći druge osobe kod održavanja oralne higijene u budućnosti (6, 2).

Analiza RTG snimke važan je dio plana implantoprotetske terapije. Pri odabiru RTG metode biramo metodu koja će dati dovoljno informacija, a pritom će biti najmanje štetna za pacijenta. Danas je u implantoprotetici zlatni standard CBCT snimka koja daje trodimenzionalni prikaz koji omogućuje precizno planiranje same terapije. Preporuka je izabrati najmanje moguće polje snimanja kako bi se maksimalno smanjila količina zračenja.

CBCT snimka će omogućiti uvid u anatomsku građu kosti, strukturu i volumen kosti, prisutnost patoloških procesa ili anatomskih varijacija te će omogućiti planiranje položaja i veličine implantata. Volumen kosti će odrediti promjer i duljinu dentalnog implantata, na što će utjecati i stupanj resorpcije alveolarne kosti.

Pri odabiru veličine implantata važno je voditi računa o dovoljnoj količini kosti u mandibuli kako se ne bi perforirao krov mandibularnog kanala. Također je važno uzeti u obzir stupanj resorbiranosti, širinu, dužinu i oblik kosti. Osim pri planiranju, RTG je važan i u kasnijoj kontroli terapije (20, 21).

Wang i suradnici predložili su sljedeću klasifikaciju tipova kosti na temelju CBCT-a: ukupno je devet tipova kosti: A1, A2, A3, B1, B2, B3, C1, C2, C3. Od toga je A1 kost s najdebljom kompaktom i najgušćom spongiozom, dok je C3 kost s najtanjom kompaktom i spongiozom najmanje gustoće (Tablica 2) (22).

Tablica 2. Tipovi kosti na temelju CBCT-a – prijedlog klasifikacije. Prilagođeno iz (22).

	<b>A</b>	<b>B</b>	<b>C</b>
<b>Debljina kompaktno-kosti</b>	$\geq 1,1$ mm	0,7 – 1,1 mm	$< 0,7$ mm
	1	2	3
<b>Gustoća spongiozne kosti</b>	$\geq 600$ GV (420g/cm <sup>3</sup> )	300 – 600 GV (160-420g/cm <sup>3</sup> )	$< 300$ GV (160 g/cm <sup>3</sup> )

#### 1.4.6 Prednosti i nedostaci

Glavna prednost implantoprotetske terapije je što implantati poboljšavaju retenciju i stabilizaciju protetskog rada. Pacijent se lako prilagođava na takvu terapiju te se uspostavlja visoko zadovoljavajuća funkcija i estetika. Ovaj tip terapije najsličniji je prirodnoj denticiji, a sami implantati omogućuju da se kost alveolarnog grebena vrati u svoju funkcijsku ulogu i na taj način spriječi njezina daljnja resorpcija nastala kao posljedica gubitka zubi. Velik stupanj uspješnosti ovog oblika terapije pridonijet će kvaliteti života jer će pacijent uspješno konzumirati sve vrste hrane.

Kada govorimo o ekonomskom aspektu, implantoprotetska terapija podrazumijeva veće početne troškove u usporedbi s konvencionalnim protezama. Međutim, dugoročno se ona pokazala isplativijom. Bolje je prihvaćena i zadovoljstvo pacijenata je veće. Iz tog razloga pacijenti će rado uložiti u implantoprotetsku terapiju.

Glavni nedostatak ove terapije je što zahtjeva veću brigu oko oralne higijene u odnosu na klasičnu protezu. To može predstavljati problem kod pacijenata kod kojih će se vještina ruku smanjiti u budućnosti, a na taj način će se smanjiti i kvaliteta oralne higijene (6, 2, 16) .

### 1.4.7 Kontraindikacije

Implantoprotetska terapija ne preporučuje se kod izrazite atrofije alveolarnog nastavka, kod osoba u dobi iznad 90 godina, kod napredne demencije i kod velikog gubitka visine zagriža (6).

Osim toga, glavne kontraindikacije odnose se na opće medicinsko stanje, a prikazane su u tablici ispod (Tablica 3). Važno je napomenuti da bolest nije nužno kontraindikacija, već je važan stupanj kontrole same bolesti (23).

Tablica 3. Kontraindikacije za ugradnju dentalnih implantata. Prilagođeno iz (23).

<b>Apsolutne kontraindikacije</b>	<b>Relativne kontraindikacije</b>
Preboljeli infarkt miokarda unutar 6 mj.	Adolescentna dob
Preboljeli moždani udar unutar 6 mj.	Starija dob
Ugradnja umjetnih srčanih zalistaka unutar 6 mj.	Pušenje
Imunosupresija	<i>Diabetes mellitus</i>
Nekontrolirani poremećaji krvarenja	Pozitivni interleukin-1 genotip
Aktivna onkološka terapija	Pozitivni na virus humane imunodeficijencije
Psihijatrijska bolest	Osteoporoza
Zloupotreba droga	Kardiovaskularne bolesti
Intravenska terapija bisfosfonatima	Hipotireoidizam



Pacijentica, 84 godine, dolazi na pregled i savjetovanje o mogućem poboljšanju protetske terapije u donjoj čeljusti. Nezadovoljna je trenutnom protezom te navodi kako je proteza nestabilna, što joj otežava žvakanje i govor te u konačnici narušava kvalitetu života.

Iz stomatološke anamneze doznajemo kako je od gubitka svih zuba proteklo mnogo vremena te da je trenutno bezubo stanje u donjoj čeljusti sanirano protezom nošenom implantatima. U gornjoj čeljusti izrađen je fiksnoprotetski rad nošen implantatima.

Iz opće anamneze doznajemo da pacijentica ne boluje od značajnijih bolesti. Uzimanje lijekova i alergije pacijentica negira.

Učinjen je klinički pregled (Slika 1, Slika 2) te je pacijentica upućena na snimanje CBCT snimke.

Kliničkim pregledom i analizom CBCT snimke (Slika 3, Slika 4, Slika 5) utvrđena je resorpcija kosti mandibule te je potvrđena trenutna protetska terapija mini implantatima.

Na temelju CBCT snimke napravljen je plan terapije i predstavljen pacijentici koja se složila sa zahvatom te su dogovorena 3 termina u kojima će se odvijati planirani implantoprotetski zahvat. Planirana je ugradnja 7 jednodijelnih implantata, koji će zajedno sa 4 ranije ugrađena činiti cjelinu od 11 implantata. Nije planirana augmentacija kosti.

U prvom terminu primijenjena je lokalna anestezija (Ubistesin, 2 % artikain hidroklorid s adrenalinom 1:200 000, 3M ESPE, Njemačka) na područje mandibule te je ugrađeno 7 jednodijelnih implantata pomoću sustava Monoimplant® (Slika 6). Korišteni su implantati promjera 3 mm dužine 10 mm i implantati promjera 3,2 mm dužine 8 mm. Odabrani su kompresijski dentalni implantati.

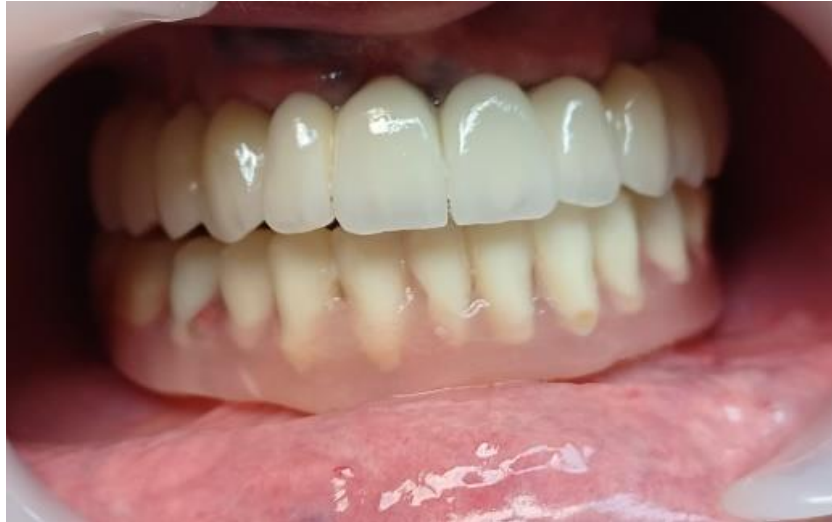U istom terminu učinjena je paralelizacija ugrađenih implantata (Slika 7) te je uzet korekturni otisak silikonskim materijalom u konfekcijskoj metalnoj žlici (Slika 8 A). Otisak gornje čeljusti uzet je ireverzibilnim hidrokolidom (alginatom) (Slika 8 B), a međučeljusni odnosi određeni su voštanim međučeljusnim registratom (Slika 9).

Otisci i međučeljusni registrat poslani su u zubotehnički laboratorij te je u drugom terminu provedena proba metalne jezgre mosta i odabrana boja završnog fiksnoprotetskog rada (Slika 10).

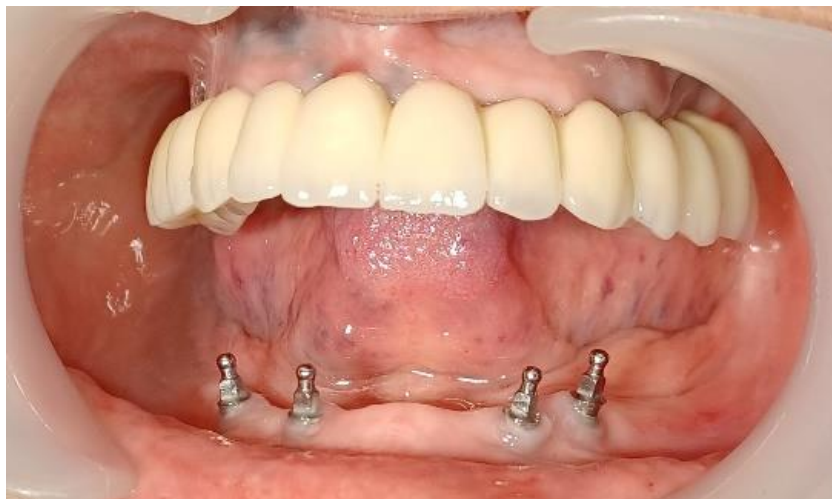Rad je poslan u zubotehnički laboratorij radi oblaganja keramičkim materijalom te je u trećem posjetu učinjena proba gotovog rada. Provjerena je i usklađena okluzija te je rad cementiran

privremenim cementom za dugotrajnija cementiranja (Dentotemp, Itena Clinical, Francuska) (Slika 11).

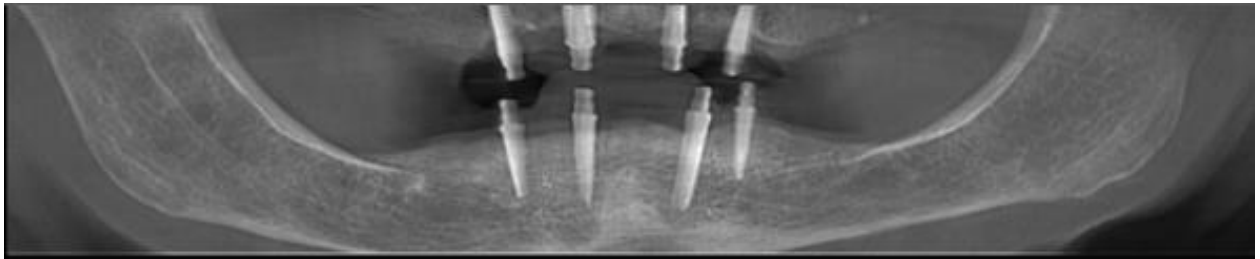
Pacijentica je naručena na kontrolni pregled na kojem se očekuje uredna oseointegracija, očuvanje kosti mandibule od daljnje resorpcije te stabilnost fiksnog protetskog rada, uz zadovoljavajuću funkciju i estetiku.



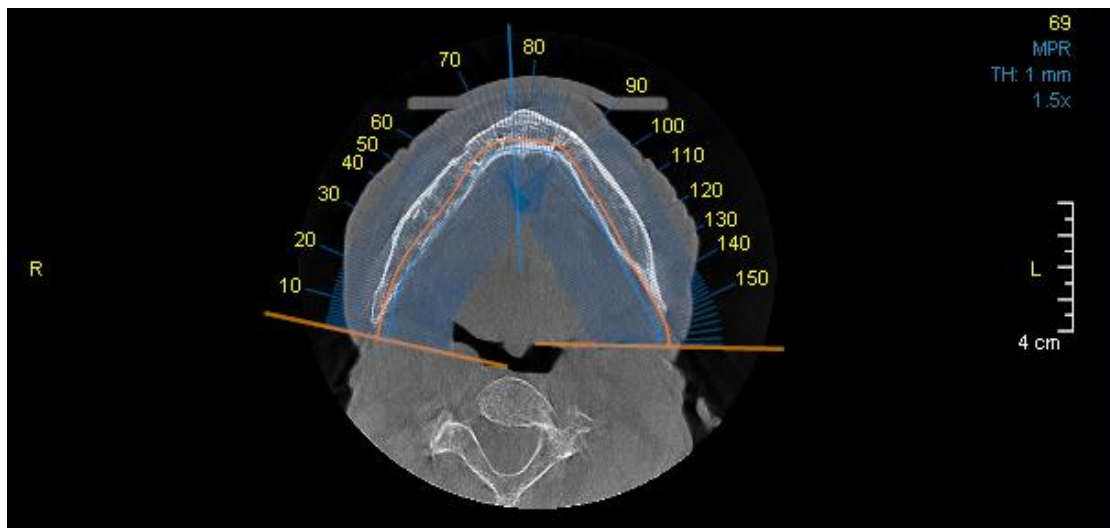
Slika 1. Intraoralni prikaz protetskog rješenja na prvom pregledu – pokrovna proteza u donjoj čeljusti. Preuzeto s dopuštenjem izv. prof. dr. sc. Dine Bukovića.



Slika 2. Intraoralni prikaz protetskog rješenja na prvom pregledu – četiri mini implantata za retenciju pokrovne proteze u donjoj čeljusti. Preuzeto s dopuštenjem izv. prof. dr. sc. Dine Bukovića.

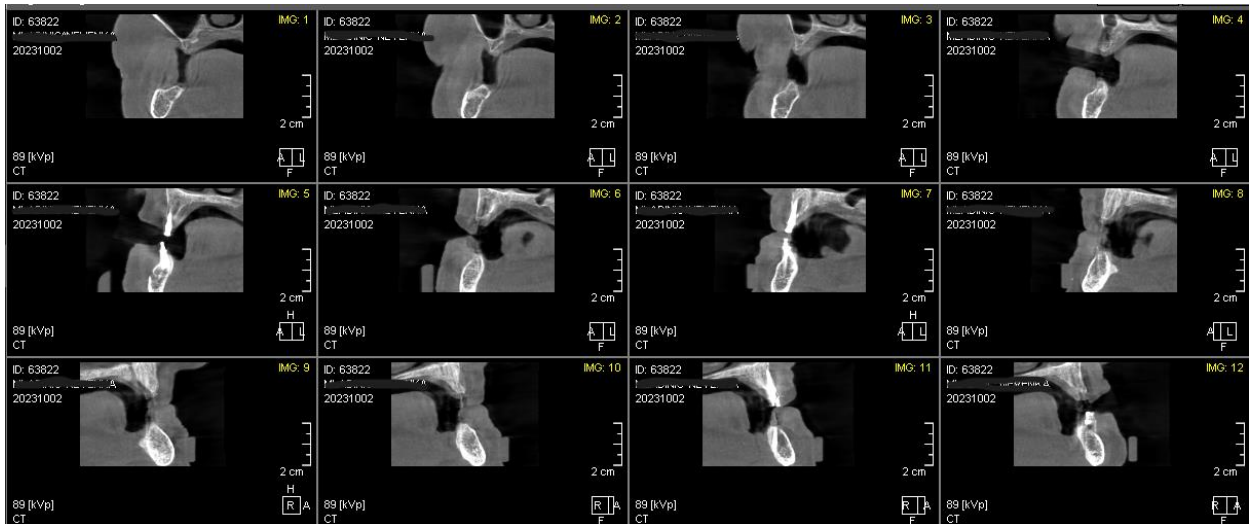


Slika 3. CBCT snimka donje čeljusti – frontalni presjek. Preuzeto s dopuštenjem izv. prof. dr. sc. Dine Bukovića.

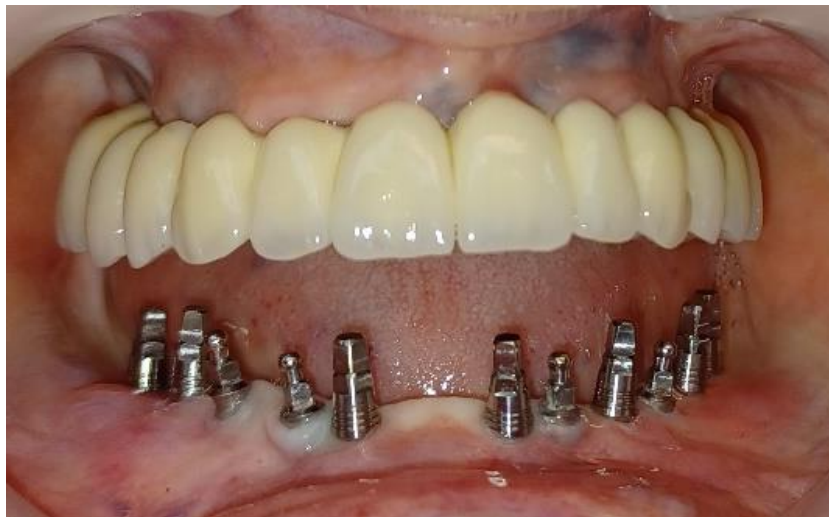

Slika 4. CBCT snimka donje čeljusti – transverzalni presjek. Preuzeto s dopuštenjem izv. prof. dr. sc. Dine Bukovića.

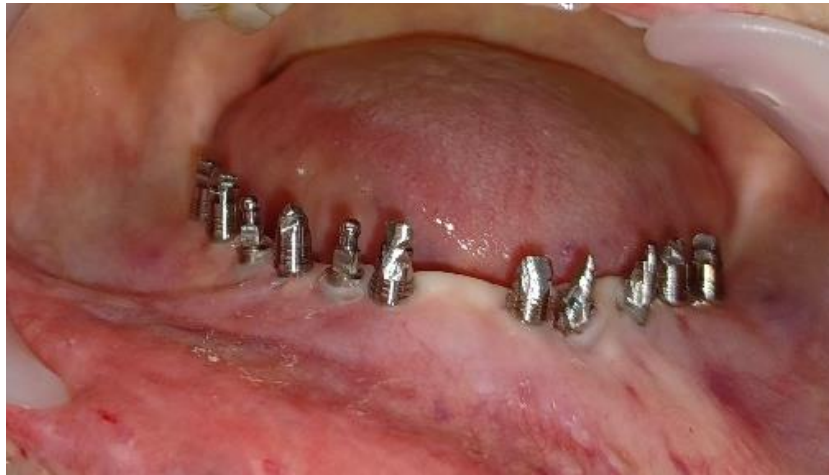



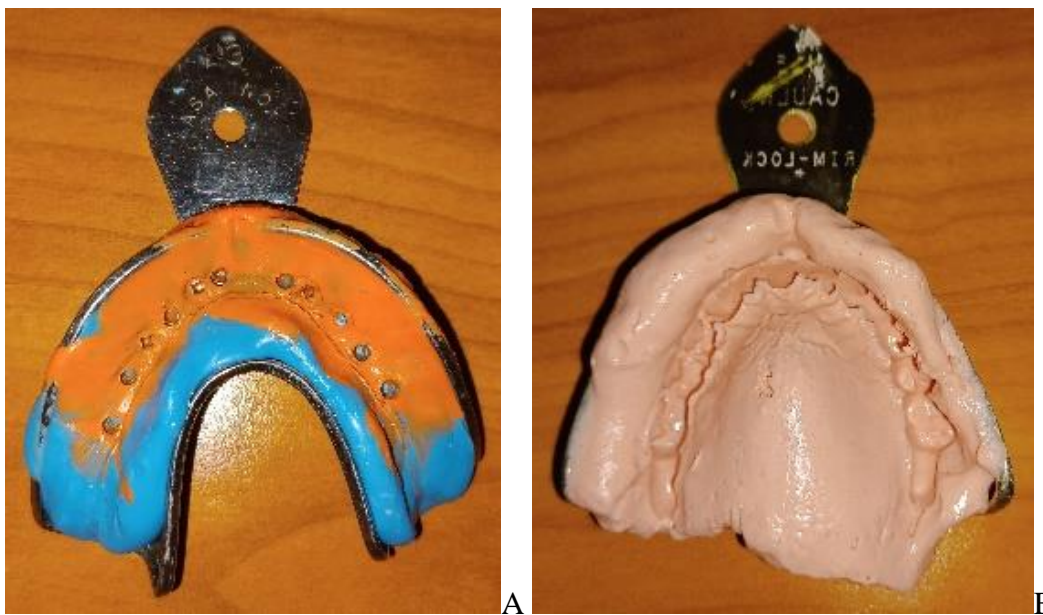Slika 5. CBCT snimka donje čeljusti – sagitalni presjeci. Preuzeto s dopuštenjem izv. prof. dr. sc. Dine Bukovića.



Slika 6. Intraoralni prikaz ugrađenih implantanata u prvoj fazi terapije – neposredno nakon ugradnje. Preuzeto s dopuštenjem izv. prof. dr. sc. Dine Bukovića.



Slika 7. Intraoralni prikaz ugrađenih implantata u prvoj fazi terapije – nakon paralelizacije.  
Preuzeto s dopuštenjem izv. prof. dr. sc. Dine Bukovića.

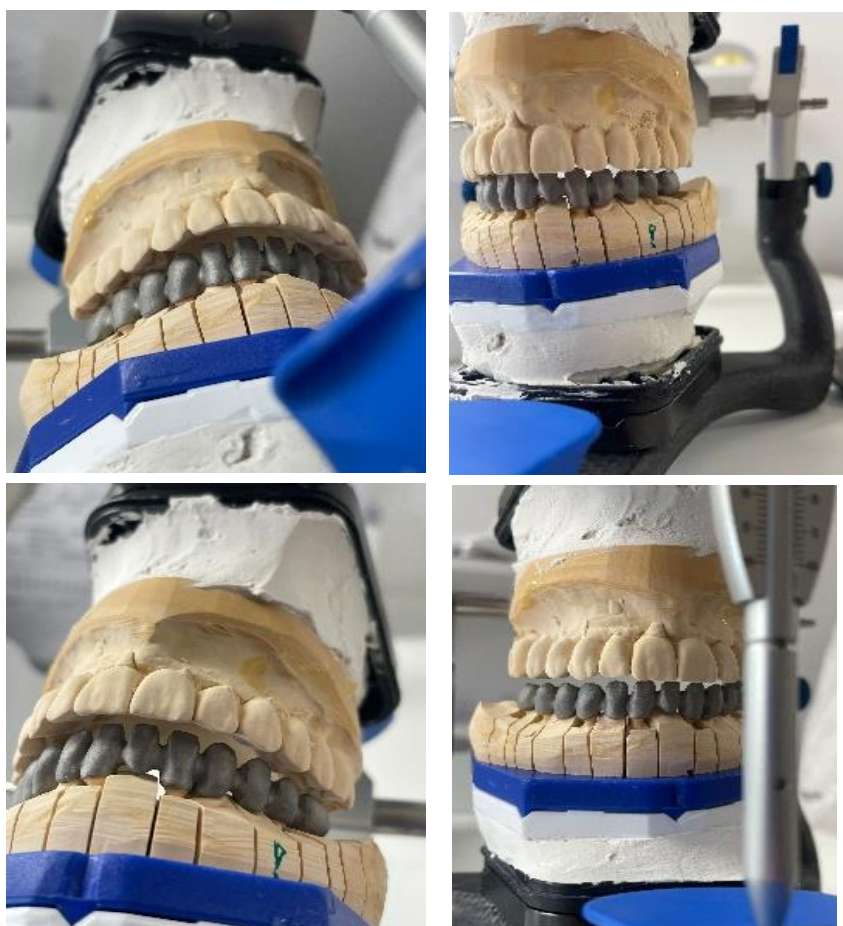


Slika 8 A. Otisak donje čeljusti silikonskim materijalom u metalnoj konfekcijskoj žlici.  
Preuzeto s dopuštenjem izv. prof. dr. sc. Dine Bukovića.

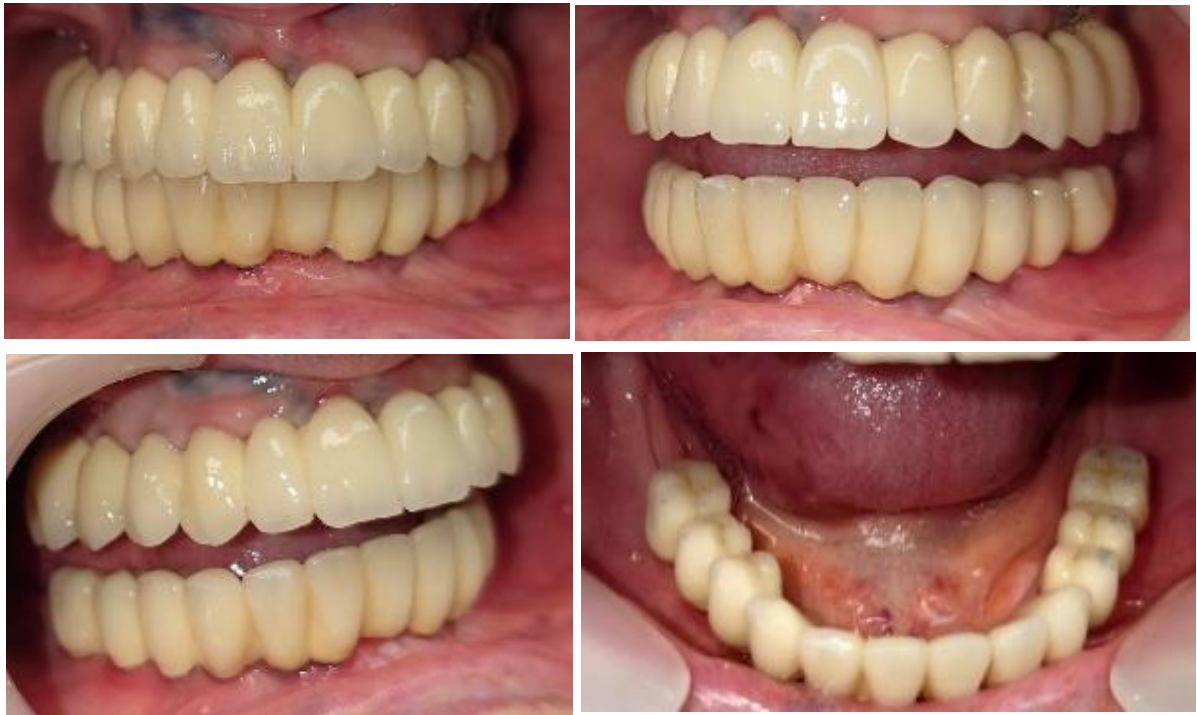Slika 8 B. Otisak gornje čeljusti ireverzibilnim hidrokolidom (alginatom). Preuzeto s  
dopuštenjem izv. prof. dr. sc. Dine Bukovića.



Slika 9. Voštani međučeljusni registrat. Preuzeto s dopuštanjem izv. prof. dr. sc. Dine Bukovića.



Slika 10. Prikaz izrađene metalne jezgre mosta u artikulatoru na radnom modelu. Preuzeto s dopuštanjem izv. prof. dr. sc. Dine Bukovića.



Slika 11. Frontalni, lateralni i okluzalni prikaz gotovog cementiranog fiksno protetskog rada na implantatima. Preuzeto s dopuštanjem izv. prof. dr. sc. Dine Bukovića.



Potpuna bezubost karakteristična je za osobe starije životne dobi, a zbog dužeg perioda bezubosti, često je prisutna resorpcija alveolarnog grebena. Takvi pacijenti često nisu zadovoljni potpunom protezom kao rješenjem jer se njezina stabilnost temelji na stanju mekotkivnog i koštanog ležišta. S obzirom na to da je riječ o resorbiranom alveolarnom grebenu u mandibuli, sljedeća opcija je pretprotetska kirurška priprema ili, ako to financijski aspekti i opće zdravstveno stanje omogućuju, implantoprotetska terapija (6).

Wolfart i suradnici kod resorbiranog alveolarnog grebena preporučuju da se nedostatak koštanog tkiva nadoknadi augmentacijskim postupcima te da se odabere mobilni rad s krutim ležištem ili fiksnoprotetski rad (2). U prikazanom slučaju mobilni rad retiniran implantatima nije se pokazao kao zadovoljavajuće rješenje. Iako su prednosti ovog oblika terapije smanjeno opterećenje na meka tkiva i olakšana prilagodba pacijenta (7), još uvijek je postojao stupanj pokretljivosti mobilnog rada te je kao idealno rješenje izabran fiksnoprotetski rad na implantatima. Fiksnoprotetski rad na implantatima najsličniji je prirodnim zubima, međutim valja imati na umu da kod starijih pacijenata slabljenjem motoričkih ili kognitivnih funkcija u budućnosti može doći do otežanog održavanja oralne higijene (2, 6).

Pažljivim planiranjem terapije na CBCT-u određen je volumen i karakteristike kosti te su izabrani endosealni implantati uskog promjera i standardne dužine te implantati uskog promjera i kratke dužine, prema klasifikaciji Al-Johany i suradnika (11). Odlučeno je da će se koristiti kompresijski dentalni implantati načinjeni od Ti-legure, iz razloga što takav dizajn omogućuje jednostavniju i bržu oseointegraciju (9).

Preporučuje se da minimalno četiri do šest implantata nose fiksnoprotetski rad te da se kao gradivni materijal za most velikog raspona izabere metal-keramika (2). Odlukom o ugradnji 7 implantata, uz već ugrađena 4 mini implantata, zadovoljen je broj potrebnih nosača mosne konstrukcije.

Jednodijelni dentalni implantati u kliničkoj praksi pokazali su visoku primarnu stabilnost. Iz tog razloga su opterećeni imedijatno te su odmah dovedeni u okluzijski kontakt jer se radilo o trajnom radu. Iako su u klinici rjeđe korišteni, jednodijelni implantati nude mnoge prednosti: smanjen broj posjeta, skraćeno operativno vrijeme, minimalno oštećenje tkiva, brzu rehabilitaciju. Isto tako, ne postoji mogućnost mikropropuštanja na spoju implantata i nadogradnje niti mogućnost otpuštanja vijka kao kod dvodijelnih implantata.

S obzirom da se fiksnoprotetski rad na jednodijelne implantate može učvrstiti jedino cementiranjem, kod provođenja ovog postupka potreban je poseban oprez. Cement ne smije

zaostati u mekim tkivima kako ne bi doveo do razvoja upale. Također, za cementiranje je korišten privremeni cement za dugotrajna cementiranja kako bi se u slučaju potrebe fiksni rad mogao skinuti, a implantati pregledati (17, 18, 19).

Zaključno, prikazom slučaja dokazali smo da je upotreba jednodijelnih dentalnih implantata dovela do zadovoljavajućih estetskih i funkcijskih rezultata i povećanog zadovoljstva pacijenta te da je, kao takva, pronašla svoje mjesto u kliničkoj praksi i pokazala se kao dobro rješenje u slučaju resorbirane kosti mandibule.





U nizu različitih terapijskih mogućnosti implantoprotetska terapija pokazala se superiornom u odnosu na klasičnu protetsku terapiju. U slučaju potpune bezubosti najviši standard donosi fiksnoprotetski rad na implantatima, međutim, važno je voditi računa o tome kada je on indiciran, a kada kontraindiciran. Isto tako, kod izbora vrste terapije potrebno je u obzir uzeti i pacijentove financijske mogućnosti, kulturološku i socijalnu pozadinu, motiviranost, prilagodljivost i želje te pritom izabrati optimalnu opciju. Važno je naglasiti da određena opcija nije idealna za svakog pacijenta te da svaki pacijent zahtijeva individualan pristup. Kod izbora dentalnih implantata, preporuka je odabrati one hrapave površine s navojima, a veličinu implantata prilagoditi volumenu raspoložive kosti. Uspješnost dentalnog implantata ovisi o oseointegraciji, a za jednodijelne implantate najvažnija je primarna stabilnost i poseban je oprez potreban kod cementiranja protetskog rada. Treba voditi računa i o mogućim dugoročnijim rezultatima, posebno o mogućnosti propadanja motoričkih i kognitivnih funkcija pacijenta. U obzir treba uzeti i mogućnost da osoba koja će u budućnosti brinuti o pacijentu vrlo lako može provoditi higijenu nadomjestka i usne šupljine umjesto samog pacijenta. Sve u svemu, pacijenti dobro prihvaćaju implantoprotetsku terapiju, a funkcija i estetika su visoko zadovoljavajuće. Implantati čuvaju kost od daljnje resorpcije. U konačnici, fiksnoprotetski rad nošen jednodijelnim implantatima pokazao se kao učinkovito rješenje kod resorbirane potpuno bezube mandibule.



1. Eurostat. Demografska slika Europe: vizualizacija statističkih podataka. Državni zavod za statistiku. Europska unija; 2021;7.
2. Wolfart S, Harder S, Reich S, Sailer I, Weber V. Implantoprotetika – koncept usmjeren na pacijenta. Zagreb: Media Ogled; 2015. p. 34, 52–4, 131.
3. Krmpotić-Nemanić J, Marušić A. Anatomija čovjeka. 2. korigirano izdanje. Zagreb: Medicinska naklada; 2007. 40–1.
4. Gerhard Aumüller i sur. Duale Rehie: Anatomija, 3. prerađeno izdanje. Zagreb: Medicinska naklada Zagreb; 2018. p. 955, 988, 1030.
5. Breeland G, Aktar A, Patel BC. Anatomy, Head and Neck, Mandible. StatPearls [Internet]. 2023 [citirano 20. kolovoz 2024.]. Dostupno na: <https://www.ncbi.nlm.nih.gov/books/NBK532292/>
6. Čatović A i sur. Dentalna medicina starije dobi u praksi. Zagreb: Medicinska naklada; 2018. p. 242–4, 247–8, 250–3, 258–60, 315–6, 385–9, 394.
7. Pirić B, Kovačević Pavičić D, Tariba Knežević P, Vučinić D, Simonić-Kocijan S. Mobilna protetska terapija u osoba starije životne dobi. Vjesnik dentalne medicine. 2019; 27(4): 17–22.
8. Jakovac M, Kranjčić J. Pretklinička i laboratorijska fiksna protetika. Zagreb: Stega tisak; 2020. p. 215–7, 220.
9. Gaviria L, Salcido JP, Guda T, Ong JL. Current trends in dental implants. J. Korean Assoc. Oral Maxillofac. Surg. 2014;40:50–60.
10. Smeets R., Stadlinger B., Schwarz F., Beck-Broichsitter B., Jung O., Precht C., Kloss F., Gröbe A., Heiland M., Ebker T. Impact of Dental Implant Surface Modifications on Osseointegration. Biomed. Res. Int. 2016.
11. Al-Johany SS, Al Amri MD, Alsaeed S, Alalola B. Dental Implant Length and Diameter: A Proposed Classification Scheme. J Prosthodont. 2017;26(3):252–60.
12. Peršić Kiršić S, Kovačić I. Kratka povijest, vrste i karakteristike miniimplantata. U: Čelebić A, urednica. Miniimplantati u kliničkoj praksi: Indikacije, kontraindikacije i komplikacije. Jastrebarsko: Naklada Slap; 2022; 75.
13. Miličević AM. Dentalni implantati od cirkonij-oksidge keramike [Diplomski rad]. Zagreb: Sveučilište u Zagrebu, Stomatološki fakultet; 2022.
14. Granić M, Katanec D. Praćenje cijeljenja dentalnih implantata. Sonda. 2007/8(14/15):72–74.

15. Albrektsson T, Brånemark PI, Hansson HA, Lindström J. Osseointegrated titanium implants. Requirements for ensuring a long-lasting, direct bone-to-implant anchorage in man. *Acta Orthop Scand*. 1981;52(2):155–70.
16. Čatović A, Komar D, Čatić A. Klinička fiksna protetika I – krunice. Zagreb: Medicinska naklada; 2015. p. 149–50, 152–5.
17. Wagner G, Hartung D. One-Piece Titanium Implants: Retrospective Case Series. *Case Rep Dent*. 2021.
18. Mohamed AMA, Askar MG, El Homossany MEB. Stresses induced by one piece and two piece dental implants in All-on-4® implant supported prosthesis under simulated lateral occlusal loading: non linear finite element analysis study. *BMC Oral Health*. 2022;22(1):196.
19. Durrani F, Nahid R, Pandey S, Singh P, Pandey A. One-piece implants: Careful approach for complex rehabilitation. *Natl. J. Maxillofac. Surg*. 2021;12:266–70.
20. Njari V, Dulčić N, Verzak Ž. Procjena gustoće kosti u implantoprotetskoj terapiji. *Sonda*. 2017;33.(1.):32–4.
21. Bešlić A, Radić T, Pelivan I. Pokrovne proteze retinirane prečkama na implantatima – prikaz slučaja. *Sonda*. 2012;23.(1.):60–5.
22. Wang SH, Hsu JT, Fuh LJ, Peng SL, Huang HL, Tsai MT. New classification for bone type at dental implant sites: a dental computed tomography study. *BMC Oral Health*. 2023;23(1):324.
23. Momin M, Aneja P, Sharma S, Govind S. Medical Contraindications to Dental Implant therapy: A Review. *IOSR Journal of Dental and Medical Sciences (IOSR-JDMS)*. 2022;21(05):51–6



Mirna Kovač rođena je 21. rujna 1999. godine u Koprivnici. Godine 2018. u Koprivnici završava Opću gimnaziju i Srednju glazbenu školu čime stječe zanimanje glazbenica klarinetistica. Iste godine upisuje studij dentalne medicine na Stomatološkom fakultetu Sveučilišta u Zagrebu. Tijekom studija aktivna je članica pjevačkog zbora Z(u)bor.