Augmentacija alveolarnog grebena autolognim koštanim graftom

Repanić, Andrej

Master's thesis / Diplomski rad

2017

Degree Grantor / Ustanova koja je dodijelila akademski / stručni stupanj: **University of Zagreb, School of Dental Medicine / Sveučilište u Zagrebu, Stomatološki fakultet**

Permanent link / Trajna poveznica: https://urn.nsk.hr/urn:nbn:hr:127:326903

Rights / Prava: Attribution-NoDerivatives 4.0 International/Imenovanje-Bez prerada 4.0 međunarodna

Download date / Datum preuzimanja: **2024-03-29**

Repository / Repozitorij:

University of Zagreb School of Dental Medicine Repository

SVEUČILIŠTE U ZAGREBU

STOMATOLOŠKI FAKULTET

Andrej Repanić

AUGMENTACIJA ALVEOLARNOG GREBENA AUTOLOGNIM KOŠTANIM GRAFTOM

Diplomski rad

Zagreb, rujan 2017.

Rad je ostvaren u: Zavodu za oralnu kirurgiju Stomatološkog fakulteta Sveučilišta u Zagrebu

Mentor rada: doc.dr. sc. Davor Brajdić, Zavod za oralnu kirurgiju Stomatološkog fakulteta Sveučilišta u Zagrebu

Lektor hrvatskog jezika: Ana Lovrić, mag. educ. croat.

Lektor engleskog jezika: Linda Zanella, mr. sc.

Sastav Povjerenstva za obranu diplomskog rada:

1. _____

2. _____

3. _____

Datum obrane rada: _____

Rad sadrži:

46 stranica

13 slika

1 CD

Osim ako nije drukčije navedeno, sve ilustracije (tablice, slike i dr.) u radu su izvorni doprinos autora diplomskog rada. Autor je odgovoran za pribavljanje dopuštenja za korištenje ilustracija koje nisu njegov izvorni doprinos, kao i za sve evenutalne posljedice koje mogu nastati zbog nedopuštenog preuzimanja ilustracija odnosno propusta u navođenju njihovog podrijetla.

Zahvala

Zahvaljujem doc. dr. sc. Davoru Brajdiću koji je svojim stručnim savjetima i materijalima uvelike pomogao u pripremi i izradi ovoga rada. Također zahvaljujem svima koji su bili uz mene tijekom studiranja, a posebno hvala roditeljima na podršci.

Augmentacija alveolarnog grebena autolognim koštanim graftom

Sažetak

Gubitak volumena alveolarnog grebena koji se javlja kao posljedica atrofije, parodontnih bolesti ili traume, kao i kongenitalni defekti alveolarnog grebena nastali rascjepom nepca ili uklanjanjem novotvorina, ukazuju na potrebu za koštanom transplantacijom.

Materijali za augmentaciju kosti mogu djelovati osteoinduktivno, osteogenetski i osteokonduktivno. Materijali koji se mogu koristiti za augmentaciju su autogeni, alogeni, ksenogeni i sintetski. Autogena kost je i dalje zlatni standard kod augmentativnih zahvata zbog toga što, u usporedbi s aloplastičnim materijalima, posjeduje, osim osteokonduktivnog potencijala, i potencijal osteoindukcije i osteogeneze.

Donorska mjesta koja se mogu koristiti za dobivanje autolognog koštanog grafta mogu se podijeliti na intraoralna i ekstraoralna. U intraoralna spadaju ramus mandibule, simfiza mandibule i crista zigomatikoalveolaris, dok se od ekstraoralnih donorskih mjesta mogu koristiti krista ilijaka i kalvarija.

Kirurške tehnike autolognim koštanim graftom ovise o vrsti defekta alveolarnog grebena te stoga postoje one s lokaliziranim i opsežnim autolognim koštanim transplantatom, *splitted-bone-block* tehnika po Fuadu Khouryju i trodimenzionalna „ring“ augmentacija.

Ključne riječi: Augmentacija alveolarnog grebena; koštani transplantat; donorsko mjesto; autologni; blok; graft.

Alveolar Ridge Augmentation Using Autologous Bone Graft

Summary

Bone loss of the alveolar ridge, as a consequence of atrophy, paradental disease or trauma, or congenital defects of the alveolar ridge due to a cleft palate or removal of neoplasm, indicates the need for a bone graft.

The materials for bone augmentation may have osteoinductive, osteogenic and osteoconductive properties. The materials that may be used for augmentation are autogenous, allogeneic, xenogeneic and synthetic. Autogenous bone remains the golden standard for augmentative procedures as, in comparison to alloplastic materials, in has osteoconductive, osteoinductive and osteogenic potential.

Donor sites used to attain autologous bone graft can be divided into intraoral and extraoral. Intraoral sites include the ramus mandible, symphysis mandibular and crista zygomatico alveolaris, while the most frequently used extraoral donor sites are the cristina iliaca and calvaria.

Surgical techniques using autologous bone grafts depend on the type of alveolar ridge defect. These include localised and comprehensive autologous bone transplant, split-bone-block technique according to Fuad Khoury, and tri-dimensional “ring” augmentation.

Key words: alveolar ridge augmentation; bone transplant; donor site; autologous; block; graft.

Sadržaj:

1. UVOD 1
2. BIOLOŠKA OSNOVA KOSTI 3
2.1. Građa koštanog tkiva 4
2.2. Resorpcija kosti nakon ekstrakcije 5
2.3. Utjecaj protetskog nadomjestka na resorpciju 5
3. DIJAGNOSTIKA 6
3.1. Metoda iscrtavanja 7
4. AUGMENTACIJSKI MATERIJALI 9
4.1. Autogeni materijali 10
4.2. Alogeni materijali 11
4.3. Ksenogeni materijali 11
4.4. Sintetski materijali 11
5. KLASIFIKACIJA KOŠTANIH NEDOSTATAKA 12
5.1. Klasifikacija lokalnih nedostataka 13
5.2. Etiološka klasifikacija 13
5.3. Klasifikacija s obzirom na način postavljanja transplantata 14
5.4. Klasifikacija prema Cawoodu i Hawellu 15
6. DONORSKA MJESTA ZA UZIMANJE AUTOLOGNOG KOŠTANOG GRAFTA 16
6.1. INTRAORALNA 17
6.1.1. Ramus mandibule 17
6.1.1.1. Operativni pristup ramusu kao donorskom mjestu 18
6.1.2. Simfiza mandibule 19
6.1.2.1. Operativni pristup simfizi kao donorskom mjestu 19
6.1.3. Zigomatičnomaksilarni greben 20
6.1.4. Primjena torusa mandibule 20

6.2. EKSTRAORALNA 21
6.2.1. Kalvarijalni transplantat 21
6.2.2. Transplatat s grebena bočne kosti 21
7. KIRURŠKE TEHNIKE 22
7.1. LOKALIZIRANI AUTOLOGNI KOŠTANI TRANSPLANTAT 23
7.1.1. Pristup mjestu prihvata transplantata 23
7.1.1.1. Maksila 23
7.1.1.2. Mandibula 24
7.1.2. Prilagođavanje transplantata 25
7.1.3. Fiksacija transplantata 26
7.1.4. Zatvaranje rane 27
7.2. OPSEŽNI KOŠTANI TRANSPLANTAT 27
7.3. *SPLITTED-BONE-BLOCK* TEHNIKA PO FUADU KHOURYJU 28
7.3.1. Biološki koncept transplantacije mandibularnim graftom 29
7.4. TRODIMENZIONALNA *RING* AUGMENTACIJA 30
8. CIJELJENJE KOSTI 31
9. KOMPLIKACIJE 33
10. RASPRAVA 37
11. ZAKLJUČAK 39
12. LITERATURA 41
13. ŽIVOTOPIS 45

1. UVOD

Gubitak volumena alveolarnog grebena koji se javlja kao posljedica atrofije, parodontnih bolesti ili traume, kao i kongenitalni defekti alveolarnog grebena nastali rascjepom nepca ili uklanjanjem novotvorina, ukazuju na potrebu za koštanom transplantacijom. Kada se razmišlja o terapiji koja uključuje protetske radove na implantatima, prijeko je potrebno imati dovoljan volumen kosti. Oralna rehabilitacija djelomično ili potpuno bezube čeljusti dentalnim implantatima postala je uobičajena u nešto više od zadnjih dvadeset godina, stoga se u današnje vrijeme augmentativna kirurgija alveolarnog grebena razvija gotovo isključivo u kontekstu dentalne implantologije.

Opisano je nekoliko tehnika i materijala kojima se može nadoknaditi gubitak kostiju alveolarnog grebena, ali se i dalje kao "zlatni standard" za augmentaciju alveolarnog grebena koristi transplantacija autolognim koštanim graftom.

Svrha ovog rada je objasniti teoretske osnove nastanka i klasifikacije resorpcije alveolarnog grebena, usporediti tehnike augmentacije autolognim koštanim graftom te navesti moguće komplikacije tijekom i nakon zahvata.

2. BIOLOŠKA OSNOVA KOSTI

2.1. Građa koštanog tkiva

Kost služi kao osnova na koju se vežu mišići kako bi se sustavom poluga povećale sile nastale djelovanjem mišića. Koštano tkivo izgrađeno je od međustanične ovapnjele tvari, koštanog matriksa te koštanih stanica.

Koštani matriks se u iznosu od 50 % sastoji od anorganske tvari. Najveći dio anorganskog dijela kosti sačinjavaju kalcij i fosfor koji tvore kristale hidroksi apatita. Također, anorganski dio koštanog matriksa ima u svom sastavu magnezij, kalij i natrij. Organska tvar uglavnom se sastoji od kolagena tipa I te proteoglikana i glikoproteina koji su odgovorni za početak ovapnjenja koštanog matriksa.

Osteoblasti, osteoklasti i osteociti stanice su koštanog tkiva koje su odgovorne za fiziologiju koštanog metabolizma. Metabolizam tvari između osteocita i kapilara odvija se preko koštanih kanalića koji prolaze kroz matriks te sadrže citoplazmatske izdanke osteocita.

Osteoblasti sintetiziraju organske sastojke matriksa te su nužni za ugrađivanje anorganskih sastojaka u matriks. Izlučeni matriks dolazi u kontakt sa starijim koštanim matriksom i pretvara se u osteoid, tj. sloj novog, još neovapnjelog matriksa. Onog trenutka kada se osteoblast potpuno okruži tek izlučenim matriksom, postaje osteocitom. Osteocit je smješten u lakuni od koje se pružaju kanalići koji sadržavaju izdanke osteocita.

Osteoklasti su multinuklearne orijaške stanice koje sudjeluju u pregradnji i resorpciji koštanog tkiva. Oni, pomoću enzima kolagenaze, razgrađuju kolagen te otapaju kristale kalcijevih soli. Aktivnost osteoklasta reguliraju hormoni i citokin kojega izlučuju osteoblasti djelovanjem paratiroidnog hormona. Osteoklasti nemaju receptore za paratiroidni hormon nego sadržavaju receptore za kalcitonin i tiroksin.

Makroskopski gledano, kost se sastoji od spongioze koja je mekana i tvrdog kortikalnog tkiva. S vanjske strane kost oblaže periost koji se sastoji od kolagenih vlakana i fibroblasta. Unutrašnje šupljine u kosti prekriva endost koji je mnogo tanji od periosta. Uloga periosta i endosta jest prehrana koštanog tkiva. (1)

2.2. Resorpcija kosti nakon ekstrakcije

U prva tri mjeseca događa se nagla resorpcija grebena koja je uzrokovana ekstrakcijom zuba, a nakon toga se nastavlja koštana remodelacija koja je manjega intenziteta. Iznos resorpcije rezidualnog grebena je individualan te ovisi o različitim lokalnim i sistemskim faktorima. U lokalne faktore ubrajaju se veličina, oblik grebena, žvačna snaga koja se prenosi na bezubo ležište, te trajanje bezubosti. Također, snažan utjecaj ima stabilnost, retencija proteze te razdoblje nošenja proteze. Od sistemskih faktora navode se prehrana, starost, spol, koncentracija estrogena u krvi, upotreba kortikosteroida, pušenje, konzumacija alkohola te osteoporoza. Najčešći oblik osteoporoze je postmenopauzalna osteoporoza koju uzrokuje gubitak estrogena. Utjecaj estrogena na kosti očituje se smanjenjem aktivnosti osteoblasta, smanjenom sintezom kolagena te pojačanom osteoklastičkom aktivnosti. (2, 3, 4)

2.3. Utjecaj protetskog nadomjestka na resorpciju

Resorpcija alveolarnog grebena trajni je proces koji je najizraženiji nakon vađenja zuba, a s vremenom se usporava. Resorpcija ovisi o građi spongiozne i kompaktne kosti, tj. njihovoj osjetljivosti na lokalne i sistemske faktore. Spongiozna kost bolje apsorbira okluzalne sile, za razliku od kortikalne kosti. Maksilu uglavnom sačinjava spongiozna kost, a kortikalis joj je jako tanak, za razliku od mandibule koja ima deblji kortikalis u odnosu na maksilu i manje spongiozne kosti. To je razlog zbog kojega se resorpcija u mandibuli odvija dvostruko brže nego u maksili. Taj omjer se u razdoblju od sedam godina bezubog alveolarnog grebena može povećati i do 4 puta bržom resorpcijom alveolarnog grebena mandibule.

Kod nosioca potpunih proteza znatna redukcija mandibularnog alveolarnog grebena može se objasniti manjom površinom ležišta te nepovoljnijim oblikom donjeg alveolarnog grebena, gdje su sile koncentrirane na sam greben. Za razliku od mandibule, u maksili se veliki dio sila usmjerava na nepce, a manji na alveolarni greben.

Kod osoba koje nose djelomičnu protezu resorpcija je smanjena u području preostalih prirodnih zuba. U mandibuli su, najčešće, zadnji preostali zubi očnjaci i incizivi koji stabiliziraju protezu i samim time smanjuju negativno djelovanje sila na greben. Povećan iznos resorpcije grebena, koji se događa u antagonističkom području prirodnih zuba, je objašnjen činjenicom da pacijenti refleksno žvaču prirodnim zubima, i samim time razvijaju veće žvačne sile koje se prenose na suprotni bezubi greben. (4)

3. DIJAGNOSTIKA

U današnje vrijeme kompjutorizirana tomografija (CT) spada u rutinske pretrage za anatomsku analizu i procjenu stanja alveolarnog grebena. Kao pomoć pri ispitivanju i planiranju još se mogu koristiti ortopantomogram i lateralni kraniogram. Lateralni kraniogram može poslužiti za analizu raspoložive kosti u medijalnoj liniji mandibule i maksile, te sam utjecaj transplantata na podupiranje usne nakon augmentacije.

Kompjutoriziranom tomografijom dobiva se snimka u tri dimenzije: u frontalnoj, aksilarnoj i sagitalnoj ravnini, što daje bolji uvid u sve interne anatomske strukture koje se ne mogu prikazati ni na koji drugi način. Također omogućava ispravna mjerenja, što je osobito važno u samoj procjeni potrebe za augmentacijom. Gustoća kortikalnih i spongioznih komponenti grebena, koja se vidi na CT snimci, mjeri se Hounsfieldovim jedinicama (HU). Manji iznos HU upućuje na manju gustoću kosti, dok veći iznos Hounsfieldovih jedinica upućuje na gušću kost. Spongiozna kost obično pokazuje vrijednosti između 200 i 700 HU, a kortikalna kost ima iznos veći od 1.000 HU.

3.1. Metoda iscrtavanja

Postoji i metoda izravnog mjerenja širine grebena kroz meka tkiva koja se naziva metoda iscrtavanja grebena. To se mjerenje izvodi pomoću kalipera ili oštre sonde s gumenim stopom. Kaliper je instrument sličan pomičnoj mjerci, ali izgledom drške podsjeća na pean a radni dio se sastoji od dva oštra šiljka. Mjerenje se izvodi ubadanjem oštrog dijela kalipera ili sonde kroz meka tkiva do kosti i zato se ovaj postupak izvodi pod lokalnom anestezijom. Mjerenje se izvodi na nekoliko točaka uzduž visine grebena, točnije na 3, 6 i 9 mm. Potom se uzima otisak i izlijeva gipsani model koji se poprečno prepili u interesnoj regiji na kojoj su izvedena mjerenja (slika 1). Mjere se ucrtavaju na modelu i to nam daje uvid u debljinu koštanog grebena ispod mekih tkiva (slika 2). (5)

Slika 1. *Poprečno prepiljeni gipsani model.*

(Ljubaznošću zubotehničkog laboratorija Ivica Repanić)

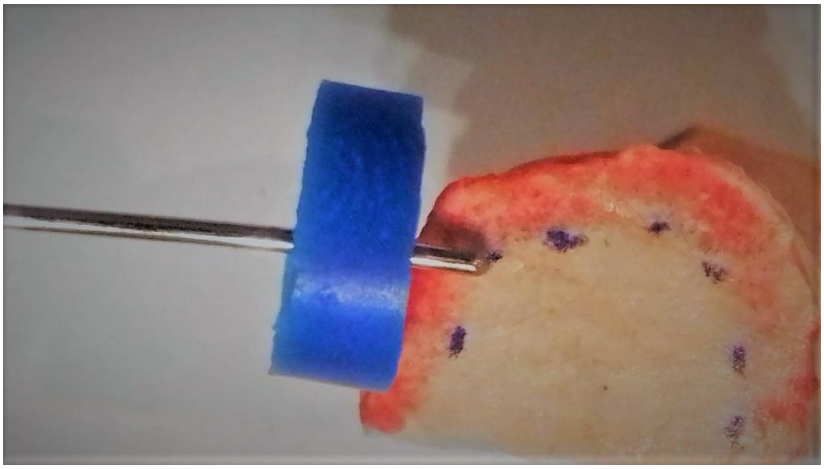

Slika 2. *Ucrtavanje izmjerenih mjera na modelu.*

(Ljubaznošću zubotehničkog laboratorija Ivica Repanić)

4. AUGMENTACIJSKI MATERIJALI

Cilj koštane obnove je omogućiti organizmu osnovu oko koje će se oblikovati nova koštana masa. Materijali za augmentaciju kosti mogu djelovati osteoinduktivno, osteogenetski i osteokonduktivno. Sposobnost augmentacijskog materijala da inducira diferencijaciju mezenhimalnih stanica u zrele koštane stanice naziva se osteoindukcija. Autogena kost smatra se najdjelotvornijim materijalom s osteoinduktivnim djelovanjem. Sposobnost koštanog materijala da proizvede novu kost naziva se osteogeneza. Samo koštani transplantati svježe autologne kosti imaju osteogeni potencijal. Osteokondukcija je svojstvo materijala da u obnovi željenog volumena kosti služi samo kao osnova oko koje će se oblikovati nova koštana masa. (7)

4.1. Autogeni materijali

Autogena kost je i dalje zlatni standard kod augmentativnih zahvata zbog toga što, u usporedbi s aloplastičnim materijalima, posjeduje, osim osteokonduktivnog potencijala, i potencijal osteoindukcije i osteogeneze. (8)

Autogeni koštani materijal uzima se iz intraoralnog ili ekstraoralnog donorskog mjesta iste osobe. Autogeni koštani transplantat koji se uzima s donorskog mjesta može sadržavati spongioznu ili kortikalnu kost, a može biti kombinacija jedne i druge. Spongiozna kost se prije revaskularizira u odnosu na kortikalni koštani transplantat. Kortikalni transplantat ima veliku čvrstoću u početku koja se tijekom vremena smanjuje. U periodu od 6 mjeseci nakon implantacije, kortikalni autogeni transplantat je od 40% do 50% mekši u odnosu na normalnu kost. Obrnuto od kortikalisa, spongioza je u početku nakon transplantacije mekša zbog svoje porozne građe, ali tijekom vremena biomehaničkom stimulacijom i ona dobiva čvrstoću. (9)

Autogeni koštani transplantat s donorskog mjesta može se iskoristiti u komadu kao blok augmentat, a može ga se samljeti pomoću koštanog mlinca. Također se mogu koristiti i koštane strugotine koje se sastružu pomoću određenih instrumenata (kireta, svrdla, piezoelektričnih instrumenata). Koštane strugotine stimuliraju koštanu regeneraciju te se mogu praktično iskoristiti u kombinaciji s drugim osteokonduktivnim materijalima. Kod GBR-a (*Guided Bone Regeneration*), tehnike se koriste kako bi pospješile zacjeljivanje i ubrzale stvaranje kosti svojim osteoinduktivnim svojstvima. (7, 10)

4.2. Alogeni materijali

Alogeni koštani materijali za transplantate dobivaju se od pripadnika iste vrste. U ovom su slučaju ljudskog porijekla, dobiveni od preminulog darivatelja. Obično se pripremaju kao suho smrznuti demineralizirani ili mineralizirani koštani transplantati. Na tržište dolaze u obliku kortikalnih strugotina, kortikalnih granula ili praha. Negativna strana ovih materijala je to da postoji opasnost od poticanja imunološke reakcije organizma. Također postoji opasnost od prijenosa HIV-a (1 / 1.6 milijuna) ako banka tkiva nestručno i netemeljito obrađuje koštani materijal. (9)

4.3. Ksenogeni materijali

Ksenogeni koštani materijali životinjskog su porijekla i kemijski se i mehanički prerađuju kako bi se odstranila organska sastavnica. Najčešće se dobivaju od volovske kosti i potpuno su biokompatibilni te posjeduju osteokonduktivna svojstva. Volovski graft, bilo u česticama ili u bloku, uspješno se koristi za augmentaciju grebena – jedini je problem što zbog svoje slabe čvrstoće i povećane lomljivosti može puknuti za vrijeme fiksacije. (9)

4.4. Sintetski materijali

Aloplastični materijali za transplantaciju umjetno su proizvedeni sintetski materijali. Prema sastavu mogu biti staklokeramički, silikatni, od bioaktivnog stakla, trikalcij-fosfatni, sintetski hidroksiapatiti. Oni su samo osteokonduktivni te se rabe kao granulat u štrcaljki ili u bloku, ovisno o indikaciji. Od preparata najzastupljeniji su *BoneCeramic*, *Maxresorb*, *Fisiograft* i drugi. (7, 9)

5. KLASIFIKACIJA KOŠTANIH NEDOSTATAKA

5.1.Klasifikacija lokalnih nedostataka

Lokalni nedostaci prema kliničkim potrebama mogu se klasificirati na:

1. gubitak širine – povećanje širine kosti za 2-6 mm može se postići autolognim koštanim graftom s ramusa, dok je defekt od 2-4 mm moguće riješiti pomoću kosti sa simfize;
2. gubitak visine – za povećanje visine u iznosu od 4 mm može se koristiti kortikalni blok s ramusa ili sa simfize;
3. gubitak širine i visine – morfologija simfize nije prikladna za trodimenzionalnu rekonstrukciju pa se koristi kortikalni blok s ramusa; moguće je povećanje od 4 mm u visinu i 6 mm u širinu.

5.2. Etiološka klasifikacija

Gubitak kosti, bilo labijalno ili palatinalno, može se podijeliti, s obzirom na uzrok nastanka defekta, na:

1. kongenitalne nedostatke – oni obuhvaćaju defekt alveolarnog grebena nastao rascjepom nepca, neadekvatno razvijenim alveolarnim nastavkom kao rezultatom kongenitalnog nedostataka zubi;
2. neoplazmatske nedostatke – defekt alveolarnog grebena nastao djelovanjem ili uklanjanjem novotvorina ili tumora;
3. traumatske nedostatke – defekt alveolarnog grebena može se razlikovati ovisno o veličini i složenosti traume, te o tome ovisi i vrsta korektivne terapije;
4. infekciju – koja uzrokuje periapikalni gubitak kostiju ili gubitak zuba, a samim time i kasniji gubitak kostiju alveolarnog grebena kod parodontne bolesti koja rezultira horizontalnim ili vertikalnim gubitkom kostiju.

5.3. Klasifikacija s obzirom na način postavljanja transplantata

Način postavljanja implantata ovisi o stanju mjesta prihvata autolognog koštanog grafta. S obzirom na način postavljanja transplantata na mjesto primanja, transplantat se može podijeliti na:

1. inlej transplantat – postavlja se unutar mjesta augmentacije i može se raditi ako su očuvana 3-4 zida defekta; (slika 3)
2. onlej transplantat – on se postavlja na površinu mjesta augmentacije ako postoje očuvana 1-2 zida defekta; (slika 4)
3. interpozicijski transplantat – postavlja se između dva dijela kosti koja su razdvojena, što se radi kod maksilarne osteotomije. (5)

Slika 3. *Inlej transplatat, postavljen kod lokalnog nedostatka kosti u prednjoj maksili prilikom očuvana 3 zida defekta. (Ljubaznošću doc. dr. sc. Davora Brajdića)*

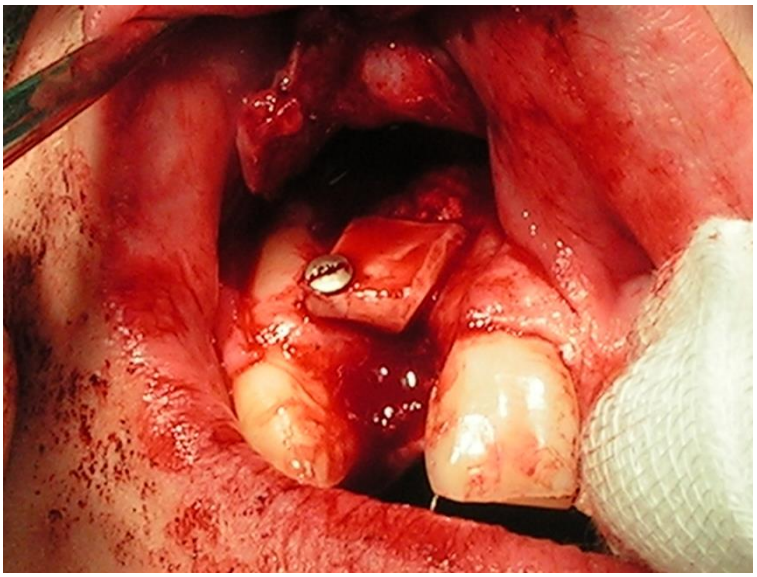

Slika 4. *Onlej transplatat kod lokalnog nedostatka kosti u prednjoj maksili inicijalno očuvana 2 zida defekta. (Ljubaznošću doc. dr. sc. Davora Brajdića)*

5.4. Klasifikacija prema Cawoodu i Hawellu

S obzirom na kakvoću kosti u maksili i mandibuli, Cawood i Hawell napravili su klasifikaciju bezubih grebena. Ta klasifikacija obuhvaća najčešće promjene oblika koje se događaju na bezubim grebenima maksile i mandibule:

klasa 1 – ozubljen greben;

klasa 2 – greben neposredno nakon ekstrakcije;

klasa 3 – dobro zaobljen oblik grebena, adekvatne visine i širine;

klasa 4 – greben oblika oštrice noža, adekvatne visine i neadekvatne širine;

klasa 5 – plosnati oblik grebena, neadekvatne visine i širine;

klasa 6 – sniženi oblik grebena, s očitim gubitkom bazalnog dijela.

Oni su zaključili da oblik promjene alveolarnog grebena slijedi predvidiv obrazac, te su napravili klasifikaciju za prednju i stražnju mandibulu te prednju i stražnju maksilu. U području prednje mandibule gubitak kosti je vertikalan i horizontalan, a u području stražnje mandibule gubitak kosti je uglavnom vertikalan. U području prednje i stražnje maksile gubitak kosti je horizontalan i vertikalan. (6, 5)

6. DONORSKA MJESTA ZA UZIMANJE AUTOLOGNOG KOŠTANOG GRAFTA

Upotrebom autolognog koštanog grafta za transplantaciju neophodno je otvoriti sekundarno operativno područje koje se naziva donorsko mjesto. Samim time to je zahvat s većom postoperativnom nelagodom i boli kod pacijenta te potencijalnim komplikacijama, kao što su infekcija i oštećenja važnih anatomskih struktura. Zbog toga je potrebna temeljita predoperativna priprema pacijenta u vidu predoperativne primjene antibiotika, analiza dimenzija koštanog defekta i potencijalnog intraoralnog donorskog mjesta CT-om. Donorsko mjesto može biti intraoralno i ekstraoralno te se prilikom uzimanja grafta preporučuje uzeti više kosti nego što je to potrebno da bi se tijekom zacjeljivanja i resorpcije dobio željeni volumen. (7)

6.1. INTRAORALNA

Najčešće se kao donorsko mjesto za dobivanje autolognog koštanog grafta koriste simfiza ili ramus mandibule, te se tada dobiva pretežno kortikalna kost. Ako se za autologni koštani graft koristi tuber maksile te unutrašnja strana mandibule i maksile, kost koja se dobiva je spongiozna.

6.1.1. Ramus mandibule

Za analizu ramusa koristi se ortopan u kombinaciji s fizičkim pregledom *criste oblique externe*. Prilikom analiziranja CT snimke treba biti posebno oprezan iz razloga jer orijentacija poprečnih snimki ne mora biti okomita prema *lineae oblique externae* ili mandibularnom kanalu, što bi rezultiralo netočnom mjerom udaljenosti između tih dviju struktura. Upravo ta udaljenost određuje visinu raspoložive kosti za uzimanje transplantata, te samim time utječe na veličinu površine mjesta prihvata koje se može prekriti. Prilikom mjerenja ovog donorskog mjesta, mjerenje bi se trebalo izvoditi od *lineae oblique externae*, a ne od alveolarnog grebena. Širina grafta je diktirana udaljenošću između *lineae oblique externae* i lingvalnog zida mandibule, a prisutnost umnjaka ograničit će širinu i dužinu koštanog transplantata koji se može dobiti.

6.1.1.1. Operativni pristup ramusu kao donorskom mjestu

Pristup ovom donorskom mjestu izvodi se incizijom koja je udaljena od 0.5 cm do 1 cm od drugog kutnjaka, u svrhu prikazivanja *lineae oblique externae* koja se prikazuje odmicanjem periosta. Obavezno treba voditi računa da se incizija ne produži previše lingvalno, čime bi se mogle ugroziti strukture na lingvalnoj strani mandibule.

Veličina transplantata se odabire prema izmjerenim vrijednostima veličine i položaja područja gubitka kosti na mjestu prihvata transplantata. Označavanje veličine transplantata izvodi se pomoću malih fisurnih ili okruglih svrdala. Uvijek se mora paziti da se osteotomija ne produži previše lingvalno te se obavezno mora paziti da udaljenost od *nervus alveolaris* ne bude manja od 2 mm. Vertikalne osteotomije se na kraju spajaju koristeći veliko okruglo svrdlo, korištenjem obilne irigacije te se oblikuje utor uzduž kojega se može izvesti kontrolirano odvajanje transplantata; (slika 5). Ako postoji poteškoća s podizanjem transplantata, radi se provjera prikladnim svrdlima kroz osteotomije koje ocrtavaju transplantat. Tako je osigurano podizanje transplantata u jednom komadu. (5)

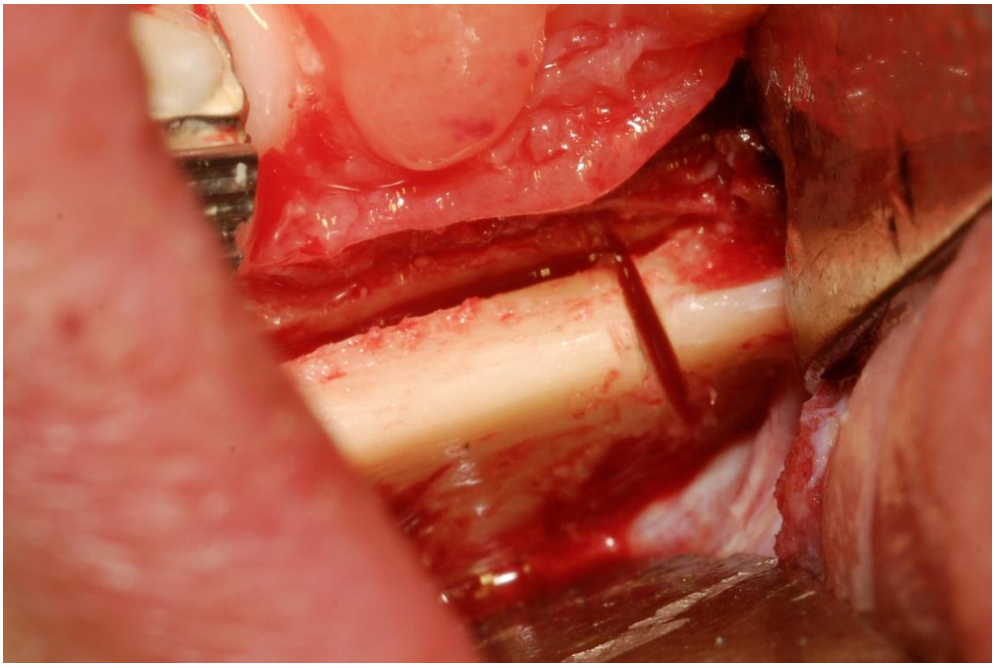

Slika 5. *Osteotomija prije kontroliranog odvajanja transplantata.(Ljubaznošću doc. dr. sc. Davora Brajdića)*

6.1.2. Simfiza mandibule

Kod radiološke dijagnostike simfize kao donorskog mjesta treba obratiti pozornost na položaj vrhova korijena, zbog toga da ne bi došlo do ozljede ili prekida inervacije donjih frontalnih zubi. Kod planiranja donje granice transplantata ne bi se trebalo prelaziti preko maksimalne izbočenosti *procesus mentalisa* kako bi pacijent zadržao svoj karakteristični profil lica. (5)

6.1.2.1. Operativni pristup simfizi kao donorskom mjestu

Prilikom pristupa ovom donorskom mjestu može se koristiti labijalna ili cervikalna incizija. Kod labijalnog pristupa, incizija se izvodi u sulkusu između očnjaka, a tkiva se odvajaju prema koronarnoj strani grebena. Kod te incizije ne odiže se puni režanj nego režanj od pola debljine. Nakon toga slijedi periostalna incizija na mjestu hvatišta mišića *m.mentalisa* te se režanj pune debljine pomiče prema donjem rubu mandibule.

Prilikom korištenja cervikalnog pristupa radi se incizija koja se pruža od pretkutnjaka do pretkutnjaka. Nakon toga se izvode vertikalne oslobađajuće incizije distalno od foramena mentalisa s odmicanjem periosta, prikazuje se foramen mentale, a odmicanje se produžava do donjega ruba mandibule. (11)

Prilikom uzimanja transplantata treba prvo odrediti veličinu i oblik grafta, te ga obilježiti kirurškim markerom ili ravnom turbinom koristeći fina fisurna svrdla uz obilnu irigaciju kako ne bi došlo do pregrijavanja kosti. Gornja granica kod horizontalne osteotomije mora minimalno biti udaljena 5 mm od vrhova korjenova sjekutića, ili, u slučaju potrebe za većim transplantatom, od vrhova korjenova očnjaka. Kako bi se izbjegla povreda neurovaskularne opskrbe zubi, osteotomiju treba izvesti tako da se svrdlo postavi gotovo paralelno sa zubnim korijenom. Osteotomija donje horizontale izvodi se paralelno s donjim rubom mandibule i ne smije se širiti ispod njezinog maksimalnog konveksiteta. U ovoj regiji kortikalna kost često je najdeblja, a podatak o debljini može se dobiti lateralnim kraniogramom. Nakon toga se traženi transplantat podiže sa simfize pomoću elevatora kosti. (5)

6.1.3. Zigomatičnomaksilarni greben

Crista zygomaticoalveolaris je stabilni, kortikalni koštani nosač koji u slučaju netraumatiziranih facijalnih kostiju lubanje može dati graft veličine od 2 do 3 cm^2 sa svake strane, a da to nema negativne posljedice na stabilnost gornje čeljusti. Studijom na više od 400 uzimatelja transplantata nije zabilježena destabilizacija biomehanike gornje čeljusti.

Jedan transplantat iz ovog područja je apsolutno dovoljan za rekonstrukciju defekta alveolarnog grebena širine jednog zuba, a prednost ove donorske regije kod augmentacije gonje čeljusti je u tome što područje rane ostaje ograničeno na kvadrant koji treba augmentirati.

Autogeni koštani transplantat iz *crista zygomaticoalveolaris* može se smatrati adekvatnim augmentatom za rekonstrukciju defekata tvrdih zubnih tkiva alveolarnog nastavka uz minimalan morbiditet transplantata. Ova terapijska metoda može nadopuniti dosadašnje metode rekonstrukcije pojedinačnih vestibularnih defekata. (12,13)

6.1.4. Primjena torusa mandibule

Torusi mandibule mogu se upotrijebiti kao alternativno područje doniranja autogenog koštanog materijala za augmentaciju čeljusnog grebena. Prema prikazu slučaja dr. Rodriga Nevia (University of Michigan) torusi mandibule su upotrijebljeni za horizontalnu augmentaciju mandibularnog alveolarnog grebena te vertikalnu augmentaciju maksilarnog grebena u obliku podizanja dna sinusa. Nakon 6 mjeseci od transplantacije, u oba područja bila je zabilježena dovoljna količina kosti. U prikazanom slučaju dokazano je da se torusi mandibule mogu uspješno primijeniti za augmentaciju čeljusnog grebena, ali kako i sam dr. Nevia navodi u svom članku, ipak su potrebne daljnje kontrolirane studije kako bi se utvrdila općenita prikladnost ove donatorske regije za autogeni koštani materijal. (14)

6.2. EKSTRAORALNA

U ekstraoralna donorska mjesta za dobivanje autolognog koštanog grafta spadaju *calvaria*, koja je pretežno kortikalna kost, i *crista iliaca* koja je kortikalno spongiozna kost.

6.2.1. Kalvarijalni transplantat

Ideja korištenja *calvariae* kao potencijalnog donatorskog mjesta javila se 1890., a prvi kirurški postupak opisao je Dandy 1929 godine. Ovaj transplantat se uzima s parijetalne kosti koja se sastoji se od unutarnjeg i vanjskog kortikalisa, sa spongioznim slojem između njih; međutim, uzima se uglavnom samo vanjski kortikalni sloj. Prednosti ovog transplantata su visoki stabilitet za osteointegraciju, spora resorpcija te brzi postoperativni oporavak.

Nedostaci su teže i duže uzimanje s donatorskog mjesta i rizik od frakture transplantata te vidljiv ožiljak kod pacijenata bez kose. Transplantat uzet iz ovog područja je tanji u odnosu na transplantat s kriste ilijake.

6.2.2. Transplatat s grebena bočne kosti

Transplantat s *cristae iliacae* se upotrebljava u slučajevima koji zahtijevaju veću količinu kortikospongiozne kosti. Ovaj je transplantat bogat osteogenetskim stanicama te ispravnom manipulacijom njime osigurava se dovoljna količina osteoblasta koji mogu preživjeti više od 3 sata. Revaskularizacija ovog transplantata započinje vrlo rano, međutim, velika količina spongioze u ovom transplantatu predstavlja nedostatak u smislu strukturalnog rigiditeta, i slabiju otpornost prema resorpciji. Ova donatorska regija omogućava uzimanje velike količine kosti i zato je kod vrlo izraženih atrofija i velikih defekata alveolarnog grebena koštani transplantat s kriste ilijake gotovo jedini izbor. Uzimanje samog transplantata je nešto lakše nego s kalvarije, što skraćuje operativni zahvat. Autologni koštani transplantat s kriste ilijake smatra se zlatnim standardom u terapiji defekta alveolarnog grebena koji nastaje kod rascjepa nepca. Augmentacija grebena kod takvih pacijenata obično se izvodi u razdoblju od sedme do jedanaeste godine. Vrijeme rekonstrukcije je također povezano s razvojem korijena maksilarnog očnjaka koji mora biti razvijen do ½ iz tog razloga što inače dolazi do slabijeg razvoja maksile ako se u terapiju krene prerano. (15, 16)

7. KIRURŠKE TEHNIKE

7.1. LOKALIZIRANI AUTOLOGNI KOŠTANI TRANSPLANTAT

Lokalizirani autologni koštani transplantat koristi se u slučajevima postojanja manjih defekata alveolarnog grebena. Lokalni nedostaci kosti mogu se vrlo jednostavno u praksi podijeliti na defekte alveolarnog grebena s gubitkom visine, širine ili gubitkom visine i širine. Prilikom operacije uvijek se prvo pristupa mjestu prihvata transplantata, a tek onda se pristupa donorskom mjestu i uzimanju transplantata. Tako se osigurava da se transplantat u što kraćem periodu može prenijeti na mjesto defekta alveolarnog grebena.

7.1.1. Pristup mjestu prihvata transplantata

Operacija započinje na mjestu prihvata kako bi se utvrdili oblik i dimenzije transplantata koji će biti potrebni. Tek kad se pripremi prihvatno mjesto može se započeti s operacijom donorskog mjesta.

7.1.1.1. Maksila

Udaljena palatinalna incizija koristi se za prikazivanje koštanog nedostatka na labijalnoj strani grebena, a defekt kosti najčešće se nalazi labijalno. Međutim, ako je koštani nedostatak palatinalno, tada nije indicirana palatinalna incizija, nego krestalna ili labijalna incizija.

Udaljena palatinalna incizija izvodi se otprilike 1 cm od vrha grebena. Okomita komponenta incizije u nepce izvodi se sa skalpelom br. 15 u konvencionalnoj dršci, incizija se produžuje unutar cervikalne granice prema distalnoj papili susjednih zubi. Vertikalna oslobađajuća incizija na labijalnoj strani izvodi se jedan zub dalje od mjesta prihvata, a vertikalna vestibularna oslobađajuća incizija produžuje se u slobodnu sluznicu. Palatinalna incizija paralelna s grebenom se ukosi prema grebenu kako bi omogućila lakše zatvaranje rane. Bukalno baziran režanj podiže se koristeći savijeni elevator kako bi se prikazao vrh grebena. Fini periostalni elevator koristi se za podizanje periosta s područja gubitka kosti. Papile se pažljivo podižu koristeći elevator papila te se nakon toga nastavi s odizanjem bukalno baziranog režnja.

Za transplantate u prednjoj regiji produžava se odizanje bukalno baziranog režnja prema *spini nasalis anterior* i *rimi piriformis*. Treba biti posebno pažljiv prilikom izvođenja vertikalnih oslobađajućih incizija u regiji infraorbitalnog otvora kako bi se izbjegle ozljede struktura koje izlaze iz njega.

Svaka palatinalna incizija u stražnjoj regiji maksile mora se izvesti pažljivo kako se ne bi presjekli ogranci palatinalnih krvnih žila ili živaca. Ovdje bi se trebala koristiti incizija do polovice debljine režnja, prilikom čega se incizija periosta izvodi blizu vrha grebena s posebnom pažnjom da se ne bi oštetio izvodni kanal parotide.

7.1.1.2. Mandibula

Za lokalizirane nedostatke grebena u mandibuli koristi se krestalna incizija. U prednjem dijelu treba biti oprezan prilikom izvođenja vertikalnih oslobađajućih incizija u području foramena mentale kako ne bi došlo do ozljede vitalnih struktura kao što je *nervus mentalis*. Također, u ovoj regiji treba paziti da se ne ozlijede ogranci sublingvalne arterije i izvodni kanal sublingvalne žlijezde te hvatišta mišića. U predjelu stražnje mandibule periostalna rasteretna incizija u labijalnom i lingvalnom području nosi sa sobom ozbiljnu opasnost od ozljede nekoliko vitalnih struktura kao što su *Nervus lingualis*, *arteria facialis*. S obzirom na to, stražnja mandibula je posebno teško područje za liječenje.

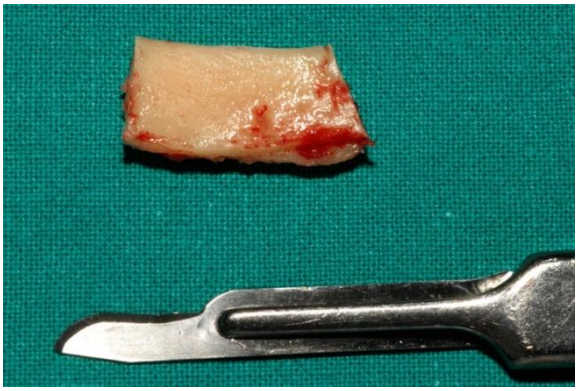

Slika 6. *Transplatant uzet s donorskog mjesta*. *(Ljubaznošću doc. dr. sc. Davora Brajdića)*

7.1.2. Prilagođavanje transplantata

Nakon što je transplantat uzet s donorskog mjesta (slika 6), transplantat se tada isproba na prihvatnom mjestu kako bi se utvrdile modifikacije koje treba učiniti. Modifikacije se mogu napraviti na mjestu prihvata ili na samom transplantatu. U maksili se koriste ručni instrumenti kao dlijeta za oblikovanje ležišta u koju će transplantat ispravno pristajati, dok se u mandibuli upotrebljavaju rotacijski instrumenti kako bi se oblikovalo ležište u gustoj kortikalnoj kosti. Bitno je da se transplantat postavi bez ljuljanja. Rotacijski instrumenti koriste se i u svrhu modeliranja transplantata kako bi se osigurao slobodan prostor od susjednih zubi da bi se izbjegla mogućnosti infekcije ili dehiscencije (slika 7). Za ispravnu inkorporaciju transplantata bitno je ostvariti maksimalni kontakt transplantata i kosti na prihvatnom mjestu, transplantat mora biti malo veće dimenzije zbog kompenzacije koštane remodelacije.

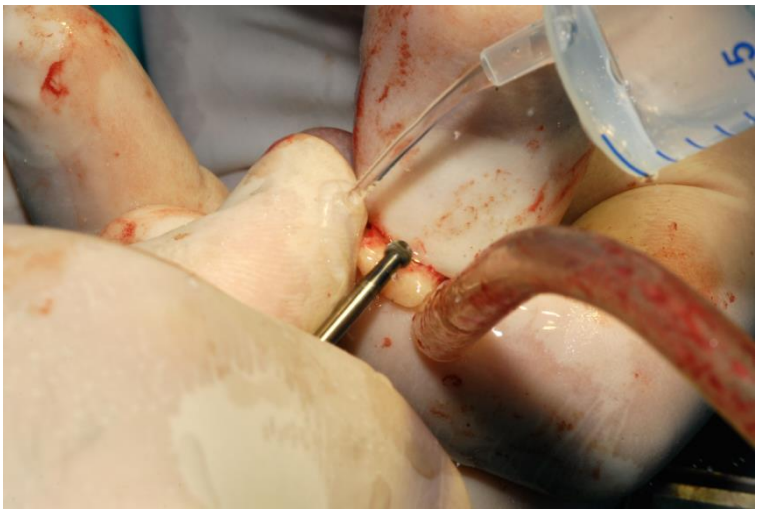

Slika 7. *Oblikovanje grafta*.

(Ljubaznošću doc. dr. sc. Davora Brajdića)

7.1.3. Fiksacija transplantata

Kad je osigurana stabilnost transplantata, treba ga čvrsto držati u njegovom položaju dok se izvode zahvati za njegovo pričvršćivanje, pomoću spojnica za kosti. Pričvršćivanje transplantata se izvodi pomoću *lag-screw* vijka kako bi se omogućilo točno prilijeganje uz minimalnu količinu kompromisa (slika 8).

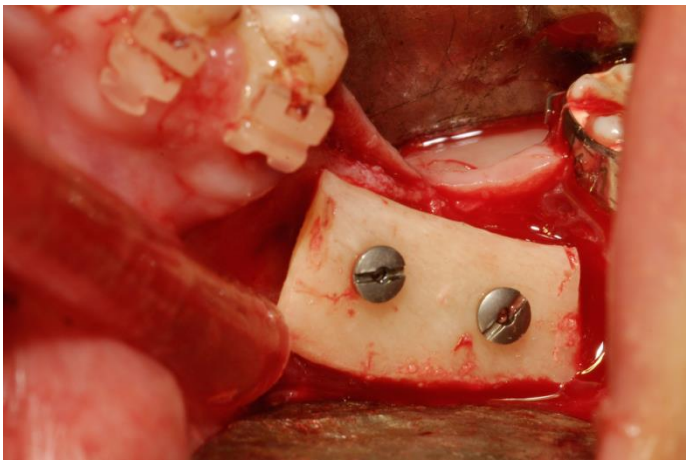

Slika 8. *Fiksacija transplantata (Ljubaznošću doc. dr. sc. Davora Brajdića)*

Za to je potrebna preparacija nešto veće udubine nego što je vijak, tako da vijak prođe kroz tvrdi kortikalni transplantat bez postraničnog pritiska i rizika od frakture ili rotiranja transplantata. Spiralnim se svrdlom probuši kroz transplantat izravno u prihvatnu kost, te se nakon toga lagano proširi otvor kroz kortikalni transplantat. Nakon mjerenja duljine potrebnog vijka kreće se s postavljanjem vijka. Ako kojim slučajem dođe do kakve promjene položaja, transplantat se može poravnati sa sondom kako bi se omogućilo postavljanje vijka. Kod manjih transplantata dovoljan je jedan vijak, ali za veće transplantate moraju se upotrijebiti i dodatni vijci. Kod transplantata koji korigiraju nedostatak visine kosti, vijak se može postaviti u točnom položaju budućeg implantata. Postoje slučajevi kada nema raspoložive kosti za direktnu fiksaciju transplantata, a tada se mogu koristiti osteosintetske pločice. Sve male prostore na rubu transplantata bilo bi dobro ispuniti spongioznom kosti ili strugotinama kortikalne kosti, a u slučaju da nema autogene kosti za punjenje rubova može se koristiti i neki od sintetskih materijala. Membrana se može koristiti kao barijera za zatvaranje kod postojanja većih prostora kako bi spriječilo urastanje epitela. Ali ona povećava rizik od komplikacija i produljuje trajanje cijeljenja jer prekida opskrbu krvlju iz površinskih mekih tkiva u transplantiranu kost. U tom slučaju kontakt kosti postaje jedini izvor revaskularizacije.

S obzirom na mjesto primaoca, graft se može fiksirati kao *inlay* ili *onlay* graft. Ako postoje očuvana 3-4 zida defekta koristi se *inlay* graft. U slučaju da su očuvana samo 1-2 zida potrebno je koristiti *onlay* graft.

7.1.4. Zatvaranje rane

Zatvaranje rane mora se izvesti bez ikakvih napetosti. Ako je moguće postići pasivno zatvaranje rane, dodaju se svi potrebni dodatni materijali i rana se zašije dok se u slučajevima gdje se ne može postići zatvaranje rane mogu koristiti i periostalne oslobađajuće incizije. Maksilarni palatinalni režnjevi pričvršćuju se pomoću pojedinačnih šavova koristeći konac od 22 mm. Interdentalne papile susjednih zubi pričvršćuju se pojedinačnim šavovima koncem od 3.0. ili 4.0 mm. Krestalna incizija zatvara se koristeći horizontalne madrac šavove kako bi se približili uvrnuti rubovi i nadopunjuje se pojedinačnim šavovima. (5, 11, 17, 18)

7.2. OPSEŽNI KOŠTANI TRANSPLANTAT

Procjena za opsežne koštane transplantate uključuje analizu profila lica i intraoralnih mekih tkiva te njihovu mogućnost za prekrivanje transplantata. Od iznimne je važnosti napraviti procjenu volumena kosti, a to se postiže uz pomoć CT-a.

Klasifikacija stupnja atrofije radi se prema Cawood Howell analizi, koja se koristi kao smjernica za kliničko zbrinjavanje atrofiranih čeljusti. Kod opsežnih koštanih atrofija radi se o klasi 4, 5 i 6:

a) klasa 4: gubitak širine – ta klasa uključuje i grebene s gubitkom visine do 5 mm;
b) klasa 5: gubitak čitavog ili značajnog dijela alveolarnog nastavka;
c) klasa 6: gubitak čitavog alveolarnog nastavka kao i bazalne kosti.

Kirurški pristup terapiji ovisi o opsegu i lokaciji atrofije. Kod klase 5 i 6 potrebna je rekonstrukcija čitavog alveolarnog grebena. Radi se labijalna incizija blizu granice vermiliona usne te se odiže palatinalno bazirani režanj koji se koristi uvijek kada je potrebno znatno povećanje visine grebena. Kod klase 4 kod gubitka širine i minimalnog gubitka visine može se raditi bukalno bazirani režanj. (5, 19)

7.3. *SPLITTED-BONE-BLOCK* TEHNIKA PO FUADU KHOURYJU

Radi se o modificiranom obliku autologne koštane transplantacije koja se primjenjuje unatrag 20-ak godina. Uzimanje bloka iz retromolarnog područja (*lineae oblique externae*) izvodi se pomoću *Micro-Saw* seta s dijamantnim diskom promjera 0.25 mm i rotirajućim štitnikom. Disk ima reguliranu dubinu prodiranja od maksimalno 3.2 mm i izravno hlađenje. Svrdlom se izvode točkaste perforacije kortikalisa kranijalno od *lineae oblique externae*. Luksacija koštanog bloka izvodi se finim koštanim dijetlima. Volumen koštanog bloka ovisi o potrebi i volumenu *lineae oblique externae* koja se pruža od uzlaznog dijela ramusa pa sve do drugog molara. Kod ove tehnike je specifično da se uzeti graft najprije zareže po dužini s *MicroSaw*, a onda i s većim dijamantnim diskom podijeli po pola. Na taj se način mogu dobiti dva do tri tanka koštana bloka. Nakon toga se još koštani blokovi stanjuju na debljinu oko 1 mm, te se tako mogu dobiti dodatne velike količine autogenog koštanog *chipsa*. Ako kojim slučajem nakon augmentacije ostane još bloka, on se može ponovno vratiti na mjesto uzimanja u svrhu rekonstruiranja morfologije *lineae oblique externae*.

Kod kliničke primjene ovog koncepta znači da se na mjestu debelog kortikalnog bloka u području atrofirane kosti vijcima pričvršćuju tanke koštane lamele, koje se dobivaju dijeljenjem koštanog bloka. Ove tanke koštane ljuske lateralno se na distanci vijčano pričvršćuju na koštano ležište i to ovisno o željenoj debljini čeljusnog grebena, preuzimaju funkciju prirodne rigidne autogene koštane membrane. Nakon toga se prostor između ležišta i fiksiranih koštanih blokova puni partikularnom mandibularnom kosti. Tako je zajamčen kontakt između ležišta i transplantata. Ovom modifikacijom može se sačuvati potencijal osteogeneze i osteoindukcije autogene kosti koji mnogostruko povećava osteokondukciju. Zahvaljujući ubrzanoj revaskularizaciji transplantata stimulira se faktor rasta i aktivnost osteoblasta, čime se ubrzava integracija transplantata i dugoročno se poboljšava stabilnost volumena transplantata. (8)

7.3.1. Biološki koncept transplantacije mandibularnim graftom

Mandibularni koštani blokovi su u pravilu građeni od 80 do 90 % kortikalne kosti s debljinom od 2.5 do 4.5 mm. Ako se takav blok transplantira, regeneracija i revaskularizacija će mu biti znatno otežana zbog debelog kortikalisa. To na kraju dovodi do toga da veći dijelovi ovih blokova tijekom godina ostaju avitalni, a time i manje sposobni opstati u slučaju upalnih procesa i infekcija. To na posljetku dovodi do resorpcije i gubitka volumena na formiranom području. Poboljšana revaskularizacija može se postići istanjivanjem koštanog bloka i povećanjem površine koštanog transplantata. Povećanje površine se postiže primjenom koštanog *chipsa* budući da se tako osteokonduktivni potencijal mnogostruko povećava. Također se regeneracija i revaskularizacija, koje naposljetku dovode do bolje postojanosti i izdržljivosti grafta, postižu perforacijama unutarnje strane bloka i perforacijama na ležištu(9). (8, 20)

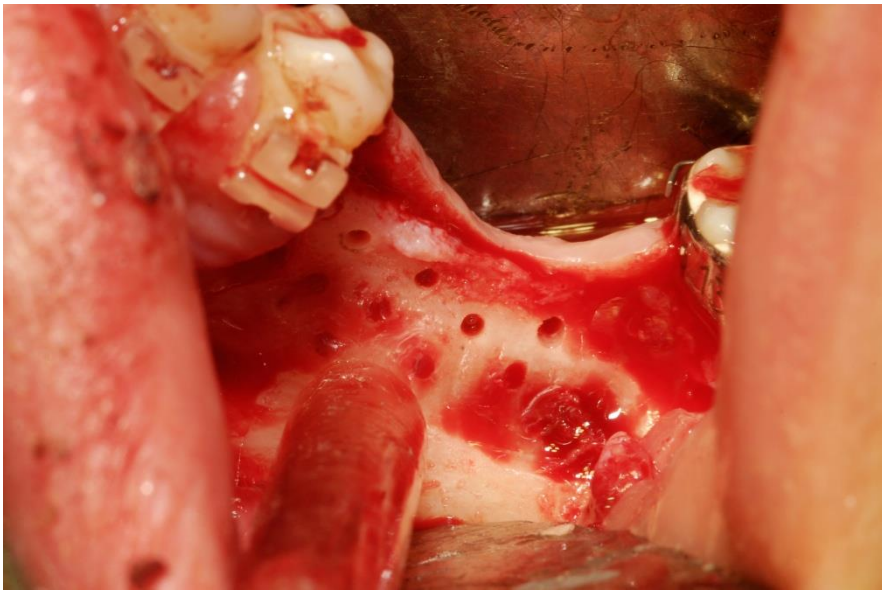

Slika 9. *Perforacije na ležištu (Ljubaznošću doc. dr. sc. Davora Brajdića)*

7.4. TRODIMENZIONALNA *RING* AUGMENTACIJA

Implantolog dr. Bernhard Giesenhagen razvio je tehniku augmentacije koja omogućava transplantaciju kostiju i imedijatnu implantaciju na velikim trodimenzionalnim defektima kostiju. Ova tehnika se bazira na istraživanju potencijala nepca kao novog izvora matičnih stanica i primjeni u imedijatnoj implantaciji. U tom istraživanju je dokazano da je koštana obnova moguća pomoću matičnih stanica dobivenih s nepca. Za ovu vrstu tehnike je karakteristično da se nakon dobivanja autolognog koštanog grafta u obliku stošca ili prstena, implantat postavi u tako dobiven koštani prsten te se sve skupa postavi na prihvatno mjesto, što će rezultirati boljom osteointegracijom implantata i revaskularizacijom autolognog koštanog prstena oko implantata.

Giesenhagen je dosad učinio više od 900 augmentacija s uspješnošću od 98%. U odnosu na klasične autologne blok koštane augmentacije, *ring* tehnika značajno skraćuje trajanje liječenja. (21, 22)

8. CIJELJENJE KOSTI

Za osiguravanje dobrog cijeljenja kosti neophodno je čvrsto zatvaranje mekog tkiva (ali bez napinjanja) i pokrivanje antibioticima. Tijekom razdoblja cijeljenja autolognih koštanih transplantata oni moraju biti sigurno fiksirani i ne smiju se mehanički opteretiti mobilnom protezom. Razdoblje cijeljenja koštanih transplantata iznosi od tri do šest mjeseci. Kod mlađih pacijenata kod kojih je prisutna velika metabolička aktivnost, cijeljenje će se vjerojatno događati brže.

Procjena cijeljenja kosti izvodi se klinički i radiološki. Kod radiološke procjene koriste se periapikalne rendgenske snimke koje se izrađuju odmah postoperativno radi kasnije usporedbe. Snimke je potrebno ponoviti svaka dva do tri mjeseca nakon operacije. Na snimkama se uočavaju promjene u izgledu spongiozne ili kortikalne kosti. Neposredno nakon augmentacije vide se jasni obrisi koštanog transplantata, dok bi se tri mjeseca nakon operacije trebali uočiti znakovi remodelacije i inkorporacije autolognog koštanog grafta. Prilikom praćenja cijeljenja kosti kod augmentacije većih koštanih nedostataka, radiološku evaluaciju najbolje je raditi na ortopanu ili CT snimci. Klinička procjena izvodi se s radiološkom evaluacijom, a nakon pregleda rendgenskih snimki trebalo bi klinički ispitati postojanje promjena u konturi na mjestu transplantata.

Prilikom primjene dodatne membrane zbog obuhvaćanja transplantata i poštivanja principa tkivno vođene regeneracije kosti u okviru GBR tehnike, cijeljenje će trajati duže zbog sporije revaskularizacije transplantata. Poželjno je koristiti resorptivne membrane (npr. *Collagen BioGide*, *Geistlich*) jer kod njih dolazi do mnogo brže revaskularizacije četiri mjeseca nakon zahvata. Upotrebom neresorptivnih membrana dobiva se stabilniji transplantat u inicijalnoj fazi cijeljenja, ali cijeljenje obično traje 6 mjeseci. (5, 8, 23)

9. KOMPLIKACIJE

Komplikacije augmentacije alveolarnog grebena autolognim koštanim transplantatom mogu se podijeliti na intraoperativne i postoperativne komplikacije.

Postoperativne komplikacije mogu biti vezane uz:

1. opće – infekcije; (slika 10)
2. kost – rana dehiscencija , gubitak grafta ili loša kvaliteta kosti; (slika 11, 12)
3. meko tkivo – hematom, infekcija, nekroza, neodgovarajuća tekstura, gubitak papile te oteklina u vestibulumu;
4. zube – resorpcija korijena i ostitički proces;
5. ostalo – sinusitis, krvarenje iz nosa i oroantralna fistula.(24)

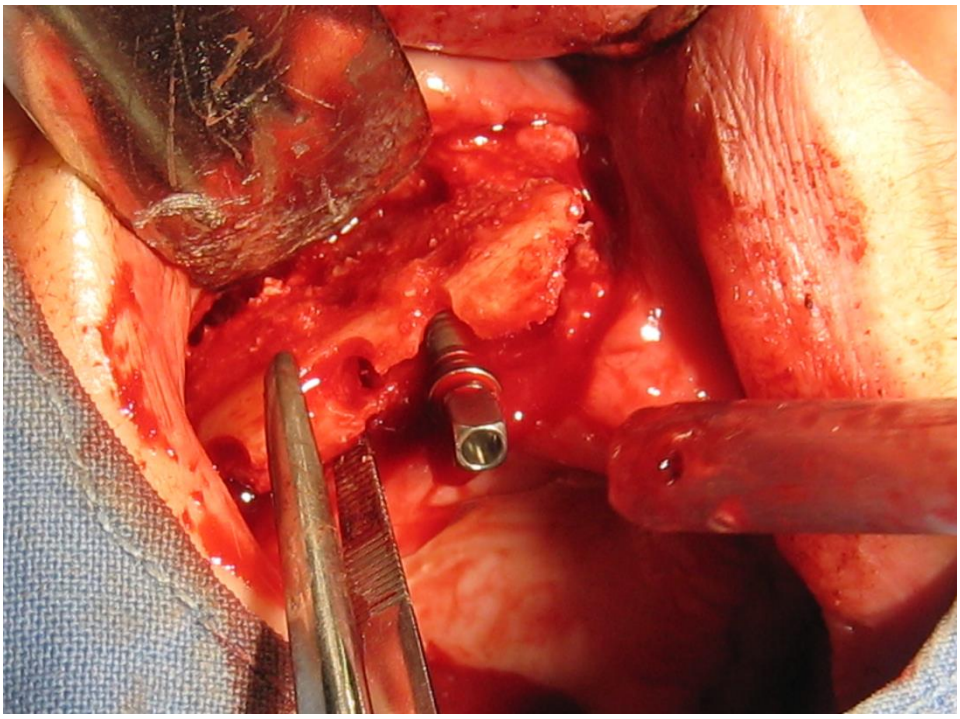

Slika 11. *Odvajanje grafta u regiji 13, 14, 15. (Ljubaznošću doc. dr. sc. Davora Brajdića)*

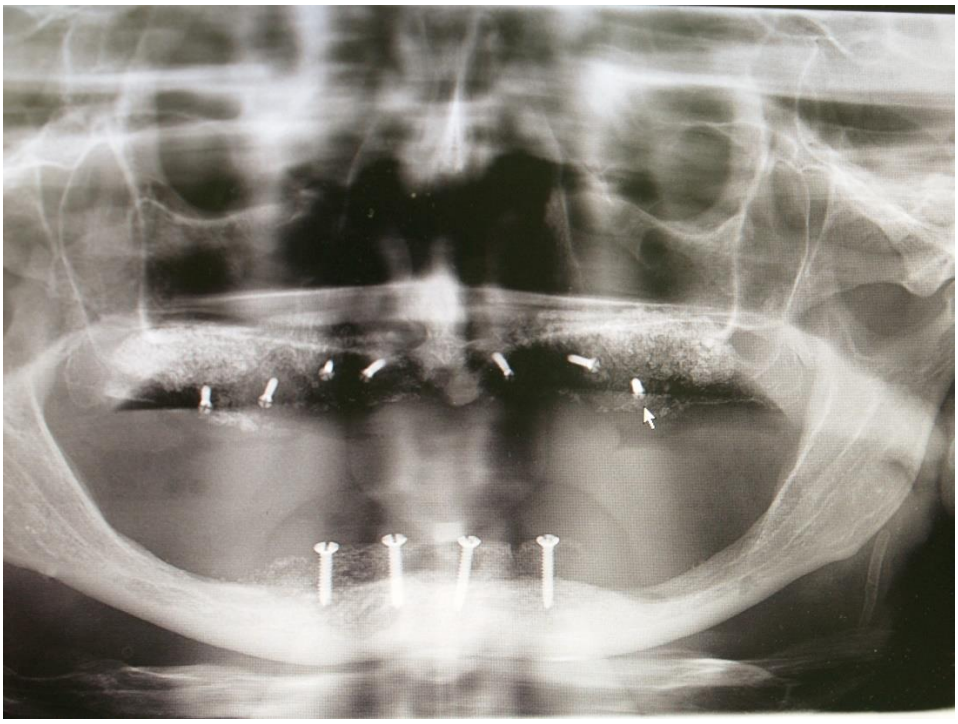

Slika 12. *Rendgenska snimka odbacivanja graftau području gornje fronte*

(Ljubaznošću doc. dr. sc. Davora Brajdića)

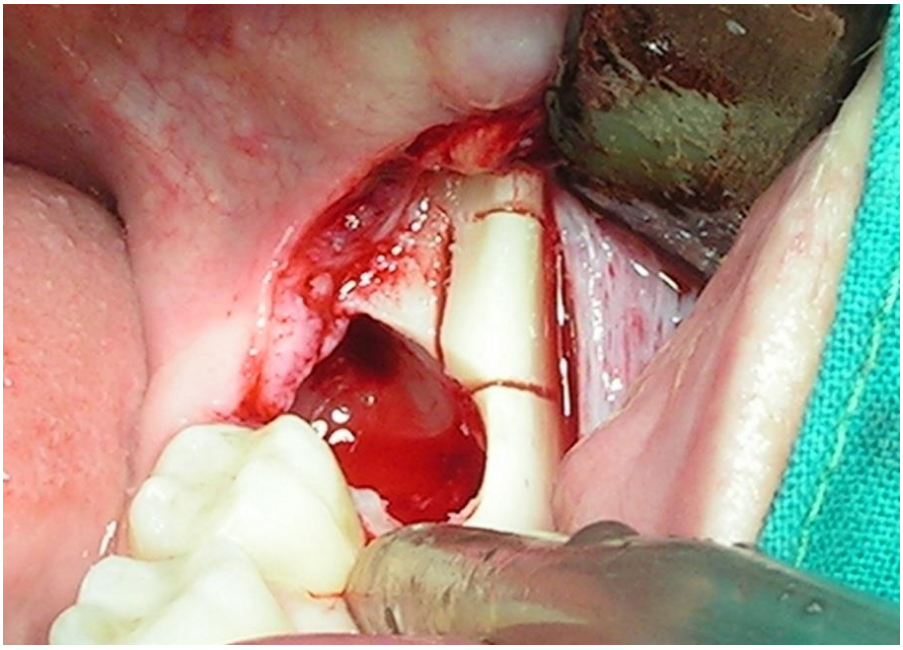

Slika 10. *Infekcija donorskog mjesta (Ljubaznošću doc. dr. sc. Davora Brajdića)*

Intraoperativne komplikacije:

1. vezane uz kost – nedovoljna količina donora, prebrušavanje i neadekvatna fiksacija grafta;
2. vezane uz meko tkivo – perforacija i nemogućnost mobilizacije;
3. vezane uz zube – oštećenje korijena;
4. vezane uz maksilarni sinus – perforacija Schneiderove membrane;
5. oštećenje ili nagnječenje živaca (slika 13)

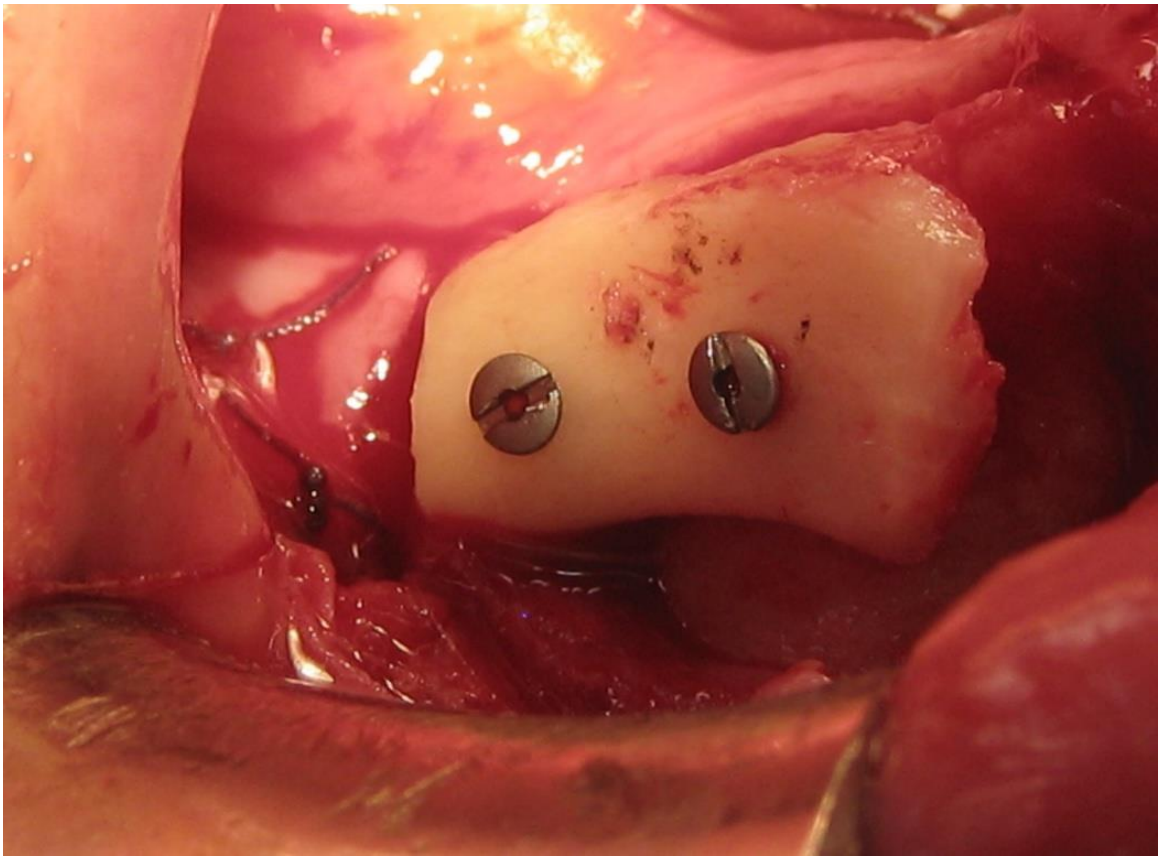

Slika 13. *Parestezija brade zbog pritiska grafta na n. mentalis. (Ljubaznošću doc. dr. sc. Davora Brajdića)*

10. RASPRAVA

Augmentacija manjkave koštane supstance alveolarnog grebena prije implantološkog zbrinjavanja bila je tema brojnih kliničkih studija i preglednih radova jer često takvi defekti alveolarnog grebena sprječavaju ugradnju implantata u protetski povoljnom položaju.

Iako su nadomjesni materijali (alogeni, ksenogeni i sintetski) u određenim područjima klinički uspješno testirani i primjenjivani, autogena kost čini se još uvijek najbržom i biološki najadekvatnijom metodom u pogledu koštane kvantitete i kvalitete.

Odlučujući korak za pouzdano planiranje tretmana i za odluku za ili protiv određene mogućnosti koštane augmentacije dogodio se uvođenjem aktivne slikovne analize CT-a i CBCT-a. Također, postoje različiti *softveri* za analize, tako da je moguće analizirati količinu postojeće kosti te virtualnim pozicioniranjem implantata prije početka zahvata definirati nedostatan volumen kosti koji treba nadomjestiti.

Usporedbom ramusa i simfize kao donorskog mjesta, dokazano je kako simfiza daje tanje i veće graftove. Međutim, kod primjene ramusa kao donorskog mjesta postoji manji rizik od dehiscencije, gingivalne recesije, neurosenzoričkog ispada te manja tegoba za pacijenta u postoperativnom cijeljenju. (25)

Korištenje ekstraoralnih transplantata zahtijeva otvaranje još jednog operativnog polja koje je relativno udaljeno od donorske regije, ali oni omogućavaju dovoljnu količinu kosti za rekonstrukciju alveolarnog grebena u slučaju ekstremnih koštanih deficita.

Upotrebom mandibularnog bloka pri transplantaciji, regeneracija i revaskularizacija je znatno otežana zbog debelog kortikalisa, što na kraju dovodi do toga da veći dijelovi ovih blokova tijekom godina ostaju avitalni, a time i manje sposobni opstati u slučaju upalnih procesa i infekcija. To naposljetku dovodi do resorpcije i gubitka volumena na formiranom području. Poboljšana revaskularizacija može se postići istanjivanjem koštanog bloka i povećanjem površine koštanog transplantata *splitted-bone-block* tehnikom.

11. ZAKLJUČAK

Koštana augmentacija, pogotovo u estetskoj zoni, složen je i osjetljiv kirurški zahvat, no nužan je ako se žele ostvariti dobri i predvidivi rezultati u daljnjoj implanto-protetskoj terapiji koji će, u konačnici, pridonijeti estetski prihvatljivom radu.

Iako je svaki slučaj za sebe jedinstven, ipak je moguće okvirno odrediti karakteristike koštanih defekata i voditi se predloženim smjernicama na temelju najnovijih saznanja nastalih proučavanjem stručne literature. Pritom bi trebalo imati na umu kako bez koštane potpore nije moguće postići željeni sklad mekih tkiva te će svaki takav slučaj s koštanim defektom alveolarnog grebena pratiti indikacija za jedan od predloženih kirurških zahvata. Ipak, na kraju odabir vrste terapije ovisi o individualnoj procjeni samog kliničara, determiniranog na temelju opsega i lokacije atrofije.

12. LITERATURA

1. Junqueira LC,Carneiro J. Osnove histologije. Krznarić-Vohalski G. Zagreb:Školska knjiga; 2005.141-55.

2. Dalén N, Olsson KE. Bone Mineral Content and Physical Activity. Acta orthop. scand., (197);45 (1-4) : 170-4.

3. Mazess RB. On aging bone loss. Clin Orthop and Relat Res. 1982;165:239-52.

4. Mrkša V. Utjecaj protetskog rada i drugih čimbenika na resorpciju alveolarnog grebena [master's degree]. Zagreb: Stomatološki fakultet Sveučilišta u Zagrebu; 2011.100 p.

5. Sethi A, Kaus T. Praktična implantologija: Dijagnostički, kirurški, protetski i tehnički aspekti estetskog i funkcijskog sklada. Macan D. Zagreb: Quintessence Publishing; 2009. 149-268.

6. Cawood JI, Howell RA. A classification of the edentulous jaws. Int. J. Oral Maxillofac. Surg. 1988; 17:232-6.

7. Krhen T. Indikacije i tehnike koštanih augmentacija kod implanto-protetske terapije u estetskoj zoni [master's degree]. Zagreb: Stomatološki fakultet Sveučilišta u Zagrebu; 2015. 104 p.

8. Khoury F. Lateralna koštana augmentacija: Biološki koncept. Quintessence Internat. 2014;10(6):693-06.

9. Sheik Z, Sima C, Glogauer M. Bone Replacement Materials and Techniques Used for Achieving Vertical Alveolar Bone Augmentation. Materials. 2015;8:2953-93.

10. Gabrić Pandurić D, Alfirević T, Balać D, Sušić M. Upotreba piezoelektričnog uređaja u oralnoj kirurgija. Medix. 2010;16 (91): 142-5.

11.Goyal M, Mittal N, Gupta GK, Singhal M. Ridge augmentation in implant dentistry. Journal of the Int. Clin. Dent. Res. Org. 2015;7(Suppl 1):94-10.

12. Norman K–H, Kokemüller H, Rücker M, Gellrich N–C. Nove metode i tehnike biološki adekvatne augmentacije zubnog grebena: Minimalno invazivna precizna transplantacija kosti korištenjem transplantata iz criste zygomaticoalveolaris. Quintessence Int. 2007;3(10):909-18.

13. Gellrich N–C., Bormann K– H, Autogena koštana augmentacija – općenito i osobitosti. Quintessence Int. 2012;8(7):603-12.

14. Neiva RF, Neiva GF, Wang H.-L. Primjena torusa mandibule za augmentaciju alveolarnog grebena i podizanje dna sinusa: Prikaz slučaja. Quintessence Int. 2006;2(5):417-24.

15. Cerović R, Juretić M, Belušić Gobić M, Rogić M. Korištenje ekstraoralnog autolognog koštanog transplatata u augmentaciji alveolarnog grebena. Medicina Fluminensis. 2014;50(2):176-0.

16. Vuletić M, Knežević P, Jokić D, Rebić J, Žabarović D, Macan D. Presađivanje kosti u alveolarni greben pacijenta s rascjepom: od koštanog defekta do zubnih implantata. Acta Stomatologica Croat. 2014;48(4):250-7.

17. Tetsch J, Tetsch P, Implantacije i transverzalne augmentacija u fronti gornje čeljusti. Quintessence Int. 2007;3(6):489-00.

18. Kuchler U, von Arx T. Horizontal Ridge Augmentation in Conjuction with or Prior to Implant Placement in the Anterior Maxilla: A Systematic Review. Quintessence Publishing Co Inc. 2014;29 Suppl:14-4.

19. Ackermann K–L. Lateralna augmentacija grebena blok - transplatatima i konturiranje koštanim nadomjestka – prikazi slučajeva. Quintessence Int. 2005;1(3):215-28.

20. Dorigatti de Avila E, Filho JS, de Oliveira Ramalho LT, Gabrielli MFR, Filho VAP. Alveolar ridge augmentation with the perforated and nonperforated bone grafts. J Periodontal Implant Sci. 2014;44:33-8.

21. Salarić I, Brajdić D. Sažeci 6. Međunarodnog kongresa Hrvatskoga društva za dentalnu implantologije. Acta Stomatologica Croat. 2015;4(49):351-65.

22. Grimm WD, Dannan A, Giesenhagen B, Schau I, Varga G, Vukovic MA, et al. Translational Research: Palatal-derived Ecto-mesenchymal Stem Cells from Human Palate: A New Hope for Alveolar Bone and Cranio-Facial Bone Reconstruction, International Journal of Stem Cells, Int J Stem Cells. 2014;7(1):23-9.

23. D'Amato S, Tartaro G, Itro A, Santagata M. Mandibular bone regenration after bone slat tehnique. Ann Stomatol (Roma). 2017;8(1):39-4.

24. Bahat O, Fontanesi FV. Complications of grafting in the atrophic edentulous or partially edentulous jaw. Int J of Periodontics Restorative Dent. 2001;21(5):487-95.

25. Purabbas R, Nezafati S. Clinical Results of Localized Alveolar Ridge Augmentation with Bone Grafts Harvested from Symphysis in Comparison with Ramus. J Dent Res Dent Clin Dent Prospects.2007;1(1):7-11.

13. ŽIVOTOPIS

Andrej Repanić rođen je 07.04.1989. godine u Splitu. Nakon završene osnovne škole, upisuje Srednju zubotehničku školu u Zagrebu. Studij dentalne medicine upisuje na Stomatološkom fakultetu Sveučilišta u Zagrebu 2010. godine. Tijekom studija volontirao je u KB Dubrava na Zavodu za oralnu kirurgiju.