

Radiološka dijagnostika cista čeljusti

Jerat, Ana

Master's thesis / Diplomski rad

2017

Degree Grantor / Ustanova koja je dodijelila akademski / stručni stupanj: **University of Zagreb, School of Dental Medicine / Sveučilište u Zagrebu, Stomatološki fakultet**

Permanent link / Trajna poveznica: <https://um.nsk.hr/um:nbn:hr:127:021737>

Rights / Prava: [Attribution-NoDerivatives 4.0 International](#)/[Imenovanje-Bez prerada 4.0 međunarodna](#)

Download date / Datum preuzimanja: **2025-01-31**



Repository / Repozitorij:

[University of Zagreb School of Dental Medicine Repository](#)





SVEUČILIŠTE U ZAGREBU
STOMATOLOŠKI FAKULTET

Ana Jerat

**RADIOLOŠKA DIJAGNOSTIKA CISTA
ČELJUSTI**

Diplomski rad

Zagreb, 2017.

Rad je ostvaren u KBC-u Sestre milosrdnice, Katedra za opću i dentalnu radiologiju

Mentor rada: doc. dr. sc. Dijana Zdravec, dr. med., Katedra za opću i dentalnu radiologiju,
Stomatološki fakultet Sveučilišta u Zagrebu

Lektor hrvatskog jezika: Ana Turkalj Belušić, prof. hrv. jezika i književnosti

Lektor engleskog jezika: Ana Troskot, profesorica engleskog i francuskog jezika i
književnosti

Sastav Povjerenstva za obranu diplomskoga rada:

1. doc. dr. sc. Dijana Zdravec, dr. med.
2. prof. dr. sc. Paris Simeon, dr. med. dent.
3. Ana Kotarac-Knežević, dr. med. dent.

Datum obrane rada: 22.9.2017.

Rad sadrži: 36 stranica

16 slika

1 tablicu

1 CD

Osim ako nije drukčije navedeno, sve ilustracije (tablice, slike i dr.) u radu su izvorni doprinos autora diplomskog rada. Autor je odgovoran za pribavljanje dopuštenja za korištenje ilustracija koje nisu njegov izvorni doprinos, kao i za sve eventualne posljedice koje mogu nastati zbog nedopuštenog preuzimanja ilustracija odnosno propusta u navođenju njihovog podrijetla.

Zahvaljujem svojoj mentorici, docentici Dijani Zadavec na pruženim savjetima, vremenu i susretljivosti, čime mi je olakšala pisanje ovoga rada.

Zahvaljujem i svojoj obitelji i mladiću koji su mi pružali bezuvjetnu potporu prilikom studiranja.

Također veliko hvala mojim kolegicama Anamariji, Kalisti, Martini, Medeji i Zrinki bez kojih moji studijski dani ne bi bili isti.

Radiološka dijagnostika cista čeljusti

Sažetak

Radiološka dijagnostika cista neizostavan je korak koji prethodi kirurškom zbrinjavanju ciste. Pri tome razlikujemo ciste čiji je nastanak povezan sa zubima - odontogene ciste, ciste čiji razvoj nije povezan sa zubima – neodontogene ciste i pseudociste koje i nisu ciste jer nemaju epitelnu ovojnici. Uz njih su prisutne i ciste mekih tkiva. Oralni kirurzi moraju, osim besprijekornog poznavanja anatomije, biti upućeni u sve mogućnosti koje pruža dijagnostika. Razvojem tehnologije postignut je napredak radiologije, čime je olakšana dijagnostika, kako u stomatologiji tako i u medicini uopće. Dijagnostika cističnih procesa omogućena je različitim metodama. Postoje mogućnosti dvodimenzionalnog i trodimenzionalnog prikaza. To su panoramske snimke čeljusti, kompjutorizirana tomografija, *cone beam* kompjutorizirana tomografija i magnetska rezonancija. Ultrazvuk, za razliku od navedenih metoda, ne daje dovoljno informacija koje bi pomogle u utvrđivanju postojanja ciste. Da bi se moglo procijeniti koju dijagnostičku metodu treba izabrati u slučaju cističnih tvorbi koje daju simptome, potrebno je procijeniti radi li se o intrakoštanim tvorbama ili onima koje su u mekim tkivima. Asimptomatske ciste često su slučajan nalaz prilikom snimanja koje se provodi zbog nekih drugih razloga. Osim toga, uloga radioloških metoda značajna je u diferencijalnoj dijagnozi.

Ključne riječi: radiološka dijagnostika, odontogene ciste, neodontogene ciste, pseudociste, ciste mekih tkiva, diferencijalna dijagnoza

Radiological diagnostics of cysts of the jaw

Summary

Radiological diagnostics of cystic lesions is an inevitable step that foregoes the surgical procedure. We differentiate the cysts that occur in relation to the teeth- odontogenic cysts, and those whose development is not related to the teeth- non- odontogenic cysts, and pseudocysts which are not real cysts because they do not have an epithelial layer. There are also cysts of soft tissues. In addition to impeccable knowledge of anatomy, oral surgeons must be acquainted with all the opportunities that diagnostics offers. Technology development has also made progress in radiology which helped diagnostics both in dentistry and in medicine generally. Diagnosis of cystic lesions can be provided by various methods: panoramic images of jaws, computed tomography, cone beam computed tomography and magnetic resonance. There are two-dimensional and three-dimensional views. Ultrasonic method, unlike the above mentioned methods, does not give enough information to determine the existence of a cyst. When talking about cystic lesions that show some symptoms, it is necessary to evaluate whether those lesions are in the bones or in soft tissues in order to evaluate which diagnostic method to choose. Asymptomatic cysts are often a coincidental discovery on x-ray images taken for other reasons. Finally, the role of radiological methods is valuable in differential diagnosis.

Keywords: radiological diagnostics, odontogenic cysts, non-odontogenic cysts, pseudocysts, cysts of soft tissues, differential diagnostics

SADRŽAJ

1. UVOD	1
2. RADIOLOŠKE METODE U STOMATOLOGIJI.....	3
2.1. Ortopantomogram	3
2.1.1. Ortopantomograf.....	3
2.1.2. Način snimanja.....	4
2.1.3. Prednosti i nedostaci ortopantomograma.....	4
2.2. Kompjutorizirana tomografija (CT).....	4
2.2.1. Dentalni CT.....	6
2.2.2. <i>Cone beam</i> CT (CBCT).....	6
2.2.3. Indikacije i primjena CBCT-a.....	7
2.2.4. Prednosti i nedostaci CBCT-a.....	8
2.3. Magnetska rezonancija (MR).....	8
2.3.1. MR uređaj	9
2.3.2. Način snimanja.....	10
2.3.3. Indikacije i kontraindikacije MR-a	11
2.4. Ultrazvuk.....	11
2.4.1. Ultrazvučni uređaj.....	12
2.4.2. Indikacije i primjena ultrazvuka	12
3. CISTE ČELJUSTI.....	12
3.1. Podjela cista čeljusti.....	12
3.2. Odontogene ciste.....	13
3.2.1. Folikularna cista.....	13
3.2.2. Eruptivna cista	14
3.2.3. Odontogena keratocista.....	15
3.2.4. Ortokeratinizirana odontogena cista	17
3.2.5. Gingivalne ciste kod djece	17
3.2.6. Gingivalnecista kod odraslih.....	17
3.2.7. Lateralna periodontalna cista	17
3.2.8. Kalcificirajuća odontogena cista.....	18
3.2.9. Glandularna odontogena cista.....	19
3.2.10. Radikularna cista.....	19
3.2.11. Rezidualna cista	22

3.2.12. Bukalna bifurkacijska cista (BBC)	23
3.3. Neodontogene ciste	24
3.3.1. Nazolabijalna cista	24
3.3.2. Nazopalatinalna cista	25
3.4. Pseudociste	26
3.4.1. Traumatska koštana šupljina (TKŠ).....	26
3.4.2. Aneurizmatska koštana šupljina (AKŠ).....	27
3.4.3. Stafneova koštana šupljina.....	28
3.5. Ciste mekih tkiva.....	29
3.5.1. Mukozna cista	29
3.5.2. Ranula	30
3.5.3. Dermoidna i epidermoidna cista	30
3.5.4. Cista tireoglosalnog duktusa	31
3.5.5. Limfoepitelijalna cista	31
4. RASPRAVA	30
5. ZAKLJUČAK	30
6. LITERATURA	34
7. ŽIVOTOPIS.....	36

Popis skraćenica

AKŠ - aneurizmatička koštana šupljina

BBC - bukalna bifurkacijska cista

CBCT - *cone-beam* kompjutorizirana tomografija (engl. *cone beam computed tomography*)

CCD - *chargedcouple device*

CT - kompjutorizirana tomografija

CCS - caklinsko cementno spojište

HU - Hounsfieldova jedinica

KOC - kalcificirajuća odontogena cista

MSCT - *multislice* kompjutorizirana tomografija

PHD - patohistološka dijagnoza

RTG - rendgen

SZO - Svjetska zdravstvena organizacija

TMP - temporomandibularni zglob

1. UVOD

Ciste su kuglaste šupljine uključene u tkivo, s vlastitom stjenkom od potpornog tkiva, s unutrašnjom prevlakom od epitela i tekućim ili mekanim sadržajem.

Svrha je ovog rada prikazati primjenu radioloških metoda u dijagnostici cističnih promjena čeljusti te definirati mogućnosti za određene radiološke metode prije izvođenja terapijskih postupaka. Cistične promjene orofacijalne regije vrlo su rijetko simptomatske prirode. Najčešće su uočene na RTG-u kao slučajan nalaz prilikom izvođenja kontrolnih RTG snimaka. Karakterističan nalaz za ciste jest okruglo ili ovalno radiolucetno prosvjetljenje koje raste zbog kompresije koju sadržaj ciste stvara u smjeru najmanjeg otpora kosti. Postoje različite teorije rasta cisti. Najvjerojatnija je teorija koja objašnjava rast ciste u četiri faze. U početku sekret cistične šupljine istječe u nju. Nakon retencije sadržaja tekućina unutar šupljine postaje hipertonična zbog čega navlači tekućinu kroz polupropusnu membranu. Time se poveća hidrostatski tlak, što ima za posljedicu resorpciju okolne kosti. Resorpcija kosti najizraženija je u smjeru najmanjeg otpora kosti i to tumorsku tvorbu razlikuje od cistične jer tumorska tvorba raste u svim smjerovima. Uloga je stomatologa prepoznati ciste i odlučiti se na terapijske zahvate na temelju anamneze, kliničke slike i radiološkog nalaza. Budući da svojom prisutnošću mogu ugrožavati pacijentovo zdravlje i normalnu funkciju stomatognatog sustava ili pak svojim perzistiranjem pogoduju razvoju daljnjih komplikacija, ciste je potrebno pravovremeno dijagnosticirati i na temelju toga izabrati terapijsku metodu. Radiološka je dijagnostika neizostavna jer terapeutu daje informacije o postojanju, veličini i lokalizaciji ciste te njenom odnosu prema drugim strukturama orofacijalne regije. Cilj je izabrati optimalnu metodu koja pruža maksimalan prikaz detalja i svih potrebnih dijagnostičkih podataka. (1)

U stomatologiji se za prikaz cističnih promjena koriste intraoralne metode kao što su retroalveolarna, okluzalna...te ekstraoralne metode: ortopantomografske snimke, snimke snimljene *cone beam* CT-om, CT-om i magnetskom rezonancijom. Kod izbora metode snimanja svaki bi terapeut trebao uzeti u obzir biološki utjecaj samog zračenja na tkivo. Korist dijagnoze treba biti veća od rizika koje nosi dijagnostički postupak.

Radiološka dijagnostika ne daje velike mogućnosti preciziranja o kojoj je vrsti ciste riječ; ponekad suspektna radiolucencija ne odgovara nalazu ciste, nego se radi o tumorskoj tvorbi koju je diferencijalnodijagnostički nemoguće razlikovati od ciste. Uvid u to daje PHD nalaz nakon kirurškog odstranjenja tvorbe.

2. RADIOLOŠKE METODE U STOMATOLOGIJI

2.1. Ortopantomogram

Ortopantomogram je panoramska snimka čeljusti dimenzija 15 x 30 cm. Naziv je složenica od: orto – svaki je dio slikan u ortoradijalnoj projekciji, pan – obuhvaća cijelu čeljust, tomo – slikanje u jednom sloju, gram – zapis. Prve ortopantomografske snimke pojavljuju se 60-ih godina 20. stoljeća, a danas je najpoznatija i najčešće upotrebljavana metoda u dentalnoj radiologiji. Dijagnostička radiološka jedinica zove se ortopantomograf i prikazuje koštane strukture i zube maksilarnog i mandibularnog luka. Koristi se za preliminarnu analizu temporomandibularnog zgloba, za prikaz patoloških procesa ramusa, procjenu gustoće kosti za implantološku terapiju, za prikaz položaja zadnjih kutnjaka, za procjenu mliječne denticije i razvoja trajnih zamjenika. (2)

2.1.1. Ortopantomograf

Ortopantomograf je uređaj koji može biti analogni ili digitalni. Analogni se uređaj sastoji od pokretne rendgenske cijevi i kazete s filmom, a digitalni uređaj umjesto filma sadržava senzor. Digitalni senzor odnosno film zajedno se s rendgenskom cijevi okreću oko pacijenta za vrijeme snimanja. Tehnološkim napretkom došlo je do razvoja digitalne radiologije kojom se omogućilo smanjenje relativno velike ekspozicijske doze i gubitak vremena u postupku liječenja zbog procedure razvijanja filma. Sustavi za stvaranje digitalne slike omogućuju prikaz rendgenske slike na ekranu te se takav sustav načelno sastoji od triju dijelova: izvora zračenja s mjeračem vremena ekspozicije, senzora za registraciju rendgenskih zraka, računalnog ekrana i kamere. Senzor za stvaranje digitalne slike osjetljiviji je pet puta na x-zrake u odnosu na film, a sastoji se od maloga (17 x 26 mm) receptorskog zaslona na kojemu se događa fluorescencija. Optičkim vlaknima prenosi se informacija u obliku svjetla do kamere, tj. do CCD-a (*charged couple device*). Snimljene zrake kamera konvertira u električni signal i nastaje digitalna slika koja se sastoji od skupine piksela. Pohranjene slike evaluiraju se različitim sustavima kao što je npr. sustav za denzitometrijsku analizu kosti pomoću računala (*computer-assisted densitometric image analysis*). Digitalni prikaz (*digitized subtraction image*) karakterizira znatno bolja rezolucija, a time i kvalitetnija dijagnostička procjena. Rezolucija slike određena je veličinom piksela - što je piksel manji, veća je rezolucija. (3)

2.1.2. Način snimanja

Tijekom snimanja pacijent ne smije imati nakit, naočale ili proteze, a treba biti zaštićen olovnom pregačom. Glava pacijenta fiksirana je osloncima za čelo i bradu te lateralnim držačima. Referentne linije za pravilan položaj glave jesu Frankfurtska horizontala(mora biti usporedna s podlogom) i mediosagitalna ravnina (okomita je na podlogu). Pacijent ima uspravan položaj i izravnana leđa. Slikanje traje vrlo kratko, od 12 do 18 sekundi, a tijekom tog vremena pacijent mora mirovati u definiranom položaju. Tijekom ekspozicije pacijent grize u tzv. zagrizni blok, a jezik je prislonjen na početni dio nepca. Rendgenska cijev i film koordinirano rotiraju oko glave pacijenta. Stvara se slojevita snimka na temelju triju odvojenih rotacijskih centara, polazeći od stajališta da je čeljust sastavljena od triju bazalnih lukova, a svaki od rotacijskih centara trebao bi biti centar jednoga od tih 25 lukova u skladu sa zonom slikanja suprotne strane. Rendgenska cijev i film rotiraju oko vlastite osi u smjeru kazaljke na satu, a zajedno rotiraju oko pacijenta i to tako da se cijev nalazi straga, a film ispred pacijentova lica. Tijekom ekspozicije centri rotacije se automatski i kontinuirano mijenjaju tako da se iz prvog centra slika lijeva polovica čeljusti, iz drugog centra frontalna regija te iz trećega desna polovica čeljusti. (2)

2.1.3. Prednosti i nedostaci ortopantomograma

Prednost je ortopantomograma što omogućuje prikaz velike anatomske regije uz relativno malu radijacijsku dozu. Izrada slike jednostavna je i brza, a snimku je moguće napraviti i kod pacijenata koji ne mogu otvoriti usta. S druge strane, rezolucija ortopantomograma manja je od rezolucije intraoralnih snimaka, strukture su prikazane uvećano u odnosu na njihovu stvarnu veličinu i javlja se geometrijska distorzija zbog dvodimenzionalnog prikaza trodimenzionalnih struktura. Također zbog sumacije i subtrakcije uslijed prikazivanja područja u kojem se nalazi mnoštvo različitih anatomske struktura, na snimci se uočavaju superponiranja čije ispravno dijagnosticiranje zahtijeva iskustvo i znanje terapeuta. (3)

2.2. Kompjutorizirana tomografija (CT)

Kompjutorizirana tomografija dijagnostička je metoda koja omogućuje detaljan prikaz unutrašnjih organa ljudskog tijela koristeći se poprečnim presjecima. Prvi se puta pojavljuje 1975. godine i od tada doživljava velike napretke i poboljšanja, a omogućuje analizu patoloških promjena i anatomske struktura bez superpozicije tkiva i organa koji se nalaze u

međusobnoj blizini. Snimka nastaje rotacijom rendgenske cijevi oko pacijenta pri čemu cijev proizvodi tanke rendgenske zrake koje prolaskom kroz tijelo postaju atenuirane i takve dolaze do detektora smještenih nasuprot cijevi. Detektor konvertira zrake u električne impulse te ih prenosi do računala koje izračunava apsorpcijske vrijednosti izražene u Hounsfieldovim jedinicama za svaki volumni element (voksel). Prikaz transverzalnih slojeva omogućen je u sivim nijansama pri čemu je moguće precizno razlikovati masno tkivo, solidno tkivo, tekućinu, cistične procese, strana tijela i sl. (Tablica 1).

CT uređaj sastoji se od pokretnog stola, kućišta s rendgenskom cijevi i detektorima te od generatora, računala, komandnog stola i konzole za analizu pregleda. Razvojem tehnologije postignut je napredak CT uređaja od konvencionalnih prema spiralnima koji neprekidnom rotacijom cijevi uz sinkronizirano pomicanje stola za snimanje omogućuju kontinuirani volumni prikaz odabranog dijela tijela. Posebna vrsta CT uređaja za višeslojnu tzv. *multislice* tomografiju posjeduje velik broj detektora (4, 8, 16, 32, 64, 128, 256), čime se prikazuje velik broj slojeva samo jednom rotacijom rendgenske cijevi s rasponom apsorpcijskih vrijednosti od -10000 do +30000 HU. Osim toga, razvojem računalnih programa omogućena je rekonstrukcija slike u frontalnim, postraničnim i kosim presjecima, što uvelike pridonosi kvaliteti radiološke dijagnostike. (4)

Zanimljiva je funkcija CT-a koja omogućava precizno mjerenje volumena ciste; tom metodom omogućeno je praćenje veličine ciste nakon dekompresije koja se provodi kako bi se cisti smanjio volumen. Na temelju navedenoga korejski su radiolozi objavili istraživanje u kojem je od 46 kliničkih slučajeva cista nakon dekompresije njihov volumen bio reduciran za 57.95%. (5)

Tablica 1. Apsorpcijske vrijednosti tkiva izražene u HU (6)

Zrak	-1000
Masno tkivo	-100 do -40
Voda	0
Tekućina (likvor)	0-20
Meka tkiva	20-40
Krv	55-75
Kalcifikacije	> 150
Kost	400 do 1000
Čaklina	oko 3000
Metalna strana tijela	> 1000

2.2.1. Dentalni CT

Višeslojni uređaj za kompjutoriziranu tomografiju sa softverom za procjenu čeljusti koristi se u dijagnostici bolesti gornje i donje čeljusti. Ova metoda omogućuje prikaz čeljusti u stvarnoj veličini, prikaz struktura u transverzalnoj, koronarnoj i sagitalnoj ravnini uz mogućnost 3D rekonstrukcije prikazanih struktura. Omogućen je prikaz sagitalnih presjeka kroz alveolarni greben u odnosu na zakrivljenost grebena, a svaki je presjek posebno numeriran. Posebna je mogućnost razlučivanja apsorpcijskih razlika manjih od 1%, a osjetljivost je 1000 puta veća od klasične rendgenske snimke. (7)

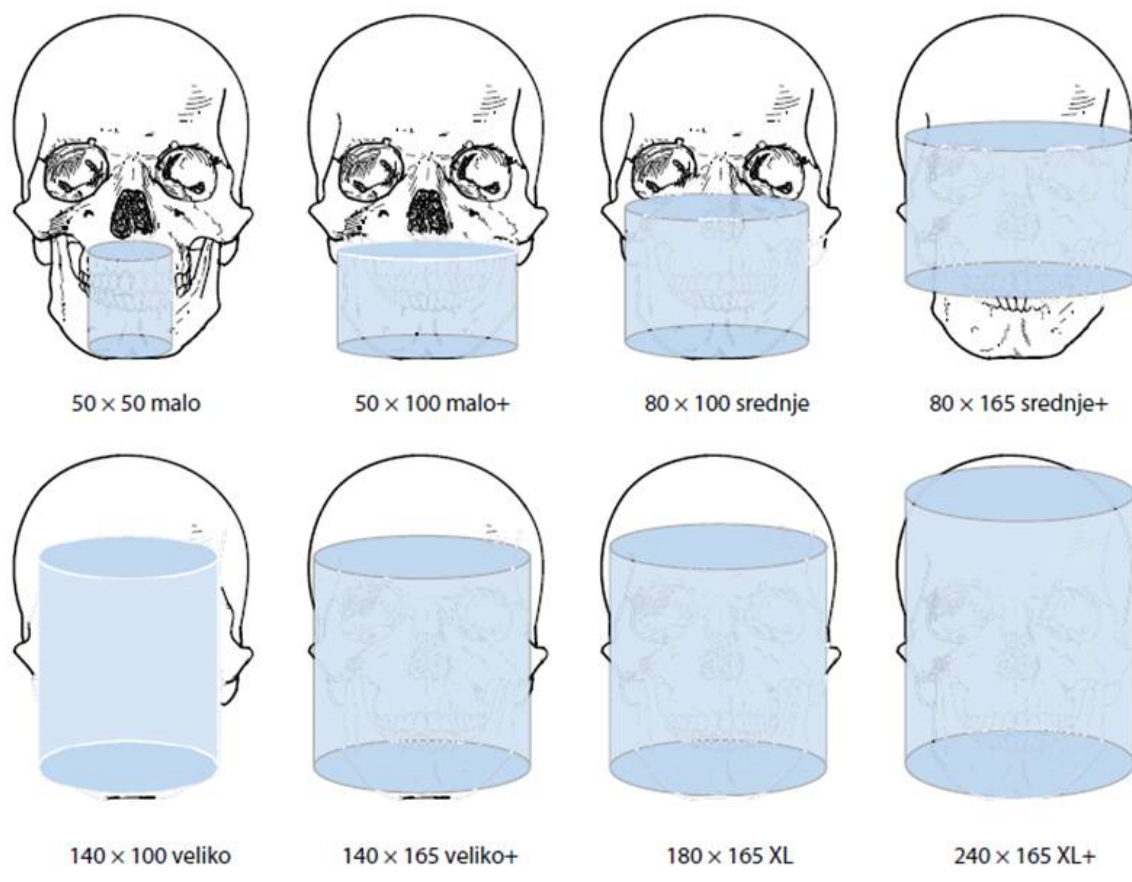
Razvijeni su programi koji omogućuju prikaz i procjenu različitih struktura kao npr. implantata, cista, tumora. Naime, preklapanje gustih zuba i korijena može rezultirati slabijim prikazom temeljnih tkiva. Također, linije artefakata zubnih restauracija degradiraju CT snimke. Iz tih razloga programi koriste tanke poprečne slike čeljusti za preoblikovanje višestrukih panoramskih i poprečnih presjeka, čime se linije artefakta projiciraju preko zubnih restauracija (ispuna, krunica, implantata) pa je omogućen odličan prikaz temeljnih struktura. (9)

Prema učestalosti najčešća je indikacija za CT dijagnostičku metodu preimplantološko planiranje u čemu se ova metoda pokazala optimalnom. Sljedeće po učestalosti upravo su cistične promjene, iz čega se može zaključiti da je ova metoda najčešći izbor za dijagnostiku cističnih procesa čeljusti. (8)

2.2.2. Cone beam CT (CBCT)

Cone beam CT dijagnostička je metoda koja koristi divergentni odnosno konusni izvor ionizirajućeg zračenja i posjeduje posebni dvodimenzionalni detektor, čime cjelovito pokriva ciljnu regiju pa je dovoljna jedna cirkularna rotacija da se prikupe podaci za stvaranje trodimenzionalne snimke. Prilikom snimanja pacijent sjedi u stolcu. Vrijeme ekspozicije je 30 sekundi. Prototip CBCT-a izrađen je 1982. godine za potrebe angiografije, a za prikaz maksilofacijalne regije koristi se od 2001. godine. CBCT pruža veliki broj mogućih kombinacija prikaza jer je od jedne trodimenzionalne snimke moguće pomoću računalnog programa proizvesti velik broj visokokvalitetnih presjeka: panoramskih, aksijalnih, transverzalnih, poprečnih, sagitalnih, kosih i trodimenzionalnih. Prije snimanja pacijent treba ukloniti sav nakit, protezu i naočale. Tijekom snimanja pacijent stoji u jednom od položaja koji određuje tip uređaja. Mogući položaji su sjedeći, stajaći i ležeći. Da bi se izbjegli

artefakti uzrokovani pomicanjem pacijentove glave tijekom snimanja, pacijentova glava mora biti fiksirana. Vrlo bitna radnja na početku snimanja jest odabir preglednog polja na kontrolnoj ploči. Veličina interesnog područja određuje polje koje se izabire. Na raspolaganju su: S (*small*), S+, M (*medium*), M+, L (*large*), L+ , XL i XL+ polje. Na slici 1 vide se veličine preglednih CBCT polja izražene u milimetrima s pripadajućim područjima koja prikazuju. 'S' polje prikazuje jedan kvadrant uz moguć prikaz dijela antagonističkog kvadranta i TMP-a. 'M' polje obuhvaća cijeli gornji i donji zubni luk. L polje se koristi za prikaz gornje i donje čeljusti s oba temporomandibularna zgloba. XL poljem snimi se gornja i donja čeljust, očne šupljine i lubanjska šupljina s dijelom cervikalne kralježnice. (9)



Slika 1. CBCT veličine preglednih polja izražene u milimetrima (6)

2.2.3. Indikacije i primjena CBCT-a

CBCT snimka prikazuje anatomske strukture i patološke promjene u području glave i vrata primjerice TMP i njegove promjene, kost s upalnim procesima, cističnim lezijama i tumorskim tvorbama, paranazalne sinuse i promjene povezane s njima. Indikacije za primjenu

CBCT-a jesu procjena dimenzija kosti kod planiranja implantata i kontrola postimplantološke terapije, opsežni kirurški zahvati koji zahtijevaju detaljan prikaz međusobnog odnosa anatomskih struktura i lezije koju je potrebno kirurški zbrinuti (npr. tumorske i cistične tvorbe), prikaz endodontskih prostora i periradikalarnih patoza kada dvodimenzionalne metode ne daju adekvatne informacije. CBCT se primjenjuje u otorinolaringologiji kod opsežnih zahvata koji zahtijevaju prikaz sinusa, za prikaz slušnih košćica, upalnih promjena uha te tumorskih tvorbi. Posebnu ulogu CBCT ima u prikazu metastatskih tvorbi u kosti. (9)

2.2.4. Prednosti i nedostaci CBCT-a

Prednost je CBCT-a njegova veličina zbog čega se u odnosu na MSCT može nalaziti u manjim prostorima. Vrijeme trajanje pretrage kraće je nego kod klasičnog CT-a. Rezolucija dobivenih snimki vrlo je velika zbog čega je kvaliteta ove dijagnostičke metode iznimna. Također je manja doza zračenja u odnosu na MSCT jer se koristi pulsirajuće ionizirajuće zračenje pa je efektivna doza zračenja izražena u μS oko 200-250. Ako navedenu dozu usporedimo s MSCT-om glave (2000 μS) ili MSCT-om abdomena (10 000 μS), možemo ustanoviti da CBCT uistinu ne izlaže pacijenta prekomjernim količinama zračenja. Potrebno je naglasiti da je količina zračenja prilikom snimanja ortopantomograma slična kao kod CBCT-a(oko 200 μS),iz čega proizlazi prednost CBCT snimanja jer uz istu količinu zračenja ostvaruje se puno veći spektar dijagnostičkih mogućnosti. CBCT uređaj izvodi samo jednu rotaciju prilikom snimanja, dok MSCT zahtijeva veći broj rotacija ovisno o debljini snimanja. Zbog konstrukcije CBCT uređaja pretraga je ugodnija za pacijente u odnosu na ležeći položaj u skućenom prostoru MSCT-a. (10)

CBCT ima i nedostataka: budući da ne prikazuje meka tkiva, nije ga moguće koristiti u dijagnostici žlijezda slinovnica i lezija koje zahvaćaju meka tkiva. Uz to nije moguća aplikacija intravenskog kontrastnog sredstva, što ovu pretragu ograničava za dijagnosticiranje dobro prokrvljenih lezija. Jedan od nedostataka je i razlika u cijeni pretrage, zbog čega se danas još uvijek češće koristit dvodimenzionalni prikaz. (9)

2.3. Magnetska rezonancija (MR)

Magnetska rezonancija digitalna je slikovna metoda koja koristi rezonanciju vodikovih iona u magnetnom polju za prikaz slike u tri ravnine pri čemu ne koristi rendgensko zračenje i nema štetnih utjecaja na organizam. Magnet proizvodi magnetsko polje čija se jačina mjeri u

jedinici tesla (T). Unutrašnjost je MR uređaja u obliku tunela u koji se smješta pacijent. Kad se pacijent izloži jakom magnetskom polju, svi se protoni usmjere prema njemu, pri čemu ne miruju već rotiraju oko smjera magnetskog polja. Ta pojava naziva se precesija. Tijelo pacijenta postaje magnetizirano, a jačina ovisi o gustoći protona u tkivu. Velika količina protona inducira električnu struju u zavojnicama smještenima oko pacijentova ciljnog dijela tijela. Osim toga, uz jako magnetno polje koje stvara magnet, prema pacijentu se usmjere radiofrekventni elektromagnetski valovi koji uzrokuju da protoni počnu rotirati oko ravnine magnetskog polja kojemu su izloženi. Rotiraju u smjeru kazaljke na satu, pritom je frekvencija radiomagnetskih valova jednaka frekvenciji precesirajućih protona. Ta se pojava naziva magnetska rezonancija, po čemu je pretraga dobila ime. Električnu struju koja predstavlja MR signal, registriraju zavojnice oko tijela. Nastanak snimke temelji se na obradi signala u računalu u Fourierovoj transformacijskoj domeni slike. Pojedina tkiva razlikuju se prema jačini magnetizacije koju posjeduju. Na svjetlinu i kontrastnost slike osim gustoće protona utječu i vremena relaksacije T1 i T2. T2 vrijeme je u kojem se većina protona vrati nakon prestanka indukcije radiosignala na glavno magnetsko polje. T1 je vrijeme u kojem glavno magnetsko polje vraća većinu svog maksimuma. Budući da različita tkiva imaju različito trajanje vremena T1 i T2, stvara se kontrastna rezolucija. Terapeut procjenjuje intenzitete tkiva te ih uspoređuje s normalnim vrijednostima, čime razlikuje zdravo od patološki promijenjenog tkiva. Osim kontrastne rezolucije koja omogućuje prikaz u sve tri ravnine, MR omogućuje i prostornu rezoluciju, što je od velike važnosti prilikom planiranja opsežnih zahvata. Prednost je MR-a izvrsna mogućnost komparacije struktura i nekorištenje štetnih zračenja; nedostatak je dugo trajanje pretrage i prisutnost neugodnih zvukova te prostorna skučenost uređaja. (11)

2.3.1. MR uređaj

Osnovne komponente MR uređaja su magnet, radiotransmitter, radiofrekventna zavojnica i računalo. Uz navedeno postoje još radiofrekvencijski štiti, napajanje, MR sonda, zaslon te rashladni sustav.

Magnet mora proizvoditi stabilno magnetsko polje koje prodire kroz određeni volumen odnosno tijelo. Ako proizvodi magnetsko polje koje je okomito na uzdužnu os u odnosu na os pacijenta, onda je otvorene konfiguracije; dok magnet zatvorene konfiguracije proizvodi magnetsko polje paralelno s uzdužnom osi pacijenta. Postoje tri vrste magneta: rezistivni,

supravodljivi i permanentni. Rezistivni je magnet građen od aluminijskih vrpca umotanih u petlju. Kod ovog se tipa magneta struja stvara okomito na petlju, što uzrokuje nastanak otpora koji generira toplinu i potreban je sustav hlađenja. Supravodljivi magneti su prstenasti, a građeni su od legure niobija i titana. Budući da se hladi tekućim helijem i dušikom, stvara mali otpor pa mu nisu potrebne velike količine električne energije, jeftiniji je i može generirati jače polje. Permanentni magnet napravljen je od feromagnetnog materijala, velik je i težak, ali ne zahtijeva električnu energiju za pokretanje.

Radiofrekventni sustav odgovoran je za prijenos radiofrekventnog zračenja koje potiče atome da emitiraju signal; također ovaj sustav pojačava emitirani signal da bi se njime moglo upravljati računalom.

Radiofrekventne zavojnice napravljene su da bi proizvodile oscilirajuće magnetno polje koje inducira atome u definiranom području da bi apsorbiralo radiofrekventnu radijaciju i zatim emitiralo signal.

Računalo kontrolira poslane signale, procesira ih i pohranjuje. Da bi to činilo, konverter translata zaprimljene signale iz analognog u digitalni oblik. Vizualan prikaz omogućen je korištenjem Fourierovih transformacija. Prilikom analize slike, procjenom intenziteta tkiva opisuje se kao visokog, srednjeg ili slabog intenziteta. (12)

2.3.2. Način snimanja

Prilikom snimanja pacijent mirno leži smješten u magnetsko polje. Okružen je zavojnicama. Ukoliko se radi o pacijentu koji pati od klaustrofobije ili je nemiran čime onemogućava snimanje, potrebno ga je anestetizirati. Radiofrekventno zračenje uzrokuje rezonanciju atoma u pacijentovu tijelu, a kad se to zračenje isključi, atomi nastavljaju rezonirati i pritom emitiraju signal koji se obrađuje u sliku. Signale proizvode protoni vodika iz pacijentovih stanica. Da bi se postigla adekvatna rezolucija slike, uzima se u obzir fenomen vremena relaksacije T1 i T2. Prilikom izvođenja snimanja bitno je prema odabranoj sekvenci postaviti sve parametre snimanja da bi se prikazale i najmanje lezije koje snimanjem treba otkriti. Osnovna podjela sekvenci je: SpinEcho GradientEcho i Echo Planar Imaging. Primjenom SpinEcho i GradientEcho sekvence dobivaju se tri snimke mjerene u odgovarajućem vremenu relaksacije: T1, T2 i *proton density* mjerena slika. Echo Planar sekvenca koristi se za prikaz tzv. funkcijske rezolucije prilikom ispitivanja funkcije organa ili tkiva. (11)

2.3.3. Indikacije i kontraindikacije MR-a

MR je metoda izbora za dijagnostiku organa središnjega živčanog sustava - glave i leđne moždine jer jako dobro razlikuje sjene intenziteta mekih tkiva. Također izvrsno prikazuje organe zdjelice i zglobove.

MR je apsolutno isključen kao metoda snimanja u slučaju kada osobe imaju ugrađena pomagala zbog čije se prisutnosti ne može napraviti kvalitetna snimka ili magnetno polje uzrokuje smetnje u radu pomagala. To su osobe kojima je ugrađen *pacemaker* i magnetno polje može uzrokovati fibrilaciju atrijske, osobe s ugrađenim feromagnetičnim materijalom u ciljanoj regiji, s ugrađenim stentom ili osobe sa različitim oftalmološkim, ortopedskim, kirurškim ili ginekološkim implantatima. Relativna nemogućnost korištenja MR-a podrazumijeva nemogućnost primjene opće anestezije kod klaustrofobičnih, nemirnih i psihotičnih osoba te kod djece jer nisu u stanju mirovati za vrijeme snimanja. (12)

2.4. Ultrazvuk

Ultrazvuk je dijagnostička metoda koja ne koristi ionizirajuće zračenje, a koristi se za prikaz solidnih tvorbi. Ultrazvuk koristi ultrazvučne valove u rasponu od 3 do 10 MHz. U medicinskoj dijagnostici koriste se kratki impulsi ultrazvuka. Prilikom prolaska valova kroz tkiva događa se lom, refleksija, raspršenje i apsorpcija energije. Uređaj registrira jačinu reflektiranih valova, uspoređuje ih s odaslanim valovima i na temelju toga nastaje snimka. Refleksija ovisi o odnosu karakterističnih akustičnih impedancija sredstava na čijoj se granici ultrazvuk reflektira. Kut loma na granici različitih sredstava ovisi o brzini širenja kroz pojedina tkiva. Impedancija svakog tkiva određuje brzinu prolaska i količinu refleksije valova kroz tkiva. U plinovima je brzina provođenja vrlo malena. Zbog toga ultrazvuk nije dobra metoda za prikaz kostiju i organa koji su ispunjeni zrakom. Budući da refleksiju ultrazvučnih valova određuje i razlika u impedancijama tkiva koja međusobno graniče, valovi ne prodiru kroz kost zato što se već na samom rubu reflektiraju zbog čega izostaje prikaz unutrašnjosti kosti. Niže frekvencije imaju bolju prodornost, ali zbog boljeg razlučivanja detalja koriste se visoke frekvencije koje istodobno osiguravaju zadovoljavajuću prodornost. Prikaz ultrazvuka omogućen je u tri oblika: *amplitude mode*, *brightness mode* i *motion mode*. (13)

2.4.1. Ultrazvučni uređaj

Ultrazvučni se uređaj sastoji od sonde, odašiljačkog pulsno generatora, kompenzacijskog pojačala, upravljačke jedinice za fokusiranje, digitalnog procesora i sistema za prikaz. Pulsni generator odašilje električne signale koji se preko upravljačke jedinice prenose u pretvarač u sondu, a iz nje u tkivo. Poslani se ultrazvučni signal nakon refleksije vraća prema sondi gdje ga kompenzacijsko pojačalo pojačava. Slijedi memoriranje signala i prikaz na sistemu. (13)

2.4.2. Indikacije i primjena ultrazvuka

Ultrazvuk se u medicini koristi u abdominalnoj, srčanoj, porodiljnoj, ginekološkoj i urološkoj dijagnostici. U dentalnoj medicini koristi se prilikom dijagnostike žlijezda slinovnica. Zbog velike razlike u impedancijskim vrijednostima kosti i njene srži, ultrazvuk nije metoda izbora u dijagnostici čeljusnih cista. (13)

3. CISTE ČELJUSTI

3.1. Podjela cista čeljusti

Svjetska je zdravstvena organizacija 1992. godine objavila podjelu cističnih promjena temeljenu na etiologiji samih promjena. Cistične promjene podijeljene su na one koje su povezane sa strukturama zubnih organa-odontogene, one koje nisu povezane sa strukturama zubnih organa-neodontogene te na pseudociste.

Ciste odontogenog podrijetla mogu biti razvojne i upalne. Odontogene ciste nastaju od epitela koji je zubnog podrijetla, razvojne zbog pogrešaka u razvoju zuba, a upalne zbog proliferacije zubnog epitela razvojem inflamacije odontogenog podrijetla. Neodontogene ciste nastaju od ostataka epitela koji nije zubnog podrijetla. Odontogene su razvojne ciste folikularna cista, eruptivna cista, ortokeratinizirana odontogena cista, odontogena keratocista, gingivalna cista djece, gingivalna cista odraslih, lateralna periodontalna cista, kalcificirajuća odontogena cista i glandularna odontogena cista. Iako se odontogena keratocista te kalcificirajuća odontogena cista zbog prirode svoga rasta smatraju tumorima, bit će opisane kao odontogene ciste. Odontogene upalne ciste su radikularna cista, rezidualna cista te bukalna bifurkacijska cista. (14)

Neodontogene su ciste nazolabijalna i nazopalatinalna cista. Pseudocistesu tvorbe koje za razliku od pravih cista nemaju epitelnu ovojniciu, a to su traumatska koštana cista, Stafneova latentna koštana šupljina te aneurizmataska koštana cista. (15)

Svjetska zdravstvena organizacija u svojoj podjeli ne uzima u obzir ciste mekih tkiva. Njih navodi dr. Ivo Miše u svojoj podjeli u kojoj citira različite autore. Kriteriji njegove podjele dijagnostičke su mogućnosti i mogućosti liječenja. Tako se u ciste mekih tkiva ubrajaju mukozna cista (mukokela), ranula, dermoidna i epidermoidna cista, cista tireoglosalnog duktusa i limfoepitelijalna cista.

3.2. Odontogene ciste

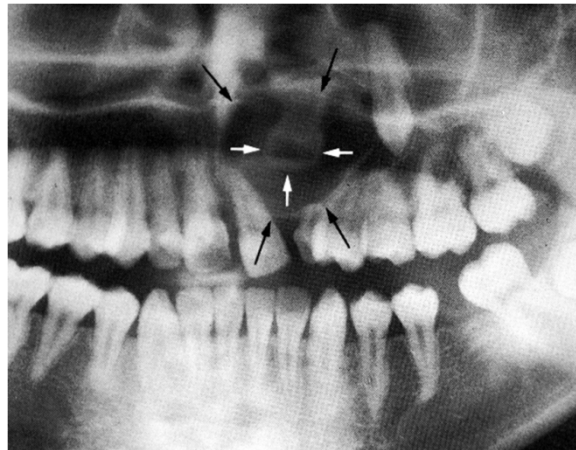3.2.1. Folikularna cista

Prema definiciji SZO-a folikularna cista nastaje nakupljanjem tekućine između reduciranog caklinskog epitela i zubne krune neizraslog retiniranog ili impaktiranog zuba. Uzroci su nastanka cisti različiti. Primjerice, postoji mogućnost nastajanja folikularne ciste oko neizniklog trajnog zuba kao rezultat periapikalne upale mliječnog prethodnika ili cista može nastati zbog rekurentnog perikoronitisa koji se javlja uz djelomično iznikli retinirani treći mandibularni molar. To je ujedno i najčešća lokalizacija folikularne ciste. Folikularna cista najčešće se dijagnosticira u dobi između 10 i 30 godina. Klinički malene su folikularne ciste asimptomatske, dok one velike mogu zahvaćati cijeli uzlazni krak donje čeljusti uz postojanje deformacije kosti. (14)

Radiološki folikularne ciste se interpretiraju kao dobro ograničeno ovalno radiolucetna tvorba koja se nalazi oko krune retiniranog zuba. Zbog postojanja karakteristične cistične ovojnice koja doseže do caklinsko-cementnog spojišta, folikularnu cistu često je moguće precizno dijagnosticirati, ali diferencijalnodijagnostički treba uzeti u obzir i druge mogućnosti kao što su ameloblastom, ameloblastični fibrom, keratocista, centralni gigantocelularni granulom i kalcificirajuća odontogena cista. (16)

Prema odnosu ciste i krune zuba folikularna cista može se opisati u tri oblika, pri čemu se razlikuje centralni oblik kod kojeg se radiolucencija rasprostranjuje od mezijalnog do distalnog caklinsko-cementnog spojišta. Centralni oblik ciste može dislocirati zub apikalno prema donjem rubu mandibula u donjoj čeljusti ili prema orbiti u gornjoj čeljusti. Lateralni tip izrasta sa strane zubne krune ne dosežući kontralateralnu stranu caklinsko-cementnog spojišta. Taj je tip povezan sa zubima koji su vertikalno ili mezijalno impaktirani.

Cirkumferentni oblik ciste zapravo predstavlja pretjeranu formu centralnog oblika i podrazumijeva oblik u kojem cistična šupljina prelazi granice caklinsko-cementnog spojišta s tim da njezin rub i dalje završava na caklinsko-cementom spojištu. Cirkumferentni tip ciste javlja se kod zuba koji više ne mogu biti dislocirani apikalno. Diferencijalnodijagnostički gledano, cirkumferentni oblik folikularne ciste radiološki je nemoguće razlikovati od keratocističnog odontogenog tumora ili ameloblastoma, već se dijagnoza potvrđuje PHD-om. Od radioloških metoda najčešće se koristi ortopantomogram, ali ako se radi o folikularnoj cisti koja je velikih dimenzija, potrebno je napraviti snimke koje omogućuju trodimenzionalni prikaz. Tada su dodatne metode snimanja kompjutorizirana tomografija i magnetna rezonancija. (17)

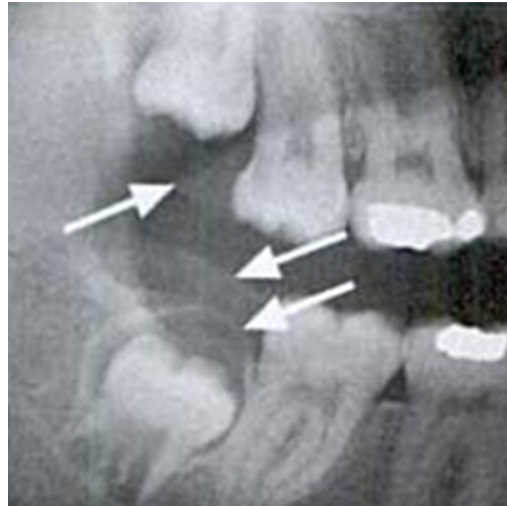


Slika 2. Folikularna cista. Preuzeto s dopuštenjem doc. dr. sc. Dijane Zdravec, dr. med.

3.2.2. Eruptivna cista

Eruptivna cista opisuje se kao oblik folikularne ciste koja se nalazi u mekim tkivima. Razvija se iznad alveolarnog grebena uslijed separacije dentalnog folikula okolo krune zuba koji je u erupciji. Uzrok nastajanja je upalna iritacija tijekom erupcije zuba. Klinički se očituje kao oteklina mekog tkiva koja bjelkasto prosvjetljava ispod alveolarne mukoze. Ako postoji krvarenje u cistu te zbog toga ona crveno prosvjetljava, radi se o eruptivnim hematomu. Karakteristična je za djecu do 10 godina, a najčešće se javlja prilikom nicanja mliječnog centralnog inciziva u donjoj i gornjoj čeljusti te trajnih prvih molara u donjoj čeljusti. Na rendgenu se folikularna cista pojavljuje kao monocistično ili rijetko kao policistično prosvjetljenje iznad zasjenjenja hrpta alveolarnog grebena. Iznad tvorbe moguće je primijetiti postojanje radiotransparentne

zone sa stupnjem sjene manjeg intenziteta koji odgovara sjeni alveolarne mukoze (Slika 3). (14, 17)



Slika 3. Eruptivna cista. Preuzeto s dopuštenjem doc. dr. sc. Dijane Zadavec, dr. med.

3.2.3. Odontogena keratocista

Keratocistični odontogeni tumor odnosno keratocista jest cista čiji su mehanizam nastanka i PHD nalaz posebni i različiti u odnosu na najčešće ciste-folikularnu i radikularnu. Keratocista nastaje od ostataka caklinskog organa prije pojave kalcificiranog zubnog tkiva. (15)

Smatra se da je mehanizam njezina nastanka povezan s rastom njezine epitelne ovojnice i s enzimatskom aktivnošću vezivnog tkiva. Od tuda i naziv keratinizirajući odontogeni tumor. Za ovu se tvorbu mogu izdvojiti tri zanimljiva detalja koja ju razlikuju od drugih cističnih tvorbi: značajno joj je veći potencijal rasta u odnosu na ostale odontogene ciste, daleko češće recidivira i povezana je s Gorlin-Goltzovim sindromom. Lokalizacija keratocista češća je u mandibuli, a dob u kojoj su dijagnosticirane kreće se između 10 i 40 godina. Klinički su male keratociste asimptomatske, dok velike možemo povezati s boli, oteklinama i spontanom drenažom. Rastu bez izazivanja deformacija u kosti i zbog toga ih se može razlikovati od folikularnih i radikularnih cista koje kost deformiraju. (14)

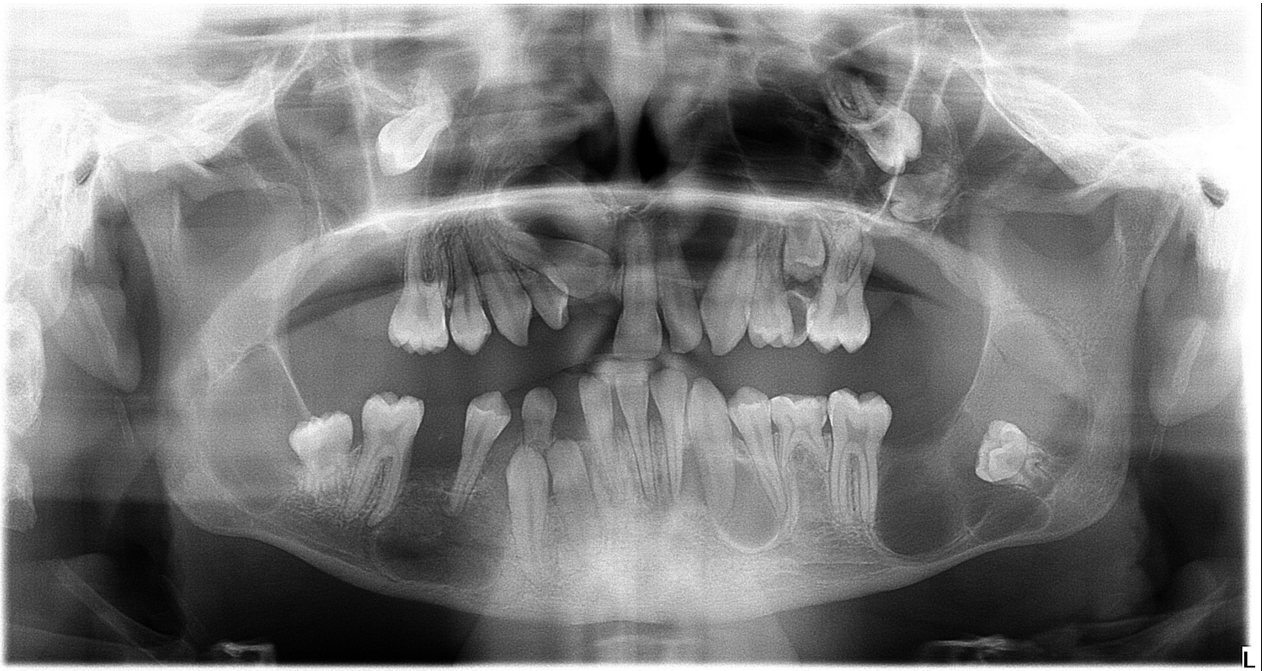
Gorlin-Goltzov sindrom stanje je koje u kliničkoj slici može imati različite izražaje. Navode se odrednice koje se javljaju u više od 50% slučajeva: uz multiple bazalne karcinome i odontogene keratociste navode se epidermalne ciste kože, kalcifikacije dure te anomalije rebara. Kod nešto manje od 50% slučajeva dijagnosticiranih sindroma navode se i kalcificirajući tumor jajnika, strabizam, kifoskolioza, meduloblastomi, meningeomi, rascjepi

usana i nepca. U usnoj šupljini multiple keratociste uzrokuju klimanje i ispadanje zubi, a zbog potrebe za kirurškom resekcijom cističnih tvorbi pacijenta ostaje bez većine zubi. Na 4. slici prikazan je ortopantomogram osamnaestogodišnjeg pacijenta s dijagnosticiranim Gorlin-Goltzovim sindromom. Na snimci se vide multiple keratociste gornje i donje čeljusti. (18)

Na rendgenu se keratocista može vidjeti kao unilokularna ili multilokularna s rubom koji može biti lobuliran ili je jednostavno okrugla ili ovalna. Lobuliran rub ukazuje na postojanje satelitskih tvorbi u ovojnici ciste s dobro definiranim rubom koji se zbog sumacijskog efekta prisutnog kod ortopantomografije može preklapati sa intaktnom kosti. (17)

Budući da nastaje iz tvorbi prije pojave kalcificiranog zubnog tkiva, takva se cista pronalazi na mjestu zuba koji nedostaje ili nastaje od prekobrojnog zuba. Radiolucenciju koju rub okružuje moguće je objasniti sadržajem kojim je ispunjena: pronalazi se keratin, a ponekad i kolestrinski kristali i hijalina tjelešca. Keratocista je češće lokalizirana u donjoj čeljusti. (15)

Diferencijalnodijagnostički gledano keratocisti na RTG snimci mogu sličiti folikularna cista, monocistični ameloblastom, odontogeni fibromksom i rezidualna cista.



Slika 4. Gorlin-Goltzov sindrom. Preuzeto s dopuštenjem doc. dr. sc. Ivana Zajca, dr. med. dent.

3.2.4. Ortokeratinizirana odontogena cista

Smatra se da je ortokeratinizirana odontogena cista zapravo keratocista koja ima ortokeratiniziranu epitelnu ovojniciu, ali zbog kliničkih i patohistoloških razlika promatra ju se zasebno. Histološki se kod ortokeratinizirane ciste pronalaze keratohijaline granule koje leže ispod ortokeratiniziranog površinskog epitela. Ortokeratinizirana cista pojavljuje se 3 puta češće u donjoj nego u gornjoj čeljusti. Dvije trećine ortokeratiniziranih odontogenih cista klinički se i radiološki primarno zamjenjuju s folikularnim cistama, ali PHD nalaz pokaže da se radi o ortokeratiniziranoj odontogenoj cisti. Najčešće je povezana s neizniklom donjom osmicom. (14)

3.2.5. Gingivalne ciste kod djece

Ove se tvorbe još nazivaju i Epsteinovim perlama i Bohnovim čvorićima zbog bjelkastih kuglastih izbočenja koje tvore u sluznici alveolarnog grebena, mekog i tvrdog nepca u novorođenčadi. Mogu biti solitarne ili multiple, a nastaju iz ostataka dentalne lamine. Budući da ne ostavljaju trag na koštanom tkivu čeljusti, nisu vidljive na RTG nalazu. Osim toga, zbog sklonosti spontane rupture u dijagnosticanju gingivalne ciste dovoljan je samo klinički pregled. (15)

3.2.6. Gingivalnecista kod odraslih

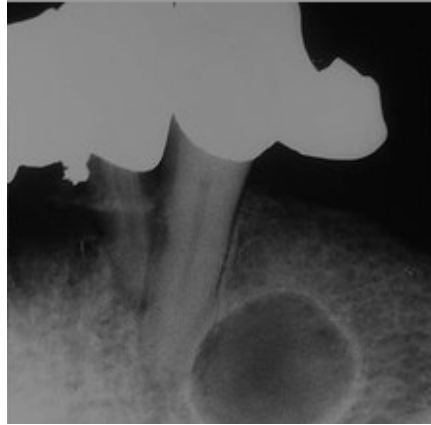
Literatura objašnjava gingivalne ciste u odraslih kao tvorbe nastale duplikaturom lateralnih periodontalnih cista (vidjeti lateralnu periodontalnu cistu) nastalih od ostataka dentalne lamine. Sve navedeno o dijagnostici za gingivalne ciste kod djece odnosi se i na one koje se pojavljuju u osoba odrasle dobi, ali su kod odraslih ove ciste veće. (14)

3.2.7. Lateralna periodontalna cista

Sinonim za ovu cistu je botroidna odontogena cista jer na rendgenu podsjeća na bobicu grožđa. (15)

Nalazimo ju uzduž lateralne površine korijena zuba. Nastanak botroidne ciste povezuje se s ostatecima Hertwigove ovojnice i ne smije ju se zamijeniti s lateralnim radikularnim cistama zbog iste lokalizacije. Rendgenski vidljiva je dobro ograničena radiolucetna tvorba lokalizirana lateralno od korijena vitalnog zuba. Najčešće se nalazi uz donje kutnjake (Slika

5). Za dijagnosticiranje lateralne periodontalne ciste optimalno je korištenje ortopantomograma. (14)



Slika 5. Lateralna periodontalna cista uz donju trojku. Preuzeto s dopuštenjem doc. dr. sc. Dijane Zadavec, dr. med.

3.2.8. Kalcificirajuća odontogena cista

Kalcificirajuća odontogena cista prvi je puta opisana 1962. godine. Opisao ju je Gorlin zbog čega se i naziva Gorlinova cista. Epitelna ovojnica ove ciste u sebi sadrži tzv. *ghost cells* koje su sklone kalcifikaciji. Svjetska zdravstvena organizacija u svojoj je podjeli kalcificirajuću odontogenu cistu svrstala u odontogene tumore zbog toga što raste kao solidna tumoru slična izraslina. Također ima mogućnost stvaranja kalcificiranog tkiva u obliku diplastičnog dentina. Klinički se očituje kao spororastuća bezbolna oteklina, a može rasti do takvih razmjera da razara kortikalis pa ju je moguće palpirati kao mekanu tvorbu koja se nalazi u kosti. Prema lokalizaciji ta se cista jednako se pojavljuje u obje čeljusti najčešće u frontalnom području. Rub ciste na RTG-u može varirati od dobro definiranog oštro ograničenog zasjenjenja koje odgovara cisti, sve do slabo definirane i nepravilne tvorbe u kosti. Isto tako unutrašnjost ciste može biti potpuno radiolucetna, može sadržavati bijela zasjenjena područja međusobno odvojena radiolucencijom ili može u potpunosti biti ispunjena zasjenjenjem amorfne mase. Ova cista svojim rastom uzrokuje resorpciju korjenova okolnih zuba i već spomenutu resorpciju kortikalisa kosti. Povezana je sa zubima, najčešće očnjacima ili sjekutićima. Diferencijalnodijagnostički ovu je cistu potrebno razlikovati od cističnog ameloblastoma. (19)

3.2.9. Glandularna odontogena cista

Sijaloodontogena ili glandularna odontogena cista nastaje od ektopičnog žljezdanog tkiva. Patohistološki, klinički i rendgenski može se zamijeniti s mukoepidermoidnim karcinomom. (14)

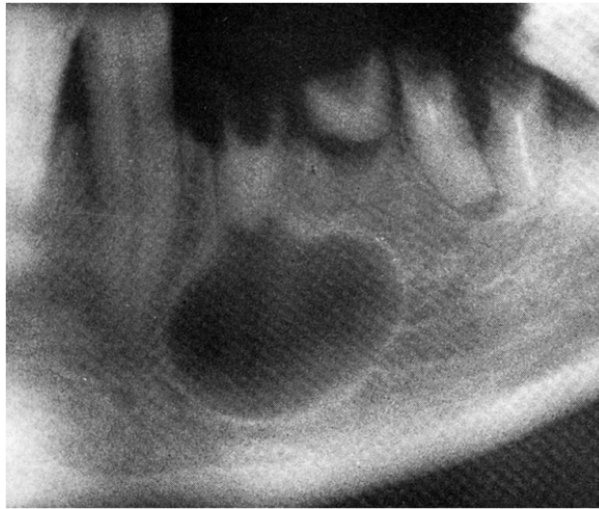
Većina je sijaloodontogenih cista simptomatska, pacijenti se žale na oticanje, bol i utrnulost u slučaju zahvaćanja živaca. Nastaju češće u mandibuli nego u maksili. Radiološki su vidljive unilokularne radiolucentne tvorbe, u većini slučajeva s dobro definiranim rubom. Sklone su bukolingvalnom rastu i uzrokuju resorpciju okolnih zuba. (16)

3.2.10. Radikularna cista

Periapikalna ili apikalna periodontalna cista nastaje zbog proliferacije epitela kao rezultat širenja upale iz pulpne komorice avitalnog zuba apikalno. (20)

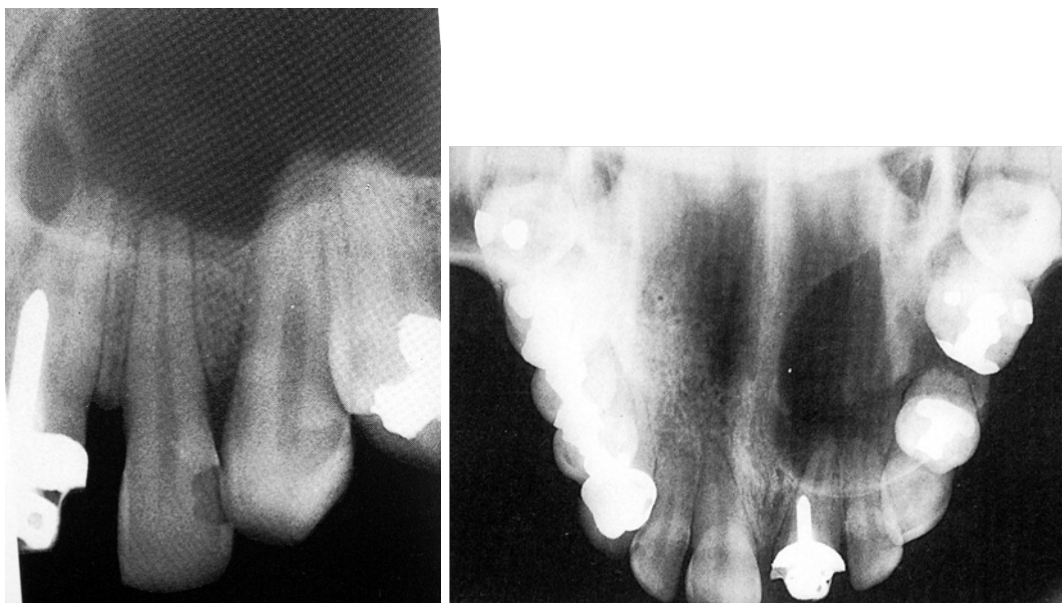Unutar granulacijskog tkiva počne bujati epitel periodontalnog ligamenta. Zub uzročnik može biti oštećen traumom, imati opsežnu ispunili se vidi uznapredovali karijesni proces koji destruiira većinu krune zuba (Slika 6). Radikularne su ciste najzastupljenije prilikom nalaza cističnih lezija. Ukoliko napreduju, veličinom mogu izazvati oticanje koje može progredirati sve do stadija u kojem je prisutno razaranje korteksa. Na rendgenu se razlikuju apikalne ciste (Slika 7), tj. one koje se nalaze u projekciji apeksa zuba od lateralnih koje nastaju širenjem iz akcesoronog kanala (Slika 8) i ne smiju se zamijeniti s opisanim lateralnim periodontalnim cistama. Glavna je razlika između botroide i lateralne radikularne ciste u tome što je zub kod lateralne periodontalne ciste intaktan, a kod radikularne zub ima određene patološke uzroke. Lateralne cistične tvorbe rijetko se razvijaju od primarne infekcije parodontalnog ligamenta, ali takva pojava nije isključena ukoliko postoji upala parodonta. Pojava lateralnih periodontalnih cista mnogo je rjeđa od apikalnih. (15)

Rub cistične šupljine dobro je definiran i vidi se kao zasjenjenje koje ju odjeljuje od okolne kosti. Ako se cista inficira, na rendgenu je moguće primijetiti reakciju kosti koja se javlja u obliku destrukcije korteksa kosti ili se pak vide sklerotične promjene korteksa koje okružuju cistu. Unutrašnjost je ciste radiolucentna, samo se ponekad mogu naći distrofične kalcifikacije koje se na RTG-u očituju kao mali radiolucentni partikli. Radikularna cista može toliko narasti da uzrokuje resorpciju korjenova okolnih zuba (Slike 7. i 8.), a ako napreduje prema kanalu nervusa alveolarisa inferiora, moguća je pojava diskolacije istoga. (19)



Slika 6. Radikularna cista uz donji lijevi premolar. Preuzeto s dopuštenjem doc. dr. sc. Dijane Zdravec, dr. med.

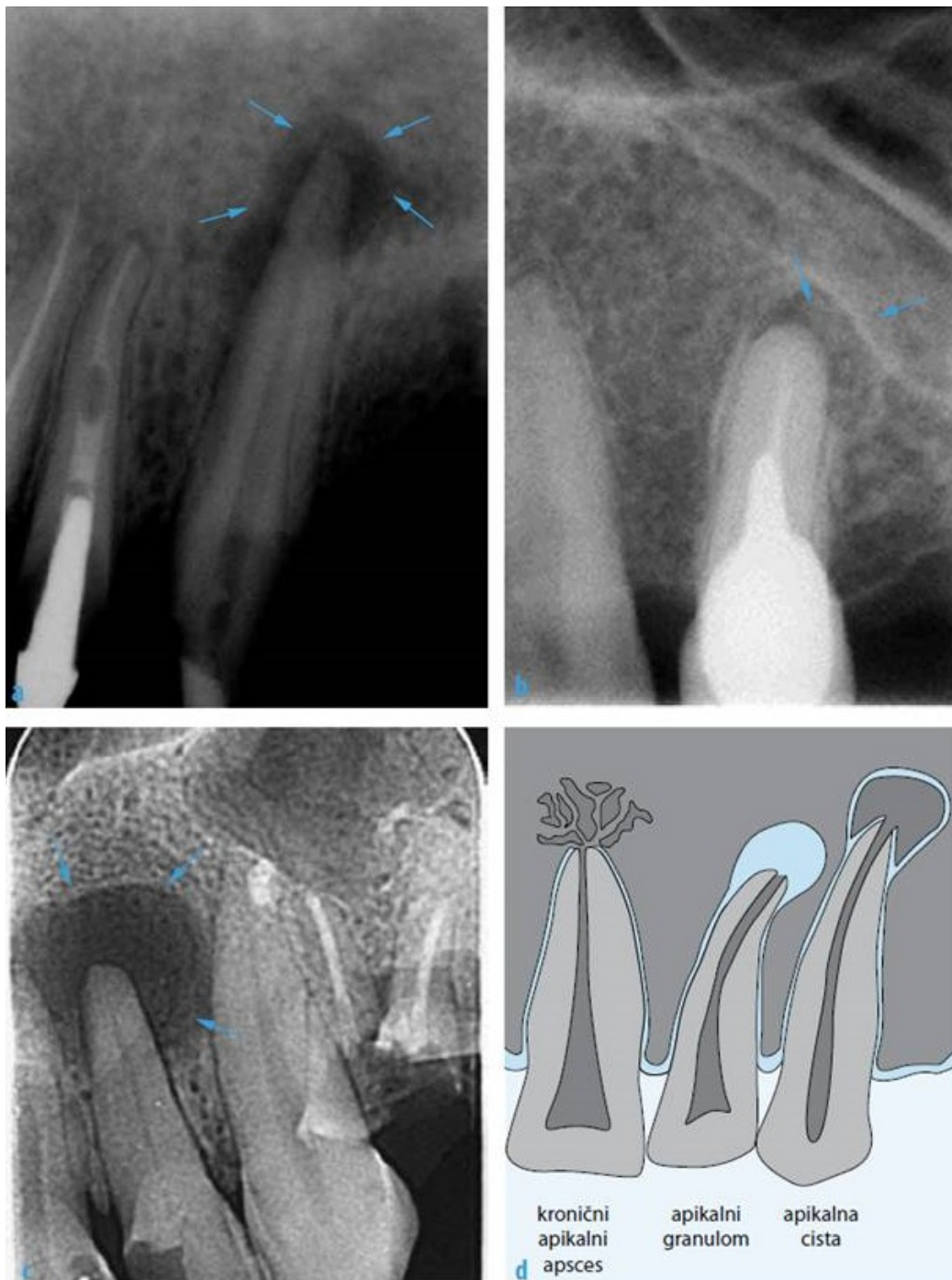
Postoje slučajevi u kojima je radikularna cista gornje čeljusti veličinom napredovala do sinusne šupljine. S tim u vezi nastaju komplikacije kao što su anestezija lica, fraktura čeljusti, infekcije, ali i mogućnost neoplastičnog rasta epitela. Bez obzira na spomenute komplikacije, rast ciste u gornjoj čeljusti sa zahvaćanjem sinusne šupljine može proći i asimptomatski. (21)



Slike 7. i 8. Ista radikularna cista na retroalveolarnoj i aksijalnoj snimci gornje čeljusti. Preuzeto s dopuštenjem doc. dr. sc. Dijane Zdravec, dr. med.

Diferencijalnodijagnostički radikularne ciste malih dimenzija nemoguće je razlikovati od granuloma. Periapikalne ciste, za razliku od kondenzirajućeg osteitisa, najčešće se na RTG-u prepoznaju po tome što su veće, posjeduju potpunu transparentiju, bolje su ograničene, a oko ciste se nalazi tanak rub sklerotične kosti uz prisutnu koštanu trabekulaciju. Na 9. slici prikazana je razlika između periapikalnih procesa i cista. (22)

Radikularne ciste koje nastaju uz lateralni sjekutić, teško je razlikovati od odontogene keratociste ili lateralne periodontalne ciste.



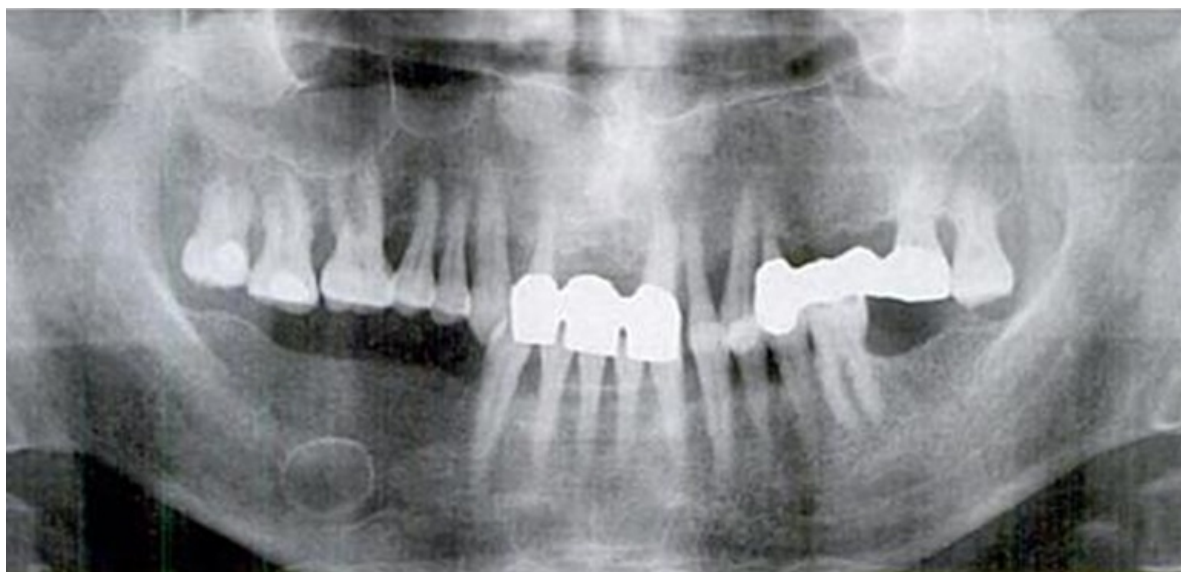
Slika 9. Prikaz diferencijalne dijagnoze između ciste, osteitisa i apscesa (23)

3.2.11. Rezidualna cista

Rezidualna cista, kao što i samo značenje riječi kaže, zaostala je uslijed nepotpunog uklanjanja radikularne ciste ili se razvija nakon ekstrakcije zuba kod kojeg kohleacijom alveole nisu uklonjene sve granulacije. Na rendgenu ju nalazimo kao unilokularno

prosvjetljenje koje nije povezano sa zubom (Slika 10). Zato je u dijagnostici ciste bitan anamnestički podatak koji ukazuje da je na mjestu nastanka ciste izvedena ekstrakcija zuba. Podjednako se nalaze u donjoj i gornjoj čeljusti. (15)

Rub je rezidualne ciste na RTG-u dobro definiran, a oblik varira od ovalnog do okruglog. Unutrašnjost ciste je radiolucentna, ali moguća je pojava distrofičnih kalcifikacija koje se onda vide kao radiolucentna zasjenjenja. U diferencijalnoj dijagnostici potrebno je rezidualnu cistu razlikovati, osim od keratociste, i od Stafneove cistične šupljine koja se, za razliku od rezidualne ciste, uvijek nalazi ispod kanala nervusa alveolarisa inferiora. (19)



Slika 10. Rezidualna cista. Preuzeto s dopuštenjem doc. dr. sc. Dijane Zdravec, dr. med.

3.2.12. Bukalna bifurkacijska cista (BBC)

Ova cista nastaje od epitelnih stanica parodonta koje se nalaze u bukalnoj furkaciji molara donje čeljusti. Uzrok je nastanka ciste nepoznat, a jedna od teorija je da je upala glavni stimulans za proliferaciju epitela. Postoje rasprave u kojim se BBC opisuje kao varijanta paradentalne ciste, ali molari uključeni u BBC ne pokazuju prisutnost produljenja caklinskog epitela na PHD-u koje je karakteristično za paradentalnu cistu. Klinički se BBC može prepoznati prema izostanku erupcije kutnjaka s kojim je povezana ili se lingvalna kvržica molara izbočuje kroz lingvalnu mukozu. Najčešće je zahvaćen prvi molar, ali nalazi pokazuju i pojavu BBC-a i uz druge molare. Moguća je prisutnost bukalne otekline koja, ako se sekundarno inficira, može biti bolna. Na okluzalnoj slici corpusa mandibule vidi se bukalno prosvjetljenje uz područje furkacije donjih morala s dobro definiranom radiolucentnom

granicom korteksa i može se posumnjati da se radio BBC-u. To je ujedno i najkvalitetnija metoda pomoću koje se BBC može prepoznati. Na klasičnom ortopanu moguće je primijetiti da BBC svojim rastom može uzrokovati dislokaciju i resorpciju pripadajućih zubi te opsežno napredovati prema angulusu i u uzlazni krak mandibule. Zanimljivo je da cista svojom veličinom može uzrokovati ekspanziju bukalnog korteksa. Diferencijalna je dijagnoza BBC-a prisutnost parodontalnog apscesa, Langerhansove histiocitoze i folikularne ciste, ali treba naglasiti da se folikularna cista rasprostranjuje od CCS-a, dok se BBC započinje razvijati u razini furkacije. (19)

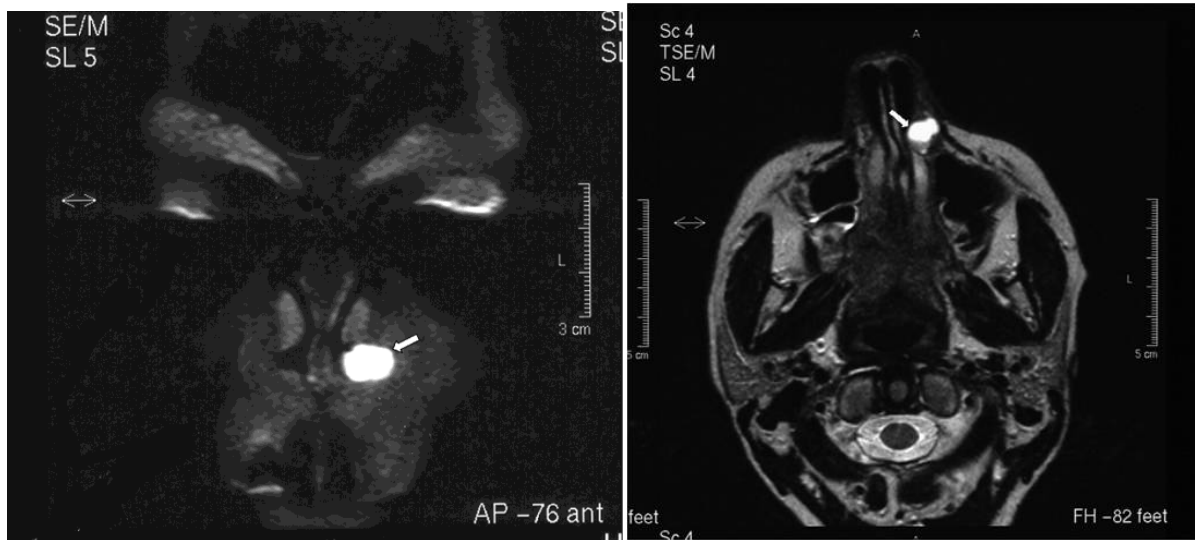
3.3. Neodontogene ciste

3.3.1. Nazolabijalna cista

Za nazolabijalnu cistu ne zna se točan mehanizam nastanka. Nastaje na mjestu spajanja medijalnog i lateralnog nosnog nastavka s maksilarnim nastavkom ili je posljedica proliferacije epitela nazolakrimalnog kanala. (17)

Neodontogena cista u početku raste u mekom tkivu nazolabijalne brazde i tako stvara izbočenje. Kada raste dulje vrijeme neprimijećena, stvara impresiju na čeljusti pa ju nazivamo nazoalveolarnom cistom, a u literaturi se može naći i pod nazivom Kledstatova cista. (15)

Budući da raste u mekom tkivu, optimalne su dijagnostičke metode za njeno otkrivanje CT ili MR. Jedna od mogućih dijagnostičkih metoda za prikaz ove ciste je ortopan i kosa aksijalna snimka maksile uz korištenje kontrastnog sredstva. Na aksijalnom presjeku CT-a može se vidjeti okruglu ili ovalnu dobro definiranu hiperdenznu leziju (Slike 11. i 12.). Svojim rastom cista uzrokuje eroziju kosti na koju se naslanja, što se vidi kao radiolucentno područje alveolarnog nastavka. Također ukoliko napreduje straga prema nosnoj šupljini, vide se deformacije ruba nosa. (19)



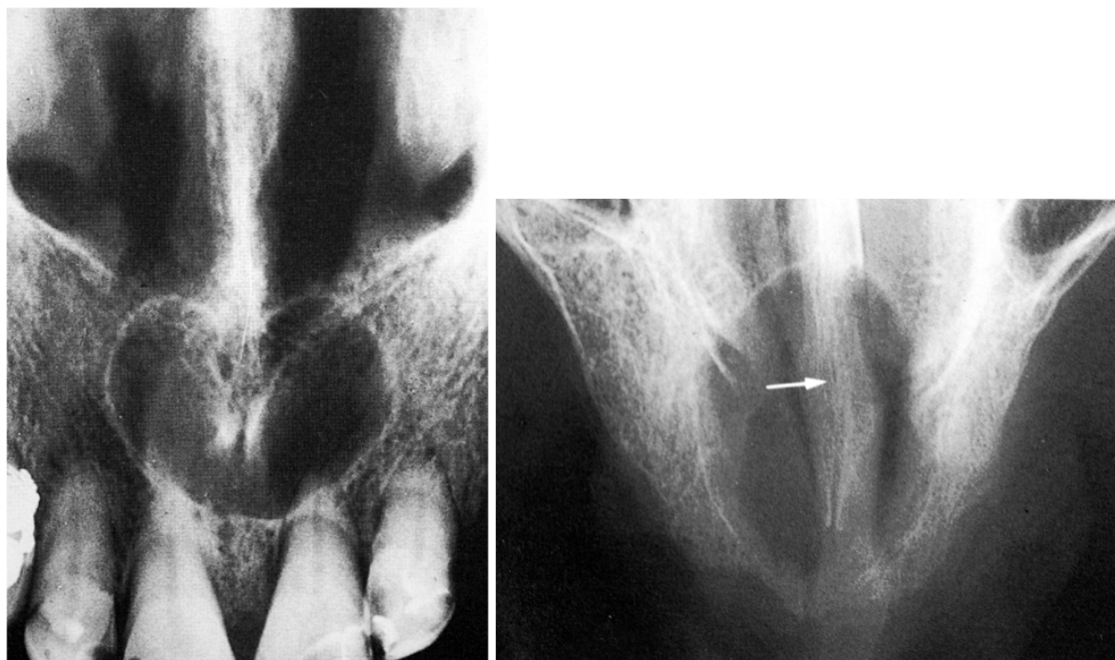Slika 11. i 12. Frontalni i aksijalni prikaz nazolabijalne ciste smještene na lijevoj strani maksile. Preuzeto s dopuštenjem doc. dr. sc. Dijane Zdravec, dr. med.

3.3.2. Nazopalatinalna cista

Nazopalatinalna cista naziva se još i cistom incizalnog kanala. Razvija se iz ostataka epitela incizalnog kanala koji je rudimentarni olfaktorni organ na mjestu spajanja palatinalnih nastavka s premaksilom i nosnom pregradom. Ciste mogu nastati na različitim razinama incizalnog kanala pa razlikujemo ciste koje se javljaju u koštanom kanalu (ciste incizalnog kanala) i one koje se nalaze na nepčanoj sluznici (ciste papile incizive). (15)

Većinom su cistične promjene asimptomatske ili izazivaju zanemarive simptome koje pacijent ne primjećuje. Pronalaze se male dobro definirane tvorbe lokalizirane iza palatinalne papile. Ekspanzijom cista može nadizati labijalnu sluznicu i tako izazivati izbočenje frenuluma ili se šiti prema nosnom septumu i uzrokovati njegovu destrukciju. Ako zahvati nazopalatinalni živac, prisutno je žarenje i utrnulost palatinalne sluznice. Radiološki je ove ciste najpovoljnije dijagnosticirati retroalveolarnom ili kosom aksijalnom snimkom gornje čeljusti. Rub ciste najčešće je dobro definiran ovalnog ili okruglog oblika. (19)

Ukoliko se cista nalazi u sredini kanala, na RTG-u ju vidimo kao radiolucenciju čiji dobro definiran radioopakni rub tvori oblik srca. Takav srcoliki rub ne uzrokuje resorpciju korjenova inciziva (Slika 13). Ako se cista nalazi ventralnije, uzrokuje resorpciju i lateralnu dislokaciju prednjih sjekutića. Dorzalna pozicija ciste na RTG-u se vidi kao ovalna radiolucencija u medijalnoj liniji tvrdog nepca (Slika 14). (17)



Slike 13. i 14. Aksijalne snimke gornje fronte; lijevo: nazopalatinalna cista smještena centralno u incizivnom kanalu, desno: nazopalatinalana cista smještena dorzalno u incizalnom kanalu. Preuzeto s dopuštenjem doc. dr. sc. Dijane Zadavec, dr. med.

3.4. Pseudociste

3.4.1. Traumatska koštana šupljina (TKŠ)

Intrakoštane tvorbe koje nemaju epitelnu ovojniciu, čija unutrašnjost je prazna ili ispunjena tekućinom koja može biti serozna ili hemoragična, nazivaju se hemoragične odnosno traumatske šupljine. Dodatni su nazivi koji se u literaturi spominju solitarna i idiopatska koštana šupljina. Ove tvorbe nisu specifične isključivo za čeljust, već se mogu razviti i u drugim kostima. Uzrok je nastanka nepoznat, a najvjerojatnije nastaju zbog traume uslijed koje se javlja oštećenje krvnih žila koje dovodi do nakupljanja tekućine i stvaranja koštane šupljine. Rast je takve tvorbe asimptomatski pa se ona dijagnosticira tek slučajno na RTG-u koji je indiciran iz nekih drugih razloga. Najčešće je lokalizirana u lateralnim dijelovima mandibule i u uzlaznom kraku. Radiološki nalaz pokazuje prosvjetljenje lobuliranih rubova koje ne oštećuje laminu duru okolnih zuba, niti uzrokuje resorpciju korjenova. Međutim, da se radi o TKŠ moguće je sa sigurnošću potvrditi tek nakon operativnog nalaza u kojem se vidi šupljina bez čahure ili s tankim vezivnim slojem ispunjena sukrvavim sadržajem.

Diferencijalna dijagnoza TKŠ-a na konvencionalnom RTG-u uključuje keratocistu, rezidualnu upalnu cistu, ameloblastom i druge tvorbe različite etiologije. (15)

Rub TKŠ-a može varirati od dobro definiranog u nekim slučajevima do slabo definiranog. (19)

Ferreira i suradnici svojim su istraživanjem pokazali kako analiza ruba i *pixel grey stupnja* može poslužiti za razlikovanje keratociste i TKŠ-a; na konvencionalnom rendgenu TKŠ, za razliku od keratociste, svojim rastom zaobilazi korjenove zuba s kojima je u kontaktu te nema naglašen sklerotični rub pa ju se prema tome može lakše prepoznati. (23)

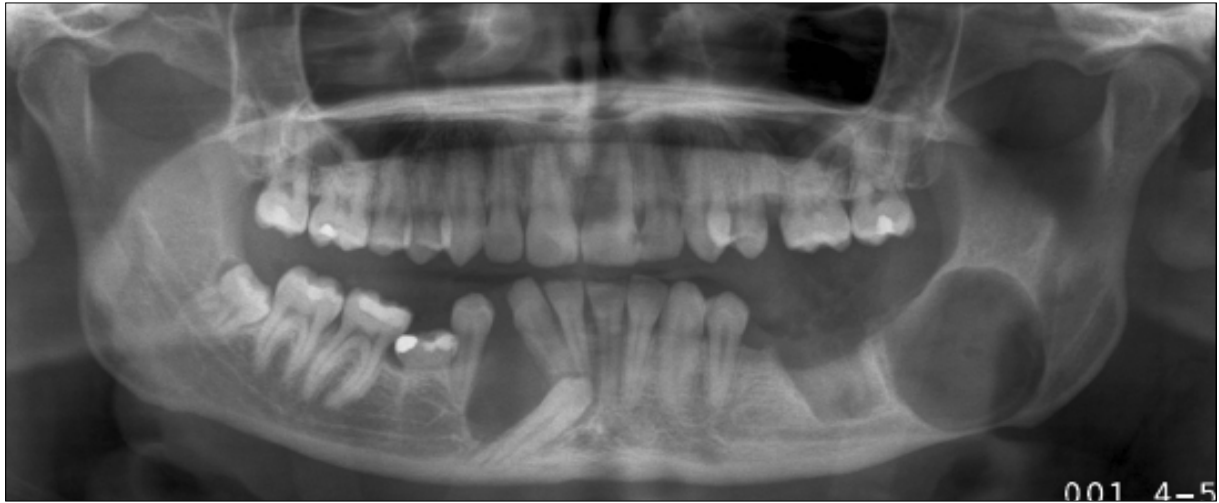Matsmura i suradnici u svojem su istraživanju 53 promatrane traumatske koštane šupljine podijelili u dvije skupine. Tipu A pripadaju ciste koje imaju čahuru od vezivne ovojnice, dok cista tipa B ima suženi rub od displastične kosti. S tim u vezi su se ciste tipa B pokazale na konvencionalnom RTG-u kao radioopakna lezija, zbog čega treba uzeti u obzir da se TKŠ u rijetkim slučajevima može prikazati kao radioopakna tvorba. (24)

3.4.2. Aneurizmatska koštana šupljina (AKŠ)

Riječ je o multilokularnoj ekspanzivnoj osteolitičkoj leziji koja se sastoji od krvlju ispunjenih prostora međusobno odvojenih vezivnim pregradama. Klinički se pronalazi oticanje kosti koje je najčešće asimptomatsko, dok rijetko može biti praćeno bolovima. (19)

Uzrok nastanak AKŠ-a nije dovoljno istražen. Rasprave se vode u smislu je li AKC primarna lezija ili je uzrok nastanka sekundarne promjene različiti stanja, a citološka istraživanja idu u prilog tezi da se radi o primarnoj leziji. (25)

Posebnost je ove tvorbe da u sebi sadrži gigantocelularne stanice slične osteoklastima, a okružena je reaktivnim koštanim formacijama. U čeljusnim se kostima vrlo rijetko pojavljuje, a ako je prisutna, najčešće je to kod osoba mlađe dobi. Neki autori povezuju nastanak tvorbe s koštanim oštećenjima poput gigantocelularnog granuloma, aneurizmatske koštane ciste i drugih tvorbi. Na rendgenu se vidi multilokularno prosvjetljenje koje nije karakteristično za AKŠ. Takav se nalaz može interpretirati kao TKŠ ili bilo koja druga gigantocelularna tvorba (centralni gigantocelularni granulom, smeđi tumor kod hiperparatireoidizma, kerubizam, fibrozna displazija i sl.). Lokalizacija tvorbe najčešća je u donjim lateralnim segmentima mandibule, a moguće je širenje sve do uzlaznog kraka (Slika 15.). Optimalna dijagnostička metoda u slučaju nalaza opsežne tvorbe na ortopanu jest CT koji daje precizan uvid o rasprostranjenosti tvorbe. (15)

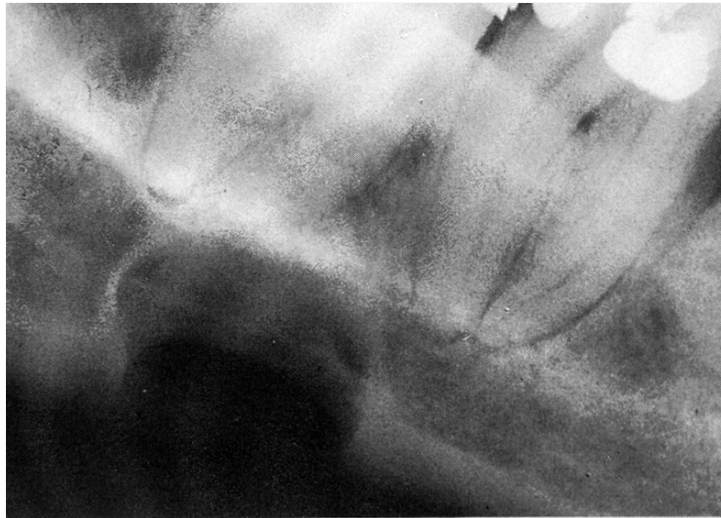


Slika 15. Aneurizmatička koštana šupljina na lijevoj strani mandibule smještena u području 2. i 3. molara. Preuzeto s dopuštenjem doc. dr. sc. Dijane Zadravec, dr. med.

3.4.3. Stafneova koštana šupljina

Iz anglosaksonske se literature naziv ove ciste doslovno može prevesti kao lingvalni defekt kosti, uzrok tome je njezina lingvalna pozicija u donjoj čeljusti. Ova se pseudocista može pronaći i pod nazivom statička koštana cista, latentna koštana šupljina, mandibularni embrionalni defekt i sl. Smještena je između regije pretkutnjaka i angulusa, uvijek ispod mandibularnog kanala. (15)

Etiologija nastanka ovakve pseudociste objašnjava se hipotezom da se hiperplastičan ili hipertrofičan režanj žlijezde utiskuje u kost s kojom je u kontaktu uzrokujući na tom mjestu njenu resorpciju. Na RTG-u se ovakve pseudociste vide kao ovalno prosvjetljenje. Takve su ciste Philipsen i suradnici kategorizirali u četiri skupine s obzirom na lokalizaciju i tako mogu imati: stražnji lingvalni položaj u području kutnjaka, prednji lingvalni položaj u području premolara, bukalni položaj u ramusu te lingvalni položaj u ramusu. Prema njihovim istraživanjima najčešći je stražnji lateralni položaj. Takva je lokalizacija povezana sa žlijezdom koja se utiskuje u kost pa tako su mandibularna žlijezda uzrokuje nastanak stražnjeg lingvalnog defekta, sublingvalna prednjeg lingvalnog defekta, dok parotidnu žlijezdu povezujemo s nastankom bukalnog i lingvalnog položaja u ramusu (16. slika). (26)



Slika 16. Stafneova cista smještena ispod mandibularnog kanala u razini donjih molara.

Preuzeto s dopuštanjem doc. dr. sc. Dijane Zadravec, dr. med.

3.5. Ciste mekih tkiva

Budući da se nalaze u mekom tkivu, ciste mekih tkiva teško je prepoznati na temelju klasične rendgenske snimke. Najčešće se prepoznaju zbog karakterističnih kliničkih nalaza nakon kojih se pacijenta šalje na snimanje da bi se odredile dimenzije ciste te odnos s okolnim strukturama. Na ortopantomogramu se zbog subtrakcijskog efekta može vidjeti radiotransparentnije područje u odnosu na očekivano, ovisno o kojoj je cisti riječ. Optimalna metoda izbora je MR jer od svih metoda najbolje prikazuje meka tkiva.

3.5.1. Mukozna cista

Mukokela je polukuglasto zadebljanje najčešće lokalizirano na donjoj usni. Tvorba može nastati i na sluznici obraza i sublingvalnom području, odnosno na mjestima gdje se u sluznici nalaze male žlijezde slinovnice. Uzrok nastanka mukokele je trauma male žlijezde slinovnice, a u anamnezi stoji slučajan ugriz usne prilikom jela. Prilikom opisanoga dolazi do izlivanja mukozne sline u okolna meka tkiva. Tvorba prosijava tekućinu koja može biti prozirna ili plavičaste boje. Postoje dva tipa mukokele: retencijski tip predstavlja proširenje izvodnog kanala male žlijezde slinovnice, a patohistološki se vidi epitelna ovojnica; ekstravazacijski tip mukokele ima ovojnica građenu od granulacijskog tkiva. (15)

Dijagnostika ove tvorbe isključivo se temelji na kliničkim znakovima te nema potrebe za dodatnim dijagnostičkim metodama. Palpacijom se utvrđuje fluktuirajuća tvorba smještena

ispod mukoze koja može trajati nekoliko dana do nekoliko tjedana, sve dok spontano ne rupturira. PHD nalaz ju potvrđuje. Iznimno mukokela se može pojaviti na mekom nepcu i u mekom tkivu retromolarnog područja i tada se opisuju kao površinska mukokela. (17)

3.5.2. Ranula

Ranula predstavlja unilateralnu tvorbu dna usne šupljine koja nastaje u izvodnim kanalima sublingvalne ili submandibularne žlijezde. Zbog svoje lokalizacije odiže dno usne šupljine i jezik. Izgledom podsjeća na žabu po čemu je dobila i ime. Patohistološki vrlo je slična retencijskom tipu mukokele. Klinički je nalaz dovoljan da bi utvrdilo da se radi o ranuli. (15) Iznimno je dobro napraviti CT ili MR prije operativnog zahvata u slučaju da je došlo do hernijacije žljezdanog tkiva kroz milohioidni mišić (tzv. plungig ranula). Tada se na snimci vidi „znak repa“ jer se cistična šupljina iz sublingvalnog prostora do submandibularnog prostora. Budući da se sublingvalna žlijezda sastoji od nekoliko manjih žlijezda, a izlučuje mukoznu slinu konstantno i neovisno o hranjenju, ranula češće nastaje od sublingvalne žlijezde. (17)

3.5.3. Dermoidna i epidermoidna cista

Dermoidne i epidermoidne ciste mogu se pojaviti iznad milohioidnog mišića u sublingvalnom području ili ispod u submandibularnom području usne šupljine. Dermoidna cista nastaje od epitelnih ostataka iz embrionalnog razdoblja. Epidermoidna cista nastaje od traumatske inkluzije epitela usne šupljine u submukozno tkivo. Međusobno ih se razlikuje na temelju PHD nalaza. Ukoliko se vidi pločasti epitel, lojnice i dlačni folikuli s adneksima kože, radi se o dermodinoj cisti. PHD nalaz bez adneksa kože ukazuje na postojanje epidermoidne ciste. Budući da može biti većih dimenzija, prije kirurškog zahvata obavezno je napraviti MR snimku. (15)

Najčešća je lokalizacija cista u medijalnoj liniji dna usne šupljine. Ponekad se mogu razviti i lateralno ili biti lokalizirane na potpuno drugim mjestima. Ukoliko se nalaze u sublingvalnom području, odižu jezik te se s tim u vezi pojavljuju poteškoće u hranjenju, govorenju i disanju. S druge strane, ciste smještene u submandibularnom području uzrokuju otekline koje izbočuju kožu vrata formirajući tvorbu koja liči na podbradak. Što se tiče dobne raspodjele, najčešće se javljaju kod djece i adolescenata. U dijagnostici su korisne MR i CT snimke, a moguće je koristiti i kontrastna sredstva koja omogućavaju prepoznavanje mjesta drenaže. (17)

3.5.4. Cista tireoglosalnog duktusa

Tireoglosalni kanal osnova je za razvoj štitnjače. Sam kanal prostire se od foramena cekuma jezika do hioidne kosti. Nakon završenog rasta i razvoja kanal atrofira, a u slučaju da nije atrofirao u potpunosti, nastalo stanje ne daje nikakve simptome. Iznimno se nakon završenog rasta razvija cista iz zaostalog epitela. Cista se može pojaviti uzduž cijeloga kanala, a najčešće je lokalizirana u medijalnoj liniji. Vrlo često nalazi se odmah uz hioidnu kost. Ako se razvija blizu tireoidne hrskavice, skreće u stranu. Budući da nastaje uzduž cijelog kanala, moguće ju je pronaći u jeziku, ali takva je lokalizacija vrlo rijetka. Klinički se palpira fluktuirajuća oteklina. Moguća je sekundarna infekcija. Dijagnosticira se kod mlađih osoba. (17)

U slučaju ove ciste na vratu se vidi izbočenje koje može uzrokovati disfagiju. Prije kirurške obrade potrebno je napraviti MR snimku koja precizno pokazuje lokalizaciju, dimenzije i topografiju tvorbe. Bitno je dobro procijeniti odnos ciste s vratnim mišićima jer je tijekom operacije cilj sačuvati što više mišićnih struktura. (15)

3.5.5. Limfoepitelijalna cista

Limfoepitelijalne ciste nastaju zbog degeneracije epitela obuhvaćenog limfnim čvorovima. To su maleni mobilni bijeložućkasti čvorići. Razvijaju se na području orofarinksa, odnosno obuhvaćaju limfna tkiva Waldeyerova prstena (palatinalne, lingvalne i faringealne limfne žlijezde). Ostali slučajevi uključuju limfne nakupine u dnu usne šupljine, ventralna područja jezika i meko nepce. Različiti su uzroci nastanka ovih cista. Jedan je od uzroka odnos limfnog tkiva i sluznice koja ga pokriva. Epitel invadira u limfno tkivo koje se puni keratinom i tako nastane cista. Također postoji mogućnost invaginacije žljezdanog epitela u limfno tkivo tijekom embrionalnog razvoja. Budući da su limfoepitelijalne ciste malenih dimenzija, asimptomatske su i ne zahvaćaju tkiva u dubinu, nije potrebna radiološka dijagnostika. Dovoljna je palpacija i eventualno postoperativni PHD nalaz. (17)

4. RASPRAVA

Cistične tvorbe nisu rijetka pojava u području usne šupljine. Da bi se mogle adekvatno terapijski sanirati, za oralne je kirurge bitna njihova kvalitetna dijagnostika. Osim veličine ciste promatra se i njezin odnos s okolnim strukturama. Terapeutu je bitno sa što većom sigurnošću procijeniti o kojoj se vrsti ciste radi odnosno koji je uzrok nastanka ciste. Ta informacija bitna je zbog razlika u terapijskim postupcima. Osim toga, na rendgenskim snimkama promatramo cistični rub čiji nas nalaz također može navesti na podatak o kojoj je cisti riječ. Raspored i broj zuba još je jedan detalj koji nam može pomoći u diferencijalnoj dijagnozi. Upalne odontogene ciste u vezi su sa zubima na kojima je jasno vidljiv karijes, fraktura zuba ili bilo koji drugi uzročnik nastanka upale. Neodontogene ciste nikad nisu povezane sa zubima, a kad je riječ o razvojnim odontogenim cistama, nema dijagnostičkog pravila jer njihov nastanak ovisi o stadiju razvoja zuba. Pravilnom dijagnostikom omogućena je ušteda vremena i izbjegavaju se nepotrebni terapijski postupci. Svaka dijagnostička metoda pruža različite mogućnosti. Osim dijagnostičke vrijednosti, prilikom izbora metode snimanja uzimaju se u obzir i mogući štetni utjecaji snimanja na pacijentovo zdravlje.

Dvodimenzionalne metode prikaza cista zadovoljavajuće su u slučaju kada se radi o malenim tvorbama čiju je etiologiju lako utvrditi zbog karakterističnog nalaza. Ortopan i intraoralne snimke koriste se u slučaju dijagnostike radikularnih i rezidualnih cisti. Osim iz snimke, za spomenute su ciste bitni i anamnestički podaci o otprije izvađenom zubu (rezidualna cista) ili o lošem stanju i ponovljenim endodontskim liječenjima zuba (radikularna cista). U donjoj je čeljusti vrlo bitno procijeniti lokaciju i odnos mandibularnog kanala i mentalnog foramena da se prilikom marsupijalizacije ili dekompresije ne bi oštetili i posljedično rezultirali parestezijama ili prolaznom anestezijom. U gornjoj je čeljusti bitno obratiti pozornost na odnos i količinu kosti u blizini sinusa. Zbog invazivnog širenja cista moguća je perforacija sinusa, što produljuje postoperativnu njegu i komplikacije. Intraoralne snimke ne daju dovoljno informacija, prisutna je distorzija i nedostatak treće dimenzije pa je onemogućena detaljna analiza, zbog čega se ne koriste u dijagnostici cističnih procesa većih od 1 cm.

Dentalni CT i CBCT revolucionarne su dijagnostičke metode koje omogućuju prikaz u tri ravnine uz mogućnost detaljne procjene ruba ciste i njenog odnosa s ostatkom okolne kosti. Velika im je prednost što za kvalitetniju dijagnostičku metodu koriste manje ili jednake doze zračenja u odnosu na ortopantomograf. Međutim CT je daleko skuplja dijagnostička metoda nego ortopan.

MR za razliku od CT-a bolje prikazuje meka tkiva pa je to dijagnostička metoda koja se koristi kod cista koje u velikoj mjeri deformiraju kost te svojom ekspanzijom pritišću i meka tkiva. Zato je vrlo velike bukalne bifurkacijske ciste, nazolabijalne ciste te aneurizmatске koštane ciste u nekim slučajevima povoljnije snimiti MR-om. Prilikom toga treba paziti da pacijent ne pripada skupini kod koje je MR kontraindiciran (navedeni su u poglavlju o MR-u). Zbog mogućnosti razlikovanja sjena intenziteta do najmanjih detalja MR je vrlo koristan u diferencijalnoj dijagnozi cista i tumorskih tvorbi.

Ultrazvuk nije metoda izbora kod dijagnostike čeljusnih cista jer ne daje informacije o koštanoj unutrašnjosti. Cistu je nemoguće prepoznati ultrazvučnim pregledom pa se ne može ni saznati o kojoj je vrsti ciste riječ.

Uz radiološke metode za dijagnostiku cista bitan je i klinički pregled da bi se cistu moglo razlikovati od klasičnih periapikalnih lezija. Zbog toga je kod sumnje na cistu potrebno napraviti inspekciju, palpaciju, perkusiju, sondiranje i ispitivanje vitaliteta zuba.

5. ZAKLJUČAK

Nalaz ciste s jasnim kliničkim znakovima uz dvodimenzionalni rendgenski prikaz zadovoljava dijagnostičke kriterije koje terapeutu daju dovoljno informacija prije sanacije cističnih tvorbi. Međutim, ukoliko se radi o manje jasnim slučajevima, potrebno je nakon dvodimenzionalnih napraviti trodimenzionalne prikaze. U tim slučajevima moguće je izabrati metode kompjuterizirane tomografije te MR. Kompjutorizirana tomografija podrazumijeva dvije mogućnosti: dentalni CT i CBCT. Te metode izabiru se u slučaju da se radi o cističnim tvorbama koje su lokalizirane unutar koštanih tvorbi čeljusti. U stomatologiji se daje prednost CBCT-u jer daje kvalitetan prikaz uz manje zračenja. MR daje bolji prikaz mekih struktura pa je to metoda izbora za ciste mekih tkiva, ali i ostale cistične procese koji svojim rastom uzrokuju destrukciju koštane stjenke i prelaze u okolna meka tkiva. Osim toga MR jako dobro prikazuje živčane strukture, što je oralnim kirurzima od velikog značaja jer se prilikom svakog operativnog zahvata te strukture nastoje sačuvati. Prije svake metode potrebno je jasno odrediti indikacije da bi se snimkom dobio optimalan prikaz lezije.

6. LITERATURA

1. Kuna T. Ciste čeljusti, mekih tkiva usne šupljine i okolnih područja. Sonda. 2003; 5(8,9): 42-5.
2. Marotti M. Osnove radiologije za stomatologe. Sonda. 2003; 5(8-9): 33-9.
3. Malčić A. Radiologija u endodonciji. Sonda. 2004; 6(10): 77-81.
4. Marotti M., Sušić Z. Digitalna radiografija i kompjutorizirana tomografija. In: Hebrang A, Klarić-Čustović R. Radiologija. 1. Izd. Zagreb: Medicinska naklada; 2007 p. 58-60.
5. Jeong HG, Hwang JJ, Nam W. Effect of decompression for patients with various jaw cysts based on a three-dimensional computed tomography analysis. Oral Surg Oral Med Oral Pathol Oral Radiol. 2017; 123(4): 445-52.
6. Zadavec D, Krolo I. Dentalna radiologija. 1. Izd. Zagreb: Medicinska naklada; 2016. Poglavlje 3, Dentalni radiološki uređaji; p. 26-9.
7. Abrahams JJ. Dental CT imaging: a look at the jaw. Radiology. 2001; 219(2): 334-5.
8. Schom C, Engelke W, Kopka L, Fischer U, Grabbe E. Indications for dental CT: Case reports. Aktuelle Radiol. 1996; 6(6): 317-24.
9. Zadavec D. CBCT u dentalnoj medicini. In: Krolo I, Zadavec D. Dentalna radiologija. 1. Izd. Zagreb: Medicinska naklada; 2016. p. 270-5.
10. Medojević D, Granić M, Katanec D. Cone beam kompjutorizirana tomografija. Sonda. 2010; 11(20): 66-8.
11. Kralj K. Magnetska rezonanca. Vaše zdravlje [Internet]. 2008 Prosinac [cited 2017 Srpanj 24.]; 63(11): [about 3 p.]. Available from: <http://www.vasezdravlje.com/izdanje/clanak/1586/>.
12. Repozitorij Stomatološkog fakulteta [Internet]. Zagreb: Stomatološki fakultet; 2015. [cited 2017 Srpanj 24]. Available from: <https://urn.nsk.hr/urn:nbn:hr:127:571100>.
13. FSB Repozitorij [Internet]. Zagreb: Fakultet strojarstva i brodogradnje; 2001. [cited 2017 Srpanj 25]. Available from: https://www.fsb.unizg.hr/ndt/stud/radovi/M_Pecusak.pdf.
14. Neville B, Damm D, Allen C, Chi A. Oral and maxillofacial pathology. 4th ed. St. Louis: Elsevier; 2016. Chapter 15, Odontogenic Cysts and Tumors; 632-52.
15. Knežević G: Ciste čeljusti i mekih tkiva usne šupljine. In: Knežević G. et al. Oralna kirurgija. 1. Izd. Zagreb: Medicinska naklada; 2003. p. 85-132.

16. Pasler F, Visser H. Pocket atlas of Dental Radiology. 1st ed. Stuttgart, New York: Thieme; 2007. 238-52.
17. Macdonald D: Oral and Maxillofacial Radiology: Diagnostic approach. 1st ed. Ames: Wiley-Blackwell; 2011. Chapter 9, Radiolucencies; p. 106-13.
18. Gorlin RJ. Nevoid basal cell carcinoma syndrome. Genet Med. 2004; 6(6): 530-9.
19. White S, Pharoah M: Oral Radiology: Principles and interpretation. 4th ed. St. Louis: Mosby; 2000. Chapter 19, Cysts of the jaws; p. 357-69.
20. Miše I. Oralna kirurgija. 1. izd. Zagreb: Jugoslavenska medicinska naklada; 1982. Poglavlje 10, Ciste oralnih tkiva. p. 253-85.
21. Riviš M, Văleanu AN. Giant maxillary cyst with intrasinus evolution. Rom J Morphol Embryol. 2013.; 54(3): 889-92.
22. Krolo I, Zadavec D, Gojević Crnogorac A. Periapikalni procesi. In: Krolo I, Zadavec D. Dentalna radiologija. 1. izd. Zagreb: Medicinska naklada; 2016. p.149-55
23. Ferreira Junior O, Damante JH, Lauris JR: Simple bone cyst versus odontogenic keratocyst: differential diagnosis by digitalized panoramic radiography. Dentomaxillofacial Radiol. 2004; 33(6): 373-8.
24. Mastmura et al. Histopatologic and radiographic findings of the simple bone cyst. Oral Surg Oral Med Oral Pathol Oral Radiol Endod. 1998; 85(5): 619-25.
25. Buch B: The aneurismal bone cyst: report of a recent case encountered in dental practice. SADJ. 2011; 66(7): 316-8.
26. Philipsen et al.: Lingual and buccal mandibular bone depressions: a review based on 583 cases from a world-wide literature survey, including 69 cases from Japan. Dentomaxillofacial Radiology. 2002; 31(5): 281-90.

7. ŽIVOTOPIS

Ana Jerat rođena je 1. veljače 1993. godine u Zagrebu. Nakon završene osnovne škole upisuje I. gimnaziju u Zagrebu. Maturirala je 2011. i iste godine upisala Stomatološki fakultet Sveučilišta u Zagrebu. Sudjelovala je na tečaju ABC hitnih stanja za studente dentalne medicine koji je organizirala Studentska ekipa prve pomoći. Zadnji ispit položila je u lipnju 2017. godine.

Aktivno se služi engleskim i njemačkim jezikom. U slobodno vrijeme bavi se jedrenjem.

Jedna je od autorica rada: Morphological features of human molars of archaeological and contemporary origin objavljenoga 2015. u Bulletin of the International association for Paleodontology 9/1.