

Imedijatna proteza- postupci izrade u protetskoj terapiji

Rojnica, Ivana

Master's thesis / Diplomski rad

2018

Degree Grantor / Ustanova koja je dodijelila akademski / stručni stupanj: **University of Zagreb, School of Dental Medicine / Sveučilište u Zagrebu, Stomatološki fakultet**

Permanent link / Trajna poveznica: <https://um.nsk.hr/um:nbn:hr:127:621495>

Rights / Prava: [Attribution-NonCommercial 3.0 Unported](#) / [Imenovanje-Nekomercijalno 3.0](#)

Download date / Datum preuzimanja: **2025-01-09**



Repository / Repozitorij:

[University of Zagreb School of Dental Medicine Repository](#)





SVEUČILIŠTE U ZAGREBU
STOMATOLOŠKI FAKULTET

Ivana Rojnica

IMEDIJATNA PROTEZA-POSTUPCI IZRADE U PROTETSKOJ TERAPIJI

Diplomski rad

Zagreb, 2018.

Rad je ostvaren na Zavodu za mobilnu protetiku Stomatološkog fakulteta Sveučilišta u Zagrebu.

Mentor rada: doc.dr.sc. Nikola Petričević, Zavod za mobilnu protetiku Stomatološkog fakulteta Sveučilišta u Zagrebu

Lektor hrvatskog jezika: Alen Orlić, profesor hrvatskog jezika

Lektor engleskog jezika: Ivana Pašalić, magistra pedagogije i engleskog jezika i književnosti

Sastav Povjerenstva za obranu diplomskog rada:

1. _____
2. _____
3. _____

Datum obrane rada: _____

Rad sadrži: 31 stranica

10 slika

CD

Osim ako nije drukčije navedeno, sve ilustracije (tablice, slike i dr.) u radu su izvorni doprinos autora diplomskog rada. Autor je odgovoran za pribavljanje dopuštenja za korištenje ilustracija koje nisu njegov izvorni doprinos, kao i za sve eventualne posljedice koje mogu nastati zbog nedopuštenog preuzimanja ilustracija odnosno propusta u navođenju njihovog podrijetla.

Zahvala

Zahvaljujem svom mentoru doc. dr. sc. Nikoli Petričeviću na savjetima pri izradi ovoga diplomskog rada.

Zahvaljujem cijeloj svojoj porodici i prijateljima na podršci i pomoći, a najveća hvala mojim roditeljima, sestri i bratu na strpljenju i razumijevanju tijekom moga studiranja.

Imedijatna proteza-postupci izrade u protetskoj terapiji

Sažetak

Imedijatna proteza nadomjestak je za izgubljene zube i pripadajuća tkiva koja se u pacijentova usta stavlja neposredno nakon ekstrakcije preostalih zuba. Njezin je osnovni zadatak sprječavanje bezubog razdoblja, promjena u fizionomiji, fonaciji i funkciji te sprječavanje promjena na alveolarnom grebenu i čeljusnim zglobovima.

Iznimno je bitna pacijentova suradnja kod izrade imedijatne proteze jer je ona zahtjevnija od izrade konvencionalne proteze. Da bi se stomatolog odlučio na izradu ovakve proteze, uzima detaljnu anamnezu te se definira plan terapije. Želje i očekivanja pacijenta nužno je uskladiti s mogućnostima.

Sve prednosti i nedostaci izrade, kao i indikacije i kontraindikacije, opisani su. Da bi terapija bila uspješna, svi postupci izrade imedijatne proteze trebaju se provesti precizno.

Tek kad je proteza polimerizirana, obrađena i polirana, slijedi ekstrakcija zuba. Pacijentu se daju upute o nošenju proteze te higijeni, ali i daljnjim kontrolama i potrebi podlaganja imedijatne proteze.

Pravilna dijagnoza, plan terapije te svi precizno izvedeni postupci izrade uvjet su za estetski, psihološki i funkcijski uspjeh imedijatne proteze.

Ključne riječi: imedijatna proteza; postupci izrade; plan terapije

Immediate denture-procedures in prosthetic therapy

Summary

An immediate denture is a replacement for lost teeth and associated tissues, which is inserted into the patient's mouth immediately following the extraction of the remaining teeth. Its primary task is to avoid a toothless period, changes in physiognomy, phonation, and function and prevention of modifications on the alveolar ridge and jaw joints.

Patient's collaboration is essential when making an immediate denture since it is more demanding than the conventional denture. In order for a dentist to decide on making such a denture, he/she takes a detailed anamnesis and defines the therapeutic plan. Patient's desires and expectations should be aligned with the given possibilities.

All the advantages and disadvantages of manufacturing, as well as indications and contraindications, are described. In order for the therapy to be successful, all immediate denture procedures should be performed precisely.

Tooth extraction occurs after the denture had been polymerized, processed and polished. The patient is provided with instructions for denture maintenance and hygiene and also with additional check-up appointments. The need for padding an immediate denture is indicated to the patient.

Proper diagnosis, treatment plan, and all precision-built procedures are a prerequisite for the aesthetic, psychological and functional success of an immediate denture.

Key words: immediate denture; procedures; treatment plan

SADRŽAJ

1. UVOD.....	1
2. IMEDIJATNA PROTEZA.....	3
2.1. Općenito o imedijatnoj protezi.....	4
2.1.1. Prednosti imedijatne proteze.....	4
2.1.2. Nedostaci imedijatne proteze.....	6
2.1.3. Indikacije za izradu.....	6
2.1.4. Kontraindikacije za izradu.....	6
2.2. Anamneza, pregled i dijagnoza.....	7
2.3. Pripreme usta.....	8
2.4. Prvi otisak.....	9
2.5. Izrada individualne žlice.....	11
2.6. Metode izvođenja funkcijskog otiska.....	12
2.7. Određivanje međučeljusnih odnosa i prijenos modela u artikulator.....	15
2.8. Izbor i postavljanje zuba.....	17
2.9. Kirurški postupak.....	19
2.10. Predaja proteze i upute pacijentu.....	20
3. RASPRAVA.....	22
4. ZAKLJUČAK.....	25
5. LITERATURA.....	27
6. ŽIVOTOPIS.....	30

1. UVOD

Imedijatna potpuna ili djelomična proteza nadomjestak je za izgubljene prirodne zube i pripadajuća tkiva. Izrađuje se prije nego se izvade zubi, a u pacijentova se usta postavlja neposredno nakon samog vađenja zuba. Indicirana je gdje god je to moguće, a sami je pacijenti traže iz psiholoških i estetskih razloga.

Izradom imedijatne proteze izbjegava se razdoblje bezubosti, samim time promjene u fizionomiji, funkciji i fonaciji. Utječe na promjene na alveolarnom grebenu te čeljusnim zglobovima (1). Zbog toga imedijatna proteza ima funkcijsku, estetsku i psihološku vrijednost.

Uspjeh imedijatne proteze ovisi o ispravnoj indikaciji, planu terapije te precizno provedenim postupcima izrade (2).

Svrha ovog rada je prikazati ulogu stomatologa u pristupu pacijentima koji se susreću s bezubosti. Potrebno je što je moguće više obratiti pozornost na njihovu želju i potrebu da izbjegnu to razdoblje te da terapijom nadoknade izgubljene prirodne zube. Pravilnim planom terapije te svim provedenim postupcima izrade moguće je ostvariti konačan cilj, a to je zadovoljan pacijent.

2. IMEDIJATNA PROTEZA

2. 1. Općenito o imedijatnoj protezi

Imedijatna proteza nadomjestak je koji se izrađuje prije ekstrakcije zuba koje treba nadomjestiti, a predaje se pacijentu neposredno nakon te ekstrakcije. Njezin je osnovni zadatak sprečavanje bezubog razdoblja te svih štetnih posljedica koje mogu nastati u tom razdoblju (3). Osim funkcijske, ona ima iznimnu psihološku i estetsku vrijednost. Imedijatnom protezom sprječavaju se brojne promjene, npr. promjene u fizionomiji. Kod bezubih pacijenata, zbog popuštanja tonusa mišića oko usnog kuta, mijenja se izraz donje trećine lica.

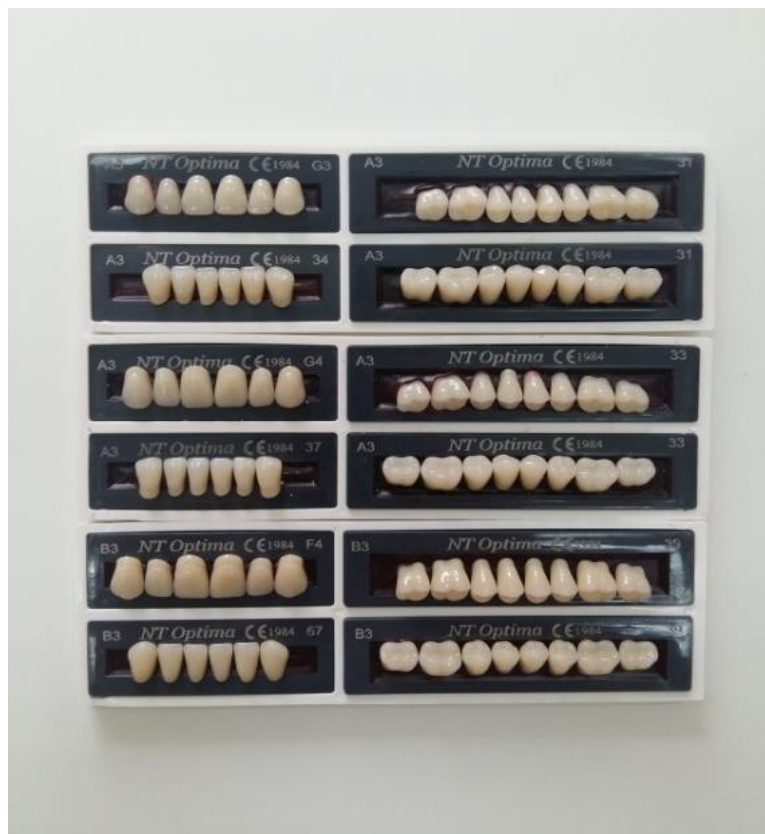Događaju se promjene na čeljusnim zglobovima. Nekoć su se opisivale kao Costenov sindrom (4), međutim danas imamo definiranu podjelu temporomandibularnih poremećaja. Neki su od simptoma bol, krepitacije i zujanje u ušima.

Imedijatna proteza osigurava isti položaj umjetnih zuba koje su zauzimali i prirodni zubi pa sama fiziologija žvakanja ostaje u potpunosti sačuvana. Samim time rješavaju se i fonetski problemi koji inače znaju nastati kod mobilnih proteza.

Neposrednim stavljanjem proteze u usta nakon ekstrakcije funkcijski se stimulira alveolarni nastavak čime se sprječava jača resorpcija i nastajanje oštrog i uskog alveolarnog grebena. Pod imedijatnom protezom alveolarni greben brže i pravilnije zarasta te se dobro oblikuje, što je važno za dobar ležaj proteze (5,6).

2.1.1. Prednosti imedijatne proteze

Prisutnost prirodnih zuba u pacijentovim ustima tijekom izrade imedijatne proteze omogućuje nam dobar odabir umjetnih zuba (Slika 1.). Oblikom, bojom, veličinom i položajem tih zuba može se obnoviti pacijentov prvotni izgled (1).



Slika 1. Različiti oblici, veličine i boje umjetnih zuba

Postavljanjem proteze u pacijentova usta neposredno nakon vađenja zuba sprječava se kolaps usnica i obraza. Stoga je estetska vrijednost imedijatne proteze velika. Važno je naglasiti i psihološku sigurnost koju ona pruža jer se izbjegava razdoblje bezubosti, što omogućuje nesmetanu poslovnu i društvenu aktivnost (7).

Imedijatna proteza osigurava kontinuiranu i pravilnu habitualnu funkciju te integritet tvrdih i mekih tkiva usta. Očuvanjem vertikalnog i horizontalnog okluzijskog odnosa na koji je pacijent naviknut olakšava se žvakanje i govor (8).

Ona djeluje terapijski i profilaktički. Služi kao zavoj ekstrakcije rane jer sprječava krvarenje, štiti ranu od traume, sprječava ulaz hrane i tekućine u ranu, štiti krvni ugrušak i ubrzava zacjeljenje. Bezubi greben pravilnije se oblikuje, a sve funkcije olakšane su time što jezik, usnice i obrazi ne mijenjaju položaj jer im proteza osigurava oslonac (2).

2.1.2. Nedostaci imedijatne proteze

Postupci izrade imedijatne proteze traju duže i teži su od postupaka izrade konvencionalne potpune proteze. Ona može biti i traumatičan prijelaz na potpunu protezu ako pacijent nije potpuno obaviješten o složenosti kliničkih i laboratorijskih postupaka, o potrebnom održavanju proteze te dodatnim troškovima zbog izrade imedijatne proteze (9). Ponekad postoje poteškoće u određivanju međučeljusnih odnosa jer interferentni dodiri preostalih zuba mogu ometati zatvaranje u centričnoj relaciji. Kada su prisutni prednji zubi, postavu umjetnih prednjih zuba nije moguće ispitati u pacijentovim ustima, stoga preostali prirodni zubi onemogućuju provjeru estetike i fonacije što bi zapravo bilo potrebno (1). Resorpcija je kosti nakon vađenja zuba ubrzana, a događaju se i promjene na mekim tkivima. Sve su promjene individualne i događaju se različitim intenzitetom. Promjene na tkivima ležišta razlog su slabljenja retencije na ležištu (10). Iz tih razloga potrebni su novi otisci i podlaganje kako bi se poboljšala adaptacija tkiva i retencija te stabilizacija proteze (2).

2.1.3. Indikacije za izradu

Izrada imedijatne proteze moguća je u slučaju potpuno bezube čeljusti te parcijalno bezube čeljusti (11). One se najčešće indiciraju kod težih oblika parodontopatije, kod velikih destruirajućih karioznih defekata te fokalnih žarišta s popratnim tegobama (12).

2.1.4. Kontraindikacije za izradu

Da bi se izbjegle poteškoće i moguće komplikacije, iznimno je važno znati ograničenja i kontraindikacije za izradu imedijatne proteze (1). Ona je kontraindicirana kod pacijenata kod kojih je provedena radioterapija područja glave i vrata. Uz veliki oprez treba pristupiti i pacijentima koji imaju neku od srčanih mana, sistemskih bolesti, poremećaj u funkciji žlijezda, poremećaj u zgrušavanju krvi te poremećenu regeneraciju tkiva. Starije i bolesne osobe teško mogu podnijeti ekstrakciju više zuba u jednom posjetu te s njima također treba biti na oprezu (13,14).

Osobe ograničenih mentalnih sposobnosti i poremećene osobe nisu u stanju surađivati ni brinuti se o higijeni i održavanju proteze, stoga je i kod njih izrada imedijatne proteze kontraindicirana (3).

Izrada se ne preporuča ni u slučajevima kada je potrebna kirurška korekcija poremećenih odnosa gornje i donje čeljusti ili kada loš položaj zuba zahtijeva opsežnije smanjivanje grebena (1).

2.2. Anamneza, pregled i dijagnoza

Da bi se donijela konačna odluka o izradi imedijatne proteze, potrebno je prikupiti sve podatke o pacijentovom općem zdravstvenom stanju. Bitno je utvrditi postoji li bilo koja medicinska kontraindikacija te, ako se radi o teškoj bolesti, konzultirati pacijentova liječnika. Podaci o pacijentovu prijašnjem protetskom liječenju također su od iznimne važnosti u donošenju odluke o izradi imedijatne proteze. Pacijentu treba naglasiti koliko je važna njegova suradnja te jasno utvrditi sva njegova očekivanja i želje (1). Isto tako, potrebno je objasniti mu ograničenja i mogućnosti izrade estetski i funkcijski zadovoljavajućeg nadomjestka. Imedijatna proteza može nadoknađivati jedan zub, više zuba ili sve zube u jednoj čeljusti ili objema čeljustima (15). Ponekad je potrebno pacijenta i hospitalizirati kako bi se preoperativni i postoperativni postupci sigurnije proveli (2).

Temelj je ispravne dijagnoze i donošenja plana terapije detaljan intraoralni i ekstraoralni pregled pacijenta. Inspekcija, palpacija i radiološke pretrage pomažu u procjeni stanja mekih tkiva, parodonta i kosti (16).

Iznimno je korisno prikupiti podatke o pacijentovim zubima čime se olakšava izrada imedijatne proteze. Na taj se način osiguravaju informacije o obliku, veličini, boji i položaju zuba, ali i o vertikalnoj dimenziji okluzije. Za tu potrebu mogu poslužiti prirodni zubi, dijagnostički modeli, stare proteze te fotografije pacijenta (17).

2.3. Pripreme usta

Ako pacijent kojem se namjerava izraditi imedijatna proteza ima sačuvane lateralne zube koje je potrebno izvaditi, najbolje je uzeti otisak obje čeljusti prije vađenja zuba i izraditi modele. Nadalje, za bolji uvid u odnose zuba gornje i donje čeljusti, modele treba prenijeti pomoću obraznog luka u artikulator (18).

Lateralne zube treba izvaditi 4 do 6 tjedana prije početka izrade imedijatne proteze. Bilo bi dobro tada izraditi pacijentu i prijelaznu protezu koja će nadoknaditi izvađene lateralne zube. Prijelazna proteza osigurava funkciju te pomaže pacijentovoj prilagodbi na nošenje proteze. Prve premolare koji čuvaju ispravnu vertikalnu dimenziju okluzije dobro je sačuvati (3). Preostale zube potrebno je parodontološki sanirati i smiriti eventualne upale jer se postupci izrade trebaju provoditi u saniranim ustima. Na taj se način izbjegavaju neželjene komplikacije te se olakšava cijeljenje ekstrakcijskih rana (1).

2.4. Prvi otisak

Prvi otisak kod izrade imedijatne proteze najčešće se izvodi alginatom ili nekim od gumastih materijala u konfekcijskoj žlici (Slika 2.-3.). Svi oni spadaju pod elastične materijale kojima je zajednička osobina da poslije učvršćivanja ostaju elastični te da se lako i bez neugode vade iz pacijentovih usta.



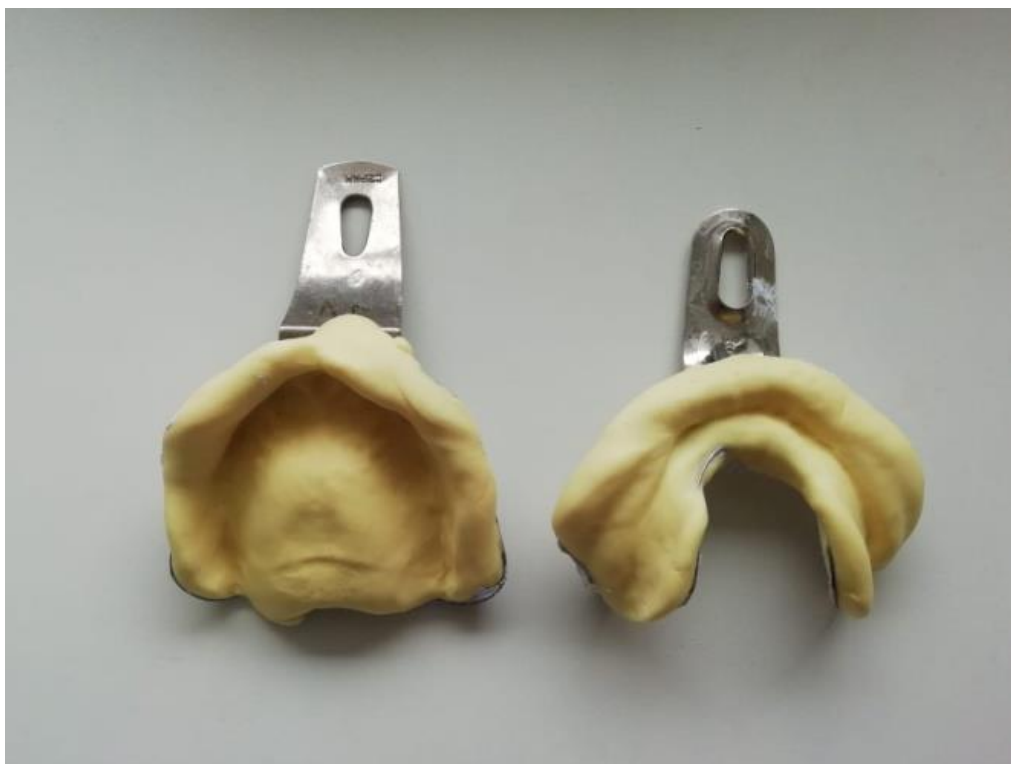Slika 2. Konfekcijske žlice

Gumasti materijali ili sintetički elastomeri prema kemijskom sastavu dijele se na polisulfide, silikone (adicijski i kondenzacijski) te polietere.

Prema viskozitetu dijele se na kitaste (konzistencija staklarskog kita), vrlo viskozne-guste, srednje, rijetko i vrlo rijetko viskozne.

Hidrokoloidi su druga skupina elastičnih materijala i oni mogu biti reverzibilni i ireverzibilni (19). Alginat je ireverzibilni hidrokoloid, materijal za otiske koji iz sol-stanja prelazi u gel-stanje kemijskom reakcijom. Kada pređe u gel-stanje, ne može se vratiti u prvobitno sol-

stanje. Glavni je sastojak alginata alginska kiselina koja se dobiva iz morskih biljaka. Alginat sadrži kalijeve, natrijeve i amonijeve soli alginske kiseline. Kada otopine tih soli dođu u dodir s kalcijevom soli, stvara se elastični gel. U prašku se nalazi topljiv alginat i dihidrat kalcijeva sulfata. Miješanjem praška s vodom nastaje kalcijev alginat. Svojstva zbog kojih se alginat primjenjuje za izvođenje prvog otiska mnogobrojna su. Precizno prikazuje detalje tkiva ležišta, registraciju nabora sluznice i aktivnosti okolnih mišića. Dovoljno je elastičan materijal da omogućuje lako vađenje iz usta preko potkopanih područja, a bez trajne deformacije. Zbog relativno niske viskoznosti omogućuje otisak bez dislokacije mekih i pomičnih tkiva, a detalji otisnute površine usta ne mijenjaju se u vlažnom mediju. Samo izlijevanje modela u gipsu lagan je postupak te je to materijal koji je relativno ekonomičan (1).



Slika 3. Prvi otisak


Kada se izvede prvi otisak za izradu imedijatne proteze, na njemu se vodootpornom olovkom označi linija vibracije, foveole palatine i hamuralne brazde. Na modelu izlivenom u prvom otisku izrađuje se individualna žlica koja služi za izvođenje funkcijskog otiska i precizan smještaj rubova proteze. Bilo bi dobro izliti dva modela tako da jedan služi kao dijagnostički model, a na drugom se izrađuje individualna žlica (2).

2.5. Izrada individualne žlice

Individualna žlica ili žlica za funkcijski otisak služi za unošenje otisnog materijala u usta i precizno funkcijsko otiskivanje ležišta baze te oblikovanje rubova proteze. U individualnoj žlici treba biti dovoljno prostora za otisni materijal.

Ona se može izraditi iz akrilata i termoplastičnog materijala. Optimalni funkcijski otisak postiže se individualnim žlicama izrađenim iz autopolimerizirajućeg akrilata, a može se izraditi i iz svjetlosopolimerizirajućeg akrilata. Individualne žlice izrađene iz akrilata dovoljno su čvrste, lagane su za izradu i adaptaciju, a najmanje se deformiraju (1). Dobra individualna žlica mora biti stabilna i čvrsta. Ona treba pravilno prekriti sva područja ležišta proteze, a njezini rubovi ne smiju potiskivati pomičnu sluznicu. Akrilatne individualne žlice preekstendiranih ili prekratkih rubova mogu se lako adaptirati brušenjem suvišnog akrilata ili dodavanjem novog materijala. Pravilno izrađena individualna žlica uvjet je za što precizniji funkcijski otisak, što osigurava bolju retenciju i stabilizaciju proteze (Slika 4.).

Izrada započinje tako da se model premaže sredstvom za izolaciju, a preostali zubi, bezubi grebani i nepčani dio prekriju se svjetloružičastim voskom debljine 0,5 milimetra. Nakon toga na model se stavlja smjesa samovezujućeg akrilata. Rubovi individualne žlice moraju zaobići nabore sluznice i završiti 2 do 3 milimetra ispod granične zone (20).



Slika 4. Individualne žlice na modelima

Individualna žlica može se izraditi na tri načina. Prvi je način izrade da individualna žlica prekriva sve zube. Drugi je način da ona prekriva bezube grebene i nepce, a njezin prednji rub završava na polovici palatinalnih površina prednjih zuba.

Treći je način izrade da individualna žlica ne prekriva preostale zube, ali ima labijalno krilo. Na modelu se ucrtaju rubovi žlice tako da se protežu u labijalni vestibulum. Linija u vestibulumu povuče se 3 do 4 milimetra udaljeno od rubova marginalne gingive (21).

2.6. Metode izvođenja funkcijskog otiska

Funkcijski otisak služi za precizno otiskivanje ležišta proteze te za oblikovanje rubova. Tim se otiskom određuju fiziološke granice, veličina ležišta te ostale varijable koje utječu na stabilan položaj proteze, a također i za nesmetano nošenje kod pacijenta. Za izvođenje funkcijskog otiska najčešće se koristi tehnika mukodinamskog otiska (22).

Mukodinamskim otiskom se rubovi proteze oblikuju pri funkcijskim kretnjama koje ne smiju biti pretjerane, već umjerene. Ova tehnika se provodi uz selektivni pritisak na onim područjima mandibule i maksile koji su najsposobniji da se odupru funkcijskim silama. Otisak se izvodi uz pasivne kretnje koje provodi stomatolog te uz aktivne kretnje koje izvodi pacijent. Bez pritiska ili sa što manjim pritiskom se registriraju tkiva koja ne podnose opterećenje. Time se osigurava maksimalna površina baze proteze, a koja će se ujedno minimalno sukobljavati s okolnim tkivima i mišićima.

Bukalna brazda na mandibuli najbolje podnosi opterećenje jer je pokrivena tvrdom, kortikalnom kosti, dok je hrbat rezidualnog grebena građen od spužvaste kosti zbog čega ga treba osloboditi većeg opterećenja. Na maksili, na području stražnjeg ruba proteze se nalazi žlijezdano, meko tkivo i periost koji pokriva kost. Budući da je to područje pomično, otisak se izvodi uz pojačani pritisak kako bi se što bolje zatvorio distalni rubni ventil proteze.

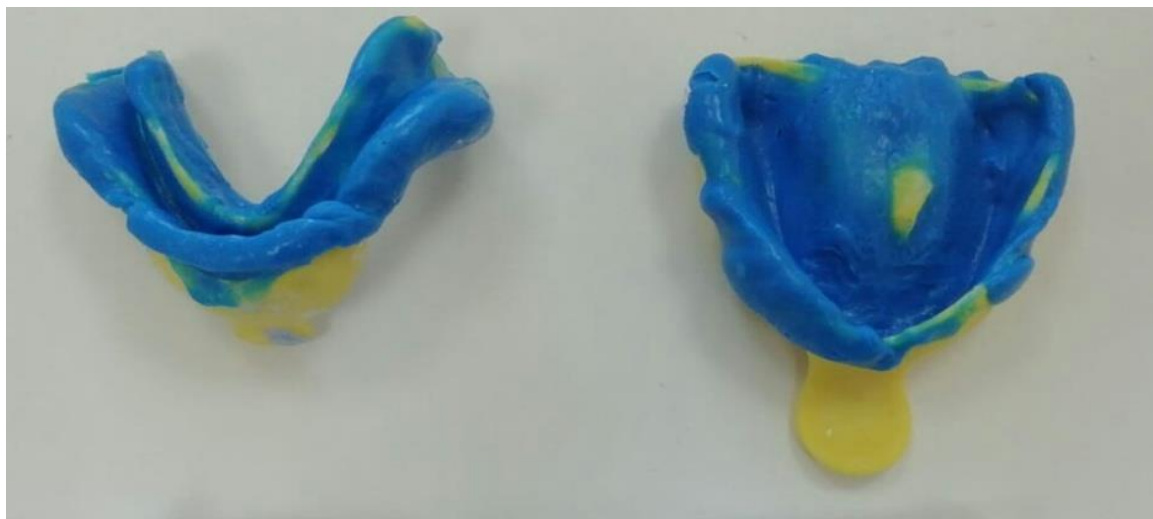Tehnikom mukodinamskog otiska sa selektivnim pritiskom se postiže da baza proteze u funkciji selektivno opterećuje tkiva ležišta, uz optimalnu stabilnost i retenciju (1).

Materijali za izvođenje funkcijskog otiska dijele se u dvije skupine.

Prva su neelestični materijali u koje spada sadra, kompozicijske termoplastične mase, cink oksid eugenol paste i voskovi. U drugu skupinu elastičnih materijala ubrajaju se sintetički elastomeri (polisulfidi, polieteri, silikoni adicijskog i kondenzacijskog tipa) te hidrokoloide (reverzibilni i ireverzibilni).

Prema fazama izvođenja funkcijskog otiska materijale možemo podijeliti na one koji se primjenjuju za oblikovanje rubova te za uzimanje otisaka (23).

Funkcijski otisak najčešće se izvodi nekim gumastim materijalom ili pastom na bazi cink oksida (Slika 5.). Može se izvesti u jednoj fazi ili dvije faze. Jednofazna metoda izbjegava se zbog nedovoljne preciznosti (24). Kod dvofaznog otiska rubovi se mogu oblikovati termoplastičnim ili gumastim materijalom, a otisak ležišta provodi se gumastim materijalom ili pastom na bazi cink oksida. Oblikovanje rubova funkcijskog otiska kod imedijatne proteze nije uvijek jednostavno. Često su ti rubovi suviše prošireni, pogotovo u području gdje se nalaze zubi. Dakle, u prvoj se fazi oblikuju rubovi, a nakon toga se individualna žlica puni elastičnim materijalom i završava se otisak (1).



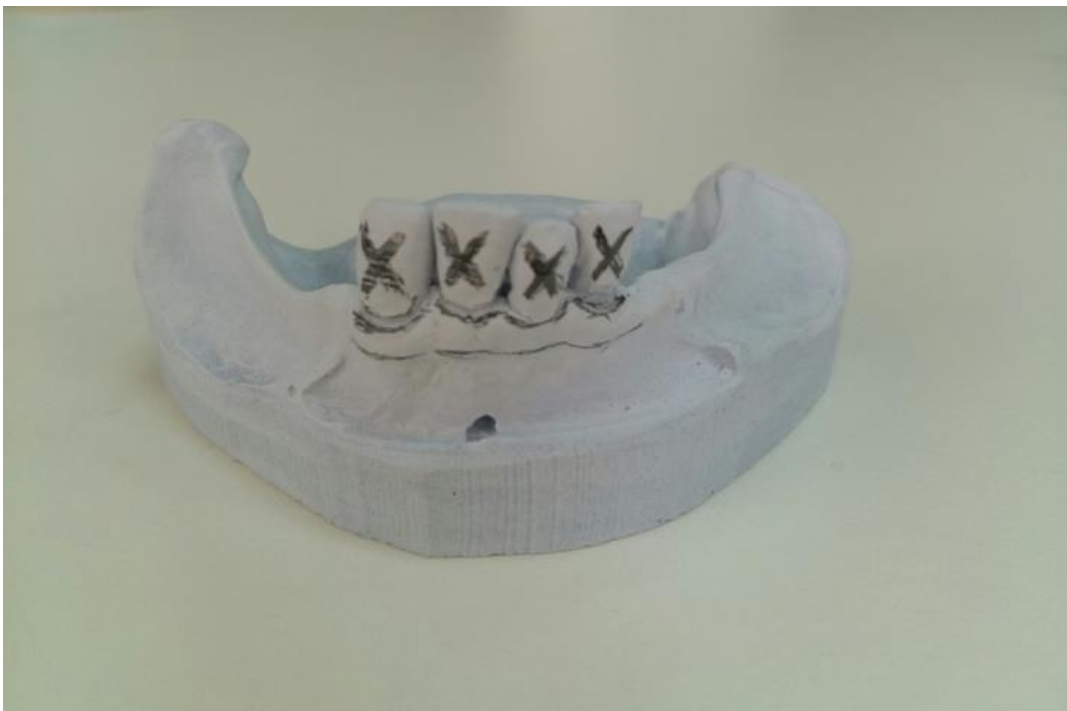Slika 5. Funkcijski otisak

Kod kombiniranog otiska individualna se žlica izrađuje tako da prekriva bezube grebene i nepce, a njezin prednji rub završava na polovici palatinalnih površina prednjih zuba. Rubovi žlice u vestibulumu završavaju 2 do 3 milimetra ispod granične zone, nalaze se u pterigomandibularnim udubinama, a distalno se nalaze 3 do 5 milimetara iza linije vibracije. Dodir na prednjim zubima omogućuje precizno namještanje žlice (1).

U prvoj se fazi pažljivo i precizno oblikuju rubovi nekim termoplastičnim materijalom ili elastomerom. Nakon toga žlica se puni jednim od elastičnih materijala ili pastom na bazi cink oksida i eugenola, stavlja se u usta te se tako otiskuje ležište. Na stražnji rub otiska nanosi se

sloj otopljenog aluminijskog voska u širini od 5 milimetara, žlica se vraća u usta i otisne pod pritiskom (24).

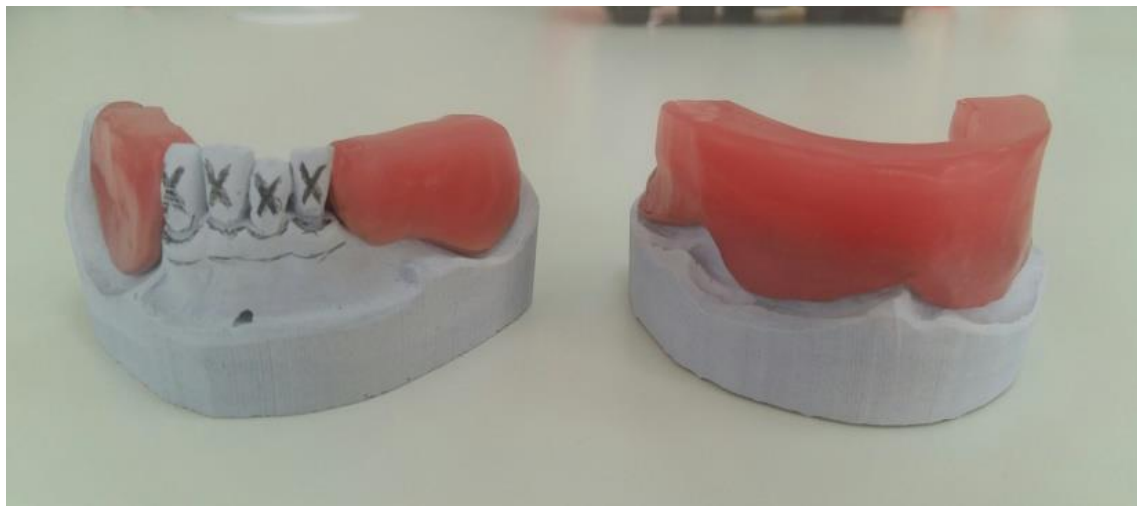
Budući da je funkcijski otisak završen, odabire se konfekcijska žlica odgovarajuće veličine. Bitno je da prekriva individualnu žlicu koja se vraća u pacijentova usta. Konfekcijska se žlica puni alginatom, postavlja se preko individualne žlice i preostalih zuba. Nakon stvrdnjavanja alginata žlica se zajedno s funkcijskim otiskom vadi iz pacijentovih usta (1). U tako dobivenom otisku izlijeva se radni model u tvrdom gipsu te se na njemu provode daljnji postupci izrade proteze (Slika 6.).



Slika 6. Radni model

2.7. Određivanje međučeljusnih odnosa i prijenos modela u artikulator

Međučeljusni odnosi određuju se pomoću probnih baza koje se izrađuju na radnom modelu. Probne baze ne smiju se pomaknuti za vrijeme određivanja međučeljusnih odnosa, moraju prekriti ležište i naslanjati se na preostale zube (Slika 7.). Da bi se postigla bolja retencija, moguće je postaviti i kvačice (2). Određivanje međučeljusnih odnosa jednostavnije je ako u objema čeljustima postoje zubi koji osiguravaju taj odnos, prije svega to se odnosi na sačuvane prve premolare. Tamo gdje su očuvani samo prednji zubi, visina okluzije ne postoji, stoga ju je potrebno odrediti kao kod potpune bezubosti (1).



Slika 7. Gornja i donja probna baza

Da bi se uspostavila ispravna okluzija te omogućile nesmetane kretnje zuba, važno je odrediti prostorni odnos gornje čeljusti prema bazi lubanje i čeljusnim zglobovima (25).

Vertikalni odnosi mandibule i maksile u klinici se određuju položajem fiziološkog mirovanja. Time se određuje visina donje trećine lica. Vertikalna dimenzija mjeri se na temelju dviju točaka na licu, jedna obično smještena ispod nosa (subnasale) ili vršak nosa te druga kao najistaknutija točka brade (gnathion). Osim fiziološkog mirovanja, u određivanju vertikalne dimenzije postoje i fonetski te estetski čimbenici.

U horizontalnoj ravnini najvažniji odnosi mandibule prema maksili jesu centralna okluzija, habitualna okluzija te centrična relacija. Kod centralne okluzije kondili se nalaze u zenitu

zglobne jamice ili nešto ispred. U potpuno bezubih pacijenata ovaj položaj ne postoji te se postiže umjetnim zubima na protezama. Centrična relacija najdistalniji je nenasilni položaj mandibule prema maksili iz kojeg su moguće lateralne kretnje (1).

Prijenos modela gornje čeljusti u artikulator provodi se pomoću obraznog luka (25). Olive obraznog luka stavljaju se u lijevi i desni vanjski slušni hodnik, a oslonac za nos u konkavitet baze nosa. Na taj je način određena osno-orbitna ravnina pacijenta koja se prenosi u artikulator (1).

Artikulatori su mehaničke naprave koje služe za što točniju i individualniju reprodukciju kretnji mandibule i odnosa među čeljustima (Slika 8.). Prema tipu konstrukcije dijelimo ih na arcon i non-arcon artikulare. Kod arcon artikulatora gornji član oponaša zglobnu jamicu temporomandibularnog zgloba, a donji član kondil. Kod non-arcon artikulatora taj je položaj obrnut. Prema stupnju složenosti i svrsi upotrebe podijelili smo ih na jednostavne-neprilagodljive, poluprilagodljive i potpuno prilagodljive artikulare. Najširu upotrebu imaju poluprilagodljivi artikulatori (26).



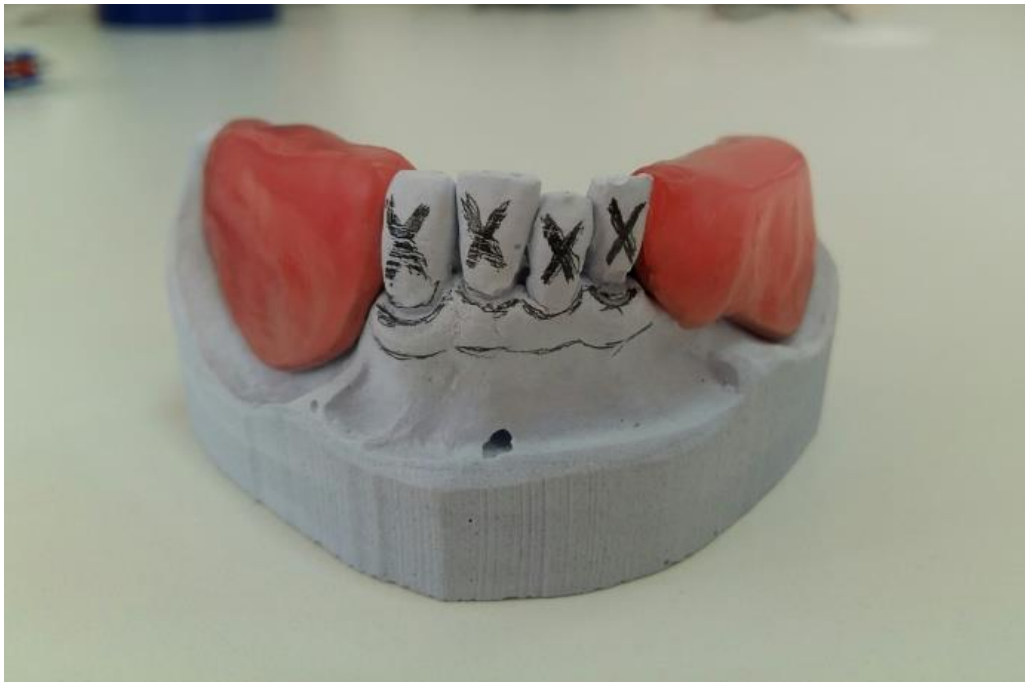Slika 8. Artikulator

Model gornje čeljusti koji se u artikulatork prenosi pomoću obraznog luka postavlja se u isti prostorni odnos prema temporomandibularnim zglobovima i bazi lubanje kakav ima maksila u pacijentovim ustima.

Priključivanje modela donje čeljusti i njegova ispravna orijentacija izvodi se pomoću centričnog registrata (1). Centrični registar uzimamo pomoću beauty pink voska i alu-voska koji nakon stvrdnjavanja omogućuju dobivanje preciznih i postojanih impresija (26).

2.8. Izbor i postavljanje zuba

Izbor umjetnih zuba kod imedijatne proteze olakšavaju preostali prirodni zubi. Oni omogućuju izbor što sličnijih umjetnih zuba po boji, obliku i veličini (27). Za postavljanje zuba na imedijatnim protezama vrijede ista pravila kao i kod izrade potpunih proteza (28). Umjetni zubi postavljaju se na približno ona mjesta na kojima su bili i prirodni zubi. Prvo se postavljaju bočni zubi koji se postavljaju u okluziju centrične relacije prema registratu. Zatim se postavljaju prednji zubi koji se stavljaju na mjesta prirodnih zuba, osim ako se ne želi ispraviti neki njihov loš položaj (29). Prije odstranjivanja zuba s radnog modela olovkom se povuče linija po marginalnoj gingivi, vestibularno i oralno kako bi se omogućilo što preciznije postavljanje umjetnih zuba (Slika 9.).



Slika 9. Povučena linija po marginalnoj gingivi

Ako preostali prirodni zubi imaju duboke džepove, u pacijentovim ustima ta se dubina ispita te se na modelu označi marginalna gingiva i radirana mjesta koja označavaju dubinu džepova (1). Svrdlom, pilicom za gips, montiranim kamenom ili čeličnom frezom režu se sadreni zubi do razine marginalne gingive. Odstranjuje se jedan po jedan zub i postavlja odgovarajući umjetni zub.

Prirodne zube koji su se pomaknuli treba prve odstraniti. Duboko radiranje i stvaranje pseudoalveola te struganje vestibularne stijenke ne preporuča se. U slučaju ako su džepovi duboki, vestibularna stijenka može se radirati ispod označene dubine džepova za 2 do 3 milimetra (2). Svrha je svega sačuvati što više koštanog tkiva, potaknuti stvaranje nove kosti, brže i bolje zacjeljenje ekstrakcijskih rana te oblikovanje alveolarnoga grebena (30).

U slučajevima kad su preostali samo prednji zubi, lateralni se postave te se probaju u pacijentovim ustima prije vađenja prednjih zuba. Postavu prednjih zuba nije moguće ispitati.

Kad su postavljeni svi umjetni zubi, imedijatna proteza modelira se u vosku i slijedi ulaganje u kivetu. Vosak se odstranjuje iz kivete, a kiveta se puni akrilatnim tijestom i polimerizira se. Takva polimerizirana proteza vadi se iz kivete i vraća u artikulatorku. Ubršava se okluzija i uklanjaju eventualne greške nastale za vrijeme polimerizacije. Nakon toga se imedijatna proteza obrađuje i konačno polira (1).

2.9. Kirurški postupak

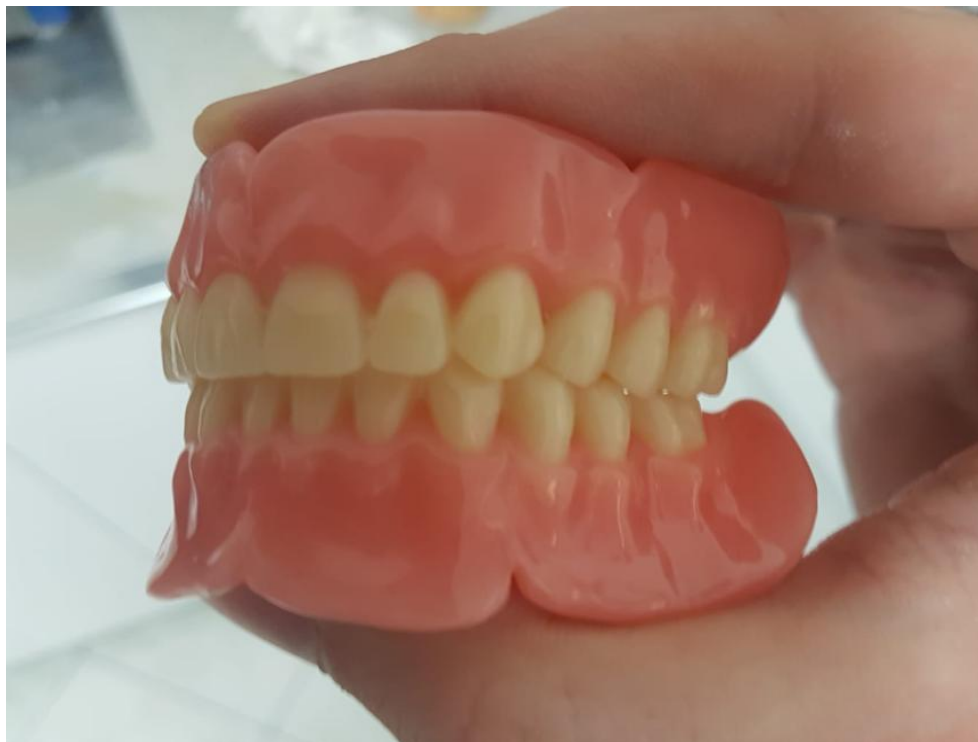Kada je imedijatna proteza polimerizirana, obrađena i polirana, slijedi vađenje pacijentovih preostalih zuba. Ekstrakcija zuba treba se provesti pažljivo te je važno izvoditi samo neophodne postupke kako bi traumatizacija bila što manja (12).

Ako se ekstrahira manji broj zuba, dovoljno je prstima preko sterilne gaze stisnuti ekstrakcijske alveole. Pri ekstrakciji više zuba najbolje bi bilo postaviti situacijske šavove (madrac šavove). Šavovi se skidaju nakon pet do osam dana (3).

Ponekad nakon ekstrakcije zuba ostaju jako izraženi interdentalni i interradikularni septumi ili neke druge izbočine kosti. U tom ih je slučaju potrebno smanjiti dlijetlom, frezom ili Lyerovim kliještima. Ako se to ne učini, zacjeljenje rane može se produžiti te je moguća bol. Pritom treba imati na umu da se sve to radi poštedno kako bi se sačuvalo što više kosti (1).

2.10. Predaja proteze i upute pacijentu

Imedijatnu protezu koja je obrađena i polirana stomatolog treba pažljivo pregledati i ukloniti sva moguća oštra mjesta frezom. Estetski izgled, visina okluzije i okluzijski odnosi ispituju se u pacijentovim ustima. No, prije stavljanja u usta proteza se pere sapunicom i na jedan sat uranja u rastvor dezinfekcijskog sredstva (Slika 10.).



Slika 10. Obradene i polirane proteze

Na unutarnju površinu proteze, i to na mjestima gdje su bili izvađeni zubi, može se staviti pasta na bazi cinkova oksida, antibiotski ili sulfonamidski prašak. Oni ne smiju dospjeti u ekstrakcijsku ranu, a tu ostaju dok ne zacijele meka tkiva (3). Pacijentu se zatim daju upute da protezu ne vadi iz usta prvih 24 sata. To se preporuča zbog edema koji može nastati nakon vađenja zuba i što može onemogućiti vraćanje proteze. Da ne bi došlo do stvaranja edema, stavljaju se hladni oblozi, a u slučaju bolova ordiniraju se analgetici. Preporuča se i konzumiranje tekuće hrane te pažljivo žvakanje. Pacijentu se savjetuje stalno nošenje proteze prva 3 do 4 dana, a nakon toga da se proteza vadi iz usta na 4 do 8 sati dnevno. Stomatolog bi trebao pacijentu skrenuti pozornost na važnost održavanja higijene usta i proteze (31).

Prva je kontrola pacijenta nakon 24 sata kad stomatolog detaljno pregledava usta i na mjestima dekubitusa skraćuje rubove proteze. Ubrušavanjem se još dotjeruje i okluzija, dok se opsežnije ubrušavanje provodi nakon tri tjedna nošenja proteze. Tada je to najbolje učiniti vraćanjem proteze u artikulator.

Pacijenta također treba upozoriti na potrebu podlaganja proteze. Prvo se podlaganje nakon tri mjeseca nošenja provodi uzimanjem funkcijskog otiska, dok je drugo podlaganje potrebno provesti nakon daljnja tri mjeseca nošenja. Kontrola proteze mora se provoditi najmanje jedanput godišnje (1).

Nakon 10 do 14 mjeseci proteza se podlaganjem pretvara u trajnu. Zbog toga je tijekom izrade imedijatne proteze potrebno paziti na sve pojedinosti koje utječu na okluziju, retenciju, estetiku i udobnost proteze (2).

3. RASPRAVA

Imedijatna proteza pripada posebnim vrstama proteza. Ona se izrađuje prije ekstrakcije zuba te se stavlja u pacijentova usta neposredno nakon ekstrakcije čime se sprječava razdoblje bezubosti. Ima iznimnu psihološku, estetsku i funkcijsku vrijednost.

Pacijentima izrada imedijatne proteze ima prije svega estetsku i psihološku važnost. Oni se onda lakše odlučuju na ekstrakciju loših zuba. Imedijatna proteza indicirana je kod težih oblika parodontopatije, kod velikih destruirajućih karioznih defekata te fokalnih žarišta s popratnim tegobama.

Međutim, da bi se stomatolog odlučio na izradu imedijatne proteze, pacijent mora biti spreman na suradnju. Potrebno je utvrditi pravu dijagnozu i plan terapije te detaljno uputiti pacijenta u sve postupke izrade imedijatne proteze.

Njezina izrada kontraindicirana je kod pacijenata koji su kirurški rizični, tj. kod kojih je provedena radioterapija područja glave i vrata. Zatim kod pacijenata koji imaju neku srčanu manu, poremećaj u zgrušavanju krvi, neku od sistemskih bolesti, poremećaj u zgrušavanju krvi. Stariji pacijenti teško mogu podnijeti vađenje više zuba u jednom posjetu, stoga treba biti posebno oprezan. Psihički poremećene osobe te one ograničenih mentalnih sposobnosti također su kontraindicirane za izradu imedijatne proteze.

Pacijenti ponekad nisu spremni cijeliti sve ono što opskrba imedijatnom protezom nosi ili si ne mogu priuštiti dodatne troškove i vrijeme koje zahtijeva ovakav tretman. Važno je utvrditi pacijentove želje i očekivanja te mu objasniti mogućnosti izrade estetski i funkcijski zadovoljavajućeg nadomjestka. Stoga, osim detaljne anamneze, temelj je ispravne dijagnoze vizualni intraoralni i ekstraoralni pregled, palpacija te radiološka pretraga. Jako je korisno prikupiti i sve podatke o pacijentovim zubima koji mogu olakšati izradu imedijatne proteze. Preostali prirodni zubi u pacijentovim ustima daju informacije o veličini, obliku, boji i položaju zuba. Za tu potrebu mogu koristiti i stare proteze i fotografije pacijenta. Sve se to radi u cilju postizanja što prirodnijeg izgleda te da pacijent što bolje podnese promjenu koju nosi terapija.

Izrada imedijatne proteze zahtjevnija je od izrade konvencionalne proteze. Nakon predaje proteze pacijentu je potrebno dati detaljne upute o nošenju te higijeni proteze i usta. Unutar nekoliko mjeseci nošenja protezu je potrebno podlagati. Nakon 10 do 14 mjeseci proteza se podlaganjem pretvara u trajnu, stoga je iznimno bitno sve postupke izrade napraviti što je moguće preciznije. Pacijent bi trebao dolaziti na kontrolu jedanput godišnje.

Da bi terapija imedijatnom protezom bila uspješna, stomatolog kliničar mora donijeti ispravnu dijagnozu i plan liječenja, a od posebne je važnosti razumijevanje pacijenta.

4. ZAKLJUČAK

Izradu imedijatnih proteza u svim slučajevima u kojima je to moguće opravdavaju funkcijski, psihološki te estetski razlozi. Bitno je utvrditi sve indikacije i kontraindikacije za izradu. Stomatolog uzima pacijentovu anamnezu te provodi detaljan ekstraoralni i intraoralni pregled te radiološke pretrage, a sve u cilju donošenja ispravne dijagnoze i plana terapije. Pacijent treba biti spreman na suradnju i upoznat s postupcima izrade. Sve su to uvjeti za uspjeh terapije.

Imedijatna proteza pacijentima je od iznimne važnosti jer im ona omogućuje nesmetanu poslovnu i društvenu aktivnost.

Kada se donese konačna odluka o izradi, svi se postupci provode precizno jer podlaganjem imedijatne proteze ona kasnije može postati trajno protetsko rješenje. Stomatolog bi trebao preporučiti i izraditi imedijatnu protezu kad god je ona indicirana.

5. LITERATURA

1. Kraljević K. Potpune proteze. Zagreb: Areagrafika.2001;104-236.
2. Kraljević S, Pandurić J, Badel T, Čelić R. Imedijatna potpuna proteza. Acta Stomat Croat. 2001;35(2):273-9.
3. Cebalo N. Imedijatna proteza [diplomski rad]. Zagreb: Stomatološki fakultet Sveučilišta u Zagrebu.2012;1-26.
4. Gabrić D, Barić J, Zdravec D, Matulić N. Eagleov sindrom ili sindrom stiloidnog nastavka. Medix. 2015;115/116:246-9.
5. Kalk W, Van Waas MAJ. Differences two years after tooth extraction in mandibular bone reduction in patient with immediate (over) dentures. Milan: European Prosthodontic Association. 1993; 75.
6. Carlsson GE, Bergman B, Hedegard B. Changes in contour of the maxillary alveolar process under immediate dentures. Acta Odontol Scand. 1967;25:45-73.
7. Ibrahimagić L, Jerlimov V, Čelebić A. Metode izbora oblika zuba za mobilne proteze. Acta Stomat Croat. 2001;225-35.
8. De Van MM. The transition from natural to artificial teeth. J Prosthet Dent.1961; 11:677-88.
9. Seals RR, Kuebker WA, Stewart KL. Immediate complete dentures. Dent Clin North Am. 1996;40(1):151-67.
10. Pound E. Controlled immediate denture. J Prosthet Dent.1970; 24:243-52.
11. Kraljević K, Kraljević-Šimunković S. Djelomične proteze. Zagreb: Printera.2012;173.
12. Kalauz A, Prpić-Mehičić G, Katanec D. Razlozi za ekstrakcije zuba. Acta Stomatol Croat. 2009; 43(2):110-6.
13. Par M, Španović N, Filipović-Zore I. Rizični pacijenti (prvi dio). Sonda. 2009;85-9.
14. Par M, Španović N, Filipović-Zore I. Rizični pacijenti (drugi dio). Sonda. 2009;68-70.
15. Suvin M. Djelomična proteza. Zagreb: Školska knjiga; 1988; 244-6.
16. Boucher CO, Hickey JC, Zarb GA. Prosthodontic treatment for edentulous patients. Saint Louis:The CV Mosby.1975;495-516.
17. Kraljević K, Nikšić D. Elementi koji služe u izradi totalne proteze. Acta Stom Croat. 1971;6:192-5.
18. Fenn HRB, Liddelow KP, Gimson AP. Clinical Dental Prosthetics. London: Staples Press.1953;463-86.
19. Jerolimov V. Osnove stomatoloških materijala. Zagreb: Stomatološki fakultet. 2005;162-71.

20. Rahn AO, Heartwell CM. Immediate complete dentures. Philadelphia: Lea&Febinger.1993;437-51.
21. Zarb GA, Bolender CL, Hickey JC, Carlsson GE. Immediate denture treatment. St. Louis:CV Mosby. 1990;523-41.
22. Suvin M. Biološki temelji protetike-totalna proteza. Zagreb: Školska knjiga; 1984.
23. Krhen P, Petričević N. Materijali za funkcijske otiske u mobilnoj protetici i njihova primjena. Sonda. 2012;13(24):53-6.
24. Badel T. Otisni postupci u izradi potpunih proteza. Medix. 2003;50:110-4.
25. Holen-Galeković N, Fugošić V, Braut V, Čelić R. Ponovljivost tehnika određivanja centrične relacije s pomoću analize položaja kondila. Acta Stomatol Croat. 2017; 51(1):13-21.
26. Illeš D. Artikulator. Sonda. 2003;4(6):90-3.
27. Young HA. Denture aesthetics. J Prosth Dent. 1956;6:748.
28. Kraljević K. Okluzija zuba na totalnim protezama. Acta Stom Nassi. 1985;4:45-54.
29. Landa JS. The troublesome transition from a partial lower to a complete lower denture. J Prosthet Dent. 1954;4:42-51.
30. Karkazis HC, Lambadakis J. Changes in mandibular alveolar bone and anterior face height after 4 years of denture treatment. Milan: European Prosthodontic Association. 1993;75.
31. Budtz-Jorgensen E. Prosthodontics for the Elderly: Diagnosis and Treatment. Quintessence Publishing Co Inc. 1999;208-10.

6. ŽIVOTOPIS

Ivana Rojnica rođena je 20. rujna 1989. godine u Splitu. Nakon završene Osnovne škole Lučac upisuje IV. gimnaziju *Marko Marulić* u Splitu. Po završetku srednje škole upisuje Stomatološki fakultet Sveučilišta u Zagrebu gdje apsolvira akademske godine 2017./2018. Aktivan je govornik engleskoga jezika.