

# Pričvršćenje fiksnih suprastruktura u implantoprotetici

---

**Vučetić, Ivana**

**Professional thesis / Završni specijalistički**

**2019**

*Degree Grantor / Ustanova koja je dodijelila akademski / stručni stupanj:* **University of Zagreb, School of Dental Medicine / Sveučilište u Zagrebu, Stomatološki fakultet**

*Permanent link / Trajna poveznica:* <https://um.nsk.hr/um:nbn:hr:127:126512>

*Rights / Prava:* [Attribution-NonCommercial 3.0 Unported](#) / [Imenovanje-Nekomercijalno 3.0](#)

*Download date / Datum preuzimanja:* **2025-02-07**



*Repository / Repozitorij:*

[University of Zagreb School of Dental Medicine Repository](#)





Sveučilište u Zagrebu  
Stomatološki fakultet

Ivana Vučetić

**PRIČVRŠĆENJE FIKSNIH  
SUPRASTRUKTURA U  
IMPLANTOPROTETICI**

POS LIJEDIPLOMSKI SPECIJALISTIČKI RAD

Zagreb, 2019

Rad je ostvaren u: Stomatološki fakultet Sveučilišta u Zagrebu, Zavod za fiksnu protetiku

Naziv poslijediplomskog specijalističkog studija: Dentalna implantologija

Mentor rada: Joško Viskić, doc.dr.sc., Zavod za fiksnu protetiku, Stomatološki fakultet Sveučilišta u Zagrebu

Lektor hrvatskog jezika: Marija Fabek Subotić, mag. educ. philol. croat.

Lektor engleskog jezika: Željka Klarić, prof. eng. jezika

Sastav Povjerenstva za ocjenu poslijediplomskog specijalističkog rada:

1. \_\_\_\_\_

2. \_\_\_\_\_

3. \_\_\_\_\_

Sastav Povjerenstva za obranu poslijediplomskog specijalističkog rada:

1. \_\_\_\_\_

2. \_\_\_\_\_

3. \_\_\_\_\_

4. \_\_\_\_\_

5. \_\_\_\_\_

Datum obrane rada: \_\_\_\_\_

Rad sadrži: 58 stranica

1 tablica

\_\_8\_ slika

CD

Rad je vlastito autorsko djelo, koje je u potpunosti samostalno napisano uz naznaku izvora drugih autora i dokumenata korištenih u radu. Osim ako nije drukčije navedeno, sve ilustracije (tablice, slike i dr.) u radu su izvorni doprinos autora poslijediplomskog specijalističkog rada. Autor je odgovoran za pribavljanje dopuštenja za korištenje ilustracija koje nisu njegov izvorni doprinos, kao i za sve eventualne posljedice koje mogu nastati zbog nedopuštenog preuzimanja ilustracija odnosno propusta u navođenju njihovog podrijetla.

## **Zahvala**

Zahvaljujem svom mentoru doc. Jošku Viskiću na razumijevanju i pomoći prilikom izrade ovog rada. Zahvaljujem svojoj obitelji i prijateljima na neizmjerne potpori, strpljenju te poticanju da ustrajem u daljnjoj naobrazbi. Zahvaljujem kolegama na ustupljenim materijalima.

## Sažetak

### PRIČVRŠĆENJE FIKSNIH SUPRASTRUKTURA U IMPLANTOPROTETICI

Pričvršćenje suprastrukture završni je postupak u implantoprotetskoj terapiji. Svaki implantološki sustav sastoji se od endosealnog dijela, nadogradnje implantata i suprastrukture koja može biti mobilna ili fiksna. Ovisno o vrsti i planu implantoprotetske terapije moguće je protetski nadomjestak cementirati ili pričvrstiti vijkom. Takva odluka zahtijeva dobro poznavanje anatomije periimplatantnog tkiva, implantoloških sustava, radiološke dijagnostike, a posebice CBCT-a (engl. *cone beam computed tomography*), kirurških tehnika te vrste i mehanike spojeva implantata i nadogradnje. Koji je način pričvršćenja bolji ostaje proturječno. Cementiranjem nadomjeska osigurava se stabilan i estetski povoljan način pričvršćenja, ali zaostatni cement oko vrata implantata može uzrokovati periimplantitis i gubitak implantata. Za razliku od cementiranih radova, pričvršćenje vijkom omogućava skidanje i vraćanje nadomjestka te uklanja opasnost periimplantitisa zbog nedostatka cementa. Međutim, djelovanjem žvačnih sila na otvoru vijka može doći do pucanja protetskog nadomjestka pa često dolazi do neuspjeha zbog gubitka vijka. U ovom radu bit će opisani sustavi cementiranja i pričvršćenja vijkom te njihove prednosti i mane, kao i moguće komplikacije ove terapije.

Ključne riječi: suprastruktura, implantološki sustavi, cementiranje, pričvršćenje vijkom

## **Summary**

### **RETENTION OF FIXED IMPLANT PROSTHETIC RESTORATIONS**

Affixing dental prostheses is the final step in dental implant prosthetic therapy. Dental implants consist of dental fixture or implant, abutment and dental prosthesis, which can be mobile or fixed. Depending upon the type and course of dental implant prosthetic therapy dental prostheses can be attached either by screw or cement. This decision is based upon the indepth knowledge of the anatomy of the mucous membranes and the jaw (implant site tissue), implant systems, x-ray diagnostics, especially CBCT (*cone beam computed tomography*), surgical techniques, as well as the types and mechanics behind the implant and permanent crown attachments. There is still debate around which type of prosthesis/crown attachment is the best. A crown cemented to the implant makes for a stable and aesthetically pleasing crown attachment, however the leftover cement around the base of the implant may cause peri-implantitis and loss of the implant. A crown attached by screw allows for easy removal for repair or replacement, which is impossible with the cement attached crown, and it also removes the threat of peri-implantitis due to absence of cement. However, due to physical forces, prosthetic crown may chip or fracture and there is a more frequent failure rate due to loss of a screw. The many advantages and disadvantages with both methods are explained in this paper, in addition to possible complications.

**Key words:** implant prosthesis, dental implant systems, cement retained implant prosthesis, screw retained implant prosthesis

# SADRŽAJ

|      |  |    |
|------|--|----|
| 1.   | UVOD.....  | 1  |
| 1.1. | Svrha rada.....  | 3  |
| 2.   | ANATOMIJA PERIIMPLANTANTNOG TKIVA.....                         | 4  |
| 3.   | IMPLANTOLOŠKI SUSTAVI .....                                    | 6  |
| 3.1. | Radiološka dijagnostika u implantologiji.....                  | 9  |
| 3.2. | Kirurške tehnike u implantologiji .....                        | 9  |
| 4.   | VRSTE I MEHANIKA SPOJEVA NADOGRADNJE I IMPLANTATA .....        | 11 |
| 4.1. | Unutarnji i vanjski spoj .....                                 | 13 |
| 4.2. | Veza između implantata i nadogradnje.....                      | 14 |
| 4.3. | Morseov konus i mikropropusnost .....                          | 15 |
| 4.4. | Promjena platforme i cilindrični dosjed .....                  | 16 |
| 5.   | VEZA NADOGRADNJE I PROTETSKOG NADOMJESTKA .....                | 17 |
| 5.1. | Fiksni nadomjestci .....                                       | 18 |
| 5.2. | Mobilni nadomjestci.....                                       | 18 |
| 6.   | VRSTE NADOGRADNJI.....   | 19 |
| 6.1. | Tvornički prefabricirane - konfekcijske .....                  | 20 |
| 6.2. | Individualne nadogradnje.....                                  | 20 |
| 7.   | CEMENTI U IMPLANTOPROTETICI .....                              | 22 |
| 7.1. | Privremeni cementi .....                                       | 23 |
| 7.2. | Privremeni cementi za dulji period uporabe.....                | 24 |
| 7.3. | Trajni cementi.....  | 25 |
| 8.   | NAČINI PRIČVRŠĆENJA FIKSNE SUPRASTRUKTURE NA IMPLANTATIMA..... | 29 |
| 8.1. | Princip odabira načina pričvršćenja.....                       | 30 |
| 8.2. | Sustavi na vijak .....   | 30 |
| 8.3. | Sustavi na cementiranje .....                                  | 33 |
| 9.   | PROBLEMI VEZANI ZA SPOJ IMPLANTATA I NADOGRADNJE.....          | 35 |
| 9.1. | Mikropropuštanje između implantata i nadogradnje .....         | 36 |
| 9.2. | Mikropomaci nadogradnje .....                                  | 36 |
| 9.3. | Popuštanje vijka .....   | 37 |
| 9.4. | Resorpcija kosti oko vrata implantata .....                    | 37 |
| 10.  | RASPRAVA .....   | 38 |



|     |                 |    |
|-----|-----------------|----|
| 11. | ZAKLJUČAK.....  | 43 |
| 12. | LITERATURA..... | 45 |
| 13. | ŽIVOTOPIS.....  | 57 |

## **Popis skraćenica**

CBCT- *cone beam computed tomography*

CAD/CAM- *computer-aided design and computer-aided manufacturing*

UCLA- *The University of California, Los Angeles*

## **1. UVOD**

Korijeni implantologije sežu još iz drevnih civilizacija Srednje i Južne Amerike što pokazuje čežnju čovjeka za nadoknadom izgubljenog zuba. Pravi procvat implantologija doživljava 1951. godine kada je Brånemark svojim pokusima na kunićima otkrio proces oseintegracije. Naime, Brånemark je u fibulu kunića ugradio titanski vijak koji je nakon nekoliko mjeseci bilo nemoguće izvaditi jer se oko vijka stvorila nova kost. Taj fenomen je potaknuo razvoj dentalne implantologije te je već 1965. godine ugrađen prvi implantat *in vivo* u ljudskog pacijenta (1). Nakon višegodišnjih istraživanja implantologija je svoj pravi rast i razvoj doživjela osamdesetih i devedesetih godina prošlog stoljeća (2).

Svaki implantološki sustav građen je od nekoliko dijelova (3):

- Endosealnog dijela (tijela implantata u kosti)
- Bataljka ili nadogradnje implantata (dijela koji čini vezu između endosealnog dijela i suprastrukture)
- Suprakonstrukcije (protetskog nadomjestka koji se stavlja na nadogradnju implantata; može biti fiksni ili mobilni)

Implantoprotetski sustavi mogu biti jednodijelni ili dvodijelni. Jednodijelni sustavi građeni su tako da su tijelo i nadogradnja implantata u jednom komadu, a dvodijelni sustavi su građeni od dva dijela- nadogradnje i tijela implantata koji su međusobno povezani vijkom. Danas se rijetko koriste jednodijelni implantati, najčešće samo kao mini implantati za retenciju mobilnih proteza ili kao privremeno rješenje dok traje oseintegracija trajnih implantata. Koriste se i u ortodonciji (4).

Dvodijelni sustavi primjenljiviji su od jednodijelnih i najčešće se koriste u kliničkoj praksi. Imaju širok spektar indikacija za različite potrebe protetskog zbrinjavanja. Protetski nadomjesci mogu biti mobilni i fiksni. Mobilni protetski nadomjesci su najčešće proteze poduprte prečkama, lokatorima, kuglama ili teleskopima (5, 6).

Fiksni protetski nadomjesci mogu biti cementirani ili pričvršćeni vijkom ovisno o vrsti i planu terapije. Svaka vrsta pričvršćenja ima prednosti i mane te se, ovisno o indikaciji, znanju i iskustvu kliničara može primjenjivati u različitim situacijama. Cementiranjem nadomjestka omogućava se stabilno i estetski povoljno pričvršćenje, ali zbog mogućnosti zaostajanja cementa u sulkusu, veći je rizik od nastanka periimplantitisa, gubitka kosti, te naposljetku gubitka

oseointegracije implantata (7). Ako je potrebno očistiti, popraviti, ili ukloniti nadomjestak te ga ponovno pričvrstiti natrag na intraosealni dio implantata, kod cementiranih radova navedeno nije moguće provesti. Nadomjestci pričvršćeni vijkom imaju tu prednost. Mogu se lako skinuti, očistiti ili popraviti te ponovno pričvrstiti. Također nema rizika od zaostatnog cementa koji bi mogao dovesti do upale okolnog mekog tkiva. Ipak broj komplikacija vezanih za ispadanje nadomjestaka zbog popuštanja vijka veći je nego kod cementiranih radova (8).

Estetska komponenta protetskog nadomjestka može biti narušena kada vijak prolazi kroz okluzalnu ili vestibularnu stjenku rada.

U slučajevima izlaska vijka na mjestu centričnog kontakta ili pak vestibularne plohe nadomjestka (zbog položaja intraosealnog dijela implantata), radi estetskih funkcijskih čimbenika, takav nadomjestak nije moguće pričvrstiti vijkom (9).

### **1.1. Svrha rada**

Svrha rada jest opisati i obrazložiti prednosti i mane, zatim indikacije i kontraindikacije za pričvršćenje suprastruktura u implantoprotetskoj terapiji.

## **2. ANATOMIJA PERIIMPLATANTNOG TKIVA**

Cijeljenje rane koje slijedi po zatvaranju mukoperiostalnog režnja nakon kirurške faze postavljanja implantata dovodi do uspostave transmukoznog pričvrstka na implantat. Transmukozni pričvrstak služi kao barijera koja sprječava dopiranje tvari iz usne šupljine do koštanog tkiva koje sidri implantat. Područje epitelnog pričvrstka na površini implantata morfološki je slično kao i kod prirodnih zubi, dok između spojnog epitela i dijela alveolarne kosti koja je prva u kontaktu s implantatom postoji i područje vezivnog pričvrstka (10).

U usporedbi sa gingivom oko prirodnog zuba, periimplatantna gingiva nježnija je zbog nedostatka Sharpeyevih vlakana koja se spajaju sa površinom korijena zuba. Takvu vezu nemoguće je ostvariti na površini implantata, u najboljem slučaju može nastati slabi hemidezmosomski pričvrstak (11). Fibroznoj prstenastoj vezi koja nastaje oko implantata potrebno je dulje vrijeme sazrijevanja kako bi postala čvrsta i robusna veza. Kada je prstenasta veza prisutna, djeluje poput brtvila protiv hidrostatskog tlaka cementa. Potrebno je minimalno 2 mm čvrste, keratinizirane sluznice da bi se odlučilo na cementiranje suprastrukture za nadogradnju implantata jer, koliko je sluznica slabo keratinizirana, utoliko se barijera lako probija pod pritiskom cementa. U takvim slučajevima vijčani sustavi predstavljaju bolju odluku (12).

### **3. IMPLANTOLOŠKI SUSTAVI**



Postoje tri velike grupe dentalnih implantata: subperiosealni, transosealni i endosealni. Subperiosealne i transosealne implantate najčešće koristimo kod totalno bezubih pacijenata, a endosealne kod parcijalne bezubosti i to kao samostalne ili višestruko postavljane implantate (13).

Endosealni implantati se danas najviše upotrebljavaju, a izrađuju se u različitim oblicima (13):

- igličasti
- pločasti
- implantati u obliku korijena zuba.

Igličasti implantati koristili su se u slučajevima smanjene gustoće kosti gdje se stabilnost implantata postiže kortikalnim sidrenjem, a ime su dobili po obliku igle (14). Pločasti implantati prvi su endosealni implantati koji su imali uspjeha u ugrađivanju kod većeg broja pacijenata (13). Svojim izgledom podsjećaju na oštricu sjekire i upotrebljavaju se kad je preostali koštani greben preuzak za ugradnju implantata u obliku korijena i augmentaciju. Implantati u obliku korijena zuba su najčešće korišteni implantati i predstavljaju standardni implantat u stomatologiji. Indicirani su kod pacijenata kojima nedostaje samo jedan zub i kod pacijenata kojima nedostaju dva ili više zuba uz dovoljan volumen kosti. Proizvode se u različitim oblicima i veličinama. Stabilnost implantata postiže se direktnim dodiranjem između površine implantata i kosti, a što je veća primarna stabilnost implantata, veća je i uspješnost samog zahvata (13, 15).

Dizajn implantata je, uz svojstva materijala, važan čimbenik primarne stabilnosti (16). Najčešće se koriste titanski implantati (17). Titan je srebrno bijela kovina koja se danas dobiva metalurškim postupkom toplinskog raspadanja titan-tetraiodida, a može se dobiti i iz rutila koji je najstabilniji oksid titana. Otporan je na koroziju, ima nisku toplinsku vodljivost, tvrdoću, veliku rastezljivost, otporan je na deformaciju, ima malu gustoću i težinu, radiološki je vidljiv i cjenovno prihvatljiv (18). U implantologiji najviše se koriste slitine titana sa aluminijem i vanadijem te se, zahvaljujući visokom stupnju oksidacije titana, podjednako u suhom i vlažnom mediju, stvaraju povoljni uvjeti za oseointegraciju implantata (19). Mehanizam oseointegracije počiva na dobrom vezivanju proteina i kolagena biološke okoline s oksidima titana (1). Nepovoljna svojstva titana jesu visoko talište što zahtijeva posebnu tehnološku izradu implantata, niski modul elastičnosti, kemijsku reaktivnost taline s kisikom, dušikom i vodikom;

te boja koja ne zadovoljava estetske zahtjeve jer u nekim slučajevima može doći do gubitka marginalne kosti i recesije mekih tkiva pa dolazi do vidljivosti metalnog dijela implantata (19). Kako bi se izbjegle estetske komplikacije uzrokovane bojom titana, keramika na bazi cirkonija vrlo je dobra alternativa u budućnosti. Posjeduje nekoliko dobrih svojstava poput boje slonovače, visoke čvrstoće i žilavosti, otpornosti na trošenje i savijanje. Ima dobru biokompatibilnost i nisku razinu prijanjanja plaka. Kako još nije u dugoj i širokoj upotrebi, valja pričekati rezultate kliničkih istraživanja (20, 21).

Implantati u obliku korijena zuba građeni su od titana, sa slojem hidroksiapatita ili bez njega, a prema obliku mogu biti cilindrični i konusni. Oba oblika mogu biti s navojima ili bez navoja. Danas se u 70 % slučajeva koriste cilindrični oblici s navojima jer oni povećavaju kontaktnu površinu i omogućavaju bolju vezu s koštanim tkivom. Nisu indicirani u situacijama u kojima je teško dobiti primarnu stabilnost, primjerice kod slabe koštane mineralizacije, velike konvergentnosti korijena susjednih zuba te odmah nakon ekstrakcije zuba. U takvim slučajevima koristimo konične implantate u obliku korijena bez navoja (13, 22).

Površina implantata može biti glatka ili hrapava. Hrapavost se postiže obradom površine implantata - jetkanjem, pjeskarenjem, laserskom obradom metala ili nanošenjem nekog drugog materijala. Danas se najčešće koriste implantati s hrapavom površinom bez nanošenja drugog materijala (1). Zbog hrapavosti površine implantata dolazi do bolje oseointegracije, a za nju je vrlo važna i građa vrata implantata koji može biti poliran ili hrapav. Na poliranom vratnom dijelu implantata slabije je prijanjanje bakterija te se na taj način smanjuje i sprječava nastanak periimplatantnih bolesti. Međutim, osteoblasti se bolje vežu za hrapavu površinu, stoga je na poliranom vratnom dijelu implantata slabija oseointegracija što dovodi do inicijalnog gubitka kosti. Kako bi se to spriječilo, uglavnom se koriste implantati s tankim poliranim vratom ili potpuno hrapavi implantati (23). Osim vrata koji predstavlja područje najvećeg naprezanja implantata, implantat ima i vrh. Vrat ima paralelne divergentne ili konvergentne zidove (22,24). Vrh implantata, bez obzira na perforacije, prema izgledu dijelimo na ravni, zaobljeni ili V-oblik vrata (25).

### **3.1. Radiološka dijagnostika u implantologiji**

Nakon detaljnog kliničkog pregleda i uzete anamneze, u planiranju implantoprotetske terapije važnu ulogu imaju i radiološki dijagnostički postupci. Osim ortopantomograma i intraoralnih snimaka zubi, moderna implantologija nezamisliva je bez CBCT-a (engl. *Cone beam computed tomography*) (26). CBCT najvjerodostojniji je radiološkodijagnostički postupak koji doprinosi smanjenju komplikacija i povećanju uspjeha implantološke terapije, stoga je i primjena ove tehnike neophodna u fazama pripreme, planiranja, provođenja, na kraju i provjere uspjeha terapije. Naglasak je na preciznom planiranju i provođenju kirurškog dijela implantološke terapije. Primjenom tehnologije konusnih zraka stvorene su mogućnosti širokog spektra primjene trodimenzionalne dijagnostike za razliku od ortopantomograma i intraoralnih snimaka koji prikazuju samo dvije dimenzije. Kompjuterizirana tomografija omogućuje sofisticiranu vizualizaciju koštanih struktura s visokom rezolucijom i smanjenom dozom zračenja. Glavna karakteristika CBCT-a je precizno razlikovanje detalja, što znači da su jasno definirani prostorni odnosi anatomskih struktura i topografija. Ovakva vrsta snimanja omogućava mjerenje gustoće, visine i bukolingvalnog promjera alveolarne kosti svakog dijela čeljusti te vizualizaciju patologije, nagiba kosti i sl. Danas dentalna implantologija nije moguća bez korištenja tomografskih uređaja i programske podrške informatičara i računala u vidu niza programa usmjerenih na analizu, planiranje, virtualnu ugradnju implantata u željeni položaj i svih ostalih procesa koji su neophodni za provođenje terapije. Tomografska dijagnostika smatra se najboljim dijagnostičkim postupkom zato što, od svih trodimenzionalnih sistema, daje najveće dijagnostičke vrijednosti emitirajući najmanju dozu zračenja (27, 28).

### **3.2. Kirurške tehnike u implantologiji**

Nakon detaljnog kliničkog i dijagnostičkog pregleda, analize i završnog plana terapije, pristupa se ugradnji implantata. Ugradnja implantata može biti imedijatna ili kasna u dostatnu kost s razvijenim grebenom (29). Imedijatna implantacija jest ugradnja implantata odmah po ekstrakciji, a kasna u dostatnu kost predstavlja odloženo usađivanje implantata u greben koji ima dostatne dimenzije (širinu i visinu) te je zacijelio nakon ekstrakcije zuba. Takva kasna implantacija vrlo je siguran postupak za postizanje oseintegracije (29, 30). Prilikom implantološke terapije, važno je

osigurati dovoljnu količinu mekog i tvrdog tkiva, ako postoji smanjeni volumen istih. To su augmentacijski zahvati koji dodavanjem tkiva korigiraju visinu i širinu područja ugradnje implantata. Zahvati koji mijenjaju položaj ili dimenziju tkiva koja već postoje jesu (10, 31, 32):

- ekspanzija ili kondenzacija kosti
- zahvati na dnu sinusa ili dnu nosa
- distrakcijska osteogeneza
- repozicija živaca
- peteljkasti režanj.

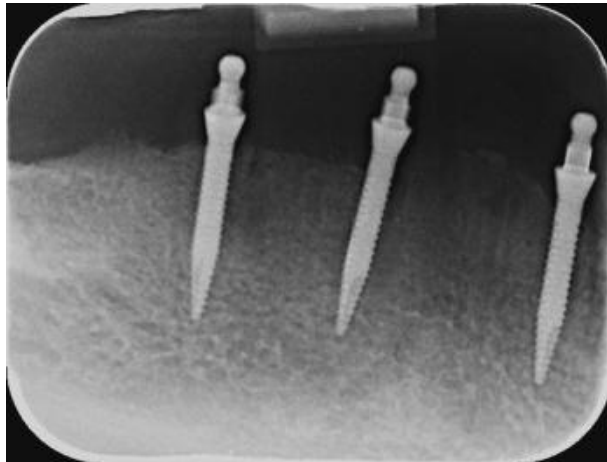
Materijali za augmentaciju mogu se dobiti iz različitih izvora kao što su (29, 33- 35):

- koštani transplantat
- podizanje dna sinusa
- slobodni gingivni transplantat
- vezivno tkivni transplantat.

Nakon otvaranja implantata, koje će se izvesti uz što je moguće manje invazivnu tehniku, postavlja se nadogradnja (29).

#### **4. VRSTE I MEHANIKA SPOJEVA NADOGRADNJE I IMPLANTATA**

Svaki implantoprotetski rad sastoji se od oseointegriranog implantata, nadogradnje ili bataljka implantata te mobilnog ili fiksnog protetskog rada. Nadogradnja implantata pričvršćuje se za implantat vijkom. Implantoprotetski sustavi mogu biti jednodijelni ili dvodijelni. Jednodijelni sustavi prvi su se pojavili na tržištu. Građeni su tako da su tijelo i nadogradnja implantata u jednom komadu (Slika 1.). Zbog nedostataka prilikom planiranja protetskog nadomjestka kod koso postavljenih implantata, razvijeni su dvodijelni sustavi. Dvodijelni sustavi građeni su od dva dijela, nadogradnje i tijela implantata koji su međusobno povezani vijkom. Danas se jednodijelni implantati rjeđe koriste, uglavnom kao mini- implantati za retenciju mobilnih proteza ili kao privremena rješenja dok traje oseointegracija trajnih implantata. Koriste se i u ortodonciji (4).



Slika 1. Rendgenska snimka mini-implantata

Dvodijelni sustavi imaju širu primjenu te se najčešće koriste u kliničkoj praksi. Brånemarkovim izumom implantata započeo je i razvoj nadogradnji na implantatima. Prvotni Brånemarkov implantat sastojao se od 0,7 mm vanjskog heksagona s ravnim dosjedom („*butt joint*“). Kako su se ti implantati koristili kod bezubih čeljusti i bili povezani jednodijelnom metalnom substrukturom, nije bilo potrebe razmišljati o antirotacijskim mogućnostima implantata sve dok se implantati nisu počeli koristiti za nadoknadu pojedinačnih zuba. Osamdesetih godina prošlog stoljeća započela je upotreba dvodijelnih implantata, onih s odvojivom nadogradnjom što je omogućilo bolju manipulaciju mekog tkiva uz upotrebu privremenih nadomjestaka. Također, proširila se terapijska indikacija za postavu protetskog nadomjestka kod koso postavljenih implantata, posebno u frontalnoj regiji (36). Dvodijelni implantati imaju širok spektar indikacija za različite potrebe protetskog zbrinjavanja.

Protetski nadomjestci mogu biti mobilni ili fiksni. Mobilni protetski nadomjestci su najčešće proteze poduprte prečkama, lokatorima, kuglama ili teleskopima (5, 6, 37). Mobilni protetski radovi ne pričvršćuju se za nadogradnje implantata, već se poput konvencionalnih retencijskih pričvrstnih sustava na njih retiniraju i stabiliziraju. Fiksni protetski radovi pričvršćuju se za nadogradnje implantata vijkom ili cementima. Inicijalna veza implantata i nadogradnje bila je vanjski heksagon. Inače, dostupno je mnogo podataka praćenja uspješnosti implantoprotetske terapije, a načini ispravljanja komplikacija pronalaze se u literaturi. Vanjski heksagon kompatibilan je s mnogim sustavima. Unatoč visokoj stopi uspješnosti, moguća komplikacija je popuštanje vijka koji povezuje nadogradnju s implantatom u slučaju kada implantatom nadoknađujemo pojedini zub. Sama veza ima nedovoljno brtvljenje što dovodi do akumulacije bakterija, a postotak komplikacija iznosi od 6% do 48% (38- 40).

#### **4.1. Unutarnji i vanjski spoj**

Implantati i nadogradnje u početku su imali vanjski spoj koji se najčešće opisuje kao ravni dosjed (engl. *butt joint*) u kombinaciji s antirotacijskim elementima, a koje čine izbočenje na implantatu i pripadajuća udubina na nadogradnji (41). Kod vanjskih spojeva, najveće opterećenje je na vijku između implantata i nadogradnje čiji promjer iznosi od 1,4 do 2,2 mm, a mali rotacijski pomaci mogu uzrokovati gubitak vijka. Istraživanja su pokazala da mikropomaci do 2° ne utječu na stabilnost vijka. Mikropomaci kod vanjskog spoja iznose od 3° do 10° što dodatno opterećuje vijak, dovodi do loše mehaničke stabilnosti, nepreciznosti antirotacijskih elemenata i mikropopuštanja te su vanjski spojevi zamijenjeni unutarnjim spojevima. Unutarnji spojevi omogućavaju jaču vezu između implantata i nadogradnje, smanjeno je mikropropuštanje te opterećenje vijka, distribucija sila je ravnomjernija čime se smanjuje naprezanje okolne kosti i samog vijka (42). Unutarnji spojevi mogu biti koničnog ili cilindričnog oblika s antirotacijskim elementima ili bez njih, a sastoje od udubine unutar implantata i izbočine na nadogradnji što je obrnuto od antirotacijskih elemenata koji se koriste na vanjskom spoju. Unutarnjim spojem rotacijski su pomaci minimalizirani, mikropropuštanje je također svedeno na minimum, a mehanička stabilnost je bolja. Estetika se lako postiže izlaznim profilom s unutarnjim spojem s promjenom platforme (43).

## 4.2. Veza između implantata i nadogradnje

Povijest veze između implantata i nadogradnje počinje revolucionarnim Brånemarkovim izumom implantata koji je bio sastavljen od vanjskog 0.7 mm heksagona sa ravnim dosjedom (44). U početku je interes za antirotacijske kretnje između nadogradnje i implantata bilo zanemarivo jer su implantološki pacijenti imali bezube čeljusti u koje se ugrađivalo nekoliko implantata koji su međusobno bili povezani metalnom konstrukcijom. Međutim, vremena se mijenjaju i sve više kliničara nastoji implantatom zamijeniti jedan zub, stoga se sve više važnosti posvećuje vezi između implantata i nadogradnje kako bi se reducirale sile te smanjilo opterećenje implantata i okolne kosti. Prema mehaničkoj konstrukciji, spoj između implantata i nadogradnje može se podijeliti na dvije vrste (41):

- vanjski spoj s antirotacijskom zaštitom
- unutarnji spoj s antirotacijskom zaštitom ili bez nje.

Prvi implantološki sustavi imali su vanjski spoj, najčešće opisivani kao ravni dosjed u kombinaciji s antirotacijskim elementima. Spomenute elemente kod vanjskih spojeva u pravilu čini izbočina na implantatu i pripadajuće udubljenje na nadogradnji. Najčešća antirotacijska zaštita šesterokutni je poligonalni oblik- heksagon (44). Spojevi su osigurani vijkom koji nakon zatezanja priljubljuje spojne plohe. Vrlo je važno zatezanje provoditi jasno definiranim okretnim momentom po preporuci proizvođača implantoprotetskog sustava (41). Zbog učestalih komplikacija (slaba mehanička stabilnost, lom vijka, nepreciznost u izradi antirotacijskih tijela i mikropopuštanje), vanjski spojevi zamijenjeni su unutarnjim. U odnosu na vanjske spojeve, unutarnji predstavljaju stabilniju vezu između implantata i nadogradnje. Takva veza bolja je zato što je manje je mehaničko opterećenje na vijak te je manje mikropropuštanje. Također, bolja je raspodjela sila što smanjuje naprezanje na okolnu kost i opterećenje na vijak (42). Rotacijski pomaci svedeni su na minimum, štoviše ni nema ih kod sustava s dobrom frikcijskom vezom. Dakle, unutarnji spojevi daju bolju mehaničku stabilnost i bolje estetske rezultate u odnosu na vanjske spojeve (45). Unutarnji spojevi mogu biti koničnog ili cilindričnog oblika s antirotacijskim elementima ili bez njih. Antirotacijski elementi kod unutarnjeg spoja obrnuti su u odnosu na antirotacijske elemente kod vanjskog spoja- izbočina je na nadogradnji, a udubljenje na implantatu. Preporuča se izlazni profil postići unutarnjim spojevima sa promjenjivom



platformom (46). U pravilu, proizvođači koriste poligonalne antirotacijske elemente: trokutaste, kvadratične, šesterokutne, osmerokutne, u obliku vijka, s različitim brojem žljebova ili izbočina. Najčešće koriste šesterokutni oblik – heksagon, a kod unutarnjeg spoja često i Morseov konus (43). Nekonični spojevi imaju na tijelu implantata utore sa antirotacijskom zaštitom, ravne vertikalne i horizontalne spojne plohe i vidljive unutarnje navoje za prihvat vijka (41). Spojne plohe kod koničnih sustava u obliku su konusa, vrh je okrenut apikalno – obrnuti konus (41). Binnon je u svom istraživanju pokazao da je kod svih implantantnih šesterokutnih antirotacijskih sustava, neovisno o unutarnjim ili vanjskim spojevima, izmjerena rotacijska sloboda oko uzdužne osi od  $2,9^\circ$  do  $5^\circ$  (47). Trenutačni je zaključak da implantantni sustavi s koničnim ili dugim unutarnjim spojem pokazuju manje mikropomake i deformacije između implantata, nadogradnje i vijka u odnosu na sustave s vanjskim spojem (41).

#### **4.3. Morseov konus i mikropropusnost**

Sama činjenica da postoji spoj između implantata i bataljka povezana je s prisutnošću mikroorganizama, najčešće bakterija koje su inače prisutne u ustima, a povezuju se s upalama parodonta (40, 48, 49). Mikropukotine na području spoja i nadogradnje nastanjene su bakterijama, upalnim agensima i upalnim stanicama koje infiltriraju tkivo oko implantata i uzrokuju upalu mekih tkiva, a što posljedično rezultira gubitkom kosti. Sadržaj okoline implantata pod djelovanjem peristaltičke pumpe utiskuje se u unutarnji prostor implantata, ali i ispumpava u okolno tkivo, čime unutarnji prostor implantata postaje rezervoar bakterija. Istraživanja su pokazala kako do toga dolazi češće kod bataljaka ravnog dosjeda retiniranih vijcima (engl. *flat-to-flat connection*) u usporedbi sa sustavima čije se nadogradnje cementiraju ili u sustavima s koničnom vezom. Kod implantoloških sustava čije su veze između implantata i vijka bazirane na Morseovom konusu smanjena je mogućnost ulaska i nakupljanja bakterija. Morseov konus ili tzv. “hladni var“ koristi se u dentalnoj implantologiji za bolju stabilizaciju nadogradnje u dvodijelnim sustavima (50, 51). Kontaktna površina između nadogradnje i unutarnjeg dosjednog dijela implantata veća je, a kongruentna površina i njihov bliski kontakt stvaraju hladni var sa spojnou mikropukotinom koja je sada manja od dimenzija bakterija. Kut konusa između unutarnje stijenke implantata i vanjske stijenke nadogradnje iznosi od  $8^\circ$  do  $11^\circ$  i sprječava rotaciju nadogradnje i opterećenje vijka, što dovodi do smanjenja mikropukotine te

onemogućava akumulaciju bakterija i stvaranje bakterijskog biofilma na mikropukotinama spoja nadogradnje i implantata (50-54).

#### **4.4. Promjena platforme i cilindrični dosjed**

Promjena platforme (engl. *platform switching*) odnosi se na geometriju dosjeda nadogradnje na implantat, pri čemu je nadogradnja u dosjednom dijelu u tijelu implantata uža od horizontalnog promjera samog implantata (41). Zbog razlike u promjeru, na ramenu implantata nastaje horizontalna stepenica. Tijekom kliničkih istraživanja, uočen je statistički značajno manji vertikalni gubitak kosti oko ugrađenih implantoprotetskih nadomjestaka s promjenom promjera platforme u odnosu na ravni dosjed implantata i nadogradnje (55). Promjena platforme temelji se na ideji premještanja spoja implantata i nadogradnje od ruba krestalne kosti kako bi se spriječio gubitak vertikalne kosti (56).

Cilindrični dosjed (engl. *tube in tube*) jest dosjed cilindrične nadogradnje u odgovarajući cilindrični unutarnji prostor implantata čime se dobiva velika kontaktna površina bataljka i implantata, a takvi implantoprotetski sustavi često sadrže tri antirotacijska utora kojima je dodatno osiguran precizan i stabilan dosjed uz minimalnu upotrebu zatezne sile na fiksacijskom vijku (57, 58).

## **5. VEZA NADOGRADNJE I PROTETSKOG NADOMJESTKA**

Prilikom planiranja implantoprotetske rehabilitacije pacijenta, ovisno o stanju usne šupljine, potrebno je odlučiti radi li se fiksni ili mobilni protetski nadomjestak. Mobilni nadomjestci koriste se kod potpunih bezubosti, dok se fiksni nadomjestci mogu koristiti za nadoknadu jednog zuba ili više njih i kod potpunih bezubosti pod uvjetom da je koštana struktura očuvana. Na odabir vrste protetskog nadomjestka utječe stupanj resorpcije alveolarnog grebena, linija osmijeha, mogućnost održavanja zadovoljavajuće oralne higijene, financijske mogućnosti pacijenta i njegove želje.

### **5.1. Fiksni nadomjestci**

Fiksni nadomjestci u implantoprotetskoj rehabilitaciji jesu krunice i mostovi koji mogu biti cementirani na nadogradnju implantata ili povezani vijkom na implantat (58,59). Od materijala najčešće se koriste cirkonij-oksidge krunice ili metal-keramički fiksnoprotetski radovi. U estetskoj zoni najčešće se koriste cirkonij-oksidge krunice cementirane na individualizirane cirkonij-oksidge nadogradnje implantata dok se u stražnjoj regiji koriste metal-keramičke krunice i mostovi na prefabriciranim nadogradnjama (60, 61).

### **5.2. Mobilni nadomjestci**

Mobilni nadomjestci nošeni implantatima imaju nekoliko vrsta retencijskih i stabilizacijskih elemenata koji se primjenjuju, a najčešći su to kugle, lokatori, prečke ili teleskopski sustavi (klasične teleskopske i konusne galvanizirane krunice). Svaki sustav sastoji se od dva dijela- patrice i matrice. Nadogradnja implantata predstavlja patricu, koja se vijkom pričvršćuje na implantat, a može biti individualizirana ili prefabricirana, odnosno pojedinačna ili konfekcijska, ili povezana s drugim nadogradnjama (prečka). Matrica je neodvojivi dio mobilnog protetskog nadomjestka (62, 63).

## **6. VRSTE NADOGRADNJI**

Odvojiva nadogradnja u dvodijelnim sustavima omogućila je izradu širokog raspona protetskih nadomjestaka. Također omogućava prikladnu protetsku opskrbu čak i u angulirano postavljenih implantata. Postoje dvije osnovne vrste nadogradnji (47).

### **6.1. Tvornički prefabricirane - konfekcijske**

Tvornički prefabricirane odnosno konfekcijske nadogradnje, strojno su izrađene nadogradnje koje se izravno navijaju na za to predviđeno mjesto na implantatu. Tvorničke nadogradnje mogu biti titanske ili izrađene od cirkonijeva dioksida. Na tržištu su dostupne i masivne tvorničke nadogradnje i polukonfekcijske nadogradnje koje zahtijevaju dodatnu obradu u laboratoriju. Masivne tvorničke nadogradnje potrebno je u cijelosti prilagoditi dok su polukonfekcijske već djelomično prilagođene u koronarnom dijelu. Zbog poteškoća u postizanju idealnog izlaznog profila, tvorničke nadogradnje koriste se najviše u stražnjoj molarnoj regiji (64).

Nedostatak tvorničkih nadogradnji u njihovu je zahtjevnom postizanju izlaznog profila i estetike. Zahtijevaju vrlo precizan položaj implantata u kosti kako bi se maksimalno smanjilo naknadno brušenje nadogradnje i tako spriječilo smanjenje retencije te rezistencije protetskog rada na implantatu (65). Prednost tvorničkih nadogradnji jest relativno niska cijena i brzina tretmana jer, smanjuje se broj dolazaka pacijenta u ordinaciju. Međutim, ponekad je upotreba tvorničkih nadogradnji kontraindicirana i to kod smanjenog interokluzijskog prostora kada implantat zahtijeva kut korekcije veći od  $15^\circ$  ili kada je potrebno povezati više implantata u kvadrantu čeljusti te je nužno postići paralelnost nadogradnji (66).

### **6.2. Individualne nadogradnje**

Individualne nadogradnje izrađuju se za svakog pacijenta posebno. Takvim nadogradnjama postiže se idealan izlazni profil mekog tkiva te estetika. Mogu se koristiti kod cementiranih radova, ali i kod radova pričvršćenih vijkom kao osnova za izravno nanošenje keramike. Zahvaljujući individualnim nadogradnjama, moguće je izraditi radove čak do  $30^\circ$  angulacije, što olakšava izradu protetskog rada (41). Implantati se postavljaju u aksijalnom smjeru radi povoljnije distribucije opterećenja na okolnu kost. Analizom žvačnih funkcija doznaje se da samo manji dio žvačnih sila ima povoljan aksijalni smjer dok je većina sila u drugim smjerovima, a što

ima nepovoljan učinak na stabilnost implantata. Kod dvodijelnih sustava, sve kose i horizontalne sile nastoje izvnuti i/ili rotirati nadogradnju zbog čega je potreban mehanički stabilan spoj između implantata i nadogradnje s kvalitetno dizajniranim antirotacijskim elementima (67). Na dugoročnu stabilnost tvrdih i mekih periimplatnih tkiva, osim dizajna oblika cijelog implantata i njegove površine, snažno utječe protetska platforma. Zato se proizvođači implantoprotetskih sustava fokusiraju na njihov dizajn i izrađuju razne vrste protetskih platformi. S biomehaničkog stajališta, spoj između implantata i nadogradnje utječe na stvaranje naprezanja na okolnu kost, protetske komponente i stabilnost protetskog nadomjestka. Mehanička stabilnost spoja ovisi o fiksacijskom vijku između implantata i nadogradnje. Njegova mehanička stabilnost veća je kod unutarnjeg spoja. Sposobnost vijka da podnosi veće opterećenje uvjetovana je samim promjerom od 1,4 – 2,2 mm (68, 69). U većini implantoloških sustava za pričvršćenje implantata i nadogradnje koristi se vertikalni vijak, a tek rijetki sustavi ne koriste vijak, već se pričvršćuju lijepljenjem ili trenjem, npr. Biocon (41).

## **7. CEMENTI U IMPLANTOPROTETICI**



U dentalnoj protetici cementi se koriste za fiksaciju protetskih radova na zube nosače ili na implantološke nadogradnje. To je zadnji korak u fiksnoj terapiji. Prostor između nosača i fiksnoprotetskog rada (krunice, mosta) popunjava se cementom (70). Cementi se najčešće sastoje od dviju komponenti što mogu biti prašak i tekućina ili dvije paste koje se međusobno miješaju u omjerima koje je propisao proizvođač (71).

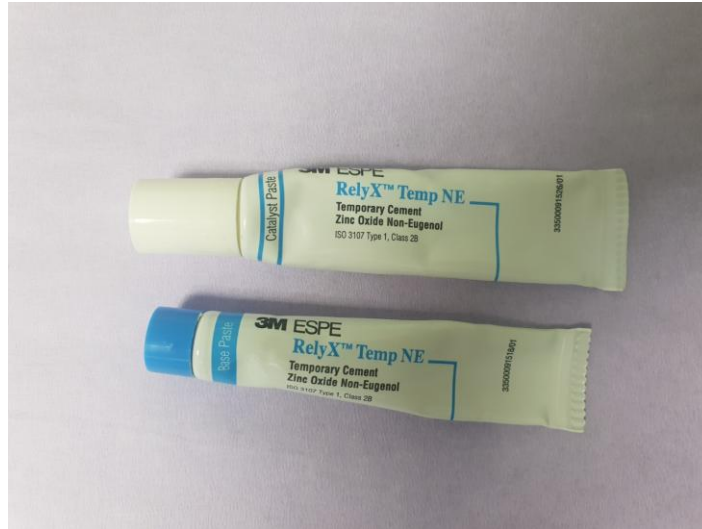Cementi koji se koriste u implantoprotetici moraju imati slijedeća svojstva (72):

- biokompatibilnost s mekim tkivima - ne smiju djelovati toksično na meka tkiva
- reološka svojstva - dovoljno rijetki da se mogu aplicirati u što tanjem sloju, pregusti sloj cementa može odizati protetski rad u ustima što dovodi do promjena u okluziji, stvaranja mikropukotina i propuštanja
- mehanička svojstva – najvažnija je čvrstoća i dobra veza između nadogradnje i krunice
- topljivost - kod implantata je poželjna topljivost cementa da bi se smanjila iritacija gingive koja, zbog zaostatanog cementa može dovesti do perimplantitisa i gubitka implantata.

Za pričvršćenje nadogradnji u implantoprotetici koriste se privremeni cementi, privremeni cementi za dulji period uporabe i trajni cementi (73).

### **7.1. Privremeni cementi**

Postoje ove vrste privremenih cemenata: cinkov oksid s eugenolom, cinkov oksid bez eugenola i kompozitni privremeni cementi (Slika 2.). U implantoprotetici primjenjuju se cementi na bazi cinkova oksida bez eugenola. Dolaze u obliku dvije paste, aktivatora i baze, koje se miješaju u istom omjeru. Takvim cementima cementiraju se protetski radovi kada je potrebno dodatno provjeriti funkciju u ustima - okluziju i dosjed rada na implantatima (73 - 75).



Slika 2. Privremeni cement na bazi cinkova oksida bez eugenola (*RelyXTemp NE*, 3M ESPE)

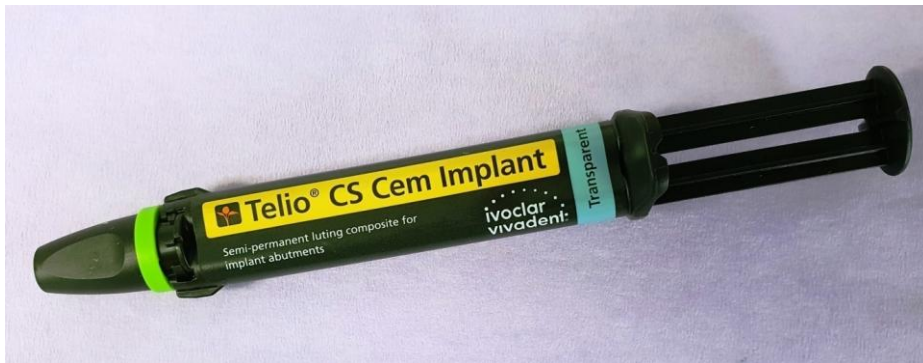Mogu se koristiti i kompozitni privremeni cementi koji se uglavnom rabe za cementiranje visokoestetskih radova u predjelu fronte gornje čeljusti zbog njihove translucencije. Prema kemijskom sastavu kompozitni privremeni cementi jesu: 56% dimetaakrilati, 43% punila, a ostatak čine pigmenti, stabilizatori i katalizatori. Jednostavni su za rukovanje i čišćenje. Najnovija skupina privremenih cemenata jesu adicijski silikoni s cinkovim oksidom. Po sastavu su polidimetilsiloksan i cinkov oksid. Dolaze u *automix* obliku i sastoje se od dviju pasta. Odlikuju se jednostavnom aplikacijom i čišćenjem (73, 77).

## 7.2. Privremeni cementi za dulji period uporabe

Privremeni cementi za dulji period uporabe jesu cementi različitog kemijskog sastava koji su se pojavili na tržištu za cementiranje suprastruktura na implantatima (Slika 3.). Postoje dvije vrste privremenih cemenata za dulji period uporabe: kompozitni privremeni cementi za dulji period uporabe i cink- oksidni cementi s dodatkom metaakrilata. Kompozitni privremeni cementi za dulji period uporabe po kemijskom sastavu su oko 50 % dimetaakrilati, 45,5 % punilo, a ostatak čine katalizatori, pigmenti i stabilizatori. Njima se lako rukuje, jednostavno se uklanjaju iz sulkusa, radiokontrasni su i mogu se svjetlosno ili kemijski polimerizirati. Kao i klasični kompozitni cementi, imaju visoka estetska svojstva i netopljivi su (73, 78).

Cink-oksadni cementi s dodatkom metaakrilata imaju slična svojstva kao i kompozitni privremeni cementi za dulji period uporabe. Za razliku od klasičnih cink-oksadnih cemenata, kemijski sastav čini im cinkov oksid sa dodatkom metaakrilata, stoga su im poboljšana svojstva glede trajnosti i polimerizacije (73,76,78).

Ono što je najveći problem pri cementiranju protetskih suprastruktura na implantate jest otežano čišćenje cementa iz sulkusa. Brojna istraživanja pokazuju da se čak u više od polovine radova cementiranih na implantatima nalaze ostatci cementa u sulkusu (79). Što se cementiranih implantoprotetskih nadomjestaka tiče, najvažnija je mogućnost laganog i jednostavnog odstranjivanja cementa iz sulkusa. Međutim u određenim situacijama ne mogu se koristiti privremeni cementi za dulji period uporabe već se radovi moraju trajno cementirati. Kada suprastrukture ne mogu osigurati dovoljnu visinu (2 mm ili manje) ili imaju veću angulaciju koja im ne osigurava dovoljnu retenciju, preporuča se trajno cementiranje jer se na taj način sprječava spontano odcementiranje nadomjestaka (73, 80, 81)



Slika 3. Privremeni cement za dulji period uporabe (*Telio CS CemImplant, Ivoclarvivadent*)

### 7.3. Trajni cementi

U implantoprotetici primjenjuju se sljedeći trajni cementi (73):

- cink – oksifosfatni cementi
- staklenoionomerni cementi
- kompozitni cementi.

Cink-oksifosfatni cement u upotrebi je još od 1879. godine. Bio je i ostao zlatni standard u fiksnoj protetici (Slika 4.). Zadržao se više od stoljeća zbog iznimno dobrih svojstava. Neke

mane koje pokazuje prilikom cementiranja na zube nosače, naročito vitalne, prilikom cementiranja u implantoprotetici jesu i prednosti. Topljiv je, što znači da se lako uklanja iz sulkusa oko implantata, a njegova kiselost koja može dovesti do devitalizacije zuba, u implantoprotetici nije važna (73,74).



Slika 4. Cink-oksifosfatni trajni cement

Sastoji se od praška i tekućine. Kemijski sastav praška jest: 80-90% cink-oksidi, 8,3% magnezij-oksidi, 1,4% silicijev dioksid. Kemijski sastav tekućine jest 38,2% ortofosforna kiselina, 16,2 % dihidrogenfosfati u spoju s cinkom i aluminijem te 36% voda. Cement se miješa na hladnoj staklenoj pločici dodavanjem praška tekućini sve do zasićenja. Na brzinu stvrdnjavanja utječe temperatura pločice i brzina dodavanja praška tekućini. Cink-oksifosfatni cement koristi se kod cementiranja metalnih konstrukcija i eventualno za cirkonij-oksidne mostove (72,73). Staklenoionomerni cementi prvi se puta spominju šezdesetih godina, a klinički počinju se upotrebljavati sedamdesetih godina dvadesetog stoljeća (Slika 5.). Sastoje se od praška i tekućine, a mogu se nabaviti i u kapsuliranom obliku. Prašk je po kemijskom sastavu mješavina silicijeva dioksida, aluminijeva oksida te aluminijeva i kalcijeva fluorida u različitim omjerima. Tekućinu čini poliakrilna kiselina uz dodatak itakonske, maleične i tartarične kiseline (72, 73).



Slika 5. Staklenoionomerni trajni cement (*GC Fuji PLUS*)

Pojavom bezmetalnih protetskih konstrukcija i visoko postavljenim estetskim standardima, u modernoj stomatologiji sve se više koriste kompozitni cementi. Njihova je prednost u odnosu na druge trajne cemente adhezija na tvrda zubna tkiva i nadomjestak, netopljivost u vlažnom mediju, krase ih izuzetna mehanička i estetska svojstva, boja i translucencija. Čine tzv. monoblok: zub (nadogradnja) – kompozitni cement – nadomjestak. Zbog izuzetnih mehaničkih svojstava, kompozitnim cementima cementirani nadomjesci podnose veće vrijednosti žvačne sile. Prema načinu polimerizacije, kompozitni cementi mogu biti kemijski i svjetlosno polimerizirajući, ovisno o kemijskom sastavu. Sve češće dolaze u dualnom obliku gdje su oba načina polimerizacije moguća. Sastoje se od umjetne smole, odnosno od metaakrilata i nekih drugih metaakrilatnih monomera, anorganskih punila, katalizatora, stabilizatora i pigmenata. U sastavu mogu biti i samojetkajuće komponente kao i aktivatori za kemijsko ili svjetlosno stvrdnjavanje ili oboje (82, 83).

Danas na tržištu najčešće nalazimo dvostruko stvrdnjavajuće kompozitne cemente koji su uklonili mogućnost nepotpune polimerizacije samo svjetlosno i time smanjili terapeutov strah hoće li cement polimerizirati do kraja (Slika 6.). Ovisno o vrsti, postoje cementi koji zahtijevaju postupak nanošenja adheziva i cementi koji su samoadhezivni, tj. u svom sastavu sadrže adhezivnu komponentu. Za svaku tehniku cementiranja postoje i dodatne pripreme. Na primjer,

kod potpunokeramičkih radova potrebno je pripremiti keramiku fluorovodičnom kiselinom i silanom. Danas se te dvije komponente mogu naći u jednom proizvodu što skraćuje i olakšava pripremu (73).



Slika 6. Kompozitni trajni cementi

## **8. NAČINI PRIČVRŠĆENJA FIKSNE SUPRASTRUKTURE NA IMPLANTATIMA**

Zadnjih nekoliko desetljeća, fiksni protetski radovi na implantatima postali su zlatni standard u rješavanju bezubosti, bilo djelomične ili potpune (84-89). Takav uspjeh temelji se na fenomenu oseointegracije implantata te poboljšanju izrade samog implantata i implantoprotetskih radova (89-91). S godinama došlo je do napretka u izradi implantata i njegove površine, poboljšanja stabilnosti u vezi između implantata, nadogradnje i protetskog rada, ali i do jasno definiranih profilaktičkih mjera kako bi se spriječile biološke komplikacije i smanjio neuspjeh implantoloških radova (92-94). U današnje vrijeme polivalentni doktori dentalne medicine ili specijalisti određenih područja (protetike, oralne kirurgije ili parodontologije) svakodnevno rade implantoprotetsku terapiju.

### **8.1. Princip odabira načina pričvršćenja**

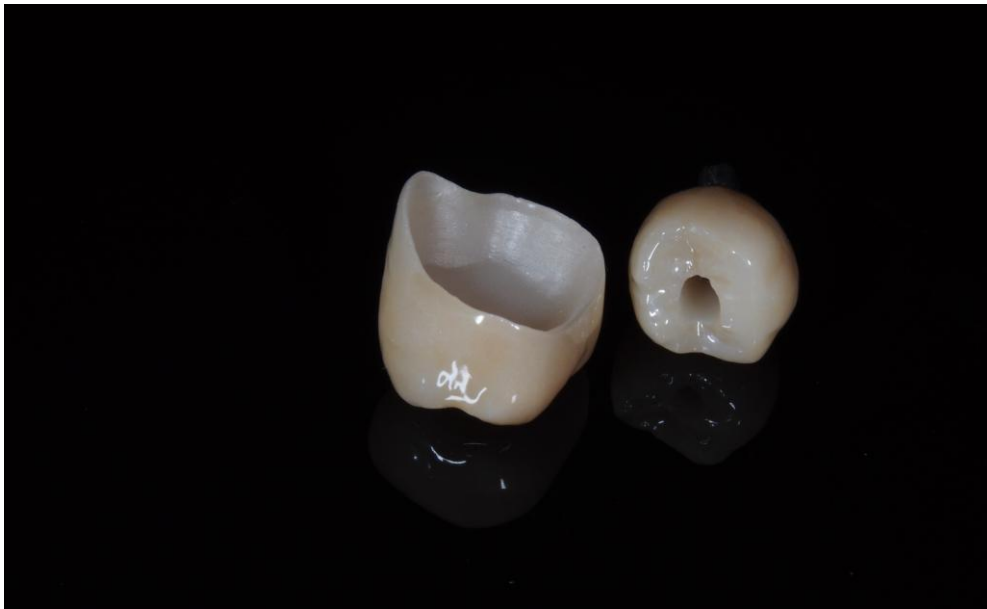Vrlo važnu kliničku odluku koju terapeuti moraju donijeti izbor je pričvršćenja suprastrukture - vijčano ili cementiranjem (95). Koji je način pričvršćenja prikladan za pojedinog pacijenta ovisi o mnogo faktora uključujući indikacije, prednosti i nedostatke svakog pričvršćenja, stabilnost, retenciju, estetiku i kliničku zahtjevnost. Naravno, ne smiju se zanemariti ni troškovi izrade jednog takvog rada. Prije nego što odabere vrstu pričvršćenja implantata i protetskog rada, terapeut ili kliničar treba procijeniti odnos krune i nadomjestka, zdravlje mekih tkiva oko implantata, mogućnost uklanjanja suviška cementa u potpunosti, međučeljusne odnose i estetiku, marginalnu i okluzalnu preciznost, pasivni dosjed, retenciju, cijenu izrade te biti svjestan mogućnosti implantoprotetskih komplikacija (8).

### **8.2. Sustavi na vijak**


Implantoprotetski sustavi povezani vijkom najstariji su način povezivanja implantata i nadomjestka, a koriste se više od pedeset godina (Slika 7.). Danas sve češća potreba nadoknade pojedinog zuba usavršila je tehniku izrade vijčane sveze. Kod protetskih radova na implantatima koji su pričvršćeni vijkom, izuzetno je važan stabilan i precizan položaj implantata, no i tehnička izrada mnogo je složenija i zahtjevnija (41). Pristupni otvor vijku mora biti smješten u okluzijskoj ili oralnoj plohi zuba, a u području fronte to je teško postići (Slika 8.) (84, 85). Postoji nekoliko vrsta vijčanih spojeva: okluzijski, transversalni i okluzijski vijak s nagnutim otvorom



(86). Najčešće se koristi okluzijski vijak. Njegov pristupni otvor nalazi se na okluzalnoj plohi protetskog rada što omogućava brz i jednostavan pristup vijku te lakše postavljanje i uklanjanje protetskog nadomjestka, čak i kada postoji ograničen vertikalni prostor. Okluzijski vijak s nagnutim otvorom omogućuje pristup vijku tako da su i vijak i ključ prilikom pričvršćenja usmjereni pod određenim kutem. Naravno da se javljaju određeni problemi vezani za takav način pričvršćenja. Neki od mogućih problema jesu: izrada nadomjestaka isključivo CAD/CAM tehnologijom, potreba za novim odvijačem što povlači za sobom i posebno dizajniran vijak te veći pristupni otvor vijku (87).



Slika 7. Krunica na cementiranje i krunica na vijak. Preuzeto s dopuštenjem autora: Luka Stojić, dr.med.dent.



Slika 8. Privremena krunica na vijak

Estetika vijkom pričvršćenog protetskog rada na implantatima može biti narušena vidljivim pristupnim kanalom na okluzijskoj ili oralnoj plohi, što predstavlja jedan od glavnih nedostataka takvog načina pričvršćenja. Nedostatak estetike može se nadoknaditi izradom visokoestetskih direktnih kompozitnih ispuna ili čak kompozitnih *inlaya* u dentalnom laboratoriju. Takvi direktni ili indirektni kompozitni ispuni prikladno se estetski uklapaju u implantoprotetski nadomjestak, a opet dopuštaju brz i siguran pristup vijku (41, 88). Kod samostalnih krunica na vijak nema većih komplikacija, osim ako je otežan pristup takvom radu u usnoj šupljini. Međutim, kod protetskih mostova gdje se nadomjestci povezuju u blok i gdje je teško postići pasivan dosjed te je izraženo odstupanje implantata i nepovoljan položaj implantata, nemoguće je primijeniti okluzijski vijak i takav način pričvršćenja. Dakle, pozicioniranje implantata mora biti veoma precizno usmjereno da bi pristup vijku bio na okluzijskoj plohi (89).

Transverzalni vijak rijetko se koristi u kliničkoj praksi. Prednosti takvog načina pričvršćenja jest eliminacija okluzijskih i funkcijskih nedostataka okluzijskog vijka. Nedostatci transverzalnog vijka su komplicirani postupak izrade, male mezostrukture i otežani pristup otvoru vijka. Također, između mezostrukture i nadomjestka nalazi se velik prostor u kojem se skuplja hrana što može dovesti i do parodontoloških problema i neugodnog mirisa (41, 90).

Okluzijski vijak s nagnutim pristupnim otvorom koristi se tako da se nepovoljno smješten pristup otvoru pomakne u bolji okluzijski ili oralni položaj te se kod zatezanja pričvrsnog vijka omogućava da vijak i ključ međusobno zatvaraju određeni kut (91).

### **8.3. Sustavi na cementiranje**

Radi visokih estetskih standarda u dentalnoj medicini, sve je češći način pričvršćenja suprastrukture na implantat cementiranjem. Pričvršćenje fiksnih implantoprotetskih radova cementom postupak je njihova povezivanja s nadogradnjom implantata uz ispunjavanje mikropukotine između njih čime postižemo rubno brtvljenje. Glavni nedostatak tog načina pričvršćenja je mogućnost nastanka bioloških komplikacija, periimplantitis i perikoronitis uzrokovani nemogućnošću uklanjanja zaostatnog sloja cementa, te nemogućnost skidanja rada kod tehničkih komplikacija- lom keramičke ljuske, metalne osnove nadogradnje ili vijka (87, 88).

Sam postupak cementiranja sastoji se od nekoliko koraka koje moramo obuhvatiti. Nadogradnju implantata u implantatu potrebno je isprati gelom ili tekućinom na bazi klorheksidina kako bi smanjili prisutne bakterije. Nadogradnja implantata pričvršćuje se vijkom za implantat. Šupljina iznad vijka u nadogradnji implantata zatvara se pomoću teflonske trake ili sterilne vate koje se prekrivaju kompozitnim materijalom ili privremenim cementom. Teflonom ili vatom popunjava se prostor iznad vijka nadogradnje implantata čime štitimo vijak, a kompozitnim materijalom kojim prekrivamo otvor onemogućava se odvijanje vijka te prodor bakterija (87, 89).

U početni dio sulkusa uz nadogradnju implantata nježno se postavlja retrakcijski konac kako bi se spriječilo prodiranje cementa u periimplatantno tkivo prilikom cementiranja. Cementi koji se koriste za cementiranje fiksnih implantoprotetskih radova moraju zadovoljavati potrebu za retencijom, tvrdoćom i stabilnošću te potrebu za mogućnošću skidanja rada u slučaju tehničkih komplikacija. Cementiranjem kompozitnim cementima postižemo najbolju retenciju, ali ako dođe do oštećenja suprastrukture ili vijka ne može se ukloniti suprastruktura. Današnji privremeni cementi za dulji period uporabe postižu izvrsno rubno brtvljenje, a radove je moguće relativno jednostavno skinuti kod tehničkih i bioloških komplikacija. Nadogradnju implantata i fiksni implantoprotetski rad potrebno je dezinficirati te posušiti. Važno je da se cement ne nanese u velikom suvišku jer to otežava njegovo odstranjivanje te povećava mogućnost njegova prodora u

periimplatantno tkivo zbog velikog hidrostatskog tlaka. Nakon što se cement osuši, suvišak se odstranjuje titanskim strugačem ili sondom. Važno je skinuti sav cement s rubova nadogradnje implantata i marginalne gingive. Na kraju se odstranjuje retrakcijski konac (90).

## **9. PROBLEMI VEZANI ZA SPOJ IMPLANTATA I NADOGRAĐNJE**

Oblik spoja između implantata i nadogradnje važan je kriterij u prosudbi odabira implantantnog sustava. Na njega utječu širina baze nadogradnje u odnosu na širinu implantata i kut između spoja nadogradnje i implantata unutar implantata. Širina baze nadogradnje i implantata može biti jednaka čime se osigurava kvalitetan dosjed nadomjestka i implantata, a samim time prijenos opterećenja je najbolji. Međutim, uočen je gubitak kosti u blizini spoja pa se on izbjegava u estetskoj zoni. Platforma se preoblikovala tako da je širina nadogradnje uža u odnosu na implantat čime se smanjuje problem mikropropuštanja. Unaprjeđenje je postignuto i postavljanjem stranice implantata i nadogradnje pod kutom. Na taj način stvara se monoblok što se pokazalo pouzdanim rješenjem kod kontinuiranih cikličnih opterećenja koja se javljaju u stomatognatnom sustavu. Nedostatci ovih sustava jesu teža kontrola dosjeda, lom implantata, ne mogu se koristiti kod velikih žvačnih sila, i dr.

### **9.1. Mikropropuštanje između implantata i nadogradnje**

Sam odabir sveze implantata i nadogradnje utječe na mikropropuštanje. Kod vanjskog spoja ravnog dosjeda češće dolazi do mikropropuštanja za razliku od unutarnjeg spoja ili Morseovog konusa gdje je mikropropuštanje minimalizirano. Upravo je akumulacija bakterija, upalnih stanica i agensa u području spoja implantata i nadogradnje glavni uzročnik osteoklastičnih promjena oko samog implantata koje dovode do gubitka koštane strukture i implantata (49-52).

### **9.2. Mikropomaci nadogradnje**

Pod djelovanjem žvačnih i nežvačnih sila dolazi do pomicanja nadogradnje što uzrokuje fenomen peristaltičke pumpe koja propušta sadržaj iz okoline unutar implantata ili izbacuje sadržaj prema van čime se unutrašnjost implantata ispunjava bakterijama i upalnim stanicama koje su uzročnici periimplatantnih bolesti i potiču osteoklastične promjene. Kod vanjskih spojeva dolazi do većih rotacijskih mikropomaka koji destabiliziraju vijak i mogu dovesti do njegova gubitka. Mikropomaci su minimalizirani kod unutarnjeg spoja sa antirotacijskim elementima (59).

### **9.3. Popuštanje vijka**

Vijak je glavni spoj između implantata i nadogradnje te je na njega usmjereno najveće opterećenje, što može dovesti do popuštanja . Uzrok popuštanja vijka ovisi o zateznom momentu i samom dizajnu vijka; njegovoj dužini, obliku, promjeru i o gradivnom materijalu (91).

### **9.4. Resorpcija kosti oko vrata implantata**

Za postizanje tzv. „crveno-bijele“ estetike u implantoprotetskoj terapiji važna je sama koštana struktura oko vrata implantata. Sama oseointegracija veća je na hrapavoj površini implantata, ali i akumulacija bakterija i upalnih sadržaja koji djeluju osteoklastično. Konceptom promjene platforme došlo je do većeg stvaranja kosti oko vrata implantata zbog smanjenog mikropropuštanja. Konični dosjed nadogradnje na implantat pokazao se kao protektivni čimbenik. Nedostatak alveolarne kosti oko vrata implantata ima neposredan utjecaj na meko tkivo iznad njega. Gubitkom potporne kosti između zuba, dolazi do gubitka interdentalne papile što omogućava akumulaciju hrane i plaka (96, 97).

## **10. RASPRAVA**



Cementirane i vijčano pričvršćene suprastrukture indicirane su u pričvršćenju jedne krunice i višestruko međusobno povezanih radova. Protetski radovi s dugim rasponom trebali bi biti pričvršćeni vijcima radi lakšeg održavanja, inače takvi nadomjestci imaju veći rizik od komplikacija, a time i češćeg održavanja i servisiranja (98, 99). Međutim, ako implantat nije smješten u protetski idealan položaj s budućim pristupnim otvorom za planiranu krunicu, cementiranje često ostaje jedina mogućnost. Pravilno planiranje implantoprotetske terapije i pravilna implantacija u koštano ležište nužna je (100, 101). U implantoprotetskoj terapiji najčešći se primjenjuju cementirani nadomjestci (102). Prednost cementiranja u kompenzaciji je nepravilno usmjerenih implantata, lakšem postizanju pasivnog prijanjanja zbog sloja cementa između uporišta implantata i rekonstrukcija, u nedostatku pristupnog otvora za vijak, a time i u prisutnosti netaknutog okluzalnog dijela i lakšoj kontroli okluzije (stražnja mjesta s uskim krunama). Cementiranje implantoprotetskih radova omogućava bolju estetiku i preciznost izbjegavajući okluzalni otvor za pristup vijku koji najčešće zauzima 50 % okluzalne površine, a čime se narušava postojanost keramike te često dolazi do tzv. *chippinga* keramike (površinska otkrhnuća) (103). Glavni nedostatak cementiranja u otežanom je uklanjanju viška cementa koji je povezan s razvojem periimplatantnih bolesti kao što je periimplatantni mukozitis i periimplantitis (80, 81, 104, 105). Pričvrstak mekog tkiva na implantat i prirodni zub razlikuje se. Tkivo oko implantata nema Sharpeyeva vlakna koja vežu meko tkivo na zub te stvaraju adekvatnu barijeru. Upravo zbog nedostatka mekotkivne barijere, prilikom cementiranja protetskog nadomjeska cement pod pritiskom hidrauličkog tlaka ulazi u područje najmanjeg otpora – periimplatantni sulkus. Ukoliko se višak cementa u potpunosti ne ukloni, cement počinje iritirati periimplatantno tkivo poput subgingivnog kamenca na korijenu zuba što uzrokuje upalni proces koji može dovesti do gubitka implantata. Neinvazivna metoda detekcije zaostatnog sloja cementa u sulkusu nakon cementiranja jest radiografija pri čemu najveću radioopaktnost ima cement na bazi cinka (81,106). Periimplantitis se klinički detektira dubljim sondiranjem praćenim krvarenjem iz sulkusa, a mogu biti vidljivi i znakovi fistule. Obično je jako teško kontrolirati istiskivanje cementa u sulkus čak i kada je rub nadogradnje supragingivalno. Jedan od važnih faktora koji utječu na stanje mekog i tvrdog tkiva oko implantata jest kolonizacija bakterija u mikropukotinama između nadogradnje i protetskog rada. Broj bakterija u mikropukotinama spoja ne razlikuje se kod cementiranih i sustava na vijak (107). U početku su svi implantoprotetski radovi bili pričvršćeni vijkom, a naročito kod potpornih proteza za potpuno bezube pacijente i to

po Brånemarkovom protokolu (92). Godine 1988. u UCLA-u (engl. *University of California, Los Angeles*) izrađena je zlatna nadogradnja koja je olakšala izradu vijčanog pričvršćenja proteze izravno na implantat ili unutar implantata, bez korištenja transmukozne nadogradnje (108). Međutim, u klasičnoj publikaciji o implantoprotetici Taylor i Agar su 2002. godine rekonstruirali troškove izrade vijčanog pričvršćenja (109). Zaključak je da su troškovi izrade vijčanog pričvršćenja i svih njegovih dijelova čak četiri puta veći od cementiranog pričvršćenja. Novim tehnikama dizajna te prije svega digitalnom izradom protetskih komponenti troškovi su se znatno smanjili, ali i dalje su veći od troškova izrade sustava na cementiranje (110). Cementirani radovi mogu biti privremeno ili trajno cementirani ovisno o cementu koji se koristi i svrsi izrade protetskog nadomjestka. Kod protetskih nadomjestaka za cementiranje uvijek treba ostaviti određeni minimalni prostor za cement koji se dobiva u dentalnom laboratoriju nanošenjem tankog sloja materijala na radni model. Taj minimalni prostor važan je za postizanje što boljeg prijanjanja suprastrukture na implantat. Privremeni cementi omogućavaju manipulaciju dosjeda, pregled oblika i veličine protetskog nadomjestka te korekciju okluzije. Iako privremeno cementiranje za razliku od trajnog ima veći rizik od istjecanja i gubitka retencije, zbog jednostavnijeg skidanja protetskog nadomjestka i same topljivosti cementa u slini može se lakše kontrolirati i ukloniti suvišak u sulkusu prije trajnog cementiranja (111). Kod trajnog cementiranja važno je zadovoljiti osnovne mehaničke parametre kako bi se postigla retencija prilikom funkcije. Ti parametri uključuju visinu, koničnost, hrapavost površine i promjer nadogradnje, broj nadogradnji povezanih s brojem zubi koje nadoknađujemo, paralelnost nadogradnji unutar zubnog luka te prisutnost ravnih ili nakošenih sustava nadogradnji. Prednost vijčanih u odnosu na cementirane sustave minimalni je interokluzalni razmak od 4 mm. Kod sustava na cementiranje interokluzalni razmak mora biti minimalno 6 mm, ali preporuča se barem 9-10 mm (59, 111). Uklanjanje trajno cementiranih protetskih radova zahtijeva mnogo više vremena, neugodno je za pacijenta, a krajnji je ishod uništenje protetskog nadomjestka (112). Kada su međučeljsni odnosi idealni, nadogradnja za cementiranje fiksnog rada pruža dovoljnu retenciju svojom visinom i nagibom (113). Tvorničke nadogradnje s konusom od 6° često pružaju idealnu retenciju koja može biti 3 do 4 puta veća od retencije na prirodnom brušenom zubu (bataljku). U usporedbi s bataljkom, nadogradnja implantata viša je i ima dulje zidove. Ta kombinacija konusa i visine omogućava dugotrajno cementiranje čak i sa privremenim cementom (111, 113, 114). Nedostatci privremenih cemenata manifestiraju se kod rubnog brtvljenja, s

vremenom se tope pa dolazi do mikropropuštanja i odcementiravanja protetskih radova koje pacijenti mogu potencijalno progutati ili aspirirati. Zato danas na tržištu postoje privremeni cementi s produljenim periodom upotrebe (npr. *Telio implant, Ivoclar Vivadent*) koji se najviše koriste u suvremenoj implantoprotetici. Spomenuti privremeni cementi olakšavaju liječenje mukozitisa i perimplantitisa čiji kirurški protokol zahtijeva direktan pristup radnom polju radi uklanjanja kontaminiranog područja oko implantata što se postiže jednostavnim uklanjanjem protetskog nadomjestka. Zahvati u estetskoj zoni predstavljaju najveći izazov radi postizanja prirodnog izgleda gingive oko implantoprotetskog rada, a u tome najveću ulogu ima upotreba provizorija koji su vijčanim pričvršćenjem direktno povezani s implantatom (115). Zahvaljujući vijčanom načinu pričvršćenja, u estetskoj zoni postoji mogućnost dodavanja ili smanjivanja obujma provizorija kako bi se dobio zadovoljavajući izlazni profil (111). S cementnim sustavima ne dobiva se jednaki ishod. Naime, konačni se rad cementira i zahtijeva cjelovito uklanjanje viška cementa jer periimplantitis u prednjoj regiji može dovesti do velikih estetskih problema, kao što je povlačenje gingive zbog prisutne upale što dovodi do ekspaniranja vrata implantata (116). Zato je važno postaviti rub protetskog rada submukozno i ne preduboko u mukožu (117). Nedavna istraživanja pokazala su da je kod 81 % zacementiranih implantoprotetskih radova, koji pokazuju kliničke i radiološke znakove periimplantitisa, uočena prisutnost suviška cementa ekstrakoronarno (118). U skladu s istraživanjima zaključak je sljedeći da zaostatni cement može biti predisponirajući faktor za razvoj periimplantitisa, pogotovo kod pacijenata koji u anamnezi imaju evidentirane periodontne bolesti (81, 82). Kako bi se izbjegle komplikacije povezane sa zaostatnim cementom u sulkusu, sve više kliničara preporuča implantoprotetske radove na vijčano pričvršćenje (119).

Tablica 1. Usporedba sustava na vijak i na cementiranje (8, 85, 120-126)

| PROBLEM                         | VIJKOM PRIČVRŠĆENE KRUNICE  | CEMENTIRANE KRUNICE  |
|---------------------------------|---|--|
| RIZIK OD PERIIMPLANTITISA       | + :smanjen rizik zbog izostanka zaostatnog cementa u sulkusu  | -: nakon cementiranja ,velika je mogućnost zaostatnog cementa u sulkusu što dovodi do periimplantitisa   |
| PUKNUĆA ILI „CHIPPING“ KERAMIKE | -: zbog postojanja vijčanog otvora na krunici, vijkom pričvršćene krunice slabije su i sklonije pucanju keramike  | + :tijekom petogodišnjeg razdoblja cementirane krunice na implantatima pokazale su značajno manje neuspjeha (4 %) od vijkom pričvršćenih (38 %)  |
| JEDNOSTAVNOST SKIDANJA KRUNICE  | + : lakše ih je detektirati i skinuti zbog postojanja vijčanog otvora koji je najčešće zatvoren kompozitom  | -: teže se uklanjaju jer zahtijevaju od kliničara da ih prepili, skine sa nadogradnje i na taj način uništi  |
| GUBITAK VIJKA                   | -:mnogo studija pokazuje povećanu sklonost gubitku vijka, a uzrok je u više faktora i ovisi o laboratorijskom odabiru komponenti i rukovanju istima                                 | + : gubitak nadogradnje je šest puta manji kod cementiranih samostalnih krunica  |
| GUBITAK PROTETSKOG NADOMJESTKA  | -: sukladno povećanoj sklonosti gubitku vijka, očekivan je i povećan gubitak krunice  | + : gubitak krunice tri je puta manji kod cementiranih krunica   |
| INTEROKLUZALNA UDALJENOST       | + : ograničene interokluzalne udaljenosti lakše se nadoknađuju vijčano pričvršćenim krunicama, iako je takvu komplikaciju bolje riješiti boljom implantacijom ili promjenom zagriža | -: za cementirane krunice potreban je veći interokluzalni prostor nego za vijkom pričvršćene krunice   |
| ESTETIKA                        | -: laboratorijska izrada zahtjevnija je u visokoestetskom smislu, naročito ako već postoji susjedni protetski nadomjestak   | + :dentalni tehničari mogu postići visoku estetiku jer nema pristupnog otvora za vijak   |
| KOREKCIJA NAGIBA                | -: teško se može ispraviti nagib implantata vijčano pričvršćenim krunicama  | + : ponekad su implantati u estetskoj zoni postavljeni pod određenim kutom te je zbog pristupnog otvora koji se nalazi na labijalnoj strani kontraindicirano vijčano pričvršćenju takvim je slučajevima jedino moguće izraditi krunicu za cementiranje |
| TROŠKOVI IZRADE                 | -: skuplja izrada zbog kompliciranijeg laboratorijskog postupka   | + : troškovi su manji  |

## **11. ZAKLJUČAK**

Suprastruktura u implantoprotetici može biti cementirana ili pričvršćena vijkom. Vijčano pričvršćenje omogućuje lako skidanje rada uslijed bioloških ili laboratorijski izrađenih komplikacija. Također, zbog nedostatka cementa ne dolazi do periimplantitisa. Međutim, estetika takvih radova kompromitirana je, često dolazi do pucanja keramike i popuštanja vijka kojeg je potrebno povremeno zatezati. Izrada vijčanih radova zahtijeva složeniju laboratorijsku izradu, a time i veće financijske troškove. Osim toga, mnogo je važniji precizan nagib i položaj implantata te dovoljna visina međučeljusnih odnosa.

S druge strane, cementiranje je jednostavnije, omogućava dobro rubno brtvljenje te visoku estetiku jer nema otvora za vijak. Laboratorijska je izrada jednostavnija, a time i financijski prihvatljivija. Manja je mogućnost popuštanja vijka kao i gubitak istog. Nagib i položaj implantata mogu imati određena odstupanja. Nedostatak je nemogućnost skidanja rada uslijed određenih komplikacija, te pojava periimplantitisa zbog zaostatnog cementa. U suvremenoj implantoprotetici koriste se privremeni cementi za dulji period uporabe koji se lako uklanjaju iz sulkusa i omogućavaju skidanje radova uslijed komplikacija bez da se uništi laboratorijski izrađen rad.

Zaključak je da oba sustava pričvršćenja imaju svoje prednosti i mane, no manje komplikacija pokazuju radovi pričvršćeni privremenim cementima za dulji period uporabe zbog lakšeg odstranjivanja i čišćenja suprastruktura koje bi trebalo provoditi barem jednom godišnje.

## **12. LITERATURA**

1. Knežević G. Osnove dentalne implantologije. Zagreb: Školska knjiga; 2002. 95 pp.
2. Ajay VS. Clinical Implantology. 1st ed. Gurgaon: Elsevier India; 2013. p.3
3. Laney WR, Tolman DE, Keller EE, Desjardins RP, Van Roekel NB, Brånemark PI. Dental implants: tissue-integrated prosthesis utilizing the osseointegration concept. Mayo Clin Proc. 1986;61(2):91-7.
4. Temmer K, Plasaj H. IMTEC mini implantati – za dugotrajnu stabilizaciju potpunih proteza. Hrvatski stomatološki vjesnik. 2007;14(1):13-4.
5. Bešlić A, Radić T, Pelivan I. Pokrovne proteze retinirane prečkama na implantatima– prikaz slučaja. Sonda. 2012;13(23):60-5.
6. Dulčić N. Pričvršćivanje implantoprotetskih radova. Sonda. 2013;14(26):38-40.
7. Wittneben JG, Millen C, Bragger U. Clinical performance of screw- versus cement-retained fixed implant-supported reconstructions – a systematic review. Int J Oral Maxillofac Implants. 2014;29(S):84-98.
8. Nissan J, Narobal D, Gross O, Ghelfen O, Chausnu G. Long-term outcome of cemented versus screw-retained implant-supported partial restorations. Int J Oral Maxillofac Implants. 2011;26(5):1102-7.
9. Berroeta E, Zabalegui I, Donovan, Chee W. Dynamic Abutment: a method of redirecting screw access for implant-supported restorations: technical details and a clinical report. J Prosthet Dent. 2015;113(6):516-9.
10. Lang NP, Lindhe J. Klinička parodontologija i dentalna implantologija, prema 5. engleskom izdanju. Zagreb: Nakladni zavod Globus; 2010. 1340 pp.
11. Rodríguez X, Vela X, Calvo-Guirado JL, Nart J, Stappert CF. Effect of platform switching on collagen fiber orientation and bone resorption around dental implants: a preliminary histologic animal study. Int J Oral Maxillofac Implants. 2012;27(5):1116-22.
12. Bouri A Jr, Bissada N, Al-Zahrani MS, Faddoul F, Nouneh I. Width of keratinized gingiva and the health status of the supporting tissues around dental implants. Int J Oral Maxillofac Implants. 2008;23(2):323-6.
13. Rosenstiel S, Land M, Fujimoto J. Contemporary Fixed Prosthodontics. 5th ed. St Louis: Mosby; 2015. 888 pp.



14. Dal Carlo L, Pasqualini ME, Carinci F, Mondani PM, Fanali S, Vannini F et al. A retrospective study on needle implants positioned in the posterior inferior sector: surgical procedure and recommendations. *Annals of Oral and Maxillofacial Surgery*. 2013;1(2):16.
15. Tarnow D, Elian N, Fletcher P, Froum S, Magner A, Cho SC, et al. Vertical distance from crest of bone to height of interproximal papilla between adjacent implants. *J Periodontol*. 2003;74(12):1785-8.
16. Krhen J, Canjuga I, Jerolimov V, Krhen T. Mjerenje stabilnosti implantata vrši se šest tjedana nakon implantacije. *Acta Stomatol Croat*. 2008;43(1):45-51.
17. Donschie MJ Jr. *Titanium: A technical guide*. 2nd Ed. Materials Park: ASM International; 2000. 381 pp.
18. Živko Babić J, Jerolimov V. *Metali u stomatološkoj protetici*. Zagreb: Školska knjiga; 2005. p.126-8.
19. Čatović A, Jerolimov V, Živko-Babić J, Carek V, Dulčić N, Lazić B. Titan u stomatologiji. *Acta Stomatol Croat*. 1998;32(2):351-65.
20. Apratim A, Eachempati P, Salian KKK, Singh V, Chhabra S, Shah S. Zirconia in dental implantology: A review. *J Int Soc Prev Community Dent*. 2015;5(3):147-56.
21. Cho JD, Shin JC, Kim HL, Gerelmaa M, Yoon HI, Ryoo HM et al. Comparison of the Osteogenic Potential of Titanium and Modified Zirconia Based Bioceramics. *Int J Mol Sci*. 2014;15(3):4442-52.
22. Tetè S, Zizzari V, De Carlo A, Sinjari B, Gherlone E. Macroscopic and microscopic evaluation of a new implant design supporting immediately loaded full arch rehabilitation. *Ann Stomatol (Roma)*. 2012;(2):44-50.
23. Liu Y, Wang J. Influences of microgap and micromotion of implant–abutment interface on marginal bone loss around implant neck. *Arch Oral Biol*. 2017;83:153-160.
24. Aparna IN, Dhanasekar B, Lingeswar D, Gupta L. Implant crest module: A review of biomechanical considerations. *Indian J Dent Res*. 2012;23(2):257-63.
25. Sahiwal IG, Woody RD, Benson BW, Guillen GE. Macro Design Morphology of Endosseous Dental Implants. *J Prosthet Dent*. 2002;87(5):543-51.
26. Krolo I, Zadavec D. *Dentalna radiologija*. Zagreb: Medicinska naklada; 2016. 348 pp.
27. Tyndall DA, Price JB, Tetradis S, Ganz SD, Hildebolt C, Scarfe WC. Position statement of the American Academy of Oral and Maxillofacial Radiology on selection criteria for

- the use of radiology in dental implantology with emphasis on cone beam computed tomography. *Oral Surg Oral Med Oral Pathol Oral Radiol.* 2012;113(6):817-26.
28. Mitrović ZM, Tadić AJ. Cone beam computer tomography in implant dentistry. *Med Pregl* 2017;70 (3-4):107-10.
  29. Sethi A, Kaus T. *Practical implant dentistry.* 2nd ed. London: Quintessence publishing; 2012. p.208-211
  30. Granić M, Katanec D. Praćenje cijeljenja dentalnih implantata. *Sonda.* 2007/8(14/15):72-4.
  31. Zuhr O, Hürzeler M. *Estetska, Parodontna plastična i implantološka kirurgija.* 1.izd. Zagreb: Quintessence Publishing; 2011. 872 pp.
  32. Wolf HF, Rateitschak – Plüss EM, Rateitschak KH. *Parodontologija stomatološki atlas.* 1.izd. Zagreb: Naklada Slap; 2009.
  33. Gabrić D, Katanec D. Elevacija dna maksilarnog sinusa. *Acta Stomatol Croat.* 2007;41(1):57-65.
  34. Krhen J. Kirurški postupci podizanja dna sinusa (sinus lifting) s ugradnjom usatka u području gornje čeljusti. *Acta Stomatol Croat.* 2005;39(3):257-8.
  35. Jensen OT. *The sinus bone graft.* 2nd ed. Chicago: Quintessence Publishing Co. Inc.; 2006.
  36. Scacchi M. The development of the ITI dental implant system part 1: A review of the literature. *Clin Oral Impl Res.* 2000;11(S1):8-21.
  37. Živko Babić J, Stilinović B, Gašparac I, Jakovac M, Pandurić J, Katuranić M. Aerobna mikroflora subgingivnog područja protetskih pacijenata s implantatima. *Acta Stomatol Croat.* 2002;36(4):433-9.
  38. Ferreira A, Peñarrocha-Diago M, Pradiés G, Sola-Ruiz MF, Agustín-Panadero R. Cemented and screw-retained implant-supported single-tooth restorations in the molar mandibular region: A retrospective comparison study after an observation period of 1 to 4 years. *J Clin Exp Dent.* 2015;7(1):89-94.
  39. Živko Babić J, Stilinović B, Gašparac I, Jakovac M, Pandurić J, Katuranić M. Aerobna mikroflora subgingivnog područja protetskih pacijenata s implantatima. *Acta Stomatol Croat.* 2002;36(4):433-9.

40. Pokrowiecki R, Mielczarek A, Zaręba T, Tyski S. Oral microbiome and peri-implant diseases: where are we now? *Ther Clin Risk Manag.* 2017;29(13):1529-42.
41. Wolfart S, Harder S, Reich S, Sailer I, Weber V. Implantoprotetika –koncept usmjeren na pacijenta. 1.izd. Zagreb: Media Ogled; 2015. 712 pp.
42. Pita MS, Anchieta RB, Barao VA, Garcia IR Jr, Pedrazzi V, Assuncao WG. Prosthetic platforms in implant dentistry. *J Craniofac Surg.* 2011;22(6):2327- 31.
43. Levine LR, Clem SD III; Wilson GT, Higginbotham F, Solnit G. Multi- center retrospective analysis of the ITI implant system used for single-tooth replacements: Results of loading for 2 or more years. *Int J Oral Maxillofac Implants.* 1999;14(4):516-20.
44. Nishioka RS, Vasconcellos LGO, Nishioka LNBM. External hexagon and internal hexagon in straight and offset implant placement: strain gauge analysis. *Implant Dent.* 2009;18(6):512-20.
45. Macedo JP, Pereira J, Vahey BR, Henriques B, Benfatti CAM, Magini RS et al. Morse taper dental implants and platform switching: The new paradigm in oral implantology. *Eur J Dent.* 2016;10(1):148-54.
46. Shafie HR, White BA. Different Implant–Abutment Connections [Internet]. *Pocketdentistry*; 2015 Jan 3 [cited 2017 September 7]. Available from: <http://pocketdentistry.com/4-differentimplant-abutment-connections/>
47. Binnon PP. The effect of implant/abutment hexagonal misfit on screw joint stability. *Int J Prosthodont.* 1996;9(6):149-60.
48. Rečani B. Utjecaj mehanizma fiksacije nadomjestka na biološku stabilnost implantoprotetskog sustava – mikrobiološka analiza (doktorski rad). Zagreb: Sveučilište u Zagrebu, Stomatološki fakultet; 2013. p.22-3.
49. Dibart S, Warbington M, Su MF, Skobe Z. In vitro evaluation of the implant-abutment bacterial seal: The locking taper system. *Int J Oral Maxillofac Implants.* 2005;20(5):732–7.
50. Ding TA, Woody RD, Higginbottom FL, Miller BH. Evaluation of the ITI Morse taper implant/abutment design with an internal modification. *Int J Oral Maxillofac Implants.* 2003;18(6):865–72.

51. Tripodi D, D'Ercole S, Iaculli F, Piattelli A, Perrotti V, Iezzi G. Degree of bacterial microleakage at the implant-abutment junction in Cone Morse tapered implants under loaded and unloaded conditions. *J Appl Biomater Funct Mater*. 2015;13(4):367-71.
52. Jansen VK, Conrads G, Richter EJ. Microbial leakage and marginal fit of the implant-abutment interface. *Int J Oral Maxillofac Implants*. 1997;12(5):527-40.
53. O'Mahony A, MacNeill SR, Cobb CM. Design features that may influence bacterial plaque retention: A retrospective analysis of failed implants. *Quintessence Int*. 2000;31(4):249-56.
54. Persson LG, Lekholm U, Leonhardt A, Dahlén G, Lindhe J. Bacterial colonization on internal surfaces of Brånemark system implant components. *Clin Oral Implants Res*. 1996;7(2):90-5.
55. Annibaldi S, Bignozzi I, Cristalli MP, Graziani F, La Monaca G, Polimeni A. Periimplant marginal bone leel: A systematic review and meta-analysis of studies comparing platform switching versus conventionally restored implants. *J Clin Periodontol*. 2012;39(11):1097-113.
56. Lazzara RJ, Porter SS. Platform switching: a new concept in implant dentistry for controlling postrestorative crestal bone levels. *International Journal of Periodontics & Restorative Dentistry*. 2006;26(1):9-17.
57. Al-Nawas B, Kämmerer PW, Morbach T, Ophoven F, Wagner W. Retrospective clinical evaluation of an internal tube-in-tube dental implant after 4 years, with special emphasis on peri-implant bone resorption. *Int J Oral Maxillofac Implants*. 2011;26(6):1309-16.
58. Schnutenhaus S. Opskrba bezube gornje čeljusti prema konceptu all-on-six. *Quintessence Int*. 2015;11:85-95.
59. Misch CE. *Contemporary implant dentistry*. 3rd ed. St Louis: Mosby Elsevier; 2008. p.92-103
60. Geng JP, Tan KB, Liu GR. Application of finite element analysis in implant dentistry: a review of the literature. *J Prosthet Dent*. 2001;85(6):585-98.
61. Höcker H. Materijali za implantate-istraživanje za postizanje biokompatibilnosti. *Polimeri*. 2000;21:72-80.
62. Shafie H, Obeid G. Principles of attachment selection for implant-supported overdentures and their impact on surgical approaches. *SROMS*. 2011;19(6):55-72.

63. Davarpanah M, Martinez H, Kebir M, Tecucianu JF. Priručnik dentalne implantologije. Zagreb: In.Tri; 2006. p.130-31
64. Grunder U. Implantati u estetskoj zoni: terapijski koncept korak po korak. 1.izd. Zagreb. Quintessence publishing; 2016. p.755-58
65. Shafie HR. General information about implant abutments, In: Shafie HR, editor. Clinical and laboratory manual of dental implant abutments. 1st ed. Hoboken: Wiley Blackwell; 2014. p. 17-22.
66. Kotick PG, Blumenkopf B. Abutment selection for implant restorations. Inside Dentistry. 2011;7(7):76-9.
67. Nishioka RS, de Vasconcellos LG, de Melo Nishioka GN. Comparative strain gauge analysis of external and internal hexagon, Morse taper, and influence of straight and offset implant configuration. Implant Dent. 2011;20(2):24-32.
68. Shin HM, Huh JB, Yun MJ, Jeon YC, Chang BM, Jeong CM. Influence of the implant-abutment connection design and diameter on the screw joint stability. J Adv Prosthodont. 2014;6(2):126-32.
69. Lee JH, Cha HS. Screw loosening and changes in removal torque relative to abutment screw length in a dental implant with external abutment connection after oblique cyclic loading. J Adv Prosthodont. 2018;10(6):415-21.
70. Čatović A, Komar D, Čatić A. Klinička fiksna protetika 1 – Krunice. 1.izd. Zagreb: Medicinska naklada; 2015. 200 pp.
71. Čatović A. Klinička fiksna protetika–ispitno štivo. Zagreb: Stomatološki fakultet Sveučilišta u Zagrebu; 1999. p.141
72. Jerolimov i sur. Osnove stomatoloških materijala, Zagreb; 2005. p.113-23.
73. Mehulić K i sur. Dentalni materijali. 1.izd. Zagreb: Medicinska naklada; 2017. p.227-40.
74. Zelić M. Konvencionalno vs. adhezivno cementiranje fiksnoprotetskih radova [master's thesis]. Zagreb: Stomatološki fakultet Sveučilišta u Zagrebu; 2016. p.8-9.
75. Pegoraro TA, da Silva NR, Carvalho RM. Cements for use in esthetic dentistry. Dent Clin North Am. 2007;51(2):453-71.
76. Radovic I, Monticelli F, Goracci C, Vulicevic ZR, Ferrari M. Self-adhesive resin cements: a literature review. J Adhes Dent. 2008;10(4):251-8.

77. Rodriguez LC, Saba JN, Chung KH, Wadhvani C, Rodrigues DC. In vitro effects of dental cements on hard and soft tissues associated with dental implants. *J Prosthet Dent.* 2017;118(1):31-5.
78. Naumova EA, Roth F, Geis B, Baulig C, Arnold WH, Piwowarczyk A. Influence of Luting Materials on the Retention of Cemented Implant-Supported Crowns: An In Vitro Study. *Materials (Basel).* 2018;28;11(10). pii: E1853.
79. O'Brien. *Dental materials and their selection.* 4.izd. Quintessence Publishing Co.; 2008; p. 134-60.
80. Linkevicius T, Vindasiute E, Puisys A, Peciuliene V. The influence of margin location on the amount of undetected cement excess after delivery of cement-retained implant restorations. *Clin Oral Implants Res.* 2011;22(12):1379-84.
81. Linkevicius T, Vindasiute E, Puisys A, Linkeviciene L, Maslova N, Puriene A. The influence of the cementation margin position on the amount of undetected cement. A prospective clinical study. *Clin Oral Implants Res.* 2013;24(1):71-6.
82. Pette GA, Ganeles J, Norkin FJ. Radiographic appearance of commonly used cements in implant dentistry. *Int J Periodontics Restorative Dent.* 2013;33(1):61-8.
83. Lennartz A, Dohmen A, Bishti S, Fischer H, Wolfart S. Retrievability of implant-supported zirconia restorations cemented on zirconia abutments. *J Prosthet Dent.* 2018;120(5):740-6.
84. Da Silva JD, Kazimiroff J, Papas A, Curro FA, Thompson VP, Vena DA. Practitioners Engaged in Applied Research and Learning (PEARL) Network Group. Outcomes of implants and restorations placed in general dental practices: a retrospective study by the Practitioners Engaged in Applied Research and Learning (PEARL) Network. *J Am Dent Assoc.* 2014;14(7):704-13.
85. Wittneben JG, Millen C, Brägger U. Clinical performance of screw- versus cement-retained fixed implant-supported reconstructions — a systematic review. *Int J Oral Maxillofac Implants.* 2014;29(Suppl):84-98.
86. Sailer I, Mühlemann S, Zwahlen M, et al. Cemented and screw-retained implant reconstructions: a systematic review of the survival and complication rates. *Clin Oral Implants Res.* 2012;23(Suppl 6):163-201.

87. Nueesch R, Conejo J, Mante F, Fischer J, Märtin S, Rohr N, Blatz MB. Loading capacity of CAD/CAM-fabricated anterior feldspathic ceramic crowns bonded to one-piece zirconia implants with different cements. *Clin Oral Implants Res.* 2019;30(2):178-86.
88. Wadhvani C, Chung KH. Effect of modifying the screw access channels of zirconia implant abutment on the cement flow pattern and retention of zirconia restorations. *J Prosthet Dent.* 2014;112(1):45-50.
89. Wadhvani C, Hess T, Pineyro A, Chung KH. Effects of abutment and screw access channel modification on dislodgement of cement-retained implant-supported restorations. *Int J Prosthodont.* 2013;26(1):54-6.
90. Reclaru, L, Meyer, J.M. Study of corrosion between a titanium implant and dental alloys. *J. Dent.* 1994;22(3):159–68.
91. Lee JH, Cha HS. Screw loosening and changes in removal torque relative to abutment screw length in a dental implant with external abutment connection after oblique cyclic loading. *J Adv Prosthodont.* 2018;10(6):415-21.
92. Adell R, Lekholm U, Rockler B, Branemark PI. A 15-year study of osseointegrated implants in the treatment of the edentulous jaw. *Int J Oral Surg.* 1981;10(6):387–416.
93. Branemark PI, Adell R, Breine U, Hansson BO, Lindstrom J, Ohlsson A. Intraosseous anchorage of dental prostheses. I. Experimental studies. *Scand J Plast Reconstr Surg.* 1969;3(2):81–100.
94. Buser D, Schenk RK, Steinemann S, Fiorellini JP, Fox CH, Stich H. Influence of surface characteristics on bone integration of titanium implants. A histomorphometric study in miniature pigs. *J Biomed Mater Res.* 1991;25(7):889–902.
95. Wittneben JG, Joda T, Weber HP, Bragger U. Screw retained vs. cement retained implant-supported fixed dental prosthesis. *Periodontol 2000.* 2017;73(1):141–51.
96. Prasad KD, Shetty M, Bansal N, Hegde C. Platform switching: An answer to crestal bone loss. *J of Dent Implants.* 2011;1(1):13-7.
97. Choquet V, Hermans M, Adriaenssens P, Daelemans P, Tarnow DP, Malevez C. Clinical and radiographic evaluation of the papilla level adjacent to single-tooth dental implants. A retrospective study in the maxillary anterior region. *J Periodontol.* 2001;72(10):1364–71.
98. Shadid R, Sadaqa N. A comparison between screw- and cement-retained implant prostheses. A literature review. *J Oral Implantol.* 2012;38(3):298–307.

99. Salvi GE, Bragger U. Mechanical and technical risks in implant therapy. *Int J Oral Maxillofac Implants*. 2009;24(Suppl):69–85.
100. Grunder U, Gracis S, Capelli M. Influence of the 3-D boneto-implant relationship on esthetics. *Int J Periodontics Restorative Dent*. 2005;25(2):113-9.
101. Buser D, Martin W, Belser UC. Optimizing esthetics for implant restorations in the anterior maxilla: anatomic and surgical considerations. *Int J Oral Maxillofac Implants*. 2004;19(Suppl):43–61.
102. Vindasiute E, Puisys A, Maslova N, Linkeviciene L, Peciuliene V, Linkevicius T. Clinical factors influencing removal of the cement excess in implant-supported restorations. *Clin Implant Dent Relat Res*. 2015;17(4):771–8.
103. Al-Omari WM, Shadid R, Abu-Naba'aL, Massoud BE. Porcelain fracture resistance of screw-retained, cement-retained, and screw-cement-retained implant-supported metal ceramic posterior crowns. *J Prosthodont*. 2010;19(4):263-73.
104. Gapski R, Neugeboren N, Pomeranz AZ, Reissner MW. Endosseous implant failure influenced by crown cementation: a clinical case report. *Int J Oral Maxillofac Implants*. 2008;23(5):943–6.
105. Ramer N, Wadhvani C, Kim A, Hershman D. Histologic findings within peri-implant soft tissue in failed implants secondary to excess cement: report of two cases and review of literature. *N Y State Dent J*. 2014;80(2):43–6.
106. Abichandani SN, Nadiger R, Kavlekar AS. Abutment selection, designing, and its influence on the emergence profile: A comprehensive review. *Eur J Prosthodont*. 2013;1(1):1-10.
107. Recani B, Dulcic N, CimicS, Catic A. Periodontal pathogens in screw and cement retained prosthetic appliances. *Annu Res Rev Biol*. 2014;15(4):2450-61.
108. Lewis S, Beumer J 3rd, Hornburg W, Moy P. The 'UCLA' abutment. *Int J Oral Maxillofac Implants*. 1988;3(3):183–9.
109. Taylor TD, Agar JR. Twenty years of progress in implant prosthodontics. *J Prosthet Dent*. 2002;88(1):89–95.
110. Zembic A, Kim S, Zwahlen M, Kelly JR. Systematic review of the survival rate and incidence of biologic, technical, and esthetic complications of single implant abutments supporting fixed prostheses. *Int J Oral Maxillofac Implants*. 2014;29(Suppl):99–116.



111. Chee W, Jivraj S. Screw versus cemented implant supported restorations. *Br Dent J.* 2006;201(8):501–7.
112. Wittneben JG, Weber HP. *ITI Treatment Guide: Extended Edentulous Spaces in the Esthetic Zone.* 1st ed. Berlin: Quintessenz Verlags-GmbH; 2012.
113. Hebel KS, Gajjar RC. Cement-retained versus screw-retained implant restorations: achieving optimal occlusion and esthetics in implant dentistry. *J Prosthet Dent.* 1997;77(1):28–35.
114. Michalakis KX, Hirayama H, Garefis PD. Cement-retained versus screw-retained implant restorations: a critical review. *Int J Oral Maxillofac Implants.* 2003;18(5):719-28.
115. Chen ST, Buser D. Clinical and esthetic outcomes of implants placed in postextraction sites. *Int J Oral Maxillofac Implants.* 2009;24(Suppl):186–217.
116. Vindasiute E, Puisys A, Maslova N, Linkeviciene L, Peciuliene V, Linkevicius T. Clinical factors influencing removal of the cement excess in implant-supported restorations. *Clin Implant Dent Relat Res.* 2015;17(4):771–8.
117. Agar JR, Cameron SM, Hughbanks JC, Parker MH. Cement removal from restorations luted to titanium abutments with simulated subgingival margins. *J Prosthet Dent* 1997;78(4):43-7.
118. Wilson TG Jr. The positive relationship between excess cement and peri-implant disease: a prospective clinical endoscopic study. *J Periodontol.* 2009;80(9):1388-92.
119. Derks J, Schaller D, Hakansson J, Wennstrom JL, Tomasi C, Berglundh T. Effectiveness of implant therapy analyzed in a Swedish population: prevalence of periimplantitis. *J Dent Res.* 2016;95(1):43-9.
120. Lemos CA, de Souza Batista VE, Almeida DA, Santiago Júnior JF, Verri FR, Pellizzer EP. Evaluation of cement-retained versus screw-retained implant-supported restorations for marginal bone loss: A systematic review and meta-analysis. *J Prosthet Dent.* 2016;115(4):419-27.
121. Millen C, Brägger U, Wittneben JG. Influence of prosthesis type and retention mechanism on complications with fixed implant-supported prostheses: a systematic review applying multivariate analyses. *Int J Oral Maxillofac Implants.* 2015;30(1):110-24.
122. Weber HP, Sukotjo C. Does the type of implant prosthesis affect outcomes in the partially edentulous patient? *Int J Oral Maxillofac Implants.* 2007;22(Suppl):140-72.

123. Abrahamsson I, Berglundh T, Glantz PO, Lindhe J. The mucosal attachment at different abutments. An experimental study in dogs. *J Clin Periodontol.* 1998;25(9):721-7.
124. Shadid RM, Abu-Naba'a L, Al-Omari WM, Asfar KR, El Masoud BM. Effect of an occlusal screw-access hole on the fracture resistance of permanently cemented implant crowns: a laboratory study. *Int J Prosthodont.* 2011;24(3):267-9.
125. Bonfante EA, Almeida EO, Lorenzoni FC, et al. Effects of implant diameter and prosthesis retention system on the reliability of single crowns. *Int J Oral Maxillofac Implants.* 2015;30(1):95-101.
126. Schoenbaum TR, McLaren EA. Retrieval of a defective cement-retained implant prosthesis. *Compend Contin Educ Dent.* 2013;34(9):692-6.

## **13. ŽIVOTOPIS**

Ivana Vučetić rođena je 10.listopada, 1984. godine u Zagrebu. Nakon završene II. Gimnazije u Zagrebu, 2003. godine upisala je Stomatološki fakultet Sveučilišta u Zagrebu gdje je i diplomirala 2009.godine. Pripravnički staž u trajanju od godine dana odradila je u Domu zdravlja Zagrebačke županije. Godine 2011. počinje raditi u polivalentnoj stomatološkoj ordinaciji u Donjoj Bistri gdje radi i danas. Sudjeluje na mnogim domaćim i inozemnim kongresima te praktičnim tečajevima.