

# Primjena privremenih akrilatnih proteza tijekom oseintegracijskog perioda

---

**Anđukić Mužić, Sanja**

**Professional thesis / Završni specijalistički**

**2020**

*Degree Grantor / Ustanova koja je dodijelila akademski / stručni stupanj:* **University of Zagreb, School of Dental Medicine / Sveučilište u Zagrebu, Stomatološki fakultet**

*Permanent link / Trajna poveznica:* <https://um.nsk.hr/um:nbn:hr:127:632068>

*Rights / Prava:* [Attribution-NonCommercial 4.0 International/Imenovanje-Nekomercijalno 4.0 međunarodna](#)

*Download date / Datum preuzimanja:* **2025-01-26**



*Repository / Repozitorij:*

[University of Zagreb School of Dental Medicine Repository](#)





Sveučilište u Zagrebu  
Stomatološki fakultet

Sanja Anđukić Mužić

**PRIMJENA PRIVREMENIH AKRILATNIH  
PROTEZA TIJEKOM  
OSEOINTEGRACIJSKOG PERIODA**

POSLIJEDIPLOMSKI SPECIJALISTIČKI RAD

Zagreb, 2020.

Rad je ostvaren u Zavodu za mobilnu protetiku Stomatološkoga fakulteta Sveučilišta u Zagrebu.

Naziv poslijediplomskoga specijalističkog studija: Dentalna implantologija

Mentor: doc. dr. sc. Samir Čimić, dr. med. dent., Zavod za mobilnu protetiku, Stomatološki fakultet Sveučilišta u Zagrebu

Lektorica hrvatskoga jezika: Jasminka Salamon, prof.

Lektor engleskoga jezika: Matija Hefler, mag. educ. philol. angl. et ital.

Sastav Povjerenstva za ocjenu poslijediplomskoga specijalističkog studija:

1. doc. dr. sc. Josip Kranjčić, predsjednik
2. doc. dr. sc. Samir Čimić, član
3. doc. dr. sc. Marko Granić, član

Sastav Povjerenstva za obranu poslijediplomskoga specijalističkog studija:

1. doc. dr. sc. Josip Kranjčić, predsjednik
2. doc. dr. sc. Samir Čimić, član
3. doc. dr. sc. Marko Granić, član
4. doc. dr. sc. Maja Žagar, zamjena

Datum obrane rada: \_\_\_\_\_

Rad sadržava: 60 stranica

1 tablicu

13 slika

1 CD

Rad je vlastito autorsko djelo, koje je u potpunosti samostalno napisano, uz naznaku izvora drugih rabljenih dokumenata i autora. Osim ako nije drukčije navedeno, sve ilustracije (tablice, slike i dr.) u radu izvorni su doprinos autorice poslijediplomskoga specijalističkog rada. Autorica je odgovorna za pribavljanje dopuštenja za uporabu ilustracija koje nisu njezin izvorni doprinos, kao i za sve eventualne posljedice koje mogu nastati zbog nedopuštenoga preuzimanja ilustracija, odnosno propusta u navođenju njihova podrijetla.

Zahvala

Najljepše zahvaljujem svom dragom mentoru doc. dr. sc. Samiru Čimiću na nesebičnoj pomoći, iznimnoj susretljivosti i strpljivosti tijekom izrade ovoga rada.

Hvala Andrejki i Aciki.

Hvala mojoj obitelji.

## **Sažetak**

### **PRIMJENA PRIVREMENIH AKRILATNIH PROTEZA TIJEKOM OSEOINTEGRACIJSKOG PERIODA**

Dentalni implantati postali su uvriježen način sanacije djelomične i potpune bezubosti. Postoji više načina izrade konačnoga protetskoga rada, a koji će se primijeniti, ovisi o situaciji u pojedinoga pacijenta i načinu rada kliničara. U većini se slučajeva čeka završetak razdoblja oseointegracije kako bi se izradio konačan protetski nadomjestak. Oseointegracija jest strukturna i funkcijska veza između dentalnoga implantata i kosti. Tijekom oseointegracijskoga razdoblja pacijenta treba opskrbiti privremenim protetskim radom. Ovi nadomjestci moraju zadovoljiti estetsku ulogu, funkcijsku ulogu (ravnomjeran prijenos žvačnih sila) i psihosocijalnu ulogu. Privremeni su nadomjestci, dakle, vrsta protetskoga rada koji se izrađuje iz estetskih, funkcijskih i psiholoških razloga za određeno vrijeme – do predaje konačnoga protetskoga rada. Postoji više vrsta privremenih nadomjestaka, a mogu se podijeliti u fiksne i mobilne. Od materijala koji služe za izradu privremenih proteza najčešće se upotrebljava akrilat (polimetil metakrilat). Tako načinjene proteze pokazuju dobra estetska i mehanička svojstva, jednostavne su za rukovanje, imaju dobru retenciju, a i procedura je izrade jednostavna. Pravilnom polimerizacijom akrilata postižu se njegova najbolja svojstva. No ako se dogode određene pogreške tijekom ovoga procesa, mogu se očitovati loša svojstva akrilata. Osim od akrilata, proteze se mogu izraditi i od drugih materijala, najčešće od poliamida. Danas je moguća izrada i digitalnim tehnologijama (CAD/CAM i 3D ispis).

**Ključne riječi:** akrilat; bezubost; oseointegracija; proteza

## **Summary**

### USE OF TEMPORARY ACRYLIC REMOVABLE DENTURES DURING OSSEOINTEGRATION PERIOD

Dental implants became a common way for rehabilitation of partial and complete edentulism. There are several types of definitive denture fabrication, which depend on the situation of the individual patient and the clinician's approach. In most cases final denture is made at the end of the osseointegration period. Osseointegration represents structural and functional connection between dental implants and the bone. During osseointegration period, the patient should be provided with temporary prosthodontic substitute. Such temporary substitutes must satisfy aesthetics, function (uniform transfer of masticatory forces) and its psychosocial role. Temporary substitutes are a type of prosthodontic replacement that is made for aesthetic, functional and psychological purposes for some period of time until the submission of the definitive prosthodontic treatment. There are several types of temporary substitutes, which can be divided in fixed and removable. Acrylic (polymethyl methacrylate) is the most commonly used material for the fabrication of temporary removable dentures. Such dentures provide good aesthetics and mechanical properties, easy handling, good retention and a simple fabrication procedure. Its best properties are achieved with proper acrylics polymerization. On the other hand, when certain errors occur during this process, they may result in poor acrylic properties. Beside acrylics, removable dentures can also be made from other materials, the most common being polyamide. Today, removable dentures can also be made using digital technologies (CAD/CAM and 3D printing).

**Keywords:** acrylics; edentulism; osseointegration; removable denture

## SADRŽAJ

1. UVOD .....	1
2. PROTEZE .....	3
2.1. Potpune proteze .....	5
2.1.1. Tijek izrade potpune proteze.....	6
2.1.2. Predaja proteze.....	10
2.2. Djelomične proteze.....	10
3. MATERIJALI .....	15
3.1. Akrilati.....	16
3.1.1. Topla polimerizacija.....	18
3.1.2. Hladna polimerizacija.....	19
3.1.3. Svjetlosna polimerizacija .....	19
3.1.4. Mikrovalna polimerizacija .....	20
3.2. Poliamidi.....	20
3.3. Akrilatna proteza poduprta metalnim skeletom.....	22
3.4. Digitalne tehnologije izrade baze proteze.....	22
4. OSEOINTEGRACIJA DENTALNIH IMPLANTATA .....	24
5. PLANIRANJE IMPLANTOPROTETSKE TERAPIJE .....	27
5.1. Anamneza .....	28
5.2. Klinički pregled .....	28
5.3. Radiološka dijagnostika.....	29
6. PRIVREMENI RADOVI TIJEKOM OSEOINTEGRACIJSKOG PERIODA.....	32
6.1. Vrste privremenih nadomjestaka .....	34
6.1.1. Mobilni privremeni nadomjestci.....	34
6.1.2. Fiksni privremeni nadomjestci.....	37
6.2. Imedijatno opterećenje implantata.....	38
7. TEHNIKA IZRADE PRIVREMENE PROTEZE.....	40
7.1. Podlaganje .....	44
8. RASPRAVA.....	47
9. ZAKLJUČAK .....	51
10. LITERATURA.....	53
11. ŽIVOTOPIS .....	59

## **Popis skraćenica**

PMMA – polimetil metakrilat

PDI – protetsko dijagnostički indeks

MMA – metil metakrilat

CH<sub>2</sub> – metilenska skupina

CAD – računalom potpomognuto oblikovanje (engl. *Computer Aided Design*)

CAM – računalom potpomognuta izrada (engl. *Computer Aided Manufacturing*)

MI – maksimalna interkupidacija

RKP – retrudirani kontaktni položaj

VDO – vertikalna dimenzija okluzije

2D – dvodimenzionalni

3D – trodimenzionalni

CBCT - *Cone Beam* kompjutorizirana tomografija

RTG – rendgen





Zbog raznih fizioloških ili patoloških procesa prije i poslije gubitka zuba dolazi do resorpcije kosti. Rehabilitacija opsežno resorbirane čeljusti implantatima jest izazov za kliničare, kako u izvedbi konačnoga rada, tako i u opskrbi pacijenta u razdoblju do izrade završnoga rada. To vrlo osjetljivo razdoblje, u kojem pacijent mora biti zbrinut privremenim radom, traje obično od 2 mjeseca do 6 mjeseci, a može i dulje, što ovisi o položaju implantata i stanju okolne kosti. U tome razdoblju pacijent mora potpuno funkcionirati, stoga je nužno privremenim radom zadovoljiti i estetski i psihološki profil pacijenta.

Mnogo su godina kliničari nastojali u alveolarni greben ugraditi najduže moguće implantate. Da bi to postigli, razvili su mnogobrojne složene tehnike za povećanje volumena kosti u koju bi se smjestili implantati. Te složene kirurške tehnike često prate komplikacije, zbog čega se pristupilo ugradnji kratkih dentalnih implantata, koji smanjuju rizik interferencije s anatomskim strukturama, primjerice s alveolarnim živcima i maksilarnim sinusom. Međutim, upravo zbog smanjene kontaktne površine između implantata i kosti ili zbog preopterećenja izazvanog prevelikom omjerom kruna – implantat, ti kratki dentalni implantati povezivali su se s neuspjehom.

Pozicija implantata pokazala se jednim od najvažnijih čimbenika za postizanje dugotrajnoga i zadovoljavajućega protetskog rezultata. Noviji razvoj oralnih implantata usmjeren je na njihov dizajn, vrstu materijala i površinu samoga implantata. Neki autori predviđaju da će se implantologija usmjeriti na razvoj kirurških i protetskih tehnika, no gledano iz perspektive pacijenta – najvažnije je postizanje optimalnoga protetičkog rješenja (1).

U razdoblju oseintegracije pacijent treba biti osposobljen za svakodnevno funkcioniranje. Treba izraditi privremeni nadomjestak koji je u biološkom, funkcijskom i estetskom skladu s tkivima koja ga okružuju te omogućiti nesmetani prijelaz na nadomjestak nošen implantatima. Svrha ovoga poslijediplomskog specijalističkog rada jest pružiti uvid u uporabu akrilatnih proteza kao privremenoga rješenja tijekom implantoprotetske terapije.



Proteze su nadomjestci koji se izrađuju za svaku čeljust pojedinačno kada nedostaje određeni broj zuba ili svi zubi. Prema broju zuba koji nedostaju, proteze mogu biti potpune (totalne), kojima se nadomješta gubitak svih zuba i djelomične (parcijalne), kojima se nadomješta djelomičan gubitak zuba (2). Potpune proteze najčešće se izrađuju od akrilata, dok su djelomične većinom izrađene kao kombinacija akrilata poduprta metalnom konstrukcijom, ali mogu biti i samo od akrilata.

Prednosti mobilnih protetskih radova jesu dobra estetika, lakoća i brzina izrade, ekonomičnost i jednostavan popravak ili zamjena. Takve su proteze u biološkom i funkcijskom skladu s okolnim tkivima usne šupljine. Mogući nedostaci ovakvih nadomjestaka jesu teška prilagodba pacijenta na protezu, mehaničke ozljede i smanjena retencija te ispadanje tijekom nošenja.

Pacijentima nerijetko teško pada odluka o ekstrakciji zuba, a kad se radi o estetskoj zoni, proživljavaju veliki stres i anksioznost (3). Važnu ulogu u ovakvim slučajevima ima privremena proteza, koju pacijent upotrebljava sve do dobivanja konačnoga rada. Posebnu vrstu mobilnih nadomjestaka čine proteze koje se upotrebljavaju tijekom oseintegracijskoga razdoblja. Ti se nadomjestci mogu planirati i izraditi prije ekstrakcije zuba, za vrijeme cijeljenja postekstrakcijske rane, prije ugradnje implantata ili odmah nakon implantacije (4). Predviđeni su da povećaju estetsku i funkcijsku komponentu te da budu slični konačnomu rješenju.

O situaciji u ustima ovisi koja će se vrsta mobilnoga ili fiksnoga privremenog nadomjestka izraditi. Kad je riječ o potpunoj bezubosti, izrađuju se privremene potpune akrilatne proteze, a ako se radi o djelomičnoj bezubosti, različite vrste djelomičnih proteza mogu se izraditi od različitih materijala. Koja će se vrsta privremene proteze izraditi, ovisi o anatomskim oblicima, o željama pacijenta te njegovim financijskim mogućnostima. Važnu ulogu pri odluci o izboru privremenih nadomjestaka ima područje u kojem zubi nedostaju, to jest radi li se o estetski važnom području – frontalnom segmentu zubnoga luka ili o lateralnom segmentu.

Vrlo često u izradi proteza upotrebljava se akrilat, i to ponajprije zbog dobrih estetskih svojstava, mehaničkih osobina i jednostavnosti rukovanja. Najčešće rabljeni akrilatni polimer jest polimetil metakrilat (PMMA) (5).

Karakteristike privremenih akrilatnih proteza jesu dobra retencija, estetika, neinvazivnost i relativno jednostavna procedura izrade (3).

## **2.1. Potpune proteze**

Potpune proteze jesu one koje nadomještaju gubitak svih zuba u zubnome luku. Potpuna je bezubost ireverzibilno stanje koje smanjuje kvalitetu života. Oralno zdravlje utječe na žvakanje, nutritivnu i opće zdravlje. Prema kriterijima Svjetske zdravstvene organizacije, bezubi pacijenti smatraju se fizički oštećenima, onesposobljenima te hendikepiranima zbog nemogućnosti adekvatnog govorenja i mastikacije (6). Iako je prevalencija potpune bezubosti u razvijenim zemljama u konstantnom opadanju, ona još uvijek ostaje jedan od glavnih dentalnih problema u starijoj populaciji (7). Emami i sur. (8) govore da je, ovisno o državi, 15 – 54,7 % osoba starijih od 65 godina bezubo.

Osnovu ležišta gornje potpune proteze čine bezubi alveolarni greben i nepce. Osnova donje čeljusti jest samo bezubi greben. Premda potpune proteze ne mogu biti zadovoljavajuća zamjena za nedostatak prirodnih zuba, one su i dalje najčešći način rehabilitacije potpuno bezubih pacijenata (9). Još donedavno potpuna gornja i/ili donja proteza bile su prvi plan terapije bezubih pacijenata. Godine 2002. odbor protetičara odlučio je da će prvi izbor terapije bezubog mandibularnog grebena biti pokrovna proteza retinirana dvama implantatima (10).

Rehabilitacija potpunom protezom ipak ostaje jedna od najpopularnijih i tradicionalnih protetskih terapija za bezube pacijente koji imaju sistemske, anatomske ili financijske limite. Uspješnost tretmana pacijenata s potpunim protezama ovisna je o dobi pacijenta, njegovu psihološkom profilu, prilagodljivosti, prethodnim iskustvima uporabe proteza, očekivanjima i stavovima te o anatomskim modalitetima čeljusti (11).

Alveolarni nastavak (*processus alveolaris*) jest onaj dio čeljusti u kojem su smješteni zubi. Gubitkom zuba on gubi svoju funkciju i zbog svoje neaktivnosti, jer je prekinuta njegova opskrba krvlju, nestaje. Dolazi do resorpcije kosti uzrokovane čimbenicima aktivacije osteoklasta, prostaglandinima i humanim stimulirajućim čimbenicima resorpcije. Resorpcija preostalog grebena fenomen je koji opisuje dugotrajnu pregradnju alveolarne kosti poslije ekstrakcije zuba. Ona je najintenzivnija u prvih 6 mjeseci, no nastavlja se i poslije, iako mnogo sporije i slabijim intenzitetom (11). Idealni uvjeti značili bi jednoliko očuvan greben, ali kako se ekstrakcija svih zuba ne obavlja istodobno, dolazi do nejednolike resorpcije grebena, izraženije u donjoj čeljusti. Povezuje se i sa sistemskim stanjima, kao što je starost pacijenta, osteoporoza, menopauza i spol (11).

Osim što individualno varira od pojedinca do pojedinca, resorpcija ovisi i o prethodnom stanju zuba. Ako su zubi bili paradontozni, zbog čega je veći dio alveole resorbiran, konačna atrofija

mnogo je veća nego poslije ekstrakcije neparodontoznih zuba (2). Resorpcija se događa u vertikalnom i horizontalnom smjeru. Dakle, osim gubitka vertikalne dimenzije kosti dolazi i do gubitka horizontalne dimenzije čeljusti. No vertikalna su i horizontalna resorpcija različite. U gornjoj je čeljusti unutrašnja (nepčana) koštana građa kompaktnija, što umanjuje resorpciju s te strane, a u donjoj je čeljusti gušća građa vanjske koštane strukture, zbog čega je smjer resorpcije obratan od onoga u gornjoj. Posljedica toga može biti prebacivanje okluzije iz klase I u klasu III, odnosno promjena normokluzije u progeniju. To rezultira naginjanjem interalveolarne linije lingvalno, što dodatno otežava uspostavljanje pravilnih međučeljusnih odnosa (2).

Metoda izrade dentalne proteze ostala je više-manje nepromijenjena posljednjih 80-ak godina, otkad je izumljen PMMA 1936. godine (12). Iako se polako uvode načini izrade potpunih proteza digitalnom tehnologijom – CAD-CAM i 3D ispisom, konvencionalni je način izrade i dalje najčešći.

Konvencionalna izrada potpune proteze uključuje laboratorijske faze i faze u ordinaciji doktora dentalne medicine. Taj proces uključuje obično 5 kliničkih susreta do izrade konačnoga rada (13).

### **2.1.1. Tijek izrade potpune proteze**

Nakon ugradnje implantata treba što prije pacijenta opskrbiti privremenim radom, tj. mobilnom protezom, koja mu omogućuje nesmetano funkcioniranje u tome osjetljivom razdoblju zarastanja mekih i tvrdih tkiva. Tijek izrade privremenih proteza sličan je tijeku izrade konačnih proteza. Započinje uzimanjem anatomskih otisaka.

Prvi otisak izvodi se alginatom ili kojim od gumastih materijala u konfekcijskoj žlici. Svi oni pripadaju elastičnim materijalima koji se poslije učvršćivanja lako vade iz usta. Alginat je ireverzibilni hidrokolid, materijal za otiske koji kemijskom reakcijom prelazi iz sol-stanja u gel-stanje. Kad prijeđe u gel-stanje, ne može se vratiti u prvobitno sol-stanje. Glavni je sastojak alginata alginska kiselina, koja se dobiva iz morskih alga. Alginat sadržava dihidrat kalcijeve, kalijeve, natrijeve i amonijeve soli alginske kiseline. Kad otopine tih soli dođu u dodir s vodom, stvara se elastični gel. Miješanjem praška s vodom nastaje kalcijev alginat. Tako uzet otisak prikazuje detaljno samo ležište za proteznu bazu, aktivnost okolnih mišića te nabore sluznice.

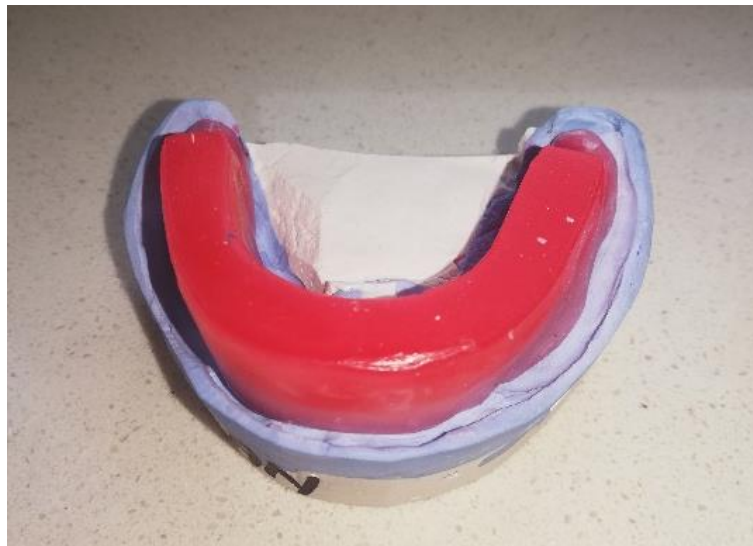Izlijevanje modela u sadri lagan je i ekonomičan postupak (14). Na modelu izlivenom u prvome otisku izrađuje se individualna žlica, koja služi za izvođenje funkcijskoga otiska. Uputno je

izraditi dva modela pa jedan služi kao dijagnostički model, a na drugome se izrađuje individualna žlica.

Funkcijski otisak služi za precizno otiskivanje ležišta proteze i za oblikovanje rubova. Tako se određuju fiziološke granice, veličina ležišta te ostale komponente koje utječu na stabilnost proteze i njezinu nesmetanu uporabu.


Za izvođenje funkcijskoga otiska primjenjuje se tehnika mukodinamičkog otiska, kojom se oblikuju rubovi proteze funkcijskim kretnjama koje moraju biti umjerene. Funkcijski otisak izvodi se u dvjema fazama. Prva faza obuhvaća oblikovanje rubova na individualnoj žlici, a druga je faza nanošenje otisnoga materijala na čitavu površinu žlice (15). Otisak se izvodi uz pasivne kretnje koje provodi doktor dentalne medicine te uz aktivne kretnje koje čini pacijent. Mukodinamičkim otiskom sa selektivnim pritiskom postiže se da baza proteze u funkciji selektivno opterećuje tkiva ležišta, uz optimalnu stabilnost i retenciju (16).

Međučeljusni odnosi određuju se pomoću zagriznih šablona koje se izrađuju na radnome modelu (Slika 1.). Zagrizne šablone ne smiju se pomaknuti za vrijeme određivanja međučeljusnih odnosa. Određivanje međučeljusnih odnosa jednostavnije je ako u objema čeljustima postoje zubi, koji osiguravaju taj odnos. To se pogotovo odnosi na zube u lateralnom segmentu, koji definiraju visinu okluzije.



Slika 1. Zagrizna šablona na radnome modelu

Prijenos modela čeljusti u artikulatork provodi se pomoću obraznoga luka (Slika 2.).



Slika 2. Obrazni luk

Artikulatori su mehaničke naprave koje se sastoje od gornjeg i donjeg dijela, što nose sadrene odljeve čeljusti; mehaničkoga zgloba koji simulira mandibularne kretnje; incizalnoga kolčića, koji drži određenu visinu okluzije i incizalnoga tanjurića, koji zajedno s kolčićem simulira prednje vođenje (Slika 3.).

Svrha je rada u artikulatoru simulirati pacijentove temporomandibularne zglobove, žvačne mišiće, ligamente, gornju i donju čeljust i neuromuskularni mehanizam koji određuje kretnje mandibule (17).

Na taj se način reproduciraju međučeljusni odnosi u centričnoj relaciji / maksimalnoj interkuspidaciji te svim kretnjama mandibule radi studija okluzije prirodnih zuba, dijagnostike disfunkcije žvačnoga sustava, planiranja i izrade svih vrsta protetskih nadomjestaka (17).

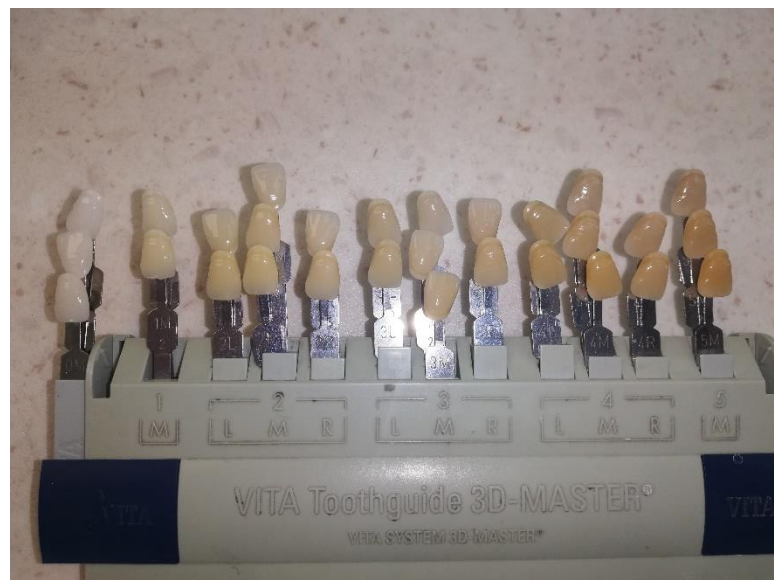

Slika 3. Model postavljen u artikulator



Pravilan odabir boje izazov je za svakoga terapeuta. Postoje različite metode određivanja boje, ali sve se mogu svrstati u dvije osnovne skupine: vizualne i instrumentalne. Budući da je vizualna percepcija boje zbroj fiziološkoga i psihološkog odgovora na podražaj, nepredvidiva je i subjektivna.

Boja umjetnih zuba odabire se pri dnevnome svjetlu pomoću ključa boja, a treba biti usklađena s bojom očiju, kose i kože te s dobi pacijenta. Također je važno osvjetljenje, kut promatranja, promatračeva temeljna sposobnost razlikovanja boja i njegovo iskustvo. Ova je metoda subjektivna i ovisi o ograničenjima ključa boja (Slika 4.).



Slika 4. Ključ boja

Radi što objektivnijega određivanja boje razvijeni su instrumenti za tu svrhu (kolorimetri, spektrometri, spektrofotometri i digitalne kamere) (18).

Zubi se u protezu postavljaju prema pravilima za postavljanje zuba. Bitno je postići dobru stabilnost te optimalnu mišićnu i okluzijsku ravnotežu (19).

Početna točka za postavljanje zuba jest tzv. neutralna zona proteze, u kojoj je mišićni i bukalni pritisak na zube uravnotežen. Neutralni prostor omeđen je gornjim i donjim bezubim alveolarnim grebenima, jezikom, usnama i obrazima. S vremenom zbog gubljenja zuba i

alveolarnoga grebena okolni mišići zauzimaju novonastali prostor. Taj se gubitak neutralnoga prostora kompenzira odabirom užih zuba u stražnjem dijelu, stoga potpuna proteza ne ometa normalnu mišićnu funkciju, već mišićne sile pridonose njezinoj stabilizaciji (19, 20).

Zubi se postavljaju u položaj koji je najbliži položaju prirodnih zuba, a za postavljanje zuba u protezu treba slijediti pravila (pravilo jezičnoga i neutralnog prostora, pravilo estetike i fonacije, statička pravila, pravilo artikulacijske ravnoteže te pravilo interkuspidacije) (19).

Pošto su zadovoljena sva pravila postavljanja zuba, obavlja se proba proteze u vosku u pacijentovim ustima. Kontrolira se visina okluzije, duljina i položaj zuba. Potom se ispituje centralna okluzija i statika proteze. Ako su zadovoljeni navedeni parametri, proteza se vraća u laboratorij na konačnu izradu.

U slučajevima djelomične ozubljenosti vrlo je važno precizno odrediti međučeljusne odnose, što je znatno lakše ako su preostali zubi u interkuspidaciji.

### **2.1.2. Predaja proteze**

Pacijent dobiva protezu koja je prethodno dezinficirana. Baza proteze napravljena je tako da ne pritišće tkivo gdje su ugrađeni implantati, čime se omogućuje pravilno cijeljenje struktura. Pacijent se upućuje u važnost održavanja oralne higijene te higijene proteze (21).

Preporučuju se sredstva za čišćenje akrilatnih proteza. S pacijentom se dogovara termin kontrolnoga pregleda.

S obzirom na karakter privremenosti, postavlja se pitanje podlaganja privremenih proteza.

## **2.2. Djelomične proteze**

Izazov u izradi djelomičnih proteza jest sačuvati funkciju, estetiku te minimalnu invazivnost prema preostalim zubima i podupirućim tkivima.

Djelomične proteze primjenjuju se kad nedostaje određeni broj zuba, a izrađuju se tako da ih pacijent može sam izvaditi iz usta. Dakle, primjenjuju se kad postoji razlog zbog kojega je nemoguće napraviti fiksni nadomjestak, a u novije vrijeme i kao privremene proteze pri ugradnji implantata tijekom oseintegracije. Čimbenici koji se moraju uzeti u obzir pri izboru terapijskoga rješenja jesu broj zuba, njihov topografski razmještaj i biološka vrijednost

uporišnih zuba, stanje preostalih zuba i okolnih tkiva, životna dob pacijenta, higijenske navike, tj. sposobnost pacijenta da održava adekvatnu oralnu higijenu, te ekonomski aspekt (22).

Na izradu parcijalne proteze treba se odlučiti kad je riječ o gubitku većeg broja zuba i okolnoga tkiva (defekti sluznice i kosti) te kad nije moguća izrada fiksnoga protetskog rada. Takva se proteza oslanja i retinira na preostale zube i/ili fiksne protetske radove, a s druge strane djelomično na okolna tkiva (sluznicu, alveolarnu kost).

Prednost je parcijalne proteze u minimalno invazivnom postupku njezine izrade te u brzom postupku. Stoga je vrlo praktična i kao privremeno rješenje po ugradnji implantata, dok se čeka oseointegracija. Produlji li se zbog čega vrijeme čekanja izrade konačnoga rada, proteza se može podložiti, pa postaje bolja i stabilnija (23).

Djelomična bezubost podrazumijeva mnoge kombinacije broja i razmještaja preostalih zuba i bezubih dijelova, što rezultira potrebom za njihovom klasifikacijom radi dijagnosticiranja i planiranja. Ne postoji klasifikacija koja bi zadovoljila sve mogućnosti (24). Vrlo su rašireni Kennedyjeva metoda klasifikacije i Applegateova pravila za primjenu Kennedyjeve klasifikacije.

Po topografskoj klasifikaciji po Kennedyju se djelomično ozubljeni lukovi klasificiraju u 4 klase prema kriteriju odnosa slobodnih prostora i preostalih zuba u čeljusti.

- Klasa I jesu slučajevi obostrano skraćenih zubnih lukova.
- Klasa II podrazumijeva jednostrano skraćen zubni luk.
- Klasa III obuhvaća bezubi prostor (umetnuto sedlo) koji se nalazi u lateralnom segmentu.
- Klasa IV obuhvaća bezubi prostor frontalno koji je smješten ispred preostalih stražnjih zuba (22).

Applegate predviđa osam pravila koja pomažu primjeni Kennedyjeve klasifikacije u mnogim kompleksnim slučajevima. Međutim, i to je nedovoljno za pojedine komplicirane slučajeve.

Protetsko dijagnostički indeks (PDI) jest klasifikacijski sustav koji dijeli djelomičnu bezubost prema 5 kriterija – lokacija, bezubo područje, zdravlje preostalih zuba, okluzijska shema te stanje preostalog grebena, čime se olakšava donošenje odluka u planiranju terapije.

Postoji više vrsta djelomičnih proteza. Svima su zajednički umjetni zubi koji zamjenjuju nedostajuće prirodne. Razlikuju se po materijalima koji podržavaju umjetne zube i retiniraju protezu u ustima (25). Klasična djelomična akrilatna proteza sastoji se od baze proteze, koja nadomješta izgublenu kost i meka tkiva, umjetnih zuba i žičanih kvačica kojima se proteza retinira na preostale zube. Takve se proteze nude kao privremeno rješenje do izrade konačnoga protetskog rada. Naime, one nemaju stabilnost pa se lako odižu, a kvačice svojim pomicanjem mogu oštetiti prirodne zube na koje se naslanjaju te dodatno izazivati pojavu karijesa, oštećenje parodonta, a u konačnici mogu i rasklimati zube. Mana je takvih proteza i vidljivost žičanih kvačica.

U upotrebi su i djelomične akrilatne proteze poduprte metalnim skeletom.

U novije vrijeme primjenjuju se poliamidne proteze (tzv. najlon proteze). Ovaj materijal zamjenjuje metalni skelet te se primjenjuje kao privremeno rješenje do izrade konačnoga rada. Termoplastični materijali za dentalne proteze Valplast (Valplast Int. Corp., SAD) i Flexiplast (Bredent, Njemačka) uvedeni su u dentalnu medicinu 50-ih godina. Oba materijala pripadaju poliamidnim materijalima (25).

Prilikom izrade djelomične proteze mora se paziti da njezini specifični konstrukcijski elementi ne ugroze cilj terapije ili da ne uzrokuju nove poremećaje u stomatognatom sustavu, što će se postići pravilnim odnosom dijelova proteze prema tkivima usne šupljine.

Problematika je djelomične proteze u prijenosu i razmještanju žvačnoga opterećenja. Prijenos žvačnoga tlaka provodi se odgovarajućim konstrukcijskim elementima pa se, prema načinu opterećenja tkiva u funkciji, proteze dijele na gingivalne, dentalne (parodontalne) i gingivodentalne.

Gingivalne djelomične proteze svojim konstrukcijskim elementima opterećuju sluznicu, a preko nje i koštani fundament. Čisto gingivno podupiranje indicirano je samo onda kad stanje zuba i kinetika proteze ne dopuštaju opterećivanje preostalih zuba. Gingivalno podupiranje primjenjuje se kad je prognoza preostalih prirodnih zuba loša i kad se očekuje njihovo vađenje, a izrađene proteze najčešće služe kao privremene (26). Baza se gingivalne proteze prilikom opterećenja sliježe u smjeru sluznice, što prilikom dugotrajnoga opterećenja može uzrokovati njezinu upalu, hipertrofiju i resorpciju kosti. Tada se i retencijski elementi (kvačice) smještaju u niži položaj i gube svoju funkciju. Iako se dio sila prenosi preko kvačice na zub, to opterećenje nije dentoaksijalno, a to znači ni dentalno.

Djelomične proteze s dentalnim opterećenjem prenose žvačne sile na zubne strukture i njihov parodont, a baza proteze ne sliježe se prema sluznici, što osiguravaju elementi stabilizacije među kojima je upirač osnovni element. Prognoza je parodontno poduprte djelomične proteze dobra. U takvu pristupu planiranju i izradi djelomične proteze ne očekuje se prekomjerno opterećenje tkiva ležišta (26).

Proteze s gingivodentalnim opterećenjem prenose žvačni tlak istovremeno na sluznicu i na zube. Ovakvo dvovrsno opterećenje može biti pretežno dentalno ili pretežno gingivalno. Kod planiranja djelomične proteze uvijek se teži postići dentalno opterećenje. Zub najbolje podnosi dentoaksijalno opterećenje, no specifičan smjer i poredak dezmodontnih vlakana omogućuje neutralizaciju sila iz drugih smjerova tako da se svakoj sili stvori protusila. Svaka sila koja djeluje kao tlak bit će pretvorena u vlak. Raspodjela sila postiže se hidraulički, promjenom volumena krvnih žila.

Bitan dio u planiranju djelomične proteze jest rad s paralelometrom, kojim se:

- određuje najpovoljniji smjer uvođenja i vađenja proteze, a teži se smjeru koji je najbliži okomitom na okluzijske plohe i smjeru koji će omogućiti estetski smještaj retencijskih i uporišnih elemenata
- pronalazi i ucrtava zajednički protetski ekvator retencijskih zuba
- mjeri udaljenost vrha retencijskoga kraka kvačice od protetskoga ekvatora
- otkrivaju potkopani predjeli
- određuju zubi koje treba preoblikovati.

Nakon preliminarnog planiranja zubi se pripremaju u skladu s postavljenim planom. Pri izboru smjera namještanja proteze moraju se paralelizirati i potkopana mjesta na tkivima bezubih grebenova. Ta potkopana mjesta mogu ometati ili onemogućiti namještanje proteze.

Smjer namještanja povoljan je ako omogućuje uvođenje proteze u usta preko izbočenja zuba, nagnutih zuba i potkopanih područja bez oštećenja. Vertikalni je smjer namještanja proteze najpovoljniji, a određuje se postavljanjem modela na stolić paralelometra u nultom položaju, pri čemu je okluzijska ravnina paralelna sa stolićem ili horizontalnom ravninom. Tako određen smjer namještanja proteze, koji je okomit na okluzijsku ravninu, omogućuje lako namještanje proteze (26).

Vertikalni smjer namještanja često nije moguće primijeniti. To je slučaj kad potkopana područja na zubima ne omogućuju ispravan smjer ručica kvačica, kad su prednji ili bočni zubi nagnuti

lingvalno i kad su svi preostali zubi nagnuti u istome smjeru. Radi pronalaženja najpovoljnijega smjera namještanja model se može neznatno nagibati mezijalno, distalno, desno ili lijevo (26).

### **3. MATERIJALI**

Stomatološki su materijali svi oni koji se upotrebljavaju u različitim stomatološkim zahvatima, bez obzira na to jesu li za stalnu ili privremenu upotrebu u ustima pacijenta, kao i svi materijali koji se rabe u zubotehničkim laboratorijima tijekom izrade nadomjestaka (27).

Procjenjujući stomatološke materijale u odnosu na okolna tkiva usne šupljine, znamo da su bitne ove njihove karakteristike: da traju što dulje, da obavljaju svoju funkciju, da im je promjenjivost što manja, da su biokompatibilni, tj. da imaju sposobnost inertnoga ponašanja u organizmu i da su netoksični za pacijenta, terapeuta i tehničara. Moraju se upotrebljavati materijali koji ne smiju izazivati alergije, koji ne iritiraju okolna tkiva te koji nisu mutageni i kancerogeni.

Materijali koji se rabe za izradu proteza moraju biti otporni na velike žvačne sile te dovoljno rigidni da raspodjeljuju te sile ravnomjerno, a da pritom očuvaju potporna tkiva od oštećenja i održavaju stabilnu okluziju. Lomovi su najčešće uzrokovani žvačnim silama (21).

### **3.1. Akrilati**

Već je spomenuto da su najčešće upotrebljavani materijali za izradu proteza akrilati. Brojna su svojstva koja moraju posjedovati akrilatne smole za primjenu u stomatološkoj protetici. Od mehaničkih svojstava to su zadovoljavajuća elastičnost, čvrstoća i tvrdoća. Fizikalno-kemijska svojstva uključuju netopljivost materijala u usnoj šupljini i slabu difuziju njegovih sastojaka u okolno tkivo, malu apsorpciju vode, malu specifičnu težinu, neutralni okus i miris te dimenzijsku stabilnost. Jedan od temeljnih zahtjeva jest biokompatibilnost poliakrilata s tkivom usne šupljine. Estetska svojstva akrilatnih smola vrlo su prihvatljiva. One posjeduju i dobra radna svojstva: bezopasne su i jednostavne pri obradi i rukovanju, a tijekom polimerizacije odvija se s visokom iskoristivošću.

Posebno je važno da količina zaostatnoga monomera bude malena. Akrilatne smole imaju i prihvatljivu cijenu. Ove umjetne smole, kao i postupci njihova polimeriziranja, modificirane su posljednjih godina radi poboljšanja fizikalnih i radnih svojstava (27).

Polimeri za izradu baze proteze podijeljeni su u nekoliko vrsta ovisno o njihovu sastavu i postupku polimerizacije:

- Tip 1 – Toplo polimerizirajući polimeri
- Tip 2 – Hladno polimerizirajući polimeri
- Tip 3 – Termoplastične ploče, granule, prah



- Tip 4 – Svjetlosno polimerizirajući polimeri
- Tip 5 – Mikrovalno polimerizirajući polimeri (27).

Najčešće rabljeni polimeri za izradu baze proteze jesu PMMA koji se pripremaju od dvokomponentnih sustava. Jedna je komponenta praškasti PMMA, a druga je kapljevinna koja sadržava smjesu monomera metil-metakrilata (MMA), difunkcionalni monomer kao umreživač i inhibitor hidrokinon. Komponente se miješaju u odgovarajućem omjeru, a umreživanje se postiže toplom polimerizacijom (postupno zagrijavanje smjese do 343 K), hladnom polimerizacijom (autopolimerizacija – polimerizacija pri sobnoj temperaturi ili pri 313 K do 323 K) i mikrovalnom polimerizacijom (polimerizacija aktivirana mikrovalovima u mikrovalnoj pećnici) (5).

Za izradu proteza navedenim procesima polimerizacije upotrebljavaju se kivete s uložnim modelima koje se napune sadrom. Ovisno o načinu polimerizacije, upotrebljavaju se različite kivete: mjedene za toplinsku polimerizaciju, plastične za mikrovalnu, a za hladnu polimerizaciju kivete od nehrđajućeg čelika (5).

Negativna strana akrilata jest u neizreagiranom, tj. ostatnom monomeru (koji nepovoljno utječe na mehanička svojstva i sluznicu), a njegova je količina određena omjerom polimera i monomera u smjesi za umreživanje (28). Vrijednosti ostatnog monomera mogu biti od 0,2 do 0,5 % pri toploj polimerizaciji te do 5 % pri hladnoj polimerizaciji. Sadržaj monomera u polimeru pripremljenom autopolimerizacijom snižava se porastom temperature, dok se polimerizacijom u vodenoj kupelji pri konstantnoj temperaturi i s povećanim tlakom dobiva polimer s malo šupljina i s manjim sadržajem monomera (29). Hrapavost površine vrlo je bitna karakteristika jer može dovesti do obojenja te do kolonizacije bakterijama (30). Na koncentraciju monomera u polimeru utječe i količina monomera u smjesi za umreživanje. Razina ostatnog monomera može se znatno sniziti u akrilatnim mrežama zagrijavanjem pripravaka u vodi pri 310 K tijekom 1 – 2 dana (5).

Dodatkom nanopartikala poboljšavaju se mehanička svojstva akrilata. Jedan od najpoznatijih nanopartikala jest nanosilicij, čije su čestice malene, ali zato ima veliku površinu.

Ovisno o postupku aktivacije inicijatora radi nastanka slobodnih radikala postoji više vrsta polimerizacijskih postupaka (27).

### 3.1.1. Topla polimerizacija

Još uvijek najčešći način izrade baze mobilnih proteza jest toplinska polimerizacija. Ona znači da se akrilatno tijesto nastalo miješanjem PMMA praha i MMA kapljevine stavlja u suvišku u dvodijelni kalup (kivetu) (Slika 5.) ili se ubrizgava pod pritiskom u posebne kivete, a pritisak ostaje do kraja polimerizacijskog postupka.



Slika 5. Kiveta

Uobičajena topla polimerizacija s obzirom na trajanje postupka može biti kratkotrajna (do 2 sata), srednjega trajanja (2 – 6 h) i dugotrajna (6 – 14 h). Kivete se stavljaju u vodu sobne temperature u aparat za polimerizaciju. Voda u aparatu postupno se zagrijava, a pri porastu temperature aktivira se inicijator benzoil peroksid (na oko 70°C), kada se počinju stvarati slobodni radikali benzoil peroksida. Slobodni radikali dovode do rastvaranja dvostrukih veza između 2 C atoma MMA, čime su molekule spremne povezati se s drugim MMA molekulama i polimerskim lancem PMMA praha. Popratna pojava ove kemijske reakcije jest porast temperature u akrilatnom tijestu. Ta temperatura može dosegnuti i 200 °C. Kako monomer ključa na 100,3 °C, tako dolazi do isparavanja monomera prije negoli je bio polimeriziran. Posljedica je plinska poroznost protezne baze. Riječ je o pojavi nakupina mjehurića u debljim slojevima protezne baze. Ako se porast temperature vodene kupelji u aparatu zadrži na temperaturi od 70 °C barem pola sata, egzotermna reakcija neće izazvati ključanje monomera. Nakon tih pola sata temperatura vode može se postupno dizati. Pri temperaturi od 90 °C svi su

radikali stvoreni, a polimerizacijski postupak može biti dovršen pri 100 °C, što je bitan preduvjet da sve molekule MMA budu polimerizirane s PMMA prahom u jedinstveni polimerni lanac. Pri temperaturi od 100 °C postupak mora trajati barem pola sata. Opisani tijekom polimerizacijskog postupka traje oko 2 sata.

U takvim proteznim bazama ima oko 1,5 % do 2 % ostatnog monomera.

Najbolji je dugotrajni postupak pri kojem polimerizacija na temperaturi od 70 °C traje 6 – 7 sati, a na temperaturi od 100 °C 2 – 3 sata. Takvim načinom polimerizirane protezne baze imaju samo oko 0,1 % do 0,2 % monomera, te je proteza praktički potpuno polimerizirana (27).

### **3.1.2. Hladna polimerizacija**

Sastav ove vrste polimera sličan je PMMA materijalu za toplu polimerizaciju. Razlika je u aktivatoru, koji je kemijska tvar što se dodaje u monomer. Nazivaju ih hladno polimerizirajućim, autopolimerizirajućim ili kemijski aktiviranim polimerima. Najbolja se svojstva postižu polimerizacijom pri 40 do 50 °C. Aktivator je najčešće N-dimetil-para-toluidin, koji nakon miješanja polimerskoga praha i monomerske kapljevine djeluje na benzoil peroksid u PMMA prahu pa tako nastaju prvi radikali koji započinju daljnju polimerizaciju. Ovom polimerizacijom nastaje oko 5 % ostatnog monomera. Navedeni materijali nemaju dovoljnu jakost, ali niska cijena, rad pri sobnoj temperaturi i kratak proces rukovanja njihova je prednost. Hladno polimerizirajući akrilati najčešće se upotrebljavaju za podlaganja i reparaturu proteza u ordinaciji (27).

### **3.1.3. Svjetlosna polimerizacija**

Polimerizacija može biti aktivirana vidljivim svjetlom. U sastavu materijala nema metil-metakrilata, već se radi o akrilnom kopolimeru i akrilnom monomeru. Polimerizacija se odvija u aparatu opskrbljenu tungsten halogenim žaruljama koje daju svjetlo valne duljine 400 – 500 nm.

U ovakvih proteznih baza velika je elastična deformacija, pa se upotrebljavaju za tanje slojeve podlaganja proteznih baza ili, eventualno, kao alternativno sredstvo za proteze u ljudi alergičnih na metil-metakrilat (27).

### 3.1.4. Mikrovalna polimerizacija

Kod mikrovalne polimerizacije upotrebljavamo polimerne materijale koji se nakon miješanja praha i kapljevine stavljaju u posebne kivete. Takve se kivete stavljaju u mikrovalne pećnice. Polimerizacijski postupak traje oko 3 minute pri snazi od 500 W i frekvenciji od 2450 MHz. Ova je vrsta polimerizacije vrlo kvalitetna, protezna baza dimenzijski stabilna i ima razmjerno malo ostatnog monomera (0,3 – 0,6 %) (27).

U današnje vrijeme ipak ova metoda nije toliko raširena zbog česte pojavnosti poroziteta i skupoće procesa, iako sam proces značajno smanjuje vrijeme polimerizacije, zahtijeva manje opreme te omogućuje lakše čišćenje (31).

Prema Saravi i sur. (32), Tayu i sur. (33) i Ati i Yavuzylmazu (34), metoda polimerizacije, temperatura, ciklus polimerizacije i vrijeme skladištenja akrilatne smole mogu utjecati na pojavu rezidualnog monomera i citotoksičnosti nusprodukata.

Pravilna je polimerizacija od krucijalne važnosti da bi sam materijal pokazao svoja optimalna biološka i fizikalna svojstva. Rezidualni monomer i toksični kemijski produkti, kao formaldehid, metakrilna kiselina, benzoična kiselina, dibutil ftalat, fenil benzoat te fenilsalicilati, produkti su u proteznoj bazi kad polimerizacija nije potpuna. Ti se produkti otpuštaju u okolinu, to jest u oralnu šupljinu, zbog čega se pri njihovoj upotrebi moraju striktno poštivati propisana pravila.

Citotoksičnost zaostatnog monomera i ostalih komponenata ispituju se citotoksičnim testovima koji određuju toksičnu koncentraciju u testiranim materijalima i njihovo posljedično djelovanje na morfoloiju stanica, rast stanica, stupanj staničnoga oštećenja i enzimatsku aktivnost pojedinih stanica (35). Drugim riječima, ovaj test definira biokompatibilnost materijala i njegovih komponenata.

### 3.2. Poliamidi

Poliamidi su skupina sintetičkih materijala koja obuhvaća određene tipove termoplastičnih polimera generičkog naziva najlon (engl. *Nylon*) (Slika 6.). Ubrajaju se u skupinu elastičnih termoplastičnih materijala. Dobivaju se kondenzacijskim reakcijama između diamina i dibazične kiseline. Svojstva ovih materijala određena su brojem CH<sub>2</sub> grupa u diaminskom lancu i brojem ugljika u lancu dibazične kiseline, koji zajedno određuju prefiks najlona.

Sastavljeni su uglavnom od vlakana, koja se mogu podijeliti na alifatska, ciklofatska i aromatska (21).

Prvi pokušaji uporabe poliamida kao materijala za bazu proteze bili su 50-ih godina prošloga stoljeća. Zbog dobrih fizičkih i mehaničkih svojstava poliamida, uključujući veliku fleksibilnost, nisku gustoću, visoku otpornost na udarce, nisku apsorpciju vode i topljivost, mogu se upotrebljavati za izradu baze proteze. To su netoksični materijali s malom mogućnošću alergijskih reakcija, a relativno im je dobra i stabilnost boje.

Prednosti poliamidnih proteza jesu dobra estetika i nepostojanje rezidualnog monomera, pa se mogu primjenjivati i u pacijenata s alergijskom reakcijom na akrilate ili na metalnu konstrukciju. Sve navedeno postaje važno u slučajevima kad se čeka oseintegracija implantata ili u složenijim zahvatima kad je privremeni rad neophodan (3).

Glavni nedostaci poliamida kao materijala za bazu proteza odnose se na njihov nizak modul elastičnosti, savijanja i vlačne čvrstoće, nisko prijanjanje na podložnu masu proteze, nepostojanje kemijske veze s akrilatnim zubima i nemogućnost popravka (36). Navodi se i problem skupoće termoplastičnih materijala kao privremenog rješenja.

Na tržištu postoje brojni poliamidi koji se rabe u stomatologiji, primjerice Valplast, Ultimate, Vertex Thermosens, Deflex itd.

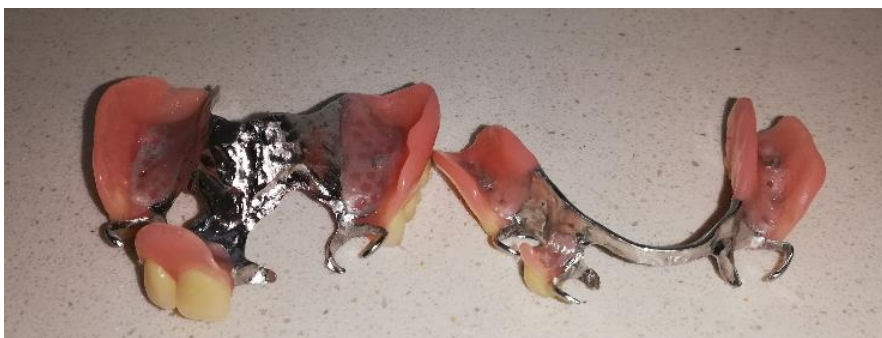

Slika 6. Materijal za poliamidne proteze

### 3.3. Akrilatna proteza poduprta metalnim skeletom

Od legura koje se rabe za izradu skeleta djelomičnih proteza najčešće se upotrebljavaju neplemenite legure na bazi kobalt-kroma (Slika 7.). One su u potpunosti zamijenile zlatne legure tip IV koje su se ranije upotrebljavale. Osim navedenih, rabe se i titan i plemeniti čelik.

Sve se više teži uporabi neplemenitih legura bez nikla zbog njegove povezanosti s nastankom alergijskih reakcija. Danas su u upotrebi slitine bez nikla (npr. Wironit ili Wironium). Prednosti uporabe neplemenitih slitina za lijevanje mobilnih protetskih nadomjestaka jesu u tome što su lakše, što imaju bolja mehanička svojstva, tj. vrlo su tvrde, čvrste i otporne na trošenje i visoke temperature, a sadržavanje kroma čini ih otpornima na elektromehaničku koroziju (37).



Slika 7. Djelomična akrilatna proteza poduprta metalnim skeletom

### 3.4. Digitalne tehnologije izrade baze proteze

Uvođenjem novih tehnologija, kao što je CAD/CAM, došlo je do velikih (pozitivnih) promjena u dentalnoj medicini. Primjena CAD/CAM-a započela je oko 1980., a danas je sastavni dio fiksne i mobilne protetike te implantoprotetike (38). Osim u implantološkoj praksi ova se tehnologija primjenjuje i za izradu potpunih proteza da bi se pojednostavile faze kliničke i laboratorijske izrade, smanjili troškovi i vrijeme izrade te poboljšao ishod terapije (11).

Faze izrade proteze zahtijevaju suradnju ordinacije i dentalnoga laboratorija, pa ponekad može doći i do pogrešaka izazvanih ljudskim faktorom. Stoga se sve više u proizvodnju dentalnih proteza uključuje CAD/CAM tehnologija. Digitalni podatci za tijek rada mogu se dobiti na različite načine (funkcijski otisak ili intraoralni skener). Ti se podatci prebacuju u softver, gdje se obrađuju, i čitav je proces digitaliziran. Ako se upotrebljava intraoralni skener, proteza se može izraditi bez konvencionalnoga otisnog postupka. Ova je procedura naročito prikladna za imedijatnu protezu koja se izrađuje prije ekstrakcije zuba jer su zubi često tako pomični da bi ih klasičan otisak mogao ekstrahirati (39). Takav digitalni način rada mogao bi pojednostaviti

proces izrade i reducirati sve prethodno spomenute faze: otiskivanje, izlivanje modela, postavljanje u artikulatork, vađenje iz kivete (39). 3D podatci iz računala prebacuju se u glodalicu i omogućena je izrada preciznoga završnog rada. Umjesto pet kliničkih faza u konvencionalnome načinu izrade, digitalni način podrazumijeva samo dvije faze: otisci, međučeljusni odnosi i izbor zuba jesu jedan susret terapeuta i pacijenta, a predaja gotove CAD/CAM dizajnirane proteze drugi susret. Ipak, treba napomenuti da takvo skraćivanje faza može dovesti do nepreciznosti i nezadovoljstva konačnim radom. Ovakvim, skraćenim, načinom mogu se izrađivati djelomične proteze (pogotovo privremene s manjom bazom), ali se njegova primjena još ne preporučuje za izradu potpune proteze.

Poteškoća koja se može javiti pri intraoralnome skeniranju jest da digitalni program na snimci mekoga tkiva otežano prepoznaje buduće granice proteze zbog funkcijskih kretnja i pomicanja tkiva (40).

Uz CAD/CAM tehnologiju izrade baze proteze, u današnje vrijeme moguća je izrada proteze 3D ispisom. Na tržištu postoje različiti 3D printeri, koji rade na raznim principima. Postupak izrade proteze tehnologijom 3D ispisa sličan je postupku CAD/CAM uređajima. Za potpune proteze treba uzeti funkcijski otisak. Njegovim skeniranjem dobivaju se digitalni podatci za obradu u odgovarajućem programu. Baza proteze izrađena 3D ispisom može se napraviti prije ili nakon određivanja međučeljusnih odnosa. Jedan od razloga slabije upotrebe 3D ispisanih potpunih proteza jest potreba kivetiranja nakon probe postave zuba u vosku – zubi se vežu za 3D ispisanu bazu proteze toplom ili hladnom polimerizacijom. Kao i kod konvencionalnoga načina izrade, izrada privremenih proteza (pogotovo s manjom bazom) olakšana je jer se potrebni podatci mogu dobiti intraoralnim skeniranjem.

#### **4. OSEOINTEGRACIJA DENTALNIH IMPLANTATA**



Suvremena dentalna implantologija osniva se na načelu oseintegracije. Svi se današnji implantacijski sustavi koriste titanom, uz napomenu da su istraživanja i modifikacije usmjereni na oblik implantata radi što boljšega prijenosa sila s implantata na okolnu kost. Obraća se pažnja i na površinu implantata, koja se na razne načine pokušava povećati (41).

Ugradnjom implantata u kost njegova je stabilnost mehaničke prirode, koja s vremenom opada.

No otprilike istodobno s gubitkom mehaničke stabilnosti razvija se biološka stabilnost, zahvaljujući biokompatibilnosti titana i hrapavoj površini dentalnih implantata. „Hrapava“ površina implantata jest pridjev iza kojega stoje desetljeća intenzivnoga istraživanja i eksperimentiranja s ciljem dobivanja površine implantata koji će optimalno reagirati s kosti. Posljednjih se godina znatno napredovalo u usavršavanju dizajna i površine implantata. Cilj je u što kraćem vremenu ostvariti što bolje urastanje vitalnih koštanih stanica u mikrostrukturu površine dentalnih implantata. Govorimo o srastanju dentalnih implantata s kosti, tj. o oseintegraciji. Tercijarna stabilnost nastupa nakon funkcionalne integracije i opterećenja dentalnih implantata, tj. nakon njihove izloženosti žvačnim silama (42). Dostizanje i održavanje stabilnosti implantata preduvjet je uspješne dugotrajnosti protetskih radova na oseintegriranim implantatima.

Primarna stabilnost postiže se ugradnjom implantata. Uglavnom je određena mehaničkim svojstvima alveolarne kosti, pod utjecajem je kirurške tehnike i dizajna implantata. Što je kost kompaktnija, primarna je stabilnost veća. Poštujući pravilo minimalno traumatičnoga kirurškog zahvata ugradnje implantata, stvara se manja ozljeda na mjestu implantacije, a time i prilika za brži proces oblikovanja nove kosti i mekih tkiva (21).

Kako bi se osigurala koštana integracija implantata, moraju se izbjegavati prekomjerne kretnje između implantata i kosti u fazi cijeljenja (43).

Nakon primarnoga cijeljenja govori se o sekundarnoj stabilnosti, koja je određena biološkim odgovorom na kiruršku traumu, stupnjem cijeljenja te materijalom implantata. Konačno, formiranje kosti i remodeliranje na površini implantata dovodi do povećanog stupnja dodira između kosti i implantata. U slučaju traumatske kirurgije, preopterećenja, infekcije i uporabe nekompatibilnih materijala za implantate, slijedi tkivni odgovor koji dovodi do resorpcije kosti i smanjenja stabilnosti implantata te vezivne inkapsulacije, što je neuspjeh u terapiji.

Klinički pristup za raščlambu ovih mehaničkih čimbenika u planiranju liječenja osniva se na definiranju opterećenja primijenjenog u skladu s geometrijskim čimbenicima opterećenja,

čimbenicima okluzijskog opterećenja, kao i u definiranju kapaciteta potpore u skladu s kost/implantat kapacitetom potpore, te tehnoloških čimbenika.

Preopterećenje različitih tipova protetskih radova nošenih implantatima najčešće je uzrokovano prekomjernim momentom izvrtnja ili savijanja. Moment izvrtnja definira se kao sila puta krak poluge. Što je veći krak poluge, veći je moment izvrtnja i veće je opterećenje. Premda same po sebi sile opterećenja mogu biti normalne veličine, da bi se spriječio moment izvrtnja, potrebno je opterećenje koje nema djelovanje poluge. Stoga se preporučuje osovinsko opterećenje implantata. Kada je opterećenje usmjereno uzduž osi implantata (osovinska sila), pritisak se ravnomjerno raspodjeljuje oko presjeka i navoja implantata, a implantat i okolna kost imaju visoki kapacitet opterećenja. Usmjeri li se opterećenje ili njegova komponenta transverzalno u odnosu na os implantata, doći će do momenta izvrtnja na implantatu. Funkcijske žvačne sile teško je predvidjeti i nadzirati jer njihov intenzitet i smjer ovise o pacijentu (44).

Bitno je prepoznati pacijente s bruksizmom jer se moguće sile na implantat/implantate kod bruksizma višestruko povećavaju. Često pacijenti nisu svjesni problema stiskanja i/ili škripanja zubima. Zato je jako bitno kod svake sumnje na bruksizam poštovati sva pravila izrade protetskih nadomjestaka na implantatima. U završnoj fazi izrade nadomjestka obvezno treba izraditi relaksacijsku udlagu. Ipak, usmjeravanje okluzijskoga kontakta prema središtu suzbija ova djelovanja. Prema tome, pomno razmatranje dizajna okluzijskih površina i oblika dodira važan je alat u ograničavanju sila izvrtnja na implantat i kost.

## **5. PLANIRANJE IMPLANTOPROTETSKE TERAPIJE**

### **5.1. Anamneza**

Prije započinjanja izrade bilo kojega protetskog nadomjestka treba uzeti opširnu anamnezu: pacijent iznosi pojedinosti svojega zdravstvenog stanja uključujući sadašnje i prijašnje bolesti, lijekove koje upotrebljava i alergije na pojedine supstance. Pažnju treba obratiti na kardiovaskularne bolesti, krvožilne bolesti, nekontrolirani dijabetes, terapiju bifosfonatima, imunosupresivima, radioterapiju u području glave i vrata, psihijatrijske bolesti te ovisnosti o drogama, alkoholu i pušenju. Boluje li pacijent od neke teže bolesti, treba se konzultirati s pacijentovim liječnikom u vezi s izradom privremene proteze. Bolesti koje otežavaju terapiju mobilnim protezama jesu Parkinsonova bolest, lichen planus, multipla skleroza i oralni pemfigoid. Anamnestički upitnik koji pacijent samostalno ispunjava u čekaonici izvrsna je osnova za daljnje razgovore. U medicinskoj anamnezi treba detaljno navesti podatke o pacijentovim općim bolestima i njihovu liječenju (45, 46).

Stomatološkom anamnezom dobiva se uvid u sadašnje stanje kompletnoga stomatognatog sustava. Ako je čeljust djelomično ili kompletno bezuba, zanimaju nas razlozi gubitka zuba. Procjenjujemo motivaciju pacijenta te otvorenost za suradnju s terapeutom. Nadasve je važno pacijentu objasniti dosege implantoprotetske terapije, moguće prednosti i nedostatke te proniknuti u psihološki profil pacijenta. Moramo pacijentu predočiti moguće komplikacije te duljinu trajanja svih postupaka. U stomatološkoj anamnezi iznimno je važno saznati je li pacijent već imao ili pokušao nositi bilo kakav protetski nadomjestak i, ako jest, kako je njime bio zadovoljan. Iscrpna anamneza i razgovor s pacijentom može biti ključan čimbenik buduće suradnje. U opuštenom razgovoru s pacijentom možemo doznati koliko je motiviran za liječenje i koliko od njega očekuje. Važno je uočiti i pacijentov stav prema mobilnoj ili fiksnoj protetici, saznati podatak o broju eventualnih proteza koje ima i o njegovu zadovoljstvu ili nezadovoljstvu njima (41, 45).

### **5.2. Klinički pregled**

Preporučuje se svakoga pacijenta pregledati istim redoslijedom, i to ponajprije ekstraoralno. Ekstraoralni pregled uključuje promatranje lica, glave i vrata. Potrebno je obratiti pozornost na eventualnu promjenu boje lica, na otekline ili ulceracije.

Intraoralnim pregledom utvrđuje se prisutnost zuba u usnoj šupljini, vertikalni prijeklop i horizontalni pregriz, središnje linije zuba u odnosu na središnju liniju lica, oblik dentalnih lukova i okluzijska razina. Utvrđuje se stanje usana i okolne kože, stanje gingive i alveolarnog

grebena. Obraća se pažnja na znakove preopterećenja i bruksizma. Detektiraju se stanja koja onemogućuju ugradnju implantata, tj. narušene okluzijske odnose, patološke promjene čeljusnih kostiju te mekih tkiva usne šupljine, kserostomiju, nesanirano zubalo, stupanj oralne higijene. Na kraju je važno odrediti statički i dinamički aspekt pacijentove okluzije (21).

Za izradu privremenih proteza mogu se sumirati četiri osnovna dijela intraoralnog pregleda: tkiva na kojima će proteza ležati, denticija, okluzija i postojeće proteze. Alveolarni greben može biti teško utvrditi u slučajevima kad neke zube tek treba ekstrahirati. Kad osim navedenoga u ustima postoji još koji dio bezuboga alveolarnog grebena, prema njemu se može planirati retencija i stabilnost koja se bazom proteze želi dobiti. Treba se proučiti visina, širina i oblik grebena, bilo kakva podminirana područja i zatim insercija plika i frenuluma. Preostali se zubi moraju pregledati – postoji li prisutnost karijesa, abrazija zuba, kakvo je stanje potpornog tkiva i postojećih starih ispuna.

Također, kad postoje prirodni zubi, detaljno se mora analizirati okluzija: kakva je maksimalna interkuspிடация (MI), retrudirani kontaktni položaj (RKP) i vertikalna dimenzija okluzije (VDO). Nakon adekvatne dijagnostike okluzije mora se donijeti odluka hoće li se njezino postojeće stanje zadržati ili će se mijenjati.

Pacijentove sadašnje proteze treba analizirati u usnoj šupljini i izvan nje – njihovu retenciju, stabilizaciju, okluziju. Vezano uz estetiku, važno je čuti pacijentovo mišljenje o izgledu sadašnje proteze, kao i sva pozitivna i negativna iskustva s njom (46).

### **5.3. Radiološka dijagnostika**

Radiološkom analizom dobivamo najbolji uvid u stanje kosti u koju planiramo ugraditi implantat. Razlikujemo 2D snimku – ortopantomogram i 3D snimku – CBCT (*Cone Beam* kompjutorizirana tomografija). Iako je 2D snimka inače dovoljna za provođenje većine postupaka u dentalnoj medicini, u implantologiji se preferira 3D snimka jer daje prikaz čeljusti u raznim slojevima i ravninama te pruža mogućnost analize važnih anatomskih struktura tijekom procesa implantacije. Tako na CBCT-u možemo pouzdano odrediti i horizontalnu i vertikalnu dimenziju, što na dvodimenzionalnoj snimci ne možemo.

CBCT uz pomoć trodimenzionalnog prikaza omogućuje točnu vizualizaciju zubnih struktura u njihovom stvarnom prostornom prikazu i u mjerilu 1:1. Pruža veliki broj mogućih kombinacija prikaza jer se od jedne 3D snimke može proizvesti mnogo visokokvalitetnih presjeka:

panoramskih, transverzalnih, poprečnih, sagitalnih, kosih i trodimenzionalnih te na taj način možemo dobiti precizan podatak o najpovoljnijem mjestu za ležište implantata (47).

CBCT snimka daje nam uvid i u strukturu, tj. kvalitetu kosti. Kvaliteta je bitna radi stabilnosti ugrađenoga implantata. Proces integracije implantata načelno ovisi o njihovoj stabilnosti. Razlikujemo primarnu i sekundarnu stabilnost. Primarna stabilnost ili inicijalni stabilitet mehanička je stabilnost implantata neposredno nakon ugradnje, a izravno ovisi o kvaliteti i kvantiteti kosti. Postoje četiri skupine kvalitete kosti (D1 – D4). Prvoj skupini pripada kost koja u svojem sastavu ima veći udio kompaktne kosti. Kako se smanjuje udio kompaktne kosti, a raste udio spongioze, mijenja se skupina kojoj kost prema svojoj kvaliteti pripada (48, 49). Tako je u prvoj skupini primarna stabilnost razmjerno visoka, dok sekundarna nije zadovoljavajuća, jer ne sadržava bogatu krvnu opskrbu. U četvrtoj je skupini obratna situacija jer prevladava spongioza, koja je bogata krvnim žilama te je kost vrlo mekana. Istraživanja su pokazala da i pri većem udjelu spongioze sekundarnom stabilnošću dolazi do zadovoljavajuće oseointegracije (42).

D1 – debela i kompaktna kost koju nalazimo na simfizi madibule;

D2 – debela, porozna i kompaktna kost s dobro razgranatom trabekularnom srži; ovakvu kost nalazimo na anteriornom i posteriornom dijelu mandibule i palatinalnom dijelu anteriorne maksile;

D3 – tanka, porozna i kompaktna kost koja okružuje labavo povezanu spongiozu, a nalazimo je na anteriornom i posteriornom dijelu maksile i stražnjem dijelu mandibule;

D4 – jako tanka kompaktna s poroznom spongiozom kosti (50).

Sekundarna stabilnost jest stabilnost implantata u kasnijem tijeku liječenja, odnosno u zacjeljivanju rane. Središnju ulogu pri sekundarnoj stabilnosti ima biokompatibilnost materijala, tj. oseointegracijska svojstva implantata (49).

Primjena pratećih softvera, osim utvrđivanja mjesta i pozicije implantata, omogućuje i odabir najboljega implantata, koji zadovoljava sve zadane kriterije. Takav način radiološke dijagnostike povećava uspješnost implantološkog postupka te, što je vrlo bitno, smanjuje mogućnosti ozljede vitalnih struktura. Svaki postupak koji je isplaniran računalnim programom, uz pomoć individualnih kirurških šablona može se prenijeti u usnu šupljinu pacijenta (51).

Tablica 1. Uloga CBCT-a u implantologiji. Preuzeto i modificirano prema (51).

Lokalizacija mandibularnog kanala i živca
Detekcija maksilarnog sinusa
Uvid u visinu i širinu alveolarnog grebena
Uvid u stanje kosti – struktura, gustoća, volumen
Planiranje i izrada kirurške vodilice
Odabir implantata i printanje
Kontrolna snimka nakon postavljanja implantata
Praćenje osteointegracije implantata
Kontrola mogućih popratnih promjena

## **6. PRIVREMENI RADOVI TIJEKOM OSEOINTEGRACIJSKOG PERIODA**



Terapija implantatima postaje sve češći oblik nadoknade nedostajućih zuba. Oseintegracijsko razdoblje u tradicionalnome pristupu implantoprotetskoj terapiji traje od 2 mjeseca do 6 mjeseci, ovisno o položaju implantata i stanju okolne kosti, pri čemu oni nisu funkcijski opterećeni. U tome je razdoblju važno zbrinuti pacijenta privremenim nadomjestkom, posebice u anteriornom prostoru (52). Zbog svoje socijalne uloge i obavljanja svakodnevnih zadataka pacijent očekuje nadomjestak zadovoljavajuće estetike i nadomjestak koji će dobiti što je moguće prije. Osim toga privremeni nadomjestak održava vertikalni i horizontalni odnos maksile i mandibule (habitualna okluzija može ponovno biti uspostavljena), štiti ranu i pomaže nesmetanomu cijeljenju implantata te pomaže da se pacijent navikne na izgled budućega trajnog nadomjestka.

Branemark je uveo dvofazni kirurški protokol pri postavljanju implantata s razdobljem cijeljenja, za koje je odredio da se implantati ne smiju opterećivati (53). Iako ovakav pristup postiže dobre rezultate, kliničari su radi skraćivanja terapijskoga postupka, ali i razdoblja u kojem je pacijent bez zuba, u rad s implantatima uveli imedijatno opterećenje, koje je pokazalo dobre rezultate i postalo prihvaćena tehnika (54). Tip provizorija ovisit će o kirurškom tretmanu te o procjeni samoga terapeuta, pa se tako provizorni rad može planirati prije stavljanja implantata, neposredno po implantaciji ili određeno vrijeme nakon implantacije.

Prije privremene protetske sanacije treba razmotriti više elemenata:

- jasnu prednost izrade takvog rada za pacijenta
- biomehaničku kontrolu privremenih proteza (reduciranje i pravilnu distribuciju okluzalnih kontakata u maksimalnoj interkuspidaciji ili centričnoj okluziji, uklanjanje svih preranih kontakata na privremenoj protezi, povezivanje implantata gdje god je to moguće)
- kao i kod izrade konačnih proteza, privremena proteza treba precizno i pasivno ležati na sluznici
- prilikom procesa cijeljenja, proteza mora biti na istome mjestu kako bi pravilno cijeljenje kosti i mekoga tkiva oko implantata bilo olakšano (55).

Privremene se proteze često upotrebljavaju u protetskoj terapiji nakon implantacije jer stavljanje implantata zahtijeva dulje razdoblje u kojem će pacijent biti ili djelomično ili potpuno bez zuba. Takve proteze mogu biti predložak za izradu konačnoga rada, stoga moraju zadovoljiti fonetske i estetske principe te postići stabilnu okluziju (56).

Prezervacija parodontnog zdravlja, estetika i žvačna funkcija iznimno su važne tijekom uporabe privremene djelomične proteze. Treba prepoznati kako u tome razdoblju objediniti zadovoljstvo pacijenta, sačuvati oralna tkiva i poboljšati oralnu funkciju. Dizajn takvih proteza mora biti takav da se izbjegnu funkcionalna i biološka oštećenja involviranih struktura te da se očuvaju potporna tkiva u fiziološkom stanju.

## **6.1. Vrste privremenih nadomjestaka**

Privremeni nadomjestci u implantoprotetskoj terapiji mogu biti mobilni ili fiksni. Mobilni nadomjestci oslanjaju se na zube i/ili meka tkiva, dok su fiksni nadomjestci retinirani na okolnim zubima ili samim implantatima (4).

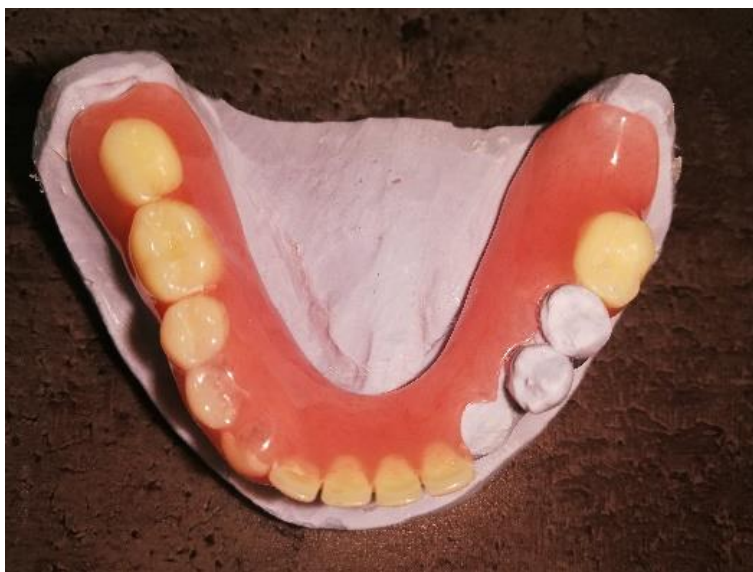### **6.1.1. Mobilni privremeni nadomjestci**

Privremene proteze (Slika 8., 9. a, 9. b) često su metoda izbora u implantoprotetskoj terapiji potpune bezubosti, a mogu se koristiti i pri nadomještanju samo jednog zuba (tzv. „žabica“). Bitan nedostatak mobilnih proteza jest mogući pritisak na sluznicu u području implantata, čime mogu ugroziti proces cijeljenja. Zato je bitno taj predio privremene proteze rasteretiti.

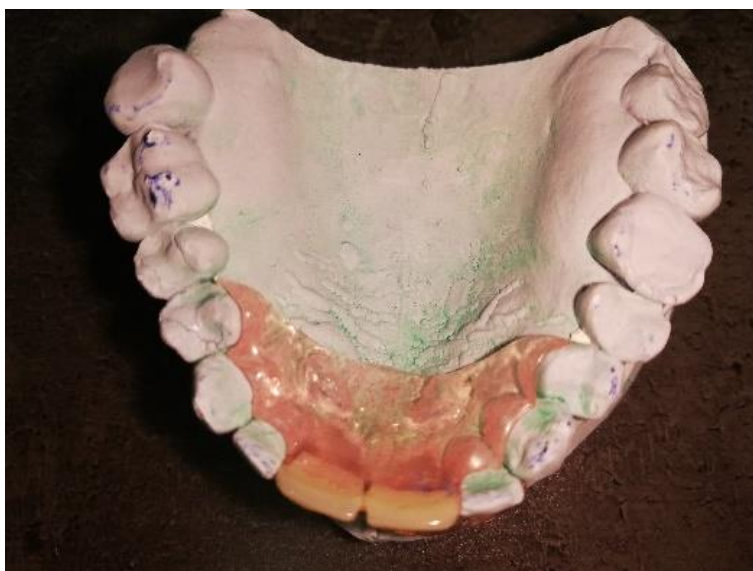Akrilatna proteza (Slika 8.) jest mobilni nadomjestak koji čine akrilatna baza, koja priliježe uz sluznicu, umjetni zubi te jednostavne žičane kvačice (ako je riječ o djelomičnoj protezi). Prednost ove vrste privremenoga nadomjestka jest brza i jeftina izrada. Međutim, nekontrolirano opterećenje tvrdih i mekih tkiva u području implantata može nepovoljno utjecati na morfologiju gingive i kasniji izlazni profil, što se pokazuje kao veliki nedostatak. Rijetko se događa, ali može dovesti do gubitka marginalne kosti ili čak ugroziti oseintegraciju implantata sprečavanjem kvalitetne prokrvljenosti periimplantatnoga tkiva, zbog čega je potreban veliki oprez.

Negativne su strane privremene akrilatne proteze što može biti neugodna za nošenje ako je veliki dio sluznice prekriven. Ako kvačice ne drže optimalno, mogu se javiti poteškoće pri žvakanju i govorenju. Ako su kvačice u vidljivom području, može biti narušena estetika (što ovisi o liniji osmijeha). Ova estetska komponenta u posljednje se vrijeme rješava poliamidnim protezama. One su otporne na frakture, ugodne su za uporabu, a zbog prozirnih kvačica estetski su prihvatljivije. Međutim, izrada im je znatno skuplja pa se postavlja pitanje njihove

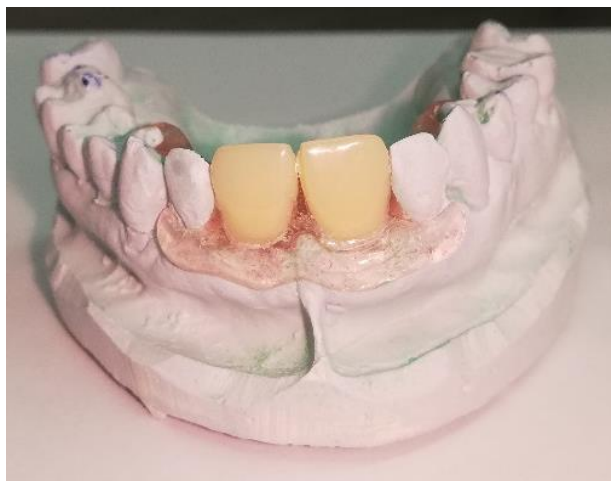isplativosti. U svakom slučaju pacijenta treba uputiti u način održavanja oralne higijene vlastitih zuba te higijene proteze (57).



Slika 8. Privremena akrilatna proteza



Slika 9. a. Privremena poliamidna proteza, okluzalni pogled



Slika 9. b. Privremena poliamidna proteza, pogled sprijeda

Privremena proteza može se izraditi i s metalnom (lijevanom) bazom. Za razliku od jednostavne akrilatne proteze, ovaj nadomjestak umjesto plastične ima metalnu bazu, kvačice su stabilnije i preciznije priliježu na zube. Zbog gracilnije konstrukcije ugodnija je za nošenje. Velike su prednosti ovoga rada relativno stabilno prilijezanje te mogućnost korekcija i podlaganja. Ako su kvačice u vidljivom području, estetika nije zadovoljavajuća (4). Iako je moguće izraditi ovu vrstu proteze kao privremeni nadomjestak, treba napomenuti da se to u praksi rijetko čini zbog kompliciranijega tijeka izrade i zbog financijskih razloga.

Jedan od načina privremene sanacije tijekom oseointegracije jest i essix udlaga. Izrađuje se od prešane prozirne folije s uklopljenim akrilatnim zubom ili s više njih na mjestima gdje nedostaju. Prednost je takvih udlaga u jeftinoj, brznoj i lakoj izradi. Nedostatak takvih privremenih rješenja jest što okluzija i mastikacija ne mogu biti optimalne jer essix udlaga kompletno prekriva okluzalne površine (58). Također se mogu javiti teškoće pri govorenju, a i mogućnost oblikovanja mekih tkiva samo je teoretska jer pacijenti mogu sami skidati napravu (4).

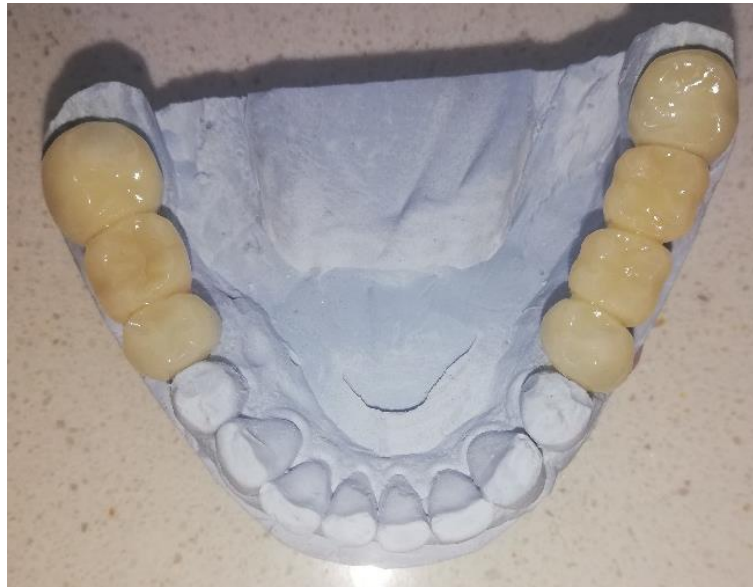Snap on smile jest vrsta privremenoga nadomjestka koji je sličan essix udlazi. Izrađen je od akrilata i jednostavno se aplicira preko zuba koji okružuju operacijsko područje. Predviđen je za manje raspone – do dva nadomještena zuba. Njegove su prednosti što se jednostavno izrađuje, što nema potrebe za brušenjem zuba, a i estetski je mnogo bolji u odnosu na slične mobilne naprave (4). Nedostatci su mogućnost oštećenja, otežan govor te nemogućnost oblikovanja mekih tkiva zbog skidanja naprave. Osim toga, ako se postavi na zube koji su odgovarajuće veličine, učinit će ih većima, čime se narušava estetika.

### 6.1.2. Fiksni privremeni nadomjestci

Iako su mobilni protetski radovi obično jednostavniji za izradu i ne uključuju zube nosače, neki pacijenti inzistiraju na fiksnom rješenju. Postoje različita fiksna protetska rješenja u razdoblju oseointegracije.

Adhezijsko umetanje zuba jedno je od čestih privremenih fiksnih rješenja. Pritom se najčešće umeće akrilatni zub (rabljen u izradi proteze) ili prirodni zub. Prirodni je zub pacijentu izvađen te mu je odrezan korijen. Ovaj način privremene sanacije ograničen je na jedno bezubo mjesto. Akrilatni ili prirodni zub staklenim se vlaknima ili kompozitom lijepi na susjedne zube, pri čemu se pazi da nije u dodiru tijekom statičke i dinamičke okluzije. Prednost je minimalna invazivnost (zubi uz bezubi prostor ili se ne diraju ili se minimalno bruse). Nedostatak je mogućnost odljepljivanja umetnutoga zuba.

Privremeni most kao fiksni protetski rad izrađuje se od akrilata (Slika 10.). Danas je omogućena i CAD/CAM izrada i izrada 3D ispisom. Velika prednost 3D ispisa i CAD/CAM izrade jest jednostavnost ponavljanja privremenoga rada. Dođe li do pucanja privremenoga akrilatnog mosta (što je česta pojava u većih raspona), taj se most jednostavno ponovi – nema potrebe za novim otiskom ili skeniranjem. Akrilatni most može biti ojačan metalom ili staklenim vlaknima. Izrađuje se izravno u ordinaciji ili neizravno u laboratoriju. Idealna situacija za izradu akrilatnog mosta jest prethodno postojanje staroga fiksnog protetskog nadomjestka (jer nema potrebe za brušenjem zuba nosača) (4). Prednosti su ovakvoga mosta u tome što ga terapeut može skidati i stavljati, što se oslanja na zube tako da ne vrši nekontroliran pritisak na meka tkiva te omogućuje oblikovanje mekih tkiva i postizanje prirodnoga izlaznog profila budućega trajnog nadomjestka (4). Važnost privremenih mostova jest i u njihovu utjecaju na fonetiku pacijenta. Oni su pouzdan držač mjesta jer onemogućuju naginjanje susjednih zuba u interdentalni prostor čija je širina predviđena za definitivni nadomjestak (59). Nedostaci su u brušenju susjednih zuba, u slaboj mehaničkoj izdržljivosti te u riziku od nastanka karijesa na uporišnim zubima pri duljoj uporabi (4).



Slika 10. Privremeni akrilatni most

Adhezijski most jest nadomjestak koji se sastoji od međučlana i krila koja se lijepi na oralne plohe susjednih zuba. Može biti izrađen od različitih materijala. Prednosti su u tome što nije uopće potrebno brušenje susjednih zuba ili je minimalno potrebno i što je vrlo komforno rješenje za pacijente koji ne prihvaćaju mobilni nadomjestak („žabicu“). Ova tehnika omogućuje zaštitu mekih tkiva tijekom oseintegracije, tj. od gubitka zuba do završnoga opterećenja (60).

Nedostatci su skupoća i što je riječ najčešće o jednokratnim nadomjestcima jer se nakon cementiranja ne mogu skinuti bez oštećenja. Indicirani su u području fronte, gdje nisu prisutne velike žvačne sile (4).

## **6.2. Imedijatno opterećenje implantata**

Imedijatno opterećenje implantata jest opterećenje implantata privremenim radom tijekom 48 sati od postavljanja.

Imedijatno opterećenje može biti funkcijsko ili nefunkcijsko. Funkcijsko je opterećenje ono prema kojem je privremeni nadomjestak na implantatu u položaju maksimalne interkuspidacije u kontaktu sa svojim antagonistom. U nefunkcijskome opterećenju nema dodira između privremenoga rada i zuba antagonista u statičkoj ni u dinamičkoj okluziji (4).

Imedijatni nadomjestak na implantatu se može napraviti na razne načine – u laboratoriju, ili direktno u ordinaciji, ovisno o situaciji kod pacijenta. Velika prednost imedijatnog opterećenja je osiguranje izlaznog profila, čime se postigne u prosjeku bolja estetika gingive (a time i bolja estetika konačnog rada). Još jedna prednost je i manji broj kirurških zahvata jer ne zahtijeva naknadno postavljanje gingiva formera. Glavni nedostatak je rizik od preopterećenja implantata u statičkoj i/ili dinamičkoj okluziji, što može dovesti do gubitka implantata.

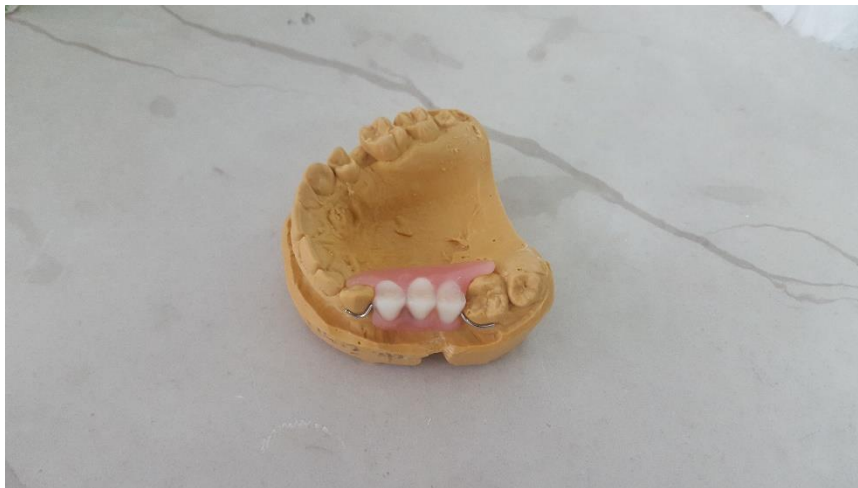## **7. TEHNIKA IZRADE PRIVREMENE PROTEZE**



Vrlo je važno saznati pacijentova očekivanja da procijenimo mogu li se ona ostvariti, posebno u onih pacijenata koji nikada nisu imali protezu jer je u njih neuromuskularni i psihološki aspekt prihvatanja proteze nešto teži. Njima treba objasniti što mogu očekivati, koje su limitacije, a također ih treba uputiti u eventualne komplikacije koje se pri primjeni privremenih proteza mogu javiti. Faktori rizika koji se povezuju s ovom vrstom privremenih nadomjestaka jesu jake mastikatorne ili parafunkcijske sile, slaba kvaliteta kosti, smanjena količina kosti i prisutnost infekcije (46, 55).

Brojni su čimbenici koji mogu utjecati na tijek izrade privremene proteze, pa se faze u pojedinim slučajevima mogu razlikovati, tj. ne moraju se uvijek provoditi svi klasični klinički i laboratorijski postupci. Neki od čimbenika jesu naknadne ekstrakcije zuba, parodontno pomični zubi, koji otežavaju uzimanje otisaka i čine ih nepreciznima, ili situacija u kojoj su, primjerice, zubi suprotne čeljusti ekstrahirani, što otežava određivanje VDO-a (61).

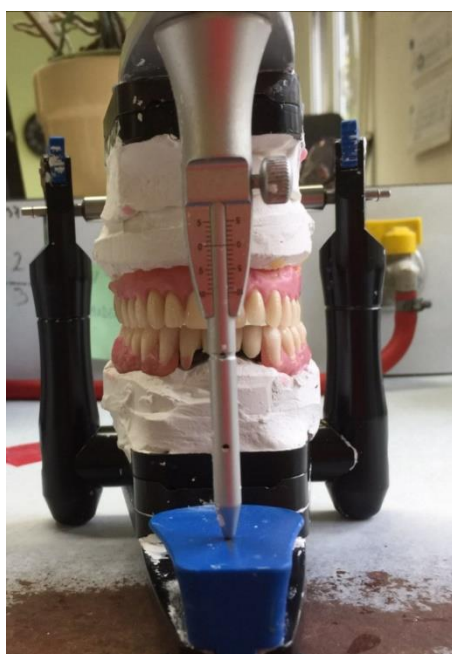Privremena se proteza, koja će se nositi do izrade konačnoga rada, može napraviti prije ugradnje implantata ili nakon nje. Za uzimanje otiska nakon ugradnje također postoje vremenske varijacije. Idealno je pričekati neko vrijeme kako bi edem tkiva splasnuo i privremena proteza dobila konačan ležaj, pa neće biti potrebno naknadno podlaganje.



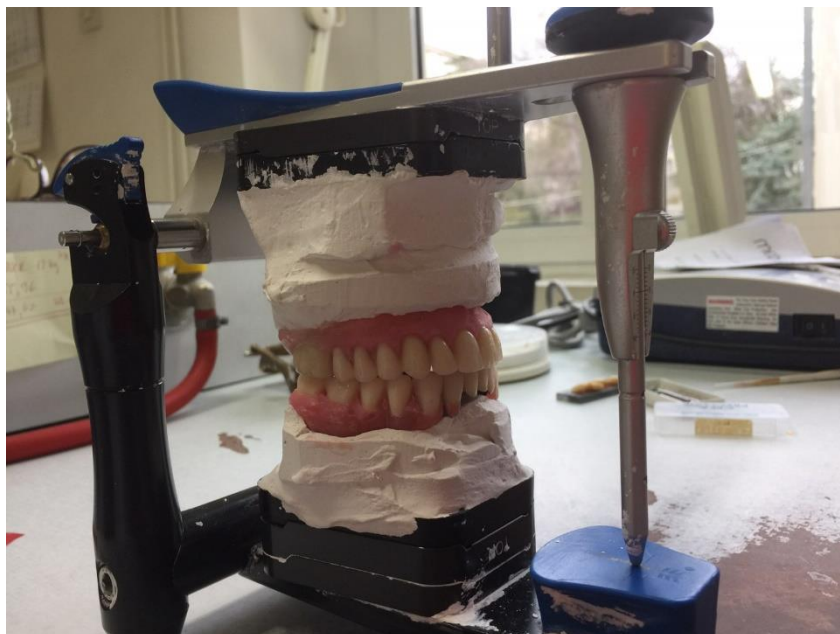Slika 11. Privremena akrilatna proteza s maksimalno reduciranom bazom („žabica“)

Privremena proteza tijekom oseintegracijskoga razdoblja može biti potpuna ili djelomična. Faze se uglavnom ne razlikuju od faza izrade konačne djelomične/potpune proteze. Ipak, s obzirom na privremeni karakter proteze, kod djelomičnih proteza obično se radni model izrađuje na temelju prvoga otiska. Iako se prvi otisak može uzeti različitim materijalima, većina kliničara preferira ireverzibilni hidrokoloid. Jedan od razloga za to jesu i mogući konci u ustima nakon ugradnje implantata. Kod izrade privremene potpune proteze treba uzeti drugi otisak (funkcijski otisak). Privremena potpuna proteza izrađena na temelju samo prvoga otiska najčešće neće zadovoljavati.

Ako je riječ o protezi koja nadomješta malen broj zuba („žabica“) (Slika 11.), međučeljsni se odnosi i boja određuju pri uzimanju otiska ireverzibilnim hidrokoloidom. Kod izrade privremenih djelomičnih proteza gdje je okluzija zadovoljavajuća i jasno definirana, također se međučeljsni odnosi mogu odrediti pri uzimanju otiska. Ako se (zbog nedostaka zuba antagonista, primjerice) ne mogu zadovoljavajuće odrediti međučeljsni odnosi tijekom uzimanja otiska, potrebno je izraditi zagrizne šablone, a međučeljsne odnose odrediti poslije. Tada se određuje i boja zuba. Treba odrediti skladnu boju, koja odgovara pacijentu. Kod potpunih proteza međučeljsni registar uvijek se radi sa zagriznim šablonama. Pri određivanju međučeljsnih odnosa idealno je odrediti i registar obraznim lukom kako bi se radni modeli i njihov odnos prema referentnoj ravnini / referentnim ravninama prenijeli u artikulator (Slika 12. a i b).



Slika 12. a. Postava zuba u artikulatoru – pogled sprijeda



Slika 12. b. Postava zuba u artikulatoru – pogled sa strane

Tehničar postavlja zube u vosku prema uobičajenim pravilima postavljanja. Kod potpune proteze i većih djelomičnih proteza treba načiniti probu postave zuba u ustima kako bi kliničar i pacijent mogli vidjeti izgled buduće privremene proteze. Kod manjih djelomičnih proteza („žabica“) ta se proba obično preskače. U sljedećoj se fazi predaje privremena akrilatna proteza. Provjerava se retencija i stabilizacija. Zatim se provjerava statička i dinamička okluzija. Kod manjih djelomičnih proteza („žabica“) zub/zubi ne smiju biti u dodiru ni u statičkoj niti u dinamičkoj okluziji. Takva privremena proteza s maksimalno reduciranom bazom u službi je estetike, a ne funkcije, na što treba upozoriti pacijenta. Ako se radi o potpunoj protezi, provjerava se i ubrušava okluzija. Uklanjaju se A dodiri (između kvržica vodilja gornjih zuba i potpornih kvržica donjih zuba). Treba postići stabilne dodire na očnjaku i stražnjim zubima (najmanje jedan dodir po zubu), a prednji se zubi ostavljaju blago izvan dodira. Sva navedena pravila vrijede za normokluziju (tj. kad se odnos alveolarnih grebena zadržava i nakon vađenja zuba). Ako pacijent ima malokluziju, vjerojatno će se trebati odstupiti od nekih pravila. Pacijenta treba uputiti u higijenu usne šupljine i predane proteze.

Pacijenta treba upozoriti na moguće decubituse i eventualnu resorpciju tkiva. Nelagodu i otežanu prilagodbu na privremenu protezu mogu stvarati promjene, odnosno resorpcija tkiva oko implantata tijekom cijeljenja jer dovode do smanjenja retencije baze proteze (45, 46, 62).

Privremene proteze pridonose stabilizaciji lukova, okluzijskom komforu i očuvanju okolnih tkivnih struktura. Vrlo je važan i psihosocijalni aspekt jer pacijentima omogućuju vraćanje samopouzdanja. Nedostatak je ovakvih radova u poskupljivanju same procedure. Njihova izrada zahtijeva vrhunsko znanje, iskustvo i vještinu terapeuta (56).

Komplikacije vezane uz privremene proteze rijetke su i lako se rješavaju. Neke su od njih puknuće proteze ili akrilatnih umjetnih zuba ili, vrlo rijetko i nevezano s protezama, mukozitis i periimplantitis. Najozbiljnije komplikacije jesu one koje dovode do neuspjeha postave implantata (63). Iako su posljednje navedene komplikacije rijetke, dokazano je da loš prijenos sila privremenim protezama može, osim frakture proteze, uzrokovati gubitak implantata (64). Zato je bitno rasteretiti područje proteze iznad postavljenoga implantata. To može napraviti tehničar prilikom izrade privremene proteze, no za to mu je potreban položaj implantata. Ako tehničar to ne napravi, rasterećenje može načiniti terapeut na dva načina. Jedan je da se ukloni dio akrilata privremene proteze iznad implantata. Cilj je toga da, pri prijenosu sila tijekom funkcije, proteza ne pritišće postavljeni implantat. Drugi je način meko podlaganje, čime se isto znatno reducira potencijalni pritisak na implantat.

### **7.1. Podlaganje**

Podlaganje proteza pomaže pri apsorpiranju žvačnih sila te se primjenjuje u pacijenata s imedijatnim protezama, kod atrofije grebena, kod tanke i nerezilijentne sluznice i kod bruksizma. Popratna pojava resorpcije alveolarnog grebena u razdoblju oseointegracije jest gubitak pravilne adaptacije baze privremene proteze, što može uzrokovati traumatske ulkuse, stomatitise, kandidijaze i hiperplazije mekog tkiva (65). Materijalima za podlaganje kompenzira se nedostajuće tkivo zbog resorpcije te se olakšava oporavak ostatka tkiva (11).

Uobičajeni postupak podlaganja podrazumijeva trajno podlaganje. Rabe se tvrdi materijali koji su po kemijskom sastavu identični sastavu protetske baze (Slika 13.). Kad se radi izravnom metodom podlaganja u ustima upotrebljavaju se hladno polimerizirajući akrilati. U primjeni neizravne metode (podlaganje u laboratoriju na osnovi otiska) upotrebljavaju se toplo ili hladno polimerizirajući akrilati. Postoje posebne indikacije za podlaganje kad je neophodno bazu podložiti mekim materijalima. Meki materijali za podlaganje jesu polimeri plastificirani organskim spojevima. Prema indikacijama ovi se materijali dijele na materijale za privremeno podlaganje („*tissue conditioner*“) i materijale za trajno podlaganje („*liner*“).

Uloga mekih materijala za privremeno podlaganje u osnovi jest da olakšaju nošenje proteze. Osim toga, dosta kliničara rabi ih za rasterećenje područja privremene proteze iznad implantata. Klinički se postupak sastoji u nanošenju 2 –3 mm materijala radi uklanjanja tegoba koje imaju pacijenti s oštrim podminiranim grebenima, mehaničkim oštećenjima i upalom sluznice. Najčešći su materijali za meko podlaganje tzv. meki akrilati. Kemijski su to metakrilatni polimeri modificirani dodavanjem plastifikatora. Najčešće su u obliku praha i tekućine. Pravilnim miješanjem tih komponenata prolaze kroz više faza, pri čemu se mijenjaju njihove fizičke osobine.

Meki materijali za trajno podlaganje upotrebljavaju se kad, zbog lošega zdravstvenog stanja ili situacije u ustima, treba trajno amortizirati žvačne sile. Akrilati i silikoni dvije su glavne skupine ovih materijala. Njihova je dobra osobina što su visoko elastični, što ostvaruju dobru vezu s materijalom baze proteze te što su biološki prihvatljivi. Glavni im je nedostatak rastvaranje plastifikatora, tj. punila.

Meki akrilatni materijali za trajno podlaganje jesu dvokomponentni materijali koji polimeriziraju na povišenoj temperaturi. Postoje u obliku praška – polimera te tekućine – monomera. Njihova visoko elastična svojstva ovise o vrsti i postotku zastupljenosti plastifikatora (butil-ftalat, butil-glikolat). Ovi meki akrilati mnogo sporije gube plastifikatore, pa je vrijeme njihove visukoelastičnosti od 3 mjeseca do 3 godine (66).

Meki silikonski materijali za trajno podlaganje vrlo su popularni u kliničkoj praksi zbog efekta amortizacije između protezne baze i sluznice te olakšavaju pacijentu nošenje proteze.

Najveći je problem takvih mekih podlaganja hrapavost površine, zbog čega se ona može kolonizirati candidom i uzrokovati nastanak stomatitisa. Upravo se zato pronalaze načini sprečavanja naseljavanja gljivicama dodavanjem čestica srebra u sredstva za podlaganje. Jedan od načina jest i dodavanje antifungalnih komponenata u sredstva za podlaganje, kao što su klorheksidin, klotrimazol, flukonazol te nistatin (23). Za meko podlaganje terapeut svakako bira materijal koji je biokompatibilan, koji ima dobre mehaničke osobine i koji se može dobro uklopiti u usnu šupljinu.



Slika 13. Materijal za podlaganje



Gubitak zuba za pacijenta je traumatičan događaj. Bez obzira na uzrok gubitka zuba, pacijent mora funkcionirati u svakodnevnome životu, a danas je utjecaj estetike zuba na psihosocijalnu komponentu veći nego ikada. Nedostatak zuba koji je uočljiv većina si ljudi ne želi, ali i ne smije dopustiti. Posebice se to odnosi na one koji su svakodnevno u kontaktu s ljudima, rade u javnim službama i jako drže do vlastitoga izgleda. Istraživanja pokazuju da nedostatak zuba može narušiti ljudsko samopouzdanje, pa govorimo o psihičkoj komponenti ovoga problema. Može narušiti i međuljudske odnose, što znači da je uključena i socijalna komponenta bezubosti. Poštujući pacijentove želje i financijske mogućnosti, treba načiniti rehabilitaciju bezubosti te poboljšati socijalnu integraciju pacijenta i vratiti njegovu narušenu sliku o sebi (67).

No ne radi se ipak samo o estetskome aspektu. Pri gubitku zuba mogu nastati i brojni funkcijski problemi – traumatska okluzija, koja za posljedicu ima pomicanje i rasklimavanje ostalih zuba. Izrastanje antagonista u nesanimiran prazan prostor može dovesti do sniženog zagriža, prisilnog zagriža, parafunkcija i smetnja u govoru. Protetskim rješavanjem bezubosti uspostavlja se ravnomjeran prijenos žvačnih sila i onemogućuju negativne posljedice bezubosti (68). Planiranje implantoprotetske terapije zahtjevan je posao. Može se provesti na više načina, a plan i moguća terapija ovise o općem pacijentovu zdravlju, lokalnom kliničkom i RTG nalazu te o pacijentovim financijskim mogućnostima (69).

Implantologija kao grana dentalne medicine sve više napreduje pa polako zamjenjuje konvencionalnu terapiju. Uspješna implantološka terapija povezuje se s definiranim pravilima vezanim uz čekanje poslijeoperacijskoga zacjeljenja i pravilne neometane oseintegracije. Odmah po implantaciji moguće je opskrbiti čeljust privremenim nadomjestkom, što pacijentu omogućuje normalnu socijalizaciju, osigurava estetsku harmoniju lica, sprečava daljnju resorpciju kosti, a pacijent se, upotrebljavajući privremenu protezu, unaprijed prilagođuje na konačan protetski nadomjestak. Valja naglasiti da privremeni nadomjestak, osim pacijentu, pruža prednost i kliničaru jer održava VDO, sprečava resorpciju alveolarnog grebena, osigurava hemostazu i sprečava nakupljanje hrane na postekstrakcijskim područjima. I jezik se prilagođuje na nadomjestak, što je vrlo važno jer se jezik, ne upotrebljava li se proteza, širi u područja smještaja budućih zuba (46, 70).

Privremeni nadomjestci mogu se pripremiti i izraditi prije vađenja zuba, za vrijeme cijeljenja ekstrakcijske rane, prije usađivanja implantata ili nakon implantacije.



Koncept imedijalnog opterećenja implantata u početku je bio nezamisliv jer se smatralo da će bilo kakvo opterećenje narušiti proces cijeljenja kosti i oseointegraciju. Međutim, danas je sve prihvaćeniji među kliničarima. Imedijatno opterećenje može biti funkcijsko ili nefunkcijsko. Funkcijsko opterećenje jest ono pri kojem je privremeni nadomjestak na implantatu u položaju maksimalne interkuspidacije u kontaktu s antagonistom. Kod nefunkcijskog opterećenja anatagonistički kontakt ne postoji ni u maksimalnoj interkuspidaciji ni pri artikulacijskim kretnjama donje čeljusti (4).

Trend imedijalnoga opterećenja, bilo ono funkcijsko ili nefunkcijsko, doveo je do različitih stajališta među kliničarima. Iako je provedeno puno istraživanja o toj tematici, ne postoji općeprihvaćeno mišljenje. Ne postoje dovoljni dokazi koji bi išli u prilog jednoj od tehnika. Imedijatno opterećenje najčešće neće kompromitirati implantat, međutim periimplantatno stanje najčešće je bolje kod kasnijega opterećenja. Uočeno je, također, da kod Branemarkove dvofazne tehnike rezultati uspjeha ne variraju te ne ovise toliko o samom terapeutu kao što ovise kod imedijalnoga. Cilj suvremene implantologije jest skratiti vrijeme oporavka i ubrzati opterećenje implantata. Međutim, većina stručnjaka i dalje smatra da je odgođeno opterećenje sigurnije i kvalitetnije rješenje. Uz privremenu djelomičnu ili potpunu protezu, koja neće opteretiti implantat, smanjuje se mogućnost resorpcije kosti, a povećava stabilnost samog implantata (53, 54).

Kao najvažniji čimbenik dobrih rezultata imedijalnoga opterećenja pokazala se primarna stabilnost. Ona ovisi o kosti, posebice krestalnoj kosti oko implantata te o duljini i promjeru implantata.

Najpopularniji materijal za izradu privremenih dentalnih proteza jest PMMA, koji se upotrebljava u stomatologiji još od 30-ih godina prošloga stoljeća. Ima brojna dobra svojstva, ali je veliki problem slaba fleksibilnost i polimerizacijska kontrakcija te reakcije na zaostatni monomer iz akrilata. Na alergijsku se reakciju treba posumnjati uvijek kad osoba s akrilatnom protezom ima koji od ovih simptoma: osjetljivost i bolnost ili pečenje u usnoj šupljini koje najčešće zahvaća nepce, jezik, oralnu sluznicu i orofarinks. Već je spomenuto da je neizreagirani zaostatni monomer osnovni čimbenik koji utječe na pojavu alergijske reakcije. Ona se događa zato što slina, koja je u stalnom kontaktu s materijalom, uzokuje ekspanziju područja između polimeriziranih lanaca, iz kojih potom monomer, koji nije reagirao u reakciji polimerizacije, može difundirati u usnu šupljinu. Ovo se događa češće ako su proteze polimerizirane hladnom metodom polimerizacije nego ako su polimerizirane toplom metodom (71). Pravilnom polimerizacijom i taj se problem može svesti na minimum. Strogim

poštivanjem procedure izrade akrilatnih proteza dobivaju se završni proizvodi odlične estetike, prikladni za lako rukovanje i pacijenta i terapeuta.

Iako je akrilat najčešće upotrebljavan za izradu privremenih proteza, uz njega se razvija sve veći broj alternativnih materijala. Osim toga, sve se više radi na poboljšanju svojstava akrilata. Poznato je da se u uvjetima usne šupljine događaju razne promjene akrilatnih proteza, kao što su deformacija i zamor materijala, zbog čega se moraju uvoditi inovacije u procesu proizvodnje. Treba provoditi biomehanička istraživanja ovih materijala, s fokusom na različite načine proizvodnje, jer osim sastava materijala, upravo tehnološki postupci mogu biti odgovorni za neuspjeh materijala (72).

Ovisno o anamnezi, kliničkom pregledu, RTG analizi, međučeljusnoj relaciji, s pacijentom dogovaramo tijekom ugradnje implantata, tj. implantoprotetski koncept i usklađujemo izradu privremenih akrilatnih nadomjestaka, a nakon 4 mjeseca do 6 mjeseci uporabe privremenih nadomjestaka pacijent se opskrbljuje fiksnim ili mobilnim radovima nošenim implantatima (45). To razdoblje može biti i dulje ako su potrebni pripremni postupci za ugradnju implantata (u slučaju nedovoljne količine kosti).

Za što kvalitetniju i precizniju izradu privremenih nadomjestaka odgovoran je upravo pretkirurški plan. Preporučuje se uporaba kirurških vodilica kad je god moguće jer one vode postavu implantata određenu prema protetskom planu. Najbolja će se stabilnost postići u pacijentima s adekvatnom kvalitetom i kvantitetom kosti te kad je površina implantata hrapava i implantat primjerene veličine.

Važno je detektirati pacijentova očekivanja, ali i objasniti mu limitacije i mogućnosti te estetski i funkcionalni aspekt privremenih nadomjestaka. Pacijent mora biti upućen u dijagnostiku, plan terapije, cijenu i predviđeno vrijeme trajanja terapije, a sve to prije nego što počne terapija.



Rehabilitacija opsežno resorbirane čeljusti implantatima izazov je za kliničare. Dentalni su implantati biokompatibilni nadomjestci što zamjenjuju dio zuba koji leži u kosti te su osnova za protetske radove na implantatima. Najvažnija osobina dentalnih implantata jest povezivanje s okolnom kosti, tj. oseointegracija. Oseointegracija je izravna funkcijska i strukturna veza kosti i površine opterećenoga dentalnog implantata. To razdoblje kod tradicionalnoga pristupa u implantoprotetskoj terapiji traje dva mjeseca do šest mjeseci. Vrijeme ovisi o položaju implantata i stanju okolne kosti, pri čemu oni u tome razdoblju najčešće nisu funkcijski opterećeni. Privremeni nadomjestci mogu se pripremiti i izraditi prije vađenja zuba, za vrijeme ili nakon cijeljenja ekstrakcijske rane, prije usađivanja implantata ili nakon implantacije. Privremene akrilatne proteze često su metoda izbora u implantoprotetskoj terapiji potpune bezubosti i djelomične bezubosti raznih oblika. Mogu se upotrebljavati i pri nadomještanju samo jednoga zuba. Akrilati se primjenjuju još od 1937. godine, a zbog dobrih estetskih svojstava, mehaničkih osobina i jednostavnosti rukovanja i danas su u upotrebi. Najčešće primjenjivani akrilatni polimer jest polimetil-metakrilat. Karakteristike privremenih akrilatnih proteza jesu dobra retencija, izvrsna estetika, neinvazivnost i jednostavna procedura izrade. Mogućnosti izrade privremenih radova u razdoblju oseointegracije brojne su, a doktor dentalne medicine treba ispravno postaviti indikaciju i odabrati optimalno rješenje.



1. Lindhe J, Karring T, Lang NP. Klinička parodontologija i dentalna implantologija. Zagreb: Nakladni zavod Globus, 2004; p. 819.
2. Suvin M. Biološki temelji protetike - Totalna proteza. Zagreb: Školska knjiga, 1988; p. 129, 138.
3. Yavuz T, Aykent F. Temporary flexible removable partial denture: a clinical report. *Clinical dentistry and research*. 2012;36(2):41-4.
4. Milardović S, Čatić A, Viskić J, Mehulić K. Privremeni nadomjesci u implantološkoj terapiji. *Sonda*. 2011;12(22):85-8.
5. Bubalo V, Jerolimov V, Baučić I, Andreis M, Vekseli Z. Akrilatni polimeri u dentalnoj protetici: Priprava i mehanička svojstva. *Polimeri: časopis za plastiku i gumu*. 2012;33(1):22-7.
6. Felton DA. Edentulism and comorbid factors. *Tex Dent J*. 2010;127(4):389-401.
7. Kovačić I, Persić S, Kranjčić J, Lesić N, Čelebić A. Rehabilitation of an extremely resorbed edentulous mandible by short and narrow dental implants. *Case Rep Dent*. 2018;2018:7597851.
8. Emami E, de Souza RF, Kabawat M, Feine JS. The impact of edentulism on oral and general health. *Int J Dent*. 2013;498305.
9. Carlsson GE, Omar R. The future of complete dentures in oral rehabilitation. A critical review. *J Oral Rehab*. 2010;37(2):143-56.
10. Feine JS, Carlsson GE, Awad MA et al. The McGill consensus statement on overdentures. Mandibular twoimplant overdentures as first choice standard of care for edentulous patients. *Gerodontology*. 2002;19(1):3-4.
11. Lee DJ, Saponaro PC. Management of edentulous patients. *Dent Clin North Am*. 2019;63(2):249-61.
12. Murray MD, Darwell BW. The Evolution of the Complete Denture Base. *Theories of Complete Denture Retention - A Review. Part 3. Aust Dent J*. 1993;38(5):389-93.
13. Saponaro PC, Yilmaz B, Johnston W, Heshmati RH, McGlumphy EA. Evaluation of patient experience and satisfaction with CAD-CAM-fabricated complete dentures: A retrospective survey study. *J Prosthet Dent*. 2016;116(4):524-8.
14. Rojnica I. Imedijalna proteza- postupci izrade u protetskoj terapiji. Sveučilište u Zagrebu 2018. Diplomski rad.
15. Krhen P, Petričević N. Materijali za funkcijske otiske u mobilnoj protetici i njihova primjena. *Sonda* 2012;13(24):53-6.
16. Kraljević, K. Potpune proteze. Zagreb: Areagrafika, 2001; p. 119-20.

17. Seifert D, Čatović A. Uporaba SAM - 2P artikulatora u fiksnoj protetici. *Acta Stomatol Croat.* 1998;32(1):89-101.
18. Milardović Ortolan S, Bergman L, Viskiće J, Mehulić K, Salarić I. Određivanje boje zubi u okviru fiksno protetske terapije. *Sonda.* 2012;13:84-7.
19. Barun J. Odabir i pravila postave zuba kod potpunih i pokrovnih proteza. Sveučilište u Zagrebu 2018. Diplomski rad.
20. Ferro KJ, Morgano SM, Driscoll CF, et al. The glossary of prosthodontics terms: Ninth edition. *J Prosthet Dent.* 2017;117(5S):e1-105.
21. Dropuljić I. Upotreba poliamida u izradi privremennih proteza tijekom oseointegracijskog perioda. Sveučilište u Zagrebu 2019. Poslijediplomski specijalistički rad.
22. Tariba P. Pokrovne proteze retinirane konusnim krunicama izrađenim metodama cad/cam tehnologije i galvanizacije. Sveučilište u Zagrebu 2018. Poslijediplomski specijalistički rad.
23. Hashem MI. Advances in Soft Denture Liners: An Update. *J Contemp Dent Pract.* 2015;16(4):314-8.
24. Misch CE, Judy KW. Classification of partially edentulous arches for implant dentistry. *Int J Oral Implantol.* 1987;4(2):7-13.
25. Negrutiu M, Sinescu C, Romanu M, Pop D, Lakatos S. Thermoplastic resins for flexible framework removable partial dentures. *Timisoara Medical Journal.* 2005;55:295-9.
26. Kraljević K, Kraljević Šimunković S. Djelomične proteze. Zagreb: In Tri, 2012; p. 77-8, 122-5.
27. Jerolimov V i sur. Osnove stomatoloških materijala. Sveučilište u Zagrebu, Stomatološki fakultet. 2005; p. 87-94.
28. Kedjarune U, Charoenworakul N, Koontongkaew S. Release of Methyl Methacrylate From Heat-Cured and Autopolymerized Resins: Cytotoxicity Testing Related to Residual Monomer. *Aust Dent J.* 1999;44(1):25-30.
29. Doğan A, Bek B, Cevik NN, Usanmaz A. The Effect of Preparation Conditions of Acrylic Denture Base Materials on the Level of Residual Monomer, Mechanical Properties and Water Absorption. *J Dent.* 1995;23(5):313-8
30. Cevik P, Yildirim-Bicer AZ. The Effect of Silica and Prepolymer Nanoparticles on the Mechanical Properties of Denture Base Acrylic Resin. *J Prosthodont.* 2018;27(8):763-70.
31. Palaskar JN, Singh S, Mittal S. Evaluation and Comparison of Different Polymerization Techniques, Curing Cycles, and Thicknesses of Two Denture Base Materials. *Indian J Dent Res.* 2019;30(4):583-9.

32. Ebrahimi Saravi M, Vojdani M, Bahrani F. Evaluation of cellular toxicity of three denture base acrylic resins. *J Dent (Tehran)*. 2012;9(4):180–8.
33. Tay LY, Herrera DR, Quishida CC, Carlos IZ, Jorge JH. Effect of water storage and heat treatment on the cytotoxicity of soft liners. *Gerodontology*. 2012;29(2):275–80.
34. Ata SO, Yavuzyilmaz H. In vitro comparison of the cytotoxicity of acetal resin, heat-polymerized resin, and autopolymerized resin as denture base materials. *J Biomed Mater Res B Appl Biomater*. 2009;91(2):905–9.
35. Goiato MC, Freitas E, dos Santos D, de Medeiros R, Sonogo M. Acrylic Resin Cytotoxicity for Denture Base - Literature Review. *Adv Clin Exp Med*. 2015;24(4):679-86.
36. Polychronakis N, Sarafianou A, Zissis A, Papadopoulos T. The Influence of Thermocycling on the Flexural Strength of a Polyamide Denture Base Material. *Acta Stomatol Croat*. 2017;51(4):309-15.
37. Soldo M, Kraljević Šimunović S, Čimić S. Laboratorijske faze izrade metalnog skeleta djelomične proteze-dubliranje modela, modeliranje skeleta, ulaganje i lijevanje. *Sonda*. 2011;12(22):19-23.
38. Miyazaki T, Hotta Y, Kunii J, Kuriyama S, Tamaki Y. A review of dental CAD/CAM: current status and future perspectives from 20 years of experience. *Dent Mater J*. 2009;28(1):44-56.
39. Fang JH, An X, Jeong SM, Choi BH. Digital Immediate Denture: A Clinical Report. *J Prosthet Dent*. 2018;119(5):698-701.
40. Kanazawa M, Iwaki M, Arakida T, Minakuchi S. Digital impression and jaw relation record for the fabrication of CAD/CAM custom tray. *J Prosthodont Res*. 2018;62(4):509-13.
41. Knežević G i sur. Osnove dentalne implantologije. Zagreb: Školska knjiga, 2002; p. 13, 26.
42. Granić M, Katanec D. Praćenje cijeljenja dentalnih implantata. *Sonda*. 2016;8(14-15):72-4.
43. Sethi A, Kaus T. Praktična implantologija: Dijagnostički, kirurški, protetski i tehnički aspekti estetskog i funkcijskog sklada. Zagreb: Quintessence books, Media ogled, 2009; p. 67.
44. Čelić R, Pandurić J, Klaić B. Razumijevanje okluzije- ključ za uspjeh oseintegracije. *Medix*, 2005; XI(60/61):181.
45. Kraljević S, Pandurić J, Badel T, Čelić R. Immediate complete denture. *Acta Stomat Croat*. 2001;35(2):281-5.
46. Jogežai U, Laverty D, Walmsley A. Immediate dentures part 1: Assessment and treatment planning. *Dental Update*. 2018;45:617-24.
47. Medojević D, Granić M, Katanec D. Cone beam kompjuterizirana tomografija. *Sonda*. 2010;66-8.



48. Mojić E. 2D vs. 3D radiologija u implantologiji. Sveučilište u Zagrebu 2016. Diplomski rad.
49. Jelušić D. Prosudba kvalitete i kvantitete dobivene kosti uporabom bifaznog  $\beta$ -trikalcijfosfata/hidroksilapatita pri podizanju dna sinusa. Sveučilište u Zagrebu 2014. Doktorski rad.
50. Bešlić A, Radić T, Pelivan I. Pokrovne proteze retinirane prečkama na implantatima - prikaz slučaja. Sonda 2012;13(23):60-5.
51. Krolo I, Zadavec D i sur. Dentalna radiologija. Zagreb: Medicinska naklada, 2016; p. 205.
52. Siadet H, Alikhasi M, Beyabanaki E. Interim Prosthesis Options for Dental Implants. J Prosthodont. 2017;26(4):331-8.
53. Branemark PI, Hansson BO, Adell R, et al. Osseointegrated implants in the treatment of edentulous jaw. Experience from a 10-year period. Scand J Plast Reconstr Surg Suppl. 1977;16:1–132.
54. Stafford G. Different loading times for dental implants – no clinically important differences?. Evid Based Dent. 2013;14(4):109–10.
55. Morton D, Jaffin R, Weber HP. Immediate restoration and loading of dental implants: clinical considerations and protocols. Int J Oral Maxillofac Implants. 2004;19 Suppl:103-8.
56. Piza Pellizzer E, Quinelli Mazaro JV, Ramos Verri F, Falcón Antenucci RM, Coelho Goiato M. Removable Partial Denture in Combination With a Milled Fixed Partial Prosthesis as Interim Restorations in Long-Term Treatment. J Prosthodont. 2010;19(1):77-80.
57. Singh K, Aeran H, Kumar N, Gupta N. Flexible Thermoplastic Denture Base Materials for Aesthetical Removable Partial Denture Framework. J Clin Diagn Res. 2013;7(10):2372-3.
58. Thomas TJ, Bidra AS. An Interim Solution for a Fractured Complete-Arch Fixed Implant-Supported Prosthesis Using an Essix Retainer. J Prosthet Dent. 2016;116(5):824-5.
59. Čatović D. Akrilatne krunice kao privremeno i trajno terapijsko sredstvo. Sveučilište u Zagrebu 2017. Diplomski rad.
60. Poggio CE, Salvato A. Bonded Provisional Restorations for Esthetic Soft Tissue Support in Single-Implant Treatment. J Prosthet Dent. 2002;87(6):688-91.
61. Jomezai U, Laverty D, Walmsley AD. Immediate dentures part 2: denture construction. Dental Update. 2018;45(8):720–6.
62. Seals RR, Kuebker WA, Stewart KI. Immediate complete dentures. Dent Clin North Am. 1996;40(1):151–67.

63. Penarrocha-Oltra D, Covani U, Penarrocha-Diago M, Penarrocha-Diago M. Immediate loading with fixed full-arch prostheses in the maxilla: Review of the literature. *Med Oral Patol Oral Cir Bucal*. 2014;19(5):512-7.
64. Grunder U. Immediate functional loading of immediate implants in edentulous arches: two-year results. *Int J Periodontics Restorative Dent*. 2001;21(6):545–51.
65. Carlsson GE. Clinical morbidity and sequelae of treatment with complete dentures. *J Prosthet Dent*. 1998;79(1):17-23.
66. Stamenković D i sur. *Stomatološki materijali*. Beograd: Zavod za udžbenike i nastavna sredstva, 2003; p. 250-3.
67. Papadaki E, Anastassiadou V. Elderly Complete Denture Wearers: A Social Approach to Tooth Loss. *Gerodontology*. 2012;29(2):e721-7.
68. Migelić V. *Implantoprotetska terapija djelomične bezubosti*. Sveučilište u Zagrebu 2019. Diplomski rad.
69. Perić B, Čabov T. Implantoprotetička rehabilitacija potpune bezubosti gornje čeljusti - prikaz slučaja. *Acta Stomatol Croat*. 2005;39(3):278.
70. St George G. Immediate dentures: 1. Treatment planning. *Dent Update*. 2010;37:82–91.
71. Rashid H, Sheikh Z, Vohra F. Allergic effects of the residual monomer used in denture base acrylic resins. *Eur J Dent*. 2015;9(4):614–9.
72. Ardelean L, Rusu LC, Bratu DC, Bortun CM. Diacrylic composite resins as veneering materials. *Revista Materiale Plastice*. 2013;50(2):93-6.



Sanja Anđukić Mužić rođena je u Rijeci 7. listopada 1964. Završila je Prvu riječku hrvatsku gimnaziju – Centar za kadrove u obrazovanju i kulturi (CZKUIOK) 1982./83. godine. Potom upisuje studij stomatologije pri Medicinskom fakultetu u Rijeci, koji završava 1989. godine. Zapošljava se 1991. godine u Domu zdravlja Senj. Godine 1993. i 1994. radi u Domu zdravlja Crikvenica. Nakon toga radi u Domu zdravlja Rijeka. Od 1996. do 2000. godine asistent je na Zavodu za parodontologiju pri Medicinskom fakultetu u Rijeci. U akademskoj godini 2016./17. upisuje Poslijediplomski specijalistički studij Dentalna implantologija na Stomatološkom fakultetu Sveučilišta u Zagrebu