

Oblikovanje izlaznog profilsa mekih tkiva privremenom i trajnom krunicom

Žujić, Dario

Professional thesis / Završni specijalistički

2020

Degree Grantor / Ustanova koja je dodijelila akademski / stručni stupanj: **University of Zagreb, School of Dental Medicine / Sveučilište u Zagrebu, Stomatološki fakultet**

Permanent link / Trajna poveznica: <https://um.nsk.hr/um:nbn:hr:127:571674>

Rights / Prava: [Attribution-NoDerivatives 4.0 International](#)/[Imenovanje-Bez prerada 4.0 međunarodna](#)

Download date / Datum preuzimanja: **2024-09-23**



Repository / Repozitorij:

[University of Zagreb School of Dental Medicine Repository](#)





Sveučilište u Zagrebu
Stomatološki fakultet

Dario Žujić

**OBLIKOVANJE IZLAZNOG PROFILA
MEKIH TKIVA PRIVREMENOM I
TRAJNOM KRUNICOM
- PRIKAZ SLUČAJA**

POSLIJEDIPLOMSKI SPECIJALISTIČKI RAD

Zagreb, 2020.

Rad je ostvaren u: Zavod za fiksnu protetiku, Stomatološki fakultet Sveučilišta u Zagrebu

Naziv poslijediplomskog specijalističkog studija: Dentalna implantologija

Mentor rada: Marko Jakovac, izv. prof. dr. sc., Stomatološki fakultet Zagreb

Lektor hrvatskog jezika: Mirna Cvijić Mrak, prof.

Lektor engleskog jezika: Viktorija Žgela, prof.

Sastav Povjerenstva za ocjenu poslijediplomskog specijalističkog rada:

1. doc. dr. sc. Andreja Carek, Stomatološki fakultet Zagreb
2. izv. prof. dr. sc. Marko Jakovac, Stomatološki fakultet Zagreb
3. doc. dr. sc. Slađana Milardović Ortolan, Stomatološki fakultet Zagreb

Sastav Povjerenstva za obranu poslijediplomskog specijalističkog rada:

1. doc. dr. sc. Andreja Carek, predsjednica
2. izv. prof. dr. sc. Marko Jakovac, član
3. doc. dr. sc. Slađana Milardović Ortolan, član
4. doc. dr. sc. Lana Bergman, zamjena
5. _____

Datum obrane: 30.06.2020.

Rad sadrži: 65 stranice

0 tablica

39 slika

1 CD

Rad je vlastito autorsko djelo, koje je u potpunosti samostalno napisano uz naznaku izvora drugih autora i dokumenata korištenih u radu. Osim ako nije drukčije navedeno, sve ilustracije (tablice, slike i dr.) u radu su izvorni doprinos autora poslijediplomskog specijalističkog rada. Autor je odgovoran za pribavljanje dopuštenja za korištenje ilustracija koje nisu njegov izvorni doprinos, kao i za sve eventualne posljedice koje mogu nastati zbog nedopuštenog preuzimanja ilustracija odnosno propusta u navođenju njihovog podrijetla.

Zahvala

Zahvaljujem mentoru izv. prof. dr. sc. Marku Jakovcu na pomoći, ljubaznosti i suradnji tijekom pisanja ovog rada.

Zahvaljujem supruzi na strpljenju, potpori i ljubavi u svim trenucima.

Posebna zahvala mojim roditeljima bez kojih sve ovo ne bi bilo moguće.

Sažetak

OBLIKOVANJE IZLAZNOG PROFILA PRIVREMENOM I TRAJNOM KRUNICOM - PRIKAZ SLUČAJA

Rehabilitacija dentalnim implantatima svojom predvidivošću i visokim postotkom uspješnosti postaje terapija izbora prilikom nadoknade izgubljenog zuba. Gubitak zuba predstavlja velik problem, ne samo zbog narušene estetske, fonetske i funkcijske komponente stomatognatnog sustava već uzrokuje i duševne traume osobito kada se radi o nedostatku zuba u interkaninom segmentu. Slijedom navedenog, nedostatak zuba u prednjoj estetskoj zoni predstavlja jedan od najzahtjevnijih zadataka za kliničara zbog važnosti postizanja optimalnog estetskog rezultata. Predvidivo oblikovanje mekih tkiva uokolo implantata stvarajući idealni izlazni profil pomoću privremene i trajne krunice te postizanje stabilnosti i harmonije mekih i tvrdih tkiva jedan su od ključnih faktora estetike na implantatima.

Bitan faktor uspješnosti su i implantatne nadogradnje te izbor materijala od kojeg su građene. U prednjem segmentu je iz estetskih razloga materijal izbora za implantatnu nadogradnju cirkonij-oksidi zbog postizanja ljepšeg završnog protetskog rezultata.

Ovaj rad opisuje tehniku postizanja optimalnog izgleda mekih tkiva nakon imedijatne ugradnje dentalnog implantata u estetskoj zoni. Prikazuje se atramuatska tehnika ekstrakcije zuba uz očuvanje okolnih tkiva, postava dentalnog implantata te postava imedijatne privremene krunice. Nakon perioda oseointegracije prikazuje se faza prijenosa postignutog rezultata pomoću individualno prilagođenog otisnog prijenosnika, odabir optimalne implantatne nadogradnje te završni rezultat trajne krunice.

Ključne riječi: imedijatna dentalna implantologija; estetika; oblikovanje mekih tkiva; izlazni profil

Summary

EMERGENCE PROFILE DESIGN WITH TEMPORARY AND DEFINITIVE CROWN – CASE REPORT

Dental implant rehabilitation, with its predictability and a high success rate, becomes the therapy of choice for the replacement of a lost tooth. Tooth loss is a major problem because not only does it cause the disturbed aesthetic, phonetic, and functional components of the stomatognathic system, but it can also afflict emotional trauma, especially when it comes to missing teeth in the intercanine segment. Consequently, the lack of teeth in the anterior aesthetic zone is one of the most challenging tasks for the clinician due to the importance of achieving optimum aesthetic outcome. Predicting the soft tissue profile changes around implants, creating an ideal emergence profile using temporary and permanent crown, and achieving stability and harmony of soft and hard tissues are key factors in implant aesthetics.

Important success factors are implant abutments and the choice of material they are made of. In the anterior segment, the material of choice for implant abutments is zirconium oxide due to the improved aesthetic appearance.

This paper describes a technique for achieving an optimum soft tissue appearance after the immediate implantation of a dental implant in the aesthetic zone. The atraumatic tooth extraction with the preservation of surrounding tissues, the placement of a dental implant, and the placement of an immediate temporary crown are presented. After a period of osseointegration, impression phase of the achieved result is shown using individually tailored implant impression coping, a proper abutment selection, and definitive crown placement results are also shown.

Keywords: immediate dental implantology; aesthetics; soft tissue formation; emergence profile

SADRŽAJ

1. UVOD	1
1.1. Resorpcija korijena	4
1.2. Dentalni implantati.....	6
1.3. Implantatne nadogradnje.....	7
1.3.1. Nadogradnje prema vrsti materijala	8
1.3.2. Nadogradnje prema načinu izrade	10
1.3.3. Nadogradnje prema vrsti veze s implantatom	12
1.3.4. Nadogradnje prema vrsti vezivanja s proteskom superstrukturom	13
1.4. Tehničke i biološke komplikacije	14
2. PRIKAZ SLUČAJA	16
2.1. Planiranje zahvata	18
2.1.1. Analiza.....	18
2.1.2. Procjena estetskog rizika	22
2.1.3. Odabir dentalnog implantata	24
2.1.4. Odabir implantatne nadogradnje	25
2.1.5. Planiranje pozicije ugradnje dentalnog implantata.....	26
2.1.6. Planiranje i izrada kirurške vodilice	30
2.1.7. Određivanje boje	32
2.1.8. Izbor materijala.....	33
2.2. Terapija	34
2.2.1. Vađenje zuba i instrumenti.....	34
2.2.2. Ugradnja dentalnog implantata.....	36
2.2.3. Prilagodba konfekcijske privremene nadogradnje i postava privremene krunice	38
2.2.4. Oblikovanje izlaznog profila privremenom krunicom	40
2.2.5. Otisci	42
2.2.6. Izrada individualne nadogradnje	44
2.2.7. Izrada završne estetske krunice	47
3. RASPRAVA	51
4. ZAKLJUČAK	54

5. LITERATURA.....	56
6. ŽIVOTOPIS	64

Popis skraćenica

CBCT – eng. *Cone beam computed tomography* – kompjuterizirana tomografija konusnim snopom

MTA – eng. *Mineral trioxide aggregate* – mineralno-trioksidni agregat

3D – eng. *Three-dimensional space* – tri dimenzije

STL – eng. *Standard Tessellation Language* - datotečni format za stereolitografiju

SLA – eng. *Stereolithography* - stereolitografija

C&B MFH – eng. *crown and bridge micro filled hybrid* – hibridni mikro ispun krunice i mosta

BIC – eng. *Bone to implant contact* – kontakt kosti i implantata

CAD/CAM – eng. *Computer Aided Design/Computer Aided Manufacturing* - kompjuterski potpomognut dizajn/ kompjuterski potpomognuta izrada

ZrO₂ – cirkonijev dioksid

PES – eng. *Pink esthetic score* – indeks roze estetike

CDS – caklinsko-dentinsko spojište

ISQ – eng. *Implant stability quotient* - kvocijent stabilnosti implantata

PEEK – polieter eter keton

1. UVOD

Nedostatak zuba u interkaninom estetskom segmentu predstavlja jedan od najzahtjevnijih zadataka za kliničara zbog važnosti postizanja visokog estetskog rezultata, osobito u mlađih pacijenata. Osim što nedostatak zuba predstavlja veliki problem zbog narušene estetske, fonetske i funkcijske komponente stomatognatnog sustava, može uzrokovati i duševne traume. Postizanje optimalnog estetskog rezultata i dalje ostaje izazov, osobito zbog činjenice da može nastati gubitak tvrdih i mekih tkiva nakon ekstrakcije zuba (1).

Gubitak zuba može biti djelomičan, pri čemu nedostaje kruna zuba, ili potpun, pri čemu nedostaje i korijen. Najčešći uzroci gubitka zuba su: opsežne karijesne lezije, traume, neuspješna endodontska terapija, parodontološki uzroci te resorpcija korijena. Najbolje terapijsko rješenje donosi terapeut uz suglasnost pacijenta. Kao jedna od opcija koja osigurava najmanje kompromisa, a omogućuje jedan od najboljih rezultata nameće se terapija dentalnim implantatima (2, 3).

Ugradnja dentalnih implantata je zbog predvidivosti i visoke stope uspjeha postala vrlo čest zahvat u ordinacijama dentalne medicine. Osnova terapije dentalnim implantatima je oseointegracija, proces koji obilježava sraštavanje kosti za implantat. Razumijevanjem procesa oseointegracije te modifikacijom makro i mikrodizajna dentalnih implantata, ideja o minimalno invazivnoj implantološkoj kirurgiji omogućila je kliničarima postavljanje implantata imedijatno u postekstrakcijsku alveolarnu kost uz postizanje odličnih estetskih rezultata. Uobičajeni postupak nadoknade zuba implantatom je uključivao vađenje zuba, čekanje perioda cijeljenja kosti od 2 do 3 mjeseca prije implantacije te naknadno period oseointegracije od nekoliko mjeseci prije nego je moguće implantat funkcionalno opteretiti (3, 4).

Imedijatna implantacija predstavlja kirurški postupak kada se neposredno nakon vađenja zuba u ekstrakcijsku alveolu, ili u pripremljeno ležište kroz ekstrakcijsku alveolu, ugrađuje implantat (5, 6). Njezina karakteristika je da se najčešće provodi bez odizanja muko-periostalnog reznja (7). Iako se imedijatna implantacija nameće terapeutu kao jednostavni postupak potrebno ga je provesti maksimalno precizno (4). Visoki postotak uspješnosti u prve tri godine čine imedijatnu implantaciju predvidljivim i uspješnim postupkom (8, 9).

U slučajevima odgovarajuće primarne stabilnosti implantata, nakon imedijatne ugradnje, moguća je i izrada privremenog nadomjestka uz imedijatno opterećenje (unutar 48 sati

od implantacije). Osim imedijatnog opterećenja razlikujemo i rano (od 48 sati do 12 tjedana nakon implantacije) te odgođeno (više od 12 tjedana nakon implantacije) opterećenje implantata.

Primarna stabilnost definira se kao mehanička stabilnost dentalnog implantata unutar kosti nakon ugradnje, a postiže se makro i mikro dizajnom implantata te pažljivom preparacijom ležišta u kosti. Izražava se u Ncm, a karakterizira se kao veličina okretnog momenta kojim se implantat postavlja u kost (10, 11).

Postizanje visoke primarne stabilnosti (okretni moment viši od 35 Ncm) najvažniji je faktor prilikom donošenja odluke o imedijatnom opterećenju jer se na taj način sprječava mikro pomake implantata (6, 12). Dokazano je da mikropomaci veći od 150 mikrometara mogu prouzročiti odbacivanje implantata (13, 14). Kako bi se postigla visoka primarna stabilnost potrebno je zadovoljiti niz čimbenika kao što su pogodna kvaliteta i kvantiteta kosti, promjer i dizajn navoja implantata, mikropovršina navoja te vještina terapeuta i korištena kirurška tehnika (15, 16, 17). Niski okretni moment prilikom ugradnje implantata koji se planiraju imedijatno opteretiti dovodi do većeg rizika i uspjeh terapije je upitan (18).

Uspjeh postizanja primarne stabilnosti možemo predvidjeti prema tipu kosti te na taj način ocijeniti kvalitetu i kvantitetu kao i modificirati kirurški protokol preparacije ležišta implantata. Prema Lekholm i Zarbu razlikujemo četiri tipa kosti te opisuju: „tip D1“ gdje je kost građena samo od guste kompaktno-kosti, „tip D2“ gdje je građena od debelog sloja kompaktno-kosti i manjeg dijela guste trabekularne kosti, „tip D3“ s nešto tanjom kompaktnom koja okružuje trabekularnu kost te „tip D4“ s tankom kompaktnom i širokim dijelom trabekularne kosti male gustoće (19, 20).

Za postizanje visoke primarne stabilnosti potrebno je korištenje implantata koji makro i mikro dizajnom može utjecati na visinu okretnog momenta prilikom postavljanja u kost (6, 21).

Pažljivom analizom ekstraoralne i intraoralne situacije te analizom radioloških snimaka (ortopantomograma, CBCT) moguće je pozicioniranje implantata u idealnom položaju što je uz odgovarajuću količinu tvrdih i mekih tkiva ključni faktor za postizanje estetskog rezultata. Izlazni profil nadogradnje na implantatu i protetskog nadomjestka (krunice) također imaju važnu ulogu u konačnom izgledu (16).

Oblikovanje i očuvanje izlaznog profila postiže se postupnim prilagođavanjem privremenog nadomjeska. Prijenos individualiziranog izlaznog profila u trajni nadomjestak postiže se modifikacijom otisnog prijenosnika s kompozitnom smolom. Individualno izrađena nadogradnja na implantatu te trajna krunica s podjednakim izlaznim profilom kao i privremeni nadomjestak, potrebni su kako bi se održao izlazni profil oblikovan u prijašnjim fazama (22).

Svrha ovog rada je prikazati različite vrste danas dostupnih implantatnih nadogradnji ovisno o različitim kriterijima (vrsta materijala, način izrade i dizajn implantatne nadogradnje) uz pojašnjenje indikacija za njihovu upotrebu u različitim kliničkim situacijama te shodno temi prikazati na pacijentu kliničke faze oblikovanja i očuvanja izlaznog profila uokolo implantata privremenom i trajnom krunicom uz precizan prijenos kontura mekog tkiva koristeći modificirani otisni prijenosnik.

1.1. Resorpcija korijena

Resorpcija korijena može biti fiziološki ili patološki proces koji dovodi do gubitka tvrdih zubnih tkiva. Fiziološka resorpcija se odvija kod mliječnih zubi. Patološku resorpciju karakterizira ireverzibilan gubitak tvrdih zubnih tkiva trajnih i mliječnih zuba, a najčešće ju uzrokuju patološka zbivanja kao što su: kronične upale, nekroza pulpe, mehaničko opterećenje izazvano protetskim nadomjeskom, prilikom replantacije ili transplantacije zuba ili prilikom patoloških stanja potpornog aparata zuba, traumatske ozljede, preaktivne ortodontske sile, malokluzija, impaktirani zubi, funkcionalni poremećaji, tumori te ciste. Etiologija resorpcijskih procesa može se podijeliti obzirom s obzirom na to je li resorpcija započela iz pulpe ili parodontnog tkiva. Razlikujemo unutarnji i vanjski tip resorpcije korijena (23).

Patološka vanjska resorpcija korijena nastaje uslijed djelovanja dentinoklasta i cementoklasta. Da bi proces vanjske resorpcije započeo potrebno je konstantno podraživanje cementoklasta triger faktorima kao što su npr. bakterijska infekcija parodontne membrane, upale i/ili nekrotični debris, a koji djeluju kemotaksijski na makrofage i ostale upalne stanice. Na taj način se pokreće imunološki odgovor te to rezultira početkom patoloških zbivanja na korijenu zuba (23).

Unutarnju resorpciju korijena zuba karakterizira početak unutar pulpne komore ili korijenskog kanala te zahvaća dentin. Brzina nastanka može biti polagana ili može tako brzo napredovati da se za nekoliko mjeseci perforira korijen zuba. Etiologija nastanka unutarnje resorpcije je najčešće nepoznata. Kao neki od najčešćih uzroka navode se infekcija i trauma. Pod utjecajem kronične upale ili traume aktiviraju se nediferencirane stanice vezivnog tkiva pulpe koje se spajaju i stvaraju multinuklearne klastične stanice, dentinoklaste, koje su odgovorne za resorpciju tvrdog zubnog tkiva. Unutarnja resorpcija klinički može biti asimptomatska. U slučajevima kada je unutarnja resorpcija korijena izrazito izražena, a resorpcijski defekt se proširio do vanjske površine korijena, počinju se javljati bolovi. Ukoliko se ne lijeći može napredovati u vanjsku resorpciju, što može dovesti do frakture zuba. Dijeli se na intrakoronarnu i intrakanalnu. Intrakanalna resorpcija može biti u koronarnoj, srednjoj i apikalnoj trećini korijenskog kanala. Može se klasificirati na: upalnu (pravilno oblikovanog defekta) i nadomjesnu (nepravilno oblikovanog defekta) (23).

Dijagnoza resorpcijskih procesa postavlja se na temelju anamneze, kliničkog pregleda i rendgenske analize. Kliničkim pregledom, palpacijom i perkusijom analizira se stanje krune zuba, parodontnog tkiva, alveolarne kosti i čeljusti. Ispitivanjem vitaliteta možemo dobiti više informacija o stanju zubne pulpe. Radiološka dijagnostika uključuje retroalveolarne snimke, ortopantomogram te CBCT snimke. Radiološki, unutrašnje resorpcije su jasno ograničene i simetrične, dok su vanjske obično asimetrične. Prilikom nastanka vanjskih resorpcijskih procesa korijenski kanal je u kompletno vidljiv i prati se na radiološkoj snimci. Vanjske resorpcije u koronarnom dijelu treba razlikovati od karijesnih lezija.

Terapija resorpcijskih procesa ovisi o tipu te stupnju zahvaćenosti tvrdog zubnog tkiva. Terapija interne resorpcije dijeli se na: nekiruršku (endodontsku), rekalcifikaciju i remineralizaciju pripravcima kalcijeva hidroksida te na kiruršku. Nekirurška terapija obuhvaća endodontsko liječenje. Kontrolna radiološka snimka radi se nakon punjenja kanala te nakon 6 do 24 mjeseci. Cilj endodontske terapije je zaustaviti resorpcijski proces i njegovo napredovanje prema vanjskoj površini korijena zuba.

Ukoliko resorpcijski proces perforira na vanjsku površinu korijena djeluje se pomoću rekalcifikacijske i remineralizacijske terapije.

U kiruršku terapiju ubraja se i apikotomija korijena zuba koja se izvodi kada resorpcijski proces zahvaća apikalnu trećinu korijena.

1.2. Dentalni implantati

Dentalni implantat je titanski vijak koji se kirurškim putem ugrađuje u kost čeljusti te služi kao potpora za zubne nadomjeske poput krunica, mostova i proteza. Može imati i ulogu ortodontskog sidra. Implantat se ugrađuje prvi te se nakon njega postavljaju ostali dentalni nadomjesci. Za implantat se može pričvrstiti nadogradnja koja služi kao nosač za most, krunicu ili protezu.

Dentalni implantat u užem smislu predstavlja komponentu kirurški ugrađenu u kost koja procesom oseintegracije postaje sastavni dio kosti. Može se nazvati još i tijelo implantata. Na dentalni implantat se postavlja nadogradnja koja služi kao spoj između tijela implantata i nadomjeska te se nalazi izvan kosti. S implantatom se povezuje pomoću vijka, a sa nadomjeskom putem cementa, vijka ili posebne zglobne veze. Nadomjestak ili suprastruktura može biti fiksni (krunica ili most) ili mobilni (24).

Temelj suvremenih dentalnih implantata je biološki proces naziva oseintegracija koji označava srašćavanje kosti uz titan kao gradivni materijal implantata (25).

Dentalni implantat postaje popularniji način terapije nedostatka zuba uz izbjegavanje nepotrebnog brušenja susjednih zubi. Shodno tome implantati dobivaju na prednosti u odnosu na indicirane konvencionalne fiksne ili mobilne protetske nadomjeske. Očuvanje susjednih zubnih struktura uz mogućnost imedijatne izrade provizornog nadomjeska prikazuje se kao glavna prednost (26).

Jedan od najzahtjevnijih terapijskih zadataka u rehabilitaciji dentalnim implantatima je ispunjavanje visokih estetskih očekivanja pacijenata.

Uspjeh ili neuspjeh implantata ovisi o općem stanju organizma i lijekovima koji utječu na uspjeh oseintegracije te o zdravlju tkiva u ustima osobe kojoj se ugrađuju. Količina stresa koja će biti primijenjena na implantat također ima značajnu ulogu. Ispravno planiranje položaja i broja potrebnih implantata ključ je za dugoročni uspjeh jer sile nastale tijekom mastikacije predstavljaju veoma važan faktor (2, 3). Osim ispravno postavljenih međučeljusnih odnosa, za dugoročni uspjeh oseintegracije dentalnih implantata preduvjet su također i zdrava kost i gingiva (25).

1.3. Implantatne nadogradnje

Implantatne nadogradnje jesu komponente koje se direktno postavljaju u tijelo implantata te se fiksiraju pomoću retencijskog vijka. Služe kao potpora, odnosno nosač protetske suprastrukture fiksnih ili mobilnih protetskih radova. One omogućavaju retenciju, stabilnost i optimalan položaj konačnog protetskog nadomjeska (24).

Implantatne nadogradnje se mogu podijeliti s obzirom na:

1. vrstu materijala od kojeg su izrađene,
2. način izrade,
3. način vezivanja nadogradnje s implantatom,
4. način vezivanja nadogradnje s protetskom suprastrukturom
5. kut (ravne/zakošene).

Svaka nadogradnja se sastoji od tri glavna dijela:

1. dio na koji se veže protetska suprastruktura
2. dio koji je vezan za tijelo implantata
3. transgingivalni segment koji je okružen mekim gingivnim tkivom iznad protetske platforme implantata (24)

Dio nadogradnje koji priliježe unutar tijela implantata, ne mijenja se dok se preostala dva segmenta mogu dodatno modificirati kako bi se postigao optimalan estetski i funkcionalni ishod.

Prilagodba protetskog segmenta nadogradnje ovisi o nizu faktora: veličini, obliku i izlaznom profilu suprastrukture, slobodnom interokluzijskom prostoru, veličini i obliku interdentalnih papila, poželjnom prostoru između vratova susjednih zuba tj. krunica koji će se ispuniti gingivom te vrsti materijala od kojeg će biti izrađena krunica (24).

Prilagodba transgingivalnog segmenta ovisi o: biotipu gingive tj. debljini gingive iznad tijela implantata, poželjnom izlaznom profilu zuba koji se nadomješta te mogućnosti održavanja higijene (24).

1.3.1. Nadogradnje prema vrsti materijala

Na tržištu postoji čitav niz materijala iz kojih se izrađuju nadogradnje. Kliničar mora razumijevati biološki odgovor tkiva za svaki pojedini materijal kao i poznavati indikacije za njihovu upotrebu (27).

Najčešće korišteni materijali u izradi su titan, cirkonij oksidna keramika i polietar eter keton (PEEK) (27).

Titan je kemijski element koji nudi kombinaciju velike čvrstoće, male težine, biokompatibilnosti te dugog vijeka trajanja. Također je i otporan na koroziju (25).

Nadogradnje izrađene od titana mogu biti od komercijalno čistog titana ili titanske legure. Zbog male tvrdoće čistog titana, danas se često u izradi koristi titanska slitina s dodatkom 6% aluminijske, 4% vanadijske, 0.25% željezne i 0.2% kisika. Titanska legura pokazuje znatno bolja fizikalna svojstva kao što su veća čvrstoća i otpornost na lom (27).

Zbog jedinstvenih fizikalnih svojstava titana, on predstavlja materijal izbora u izradi nadogradnje u stražnjem segmentu zubnog niza. U prednjem segmentu se radi potrebe za postizanjem optimalnog estetskog rezultata kao materijal izbora preporučuje se cirkonij oksidna-keramika (27). Titanijske nadogradnje dostupne su kao konfekcijske ili CAD/CAM glodane individualne nadogradnje.

Čisti kristalni cirkonij je bijel, mekan i rastezljiv materijal. Cirkonijev-oksidi (ZrO_2) je polimorf koji se nalazi u tri oblika ovisno o vanjskoj temperaturi: monoklinskom, kubičnom i tetragonskom. Na sobnoj temperaturi i bez stabilizatora, ZrO_2 postoji samo u monoklinskom obliku. Da bi ga se stabiliziralo dodaju se različiti oksidi: kalcijev (CaO), magnezijev (MgO) i itrijev (Y_2O_3). Stabilizacija obilježava snižavanje temperature transformacije tj. mogućnost zadržavanja cirkonij-oksida u tetragonskoj fazi na sobnoj temperaturi. Kao najčešći stabilizator koristi se 3 – 5% itrijev-oksida. Prilikom veće koncentracije itrijevog oksida dobiva se potpuno stabiliziran, ali i manje istezljiv materijal koji se teško oblikuje (28).

Zbog dobrih fizikalnih svojstava, kao što su velika savojna čvrstoća, otpornost na lom i Youngov modul elastičnosti sličan čeliku, cirkonij-oksidne nadogradnje mogu se koristiti u slučajevima kad je bitna estetska komponenta. Odlikuje ih dobra integracija s mekim tkivom i marginalnom kosti (29).

Cirkonij-oksidge nadogradnje minimaliziraju adheziju plaka te tako sprječavaju moguću upalu mekih tkiva i resorpciju kosti. Prilagodba i brušenje cirkonij-oksidge nadogradnje može predstavljati izazov za doktora dentalne medicine kao i za dentalnog tehničara zbog njihove velike tvrdoće. Postupkom brušenja nakon sinteriranja znatno se povećava mogućnost za nastanak mikropukotina unutar materijala. Širenje mikropukotina može dovesti do loma materijala u funkciji. Cirkonij-oksidge nadogradnje indicirane su kod pacijenata s tankim biotipom gingive što najviše dolazi do izražaja prilikom postave implantata u estetskom segmentu (29).

PEEK je organski polimer koji predstavlja materijal izbora prilikom izrade privremenih nadogradnji. Karakterizira ga otpornost na toplinsku degradaciju kao i na promjene u organskom i vlažnom mediju (27).

1.3.2. Nadogradnje prema načinu izrade

Osnovna podjela prema načinu izrade je na konfekcijske tj. tvornički proizvedene i na individualne nadogradnje.

Konfekcijske nadogradnje su gotove, tvornički strojno izrađene nadogradnje koje se izravno postavljaju u implantat. Mogu se dodatno prilagođavati u dentalnom laboratoriju ili intraoralno. Prilagođavanje je preporučljivo kako bi se postigao zadovoljavajući oblik i dobra potpora konačnoj krunici ili mostu te dobar estetski rezultat (30).

U novije vrijeme konfekcijske nadogradnje imaju poboljšani i usavršeni dizajn. Međutim, postizanje idealnog izlaznog profila i optimalne estetike ovim oblikom nadogradnji i dalje je zahtjevan i težak zadatak. Upotreba konfekcijskih nadogradnji zahtijeva idealan položaj implantata u kosti da bi se smanjila dodatna dorada i brušenje nadogradnje. Prevelika manualna korekcija nadogradnje bi mogla dovesti do smanjene retencije i rezistencije (24).

Upotreba konfekcijskih nadogradnji najjeftinija je i najbrža opcija. Ipak, postoje slučajevi kada je njihova upotreba upitna: mali interokluzijski prostor, zahtijeva se veći kut korekcije, debljina sluznice je za više od 1 mm veća od najveće moguće transgingivalne visine nadogradnje koja je ponuđena od strane proizvođača te kada zbog angulacije implantata nije moguće postići idealnu paralelnost (31).

Konfekcijske se nadogradnje najčešće izrađuju od titana. Postoje nadogradnje s horizontalnom stepenicom koje se najčešće koriste u stražnjem segmentu zubnog niza i estetske nadogradnje s promjenjivom visinom stepenice koja približno prati profil mekog tkiva. Potonje su pogodnije za prednje zube i premolare. Pozicija stepenice na nadogradnji ne bi trebala biti više od 1 mm subgingivno (32).

Na tržištu su također dostupne masivne konfekcijske nadogradnje čija dimenzija omogućuje da se glodanjem materijala može postići gotovo bilo koji potrebni oblik. Obrada za dentalnog tehničara je iznimno otežana (32).

Nedostatak konfekcijskih nadogradnji je za većinu slučajeva obično premaleni promjer cervikalnog, subgingivnog, dijela te je potrebno prihvatiti kompromis u odnosu na idealan oblik (32).

Prednosti konfekcijske nadogradnje jesu niža nabavna cijena te lakša obrada. Najveći nedostatak predstavlja nemogućnost postizanja idealnog izlaznog profila mekih tkiva.

Njihova upotreba je obično ograničena na stražnja područja zubnog niza. U prednjem segmentu, gdje se želi postizanje optimalne estetike, najčešće se koriste individualne nadogradnje. One se izrađuju u dentalnom laboratoriju lijevanjem ili CAD/CAM tehnologijom (29, 31).

Individualne nadogradnje su prema situaciji u ustima pojedinačno dizajnirane i specifične za svakog pacijenta. Njima se uspješno može postići idealan izlazni profil mekog tkiva te visoka estetika tako što se željeni izlazni oblik može uključiti u izgled nadogradnje. Za razliku od konfekcijskih nadogradnji, u slučajevima protetskih nadomjestaka koji se fiksiraju cementiranjem, rub krunice kao i cementna pukotina mogu se smjestiti u područje koje je moguće klinički kontrolirati (26).

Postoje dvije osnovne tehnike izrade individualnih nadogradnji:

1. ručno modeliranje na radnom modelu i lijevanje (lijevane individualne nadogradnje)
2. virtualno modeliranje i glodanje (CAD/CAM individualne nadogradnje) (24).

Individualizacija implantatnih nadogradnji se znatno izmijenila u posljednjih nekoliko desetljeća, počevši kao manualna prilagodba gotovih keramičkih blokova u dentalnom laboratoriju. Razvojem suvremene CAD/CAM tehnologije danas se omogućuje virtualno dizajniranje implantatnih nadogradnji. Standardizirana i kontrolirana proizvodnja gotovih blokova u tvornicama osigurava potrebnu kvalitetu (kao npr. homogenost) (26).

CAD/CAM tehnologija omogućuje preciznu izradu nadogradnji te izbjegavanje nastanka greški izazvanih ljudskim faktorom. Ovime se postiže značajno bolja kvaliteta kao i veća čvrstoća i dugotrajnost u odnosu na lijevane nadogradnje. Tijekom procesa glodanja blokovi nisu izloženi visokim temperaturama koje bi mogle dovesti do dimenzijskih promjena materijala (33).

Prilikom digitalnog planiranja i izrade nadogradnje, vodilja je virtualno konstruirani nadomjestak. Odgovarajuću redukciju od završnog nadomjeska do potrebne veličine nadogradnje s optimalnim izlaznim profilom radi postizanja idealnog oblika obavlja računalni program (33).

1.3.3. Nadogradnje prema vrsti veze s implantatom

U počecima dentalne implantologije prvotni način vezivanja nadogradnje i implantata je bio putem vanjske veze koja je najčešće imala šesterokut. Spojni elementi se u ovom slučaju nalaze iznad koronarnog dijela implantata. Najveći nedostatak ovakve veze je popuštanje retencijskog vijka uslijed loše raspodjele sila te nedostatan brtvljenje na spojnima površinama nadogradnje i implantata. Propuštanje spoja može dovesti do nakupljanja bakterija i plaka te posljedično do upalne reakcije tkiva i resorpcije kosti (34). Zbog brojnih nedostataka ovakve vrste povezivanja s vremenom se razvio spoj koji se nalazi unutar tijela implantata (34).

Na ovakav način sila se raspoređuje dublje unutar implantata te na okolnu kost. Time se rasterećuje retencijski vijak te je prisutan manji postotak popuštanja vijka. Zbog preciznijeg priližavanja površina nadogradnje i implantata smanjeni su mikro pomaci te nastalo dobro brtvljenje onemogućava tj. smanjuje mikro propuštanje i prolazak bakterija (35).

Unutarnji spoj može se poboljšati povećanjem kuta te stvaranjem koničnog oblika kada prilikom spajanja nadogradnje i implantata uslijed trenja nastaje hladni var (Morseova konična veza) (36).

1.3.4. Nadogradnje prema vrsti vezivanja s proteskom superstrukturuom

Protetski nadomjesci na implantatima se mogu fiksirati vijkom ili cementiranjem (26). Kod cementiranih nadomjestaka problem može predstavljati odstranjenje viška cementa. Što je spoj nadogradnje i nadomjestka (cementna pukotina) smješten dublje u subgingivalni prostor to je veća mogućnost zaostatka određene količina cementa koju je nemoguće odstraniti. Ostaci tako zaostalog cementa mogu uzrokovati upalu te resorpciju kosti tj. periimplantitis. Iz tog razloga spoj ne smije biti smješten više od 1 mm subgingivno. Sljedeći nedostatak je taj, što se nakon izvršenog trajnog cementiranja ovakvi nadomjesci ne mogu više skinuti. Prednost ovakve vrste svezivanja je mogućnost kompenzacije cementnim slojem manjih nepravilnosti u izradi (26).

Nadomjesci pričvršćeni vijcima se zbog tehničkih mogućnosti mogu jednostavno skinuti. U ovom slučaju je ipak puno važnije u proizvodnom procesu postići precizan položaj i dosjed nadomjestka na nadogradnju. Ovakva vrsta spoja mora posjedovati pristupni otvor za vijak koji bi trebao biti u središtu stražnjih zuba ili s oralne strane na prednjim zubima. Potrebno je voditi pažnju da se otvorom ne oslabljuje nadomjestak tako da debljina sloja ne padne ispod minimalne granice. Nedostatak postojanja okluzalnog otvora je narušavanje estetike i okluzalne plohe. To se može jednostavno kompenzirati ispunom ili laboratorijski izrađenim inlayem (37).

1.4. Tehničke i biološke komplikacije

Titan je materijal izbora za izradu dentalnih implantata. Najvažnija svojstva koja pruža su kemijska inertnost i biokompatibilnost. Današnji implantati imaju navoje čija se površina još dodatno obrađuje raznim tehnikama (pjeskarenje, kemijsko nagrivanje, obogaćivanje nano česticama) te se na taj način omogućuje stvaranje veće dodirne površine s kosti te veće primarne stabilnosti (10). Dokazan je porast uspješnosti oseointegracije u ranim fazama kod kosti loše kvalitete prilikom ugradnje implantata čija je površina nahrapavljena te obogaćena nano česticama (38).

Platform switching konceptom smanjuje se mogućnost nastanka mikropukotine između implantata i nadogradnje na taj način što je promjer nadogradnje implantata uži od tijela implantata te je njihov spoj zakošen (36). U slučaju nastanka pukotine, kroz koju bi bakterije mogle slobodno prolaziti, utjecaj na remodelaciju krestalne kosti je znatno smanjen (39).

Razlika između jednofazne i dvofazne tehnike implantacije također donosi razlike. Prilikom jednofazne tehnike na implantate se postavlja nadogradnja nakon ugradnje. U dvofaznoj tehnici implantati se nakon ugradnje u kost prekrivaju mekim tkivom te se nadogradnja postavlja u drugoj fazi kada se implantat otvara rezom. Prilikom jednofaznih tehnika smanjuje se broj intervencija, ali je rizik od neuspjeha veći (40).

Kirurška trauma koja nastaje prilikom preparacije ležišta implantata je važan faktor. Kritična temperatura prilikom preparacije ležišta je 47 °C za jednu minutu ili 40 °C za sedam minuta brušenja kosti. Osim temperature važan faktor je i pritisak na krestalnu kost. Istraživanjem je dokazano da na povišenje temperature više utječe sila pritiska od brzine te da dublja preparacija uzrokuje i veće zagrijavanje. Preporuka je svakih 5 do 10 s prekinuti brušenje kako bi irigansi snizili temperaturu (41).

Tehnikom odizanja režnja pune debljine nastaje rizik induciranja osteoklastične aktivnosti što može rezultirati jačom resorpcijom kosti. Prilikom tehnike postavljanja implantata bez odizanja režnja ove posljedice se mogu izbjeći (16, 42).

Pozicija implantata također ima važnu ulogu. Implantati postavljeni palatinalnije/lingvalnije u odnosu na sredinu alveolarnog grebena imaju manju mogućnost resorpcije bukalne stijenke (43). Položaj vrata implantata prema alveolarnom

grebenu može utjecati i na resorpciju kosti i na cijeljenje mekih tkiva. Veća biološka širina je imperativ čemu pridonosi subkrestalna pozicija implantata (32, 44).

2. PRIKAZ SLUČAJA

Pacijentica starosti 27 godina dolazi u ordinaciju zbog pojave boli u području zuba 11 koji je ujedno i promijenio boju. Iz anamneze se doznaje postojanje traume iz mladosti. Opće medicinskom anamnezom doznajemo da ne puši, nema sistemskih bolesti kao niti alergija na lijekove. Nema akutnih niti kroničnih bolesti.

Kliničkim pregledom ustanovljena je oralna higijena na vrlo visokom nivou. Radiološki se ustanovila unutarnja resorpcija korijena koja je perforirala na vanjsku stranu.

Želi estetsku i funkcionalnu terapiju desnog gornjeg inciziva te je vrlo motivirana za implanto-protetsku terapiju. Pacijentici je ponuđena ekstrakcija zuba te imedijatna implantacija s imedijatnim opterećenjem privremenom krunicom kao terapijsko rješenje.

2.1. Planiranje zahvata

2.1.1. Analiza

Prilikom razmatranja dentalnog implantata i imedijatne implantacije kao opcije za nadoknadu ekstrahiranog zuba, uz detaljan predoperativni klinički pregled, od velike je važnosti i detaljan radiološki pregled te adekvatno planiran zahvat (44). Nakon razgovora s pacijentom o njegovom zdravstvenom stanju, terapijskim mogućnostima te ekstraoralnog i intraoralnog pregleda vršimo fotografiranje. Fotografira se profilna fotografija te intraoralni snimci trenutne situacije. Za detaljno planiranje potrebno je uzeti anatomske otiske gornje i donje čeljusti u materijalu visoke preciznosti i dugotrajnosti kako bi se mogao izljevati više puta. Uz otiske uzima se obraznim lukom i odnos gornje čeljusti prema interkondilarnoj osi te se izliveni sadrene modele fiksira u poluprilagodljivom artikulatoru. S obzirom na to da se u ovom slučaju radilo o nadoknadi jednog zuba, sadreni modeli su fiksirani u položaju habitualne okluzije (nije se mijenjala visina međučeljusnog odnosa i promjena okluzijske koncepcije).

Osim opće medicinske anamneze potrebno je posvetiti pažnju analizi cjelokupnog zdravstvenog stanja pacijenta kako bi izbjegli moguće komplikacije i poteškoće u postizanju željenog završnog rezultata. Potrebno je analizirati i sva stanja koja predstavljaju kontraindikaciju za ovu vrstu terapije koje mogu biti opće poput sistemskih bolesti koje nisu pod kontrolom i terapijom, akutna ili kronična upala na mjestu implantacije te parafunkcije. Neke od rizičnih bolesti koje bi mogle utjecati na završni rezultat su: osteoporoza te lijekovi povezani s njom (bisfosfonati, denosumab), terapija zračenjem u području glave i vrata, imuno kompromitirani pacijenti te niz bolesti koje zahtijevaju liječenje kortikosteroidima. U ovih pacijenata možemo očekivati otežano i nepredvidljivo cijeljenje rane nakon zahvata (32). Kao komplikacija uzimanja antiresorptivnih ili antiangiogenih lijekova u terapiji osteonekroze i nekih malignih bolesti može nastati MRONJ (eng. *medical related osteonecrosis of the jaw*).

Kod pušača se znatno povećava rizik od periimplantitisa te je gubitak marginalne kosti dokazano veći za razliku od nepušača, iako pušenje nije apsolutna kontraindikacija za implanto-protetsku rehabilitaciju već uz parodontne bolesti spada u faktore rizika (45).

Svakako treba posvetiti pažnju pacijentima s kardiovaskularnim bolestima, kao npr. insuficijencija zalistaka, hipertenzija, poremećaji srčanog ritma, fibrilacija, koronarna bolest ili neka akutna stanja koja su apsolutna kontraindikacija za zahvat. Antikoagulantna terapija je vrlo česta u ovih pacijenata te ukoliko pacijent uzima neki od lijekova na bazi derivata sintetičkog kumarina važan parametar nam je PV i INR (46).

Pacijenti s endokrinološkim bolestima kao što je dijabetes mogu razviti komplikacije u vidu obilnijeg krvarenja te sporijeg cijeljenja rane i spore oseintegracije (44).

Pacijentima sa poremećajem bubrežne funkcije koji su na hemodijalizi ili imaju transplantirani bubreg je potrebno odabrati najpovoljniji trenutak za oralnokirurški zahvat te po potrebi provesti antibiotsku profilaksu (44).

Poremećaji jetrenih funkcija mogu izazvati poremećaje prilikom zgrušavanje krvi te izmijeniti eliminaciju medikamenata iz krvi (44).

Kod pacijenata s transplantiranim organom poželjno je u prva 3 mjeseca nakon transplantacije ne obavljati implantološke zahvate te pribaviti mišljenje nadležnog liječnika. Preporuča se ordiniranje antibiotske profilakse (44).

Od plućnih bolesti najčešće možemo susresti kronični bronhitis i bronhijalnu astmu.

Kliničkom pregledom vršimo mjerenje dubine sondiranja, indeks krvarenja, mjerenje debljine tj. širine keratinizirane gingive te procjenu mobilnosti zuba. Potrebno je utvrditi funkcijske kretnje, analizirati zglobove i mišiće te prepoznati postojanje eventualnih parafunkcija.

Bitan faktor koji određuje ekstrakcijsku alveolu je procjena stanja bukalne stijenke i mekog tkiva. Klasifikacijom ekstrakcijske alveole prema položaju bukalne stijenke kosti i mekog tkiva prema nivou caklinsko-cementnog spojišta zuba koji se vadi razlikujemo tri tipa. Tip jedan nema koštanog i meko tkivnog gubitka. Tip dva uključuje djelomičan, a tri izrazit gubitak tkiva te su oni kontraindicirani za imedijatnu implantaciju jer takav gubitak koštanog tkiva može utjecati na postizanje primarne stabilnosti koja je od presudne važnosti za imedijatno opterećenje provizornim protetskim nadomjeskom (47, 48).

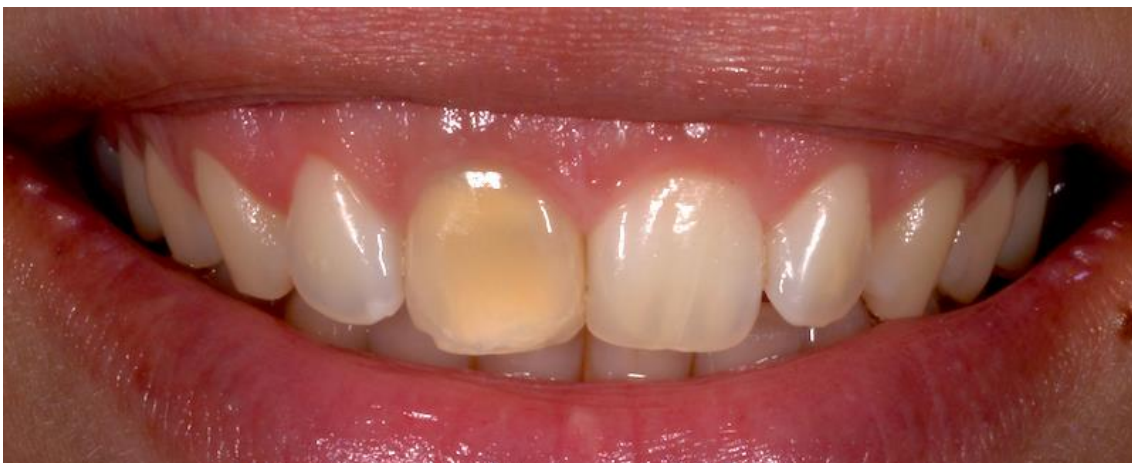Lokalni faktori kao što je upalno stanje u području rada i/ili susjednog zuba pridonose riziku za željeni estetski rezultat. Pacijenti koji su prije implantološke terapije bili liječeni od parodontitisa imaju znatno veću vjerojatnost neuspjeha implantološke terapije zbog razvoja komplikacija u smislu periimplantitisa i gubitka marginalne kosti (49). U

istraživanjima uspješnosti implanto-protetske rehabilitacije, kod pacijenata s povijesti bolesti agresivnog parodontitisa, postoje statistički značajni rezultati izraženije mogućnosti pojave komplikacija i neuspjeha u usporedbi s pacijentima koji su liječeni od kroničnog parodontitisa (50).

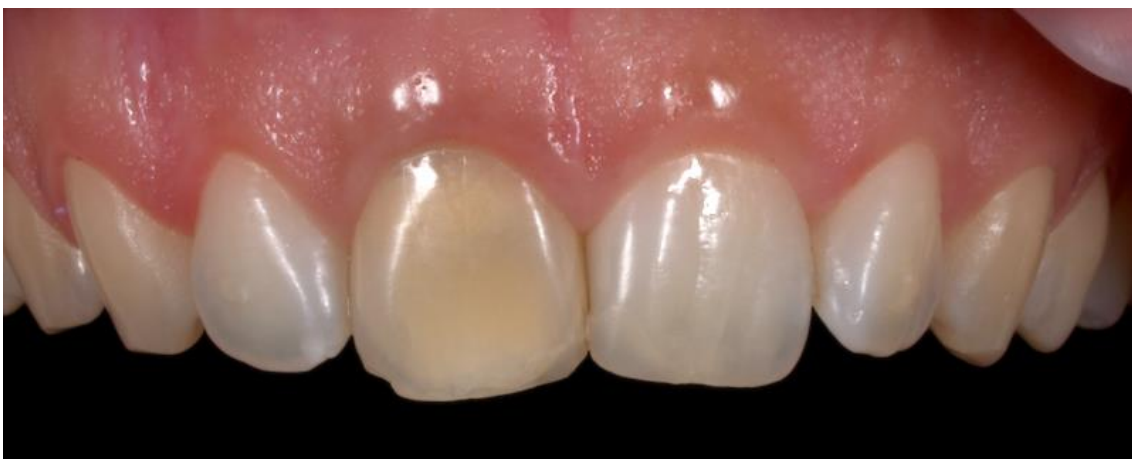Analizom općeg pacijentovog zdravstvenog stanja, gipsanih modela, analizom fotografija, pregledom ortopantomograma i CBCT snimaka donosimo procjenu raspoložive kosti, aksijalnog nagiba zuba te posljedično odluku je li pacijent kandidat za ugradnju dentalnog implantata. Sve informacije koriste nam prije iznošenja definitivnog plana terapije jer na taj način možemo osigurati dobre estetske i funkcionalne rezultate.

U ovom slučaju glavna pritužba pacijentice je bila bol u području gornjeg centralnog sjekutića s desne strane koja traje nekoliko godina uz periode smirivanja. Postupak kliničkog pregleda je uključivao cjelovitu parodontološku analizu, intraoralnu analizu okluzije, uzimanje anatomskih otisaka te fotografiranje (Slika 1. i 2.). Radiološki postupak se sastojao od pregleda ortopantomograma s posebnom osvrtom na područje gornjeg centralnog sjekutića s desne strane te pregleda retroalveolarnih snimki. Ključnu ulogu u radiološkom postupku ima analiza CBCT snimka (Slika 3.). Detaljnom analizom uočava se unutarnja resorpcija korijena zuba 11 koja niti nakon endodontske terapije i punjenja korijenskog kanala s MTA materijalom nije pružila zadovoljavajući rezultat u želji očuvanja zuba. Analizom CBCT snimke također uočavamo adekvatnu koštanu strukturu za ugradnju implantata.

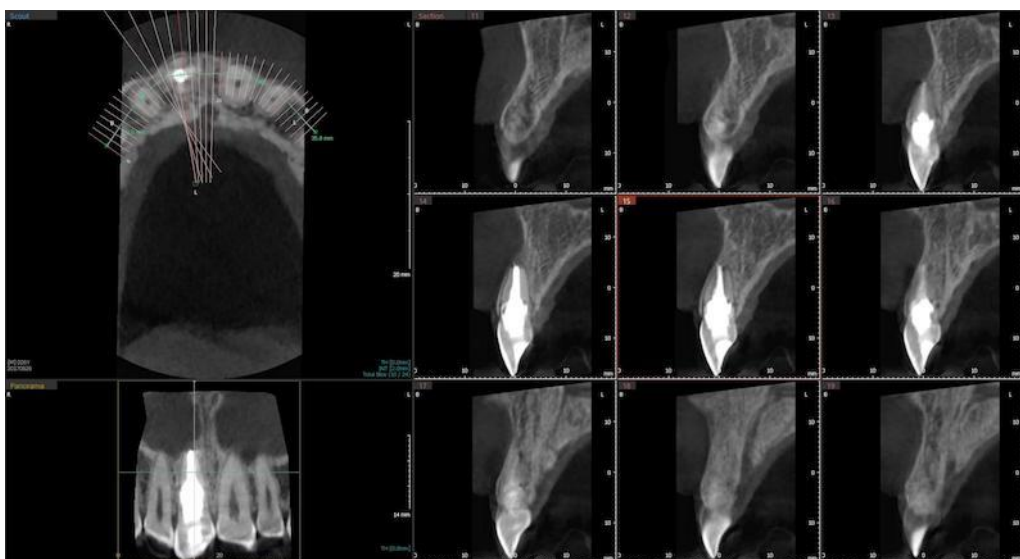
Kod planiranja je uz opći medicinski i dentalni pregled te analizu radioloških snimaka potrebno obratiti pažnju na susjedne zube. Osobitu pažnju posvećujemo obliku, veličini i boji susjednih zuba te također i njihovom restaurativnom i parodontološkom statusu.



Slika 1. Prikaz linije osmijeha.



Slika 2. Intraoralni prikaz diskoloriranog centralnog sjekutića.



Slika 3. CBCT prikaz zuba 11.

2.1.2. Procjena estetskog rizika

Od izuzetne je važnosti pacijentu, prije početka terapije, detaljno obrazložiti sve faktore estetskog rizika kako bi se nakon tretmana izbjegle komplikacije te nezadovoljstvo pacijenta i terapeuta.

Kako bi se moglo preciznije predvidjeti estetski ishod implantoprotetske terapije, a prije uklanjanja zaostalog zuba, Kois raspravlja o 5 dijagnostičkih ključeva kojima se kao ključni parametri analiziraju relativna pozicija zuba, forma parodonta, biotip gingive, oblik zuba i pozicija krestalne kosti (51). Svaki od spomenutih ključeva mora se uzeti u obzir prilikom planiranja postave implantata.

Potrebno je analizirati opće dentalne estetske kriterije kao što su linija osmijeha, debljina usnica, potpora usnice, inter komisuralna širina, razmak između usnica, simetrija lica te okluzalna ravnina. Razlikujemo visoku i nisku liniju osmijeha prema vidljivosti kruna zubi i gingive. Smatra se da je linija osmijeha ključan parametar u estetskoj analizi osmijeha te se kao atraktivnim osmijehom smatra vidljivim do maksimalno 3 mm marginalne gingive (52).

U prikazanom slučaju je od izuzetne važnosti bilo potrebno uzeti u obzir liniju osmijeha jer je kod pacijentice zbog visokog položaja usne bio vidljiv i pojas pripadajuće gingive širine do 5 mm.

Za postizanje uspješne implantoprotetske terapije značajnu ulogu nosi i biotip gingive. Razlikujemo debeli i tanki biotip te se tako najveći estetski rizik pojavljuje kod tankog biotipa zbog povećanog rizika za nastanak gingivne recesije, gubitka papile te eventualnog prosijavanja metalnog dijela implantata. Debljina vestibularnog dijela gingive ima važnu ulogu te se smatra da je kritična debljina mekog tkiva u iznosu od 1.5 – 2 mm (32). U slučaju sluznice tanje od 2 mm titanske nadogradnje mogu uzrokovati diskoloracije u vidu sivkastog prosijavanja kroz sluznicu te se u tom slučaju preporuča korištenje cirkonij-oksidnih nadogradnji koje je moguće i korigirati napečenom keramikom (29). Tanak biotip gingive također karakterizira veća resorpcija bukalne kosti i u slučajevima bez odizanja mukoperiostalnog reznja (53). Kod tankog biotipa preporuča se minimalno invazivna kirurška tehnika, poželjno bez odizanja mukoperiostalnog reznja kako bi se što manje kompromitirala opskrba krvlju bukalne koštane stijenke i smanjio rizik nastanka recesije (51).

Oblik alveolarnog grebena također može biti jedan od bitnih faktora. On se može podijeliti na ravan, konkavan ili konveksan. Ukoliko imamo izraženi konkavitet kontraindicirana je implantacija bez augmentacije tvrdih i mekih tkiva te samim time i odizanja mukoperiostalnog režnja. Konveksni tip karakteriziraju tanki biotip gingive, tanka bukalna koštana stijenka, visoke papile te je kod ovog tipa veliki rizik od stvaranja interdentalnih crnih trokuta dok je kod ravnijeg tipa izraženiji deblji biotip gingive i deblja koštana stijenka (54).

Udaljenost kontaktne točke/plohe prema razini kosti u aproksimalnom području ima značajnu ulogu u postizanju estetskog rezultata. Smatra se da udaljenosti do 5 mm dovode do formiranja papila te zatvaranja crnih trokuta u interdentalnom prostoru (55).

Nakon ekstrakcije dolazi do neizbježnog smanjivanja visine papile na susjednim zubima za otprilike 1 – 1.5 mm. Razina interproksimalne papile je neovisna od razine proksimalne kosti uz implantat već ovisi o razini proksimalne kosti uz susjedni zub. Veća dimenzija periimplantatne sluznice biti će prisutna kod debljeg biotipa gingive (56).

Za procjenu postignutog estetskog rezultata može se koristiti indeks roze estetike (PES) prema Furhauser et al. koji definira sedam kriterija te ih boduje s bodovima od 0 do 2. U obzir se uzima mezijalna i distalna papila, razina marginalne gingive, kontura mekih tkiva (marginalne gingive), kontura alveolarnog grebena, boja gingive i tekstura. Maksimalan broj bodova je 14 za svaki implantat u prednjem području (57).

Svaka greška kirurga i/ili protetičara u ovom slučaju zbog visoke linije osmijeha i tankog biotipa gingive biti će vidljiva te može dovesti do nezadovoljstva pacijenta terapijom.

2.1.3. Odabir dentalnog implantata

Imedijatna ugradnja implantata u prednjoj regiji gornje čeljusti poželjna je za skraćivanje ukupnog vremena potrebnog za dovršetak terapije i izradu definitivne krunice. Ukoliko je uz imedijatnu postavu implantata omogućena i imedijatna restauracija, pacijentu možemo pružiti najbolju moguću uslugu te znatno poboljšati samopouzdanje i kvalitetu života (26).

Kako bi se imedijatno postavila i privremena krunica, koja će biti izvan funkcijskog opterećenja (ne smije biti u okluzijskom dodiru s antagonistima), potrebno je prilikom postave implantata postići primarnu stabilnost što označava okretni moment uvrtnja od najmanje 35 Ncm (11).

Makro dizajn implantata ima značajnu ulogu u postizanju visoke primarne stabilnosti kao i okretnog momenta što dovodi do visokog kontakta implantata s kosti (BIC). Odabir implantata s koničnim tijelom i širokim progresivnim navojem omogućava da se preparacija ležišta napravi užeg promjera što prilikom uvrtnja implantata dovodi do kompresije kosti. Samonarezujući implantati koji prilikom postave rezbare i komprimiraju kost dodatno postižu visoki stupanj primarne stabilnosti i tijesan kontakt s kosti. Od velikog značaja je ujedno i dizajn vrata implantata. U tom području je potrebno smanjiti kompresiju na kortikalni dio kosti što se postiže izradom blažih navoja (58).

Mikro dizajn implantata odnosi se na površinu implantata koja je obrađena tehnologijom pjeskarenja te kasnijeg jetkanja kiselinom (nahravljena).

U ovom slučaju je korišten implantat TAG dental, model Axis, promjera 3.75 mm, 13 mm dužine koji posjeduje sve od navedenih karakteristika (TAG Medical Products Corporation Ltd., Kibbutz Gaaton 2513000 Israel) (Slika 4.).



Slika 4. Prikaz dizajna implantata TAG dental, Axis.

2.1.4. Odabir implantatne nadogradnje

Prilagodбом konfekcijske nadogradnje ne bismo mogli postići željeni estetski rezultat te je indicirana izrada individualne implantatne nadogradnje. U ovom slučaju nadogradnja se izrađuje CAD/CAM tehnologijom iz cirkonij-oksida te se kompozitnim cementom fiksira na titanski nosač koji osigurava precizan dosjed u tijelo implantata (29) (Slika 5.). Smanjuje se moguća greška zbog ljudskog faktora.

Virtualno dizajniranje nadogradnje vrši se u programskom rješenju proizvođača te se šalje strojnoj jedinici koja glodanjem iz cirkonij-oksidnog bloka izrađuje visoko precizan proizvod (59).

Ovakvim načinom rada postizemo bolji estetski rezultat uzimajući u obzir poziciju implantata, položaj, oblik i boju susjednih zuba te oblik mekih tkiva. Morfologija nadogradnje prati konture mekog tkiva i oblik privremene krunice. Time dobivamo idealnu potporu za željeni izlazni profil (33, 60).



Slika 5. Prikaz dizajna individualne implantatne nadogradnje i titanskog nosača.

2.1.5. Planiranje pozicije ugradnje dentalnog implantata

Prostor između zuba i implantata mora biti minimalno 1.5 mm. Zbog remodelacije kosti uokolo implantata u prosjeku od oko 1.5 – 2 mm potrebno se pridržavati minimalnih vrijednosti udaljenosti između zuba i implantata. U našem slučaju planirana je ugradnja implantata promjera 3.75 mm te je minimalni potreban razmak između dva prirodna zuba oko 6.75 mm tj. 7 mm mjereći parodontološkom sondom. Ukoliko je taj razmak manji ili je implantat smješten bliže zubu (razmak manji od 1.5 mm) posljedično će doći do razgradnje i smanjenja razine proksimalne kosti na susjednim zubima što dovodi do niže visine papile. Idealna pozicija vrata implantata od 3 – 4 mm ispod razine slobodnog ruba gingive je poželjna, ali je prije ekstrakcije potrebno izmjeriti dubinu sondiranja (32, 51). Postava implantata planira se oko 5 mm ispod dna alveole kako bi se mogla postići zadovoljavajuća primarna stabilnost od 35 Ncm (58).

Širina implantata mora biti manja od dimenzija alveole te takva da ne uključuje bukalnu stijenu čime preveniramo moguću perforaciju.

Virtualno planiranje postave dentalnog implantata omogućuje protetski navođenu ugradnju uz idealnu postavu implantata prema spomenutim kriterijima, a u skladu s raspoloživom koštanom strukturom, biotipom gingive te pozicijom susjednih zuba. Na virtualnom 3D modelu vrlo jednostavno možemo vršiti sve potrebne korekcije te dodatno analizirati poziciju implantata, privremene nadogradnje i nove privremene krunice. Takav pristup ima za krajnji rezultat bolji dizajn završnog protetskog nadomjestka što rezultira prirodnijim izgledom. Uz estetsku komponentu, međučeljsni odnosi i okluzijska opterećenja su unaprijed planirani i predvidivi.

Obzirom da mnogi faktori utječu na ishod rehabilitacije dentalnim implantatima, ističu se dva glavna: nedostatak koštane strukture te mekog tkiva na predviđenom mjestu postave implantata. Analizirajući CBCT snimak pacijentice i mjereći raspoloživu širinu i visinu koštane strukture zaključeno je da postoji dovoljno koštane strukture za pravilno pozicioniranje implantata. Prema podacima CBCT snimke može se odrediti tip i gustoća kosti, analizirajući denzitometrijske vrijednosti prema Hounsfieldovim jedinicama, gdje D1 ima vrijednosti više od 1250 Hounsfielda, D2 od 850 – 1250 Hounsfielda, D3 od 350 – 850 Hounsfielda te D4 od 150 – 350 Hounsfielda (20). Navedeno omogućuje predvidivi uspjeh oseointegracije.

U ovom slučaju uzimajući u obzir optimalni minimalni prostor između implantata i susjednog zuba kao i optimalnu debljinu alveolarnog grebena zadovoljena je smjernica od minimalno 1.5 mm debljine kosti uokolo implantata. Pozicija implantata u vertikalnom smjeru postavljena je 3 mm ispod caklinsko cementnog spojišta susjednog centralnog sjekutića te 5 mm ispod apeksa zuba koji se vadi.

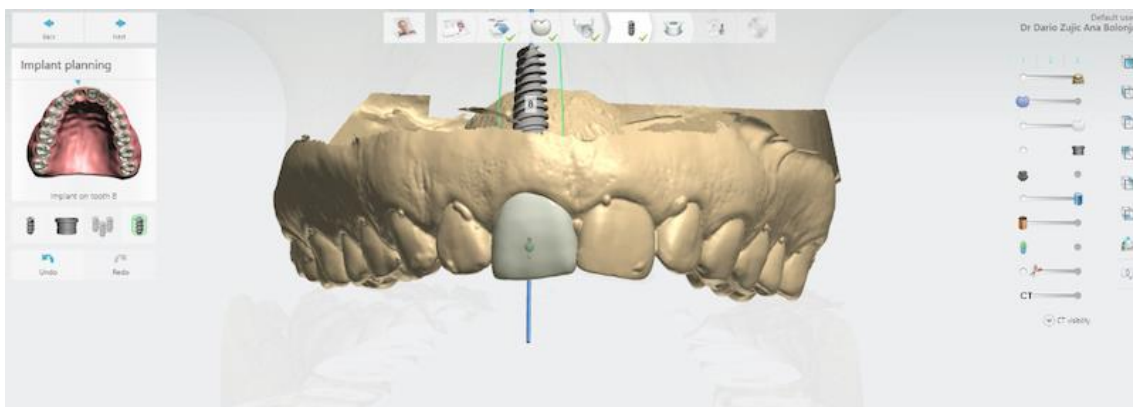
Izradom privremene i završne krunice koja će se fiksirati vijkom implantat je potrebno postaviti palatinalnije kako bi otvor retencijskog vijka nadogradnje koji prolazi kroz krunicu bio nevidljiv (32) (Slika 6. – 8.).

Angulacija implantata je također od velike važnosti. Manjom angulacijom između aksijalne osi krunice i tijela implantata, osim što se omogućuje palatinalni postav otvora vijaka, pridonosi se estetskom rezultatu. Blaži kut (0° – 15°) između implantata i nadogradnje osigurava optimalni prijenos žvačnih sila i dugotrajnu stabilizaciju mekih tkiva s vestibularne strane (61).

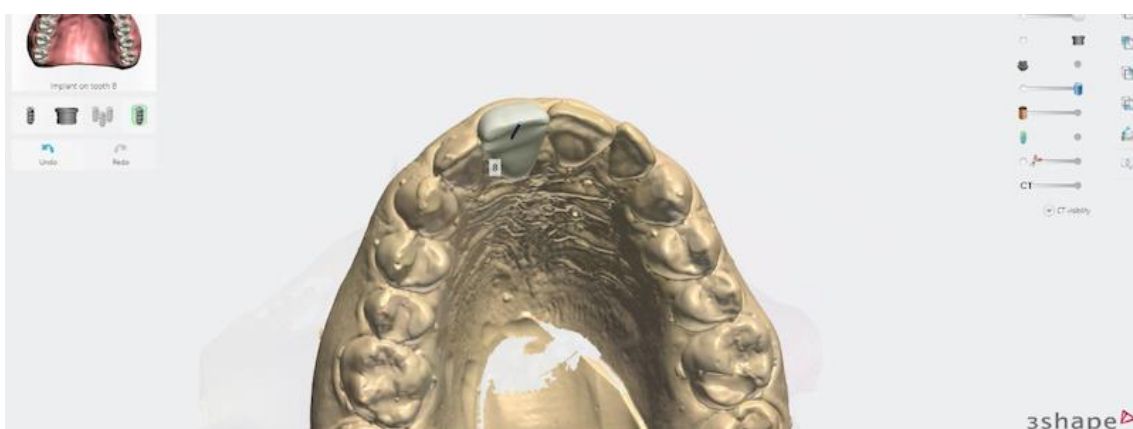
Korištenjem privremenog i definitivnog protetskog rada koji se fiksira vijkom omogućujemo jednostavno skidanje i modifikaciju privremene i trajne krunice.

Prostor koji nastane između vestibularne koštane lamele i implantata nakon vađenja zuba planirano je augmentirati jer je prema virtualnoj analizi buduće pozicije implantata on veći od 2 mm (62). U ovom slučaju korišten je materijal Bio-Oss (Geistlich, Njemačka) koji spada u spororesorbirajuće ksenogene koštane nadomjeske, a njegova osnova se sastoji od deproteinizirane goveđe kosti. On stvara odličan matriks u koji urastaju krvne žile i kost te pruža dugoročnu stabilnost (Slika 9.).

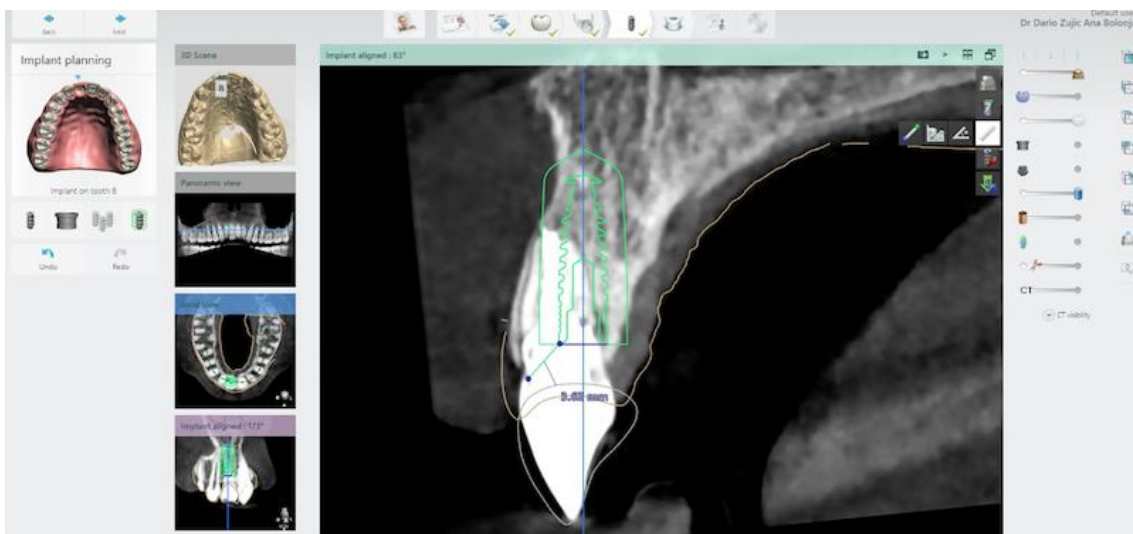
U postupku digitalnog planiranja postave implantata korišten je intraoralni skener „3shape Trios“ te program „3shape Implant Studio“. Unutar programa za digitalno planiranje postave implantata međusobno su spojeni intraoralni digitalni otisak te CBCT snimak što omogućuje detaljniji prikaz raspoložive koštane strukture, debljine mekih tkiva i poziciju susjednih zuba koji će služiti kao fiksatori buduće šablone za vođenu ugradnju implantata.



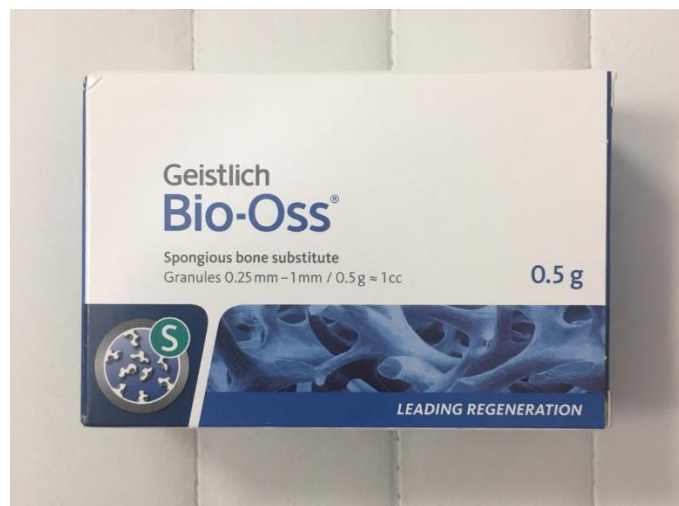
Slika 6. Prikaz digitalnog planiranja postave implantata s privremenom krunicom – vestibularni prikaz.



Slika 7. Prikaz digitalnog planiranja postave implantata s privremenom krunicom – okluzalni prikaz.



Slika 8. Prikaz digitalnog planiranja postave implantata – sagitalni prikaz na CBCT-u.



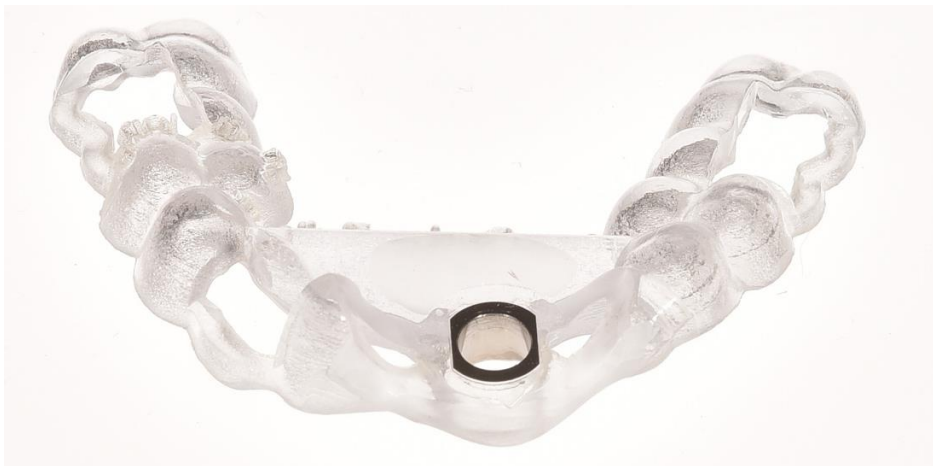Slika 9. Ksenogeni materijal za koštanu augmentaciju.

2.1.6. Planiranje i izrada kirurške vodilice

Nakon što je postava implantata potvrđena te je onemogućena daljnja izmjena unutar programa, može se pristupiti dizajnu kirurške vodilice tj. šablone. U ovom slučaju radi se vodilica fiksirana zubima. Na ovaj način prenosimo točnu poziciju implantata iz podataka dobivenih virtualnim planiranjem.

Korištenje kirurške vodilice za vođenu implantaciju kliničaru nudi na izbor da li želi odizati mukoperiostalni režanj ili će pristupiti zahvatu bez odizanja režnja. Smisao korištenja vodilice kao u ovom slučaju, je uz jednostavniju i precizniju postavu implantata, korištenje pristupa bez odizanja mukoperiostalnog režnja (tzv. eng. *flapless*). Ovakav pristup, sa ili bez imedijatnog opterećenja, je s godinama postao predvidljiviji (42). Uz sve navedeno, omogućujemo pacijentu brži i jednostavniji oporavak jer se izbjegava nastajanje komplikacija vezanih uz pristup s podizanjem mukoperiostalnog režnja, kao npr. edem.

Vodilicu digitalno planiramo u istom programu kao i postavu implantata. Nakon što se dizajnom osigura izgled vodilice koji bi pružio stabilnost bez pomaka, npr. uključenje svih zuba čeljusti u strukturu, pristupa se izradi prozorčića koji omogućuju precizniji pogled na dosjed same vodilice na zube. Sljedeći korak je potvrda dizajna gdje se dobiva datoteka u STL formatu koji sadržava sve informacije 3D izgleda. Preciznu izradu omogućuje korištenje 3D SLA printera NextDent 5100 (NextDent) te biokompatibilne tekuće smole NextDent SG (NextDent) namijenjene upravo izradi kirurških šablona u implantologiji. Po završetku 3D ispisa, u otvor koji se nalazi na vodilici postavlja se metalni kirurški prsten koji odgovara svrdlima za vođenu implantaciju odabranog implantološkog sistema (Slika 10. – 11.).



Slika 10. Gotova kirurška šablona s postavljenom metalnom vodilicom.



Slika 11. Kirurška svrdla za vođenu implantaciju odabranog implantološkog sistema.

2.1.7. Određivanje boje

Postupak određivanja boje privremenog nadomjestka potrebno je napraviti u fazi analize jer će se privremena krunica izraditi unaprijed, prije samog zahvata i biti spremna za postavu u trenutku završetka implantacije. Pritom je važno osigurati odgovarajuću i ponovljivu osvjetljenost okoline u prostoru pri odabiru nijanse te završiti sve postupke u domeni oralne higijene (čišćenje zubnog kamenca, pjeskarenje i poliranje) kao i izbjeljivanje zubi (63).

Završnu nijansu definitivne krunice potrebno je odrediti u dogovoru s pacijentom, prihvaćajući njegove želje, ali i prema nijansi susjednih zuba, tonu očiju, kose i kože. Uzimajući u obzir da vrijednosti svjetline imaju utjecajni faktor od same boje zuba, poželjno je u slučajevima nedoumice između dvije vrijednosti svjetline odabrati svjetliju varijantu. Dentalnom tehničaru je u slučaju korekcija jednostavnije svjetliju nijansu potamniti nego obrnuto (64).

Važno je da se fotografira preostala denticija, susjedni zubi te referentne boje uzoraka najbliže ciljanoj boji, idealno, u istim uvjetima osvjetljenja gdje će biti i proba tj. predaja nadomjestka (65).

Pacijentova boja je određena putem VITA ključa u nijansi boja B1 (Vita shadeguide, VITA Zahnfabrik, Bad Sackingen, Germany).

2.1.8. Izbor materijala

Prilikom postupka analize poželjno je odrediti i materijal iz kojeg će se izraditi privremeni i trajni nadomjesak. Koristeći kompletno digitalni pristup, u fazi planiranja za izradu privremene krunice je korištena tekuća smola NextDent C&B MFH (NextDent) te je krunica izrađena tehnikom 3D ispisa koristeći istu tehnologiju kao i za ispis kirurške vodilice. Boju navedenog materijala je moguće korigirati nakon ispisa bilo kojim kompozitnim setom namijenjenim za korekciju boje. Na taj način je moguće dobiti krunicu koja se dobro uklapa između prirodnih zuba.

Za izradu definitivne krunice poželjno je odabrati keramički materijal sa znatnim poboljšanjem prijenosa svjetlosti. Najznačajniju ulogu u tom aspektu imaju opacitet i translucencija. Keramičke materijale od kojih se danas izrađuju estetski nadomjesci možemo podijeliti u tri skupine:

1. Litij-disilikatni keramički materijal

Nadomjestak se izrađuje ili CAD/CAM tehnikom ili postupkom tlačenja. Materijal posjeduje tlačnu čvrstoću od 500 MPa što omogućuje odlično rubno zatvaranje (66, 67).

Koriste se polikromatski blokovi za CAD/CAM tehniku ili keramički valjci u postupku tlačenja, izrađeni od silikatne staklene jezgre te mogu posjedovati kristalnu fazu različitog raspona.

2. Leucitom pojačani keramički materijal

3. Glinični keramički materijal

Keramički nadomjestak se može izraditi tehnikom izrade na platinskoj foliji ili na vatrostalnom bataljku. Materijal posjeduje odlična estetska svojstva, translucenciju i pouzdan je.

U ovom slučaju odabrana je tlačena keramika na bazi litij-disilikata koja je naknadno slojevana obložnom keramikom kako bi se dobila visoka estetska vrijednost uz zadržavanje iznimne čvrstoće (7).

2.2. Terapija

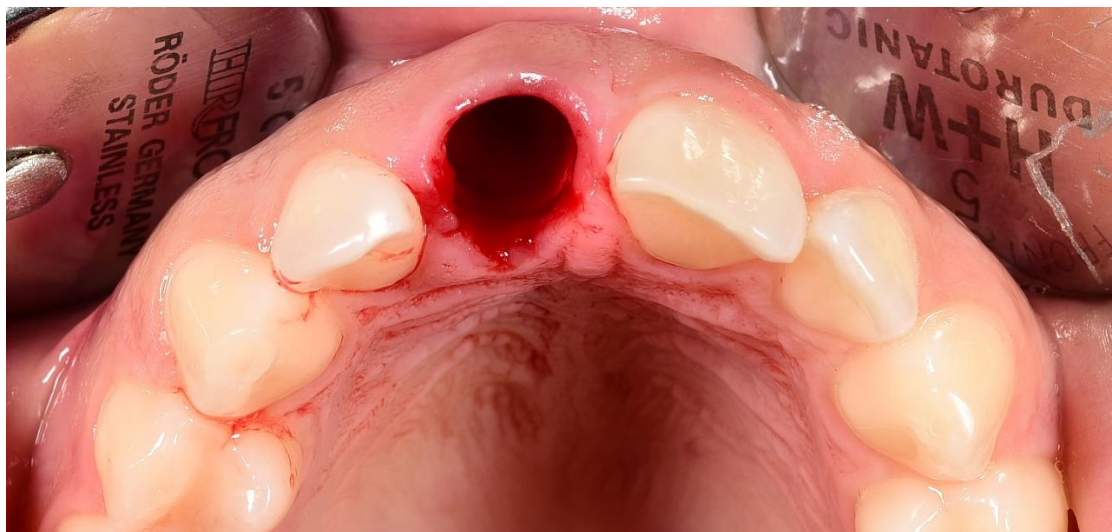
2.2.1. Vađenje zuba i instrumenti

Gubitak bukalne stijenke prilikom vađenja zuba predstavlja potencijalnu prepreku prilikom prvotnog plana imedijatne implantacije te u postizanju zadovoljavajućeg estetskog rezultata. Tehnika vađenja zuba može znatno utjecati na očuvanje alveolarne kosti. Potrebno je uzeti u obzir i činjenicu da imedijatna implantacija sa ili bez postavljanja ksenogenog koštanog nadomjestka ne sprječava resorpciju bukalne kosti, već ju samo smanjuje (68). Tanak biotip gingive pridonosi značajnoj resorpciji bukalne kosti i u slučajevima bez odizanja mukoperiostalnog režnja (53).

Naš cilj je prilikom vađenja zadržati kompletnu bukalnu stjenku kako bi se izbjegli koštani augmentativni zahvati koji bi također uključivali i podizanje mukoperiostalnog režnja. Vađenje zuba je potrebno izvesti maksimalno moguće atraumatski. Korištenje skalpela te instrumenata za pažljivo odvajanje gingive i luksaciju zuba kao što su periotomi ekstrakcija se vrši bez ekspanzije, frakture ili kompletnog gubitka bukalne stijenke (Slika 12. – 13.).

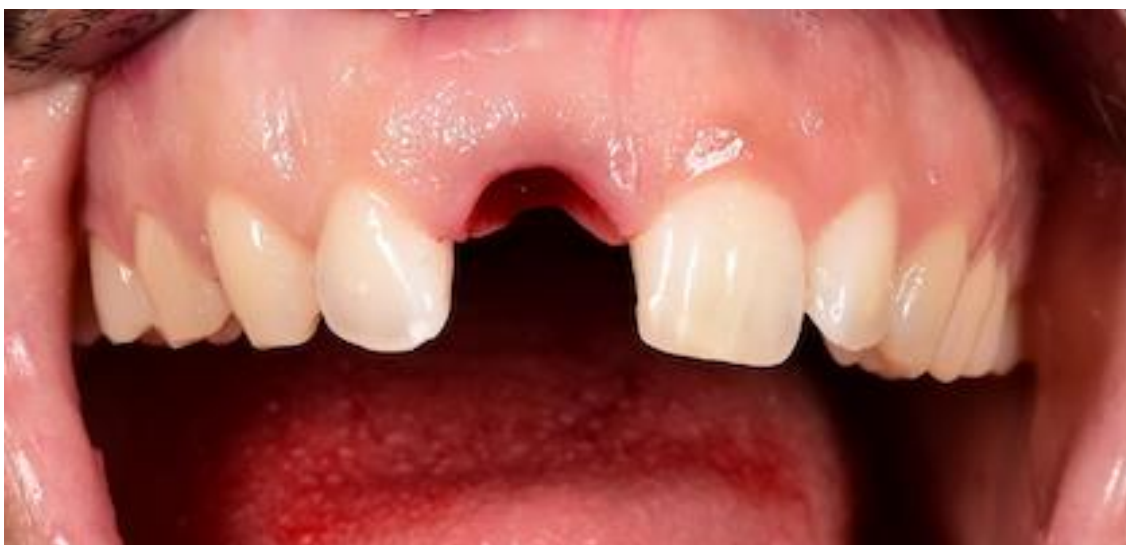

Slika 12. Set instrumenata za atraumatsko vađenje zuba.



Slika 13. Izgled alveole nakon ekstrakcije.

Nakon vađenja provjerava se integritet bukalne stijenke te stanje mekih tkiva (Slika 14.).



Slika 14. Izgled mekih tkiva nakon ekstrakcije.

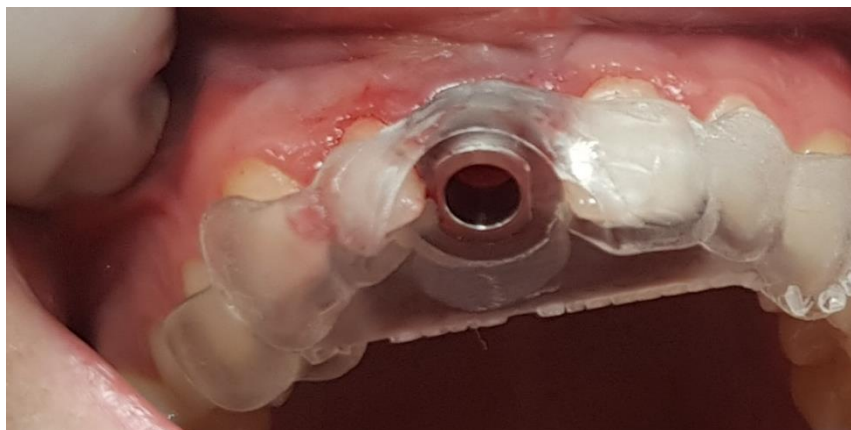2.2.2. Ugradnja dentalnog implantata

Korištenje kirurške vodilice za vođenu ugradnju implantata omogućuje nam predvidivu preparaciju ležišta i relativno jednostavno umetanje implantata točno u virtualno planiranu poziciju. Poteškoće na koje se može naići prilikom postave implantata bez vodilice, a koje bi mogle narušiti idealnu postavu implantata, ovdje su svedene na minimum.

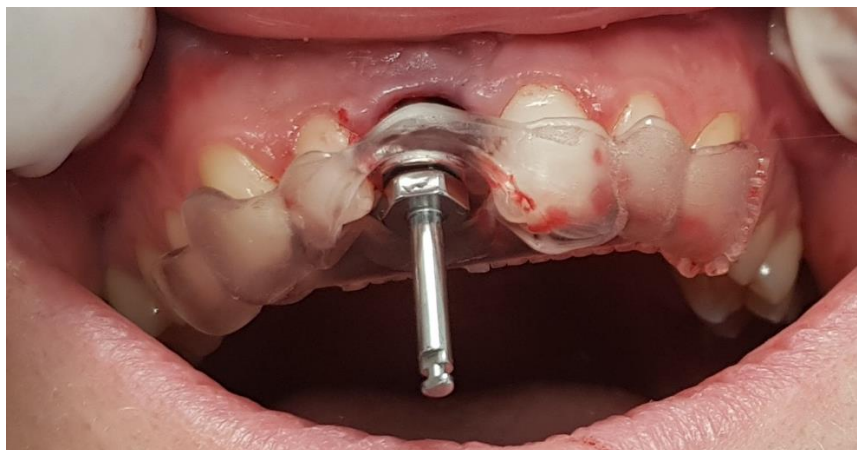
Prvi korak je stabilna i čvrsta postava vodilice što se provjerava dosjedom na zube putem prozorčića koji se nalaze na samoj šabloni (Slika 15. – 16.). Korištenjem posebnih svrdala namijenjenih isključivo preparaciji kosti putem vodilica možemo biti sigurni da je pozicija implantata kao i planirana (Slika 17.).



Slika 15. Prozorčići za kontrolu dosjeda i metalni prsten unutar kirurške vodilice.

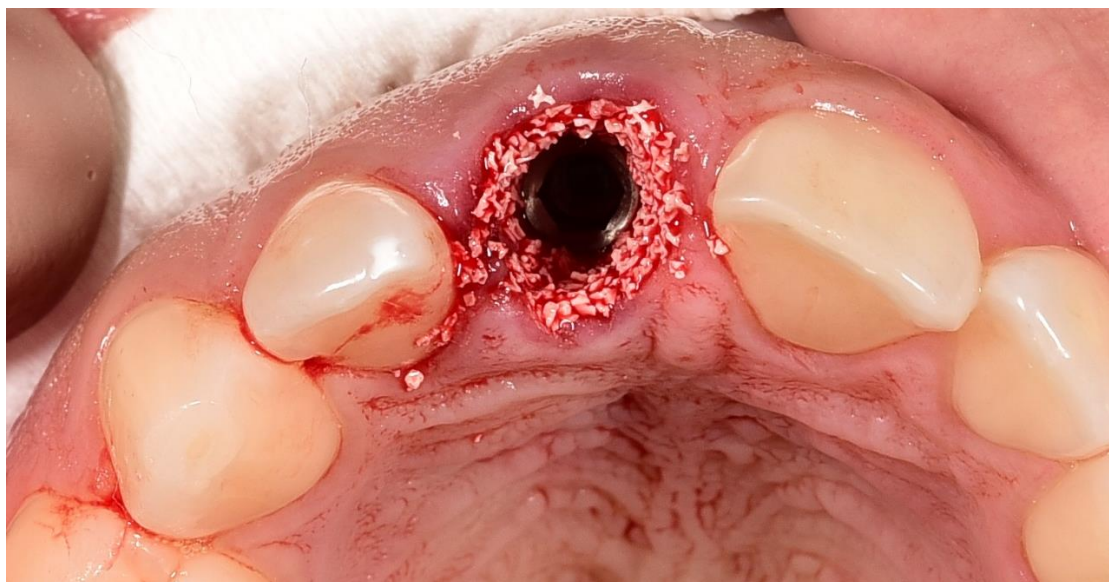


Slika 16. Dosjed kirurške vodilice na zubima.



Slika 17. Posebno dizajnirana svrdla za korištenje s kirurškom vodicom.

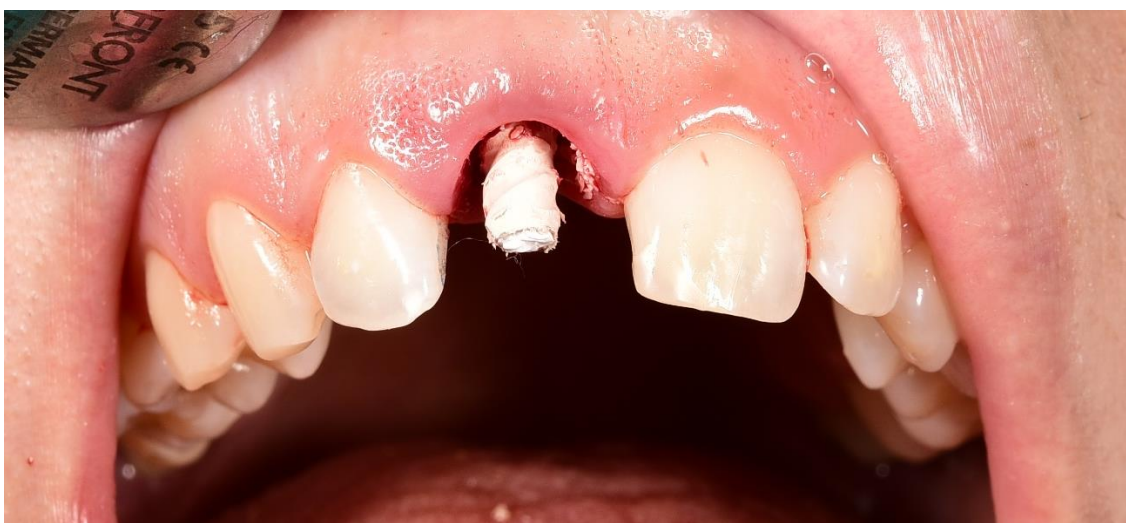Odabire se implantat prema virtualno planiranim dimenzijama što se i klinički potvrđuje nakon ekstrakcije zuba i prilikom preparacije ležišta. Dimenzija implantata odgovara dimenzijama alveole. U ovom slučaju je to TAG dental Axis 3.75 x 13 mm. Prostor koji ostane između bukalne koštane lamele i implantata je augmentiran ksenogenim koštanim nadomjeskom (Slika 18.).



Slika 18. Implantat u ekstrakcijskoj alveoli.

2.2.3. Prilagodba konfekcijske privremene nadogradnje i postava privremene krunice

Zadovoljen je uvjet postizanja visoke primarne stabilnosti implantata od preko 35 Ncm te se pristupa izradi privremene krunice. Postavlja se privremena konfekcijska nadogradnja izrađena od PEEK materijala te se kontrolira njezin dosjed i visina. Po potrebi se skрати ili modelira u idealan položaj. Na privremenu nadogradnju se pričvrsti privremena krunica kompozitnim cementom (Slike 19. – 21.).



Slika 19. Kontrola dosjeda i visine privremene nadogradnje.

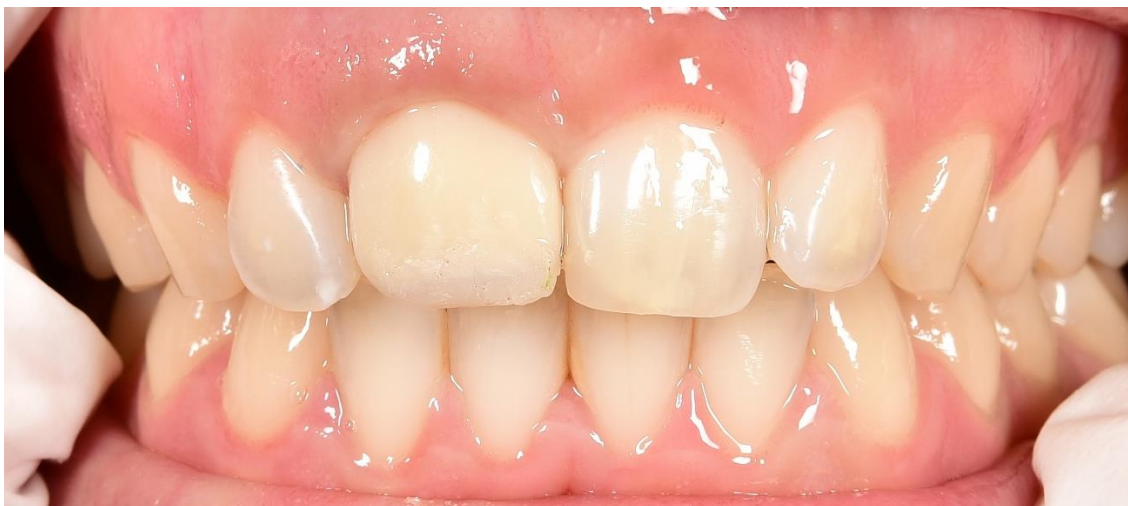

Slika 20. Privremena krunica fiksirana na privremenu nadogradnju.



Slika 21. Privremena kruna.

Privremenu krunicu je potrebno napraviti kraću od susjednih zuba kako ne bi imala okluzijske i funkcijske kontakte (Slika 22.).



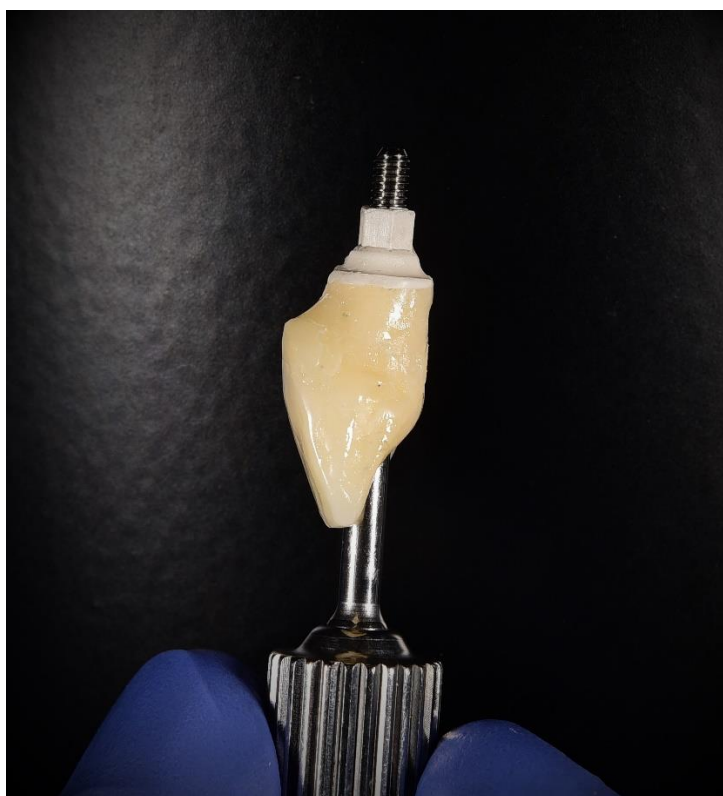
Slika 22. Privremena kruna na implantatu u infraokluziji.

Daju se postoperativne upute te preporuka konzumacije mekše hrane bez odgrizanja na prednje zube. Kontrolnim preglednima nakon 7, 14 i 28 dana ustanovilo se zadovoljavajuće cijeljenje mekog tkiva te dobra oralna higijena.

2.2.4. Oblikovanje izlaznog profila privremenom krunicom

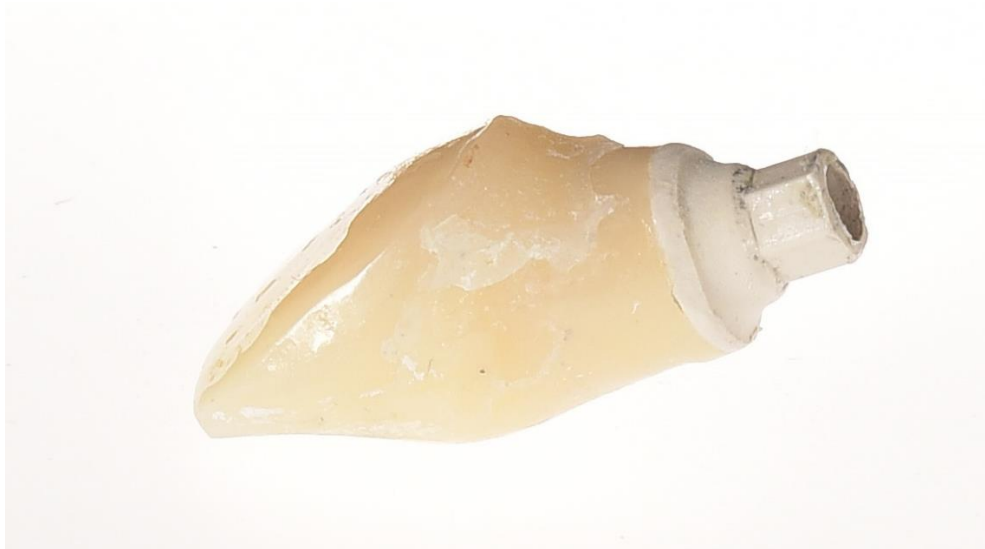Nakon perioda oseintegracije od 4 mjeseca pristupilo se izradi sekundarne privremene krunice kako bi se estetski približili izgledu trajnog nadomjestka te kako bi se oblikovao izlazni profil tj. prilagodile konture mekih tkiva.

Postava implantata je bila palatinalnije te je prilikom izrade privremene krunice potrebno u cervikalnom dijelu s vestibularne strane osigurati konkavni profil koji služi kao prostor za urastanje mekih tkiva koja će se kasnije pogurati u postupku oblikovanja izlaznog profila (Slika 23.).



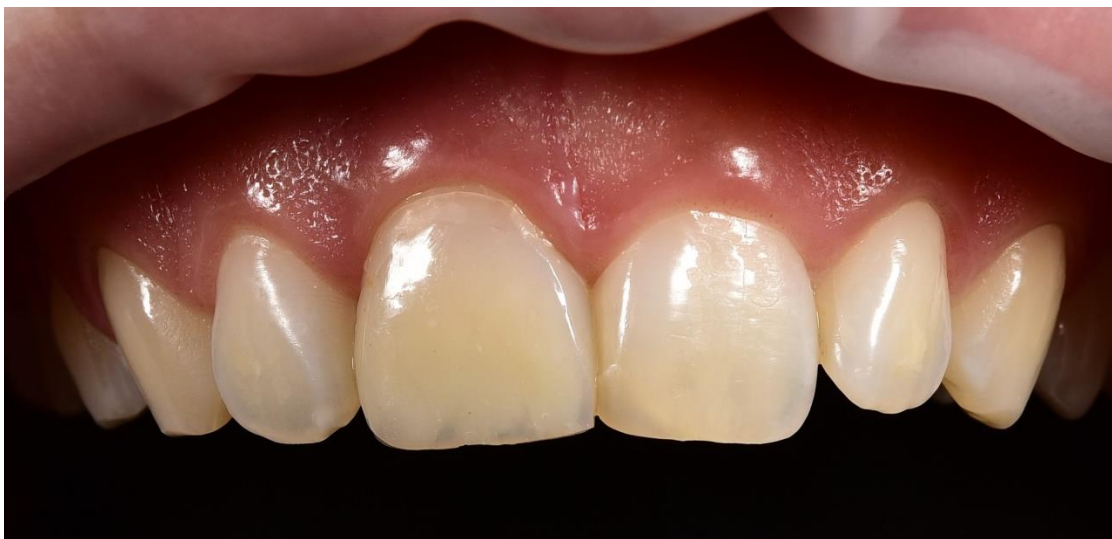Slika 23. Konkavni profil cervikalnog dijela s vestibularne strane.

Spomenuti prostor modificira se dodavanjem ili oduzimanjem kompozitima u intervalima od 2 dana kako bismo usmjerili meka tkiva u željeni oblik. Pri tome, nakon postave krunice na implantat, ne bi smjelo biti znakova ishemije gingive duže od 2 minute. Pacijentica je u ovom slučaju željela duže centralne sjekutiće te je dodavanjem kompozita potisnut marginalni rub gingive u cervikalnom smjeru. Na taj način oblikujemo željeni izlazni profil mekih tkiva uokolo implantata (Slika 24.).



Slika 24. Dodavanjem kompozita na privremenu krunicu oblikuje se izlazni profil.

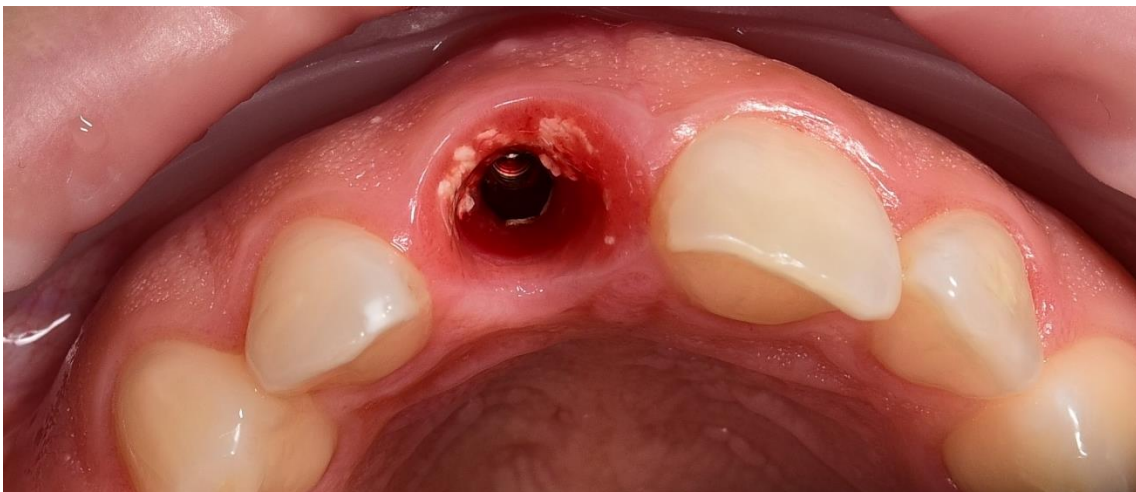
Kada smo zadovoljni dodanom količinom kompozita i oblikom potrebno je polirati modificirani dio do visokog sjaja (Slika 25.).



Slika 25. Izgled sekundarne privremene krunice.

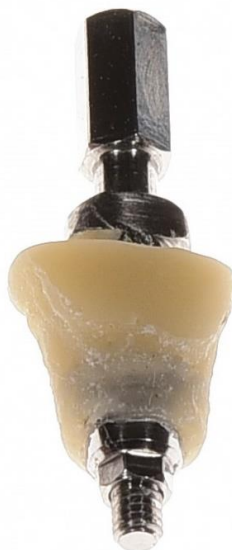2.2.5. Otisci

Prije definitivnog otiska kontrolira se stanje i izgled mekih tkiva uokolo implantata. Meka tkiva pokazuju zadovoljavajući izgled s prirodnom konturom i konveksitetom (Slika 26.).



Slika 26. Očuvana meka tkiva te dobiven konveksitet izlaznog profila.

Postignuti izlazni profil mekih tkiva potrebno je prenijeti na otisni transfer kako bi tehničar dobio identičnu situaciju na radnom modelu te kopirao oblik privremene krunice na trajnu. Nakon skidanja privremene krunice iz implantata potrebno ju je fiksirati na laboratorijski analog implantata. Tako fiksiran analog i krunica se utiskuju u silikon rijetke konzistencije do dvije trećine. Nakon stvrdnjavanja otisne mase, odvoji se krunica od laboratorijskog analoga te se na njega postavi otisni transfer. Nastala šupljina uokolo transfera se popunjava tekućim kompozitom. Polimerizacijom se stvrdnjava kompozit te se individualizirani otisni transfer odvije s laboratorijskog analoga (Slika 27.).



Slika 27. Individualizirani otisni transfer.

Individualizirani otisni transfer se obrađuje te se odstranjuje višak materijala. Nakon obrade postavlja se na implantat u ustima. Po postavi transfera na implantat vrši se uzimanje definitivnog otiska.

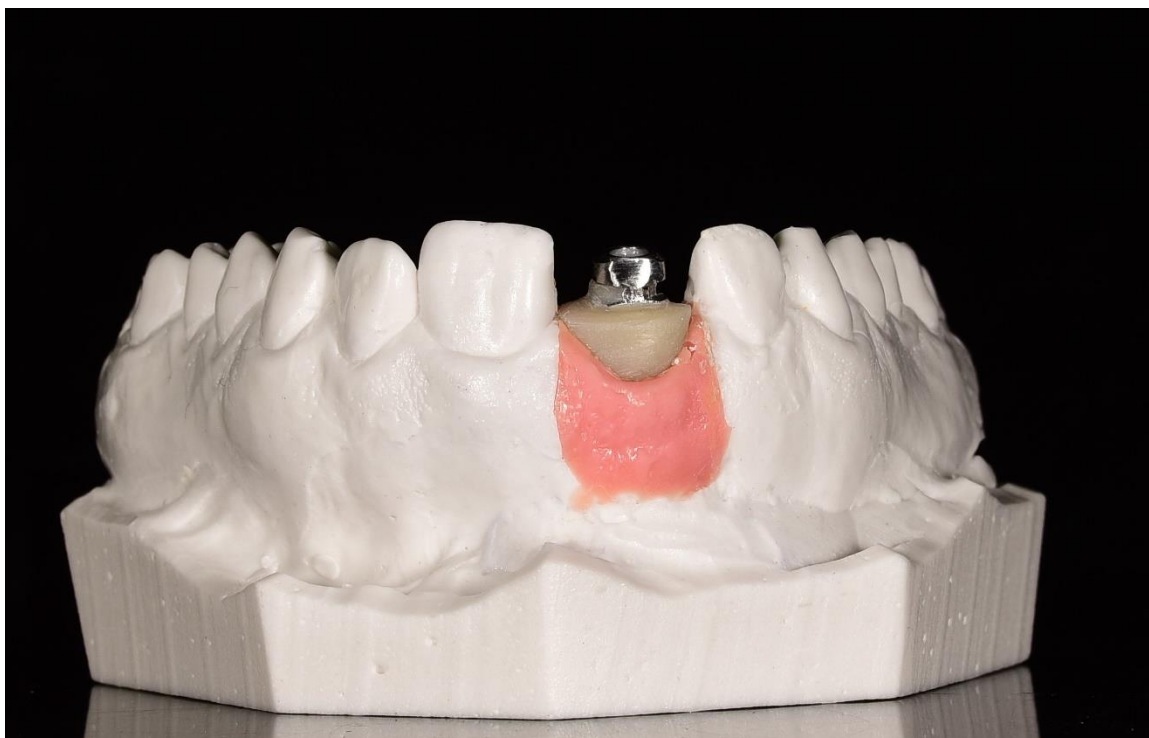Nakon stvrdnjavanja otisne mase odvije se pričvrсни vijak na transferu te se otisak vadi iz usta. Provjerava se preciznost otiska te stabilnost transfera unutar otiska (Slika 28.).



Slika 28. Otisak u silikonu.

2.2.6. Izrada individualne nadogradnje

Dentalni tehničar izliva radni model iz supertvrđog gipsa te „gingiva“ silikonom kopira izlazni oblik mekih tkiva registriran pomoću individualiziranog otisnog transfera (Slika 29.).

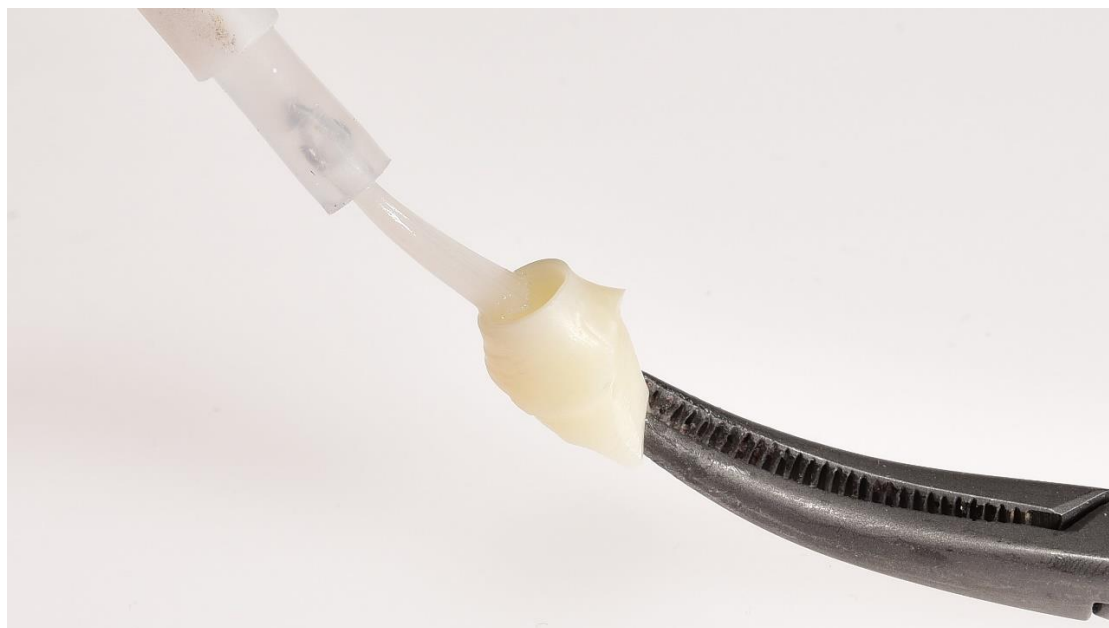

Slika 29. Izliveni radni model s otisnim transferom.

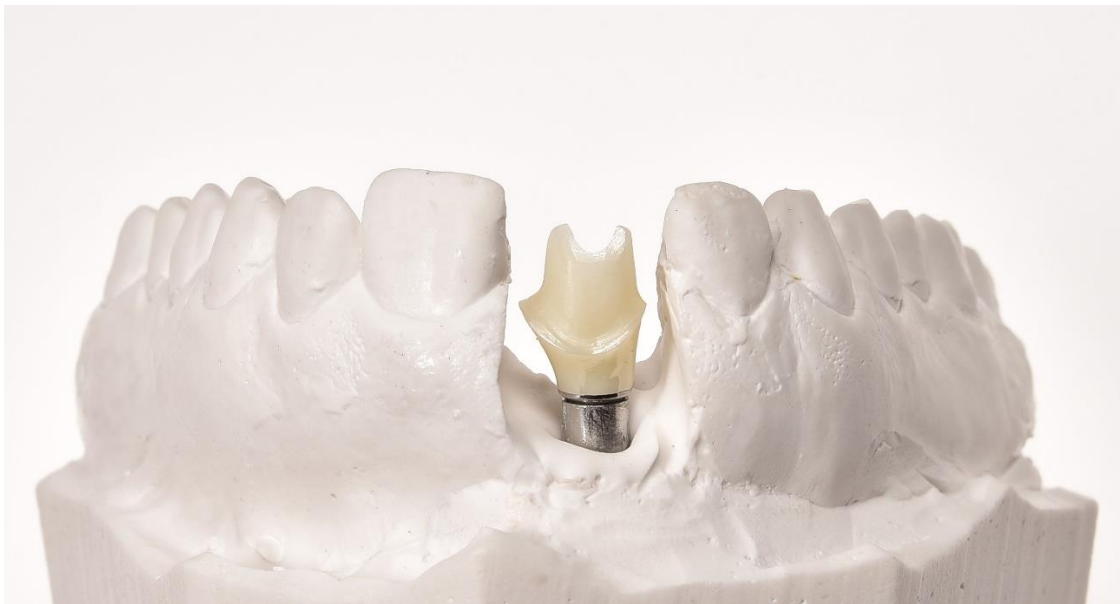Izrađuje se individualna cirkonij-doksidna nadogradnja koja je fiksirana na titanski nosač pomoću kompozitnog cementa. Titanski nosač osigurava precizan i stabilan dosjed nadogradnje u tijelo implantata (Slike 30. – 32.).



Slika 30. Titanski nosač pripremljen za cementiranje cirkonij-oksidge nadogradnje.

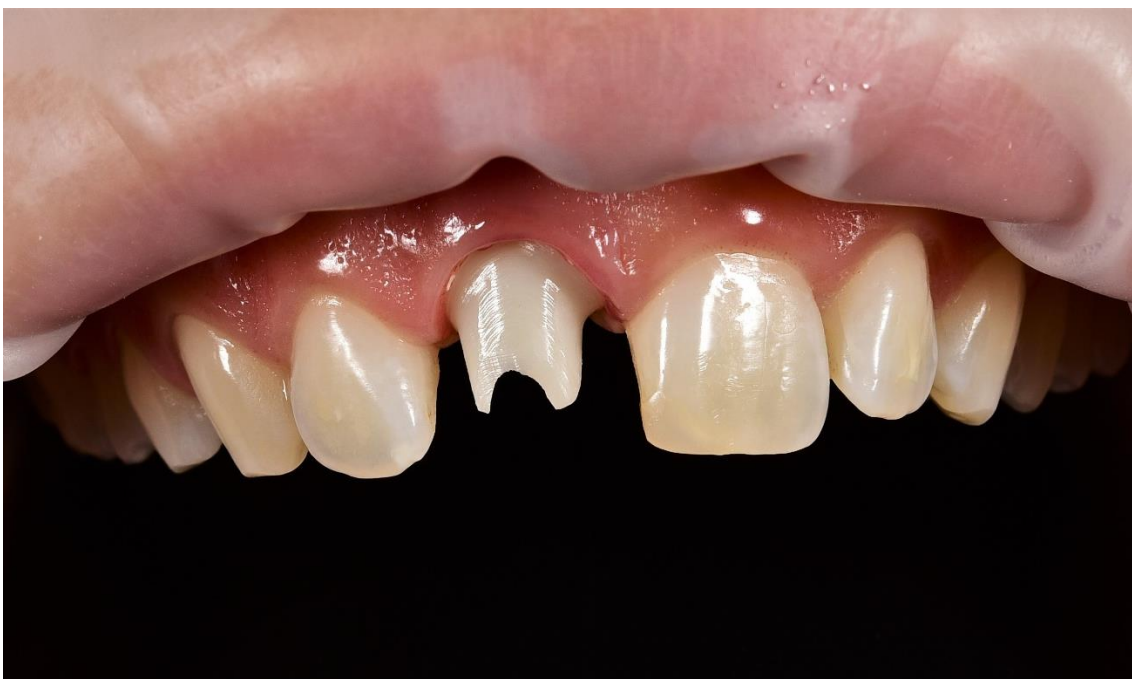

Slika 31. Priprema cirkonij-oksidge nadogradnje za cementiranje.



Slika 32. Cementirana individualna cirkonij-oksidna nadogradnja.

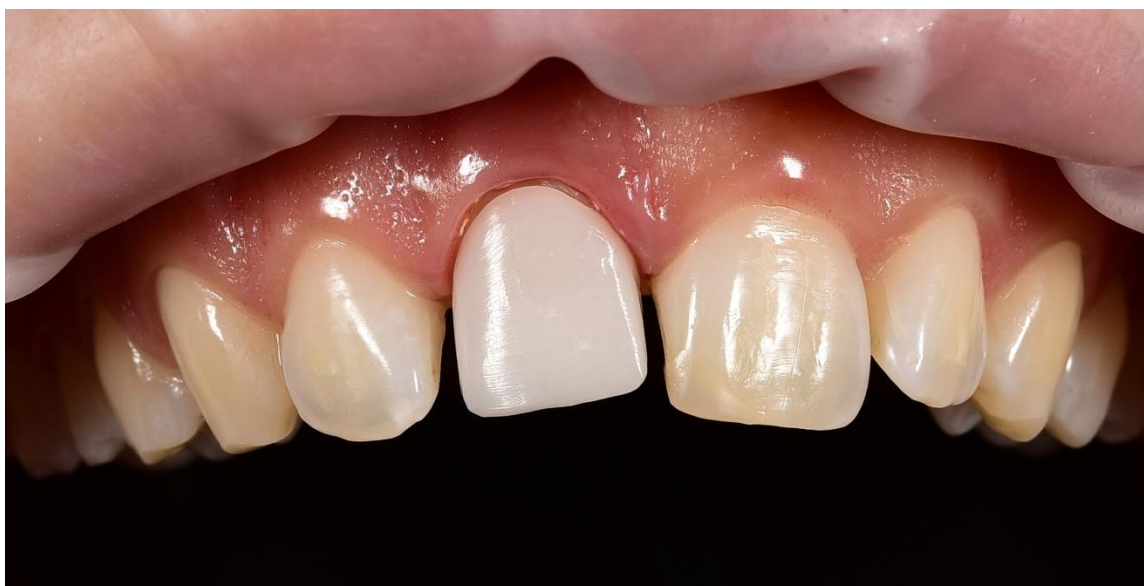Nakon postupka cementiranja, individualna nadogradnja se proba u ustima pacijenta na implantatu (Slika 33.).



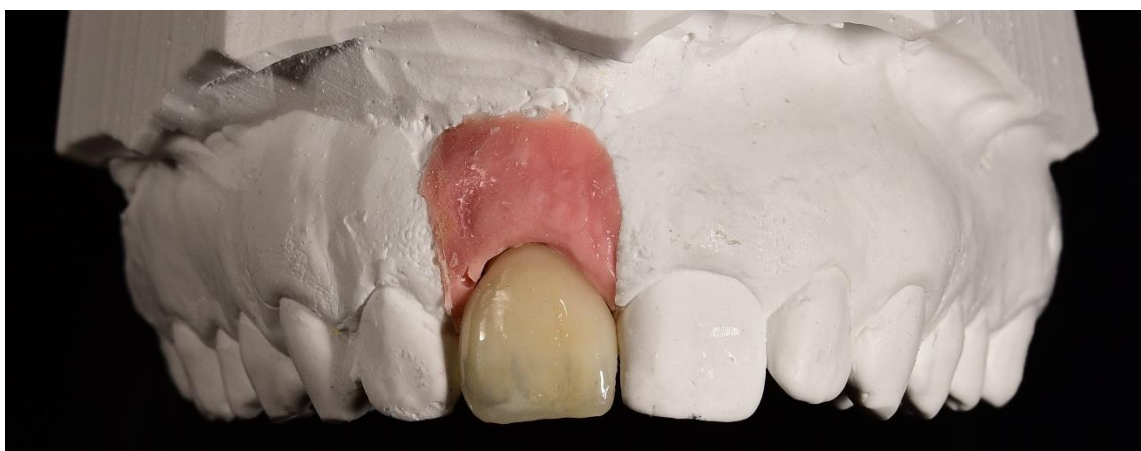Slika 33. Individualna cirkonij-oksidna nadogradnja na implantatu.

2.2.7. Izrada završne estetske krunice

Daljnjim postupkom tehničar izrađuje definitivnu potpunu keramičku krunicu koja se fiksira kompozitnim cementom na isprobanu individualnu nadogradnju. Povezivanje s nadogradnjom je potrebno kako bi se dobila jedna cjelina i definitivna protetska sanacija fiksirana vijkom. Ovim načinom se izbjegavaju potencijalni problemi zbog mogućeg zaostalog cementa u cervikalnom dijelu koji je teško kompletno odstraniti, a događa se prilikom cementiranja krunice na nadogradnju u ustima kada je rub krunice smješten ispod razine ruba gingive (Slike 34. – 35.).

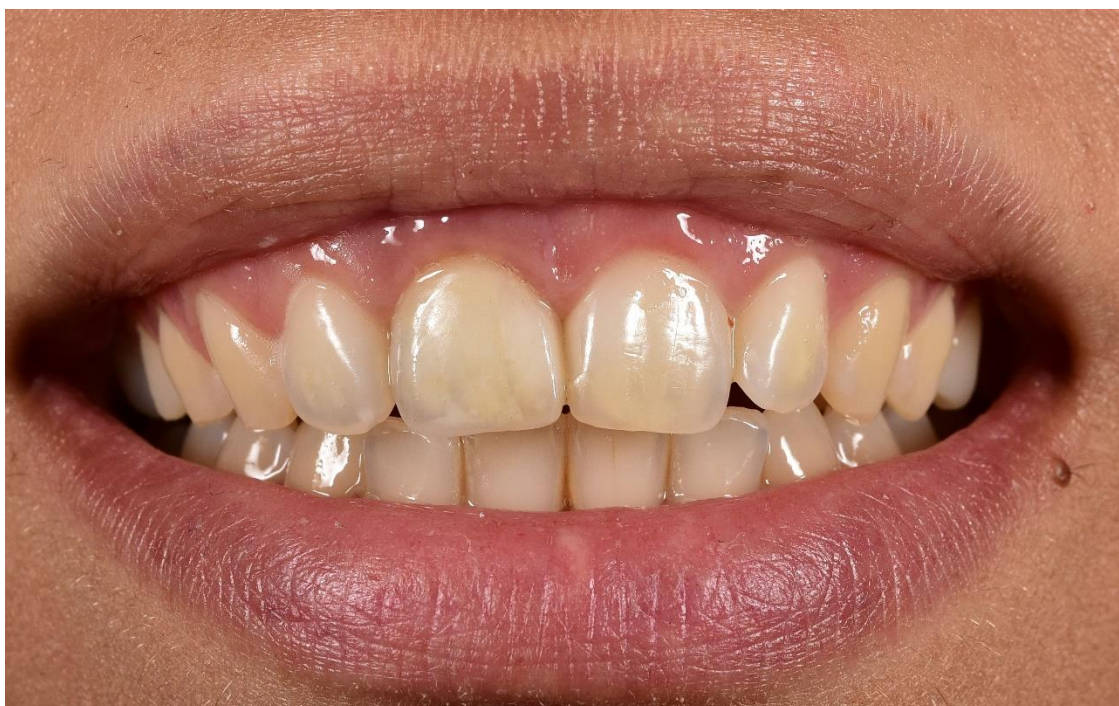

Slika 34. Proba postave baze trajne krunice.

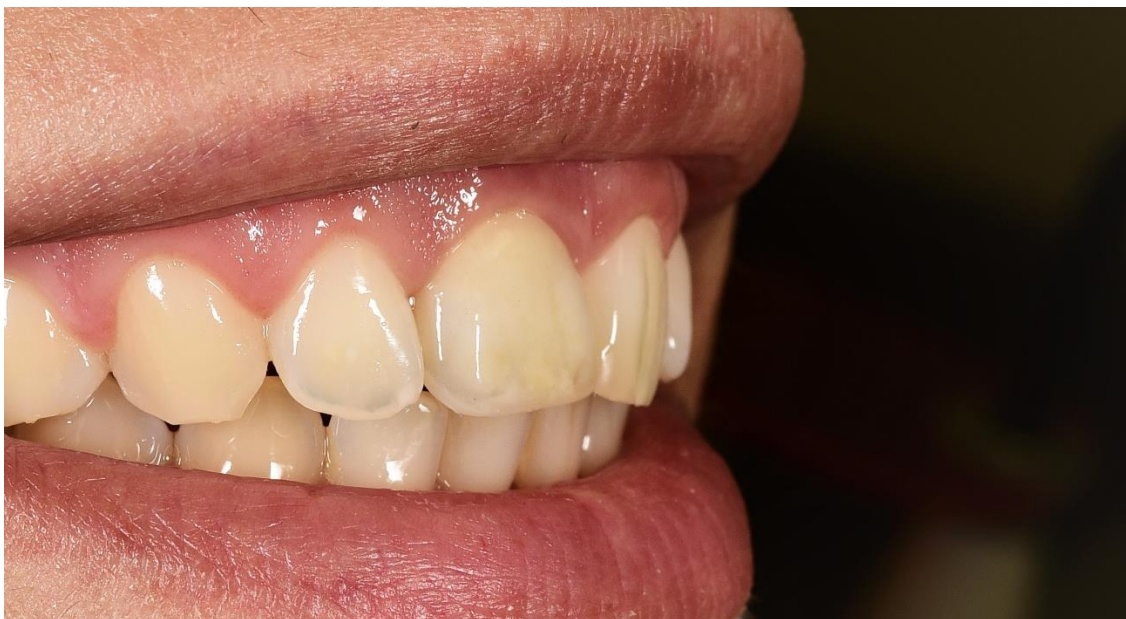

Slika 35. Trajna krunica fiksirana na individualnoj nadogradnji na radnom modelu.

Gotova trajna krunica se zajedno s nadogradnjom se postavlja na implantat te se pričvršćuje s 30 Ncm. Provjerava se postignuta estetika. Mezijalna i distalna papila ispunjavaju aproksimalni prostor, marginalni rub gingive je u razini ostalih zuba te je postignut i zadržan konveksitet bukalnog dijela. Na lijevom centralnom sjekutiću se malim kirurškim zahvatom na mekim tkivima produži klinička kruna zuba kako bi dobili ujednačenu razinu i oblik marginalnog ruba gingive i harmoniju osmijeha (Slika 36. – 37.).



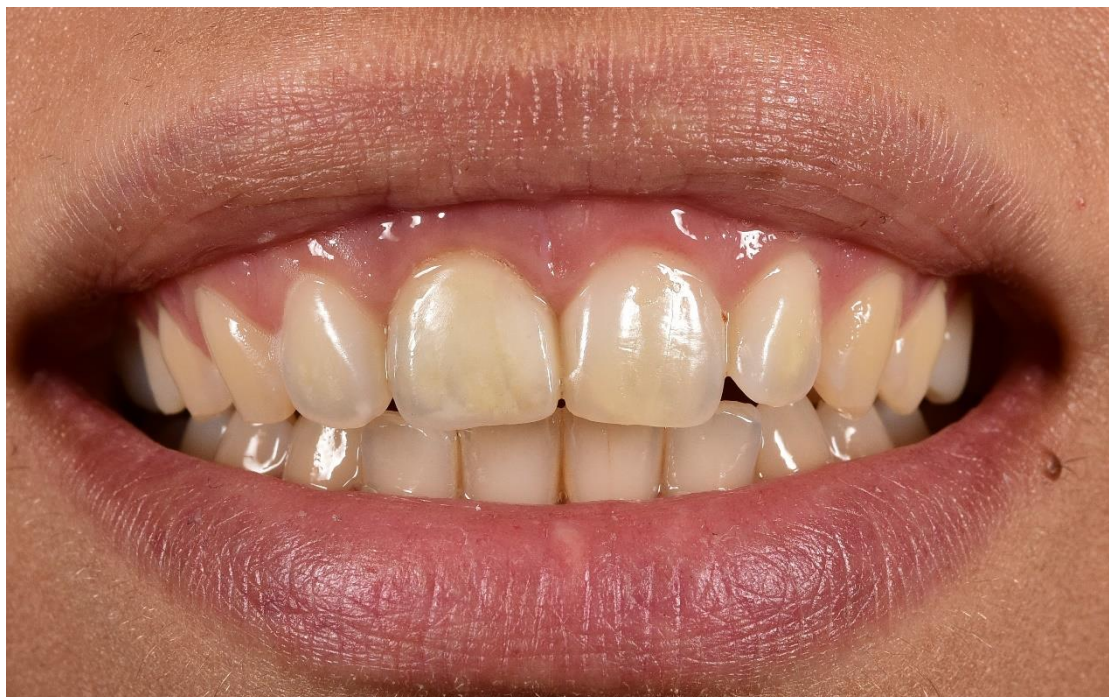Slika 36. Postava završne krunice.



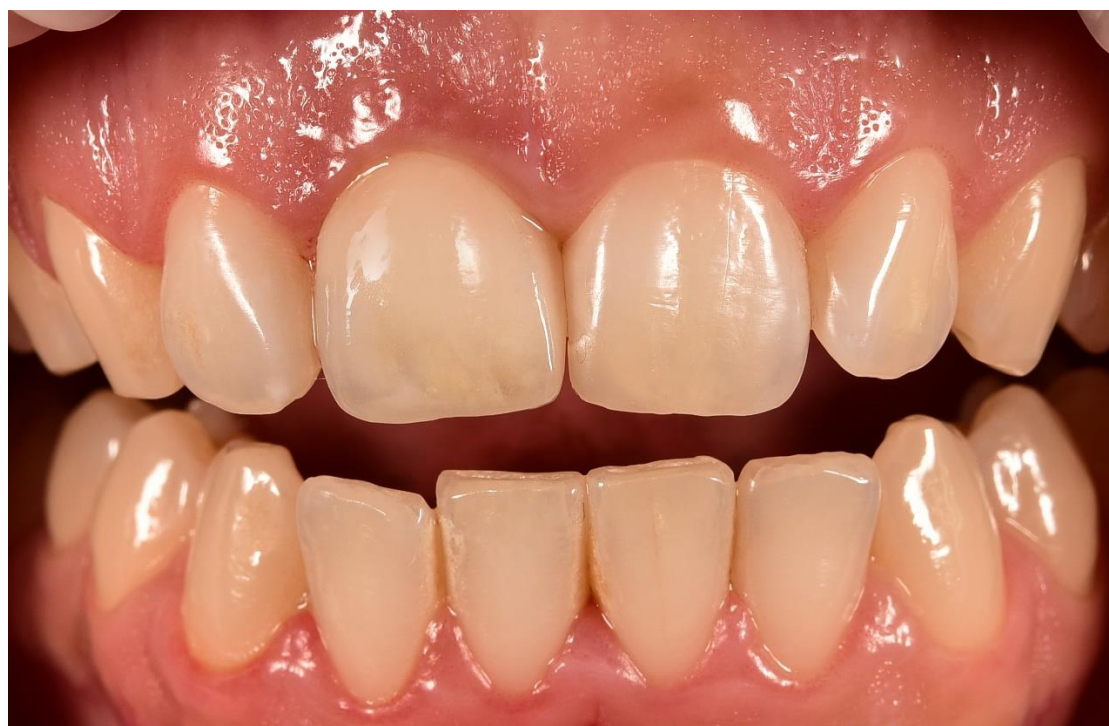Slika 37. Očuvana mezijalna i distalna papila.

Osmijeh pacijentice pokazuje završni rezultat nakon godinu dana. Krunica je skladno uklopljena s ostalim zubima i mekim tkivom uokolo implantata. Pacijentica je izuzetno zadovoljna postignutim rezultatom te je to prema mojem skromnom mišljenju jedan od najbitnijih faktora uspjeha.

Kako bi se dobiveni rezultat ipak pretvorio u brojku, analizira se estetski uspjeh prema indeksu roza estetike (PES). Naravno ocjene ovise i o kvaliteti fotografije i kutu snimanja. Moja dodjela ocjena bi bila: mezijalna papila 2, distalna papila 2, razina marginalne gingive 1, kontura mekih tkiva 2, kontura alveolarnog grebena 2, boja mekih tkiva 1 te tekstura mekih tkiva 2. Ukupna ocjena po PES-u iznosi 12 što se može smatrati visokim estetskim rezultatom (Slika 38. – 39.) (57).



Slika 38. Prikaz završnog rada nakon postave.



Slika 39. Prikaz završnog rada nakon godinu dana.

3. RASPRAVA

U radu je prikazan slučaj implantoprotetske sanacije gornjeg desnog centralnog sjekutića. Tijekom vremena, bez obzira na usavršavanje i razvoj novih materijala i tehnika izrade implantata i implantatnih nadogradnji, rehabilitacija nedostatka prednjih zubi implantatima i dalje je delikatan zahvat (69). Za dobar krajnji rezultat potrebna je detaljna analiza pacijentovog stanja te analiza mekih i tvrdih tkiva na mjestu željene ugradnje implantata. Ključan faktor je ispravna pozicija implantata prema susjednim zubima pri čemu njihova udaljenost ne bi trebala biti manja od 1.5 – 2 mm te debljina koštane stijenke koja ne bi trebala biti manja od 2 mm (70).

Klinički i radiološki je ustanovljena unutarnja resorpcija korijena koja je razgradila korijen zuba do vanjske strane te uzrokovala bolove. Bukalna koštana stijenka je sačuvana te nije bilo znakova upalnog ili patološkog procesa na budućem mjestu implantacije. Putem CBCT snimke i pripadajućeg računalnog programa napravljeno je digitalno virtualno planiranje i izrađena kirurška vodilica. Učinjena je atramuatska ekstrakcija zuba. Nakon ekstrakcije analizira se stanje kosti alveole. Ustanovljeno je da nema promjena nakon vađenja te da se može pristupiti imedijatnoj ugradnji dentalnog implantata pomoću kirurške vodilice. Odlučeno je da će se koristiti implantat TAG dental, model Axis koji ima agresivan dizajn što omogućuje postizanje visoke primarne stabilnosti uz prilagođeni protokol bušenja kosti. Visoka primarna stabilnost označava okretni moment uvrtnja implantata u kost više od 35 Ncm (10). Prilikom postave implantata postignut je okretni moment preko 35 Ncm te se pristupilo imedijatnoj izradi privremene krunice fiksirane na PEEK privremenu konfekcijsku nadogradnju koja je izvan usta prilagođena potrebnoj situaciji (69).

Na ovakav se način znatno se pripomoglo postavi implantata u protetski navođenu idealnu poziciju i izbjegao se drugi kirurški zahvat čime je smanjen vremenski interval do izrade privremenog i definitivnog protetskog rada. Danas je cilj zahvata usmjeren prema minimalno invazivnim tehnikama.

Obzirom da se radilo o tankom biotipu gingive implantat je potrebno postaviti palatinalnije kako bi se izbjeglo moguće prosijavanje sive boje implantata i drugih komponenti kroz gingivu.

Prema Turnow i sur. utvrđeno je da bi razmak između kontaktne točke i aproksimalne kosti trebao biti jednak 5 mm ili manje kako bi papila u potpunosti ispunila

interproksimalni prostor. U suprotnom dolazi do pojave praznog interdentalnog prostora karakteriziranog crnim trokutima (55).

Nakon perioda oseintegracije od 4 mjeseca uslijedilo je oblikovanje izlaznog profila modificiranjem nove privremene krunice te uzimanje otiska individualiziranim otisnim prijenosnikom. Po uzetom otisku izrađena je individualno oblikovana nadogradnja na implantatu i definitivna krunica.

Za definitivni protetski rad odlučeno je izraditi potpuno keramičku krunicu iz litij-disilikatne keramike slojevane obložnom keramikom s vestibularne strane te cirkonij-oksidnu individualiziranu nadogradnju (27).

Cirkonij-oksid je materijal s biokompatibilnim i estetskim karakteristikama. Pokazana je smanjena retencija bakterija i stvaranja mikrofilma na površini cirkonij-oksida naspram metala koji se koriste u stomatologiji. Time je postignuta visoka estetika uz bolje prijanjanje i zdravija meka tkiva (29).

Poštujući sva pravila i koristeći materijale visoke estetske vrijednosti postignut je završni estetski rezultat kojim su zadovoljni i pacijent i terapeut (PES indeks 12).

4. ZAKLJUČAK

Ukoliko je očuvana koštana struktura i meka tkiva na planiranom mjestu implantacije te nema upalnih i patoloških promjena indicirana je imedijatna implantacija. Ukoliko se ujedno prilikom postave implantata postigne i visoka primarna stabilnost moguća je imedijatna izrada privremene krunice te na taj način pridonosimo estetskom ishodu. Pomoću privremene krune održavamo potporu mekim tkivima te ih ujedno možemo i postupno prilagođavati željenom obliku. Omogućavanje dugotrajnog i stabilnog estetskog rezultata jedan je od najbitnijih kriterija uspješnosti implantoprotetske terapije.

5. LITERATURA

1. Schropp L, Kostopoulos L, Wenzel A. Bone healing following immediate versus delayed placement of titanium implants into extraction sockets: A prospective clinical study. *Int J Oral Maxillofac Implants*. 2003;18:189–99.
2. Kobler P. Indikacije za primjenu dentalnih implantata. In: Knežević G. *Osnove dentalne implantologije*. Zagreb: Školska knjiga; 2002.p.26-33.
3. Kobler P. Kontraindikacije za primjenu dentalnih implantata. In: Knežević G. *Osnove dentalne implantologije*. Zagreb: Školska knjiga; 2002.p.34-5.
4. Testori T, Weinstein T, Scutellà F, Wang HL, Zucchelli G. Implant placement in the esthetic area: criteria for positioning single and multiple implants. *Periodontol 2000*. 2018 Jun;77(1):176-96.
5. Kan JYK, Rungcharassaeng K, Deflorian M, Weinstein T, Wang HL, Testori T. Immediate implant placement and provisionalization of maxillary anterior single implants. *Periodontol 2000* 2018;77(1):197-212.
6. Romanos GE, Kuyunov O, Sacks D, Calvo-Guirado JL, Delgado-Ruiz R. Apical stability of implants with progressive thread design in vitro, based on clinicians with different levels of experience. *J Periodontol*. 2019;90(11):1320-4.
7. Chen ST, Darby IB, Reynolds EC, Clement JG. Immediate implant placement postextraction without flap elevation. *J Periodontol*. 2009 Jan;80(1):163-72.
8. Chrcanovic BR, Kisch J, Albrektsson T, Wennerberg. A Impact of Different Surgeons on Dental Implant Failure. *Int J Prosthodont*. 2017 September/October;30(5):445–54.
9. Cosyn J, Eghbali A, De Bruyn H, Collys K, Cleymaet R, De Rouck T. Immediate single-tooth implants in the anterior maxilla: 3-year results of a case series on hard and soft tissue response and aesthetics. *J Clin Periodontol*. 2011 Aug;38(8):746-53.
10. Javed F, Romanos GE. The role of primary stability for successful immediate loading of dental implants. A literature review. *J Dent* 2010;38(8):612-20.
11. Greenstein G, Cavallaro J. Implant Insertion Torque: Its Role in Achieving Primary Stability of Restorable Dental Implants. *Compend Contin Educ Dent*. 2017;38(2):88-95
12. Monje A, Ravidà A, Wang HL, Helms JA, Brunski JB. Relationship Between Primary/Mechanical and Secondary/Biological Implant Stability. *Int J Oral Maxillofac Implants*. 2019;34:s7-s23.

13. Bavetta G, Bavetta G, Randazzo V, Cavataio A, Paderni C, Grassia V, Dipalma G, Gargiulo Isacco C, Scarano A, De Vito D, Cantore S, Ballini A, Inchingolo F. A Retrospective Study on Insertion Torque and Implant Stability Quotient (ISQ) as Stability Parameters for Immediate Loading of Implants in Fresh Extraction Sockets. *Biomed Res Int.* 2019;9720419.
14. Rodrigo D, Aracil L, Martin C, Sanz M. Diagnosis of implant stability and its impact on implant survival: a prospective case series study. *Clin Oral Implants Res.* 2010;21(3):255-61.
15. Caneva M, Salata LA, Scombatti de Souza S, Baffone G, Lang NP, Botticelli D. Influence of implant positioning in extraction sockets on osseointegration: histomorphometric analyse in dogs. *Clinical Oral Implants Res.* 2010;21:43-9.
16. Yildirim M, Wessing B. Pojedinačni implantati u području prednjih gornjih zubi. Koncept za estetski uspjeh. *QI.* 2010;61(2):185-99.
17. Atsumi M, Park SH, Wang HL. Methods used to assess implant stability: current status. *Int J Oral Maxillofac Implants.* 2007;22(5):743-54.
18. Muktar AK, Gangaiah M, Chrcanovic BR, Chowdhary R. Evaluation of the effect of self-cutting and nonself-cutting thread designed implant with different thread depth on variable insertion torques: An histomorphometric analysis in rabbits. *Clin Implant Dent Relat Res.* 2018;20(4):507-14.
19. Lekholm U, Zarb GA. Patient selection and preparation. In: Brånemark PI, Zarb GA, Albrektsson T. *Tissue-Integrated Prostheses: Osseointegration in Clinical Dentistry.* Chicago: Quintessence Publishing Company. 1985:199–209.
20. Krolo I, Simeon P. Mjerni parametri u implantologijskom postupku. In: Krolo I, Zdravec D. *Dentalna radiologija.* Zagreb: Medicinska naklada; 2016.p.197-212.
21. Staedt H, Palarie V, Staedt A, Wolf JM, Lehmann KM, Ottil P, Kämmerer PW. Primary Stability of Cylindrical and Conical Dental Implants in Relation to Insertion Torque-A Comparative Ex Vivo Evaluation. *Implant Dent.* 2017 Apr;26(2):250-5.
22. Steigmann M, Monje A, Chan HL, Wang HL. Emergence profile design based on implant position in the esthetic zone. *Int J Periodontics Restorative Dent.* 2014;34(4):559-63.
23. Sović J, Tadin A, Katunarić M. Resorpcija korijena zuba. *Sonda.* 2011;12

24. Shafie HR. General information about implant abutments, In: Shafie HR, editor. Clinical and laboratory manual of dental implant abutments. 1th ed. Hoboken: Wiley Blackwell; 2014. p.17-22.
25. Palmquist A, Omar OM, Esposito M, Lausmaa J, Thomsen P. Titanium oral implants: surface characteristics, interface biology and clinical outcome. *Journal of the Royal Society Interface*. 2010;7(5): p.515-27.
26. Wolfart S, Harder S, Reich S, Sailer I, Weber V. *Implantoprotetika -koncept usmjeren na pacijenta*. 1. izd Zagreb: Quintessence Publishing; 2015.
27. Shafie HR, White B. Implant abutment materials. In: Shafie HR, editor. Clinical and laboratory manual of dental implant abutments. 1th ed. Hoboken: Wiley Blackwell; 2014. p.116.
28. Swab JJ. Low temperature degradation of Y-TZP materials. *Journal of Materials Science*. 1991; 26: p.6706-14.
29. Kahng LS. Zirconium abutments for improved esthetics in anterior restorations. *The journal of cosmetic dentistry*. 2007. p.90-7.
30. Binon P. Prefabricated implant abutments, In: Shafie HR, editor. Clinical and laboratory manual of dental implant abutments. 1st ed. Hoboken: Wiley Blackwell; 2014.p.47-64.
31. Kotick PG, Blumenkopf B. Abutment selection for implant restorations. *Inside Dentistry*. 2011.
32. Grunder U. *Implantati u estetskoj zoni: terapijski koncept korak po korak*. 1st ed. Quintessence publishing; 2016.
33. Osorio J. Use of CAD/CAM technology in custom abutment manufacturing. In: Shafie HR, editor. Clinical and laboratory manual of dental implant abutments. 1th ed. Hoboken: Wiley Blackwell; 2014. p.65-101.
34. Shafie HR, White B. Different implant abutment connections. In: Shafie HR, editor. Clinical and laboratory manual of dental implant abutments. 1th ed. Hoboken: Wiley Blackwell. 2014. p.33-46.
35. Singh PP, Cranin AN. *Atlas of oral implantology*. 3rd ed. Elsevier Canada; 2009. Ch 22, Root form prosthodontics: Abutments, p.318-37

36. Macedo JP, Pereira J, Vahey BR, Henriques B, Benfatti CAM, Magini RS, López-López J, Souza JCM. Morse taper dental implants and platform switching: The new paradigm in oral implantology. *Eur J Dent* 2016;10(1):148-54.
37. Michalakakis KX, Hirayama H, Garefis PD. Cement-retained versus screw-retained implant restorations: A critical review. *The International Journal of Oral and Maxillofacial Implants*. 2003;18: 719-28.
38. Vignoletti F, de Sanctis M, Berglundh T, Abrahamsson I, Sanz M. Early healing of implants placed into fresh extraction sockets: an experimental study in the beagle dog. II: ridge alterations. *J Clin Periodontol*. 2009;36:688-97.
39. Hsu YT, Lin GH, Wang HL. Effects of Platform-Switching on Peri-implant Soft and Hard Tissue Outcomes: A Systematic Review and Meta-analysis. *Int J Oral Maxillofac Implants*. 2017;32(1).
40. Troiano G1, Lo Russo L1, Canullo L2, Ciavarella D1, Lo Muzio L1, Laino L3. Early and late implant failure of submerged versus non-submerged implant healing: A systematic review, meta-analysis and trial sequential analysis. *J Clin Periodontol*. 2018 May;45(5):613-23
41. Vignoletti F, Johansson C, Albrektson T, de Sanctis M, San Roman F, Sanz M. Early healing of implants placed into fresh extraction sockets: an experimental study in the beagle dog. De novo bone formation. *J Clin Periodontol*. 2009;36(3):265-7.
42. Fickl S, Kerschull M, Schupbach P, Zuhr O, Schlagenhauf U, Hürzeler MB. Bone loss after full-thickness and partial thickness flap elevation. *J Clin Periodontol*. 2011;38(2):157-62.
43. Araujo MG, Wennström JL, Lindhe J. Modeling of the buccal and lingual bone walls of fresh extraction sites following implant installation. *Clin Oral Implants Res*. 2006;17(6):606-14.
44. Zuhr O, Hürzeler M. Estetska, parodontna plastična i implantološka kirurgija: Mikrokirurški koncept. 1 izdanje. Zagreb: Media ogled d.o.o., 2012.
45. Heritz-Mayfield, Huynh-Ba G. History of treated periodontitis and smoking as risk for implant therapy. *Int J Oral Maxillofac Implants*. 2009;24:39-68.
46. Nielsen JD, Laetgaard CA, Schou S, Jensen SS. Minor dentoalveolar surgery in patients undergoing antithrombotic therapy. *Ugeskr Laeger*. 2009;171(17):1407-9.

47. Juodzbaly G, Stumbras A, Goyushov S, Duruel O, Tözüm TF. Morphological Classification of Extraction Sockets and Clinical Decision Tree for Socket Preservation/Augmentation After Tooth Extraction: A Systematic Review. *J Oral Maxillofac Res.* 2019;10(3):e3.
48. Elian N, Cho SC, Froum S, Smith RB, Tarnow DP. A simplified socket classification and repair technique. *Practical procedures & aesthetic dentistry.* 2007;19(2):99-104.
49. Chrcanovic BR, Albrektsson T, Wennerberg A. Periodontally compromised vs. periodontally healthy patients and dental implants: a systematic review and meta-analysis. *J Dent.* 2014;42(12):1509-27.
50. Theodoridis C, Grigoriadis A, Menexes G, Vouros I. Outcomes of implant therapy in patients with a history of aggressive periodontitis. A systematic review and meta-analysis. *Clinical Oral Investig.* 2017;21(2):485-503.
51. Kois JC. Predictable single-tooth peri-implant esthetics: five diagnostic keys. *Compend Contin Educ Dent* 2004;25(11):895-900.
52. Passia N, Blatz M, Strub JR. Is the smile line a valid parameter for esthetic evaluation? A systematic literature review. *Eur J Esthet Dent.* 2011 Autumn;6(3):314-27.
53. Maia LP, Reino DM, Novaes Junior AB, Muglia VA, Taba Junior M, Grisi MF, Souza SL, Palioto DB. Influence of periodontal biotype on buccal bone remodeling after tooth extraction using the flapless approach with a xenograft: a histomorphometric and fluorescence study in small dogs. *Clin Implant Dent Relat Res.* 2015.
54. Elian N, Ehrlich B, Jalbout ZN, Classi AJ, Cho SC, Kamer AR, et al. Advanced concepts in implant dentistry: creating the "aesthetic site foundation". *Dent Clin North.* 2007;51(2):547-63, xi-xii.
55. Tarnow DP, Magner AW, Fletcher P. The effect of the distance from the contact point to the crest of bone on the presence or absence of the interproximal dental papilla. *J Periodontol* 1992;63(12):995-6.
56. Kan JY, Rungcharassaeng K, Umezu K, Kois JC. Dimensions of peri-implant mucosa: an evaluation of maxillary anterior single implants in humans. *J Periodontol* 2003;74(4):557-62.
57. Furhauser R, Florescu D, Benesch T, Haas R, Mailath G, Watzek G. Evaluation of soft tissue around single-tooth implant crowns: the pink esthetic score. *Clin Oral Implants Res* 2005;16(6):639-44.

58. Koticha T, Fu JH, Chan HL, Wang HL. Influence of thread design on implant positioning in immediate implant placement. *J Periodontol*. 2012;83:1420–24.
59. Miyazaki T, Hotta Y, Kunni J, Kuriyama S, Tamaki Y. A review of dental CAD/CAM: current status and future perspectives from 20 years of experience. *Dental Materials Journal*. 2009; 28:44-56.
60. Grizas E, Kourtis S, Andrikopoulou E, Romanos GE. A detailed decision tree to create, preserve, transfer, and support the emergence profile in anterior maxillary implants using custom abutments. *Quintessence Int*. 2018;49(5):349-64.
61. Cavallaro J, Greenstein G. Angled implant abutments: a practical application of available knowledge. *The Journal of the American Dental Association*. 2011; 142(2): 150-8.
62. Sanz M, Lindhe J, Alcaraz J, Sanz-Sanchez I, Cecchinato D. The effect of placing a bone replacement graft in the gap at immediately placed implants: a randomized clinical trial. *Clin Oral Implants Res*. 2017;28(8):902-10.
63. Goodkind RJ, Schwabacher WB. Use of a fiber-optic colorimeter for in vivo color measurements of 2830 anterior teeth. *J Prosthet Dent*. 1987;58:535-42.
64. Chu SJ, Mielezsko AJ. Color-matching strategies for non-vital discolored teeth: part 1. Laboratory ceramic veneer fabrication solutions. *J Esthet Restor Dent*. 2014;26:240-6.
65. Gurel G. Znanje i vještina u izradi estetskih keramičkih ljusti. Zagreb: Media ogled d.o.o.; 2009.
66. Giordano RA, Pelletier L, Campbell S, Prober R. Flexural strength of an infused ceramic, glass ceramic and feldspatic ceramic. *J Prosthet Dent*. 1995;73:411-8.
67. Edelhof D, Prandtner O, Saeidi-Pour R, Liebermann A, Stimmelmayer M, Guth J-F. Nadomjesci na prednjim zubima: dominacija keramičkih ljusti. *Quint Int*. 2018;1:47-58.
68. Viña-Almunia J, Candel-Martí ME, Cervera-Ballester J, García-Mira B, Calvo-Guirado JL, Peñarrocha-Oltra D, Peñarrocha-Diago M. Buccal bone crest dynamics after immediate implant placement and ridge preservation techniques: review of morphometric studies in animals. *Implant Dent*. 2013;22(2):155-60.

69. Del Fabbro M, Ceresoli V, Taschieri S, Ceci C, Testori T. Immediate loading of postextraction implants in the esthetic area: systematic review of the literature. *Clin Implant Dent Relat Res.* 2015;17(1):52-70.
70. Grunder U, Gracis S, Capelli M. Influence of the 3-D bone-to-implant relationship on esthetics. *Int J Periodontics Restorative Dent.* 2005;25(2):113-9.

6. ŽIVOTOPIS

Dario Žujić rođen je 06. lipnja 1984. u Rijeci. Nakon završene Prve sušačke hrvatske gimnazije u Rijeci upisuje Studij stomatologije pri Medicinskom fakultetu u Rijeci.

Studij završava 2009. i stječe titulu doktora dentalne medicine. Nakon završenog staža zapošljava se kao asistent na Katedri za stomatološku protetiku pri Medicinskom fakultetu u Rijeci. Od 2011. zaposlen je u privatnoj ordinaciji dentalne medicine „In dental estetika d.o.o.“.

Od 2013. počinje se intenzivnije baviti implantologijom i u kliničkom radu. Godine 2016. je upisao poslijediplomski specijalistički studij Dentalna implantologija pri Stomatološkom fakultetu u Zagrebu.

Od 2019. specijalizira oralnu kirurgiju u Zagrebu.