Usporedba konvencionalnih i digitaliziranih postupaka u implanto-protetici

Duspara, Nives

Master's thesis / Diplomski rad

2015

Degree Grantor / Ustanova koja je dodijelila akademski / stručni stupanj: **University of Zagreb, School of Dental Medicine / Sveučilište u Zagrebu, Stomatološki fakultet**

Permanent link / Trajna poveznica: https://urn.nsk.hr/urn:nbn:hr:127:243642

Rights / Prava: Attribution-NonCommercial-NoDerivs 3.0 Unported/Imenovanje-Nekomercijalno-Bez prerada 3.0

Download date / Datum preuzimanja: **2024-03-29**

Repository / Repozitorij:

University of Zagreb School of Dental Medicine Repository

SVEUČILIŠTE U ZAGREBU

STOMATOLOŠKI FAKULTET

Nives Duspara

USPOREDBA KONVENCIONALNIH I DIGITALIZIRANIH POSTUPAKA U IMPLANTO-PROTETICI

DIPLOMSKI RAD

Zagreb, rujan 2015.

Diplomski rad ostvaren je na Zavodu za mobilnu protetiku Stomatološkog fakulteta Sveučilišta u Zagrebu.

Voditelj rada: prof. dr. sc. Robert Ćelić, Zavod za mobilnu protetiku Stomatološkog fakulteta Sveučilišta u Zagrebu

Lektor hrvatskog jezika: Magdalena Glavačević
Magistar edukacije hrvatskog jezika i književnosti
Marinci 69 A, 35000 Slavonski Brod
097 7465637

Lektor engleskog jezika: Hrvoje Andrić
Profesor engleskog i njemačkog jezika i književnosti
Naselje Slavonija I 4/2, 35000 Slavonski Brod
098 713633

Diplomski rad sadrži:

- 38 stranica
- 12 slika
- 2 tablice
- 1 CD

Najljepše se zahvaljujem mentoru prof. dr. sc. Robertu Ćeliću na velikoj pomoći i prenesenom znanju za vrijeme pisanja diplomskog rada.

Veliko hvala mojim roditeljima, sestri i zaručniku Marku na ljubavi, strpljenju i podršci tijekom cijelog studiranja.

SADRŽAJ:

1. UVOD 1

2. SVRHA RADA 2

3. INDIKACIJE I KONTRAINDIKACIJE ZA UGRADNJU DENTALNIH IMPLANTATA 3

4. KONVENCIONALNE OTISNE TEHNIKE 5

4.1. OTISNI MATERIJALI 5

4.1.1. SINTETIČKI ELASTOMERI 6

4.1.1.1. ADICIJSKI SILIKONI (POLIVINILSILOKSANI) 7

4.1.1.2. POLIETERI 8

4.2. OTISNI POSTUPCI 9

4.2.1. OTISAK SA ZATVORENOM ŽLICOM 9

4.2.2. OTISAK S OTVORENOM ŽLICOM 12

5. DIGITALNE TEHNIKE OTISKIVANJA 15

5.1. INTRAORALNI DENTALNI SKENERI 15

5.1.1. CEREC BLUECAM (SIRONA) 15

5.1.2. iTERO (CADENT) 18

5.1.3. LAVA COS (3M ESPE) 20

6. USPOREDBA KONVENCIONALNIH I DIGITALNIH INTRAORALNIH OTISAKA 23

7. RASPRAVA **28**

8. ZAKLJUČAK **30**

9. SAŽETAK **31**

10. SUMMARY **32**

11. LITERATURA **34**

12. ŽIVOTOPIS **38**

1. UVOD

Stomatološka protetika grana je dentalne medicine koja se samostalno ili u kombinaciji s drugim stomatološkim disciplinama bavi rekonstrukcijom i rehabilitacijom žvačnog sustava. Osim toga, ona ima i preventivnu zadaću, a to je sačuvati zube do što starije životne dobi i spriječiti njihov daljnji gubitak. Pritom je veliki izbor terapijskih mogućnosti koje ponajprije ovise o znanju terapeuta, laboratorijskim mogućnostima, ali i financijskom stanju pacijenta. Svrha svake protetske terapije je funkcijska, fonetska i estetska rehabilitacija pacijenta.

Implantologija je kirurška grana dentalne medicine s najvećim i najbržim razvojem. Riječ je o svojevrsnoj kombinaciji oralne kirurgije, parodontologije i stomatološke protetike. Implantologija pruža rješenje za sve oblike bezubosti, a implantate možemo koristi u slučajevima nedostatka jednog ili više zuba, kod potpune bezubosti te u osoba koje su nezadovoljne klasičnom zubnom protezom.

Budući da je implantat nedovoljan za potpunu rehabilitaciju, bolje je govoriti o implanto-protetici kao o specifičnoj protetičkoj disciplini koja se od uobičajene protetike razlikuje u tehnologiji izradbe. Pritom se misli na specifičnost otiska, probe rada te na trajno pričvršćivanje i opterećenje implantantno-protetičke konstrukcije.

Radovi na implantatima zahtijevaju posebnu preciznost koja omogućava pasivno prilijeganje protetske konstrukcije na implantat bez imalo napetosti. Implantat nema parodont i ne može se niti malo pomicati kako bi se prilagodio protetskom radu pa će svaka nepreciznost i posljedična napetost imati utjecaja na postignutu oseointegraciju što može rezultirati gubitkom implantata, popuštanjem ili lomom vijka, odnosno nekog od elemenata suprastrukture na implantatu (1,2).

2. SVRHA RADA

Svrha ovog diplomskog rada je prikazati najčešće korištene konvencionalne i digitalne intraoralne otisne postupke, usporediti ih te istaknuti njihove prednosti i nedostatke jer upravo uzimanje preciznog otiska može odrediti uspješnost budućeg implanto-protetskog rada.

3. INDIKACIJE I KONTRAINDIKACIJE ZA UGRADNJU DENTALNIH IMPLANTATA

Svaka implanto-protetska terapija započinje uzimanjem opće i specifične anamneze radi postavljanja pravilne indikacije za terapiju.

Indikacije za ugradnju dentalnih implantata jesu:

- proteza za skidanje bez zadovoljavajuće retencije
- proteza za skidanje bez stabilnosti
- proteza za skidanje koju pacijent ne prihvaća
- proteza za skidanje s funkcijskim problemima
- proteza za skidanje s gubitkom stabilnosti zbog parafunkcija
- premalo preostalih zuba i nepovoljno raspoređeni zubi nosači
- nedovoljno zuba nosača za fiksni protetski nadomjestak
- manjak pojedinog zuba sa zdravim susjednim zubima
- nedostatak zubnog zametka
- obziran tretman (pacijent ne želi brusiti zube).

Kontraindikacije za ugradnju dentalnih implantata mogu biti apsolutne ili relativne.

U apsolutne kontraindikacije ubrajamo:

- psihička oboljenja (neuroze, psihoze)
- rizik od srčanih bolesti
- netretirana sistemska oboljenja

- ovisnost o alkoholu, drogi ili lijekovima
- dob pacijenta (donja dobna granica je završetak rasta čeljusti) (3,4).

Relativne kontraindikacije jesu:

- nedovoljna količina i kakvoća kosti
- nedovoljan interokluzijski razmak
- rizični čimbenici (radiološko zračenje, bruksizam, neliječeni parodontitis, pušenje) (3).

Nakon potvrde indiciranosti implanto-protetske terapije slijede postupci protetskog planiranja koji se sastoje od uzimanja situacijskih otisaka i izrade voštanog predloška definitivnog rada te izrade RTG šablone. Analiza Rtg snimaka omogućuje planiranje položaja te izbor veličine i promjera implantata (5).

Od radiografskih metoda prednost se daje CBCT-u jer sam ortopantomogram sasvim sigurno ne daje dovoljno podataka. CBCT je u mogućnosti prikazati milimetarski precizno anatomske strukture orofacijalne regije što nam je važno zbog točne lokalizacije mandibularnog kanala, maksilarnih sinusa i ostalih važnih anatomskih struktura. Poznavanjem trodimenzionalnosti prostora olakšava se planiranje implantološkog zahvata, sam zahvat postaje sigurniji za pacijenta te se smanjuje mogućnost komplikacija tijekom zahvata i nakon njega. CBCT ima posebno razvijeni računalni softver za odabir i postavu gotovo svih komercijalno dostupnih implantata. Uz pomoć računalno vođenog postavljanja implantata greške su svedene na minimum.

CBCT postaje zlatni standard implantološkog zbrinjavanja pacijenata (6).

4. KONVENCIONALNE OTISNE TEHNIKE

4.1. OTISNI MATERIJALI

Zajednička karakteristika otisnutih materijala je da uneseni u usta u tekućem ili plastičnom stanju nakon kratkog vremena očvrsnu i pritom reproduciraju oralne strukture u negativu. Izlijevanjem otiska u materijalu za izradu modela dobiva se pozitivna reprodukcija spomenutih struktura koja može poslužiti za analizu (studijski modeli) ili izradu pomagala (radni modeli) (7).

Otisni materijali moraju zadovoljavati određene uvjete, od kojih su najvažniji:

- preciznost
- dimenzionalna stabilnost
- elastičnost
- kompatibilnost s materijalima za izlijevanje otisaka
- jednostavna primjena
- neškodljivost- otisni materijal mora biti netoksičan i antialergen
- ugodnost za pacijenta- ugodan okus i miris
- primjereno vrijeme svezivanja
- lagano vađenje iz usta (8).

Otisni materijali dijele se na neelastične i elastične.

Elastični materijali dijele se u dvije skupine po kemijskom sastavu:

- sintetičke elastomere
- hidrokoloide (7).

4.1.1. SINTETIČKI ELASTOMERI

Sintetički elastomeri ili gumasti materijali pripadaju skupini elastičnih materijala koji su se na tržištu pojavili sredinom 20. stoljeća. Svi su elastomeri dvokomponentni materijali i u promet dolaze u tubama, bočicama ili plastičnim kutijama. U jednima je aktivator, a u drugima osnovna tvar.

Najvažnija podjela sintetičkih elastomera je prema kemijskom sastavu i viskozitetu. Prema kemijskom sastavu dijelimo ih na:

- polisulfide
- silikone (adicijski i kondenzacijski)
- polietere.

Prema viskozitetu, tj. konzistenciji dijelimo ih na:

- kitaste
- vrlo viskozne- guste
- srednje viskozne
- rijetko viskozne
- vrlo rijetko viskozne (7,8).

Elastični materijali koji se najčešće koriste u implanto-protetskoj terapiji su polivinilsiloksani i polieteri.

4.1.1.1. ADICIJSKI SILIKONI (POLIVINILSILOKSANI)

Polivinilsiloksani dobili su naziv adicijski silikoni jer se polimeriziraju adicijskom reakcijom, pri čemu nema stvaranja nusprodukata. Takva vrsta reakcije omogućava im dimenzijsku stabilnost i preciznost otiska s 0.05% kontrakcije. Sastavljeni su od organskog hidrogensiloksana i složenog silanskog spoja s vinilskim skupinama. Reaktor je spoj koji sadrži plemeniti metal, obično platinske soli (8).

Od elastomernih materijala adicijski silikoni posljednji su se pojavili, tek sedamdesetih godina prošlog stoljeća. Kao i kondenzacijski silikoni trebali bi biti hidrofobni, no dodacima surfaktanata dobivaju hidrofilna svojstva s poboljšanom mogućnošću ovlaživanja površine. Nakon otiskivanja otisci su osjetljivi na vlagu pa moraju biti pohranjeni na suhom kako bi zadržali dobru dimenzijsku stabilnost. Čvrstoća im je veća od kondenzacijskih silikona i polisulfida, a manja od polietera. Osjetljivi su na manipulaciju rukavicama koje sadrže lateks. Ditiokarbamati koji se tijekom proizvodnje dodaju lateks rukavica, kao sredstvo za poboljšanje reakcije vulkanizacije (tj. akceleratori), reagiraju s adicijskim silikonom usporavajući njegovu akciju svezivanja (stvrdnjavanja). Stoga treba taj materijal miješati golim rukama ili rukavicama na bazi silikona (9).

Adicijski silikoni imaju manju tvrdoću od polietera te su pogodni za primjenu u parodontoloških pacijenata jer imaju viši modul elastičnosti u odnosu na polietere koji im omogućuje lakše izvlačenje iz usta.

U promet dolaze kao dvokomponentni materijali kod koji se bazni materijal i katalizator nalazi u tubama ili plastičnim kutijama (7).

4.1.1.2. POLIETERI

Kao otisni materijali razvijeni su u Njemačkoj šezdesetih godina prošlog stoljeća. Osnovu im čini poliglikoleter s krajnjim prstenastim aziridinskim grupama, dok je katalizator jedan od sulfonskih estera (7).

Polieteri su veoma precizni gumasti materijali za otiske te dimenzijski izuzetno stabilni, pogotovo ako se otisci pohranjuju u suhoj sredini (8). Polimerizacijska kontrakcija je mala, manja od svih polimera koji polimeriziraju pri sobnoj temperaturi, no koeficijent termičkog rastezanja je veći od silikona i polisulfida. Vrijeme svezivanja u ustima je kratko (oko 5 minuta) što ga čini ugodnim za pacijenta (9).

Polieter kao materijal za otiske ima i nekih nedostataka. Vrlo je čvrst nakon stvrdnjavanja tako da se teško vadi iz podminiranih područja. Zbog velike čvrstoće nisu pogodni u slučajevima gdje preostaje veći broj nebrušenih ili parodontno oštećenih zubi. U laboratoriju je problematično odvajanje sadrenog modela od otiska. Za izlijevanje otisaka treba koristiti tvrde sadre tipa IV jer zbog velike čvrstoće otisnog materijala nakon polimerizacije postoji mogućnost oštećenja radnog modela prilikom odvajanja otiska. Uočena je i alergijska preosjetljivost na polietere, doduše rijetko, u obliku iznenadnog pečenja, bockanja, svrbeža i opće nelagode u ustima (8,9).

U promet dolazi kao dvokomponentni materijal u tubama (7).

4.2. OTISNI POSTUPCI

Prema načinu izvođenja otisni postupci mogu biti:

- jednostruki (s jednim elastomerom, jednovremeni)
- dvostruki (s dva elastomera različite konzistencije, a mogu biti jednovremeni i dvovremeni) (7).

Najčešće se koristi jednofazna tehnika otiskivanja. Mogu se rabiti elastični materijali za otiske jedne (srednje konzistencije) ili dvije različite viskoznosti (srednje i rijetke konzistencije).

Najčešći načini uzimanja otisaka u implantoprotetskoj terapiji jesu:

- otisak sa zatvorenom žlicom (*closed tray*- neizravna metoda)
- otisak s otvorenom žlicom (*open tray*- izravna metoda) (5,10).

4.2.1. OTISAK SA ZATVORENOM ŽLICOM

Otisak se najčešće uzima individualnom žlicom izrađenom na prethodno izlivenom anatomskom modelu. Otisak se može uzeti i konfekcijskom žlicom. Prije samog postupka otiskivanja individualna žlica obrađuje se tako da se s njezine unutrašnje strane frezom odstrani površinski inhibicijski sloj koji onemogućuje prianjanje materijala za otisak. Nakon probe individualne žlice u ustima unutrašnja strana žlice premazuje se adhezivom kompatibilnim s materijalom za otisak (5).

S implantata se odvije pokrovni vijak te se pričvrsti otisna kapica. Najčešće se pričvršćavaju poput kopče. Ukoliko se otisna kapica pričvršćava vijkom na

implantat, potrebno je blokirati otvore na vrhu vijka voskom ili nekim drugim prikladnim materijalom kako bi spriječio ulazak materijala za otiskivanje (5,10).

Nakon provjere stabilnosti otisne kapice individualna žlica se puni elastičnim materijalom za otisak srednje konzistencije, a štrcaljka materijalom za otisak srednje ili rijetke konzistencije. Štrcaljkom se nanosi materijal na otisnu kapicu i oko nje, a zatim se preko otisne kapice, preostalih zubi i alveolarnog grebena postavlja individualna žlica s preostalim materijalom (5).

Nakon tvornički propisanog vremena stvrdnjavanja, otisak sa zatvorenom individualnom žlicom vadi se iz usta. Ako se otisna kapica pričvršćivala na implantat poput kopče, ona nakon vađenja otiska iz usta mora ostati fiksirana u otisnom materijalu. Ukoliko je otisna kapica vijkom pričvršćena na implantat, ona nakon otiskivanja ne ostaje u otisnom materijalu nego na implantatu te ju je potrebno nakon vađenja otiska iz usta odvojiti od implantata i postaviti u odgovarajuće impresije u otisnom materijalu. Nakon toga slijedi spajanje laboratorijskog implantata s otisnom kapicom te izrada radnog modela (5,10) (Slika 1 i 2).

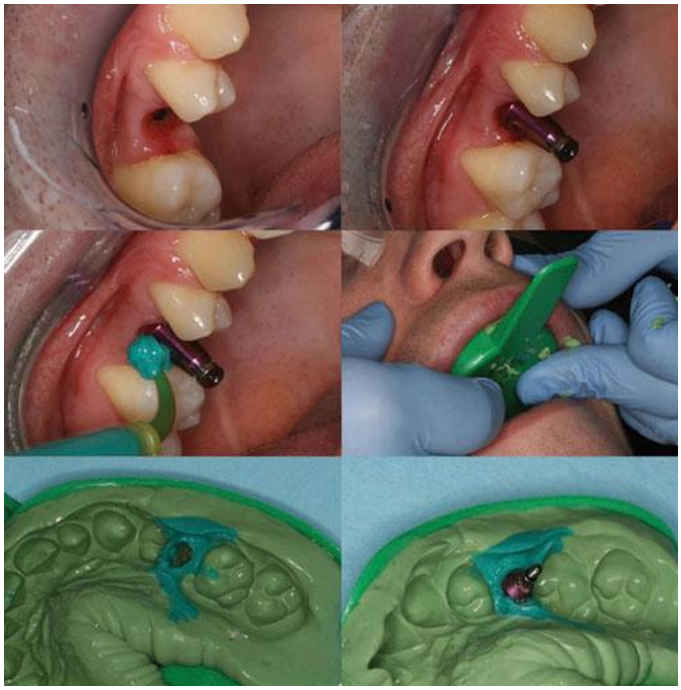

Slika 1. Otisak sa zatvorenom žlicom. Preuzeto iz: (11)

Prednosti otiska zatvorenom žlicom jesu:

- jednostavnost postupka
- mogućnost korištenja konfekcijske žlice
- niža cijena otisnih kapica.

Nedostaci otiska zatvorenom žlicom jesu:

- izrada otisnih kapica iz plastičnih materijala
- slaba mogućnost kontrole spajanja otisnih kapica s implantatom i laboratorijskim implantatom- spaja se poput kopče (5).

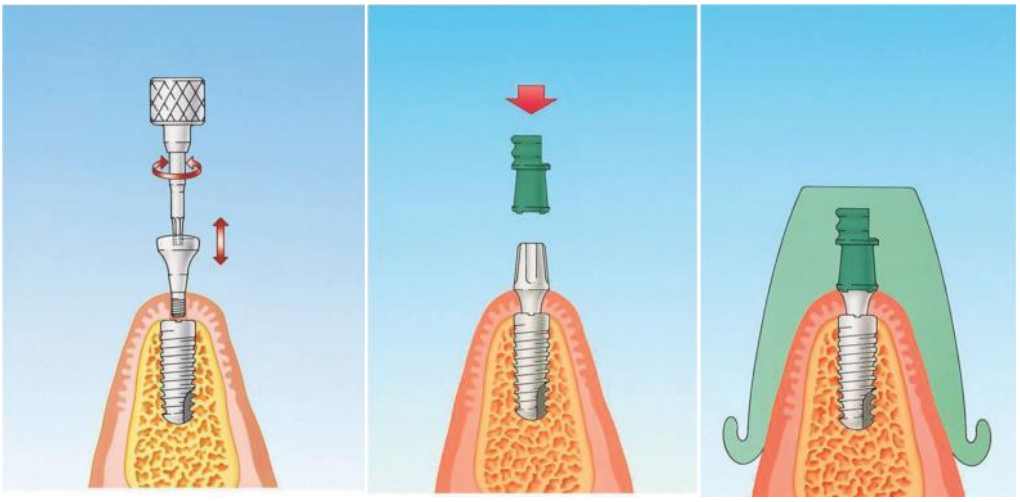

Slika 2. Shematski prikaz uzimanja otiska zatvorenom žlicom. Preuzeto iz: (5)

4.2.2. OTISAK S OTVORENOM ŽLICOM

Otisak se uzima isključivo pomoću individualne žlice izrađene prethodno na anatomskom modelu. Prije samog postupka otiskivanja individualna žlica se obrađuje tako da se s njezine unutrašnje strane frezom odstrani površinski inhibicijski sloj koji onemogućuje prianjanje materijala za otisak te se iznad pokrovnih vijaka na individualnoj žlici izrade otvori širine otisnih kapica.

Nakon odvijanja pokrovnog vijka implantata otisna kapica se kod otiskivanja otvorenom žlicom pričvršćuju isključivo vijkom na implantat.

Zatim slijedi proba individualne žlice i proširivanje otvora na žlici kod više neparalelnih implantata. Važno je da zadnja retencija na vrhu otisne kapice viri kroz otvor na individualnoj žlici. Nakon prilagodbe individualna žlica premazuje se adhezivom i puni materijalom za otisak srednje konzistencije. Štrcaljkom se nanosi materijal na otisnu kapicu i oko nje, a zatim se preko otisne kapice, preostalih zubi i

alveolarnog grebena postavlja individualna žlica s preostalim materijalom. Važno je odmah odstraniti višak materijala u području otvora te osloboditi od materijala vijak i zadnju retenciju otisne kapice. Nakon tvornički propisanog vremena stvrdnjavanja, otvori se zatvaraju svjetlosnopolimerizirajućim akrilatom ili kompozitom. Spajanjem individualne žlice i zadnje retencije otisne kapice osigurava se stabilnost nadogradnje za otisak i sprječava njezino pomicanje.

Vijci koji spajaju otisnu kapicu i implantat se odviju te se otisak vadi iz usta. Otisna kapica nakon vađenja otiska ostaje fiksirana u materijalu za otisak te spojena s individualnom žlicom. Po završetku otisnog postupka slijedi spajanje laboratorijskog implantata s otisnom kapicom te izrada radnog modela (5,10) (Slika 3 i 4).

Slika 3. Otisak s otvorenom žlicom. Preuzeto iz: (11)

Prednosti otiska otvorenom žlicom jesu:

- velika preciznost
- mogućnost kontrole spajanja otisne kapice s implantatom i laboratorijskim implantatom.

Nedostaci otiska otvorenom žlicom jesu:

- potreba za individualnom žlicom
- kompliciraniji otisni postupak
- cijena otisnih kapica (5).

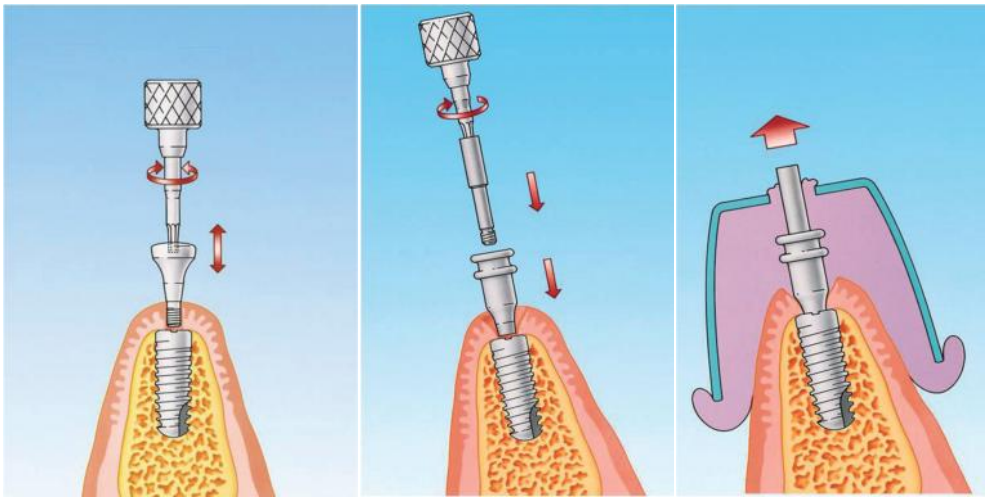

Slika 4. Shematski prikaz uzimanja otiska otvorenom individualnom žlicom.

Preuzeto iz: (5)

5. DIGITALNE TEHNIKE OTISKIVANJA

Digitalni otisci i intraoralni dentalni skeneri uvedeni su u stomatologiju sredinom 1980-ih godina. Njihove su prednosti brzina, učinkovitost, sposobnost pohranjivanja snimljenih podataka na neodređeno vrijeme te prijenos digitalne slike između ordinacije i laboratorija. Osim toga, ugodniji su za pacijente i oni ih lakše prihvaćaju te se smanjuje mogućnost nastanka pogrešaka koje mogu nastati zbog izobličenja otisnog materijala (12).

5.1. INTRAORALNI DENTALNI SKENERI

5.1.1. CEREC BLUECAM (SIRONA)

CEREC sustav sastoji se od kamere za skeniranje, računalnog programa i stroja za glodanje (Slika 5). Skeniranje se provodi Cerec 3D kamerom koja omogućuje izuzetno precizan otisak i računalom koje procesuira podatke i šalje ih u jedinicu za glodanje (13).

Slika 5. Intraoralni dentalni skener Cerec Bluecam. Preuzeto iz: (14)

Cerec Bluecam u postupku prikupljanja digitaliziranih podataka primjenjuje principe aktivne triangulacije (15). Kamera projicira snop svjetlosnih zraka na objekt. Budući da se svaka zraka reflektira nazad u senzor, udaljenost između projicirane i reflektirane zrake se mjeri (Slika 6). Kako se kut između projektora i senzora zna (fiksan je), udaljenost do objekta može se izračunati pomoću Pitagorinog poučka (16).



Slika 6. Tehnički princip rada Cerec Bluecama. Preuzeto iz: (16)

Kamera pruža mogućnost rada na dva načina:

- automatski
- manualni.

Automatskim radom kamere upravlja *software* i digitalizacija se obavlja u trenutku kada kamera miruje. Rad kamere usavršen je i postoji mogućnost da se odredi stupanj podrhtavanja kamere koji će se tolerirati. Kamera posjeduje sustav za stabilizaciju i automatsku eliminaciju slika koje su nastale u trenutku njenog

podrhtavanja i na taj se način u procesu nastanka konačnog digitalnog zapisa eliminiraju zamućeni i nekorektni optički otisci. U manualnom načinu rada operater aktivira kameru, bez obzira na to je li ona miruje ili ne (15).

Da bi se dobio dobar i kvalitetan digitalni otisak kod primjene Cerec Bluecam intraoralnih kamera, kompletno područje koje će se otiskivati mora biti premazano slojem praha titanovog oksida kako bi se izbjegnula reflektirajuća svojstva površine zuba i dobio ravnomjerniji odraz (16,17,18) (Slika 7).

Slika 7. Skeniranje gornje čeljusti nakon nanošenja praha titanovog okida.

Preuzeto iz: (19)

Sirona je 2012. godine promovirala novu intraoralnu kameru Cerec Omnicam kod koje osnovu postupka čini prikaz digitaliziranog objekta u prirodnoj boji te pravljenje videozapisa bez nanošenja praha, što je omogućilo digitalizaciju zubnog luka u cjelini. Za uspješnu digitalizaciju potrebno je da zubi budu suhi, bez tragova krvi i sline, a primjenom *anti-shake* funkcija u postupku kreiranja digitalne slike u potpunosti su eliminirani zapisi u kojima su prisutna zamućenja (15).

5.1.2. iTERO (CADENT)

iTero sustav digitalnog otiskivanja uveden je 2007. godine, a sastoji se od: računala, monitora, miša, integrirane tipkovnice, nožne pedale i kamere za skeniranje (Slika 8). Kraj skenera koji ulazi u usta pacijenta velik je i zahtijeva široko otvaranje usta (17).

Slika 8. iTero intraoralni dentalni skener. Preuzeto iz: (20)

iTero skener koristi konfokalni laser koji projicira crvenu lasersku zraku na objekt (16) (Slika 9). Uređaj projicira 100 000 zraka crvenog svjetla, a unutar 1/3 sekunde reflektirano svjetlo pretvara se u digitalni zapis (17). Koristeći razdvajač snopa zraka, reflektirana ljubičasta zraka propušta se kroz fokalni (žarišni) filter tako da se samo ta slika koja leži u žarišnoj točki leće može projicirati na senzor. Kako se žarišna udaljenost zna, udaljenost skeniranog dijela objekta do leće se također zna. Da bi se skenirao kompletan objekt, leća se pomiče gore i dolje, svaki puta projicirajući dio objekta na senzor (16).

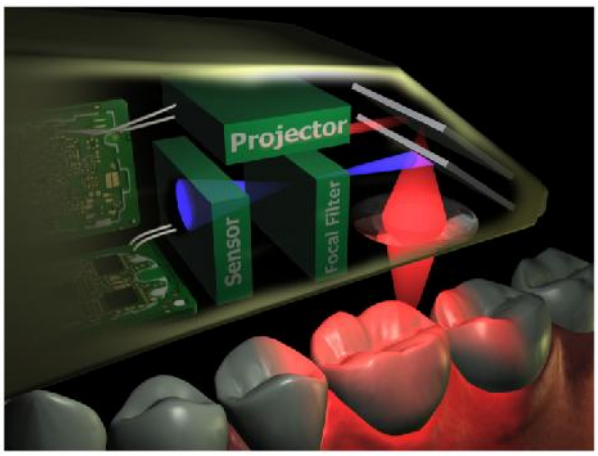

Slika 9. Tehnički princip rada iTero intraoralnog dentalnog skenera.

Preuzeto iz: (16)

Glasovne upute vode stomatologa kroz uzimanje serije skenova. Slike se prikazuju na monitoru potiskivanjem nožne pedale. Prikaz na monitoru sličan je tražilu na kameri, što omogućuje stomatologu da postavi kameru na ispravan položaj pomoću gledanja na monitor. Kako ovo nije kontinuirano skeniranje, postavljanje praha nije potrebno zato što laser ima mogućnost refleksije od svih oralnih struktura pa stomatolog može maknuti skener iz usta kako bi ih isprao ili posušio, ukoliko je to potrebno. Da bi se osigurao adekvatan prikaz detalja, pojedinačne slike mogu se ponovno snimati. Ukoliko se preparacija mora preoblikovati, kvadrant mora biti ponovno skeniran nakon svih prilagodbi.

Nakon što je odrađeno skeniranje, stomatolog staje na nožnu pedalu i unutar par minuta digitalni model se prikazuje na monitoru. Koristeći bežični miš, stomatolog može rotirati model na monitoru kako bi potvrdio ispravnost svih preparacija prije slanja skenova u laboratorij (17).

5.1.3. LAVA COS (3M ESPE)

Lava COS jedinica sastoji se od mobilnih kolica koja sadrže računalo, monitor na dodir i kameru za skeniranje (kraj kamere koji ulazi u usta pacijenta je najmanji od ostalih opisanih skenera) (Slika 10). Metoda koja se koristi za snimanje 3D otisaka uključuje aktivno skeniranje zubnog luka (*active wavefront sampling*) koje je omogućeno tehnikom *3D-in-motion*. Ta tehnika uključuje revolucionarni optički dizajn, obradu slike pomoću algoritama i snimanje 3D podataka u video sekvenci u stvarnom vremenu. Korištenjem *active wavefront sampling* tehnike Lava COS bilježi skenirane slike brzo (set od 20 3D podataka po sekundi) u video obliku i trenutno kreira visoko precizni virtualni model na monitoru (17).

Slika 10. Lava COS intraoralni dentalni skener. Preuzeto iz: (21)

Sustav bilježi sliku koja nastaje odbijanjem zraka od objekta i njihovim prolaskom kroz sustav leća te konačnim projiciranjem na senzor (Slika 11). Ako je slika u fokusu, udaljenost od objekta se podudara sa žarišnom duljinom leće. Ako je

slika izvan fokusa, udaljenost od leće do objekta može se izračunati iz veličine zamagljene slike pomoću matematičke formule (16).

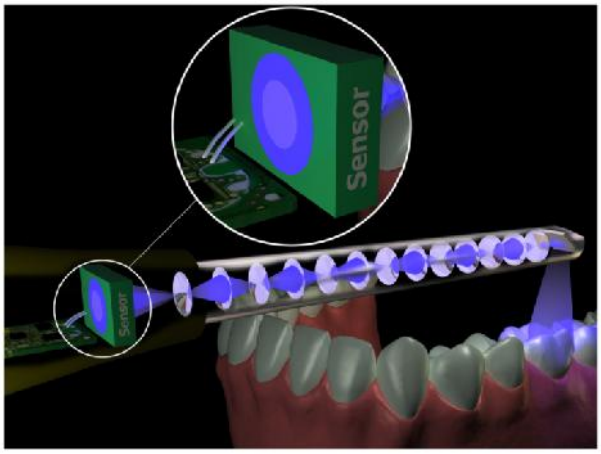

Slika 11. Tehnički princip rada Lava COS intraoralnog dentalnog skenera.

Preuzeto iz: (16)

Prije skeniranja Lava COS skenerom cijela čeljust mora biti temeljito osušena i lagano zaprašena prahom titanovog oksida (22) (Slika 12). Stomatolog započinje skeniranje pritiskom gumba na palici ili monitoru. Pulsirajuće plavo svijetlo emitira se iz kamere te se istovremeno na monitoru pojavljuje crno-bijeli prikaz zuba. Ako dođe do naglog pokreta, prikaz se automatski pauzira i stomatolog se može vratiti na bilo koju površinu koja je prethodno skenirana (17).

Slika 12. Minimalno nanošenje praha titanovog oksida preko implantoloških abutmenta i gingive prije skeniranja Lava COS dentalnim skenerom.

Preuzeto iz: (22)

Kada je skeniranje završeno, zubi su na monitoru prikazani bijelo, a sve crveno prikazane površine moraju se detaljnije skenirati. Kako bi se pomoglo stomatologu u održavanju kamere na odgovarajućoj udaljenosti od zuba, mjerilo na monitoru pokazuje je li kamera preblizu ili predaleko postavljena u odnosu na objekt koji skeniramo. Ukoliko postoje nepravilnosti u skeniranim podacima kritičnih područja (rubovi preparacije, kontaktne točke ili vrhovi kvržica), stomatolog ponovno skenira samo kritična područja i *software* sam popuni nepravilnosti.

Po završetku skeniranja odgovarajuće čeljusti potrebno je napraviti i snimke suprotne čeljusti te se dobiveni digitalni modeli maksile i mandibule artikuliraju na monitoru. Nakon provjere ispravnosti dobivenih podataka slijedi njihovo slanje u zubotehnički laboratorij (17).

6. USPOREDBA KONVENCIONALNIH I DIGITALNIH INTRAORALNIH OTISAKA

U sljedeće dvije tablice prikazane su prednosti i nedostaci konvencionalnih i digitalnih intraoralnih otisnih postupaka.

Tablica 1. Prikaz prednosti i nedostataka konvencionalnih otisnih tehnika.

Preuzeto iz: (23)

KONVENCIONALNE OTISNE TEHNIKE	
PREDNOSTI	**NEDOSTATCI**
mogućnost izrade većih protetskih radova za koje je potreban model	točnost otiska ovisi o kvaliteti otiska (ovisno o izboru materijala)
mogućnost otiskivanja dubljih subgingivnih preparacija	postupak otiskivanja ima više koraka (odabir žlice, adheziv, aplikacija otisnoga materijala, unošenje žlice u usta, stvrdnjavanje materijala u ustima)
ekonomičnost	ljudski faktor utječe na točnost otiska
	relativno neugodan za pacijenta

Tablica 2. Prikaz prednosti i nedostatka digitalnih tehnika otiskivanja.

Preuzeto iz: (23)

DIGITALNE TEHNIKE OTISKIVANJA	
PREDNOSTI	**NEDOSTATCI**
vrijeme skeniranja relativno kratko (nekoliko minuta)	troškovi nabave i održavanje uređaja
kontrola preparacije	duboke prepracije
obilježavanje ruba preparacije	vlaga i krv izrazito utječu na preciznost digitalnog otiska
skeniranje u ustima	nemogućnost izrade radova za koje je potreban radni model (ukoliko se ne posjeduje 3D printer)
prijenos podataka internetom	dodatna edukacija
trenutna laboratorijska kontrola	
točnost, preciznost	
udobnost za pacijenta	
arhiva	

Prikaz konvencionalnih i digitalnih intraoralnih otisnih postupaka, njihova usporedba, kao i prikaz njihovih prednosti i nedostataka tema su istraživanja brojnih znanstvenih studija iz područja dentalne medicine.

Razlika koja se najčešće spominje između konvencionalnih i digitalnih intraoralnih otisaka je vrijeme trajanja samog postupka. Konvencionalni način otiskivanja zahtijeva više koraka (odabir i proba žlice, nanošenje adheziva, aplikacija otisnog materijala, unošenje žlice u usta, stvrdnjavanje otisnog materijala) te se samim time produžuje vrijeme njegovog trajanja. Vrijeme potrebno za uzimanje otiska jednom od konvencionalnih otisnih tehnika u prosjeku iznosi 10 minuta, dok se kod digitalnog intraoralnog otiska cjelokupno vrijeme potrebno za otiskivanje smanjuje na svega 4 minute. Pritom treba obratiti pažnju i na vrijeme koje je potrebno za uzimanje otiska suprotne čeljusti i registraciju međučeljusnih odnosa. Kod konvencionalnih tehnika prosječno je potrebno oko 4 minute za uzimanje otiska suprotne čeljusti i još oko 90 sekundi za registraciju međučeljusnih odnosa. Kod digitalnih otisaka vrijeme potrebno za registraciju međučeljusnih odnosa znatno se smanjuje i iznosi svega oko 14 sekundi, dok je za uzimanje otiska suprotne čeljusti potrebno oko 90 sekundi (12).

Osim po vremenu trajanja, pacijenti i zbog ugodnosti prednost daju digitalnim otiscima. Prema anketi, koju su proveli Yuzbasioglu i suradnici, čak 100% ispitanika ističe da po pitanju mirisa i okusa, osjetljivosti gingive, refleksa povraćanja i otežanog disanja prilikom otiskivanja prednost daje digitalnim otiscima (12,23).

Istraživanja su pokazala da je dosjed protetskih konstrukcija izrađenih na temelju digitalnog otiska bolji nego kod radova koji su izrađeni na temelju otisaka

uzetih nekom od konvencionalnih metoda (24). To nam je važno zato što radovi na implantatima zahtijevaju posebnu preciznost koja omogućava pasivno prilijeganje protetske konstrukcije na implantat bez imalo napetosti. Implantat nema parodont i ne može se niti malo pomicati kako bi se prilagodio protetskom radu pa će svaka nepreciznost i posljedična napetost imati utjecaja na postignutu oseointegraciju što može rezultirati gubitkom implantata (2).

Henkel u svojoj studiji navodi da krunice izrađene na temelju digitalnog otiska zahtijevaju manje intervencija prilikom postave na bataljak te da je kliničke zahtjeve zadovoljilo 85% krunica izrađenih digitalnim sustavom otiskivanja, za razliku od 74% krunica izrađenih na temelju konvencionalnog otiska (23,25).

Usporedimo li sklonost izvođenju digitalnih ili konvenciolnalnih otisaka između studenata i iskusnih kliničara, dolazimo do sljedećih zaključaka. Izvođenje konvencionalnih otisaka više problema stvara studentima i neiskusnim kliničarima te se čak 60% studenata opredjeljuje za digitalni način otiskivanja, dok se iskusni doktori dentalne medicine podjednako opredjeljuju za obje metode (26).

Kod većine intraoralnh dentalnih skenera potrebno je prije otiskivanja nanošenje tankog i ravnomjernog sloja praha kako bi se dobio kvalitetan digitalni otisak. Istraživanja koja su se temeljila na toj problematici pokazala su da iskusni kliničari nanose tanji i homogeniji sloj u odnosu na neiskusne kliničare što dokazuje da je iskustvo kliničara bitan faktor za dobivanje kvalitetnog i preciznog digitalnog otiska te na kraju zadovoljavajućeg implanto-protetskog rada (18).

Joda i Brägger su u svojoj znanstvenoj studiji proučavali razlike između digitalnih i konvencionalnih otisnih postupaka s aspekta uloženog novca i vremena. Istraživanja su pokazala da unatoč većim troškovima nabave i održavanja intraoralnih dentalnih skenera, digitalni postupci otiskivanja su 18% isplativiji u odnosu na konvencionalne otisne postupke (27).

7. RASPRAVA

Svaka implanto-protetska terapija započinje uzimanjem preciznog i kvalitetnog otiska kako bi na kraju dobili estetski i funkcijski zadovoljavajući implanto-protetski rad. Otisak je moguće uzeti konvencionalnim ili digitalnim otisnim tehnikama.

Konvencionalni otisni postupci imaju nekoliko faza u svojoj izradi (odabir i proba žlice, nanošenje adheziva, aplikacija otisnog materijala, unošenje žlice u usta, stvrdnjavanje materijala u ustima, izrada radnog modela) i samim time je rizik od nastanka pogrešaka veći, a vrijeme izvođenja takvog otiska produženo u odnosu na digitalne tehnike. Svi navedeni koraci se kod digitalnih otisaka ne odvijaju, ali su zamijenjeni unošenjem podataka o pacijentu te naloga za laboratorij u računalo. Digitalni sustavi imaju sposobnost pohranjivanja snimljenih podataka na neodređeno vrijeme te prijenos digitalne slike između ordinacije i laboratorija. Osim toga ugodniji su za pacijente i oni ih lakše prihvaćaju. Iskusni kliničari prednost digitalnim otiscima daju i prilikom uzimanja otiska kod pacijenta s trizmusom, a istraživanja su pokazala da je i dosjed protetskih konstrukcija izrađenih na temelju digitalnog otiska bolji nego kod radova koji su izrađeni na temelju otisaka uzetih nekom od konvencionalnih metoda. Međutim, digitalne metode otiskivanja imaju neke nedostatke, a oni leže u visokoj cijeni nabave i održavanja uređaja, nemogućnosti izrade radova za koje je potreban radni model ukoliko se ne posjeduje 3D printer te u dodatnoj edukaciji (12,23). Iako su troškovi nabave i održavanja uređaja kod digitalnih metoda veći, konvencionalne tehnike zahtijevaju utrošak materijala, kako za otiskivanje, tako i za izradu radnog modela pa je u konačnici

trošak kod obje metode približno jednak. Gledajući s aspekta uloženog novca i vremena, Joda i Brägger su u svojoj znanstvenoj studiji zaključili da su digitalni postupci otiskivanja čak 18% isplativiji u odnosu na konvencionalne otisne postupke (27).

Konvencionalne i digitalne otisne tehnike imaju određene prednosti i nedostatke, no obje tehnike u konačnici mogu dati precizan otisak i kvalitetan implanto-protetski rad, a na doktoru dentalne medicine je da odluči koja mu od navedenih tehnika najbolje odgovara i s kojom će postići najbolje rezultate.

8. ZAKLJUČAK

Stomatološka protetika grana je dentalne medicine koja se samostalno ili u kombinaciji s drugim stomatološkim disciplinama bavi rekonstrukcijom i rehabilitacijom žvačnog sustava, a dentalni implantati su pri tome važno terapijsko sredstvo.

Uvođenjem dentalnih skenera u područje dentalne medicine postupak otiskivanja postaje ugodniji za pacijenta i vremenski isplativiji doktorima dentalne medicine. Prednosti su digitalnih otisaka i visoka preciznost, brzina, učinkovitost, sposobnost pohranjivanja snimljenih podataka na neodređeno vrijeme te prijenos digitalne slike između ordinacije i laboratorija. Konvencionalnim tehnikama otiskivanja, također, može se dobiti kvalitetan i precizan otisak i u konačnici zadovoljavajući implanto-protetski rad, ali je kod digitalnih otisaka znatno eliminiran ljudski faktor koji povećava mogućnost nastanka pogrešaka.

Potpuna digitalizacija informacija o pacijentu mijenja način na koji pacijenti percipiraju invazivne stomatološke zahvate te će se zbog svojih prednosti u omogućavanju personaliziranog liječenja intraoralni dentalni skeneri i softveri za kiruršku simulaciju koristiti kao temeljne tehnologije za dijagnostiku, planiranje, liječenje i prevenciju.

Iako su iskusni implantolozi i protetičari još uvijek vjerni konvencionalnim postupcima, mladi doktori dentalne medicine otvoreni su za promjene i svjesni su kako će u budućnosti računalo potpomognute tehnike otvoriti nove mogućnosti na području dentalne medicine.

9. SAŽETAK

Implantologija je grana dentalne medicine koja objedinjuje znanja iz područja oralne kirurgije, parodontologije i stomatološke protetike. Pruža rješenja za sve oblike bezubosti (nedostatak jednog ili više zuba, potpuna bezubost, nezadovoljstvo pacijenta klasičnom zubnom protezom).

Radovi na implantatima zahtijevaju posebnu preciznost koja omogućava pasivno prilijeganje protetske konstrukcije na implantat bez imalo napetosti. Svaka nepreciznost i posljedična napetost imat će utjecaj na postignutu oseointegraciju što može rezultirati gubitkom implantata, popuštanjem ili lomom vijka, odnosno nekog od elemenata suprastrukture na implantatu te upravo iz tog razloga nisu prihvatljive uobičajene tehnike otiskivanja.

Otiskivanje u implanto-protetici moguće je provesti konvencionalnim i digitalnim otisnim postupcima. Kod konvencionalnih metoda najčešće se primjenjuje otisak zatvorenom ili otvorenom žlicom. I jedan i drugi postupak ima svoje prednosti i nedostatke te se ovisno o situaciji i mogućnostima odlučujemo za prihvatljiviju metodu. Digitalno otiskivanje provodi se intraoralnim dentalnim skenerima. Njihove su prednosti brzina, učinkovitost, sposobnost pohranjivanja snimljenih podataka na neodređeno vrijeme te prijenos digitalne slike između ordinacije i laboratorija. Samo otiskivanje ugodnije je za pacijenta te se smanjuje mogućnost nastanka pogrešaka zbog znatne eliminacije ljudskog faktora.

Izvođenje konvencionalnih otisaka više problema stvara studentima i neiskusnim kliničarima, dok se iskusni doktori dentalne medicine podjednako opredjeljuju za obje tehnike otiskivanja.

10. SUMMARY

COMPARISON OF CONVENTIONAL AND DIGITALIZED PROCEDURES IN IMPLANT PROSTHETICS

Implantology is a branch of dental medicine which comprises the knowledge from the fields of oral surgery, periodontology and dental prosthetics. It provides solutions for all forms of toothlessness (lack of one or more teeth, totaltoothlessness, patient's dissatisfaction with classic dental prosthesis).

The works on implants require special precision which enables the passive fittingtogether of the prosthetic construction and the implant, without causing even the smallest tension. Every imprecision and subsequent tension will interfere with the attained osseointegration, which may result in loss of the implant, loosening or breakage of the screw, i.e. one of the elements of suprastructure on the implant, so that the usal techniques of impression are not acceptable.

The impression in implant prosthetics may be performed by conventional and digital impression procedures. The most frequently used among the conventional methods are the closed tray and the open tray impression. Both of the procedures have their advantages and their drawbacks, so that we choose the more acceptable method depending on the individual situation and available options. The digital impression is performed by intraoral dental scanners. Their advantages are speed, efficiency, ability to store the recorded data for an unlimited period of time as well as to transfer the digital image between the dentist's office and the dental laboratory. The impression itself is more pleasant for the patient, and the possibility of making mistakes is reduced due to the significant elimination of the human factor.

The performing of the conventional impression is more likely to cause problems for students and inexperienced clinicians, whereas the experienced doctors of dental medicine equally choose either of the impression techniques.

11. LITERATURA

1. Živko Babić J, Jakovac M, Carek A, Lovrić Ž. Implanto-protetička terapija manjka prednjeg zuba. Acta Stomatol Croat. 2009;43(3):234-241.
2. Vojvodić D. Specifičnosti laboratorijske izrade implanto-protetičkih konstrukcija. [Internet]. [cited 2015 Aug 9]. Available from: http://www.sfzg.unizg.hr/_download/repository/Lab.fiksna_protetika-_tekstovi.doc.
3. Davarpanah M, Martinez H, Kebir M, Tecucianu JF. Priručnik dentalne implantologije. In.Tri d.o.o. Zagreb; 2006. 20-22.
4. Knežević G. i suradnici. Osnove dentalne implantologije. Školska knjiga. Zagreb; 2002. 34-35.
5. Dulčić N. Otisni postupci u implantoprotetskoj terapiji. Sonda. 2011;12(22):61-63.
6. Medojević D, Granić M, Katanec D. CONE BEAM kompjutorizirana tomografija. Sonda. 2010;11(20):66-68.
7. Ćatović A. Klinička fiksna protetika: Ispitno štivo. Zagreb: Stomatološki fakultet Sveučilišta u Zagrebu; 1999. 95-128.
8. Jerolimov V, editor. Osnove stomatoloških materijala [monograph on the Internet]. Zagreb: Sveučilište u Zagrebu, Stomatološki fakultet; 2005. 161-166.
9. Vojvodić D. Vrste i podjela otisnih materijala- prijenos informacija u zubotehnički laboratorij. [Internet]. [cited 2015 Aug 9]. Available from:

http://www.sfzg.unizg.hr/_download/repository/Lab.fiksna_protetika-_tekstovi.doc.

10. http://www.zimmerdental.com/pdf/lib_gdtsvopenandclosedimpres4917.pdf [Internet]. [cited 2015 Aug 11].
11. Bhakta S, Vere J, Calder I, Patel R. Impressions in implant dentistry. British Dental Journal 211,361-367(2011).
12. Yuzbasioglu E, Kurt H, Turunc R., Bilir H. Comparison of digital and conventional impression techniques: evaluation of patients' perception, treatment comfort, effectiveness and clinical outcomes. BMC Oral Health 2014,14:10. [Internet]. [cited 2015 Aug 9]. Available from: http://www.biomedcentral.com/1472-6831/14/10
13. Bergman Gašparić L. Utjecaj obrade površine cirkonij-oksidne keramike na veznu čvrstoću obložne keramike. Doktorski rad. Zagreb: Stomatološki fakultet Sveučilišta u Zagrebu; 2013.
14. http://www.sirona.com/en/products/digital-dentistry/restorations-with-cerec/?tab=3717 [Internet]. [cited 2015 Aug 21].
15. Trifković B. Analiza metroloških karakteristika uređaja za optičku digitalizaciju stomatoloških CAD/CAM sistema. Doktorska disertacija. Beograd; 2012.
16. Van der Meer WJ, Andriessen FS, Wismeijer D, Ren Y. Application of Intra-Oral Dental Scanners in the Digital Workflow of Implantology. PLoS One. 2012;7(8):e43312. [Internet]. [cited 2015 Aug 9]. Available from: http://www.ncbi.nlm.nih.gov/pmc/articles/PMC3425565/

17. Birnbaum NS, Aaronson HB. Dental impressions Using 3D Digital Scanners: Virtual Becomes Reality. Compend Contin Educ Dent 2008; 29:494-505.
18. Dehurtevent M, Robberecht L, Béhin P. Influence of dentist experience with scan spray systems used in direct CAD/CAM impressions. J Prosthet Dent. 2015 Jan;113(1):17-21.
19. Kralj Z. Usporedba metal-keramičkih i cirkonij oksidnih fiksnoprotetskih radova. Poslijediplomski specijalistički rad. Zagreb: Stomatološki fakultet Sveučilišta u Zagrebu; 2011.
20. http://www.dentalimplantpro.com/procedures/itero-digital-impressions/ [Internet]. [cited 2015 Aug 22].
21. http://www.benco.com/About/News/The_Talk_Around_Town__3M_Lava_COS_-_Incisal_Edge_Sneak_Peek.aspx [Internet]. [cited 2015 Aug 22].
22. Moreno A, Giménez B, Özcan M, Pradíes G. A clinical protocol for intraoral digital impression of screw-retained CAD/CAM framework on multiple implants based on wavefront sampling technology. Implant Dent. 2013 Aug;22(4):320-5.
23. Lukačević F, Lukić N, Jelinić Carek A. Usporedba konvencionalnih i digitalnih intraoralnih otisaka. Sonda. 2015;16(29):54-57.
24. Ng J, Ruse D, Wyatt C. A comparison of the marginal fit of crowens fabricated with digital and conventional methodes. J Prosthet Dent. 2014 Sep;112(3):555-60.
25. Henkel GL. A comparison of fixed prostheses generated from conventional vs digitally scanned dental impressions. Compend Contin Educ Dent. 2007 Aug;28(8):422-431.

26. Lee SJ, Macarthur RX 4th, Gallucci GO. An evaluation of student and clinician perception of digital and conventional implant impressions. J Prosthet Dent. 2013 Nov;110(5):420-3.
27. Joda T, Brägger U. Digital vs. conventional implant prosthetic workflows: a cost/time analysis. Clin Oral Implants Res. 2014 Sep 2. [Internet]. [cited 2015 Aug 12]. Available from: http://www.ncbi.nlm.nih.gov/pubmed/25179680.

12. ŽIVOTOPIS

Nives Duspara rođena je 21. veljače 1990. godine u Slavonskom Brodu gdje završava osnovnu školu i Opću gimnaziju „Matija Mesić“. Maturirala je s odličnim uspjehom 2008. godine nakon čega iste godine upisuje studij dentalne medicine na Stomatološkom fakultetu Sveučilišta u Zagrebu. Apsolvirala je 2015. godine.