

STD na oralnoj sluznici

Janeš, Tomislava

Master's thesis / Diplomski rad

2015

Degree Grantor / Ustanova koja je dodijelila akademski / stručni stupanj: **University of Zagreb, School of Dental Medicine / Sveučilište u Zagrebu, Stomatološki fakultet**

Permanent link / Trajna poveznica: <https://um.nsk.hr/um:nbn:hr:127:456427>

Rights / Prava: [Attribution-NonCommercial-NoDerivs 3.0 Unported / Imenovanje-Nekomercijalno-Bez prerađivanja 3.0](#)

Download date / Datum preuzimanja: **2024-09-20**



Repository / Repozitorij:

[University of Zagreb School of Dental Medicine Repository](#)



SVEUČILIŠTE U ZAGREBU
STOMATOLOŠKI FAKULTET

Tomislava Janeš

STD NA ORALNOJ SLUZNICI

DIPLOMSKI RAD

Zagreb, srpanj 2015.

Rad je ostvaren na Katedri za dermatovenerologiju Stomatološkog fakulteta
Sveučilišta u Zagrebu.

Voditelj rada: dr. sc. Marija Buljan, dr.med., Zavod za dermatovenerologiju KB
„Sestre milosrdnice“

Lektor hrvatskog jezika: Martina Kolar Billege, dr. sc.

Adresa: Čazmanska 6, 10 000 Zagreb

Mob: 099/293 08 90

Lektor engleskog jezika: Dorotea Lamot, mag. educ. philol. angl.

Adresa: Ive Dulčića, 10 360 Sesvete

Mob: 099/414 95 84

Rad sadrži: 44 stranice

18 slika

1 CD

Zahvaljujem se mentorici, dr.sc. Mariji Buljan na uloženom trudu, vremenu, stručnim savjetima i razumijevanju prilikom izrade ovog rada.

Najveća hvala mojoj obitelji na bezuvjetnoj podršci, strpljenju i razumijevanju tijekom cijelog školovanja.

SADRŽAJ

| | |
|---|----|
| 1. Uvod..... | 1 |
| 2. Svrha rada..... | 3 |
| 3. Bakterijske infekcije..... | 4 |
| 3.1. Gonoreja..... | 4 |
| 3.1.1. Klinička slika..... | 4 |
| 3.1.2. Ekstragenitalna gonoreja..... | 5 |
| 3.1.2.1. Orofaringealna gonoreja..... | 5 |
| 3.2. Infekcije klamidijom..... | 7 |
| 3.2.1. Klinička slika..... | 7 |
| 3.2.2. Oralni simptomi..... | 8 |
| 3.3. Sifilis..... | 9 |
| 3.3.1. Klinička slika..... | 9 |
| 3.3.2. Oralni simptomi..... | 11 |
| 3.4. Ulcus molle..... | 14 |
| 3.4.1. Klinička slika..... | 14 |
| 3.4.2. Oralni simptomi..... | 15 |
| 3.5. Donovanoha | 16 |
| 4. Virusne infekcije..... | 17 |
| 4.1. Humani papiloma virus (HPV)..... | 17 |
| 4.1.1. Klinička slika..... | 18 |
| 4.1.2. Oralni simptomi..... | 19 |
| 4.2. Virus humane imunodeficijencije (HIV)..... | 23 |

| | |
|--|----|
| 4.2.1. Patogeneza..... | 23 |
| 4.2.2. Klinička slika..... | 24 |
| 4.2.3. Oralni simptomi..... | 25 |
| 4.3. Herpes simplex virus (HSV)..... | 28 |
| 4.3.1. Klinička slika..... | 28 |
| 4.4. Epstein – barrov virus (EBV)..... | 31 |
| 4.4.1. Infektivna mononukleza..... | 31 |
| 4.4.2. Oralna vlasasta leukoplakija..... | 31 |
| 4.5. Citomegalovirus (CMV)..... | 33 |
| 4.6. Hepatitis B i C (HBV, HCV)..... | 34 |
| 5. Gljivične infekcije..... | 36 |
| 5.1. Kandidijaza..... | 36 |
| 5.1.1. Klinička slika..... | 36 |
| 5.1.2. Oralni simptomi..... | 37 |
| 6. Rasprava..... | 39 |
| 7. Zaključak..... | 40 |
| 8. Sažetak..... | 41 |
| 9. Summary..... | 42 |
| 10. Literatura..... | 43 |
| 11. Životopis..... | 44 |

POPIS KRATICA

STD – sexually transmitted diseases, spolno prenosive bolesi

CD4+ - cluster of differentiation, stanični diferencijacijski antigeni

⁰C – stupanj Celzijusa

UV – ultra violet radiation, ultra ljubičasto zračenje

engl. – engleski

1.Uvod

Spolno prenosive bolesti – STD (engl. *sexually transmitted diseases*) su bolesti koje se prenose izravnim kontaktom tijekom spolnoga odnosa (vaginalnog, analnog ili oralnog) (1, 2). Svake godine više od 400 milijuna ljudi oboli od spolno prenosivih bolesti, a oko 60% infekcija javlja se u osoba mlađih od 25 godina.

Danas se u skupinu spolno prenosivih bolesti ubrajaju „klasične“ spolne bolesti: sifilis, gonoreja, *ulcus molle*, infekcije klamidijom, *lymphogranuloma venerum* i donovanoza te širok spektar zaraznih bolesti koje se pojavljuju u genitalnoj regiji: genitalne infekcije uzrokovane humanim papiloma virusom, nespecifični (negonoroični) uretritisi, genitalni herpes, AIDS, genitalna kandidoza, skabijes, pedikuloza i još mnoge druge. Neke od spolno prenosivih bolesti mogu se prenijeti i nespolno, na primjer preko zaraženih predmeta ili vertikalnim prijenosom od zaražene majke za vrijeme poroda ili za vrijeme intrauterinog razvoja (1, 3, 4, 5).

Osim što karakteristično zahvaćaju anogenitalno područje, spolno prenosive bolesti mogu zahvatiti i područje oralne šupljine, što rezultira karakterističnim i ponekad potencijalno dijagnostičkim promjenama na sluznici. Klinički se mogu očitovati na bilo kojem području oralne šupljine, a prenose se oralno-genitalnim kontaktom, poljupcem, autoinokulacijom ili vertikalnim prijenosom sa zaražene majke na dijete.

Mnogi vjeruju kako je oralni spolni odnos siguran način spolnog odnosa i nije rizik za dobivanje spolno prenosive bolesti. No tijekom oralno-genitalnog ili oralno-analnog kontakta mogu nastati sitne mikroozljede preko kojih može doći do kontakta

s lokaliziranom infekcijom i prijenosa infektivnih patogena prisutnih u tjelesnim tekućinama ili lokalnim lezijama (3, 4).

Oralna šupljina, osim što predstavlja mjesto mogućega prijenosa infekcije i razvoja karakterističnih oralnih manifestacija bolesti, također predstavlja i potencijalni rizik za prijenos infekcije sa zaraženog pacijenta na medicinsko osoblje tijekom dijagnostičkih ili terapijskih postupaka, uključujući doktore dentalne medicine (3, 4, 5).

2. Svrha rada

Svrha je rada prikazati i razjasniti rizike koji se javljaju uz spolno ponašanje, prikazati infekcije koje se mogu, osim na genitalnom području, očitovati i na oralnoj sluznici, rizike za pacijenta i za doktora dentalne medicine.

Budući da doktori dentalne medicine, zbog naravi svoje struke pripadaju u skupinu sa povećanim rizikom za prijenos infekcije, važno je poznavanje rizičnih čimbenika, kao i primjena preventivnih mjera u svakodnevnoj stomatološkoj praksi.

3. Bakterijske infekcije

3.1. Gonoreja

Gonoreja je najčešća klasična spolna bolest uzrokovana bakterijom *Neisseria gonorrhoeae* (N. gonorrhoeae). Inkubacija je kratka i iznosi od 2 do 4 dana (1). Gotovo isključivo prenosi se spolnim putem koji uključuje genitalno-genitalni, genito-analni i oralno-genitalni kontakt, te vertikalnim prijenosom sa zaražene majke na dijete (1, 2, 3). Ponajprije zahvaća urogenitalnu sluznicu, dok su infekcije drugih sluznica, uključujući oralnu, vrlo rijetke (3, 4). Tijek bolesti može biti akutan ili kroničan. Infekcija se može širiti ascendentno iz urogenitalnog trakta ili pak hematogeno na druge organe (2).

3.1.1. Klinička slika

Klinička slika gonoreje razlikuje se kod muškaraca i kod žena.

Kod muškaraca se klinička slika razvija u tri različita oblika. Najčešći je oblik *urethritis acuta gonorrhoeica anterior*. Simptomi su bol i pečenje pri mokrenju te pojava žutozelenog, gnojnog i gustog iscjetka iz uretre (1). *Urethritis gonorrhoeica chronica* nastaje ako se gonoreja ne liječi ili se pak ne liječi pravilno, a očituje se pojavom „jutarnje kapi“ iz uretre i oskudnog iscjetka tijekom dana. *Urethritis gonorrhoeica posterior* nastaje širenjem upale na stražnje dijelove uretre, a očituje se pogoršanjem kliničke slike (učestaliji nagon za mokrenjem, bol u anorektalnom području) i mogućim komplikacijama (*epididymis gonorrhoeica, prostatitis gonorrhoeica*) (1, 2).

Kod žena su simptomi gonoreje obično slabije izraženi, često je infekcija čak i asimptomatska (u oko 50% slučajeva) zbog čega može ostati neprepoznata što dovodi do razvoja komplikacija i nesmetanoga širenja upale (1, 2). Gonoreja se kod žena također može očitovati u nekoliko kliničkih oblika od kojih je najčešći oblik oblik *cervicitis gonorrhoeica*. Simptomi su eritem i edem cervikalnog kanala (1). Idući oblik bolesti je *urethritis gonorrhoeica acuta* sa pridruženim simptomima boli pri mokrenju, eritemom urogenitalne sluznice, gnojnim iscjetkom iz uretre i erozijama malih usana. Ukoliko se bilo koji od navedenih oblika bolesti ne liječi, može doći do progresije bolesti u kronični oblik tj. razvija se kronični oblik gonoroičnog uretritisa (*urethritis gonorrhoeica chronica*) (1, 2).

3.1.2 Ekstragenitalna gonoreja

Osim urogenitalne sluznice, infekcija bakterijom *N. gonorrhoeae* može zahvatiti i druge dijelove tijela. Infekcija se iz urogenitalnog područja može proširiti na analno područje pa se tada radi o anorektalnom obliku bolesti. Kod žena nastaje lokalnim širenjem inficiranog sekreta, dok se kod muškaraca radi o prijenosu isključivo receptivnim analnim spolnim odnosom (1, 2, 3).

Poseban oblik bolesti je *ophthalmoblennorrhoea neonatorum*. Radi se o gnojnoj upali oka novorođenčeta stečenoj vertikalnim prijenosom bolesti, odnosno novorođenče se zarazi prolaskom kroz porođajni kanal zaražene majke (1, 2).

3.1.2.1. Orofaringealna gonoreja

Gonoreja je u usnoj šupljini vrlo rijetka. Orožnjeli mnogoslojni pločasti epitel je otporan na infekciju bakterijom *N. gonorrhoeae*, a u kombinaciji sa slinom ima

antimikrobni učinak koji onemogućuje razvoj bakterije. Zbog toga se danas postavlja pitanje postoji li uopće gonokokni stomatitis ili gonokokni faringitis (3, 4).

Faringealna gonoreja je rijetka, ali smatra se da ipak postoji kao infekcija.

Faringealna sluznica znatno je nježnija i ne posjeduje obrambene mehanizme kao

oralna sluznica te je tu rast bakterije moguć (3). Prisutnost *N. gonorrhoeae* na

faringealnoj sluznici najčešće je asimptomatska, a simptomi koji se eventualno

javljaju najvjerojatnije su posljedica mehaničke ozljede faringealne sluznice za

vrijeme oralno-genitalnog odnosa. Oralna gonoreja klinički se očituje nespecifičnim

promjenama kao što su multiple ulceracije sluznice, eritem s bjelkastim

pseudomembranama, stomatitis, artritis temporomandibularnog zgloba te sialadenitis

(5, 6). Infekcija spontano prolazi za 2-3 mjeseca bez širenja na druge dijelove tijela.

Važno je napomenuti da nije dokazan prijenos infekcije *N. gonorrhoeae* oralno-oralnim putem (3, 4).

3.2. Infekcije klamidijom

Infekcije klamidijom ubrajaju se u najčešće bakterijske spolno prenosive bolesti, a uzrokuje ih bakterija *Chlamydia trachomatis* (*C. trachomatis*). Infekcija se prenosi genitalno-genitalnim, genitalno-analnim i genitalno-oralnim putem (4). *C. trachomatis* najčešći je uzročnik bakterijskih spolno prenosivih infekcija, a uzrokuje negonokokni i postgonokokni uretritis te bolest pod nazivom *lymphogranuloma venerum* (3).

3.2.1. Klinička slika

Infekcija *C. trachomatis* je najčešće asimptomatska zbog čega je često neprepoznata i neliječena što može dovesti do razvoja kronične upalne bolesti zdjelice, izvanmaternične trudnoće i steriliteta (3, 4).

Oralna je infekcija *C. trachomatis* rijetka, a manifestira se kao nespecifična upala ždrijela sa pridruženim crvenilom, bolovima i otežanim gutanjem. Slično kao i kod gonoreje, bakterije se nađu u vrlo malom broju zato što oralna sluznica nije pogodna za kolonizaciju klamidija. Inače se oralni nalaz *C. trachomatis* najčešće javlja u sklopu takozvanog Reiterovog sindroma. Sindrom se javlja kao trijas uretritisa, konjuktivitisa i artritisa. Uretritis se očituje pečenjem, bolovima pri mokrenju i gustim serozno-žučkastim iscjetkom iz uretre. *C. trachomatis* izolirana je u 80% slučajeva Reiterova sindroma (4). Konjuktivitis nastupa akutno, često recidivira, a vrlo često može i proći asimptomatski. Artritis se javlja nekoliko tjedana nakon uretritisa, a ubraja se u reaktivne artritise te može zahvatiti jedan veći zglob ili se može javiti kao poliartritis. Osim toga, u Reiterovom sindromu mogu se naći

hiperkeratotične promjene uz deskvamacije na koži dlanova i tabana (*keratitis blenorragica palmoplantaris*) (3, 4).

3.2.1.1. Oralni simptomi

Oralna infekcija klamidijom očituje se kao *erythema circinatum migrans*, odnosno ektopični geografski jezik. Općenito, geografski jezik (*lingua geographica*) označava morfološku varijaciju normalnog jezičnog pokrova, a ne patološko stanje. Kod oralne infekcije klamidijom, razlika od uobičajenoga geografskog jezika jest lokalizacija promjena. Umjesto na dorzumu jezika, kod Reiterovog sindroma promjene se javljaju na sluznici obraza i nepca. Promjene izgledaju kao serpiginozna i anularna područja u kojima bjeličaste linije zaokružuju eritematozna atrofična područja sluznice. Granice promjena su jasno izražene, a granične su linije neravne (3, 4). Poteškoće u postavljanju dijagnoze mogu nastati zbog sličnosti sa uobičajenom dijagnozom geografskog jezika, a opisane promjene na jeziku ponekad se mogu vidjeti i kod osoba koje boluju od vulgarne psorijaze.

Smatra se da kod stomatološkog tretmana kod pacijenta sa oralnom infekcijom klamidijom, ne postoji rizik od prijenosa infekcije sa zaraženog pacijenta na doktora dentalne medicine putem orofaringealnih sekreta tako da se samom stomatološkom tretmanu pristupa uz običajene mjere zaštite (4).

3.3. Sifilis

Sifilis je kronična spolno prenosiva bolest koju uzrokuje spiralna bakterija *Treponema pallidum* (T. pallidum). T. pallidum je spiroheta, član porodice Spirochaetaceae. Najčešće se prenosi spolnim putem (genito-genitalno, genito-analno i genito-oralno), nešto rjeđe transplacentarno, a izuzetno rijetko transfuzijom ili putem zaraženih predmeta. T. pallidum je vrlo infektivan uzročnik stoga je mogućnost prijenosa nakon jednog spolnog kontakta 30-50% (4). Bolest zahvaća različita tkiva i organske sustave uključujući kožu, krvožilni, koštani i središnji živčani sustav. Bakterija je izraziti tkivni parazit, a krvni i limfni optok služe joj za transport (1, 3, 4, 5, 7).

3.3.1. Klinička slika

Razdoblje inkubacije kod infekcije T. pallidum iznosi 3 - 4 tjedna i predstavlja vrijeme kada se u organizmu stvaraju protutijela kao odgovor na prisutnost bakterije (1). Bolest se manifestira kroz nekoliko kliničkih stadija, a između svakog stadija postoji razdoblje latencije, odnosno razdoblje bez kliničkih znakova bolesti. Bitno je napomenuti da je inficirana osoba u tom razdoblju zarazna.

Klinički tijek bolesti može se pratiti kroz 3 stadija; primarni, sekundarni i tercijarni sifilis.

- Primarni sifilis

Nakon razdoblja inkubacije javljaju se prvi klinički znakovi infekcije. Prva promjena (primarni afekt) koja nastaje naziva se *ulcus durum*, a nastaje na mjestu ulaska bakterije u organizam. Radi se najčešće o solitarnoj, rjeđe multiplim,

bezbolnim promjenama (1, 2). Klinička slika primarnog afekta kod sifilisa može se također očitovati kao *oedema indurativum*, što predstavlja izraženi edem zahvaćenog područja (1). Uz to se uvijek javlja i regionalno bezbolno povećanje limfnih čvorova, često unilateralno. Promjene perzistiraju 4 - 6 tjedana nakon čega spontano prolaze i ne ostavljaju ožiljak (1).

- Sekundarni sifilis

Sekundarni stadij sifilisa započinje 9 - 10 tjedana nakon infekcije, odnosno 6-7 tjedana nakon pojave prvih simptoma. Ovaj stadij je posljedica hematogenog i limfogenog širenja bakterije te posljedično tome i odgovora domaćina (1). U ovom stadiju promjene, osim kože mogu zahvatiti i unutarnje organe, dok promjenama mogu prethoditi i prodromalni simptomi poput opće slabosti, vrućice, generalizirane limfadenopatije (1, 5).

Specifične kožne i sluznične promjene (egzantemi i enantemi) za ovaj stadij nazivaju se sifilidi. Radi se o makuloznim, makulopapuloznim, anularnim, nodularnim ili pak pustuloznim promjenama, a nalazimo ih kod 80 - 95% bolesnika. Zbog maceracije u genitalnom području, promjene mogu prijeći u oblik koji se naziva *condylomata lata*, a radi se o velikim, plosnatim, maceriranim papulama i plakovima specifičnoga mirisa. Nakon povlačenja promjena zaostaju hiperpigmentirana ili hipopigmentirana žarišta. Također se može javiti i žarišno ispadanje kose, odnosno *alopecia specifica diffusa* (1).

Bez obzira na mjesto primarnog ulaska *T. pallidum*, lezije sekundarnog sifilisa mogu izgledati izrazito raznoliko i mogu nalikovati brojnim drugim kožnim bolestima te u

početku biti neprepoznati. Stoga se ovaj stadij sifilisa naziva „velikim imitatorom“ (1, 3).

- Tercijarni sifilis

Tercijarni stadij sifilisa razvija se nakon dugog razdoblja latencije, koje može trajati od 3 do 20 godina, a danas se često taj stadij ne razvija zbog učinkovite primjene antibiotske terapije. U ovome stadiju promjene su karakterizirane destrukcijom tkiva što redovito ostavlja ožiljke. Promjene se javljaju kao tuberozni nodularni sifilidi i gume. Gume ili supkutani sifilidi, su veliki čvorovi koji se nalaze duboko u koži, a u kojima se ne nalazi *T. pallidum*. Gume se postupno povećavaju, sraščuju s priležećom fascijom i kožom, koja na tom mjestu postaje lividnocrvene do smeđe boje, infiltrirane. Promjene tijekom vremena omekšaju te sadržaj preko fistule izlazi na površinu kože (1, 5). Promjene su bezbolne, ali osjetljive na pritisak, uglavnom multiple, i često su smještene čak i na licu i vlasištu. U ovom stadiju nekrotične promjene mogu zahvatiti kardiovaskularni, središnji živčani sustav i kosti. Specifičnost ovoga stadija jest da nije zarazan, eventualno se može prenijeti transplacentarno (1).

3.3.2. Oralni simptomi

- Primarni sifilis

U 4 - 12% slučajeva primarni sifilis se javlja u usnoj šupljini, što je drugo najčešće mjesto pojavljivanja primarnoga afekta (3, 4, 5). Primarni afekt u oralnoj šupljini obično je lokaliziran na jeziku, gingivi, bukalnoj sluznici, mekom nepcu ili na usnici (Slika 1). Promjena u početku ima oblik eritematozne papule koja brzo

puca pa nastaje ulkus. Dno ulkusa je sjajno, glatko, rubovi su izdignuti i indurirani, a lezija je prekrivena sivkastom pseudomembranom. Promjena je uglavnom solitarna, cijeli spontano i bez ožiljka, nakon 10-ak dana, a uglavnom su praćene regionalnim limfadenitisom (3, 4, 5).

- Sekundarni sifilis

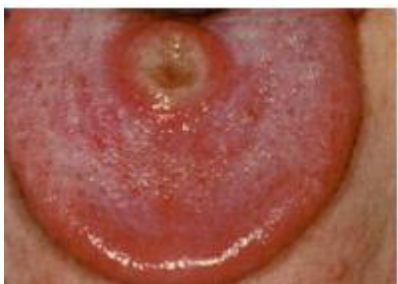Simptomi sekundarnog sifilisa u oralnoj šupljini prisutni su u oko 30% bolesnika, a vrlo rijetko mogu čak predstavljati i jedini oblik manifestacije bolesti. Promjene se najčešće nalaze na mekom nepcu, vestibularnoj sluznici i jeziku čija površina postaje glatka zbog atrofije filiformnih papila (5, 8). Klinički, sekundarni sifilis u oralnoj šupljini može se očitovati kao nespecifični faringitis, mukozni plakovi, makulopapulozne ili nodularne lezije. Plakovi su plitki, neoštro ograničeni, povremeno ulcerirani i pokriveni sivo-bijelom nekrotičnom membranom s okolnim eritemom (4). Osim plakova javljaju se i *condylomata lata*, odnosno sivkaste, plosnate, vlažne papule, koje katkad konfluiraju u plakove. Izuzev *condylomata lata*, opisane su promjene kod sekundarnog sifilisa bolne, a spontano nestaju za 3 - 12 tjedana bez obzira na terapiju (3, 4, 5).

- Tercijarni sifilis

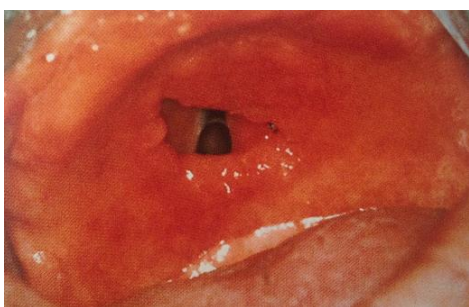Zahvaljujući liječenju u današnje se vrijeme ovaj stadij sifilisa gotovo i ne susreće. Ukoliko se tercijarni sifilis razvije u oralnoj šupljini, javlja se u obliku tuberoznih sifilida i nodularnih guma, kao što je ranije opisano. U oralnoj se šupljini gume najčešće nalaze na području tvrdog nepca (Slika 2), nešto rjeđe na jeziku, usnicama i mekom nepcu, a mogu zahvatiti i žlijezde slinovnice i kosti (3, 4, 5). Na

jeziku se opisuje karakteristična promjena pod nazivom *glossitis interstitialis*. Radi se o prekanceroznoj leziji koja nastaje kao posljedica višestrukih manjih guma (3, 4, 5).

Oko 50% bolesnika zaraženih sifilisom boluje i od neke druge spolno prenosive bolesti, od čega se u 25% radi o koinfekciji virusom humane imunodeficijencije (HIV-om). Takve istovremene infekcije znatno mijenjaju kliničku sliku sifilisa, kao i tijek i težinu bolesti (5).



Slika 1. Ulcus durum na jeziku. Preuzeto iz (5).



Slika 2. Guma na nepcu. Preuzeto iz (9).

3.4. Ulcus molle

Ulcus molle je bolest koju ubrajamo u klasične spolne bolesti. U literaturi se navodi nekoliko sinonima kao što su: šankroid, meki čankir, meki vrijed. Uzročnik ove spolne bolesti je bakterija *Haemophilus ducrey* (H. ducrey). Bolest je karakteristična za tropske krajeve, a često se javlja i epidemijski. Inkubacija je kratka i traje 1 - 4 dana. Prijenos infekcije je genitalno-genitalnim, genitalno-analnim ili rijetko i genitalno-oralnim putem (1, 4).

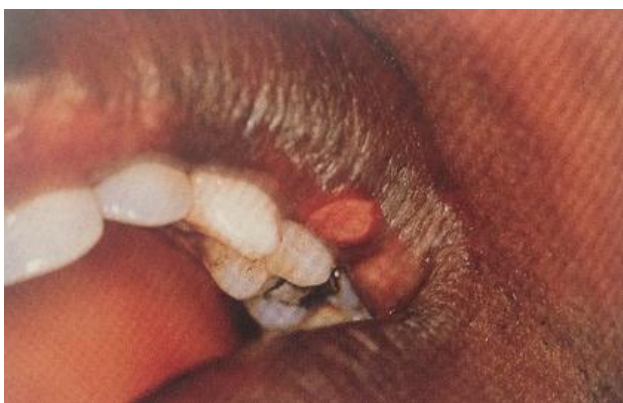
3.4.1. Klinička slika

Kod muškaraca se bolest javlja i do 20 puta češće nego kod žena, koje su najčešće asimptomatski nosioci infekcije H. ducrey.

Kod muškaraca karakteristična je pojava ulceracije na glansu ili na skrotumu, dok se kod žena promjene javljaju na stidnim usnama i stražnjoj komisuri. Ulceracija je bolna na dodir, podminiranih rubova i neravnog dna. Ulkusi mogu biti solitarni ili multipli, različitoga oblika. Često na zdravoj koži uz primarni ulkus, kao i na zdravoj koži nasuprot primarnom ulkusu, mogu autoinokulacijom nastati novi ulkusi (eng. „kissing ulcers“) (1). Oko same promjene često se nalazi uska eritematozna i edematozna zona. Nakon nekoliko dana obično se pojavljuje i regionalni limfanginitis karakteriziran bolnim limfnim čvorovima. Limfni čvorovi mogu čvrsto srasti s podlogom, omekšati i fistulirati. Klinička slika može se komplicirati sekundarnim infekcijama ili istovremenom infekcijom drugom spolno prenosivom bolesti, na primjer sifilisom (1, 3). Ulkus najčešće cijeli spontano nakon nekoliko tjedana ili se kod težih slučajeva, ukoliko se ne provodi odgovarajuća terapija, klinička slika komplicira i poprima kronični tijek (2).

3.4.2. Oralni simptomi

Oralni simptomi kod *ulcus molle* pojavljuju se izuzetno rijetko (Slika 3). U literaturi je opisan vrlo mali broj pojedinačnih slučajeva oralne infekcije *H. ducrey* oralno-genitalnim prijenosom (3). *H. ducrey* izoliran je iz genitalnog ulkusa žene čiji je partner imao dokazan uzročnik u orofarinksu (4).



Slika 3. Meki vrijed na gornjoj usnici. Preuzeto iz (9).

3.5. Donovanozna

Donovanoza je klasična spolna bolest koju uzrokuje bakterija *Calymmatobacterium granulomatis* (*C. granulomatis*). Sinonimi za ovu bolest su *granuloma inguinale* i *granuloma venerum*. Karakteristično se javlja u tropskim krajevima (1).

Inkubacija je duga i traje 8 do 12 tjedana. Na mjestu ulaska uzročnika javlja se jedna ili više pustula koje ubrzo pucaju te nastaju ulceracije. Ulceracije imaju granulomatozno dno i uzdignute policikličke rubove, a mogu konfluirati te formirati granulomatozne plakove (1, 4). Širenje infekcije je najčešće lokalno, na okolnu kožu i to autoinokulacijom. Bolest može biti dugotrajna i često poprima kroničan tijek. Autoinokulacijom se infekcija može prenijeti u oralnu šupljinu pri čemu se na oralnoj sluznici razviju slične ulceracije (4).

4. Virusne infekcije

4.1. Humani papilomavirus (HPV)

Infekcija *humanim papiloma virusom* (HPV-om) smatra se najučestalijom virusnom spolno prenosivom bolešću. HPV se može izolirati u do 40% klinički uredne sluznice (4). Infekcija HPV-om uzrokuje promjene na koži i sluznicama jer je virus HPV-a visoko specifičan za ta tkiva. Vrlo je proširen u općoj populaciji već od prvih dana života.

Danas je poznato preko 150 genotipova HPV-a, a neki genotipovi imaju zloćudni potencijal. Zloćudni potencijal može biti visokog rizika (HPV genotipovi 16, 18, 31, 33) i niskog rizika (HPV genotipovi 6, 11, 42). Stoga HPV, osim dobroćudnih tvorbi na sluznicama, može uzrokovati i zloćudne promjene. Za patogenezu, osim općeg stanja organizma, važno je i stanje kože i sluznice kao lokalnog činitelja u obrani od virusa. Sitne erozije, mikrotraume, prisutnost neke druge bolesti te niski higijenski standard čimbenici su koji pogoduju razvoju infekcije (1).

Incidencija HPV genitalnih infekcija najviša je u dobi od 20. do 24. godine života, a bitno pada nakon 40. godine života (7). Inkubacija je prilično duga i traje od 2 do 9 mjeseci, a u nekim slučajevima i dulje (1, 7). Infekcije mogu imati klinički, supklinički i latentni tijek (2).

4.1.1. Klinička slika

Genitalne infekcije HPV-om najčešće se manifestiraju u nekoliko oblika; *condylomata acuminata*, *condylomata plana*, *gigantski kondilom Buschke-Löwenstein* i *papulosis Bowenoides*.

- *Condylomata acuminata* (šiljasti kondilomi)

Šiljasti kondilomi su najčešća promjena uzrokovana HPV-om. Klinički, radi se o papilomatoznim ili verukoidnim izraslinama na koži ili sluznicama. Najčešće su lokalizirane na vanjskom spolovilu, međutim promjene možemo naći i u unutrašnjem dijelu spolnih organa kod žena. Promjene mogu biti solitarne, ali znatno češće konfluiraju i mogu doseći veličinu od 2 do 6 cm (1).

- *Condylomata plana* (plosnati kondilomi)

Plosnati kondilomi su papilomatozne, plošne promjene na koži ili sluznicama i najčešće ih uzrokuju HPV genotipovi visokog rizika. Klinički se razlikuju od šiljastih kondiloma i po tome što su često pigmentirani (1, 2).

- *Gigantski kondilom Buschke – Löwenstein*

Radi se o masivnoj tumorskoj tvorbi, najčešće lokaliziranoj u anogenitalnoj regiji, a koja može doseći i veličinu muške šake. Iako je klinička slika impresivna, uglavnom se radi o dobroćudnoj tvorbi (1). Nužno je napraviti biopsiju s više mjesta budući da se zloćudna preobrazba ponekad može naći samo u dijelu tumora.

- Papulosis Bowenoides

Bowenoidna papuloza klinički se očituje multiplim papulama, najčešće lokaliziranim na vanjskom dijelu spolovila. Iz ovoga oblika bolesti najčešće se izolira HPV genotip 16 (1).

4.1.2. Oralni simptomi

U oralnoj šupljini HPV može biti prisutan i ne uzrokovati nikakve promjene, no moguć je razvoj različitih promjena na oralnoj sluznici. Prema nekim se istraživanjima HPV može naći u sluznici oralne šupljine između kod 0,6-81% populacije (4). Promjene koje HPV uzrokuje možemo podijeliti u dvije skupine i to na temelju njihovoga biološkog potencijala. U prvu skupinu pripadaju dobroćudne lezije (oralni papilomi, fokalna epitelijalna hiperplazija, oralne veruke i kondilomi), a u drugu skupinu pripadaju prekancerozne i zloćudne lezije (leukoplakija, oralni planocelularni karcinom) (5).

Oralni papilom je dobroćudni tumor sluznice uzrokovan HPV genotipovima 2, 6, 11, 16. Tumor može biti lokaliziran na keratiniziranoj (usne, gingiva, nepce) i nekeratiniziranoj (npr. obraz) sluznici s različitom kliničkom slikom. Na keratiniziranoj sluznici promjena je obično verukoidna, bjelkaste boje. Na nekeratiniziranoj sluznici lezije su mekše i crvenije (3, 4).

Klinička slika oralnih šiljastih kondiloma vrlo je slična kondilomima na drugim lokacijama, iako na sluznici šiljasti kondilomi obično imaju široku umjesto peteljkaste baze (3). Lezije su multiple, sitne, mekane, verukozne, egzofitične papule boje sluznice (Slika 5). Mogu međusobno konfluirati u plakove.

Oralni kondilomi najčešće su posljedica oralno-genitalnog spolnog kontakta (Slika 4). Vjerojatnost infekcije nakon samo jednog takvog čina iznosi i do 70% (3, 4).

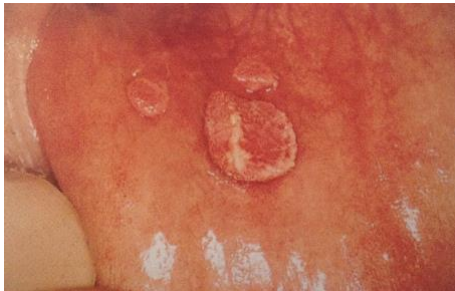Oralna vulgarna veruka jest lezija koja se najčešće povezuje sa kožnim verukama, a uzrokuju je genotipovi 1, 2, 4, 7 i 57 (Slika 6). Najčešće ih nalazimo kod djece kao posljedicu autoinokulacije kožnim bradavicama s ruku (3).

Fokalna epitelijalna hiperplazija (Heckova bolest) je rijetka oralna lezija karakterizirana brojnim oštro ograničenim plošnim i mekanim papulama. Promjene mogu biti lokalizirane po cijeloj oralnoj sluznici. Povezana je s HPV genotipovima 13 i 32, potpuno je dobroćudna, a endemski je rasprostranjena među Eskimima i južnoameričkim Indijancima (3, 4).

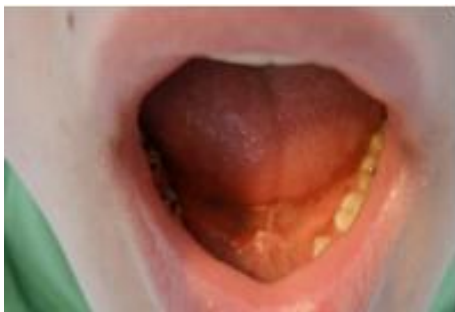Laringealna papilomatoza je promjena koja ima najveću učestalost pojavljivanja u dječjoj dobi; od 60 do 80% oboljelih su djeca do 3. godine života. Karakterizirana je brzorastućim papilomima u grkljanu i dušniku zbog čega dolazi do opstrukcije dišnoga i probavnog puta (Slika 7) (4, 5). Lezije su dobroćudne, ali zbog opetovanog pojavljivanja zahtijeva višestruke kirurške postupke uklanjanja što narušava kvalitetu života pacijenata (4).

HPV je važan kofaktor za nastanak nekih oblika karcinoma oralne sluznice. Štoviše, trajna infekcija onkogenim HPV genotipom predstavlja nužan preduvjet zloćudne pretvorbe, ali ne dovodi nužno do razvoja zloćudne promjene (4, 5). U oko 55% slučajeva karcinom oralne sluznice javlja se na jeziku, a može se pojaviti i na tvrdom nepcu, bukalnoj sluznici, gingivi, usnama, tonzilama i uvuli (Slika 8). HPV-om

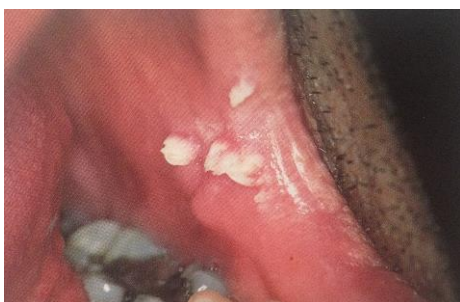uzrokovani karcinomi smješteni na dnu oralne šupljine ili na jeziku imaju lošiju prognozu u odnosu na druge lokacije (4).



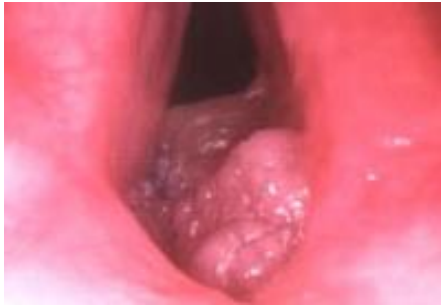Slika 4. Šiljasti kondilomi na sluznici donje usne. Preuzeto iz (9).



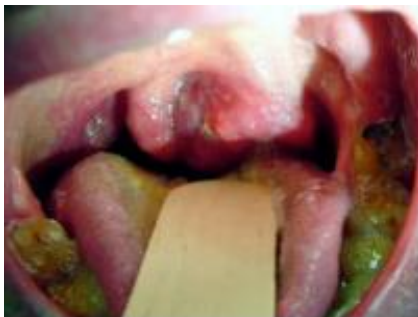Slika 5. Sublingvalni kondilom. Preuzeto iz (5).



Slika 6. Vulgarna veruka. Preuzeto iz (9).



Slika 7. Laringealna papilomatoza. Preuzeto iz (5).



Slika 8. HPV-om uzrokovani karcinom grla. Preuzeto iz (5).

4.2. Virus humane imunodeficijencije (HIV)

Od ranih 80-ih godina 20.-og stoljeća, infekcija HIV-om je jedna od najrazornijih zaraznih bolesti. Do kraja 20. stoljeća virusom je zaraženo gotovo 60 milijuna ljudi diljem svijeta, a stopa zaraženih i dalje raste (8). U prosjeku vrijeme od infekcije do razvoja bolesti - *acquired immunodeficiency syndrome*, tj. AIDS-a, iznosi od 10 do 20 godina.

Počeci pojave epidemije HIV infekcije ukazuju na to da bolest uzrokuje virus koji postupno uništava imunološku obranu domaćina, zbog čega zaražene osobe postaju podložne oportunističkim infekcijama (8).

Sam virus može uzrokovati čitav niz kliničkih simptoma i manifestacija, od akutnog retrovirusnog sindroma (akutna HIV infekcija) ili asimptomatske infekcije do uznapredovale i završne faze infekcije HIV-om koja se naziva AIDS (5).

Primarni je način prenošenja HIV-a putem spolnog odnosa, zaraženih krvnih pripravaka, zaražene igle i transplacentarno s majke na fetus (4). Kad se osoba jednom zarazi kontagiozna je do kraja života (2).

4.2.1. Patogeneza

Nakon ulaska u krvotok virus inficira CD4+ pomoćničke limfocitne stanice koje imaju ključnu ulogu u imunosnoj obrani domaćina. Napredovanjem bolesti dolazi do širenja virusa na nezaražene limfocite, te se njihov broj smanjuje. To oslabljuje imunosni odgovor domaćina. Nakon nekog vremena dolazi do uspostave ravnoteže u organizmu i pojave klinički asimptomatskog stadija bolesti. U organizmu je nastao „rezervoar“ virusa, koji se polagano replicira i uništava susjedne

imunološke stanice domaćina. Konačno, dolazi do potpunoga kolapsa imunskog sustava organizma zbog ovog dugotrajnog procesa. Organizam domaćina više nema sposobnost imunološke obrane te dolazi do razvoja kliničkih manifestacija bolesti, pojave oportunističkih infekcija i razvoja kliničke slike AIDS-a (2, 5, 6).

4.2.2. Klinička slika

Klinička podjela HIV infekcije obuhvaća nekoliko kategorija kliničke slike, a to su:

- Bolest kategorije A

Radi se o akutnoj asimptomatskoj primarnoj infekciji virusom. Klinički je infekcija najčešće potpuno asimptomatska tako da se o tom stadiju možemo informirati tek kasnije anamnestički. Kod jednog dijela zaraženih nakon 2 - 6 tjedana dolazi do pojave simptoma akutne virusne infekcije. Klinička slika nalikuje gripu ili mononukleozu, sa povišenom tjelesnom temperaturom, boli u grlu, egzantemom, artralgijama te generaliziranom limfadenopatijom (2).

- Bolest kategorije B

U ovom stadiju dolazi do pojave simptoma, a najčešće se radi o oportunističkim infekcijama kože i sluznica, primjerice vlasasta leukoplakija, kandidijaza, *mollusca contagiosa*, *herpes zoster*. Osim kožnih, pojavljuju se i neke druge spolne bolesti atipičnog tijeka. Od ostalih simptoma javlja se povišena tjelesna temperatura (iznad 38,5 °C) i proljev.

- Bolest kategorije C

Ovaj stadij bolesti definira se kao AIDS. Klinička slika je teška, praćena pojavom diseminiranih, generaliziranih infekcija, sa zahvaćanjem središnjega živčanog sustava i crijeva. Javlja se Kaposijev sarkom, HPV-om inducirani karcinom analne regije, oportunističke dermatološke infekcije (primjerice kronična ulcerirajuća infekcija herpes simplex virusom), razne bolesti koje zahvaćaju unutarnje organe i organske sustave (2).

4.2.3. Oralni simptomi

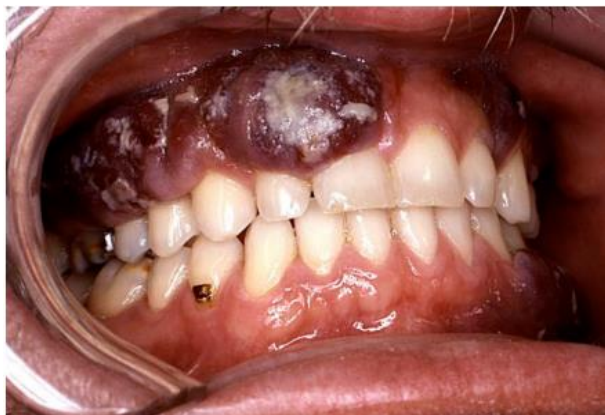Gotovo svim HIV pozitivnim bolesnicima će se u jednom trenutku pojaviti oralne promjene (5). Oralne manifestacije HIV infekcije se nalaze u 30 - 80% HIV pozitivnih osoba (4). Promjene nisu karakteristične za samu bolest već nastaju zbog komplikacija kronične imunosupresije. Klinička slika je često vrlo impresivna jer su infekcije agresivnije, refraktornije i dugotrajnije kod HIV pozitivnih bolesnika (2, 5).

Bolesti koje se javljaju mogu se podijeliti u tri skupine. U prvu se skupinu ubrajaju bolesti koje se najčešće javljaju uz HIV infekciju, a to su: kandidijaza, vlasasta leukoplakija, Kaposijev sarkom (Slika 9), linearni eritem gingive, nektorizirajući ulcerozni gingivitis, nekrotizirajući ulcerativni periodontitis i non – Hodgkin limfom (Slika 10). U drugu se skupinu ubrajaju neke bakterijske i virusne infekcije (*Mycobacterium avium intracelulare*, *Mycobacterium tuberculosis*, *CMV*, *HSV*, *HPV*, *herpes zoster*), bolesti žlijezda slinovnica, melanocitne hiperpigmentacije, nektorizirajući ulcerozni stomatitis i trombocitopenična purpura. U treću skupinu ubrajaju se bolesti koje se rjeđe pojavljuju, a tu se ubrajaju reakcije na lijekove

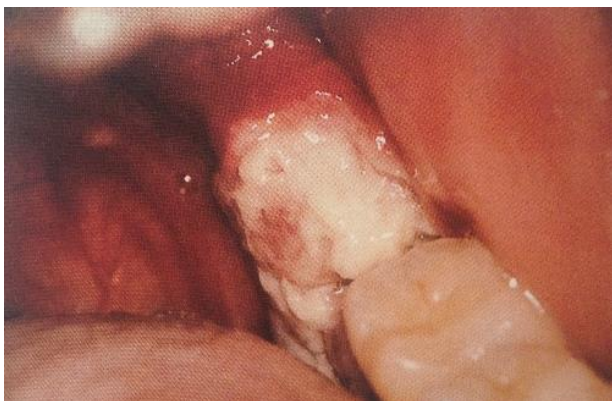(*erythema multiforme maior*, lihenoidna toksična epidermoliza), bacilarna angiomasoza, gljivične infekcije i planocelularni karcinom (4).

Pojava navedenih promjena u oralnoj šupljini može biti indikator za testiranje na HIV, osobito kod neuobičajeno teških i na terapiju otpornih slučajeva.

Mogućnost prijenosa HIV infekcije oralno-genitalnim putem manja je nego genitalno-genitalnim, ali je ne treba zanemariti. Čimbenici rizika su receptivni oralni odnos s ejakulacijom, posebno ako postoje mikrotraume oralne sluznice, visoki titar virusa i oštećenje integriteta oralne sluznice (3, 4, 5). Za 8 % svih zaraženih odgovoran je receptivni oralni spolni odnos, a mogućnost zaraze veća je ukoliko je prisutna neka druga oralna infekcija. Poljupcem se HIV ne prenosi, poznati su i zaštitni mehanizmi u slini koji inaktiviraju virus (3, 4). Dakle, iako je rizik za prijenos sa zaraženog pacijenta na doktora dentalne medicine za vrijeme liječenja izuzetno malen, o njemu treba voditi računa.



Slika 9. HIV – Kaposijev sarkom. Preuzeto iz (5).



Slika 10. Non – Hodgkin limfom. Preuzeto iz (9).

4.3. Herpes simplex (HSV)

Herpes simplex je recidivirajuća, kronična virusna infekcija senzornih ganglija s različitim i nepredvidivim stupnjem epidermalne ekspresije (5). Više od 95% populacije inficirano je HS virusom. Infekciju uzrokuju dva tipa virusa. Herpes simplex virus tip 1 (HSV-1) uglavnom je povezan s infekcijama u oralnoj šupljini, a glavni način prijenosa tog tipa virusa jest izravni kontakt sa zaraženim oralnim sekretom (oralno-oralni kontakt ili uobičajeni socijalni kontakt).

Herpes simplex virus tip 2 (HSV-2) uzrokuje infekcije uglavnom na genitalnoj sluznici, a ukoliko ga nađemo na oralnoj sluznici, posljedica je oralno-genitalnog kontakta, odnosno kontakta s inficiranim genitalnim sekretom.

Iako je uobičajeno da HSV-1 obično uzrokuje promjene u oralnoj šupljini, a HSV-2 na genitalnoj regiji, na obje lokacije su moguće infekcije s oba tipa virusa, a također su moguće i mješovite infekcije s oba tipa virusa istovremeno.

4.3.1. Klinička slika

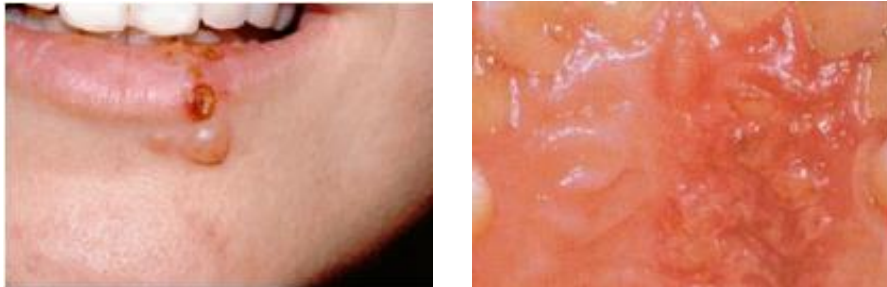Primarne infekcije HSV-1 događaju se u dječjoj dobi, a HSV-2 u dobi spolne zrelosti, najčešće od 15. do 29. godine života. Primarna infekcija obično prolazi asimptomatski. Kod manjeg dijela populacije dolazi do razvoja simptoma nakon inkubacije koja traje oko 3 - 7 dana. Ukoliko dođe do razvoja kliničke slike, govorimo o *gingivostomatitis herpetica* (3, 4). Bolest počinje s prodromalnim simptomima poput povišene tjelesne temperature, zimice, tresavice, općim osjećajem slabosti, mučninom te povećanim limfnim čvorovima. Javljaju se vezikule koje brzo pucaju i tada za njima zaostaju bolne erozije koje mogu konfluirati. Lezije mogu

nastati samostalno ili uz labijalni herpes. Dominira akutni gingivitis s jakim eritemom i edemom. Jezik je obložen zbog smanjene funkcije izazvane bolovima (3, 4, 5).

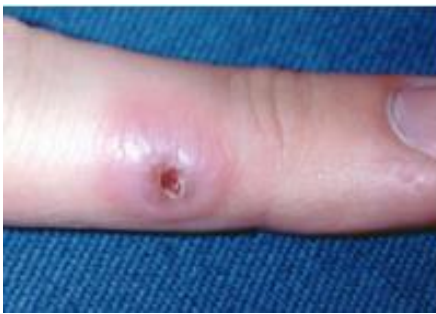Kod 15 - 25% populacije razvijaju se recidivirajuće infekcije HS virusom. Rekurentna infekcija pojavljuje se nakon izlaganja provocirajućim čimbenicima (febrilitet, izloženost UV zračenju, stres, menstruacija...). Ako je lezija ekstraoralna, razvija se *herpes labialis* (Slika 11), a ako se radi o intraoralnoj infekciji, tada se promjene razvijaju na keratiniziranoj sluznici i to obično unilateralno kao herpes gingive ili herpes tvrdog nepca (Slika 12) (4). Tipičnu kliničku sliku čine mjehurići na eritematoznoj podlozi koji pucaju nakon 2 - 4 dana te se stvaraju kruste, a ako se nalaze u ustima prekrivene su pseudomembranom jer se nalaze u vlažnom okolišu. Kod recidivirajućeg herpesa ne javljaju se opći tjelesni simptomi. Genitalne infekcije uzrokovane HSV-2 reaktiviraju se 8 - 10 puta češće od genitalnih HSV-1 infekcija, a orolabijalne infekcije uzrokovane HSV-1 recidiviraju češće od onih uzrokovanih HSV-2. Lezije izazvane HSV-1 blaže su i rjeđe recidiviraju od onih uzrokovanih HSV-2 (4).

Herpetične lezije su visoko infektivne tako da za vrijeme stomatološkog liječenja može doći do prijenosa zaraze (3, 4, 5). Prijenos herpesa na kožu prstiju uz pojavu vezikula naziva se herpetična zanoktica (eng. „*herpetic whitlow*“) (Slika 13) te može predstavljati profesionalnu bolest u doktora dentalne medicine. U oko 60% slučajeva uzročnik je HSV-1, a u ostalih 40% HSV-2 koji je u općoj populaciji učestaliji i posljedica je autoinokulacije s genitalnog područja (5). Danas je

učestalost pojave ove promjene znatno smanjena zbog uporabe jednokratnih rukavica tijekom stomatološkog liječenja.



Slika 11. i 12. Herpes simplex infekcija. Preuzeto iz (5).



Slika 13. Herpetična zanoktica. Preuzeto iz (5).

4.4. Epstein - Barrov virus (EBV)

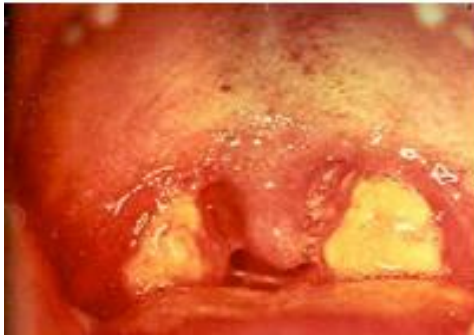Epstein – Barrov virus uzrokuje brojne bolesti od kojih su za oralnu sluznicu najznačajnije infektivna mononukleoza i oralna vlasasta leukoplakija (4). Također ga povezuju s razvojem nazofaringealnog karcinoma te nekim limfomima (5). Većina ljudi se zarazi u djetinjstvu. Do 5. godine života preko 50 % djece ima protutijela na EBV, a kod odrasle populacije protutijela ima 90 % (6).

4.4.1. Infektivna mononukleoza

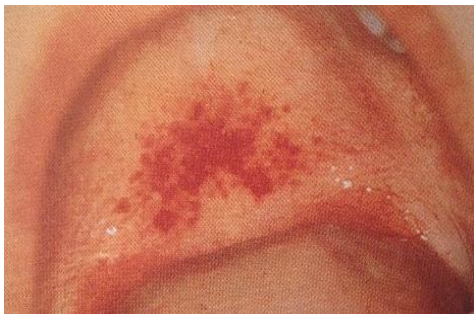Poznata također kao „bolest poljupca“, zarazna je bolest uzrokovana Epstein – Barrovim virusom. Period inkubacije je 4 - 8 tjedana. Bolest je obilježena umorom, povišenom tjelesnom temperaturom, jakom upalom ždrijela koja podsjeća na streptokoknu anginu, te limfadenopatijom (Slika 14). Između 5. i 7. dana bolesti se kod četvrtine bolesnika javljaju petehije smještene na granici tvrdog i mekog nepca, te spontano nestaju za 3 - 4 dana (Slika 15). Kod teže kliničke slike se može javiti nekroza gingive. Prenosi se putem sline zaražene osobe ili dodirivanjem dijelova tijela ili predmeta natopljenih slinom. Virus se nalazi u slini osobe i do godinu dana nakon infekcije (4, 5).

4.4.2. Oralna vlasasta leukoplakija

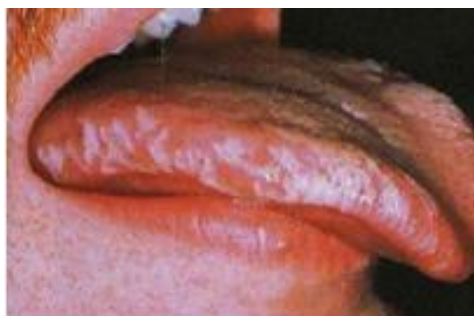Radi se o dobroćudnoj asimptomatskoj promjeni karakteriziranoj bijelim, hiperkeratotičnim plakovima nježne, linearne strukture na postraničnim stranama jezika (Slika 16). Karakteristika ove promjene je da se javlja u imunokompromitiranih bolesnika, a kod 5% bolesnika predstavlja prvi znak infekcije HIV-om (4, 5).



Slika 14. EBV – sindrom glandularne groznice. Preuzeto iz (5).



Slika 15. Infektivna mononukleoza – petehije na nepcu. Preuzeto iz (9).



Slika 16. EBV – vlasasta leukoplakija. Preuzeto iz (5).

4.5. Citomegalovirus (CMV)

Citomegalovirus je uvjetno patogeni virus, odnosno prisutan je u svim tjelesnim tekućinama čovjekova organizma. Primarna je infekcija najčešće supklinička, a pojavljuje se u obliku sijaloadenitisa, kao akutni ili subakutni oblik (6). Infekcija se prenosi izravnim kontaktom, a moguć je i prijenos spolnim kontaktom preko orofaringealnih sekrecija (4).

Promjene na sluznici oralne šupljine su rijetke, a najčešće se javljaju u osoba s kompromitiranim imunskim sustavom. Kod tih osoba dolazi do reaktivacije već prisutnog virusa te se javljaju promjene u obliku ulceracija. Ulceracije se javljaju na oblažućoj sluznici, solitarno ili multiplo, veličine 1 do 2 cm. Perzistiraju 2 i više tjedana i nemaju tendenciju zarastanja (6).

Takvu kliničku sliku nalazimo najčešće kod HIV pozitivnih osoba kod kojih zbog imunokompromitiranosti klinička slika može biti impresivna (4).

4.6. Hepatitis B i C (HBV, HCV)

Svi zdravstveni djelatnici, pa tako i oni koji rade u stomatološkoj ordinaciji, izloženi su krvi i tjelesnim tekućinama. Stomatološki tim svakodnevno dolazi u kontakt sa slinom koja je nerijetko pomiješana sa krvlju ili imaju direktan kontakt s krvlju. To ih čini dijelom skupine koja ima povećani rizik od infekcije virusom hepatitisa. Oko 15% zdravstvenih radnika nosi jedan ili više seroloških markera virusa hepatitisa B (6).

Virus pri stomatološkom liječenju može prijeći s pacijenta na drugog pacijenta ukoliko se nisu poštovale sve mjere zaštite (6).

Infekcija virusima hepatitisa može imati različit klinički tijek. Može se pojaviti kao akutna infekcija s potpunim spontanom ozdravljenjem, kao akutna bolest s kroničnim hepatitisom ili kao supklinička infekcija s kroničnim hepatitisom (6).

Infekcija virusom hepatitisa B može se prenijeti preko kontaminirane krvi, znoja, suza, sline, sjemenske tekućine, vaginalnog sekreta, menstruacijske krvi i dojenjem. Inkubacija traje 1-6 mjeseci nakon čega se javljaju simptomi umora, osjećaja svrbeža, žutice, mučnine, gubitka apetita i mršavljenja (4). Žutica se pojavljuje i na oralnoj sluznici, a posebno je uočljiva na mekom nepcu, obraznoj sluznici i podjezičnoj sluznici.

Postoje dokazi da se hepatitis može prenijeti genitalno-genitalnim i genitalno-analnim spolnim kontaktom, dok za genitalno-oralni prijenos infekcije ne postoje dokazi (4).

Infekcija virusom hepatitisa C rijetko se prenosi spolnim putem. Najčešći način prijenosa je kada zaražena krv uđe direktno u krvotok zdrave osobe. O oralnom prijenosu zaraze postoji malo dokaza. Ukoliko postoji krv osobe (u oralnoj šupljini ili na genitalnom području) za vrijeme oralno-genitalnog kontakta, postoji i teoretski rizik od prijenosa zaraze. Pacijentima se savjetuje apstinencija od spolnih odnosa ako postoje bilo kakve rane u ustima ili na području genitalija. Savjetuje se izbjegavanje četkanja zubi ili čišćenje koncem prije ili poslije oralnog spolnog odnosa jer se na taj način mogu stvoriti sitne abrazije i može doći do krvarenja gingive (4).

5. Gljivične infekcije

5.1. Kandidijaza

Najčešći uzročnik gljivičnih infekcija, i to u preko 90% slučajeva, jest gljiva *Candida albicans* (*C. albicans*), a potom *C. glabrata* i *C. tropicalis*.

Candida je prisutna kao normalni stanovnik oralne sluznice u 50-70% populacije, a kod 20-50% žena nađe se u rodnici bez kliničkih znakova kandidijaze (4, 6). *Candida* postaje patogena („oportuni patogen“) kod poremećenih fizioloških odnosa, promijenjenog imunskog odgovora domaćina (pothranjenost, iscrpljenost, dugotrajna antibiotska ili citostatska terapija, AIDS) (7) ili promijenjenih lokalnih uvjeta (3). Tada uzrokuje klinički vidljivu infekciju koju možemo definirati kao akutnu ili kroničnu, površinsku ili sistemsku (7). Primarno se može pojaviti i na genitalnoj i na oralnoj sluznici.

5.1.1. Klinička slika

Infekcija Candidom kod muškaraca i kod žena uzrokuje različitu kliničku sliku.

Kod žena se oblik gljivične infekcije naziva *vulvovaginitis candidamyctica*. Kao jedan od češćih uzroka za nastanak infekcije navodi se uzimanje peroralnih kontraceptiva, zatim kemijska ili fizikalna oštećenja vaginalne sluznice ili pak spolni način prijenosa sa zaraženog partnera.

Klinička slika vulvovaginalne kandidijaze uključuje bjelkastožuti mrvičasti iscjedak, crvenilo vulve i vagine uz osjećaj svrbeža i pečenja. Promjene se mogu proširiti lokalno na unutrašnju stranu bedara ili na perianalnu regiju.

Kod muškaraca se genitalna kandidijaza očituje kao *balanoposthitis candidamyctica*. Kao najčešći patogenetski čimbenici navode se diabetes melitus, pretilost, imunodeficijentnost, starija životna dob, nedovoljna higijena ili spolni put prijenosa.

Klinička slika genitalne kandidijaze kod muškaraca uključuje eritem i erozije glansa, uz maceraciju i bjelkaste naslage, edem unutarnjeg lista prepucija, te osjećaj svrbeža i pečenja (7).

I kod muškaraca i kod žena može doći do sekundarne bakterijske infekcije što naknadno komplicira kliničku sliku, tijekom bolesti i liječenje.

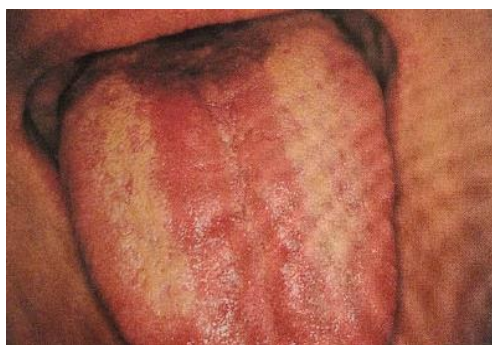5.1.2. Oralni simptomi

Klinički oblici oralne kandidijaze uključuju eritem, atrofiju papila jezika, bijele pseudomembrane i keratotične bijele naslage. Kandidijaza se pojavljuje na svim dijelovima oralne sluznice, bez obzira na njezinu građu i funkciju. Infekcija se može proširiti i na usnice, pa nastaje klinička slika *cheilitis angularis* ili na jezik pa se razvija *glossitis rhombica mediana*. Nailazimo na nekoliko oblika oralne kandidijaze, a to su: akutna pseudomembranozna, eritematozna, akutna atrofična, kronična atrofična, kronična hiperplastična i kronična mukokutana kandidijaza (6).

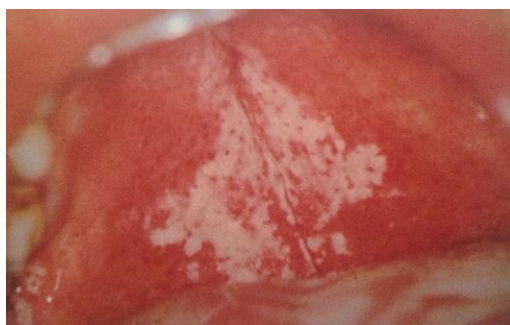U oralnoj šupljini infekcija Candidom se najčešće manifestira u eritematoznom obliku (Slika 17), a simptomi koji su prisutni su crvenilo sluznice i depapilacija

jezika. Nešto rjeđe se javlja pseudomembranozni oblik, čija je klinička slika karakterizirana bijelim naslagama koje se mogu sastrugati sa površine (Slika 18). Kronični hiperplastični oblik obilježen je pojavom hiperkeratotičnog epitela karakteristične lokacije na obraznoj sluznici (3).

Ono zbog čega nam je oralna kandidijaza zanimljiva u kontekstu spolno prenosivih bolesti jest činjenica da je često uzrok recidivirajuće vulvovaginalne kandidijaze stečene oralno-genitalnim načinom prijenosa infekcije. Objašnjenje nalazimo u dvama mehanizmima. Prvi je infekcija iz usta zaraženog partnera, a drugi je prisutnost sline u genitalnom području koja mijenja lokalne uvjete u vulvi i vagini (3, 4).



Slika 17. Eritematozna kandidijaza. Preuzeto iz (9).



Slika 18. Pseudomembranozna kandidijaza. Preuzeto iz (9).

6. Rasprava

Smatra se da godišnje oko 400 milijuna osoba oboli od neke spolno prenosive bolesti, a incidencija je sve veća među mlađom populacijom. Stoga, spolno prenosive bolesti danas predstavljaju jedan od vodećih javnozdravstvenih problema. U općoj populaciji uvriježeno je mišljenje da je oralni spolni odnos siguran način spolnog odnosa i da ne predstavlja rizik za dobivanje STD. No tijekom oralno-genitalnog ili oralno-analnog kontakta mogu nastati sitne mikroozljede preko kojih može doći do kontakta s lokaliziranom infekcijom i prijenosa infektivnih patogena prisutnih u tjelesnim tekućinama ili lokalnim lezijama.

Osim što karakteristično zahvaćaju anogenitalno područje, spolno prenosive bolesti mogu zahvatiti i oralnu šupljinu, što rezultira karakterističnim i ponekad potencijalno dijagnostičkim promjenama na oralnoj sluznici. Dio svakog stomatološkog pregleda uključuje i detaljan pregled cijele oralne šupljine. Stomatološki pregled može biti ključan u prepoznavanju STD, osobito stoga što se ponekad spolno prenosive bolesti mogu se očitovati jedino na oralnoj sluznici.

Osim detaljnog uzimanja anamneze i pregleda oralne šupljine, doktor dentalne medicine trebao bi informirati i obrazovati pacijenta o načinima na koje se spolno prenosiva bolest može prenijeti, te o svim rizicima koje spolni odnos sadrži. Također, doktor dentalne medicine trebao bi poznavati rizike za prijenos infekcije za vrijeme stomatološkog liječenja, kako bi pravovremeno mogao zaštititi sebe i medicinsko osoblje i spriječio daljnje širenje infekcije.

7. Zaključak

Spolno prenosive bolesti danas su jedan od vodećih uzroka akutnih bolesti, kroničnog oštećenja zdravlja i smrtnosti, s mogućim teškim tjelesnim i psihološkim posljedicama.

Oralne manifestacije spolno prenosivih bolesti relativno su rijetke. Prepoznavanje karakterističnih simptoma i znakova na oralnoj sluznici omogućava pravovremenu dijagnozu i liječenje. Doktor dentalne medicine tu ima najveću ulogu i odgovornost. Detaljan pregled oralne šupljine trebao bi biti sastavni dio kliničkoga pregleda svakog pacijenta, posebno onih kod kojih se sumnja na spolno prenosivu bolest.

U dijagnostici i liječenju bolesnika sa spolno prenosivim bolestima, uključujući osobe sa promjenama na oralnoj sluznici, često je nužan multidisciplinarni pristup koji uključuje doktora dentalne medicine, dermatovenerologa, infektologa, liječnika obiteljske medicine, urologa, ginekologa, mikrobiologa te ponekad i psihologa.

8. Sažetak

STD (engl. *sexually transmitted diseases*) su spolno prenosive bolesti koje se prenose vaginalnim, analnim ili oralnim spolnim kontaktom. Danas postoji podjela na „klasične“ spolne bolesti i infekcije koje se karakteristično pojavljuju u anogenitalnom i oralnom području. Neke od tih bolesti mogu se prenijeti i nespolno, odnosno kontaktom sa zaraženim predmetom ili vertikalnim prijenosom sa zaražene majke na dijete.

Svake godine više od 400 milijuna ljudi oboli od spolno prenosivih bolesti. Osim u anogenitalnom području, promjene u sklopu spolno prenosivih bolesti mogu se razviti i u oralnoj šupljini. Promjene ponekad imaju karakterističan izgled te ponekad predstavljaju prvi korak u postavljanju dijagnoze spolno prenosive bolesti.

U općoj populaciji uvriježeno je mišljenje da je oralni spolni odnos „siguran“ način spolnog odnosa i kako ne predstavlja rizik za prijenos infekcije. No danas se zna da oralna šupljina, osim što predstavlja mjesto mogućeg prijenosa infekcije i razvoja karakterističnih oralnih manifestacija spolno prenosivih bolesti, također predstavlja potencijalni rizik za prijenos infekcije sa zaraženog pacijenta na medicinsko osoblje tijekom dijagnostičkih ili terapijskih postupaka, uključujući doktore dentalne medicine.

Uloga doktora dentalne medicine bi trebala, osim poznavanja karakterističnih promjena radi postavljanja ispravne dijagnoze, uključivati i informiranje pacijenata o rizicima koje sadrži oralni spolni odnos.

9. Summary

STD in oral mucosa

STD stands for sexually transmitted disease. They are spread by vaginal, anal or oral sexual intercourse. Today we differentiate between “classical” venereal diseases and infections which appear in the anogenital or oral area. Some of the diseases can be transmitted asexually - by being in touch with an infected object or vertically from a mother to a child.

Every year there are more than 400 million people infected. Except in the anogenital area, modifications related to sexually transmitted diseases can be visible in the oral cavity. Sometimes the appearance of the modifications is really distinctive which serves as a basis for diagnosing a certain sexually transmitted disease.

People generally think that oral sex is 'safe' and that there is no risk of infection.

Today, we are aware of the fact that oral cavity is not only a place of possible infection transmission and a place for development of the oral STD manifestations, but it also represents potential risk of infecting medical staff (including the doctors of dental medicine) during diagnosing or therapy.

So, the doctors of dental medicine should not only differentiate the modifications for giving the correct diagnosis, but they should also inform patients about the risks of oral sex.

10. Literatura

1. Lipozenčić J i suradnici. Dermatovenerologija. 3. izmijenjeno i nadopunjeno izdanje. Zagreb: Medicinska naklada; 2008.
2. Rassner G. Dermatologija: udžbenik i atlas. Prijevod 6. njemačkog aktualiziranog izdanja. Zagreb: Naklada Slap; 2004.
3. Alajbeg I. Usta i spolno prenosive bolesti. *Medicus*. 2012;21(1):123-34.
4. Ljubojević S, Skerlev M, Alajbeg I. Manifestacije spolno prenosivih bolesti na oralnoj sluznici. *Acta Med Croatica*, 67 (2013); 439-46.
5. Perić M, Perković I, Buljan M. Oralne manifestacije spolno prenosivih bolesti. *Sonda*. 2012; 13 (24); 84-7.
6. Cekić- Arambašin A i suautori. Oralna medicina. Zagreb: Školska knjiga; 2005.
7. Dobrić I i sur. Dermatovenerologija. Zagreb: Grafoplast; 2005.
8. Greenberg Martin S, Michael G. Burketova oralna medicina: dijagnoza i liječenje. Deseto izdanje. Zagreb: Medicinska naklada; 2006.
9. Laskaris G. Atlas oralnih bolesti. Zagreb: Naklada Slap; 2005.

11. Životopis

Tomislava Janeš rođena je 3. kolovoza 1987. u Zagrebu. Osnovnu školu završila je 2002. u Šestinama u Zagrebu. Nakon toga upisuje V. gimnaziju u Zagrebu koju 2006. završava s odličnim uspjehom. Iste godine upisuje Stomatološki fakultet Sveučilišta u Zagrebu, na kojem je diplomirala 2015. godine. Tijekom studija povremeno radi u jednoj privatnoj stomatološkoj ordinaciji. U slobodno vrijeme pleše hip-hop i salsu, bavi se planinarenjem, završila je i Planinarsku školu, a od nedavno se bavi i vježbanjem s girjama.