

# Maksilarni sinuitisi odontogene etiologije

---

Rožman, Eva

Master's thesis / Diplomski rad

2020

Degree Grantor / Ustanova koja je dodijelila akademski / stručni stupanj: **University of Zagreb, School of Dental Medicine / Sveučilište u Zagrebu, Stomatološki fakultet**

Permanent link / Trajna poveznica: <https://um.nsk.hr/um:nbn:hr:127:899702>

Rights / Prava: [Attribution-NonCommercial 4.0 International](#)

Download date / Datum preuzimanja: **2021-09-24**



Repository / Repozitorij:

[University of Zagreb School of Dental Medicine  
Repository](#)





Sveučilište u Zagrebu

Stomatološki fakultet

Eva Rožman

# **MAKSILARNI SINUITISI ODONTOGENE ETIOLOGIJE**

DIPLOMSKI RAD

Zagreb, 2020.

Rad je ostvaren na Katedri za otorinolaringologiju Stomatološkog fakulteta Sveučilišta u Zagrebu.

Mentor rada: doc. dr. sc. Goran Geber, MD, Klinika za otorinolaringologiju i kirurgiju glave i vrata, KBC „Sestre milosrdnice”

Lektor hrvatskoga jezika: Maja Božiković, magistra edukacije hrvatskoga i engleskoga jezika i književnosti

Lektor engleskog jezika: Vesna Stiplošek, profesorica engleskog i francuskog jezika

Sastav Povjerenstva za obranu diplomskog rada:

1. \_\_\_\_\_
2. \_\_\_\_\_
3. \_\_\_\_\_

Datum obrane rada: \_\_\_\_\_

Rad sadrži: 28 stranica

0 tablica

4 slike

1 CD

Rad je vlastito autorsko djelo, koje je u potpunosti samostalno napisano uz naznaku izvora drugih autora i dokumenata korištenih u radu. Osim ako nije drukčije navedeno, sve ilustracije (tablice, slike i dr.) u radu izvorni su doprinos autora diplomskog rada. Autor je odgovoran za pribavljanje dopuštenja za korištenje ilustracija koje nisu njegov izvorni doprinos, kao i za sve eventualne posljedice koje mogu nastati zbog nedopuštenoga preuzimanja ilustracija odnosno propusta u navođenju njihovog podrijetla.

## **Zahvala**

Zahvaljujem svima koji su sudjelovali u procesu nastajanja ovog rada - sa mnom ponavljali pravopis i gramatiku, numerirali stranice i zabavljali me u međuvremenu, učinivši ovaj proces pisanja diplomskoga rada nimalo napornim.

Naravno, zahvaljujem i mentoru koji je ispratio puštanje ovog rada u svijet.

Najdraži kolege i prijatelji, bila mi je iznimna čast i zadovoljstvo. S vama je i 6 godina bilo prekratko.

## **MAKSILARNI SINUITISI ODONTOGENE ETIOLOGIJE**

### **Sažetak**

Sinuitisi su upale paranazalnih sinusa izazvane infekcijama (virusnim, bakterijskim ili gljivičnim) ili alergijskim reakcijama. Najčešće su rinogene etiologije, no mogu biti i odontogeni. Odontogeni se razvijaju kao posljedica povrede Schneiderove membrane, mukoperiosta maksilarnog sinusa, iz smjera dentoalveolarnog nastavka. Prepoznavanje uzroka od iznimne je važnosti jer su odontogeni sinuitisi jedinstveni po patofiziologiji, mikrobiologiji, dijagnostici i terapiji.

Za pravilnu obradu pacijenta potreban je interdisciplinarni pristup – suradnja otorinolaringologa, doktora dentalne medicine i radiologa. Dijagnostika podrazumijeva detaljnu medicinsku i stomatološku anamnezu, klinički pregled, stomatološki status te radiološko snimanje.

Terapija odontogenih sinuitisa sastoji se od antibiotika, kirurškoga zahvata na sinusu te stomatološkoga zahvata kojim se eliminira sam izvor bolesti. Nепреpoznati uzrok onemogućava cjelovitost terapije i bolest perzistira te postoji veća opasnost od razvoja komplikacija.

**Ključne riječi:** sinuitis; odontogeni; Schneiderova membrana

## **ODONTOGENIC MAXILLARY SINUSITIS**

### **Summary**

Sinusitis is inflammation of the sinuses, caused by an infection (viral, bacterial or fungal) or by an allergy. More often they are rhinogenic but can also be odontogenic. Odontogenic sinusitis is the result of disruption of the Schneiderian membrane, mucoperiosteum of the maxillary sinus, caused by dental pathology or dental procedures. Recognition of the underlying cause is of utmost importance because odontogenic sinusitis is different from rhinogenic and requires special treatment.

Interdisciplinary approach is needed. The cooperation of an otorhinolaryngologist, dentist and radiologist is best. Medical history, both general and dental, clinical examination, dental status and radiological imaging allow proper diagnosis.

Therapy of odontogenic sinusitis consists of antibiotics, sinus surgery and dental procedures which directly eliminate the cause of the inflammation. If the cause remains unrecognised, therapy will be unsuccessful, and the inflammation persists, likely developing complications.

**Keywords:** sinusitis; odontogenic; Schneiderian membrane

## SADRŽAJ

1. UVOD .....	1
1.1. Paranasalni sinusi .....	2
1.1.1. Smještaj .....	2
1.1.2. Razvoj .....	3
1.1.3. Funkcija .....	3
2. SINUITISI .....	5
2.1. Podjela .....	6
2.2. Klinička slika .....	6
2.3. Dijagnostika .....	7
2.4. Terapija .....	7
3. ODONTOGENI SINUITISI .....	9
3.1. Epidemiologija .....	10
3.2. Etiologija .....	10
3.3. Klinička slika .....	12
3.4. Mikrobiologija .....	13
3.5. Dijagnostika .....	13
3.6. Terapija .....	15
3.6.1. Antibiotici .....	15
3.6.2. Stomatološki zahvat .....	15
3.6.3. Kirurški zahvat na sinusu .....	16
4. RASPRAVA .....	18
5. ZAKLJUČAK .....	21
6. LITERATURA .....	23
7. ŽIVOTOPIS .....	27

## **Popis skraćenica**

CBCT - engl. *cone beam computed tomography*, hrv. kompjuterizirana tomografija konusnim snopom

CT - engl. *computed tomography*, hrv. kompjuterizirana tomografija

C-L - Caldwell – Luc

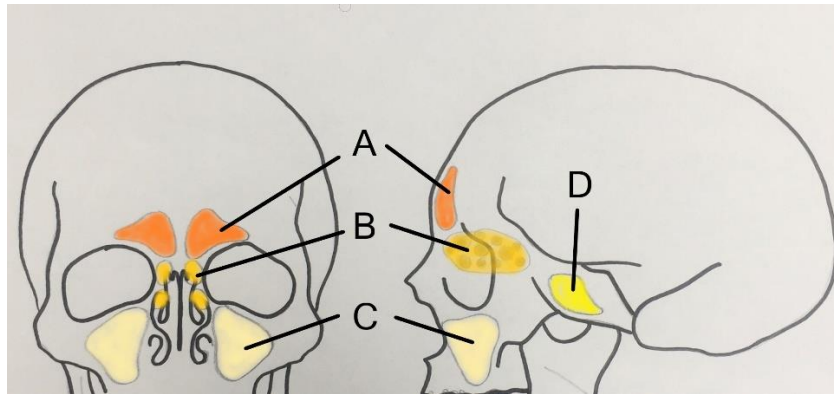
FESS - engl. *functional endoscopic sinus surgery*, hrv. funkcijska endoskopska kirurgija sinusa





## 1.1. Paranazalni sinusi

Paranazalni sinusi zrakom su ispunjene šupljine smještene u kostima lubanje i lica, povezane s nosnom šupljinom i prekrivene respiratornom sluznicom. Četiri parne strukture naziv su dobile po kosti u kojoj se nalaze pa razlikujemo sinuse gornje čeljusti, klinaste kosti, čeone kosti i sinuse rešetnice (1–4) (Slika 1.).



Slika 1. Paranazalni sinusi. Frontalni (A), etmoidni (B), maksilarni (C), sfenoidni (D).

### 1.1.1. Smještaj

Sinusi čeone kosti nazivaju se još i frontalni sinusi te su smješteni iznad orbita (2, 4). Lijevi i desni rijetko su simetrični zbog devijacije ili potpunoga nedostatka septuma koji ih dijeli (septum sinuum frontaliuum) (2). Otvaraju se u srednji nosni hodnik (meatus nasi medius) ili u prednji dio otvora maksilarnog sinusa (1, 3, 4).

Rešetnica (etmoidna kost) neparna je kost lubanje koja sudjeluje u izgradnji medijalne stijenke orbite, nosne šupljine i nosnog septuma. Sinus rešetnice ili etmoidni sinus zajednički je naziv za sve etmoidne celule jedne strane, 3 do 18 malih šupljina međusobno odijeljenih tankim pregradama koje se prema svojem smještaju mogu podijeliti na prednje, srednje i stražnje etmoidne celule (1–4). Osim po svojoj poziciji, međusobno se razlikuju i prema mjestu otvaranja u nosnoj šupljini. Prednje etmoidne celule otvaraju se u srednji, dok se srednje i stražnje etmoidne celule otvaraju u gornji nosni hodnik (1, 3, 4).

Sfenoidni sinus nalazi se u trupu klinaste kosti, iza sinusa rešetnice, u neposrednoj blizini hipofize (2, 3). Lijevi i desni sinus međusobno su odvojeni pregradom (septum sinuum sphenoidalium) (1, 2). Otvaraju se u krov nosne šupljine (recessus sphenoidalis) i svojim anatomskim položajem iznimno su važni pri kirurškom pristupu hipofizi – kroz krov nosne šupljine, sinus i konačno sfenoidnu kost (sella turcica) (3, 4).

Maksilarni sinusi najveći su paranazalni sinusi. Piramidalnog su oblika i zauzimaju najveći dio trupa gornje čeljusti (1–4, 6). Krov čini dno orbite, dno čine tvrdo nepce i alveolarni nastavak, a medijalna se stijenka nalazi uz nosnu šupljinu (2). Ušće maksilarnog sinusa nalazi se u njegovom gornjem dijelu i otvara se u srednji nosni hodnik (1, 3, 6).

### **1.1.2. Razvoj**

Pri rođenju sinusi su vrlo mali ili čak odsutni. Polagano rastu do puberteta, kada taj rast postaje intenzivan (2). Tijek njihovoga razvoja individualan je i varira od osobe do osobe.

Maksilarni sinusi prvi su koji se razvijaju. Razvoj započinje već u 4. mjesecu intrauterinog razvoja, a period najintenzivnijega rasta prvih je 8 godina života. Svoje krajnje dimenzije doseže krajem puberteta (2–4). Istraživanje iz 2016. godine pokazuje da rast sinusa u širinu i dubinu završava oko 12. godine, dok rast u visinu ne prestaje prije 18. godine (7).

Etmoidni sinusi mogu se započeti razvijati intrauterino i biti prisutni pri rođenju, no razvoj može započeti i kasnije. Konačnu veličinu dosežu u adolescenciji (3).

Sinus se klinaste kosti u rudimentarnom obliku može pojaviti prije rođenja, a kod svih će biti pneumatiziran do 10. godine života. (2, 8) Tada započinje njegov intenzivan rast koji se nastavlja i u pubertetu (2).

Frontalni sinus ne postoji pri rođenju i on se razvija posljednji (3). Pneumatizacija započne između 1. i 12. godine (9). Kod većine razvoj započne do 5. godine, ali radiografski najčešće nisu vidljivi prije 7. godine života (2). Rast se nastavlja kroz pubertet, a može trajati do kasne adolescencije (3). Njegova veličina varira od osobe do osobe i često je veći kod muškaraca (2, 10). U 5 % slučajeva, ne razviju se uopće (11).

### **1.1.3. Funkcija**

Funkcija paranazalnih sinusa nije u potpunosti razjašnjena, međutim, s obzirom na to da se radi o proširenju iz nosne šupljine, pomoć u vlaženju, čišćenju i grijanju udahnutoga zraka danas se smatra glavnom funkcijom. Respiratornu sluznicu, koja oblaže sinuse, prekriva cilindrični trepetljikavi epitel. Između cilindričnih stanica nalaze se stanice koje luče zaštitnu sluz. Na izlučenu sluz lijepe se prašina i ostale štetne čestice koje onda trepetljikama epitela bivaju otplavljene u nosnu šupljinu iz koje će dalje biti progutane ili izbačene iz tijela. Također, nepobitno je da umanjuju težinu kostiju glave, a uz to, neki autori smatraju i da djeluju kao zračni jastuci i štite lične kosti (3).

Provedene su razne komparativne studije anatomije i fiziologije nosa i sinusa ljudske vrste i životinja s ciljem shvaćanja njihove funkcije. Sfenoidne i frontalne sinuse kod mesojeda povezuju s poboljšanim njuhom. Etmoidne celule pronađene su samo kod više razvijenih majmuna i ljudi te ih smatraju razlogom smanjenoga osjeta njuha. Maksilarni sinusi najveći su paranazalni sinusi kod ljudi i razvijenijih majmuna te se smatra da sudjeluju u fonaciji, unatoč tome što nema čvrstih dokaza kojima bi se ta tvrdnja mogla potkrijepiti (2).

U svakodnevnoj stomatološkoj praksi točna funkcija sinusa manje je važna od njihovog anatomskog smještaja i okolnih anatomskih struktura s kojima su u kontaktu. Stomatologu je najvažniji sinus gornje čeljusti zbog njegove blizine korijenovima zuba. Blizinom ili čak direktnim kontaktom, patološki procesi i zahvati na zubima mogu utjecati na zdravlje sinusa i upravo tom vezom detaljnije će se baviti ovaj rad.

Svrha je rada pobuditi svijest liječnika o učestalosti odontogenog uzroka iza upale sinusa, što bi moglo dovesti do ranijeg prepoznavanja i uspješnijeg liječenja takvih slučajeva.



Sinitis je upala paranazalnih sinusa izazvana infekcijama (virusnim, bakterijskim ili gljivičnim) ili alergijskim reakcijama (12, 13). Često se javlja uz upalu nosne sluznice (rinitis) kada se naziva i rinosinitis (13). U većem broju slučajeva etiologija sinitisa je rinogena, no može biti i odontogena (14).

### **2.1. Podjela**

Osnovna podjela sinitisa je na akutni i kronični oblik. Ova se dva oblika, prije svega, razlikuju po duljini trajanja bolesti. Kod akutnoga se bolest povlači unutar 30 dana, a ako traje dulje od 3 mjeseca definira se kao kronični sinitis. Sinitis još može biti i subakutan, u trajanju od 30 do 90 dana, ili rekurirajući, s više od 3 epizode akutnog sinitisa godišnje i barem 10 dana između potpunog povlačenja simptoma i nove epizode (12, 13).

Virusne infekcije gornjih dišnih puteva smatraju se glavnim predisponirajućim čimbenikom za razvoj akutnog sinitisa. Infekcija dovodi do oticanja sluznice nosne šupljine i posljedičnu opstrukciju sinusnog ušća, odnosno neadekvatnu ventilaciju i drenažu koja omogućava bakterijsku kolonizaciju (12, 13). Najčešći bakterijski uzročnici akutnog sinitisa jesu *Haemophilus influenzae*, *Streptococcus pneumoniae* i *Moraxella catarrhalis*. Gljivične infekcije uglavnom pogađaju imunokompromitirane bolesnike (12).

Osim virusnih infekcija, u predisponirajuće čimbenike za akutni sinitis ubrajaju se još i alergije, septalne deformacije i strana tijela nosa (13).

Sinitis se smatra kroničnim ukoliko simptomi traju dulje od 90 dana i najčešće se mogu povezati sa nekim od sljedećih faktora: alergije, nosna polipoza, imunodeficijencije, izloženost okolišnim iritansima (onečišćen zrak, duhanski dim) i cilijarna disfunkcija. Često se pronalazi i pozitivna obiteljska anamneza (13). Bakterija posebno važna u kroničnoj upali sinusa je *Staphylococcus Aureus*.

### **2.2. Klinička slika**

Simptomi i akutnog i kroničnog sinitisa mogu biti: kongestija nosa, gnojna rinoreja, hiposmija (oslabljen osjet njuha), produktivni kašalj (pogotovo noću), pritisak i bol u području lica, malaksalost i ponekad vrućica. Ako su prisutne vrućica i tresavica, znači da se infekcija proširila izvan sinusa (12, 13).

Dominantni su simptomi akutnog sinitisa glavobolja i bol u projekciji zahvaćenog sinusa. Bol se javlja nakon opstrukcije sinusnog ušća, kada zrak iz sinusa biva absorbiran u cirkulaciju, tlak unutar sinusa pada i postaje relativno negativan. Kada je upalom zahvaćen maksilarni sinus,

bol je u infraorbitalnom području, obrazu i gornjim zubima (12, 13). Živčane okončine koje inerviraju gornje zube prolaze i prednjom stijenkom maksilarnog sinusa pa njihova iritacija upalom sinusa rezultira zuboboljom (2). Etmoidni sinus uzrokuje bol između očiju (prednji i srednji) ili temporalno (stražnji), a kod sfenoidnog je bol slabije lokalizirana i širi se okcipitalno, parijetalno i retrobulbarno. Kod frontalnog sinuitisa boli supraorbitalno, a najosjetljivija točka izlazište je supraorbitalnog živca na medijalnom dijelu orbitalnoga krova (12, 13). Ako se sinus ne drenira, prisutna je začepljenost nosa i gnojna sekrecija iz nosa (rinoreja).

Kod kroničnog sinuitisa bol nije toliko intenzivna, a vodeći su simptomi postnazalna sekrecija (curenje u grlo), nosna opstrukcija noću i produktivni kašalj ujutro.

### **2.3. Dijagnostika**

Sinuitis se najčešće dijagnosticira na temelju kliničke slike, ali nekad zahtijeva i radiološku obradu. Kod akutnog sinuitisa, radiološki je vidljiv aerolikvidni nivo u maksilarnom ili frontalnom sinusu ili homogeno zasjenjenje uz edem mekih tkiva nosne šupljine. Standardne rendgenske slike ne pružaju podatke o etmoidnom i sfenoidnom sinusu pa se njihova upala dijagnosticira na temelju kliničke slike. Iako bi se kompjuterizirana tomografija (CT – engl. *computed tomography*) mogla koristiti za njihov prikaz, zbog cijene, pristupačnosti i većega zračenja, koristi se samo kod sumnje na komplikacije etmoiditisa, sfenoiditisa ili frontalnog sinuitisa. Kod kroničnog maksilarnog sinuitisa može se učiniti RTG zuba zbog isključivanja periapikalnog procesa (12, 13).

Ako bolesnik ne reagira na empirijski propisan antibiotik, može se učiniti kultura i antibiogram sekreta iz sinusa dobivenoga endoskopijom ili punkcijom i aspiracijom sinusa (12).

### **2.4. Terapija**

Cilj terapije akutnoga sinuitisa poboljšanje je drenaže sinusa i liječenje infekcije. U liječenju akutnoga sinuitisa propisuju se antibiotici do 14 dana, amoksicilin s ili bez dodatka klavulanske kiseline. U slučaju alergije na penicilin može se davati eritromicin uz trimetoprim sulfametoksazol. Kod kroničnog sinuitisa propisuju se isti antibiotici, ali u trajanju i do 6 tjedana. Djeci se propisuju slični antibiotici u manjim dozama, prilagođenim njihovoj tjelesnoj težini (12, 13).

Za ublažavanje simptoma i bolju drenažu preporuča se oprezna inhalacija pare, konzumiranje toplih napitaka i lavaža nosa fiziološkom otopinom (12, 13). Dekogestivne kapi i sprejevi za nos koji sadrže lokalni vazokonstriktor (fenilefrin ili pseudoefedrin) smiju se koristiti ograničen

vremenski period jer gube efektivnost nakon nekoliko dana. Kod opetovanog sinuitisa može biti potreban kirurški zahvat koji će olakšati drenažu sinusa (12, 13).

Terapija kroničnog sinuitisa može biti konzervativna ili kirurška. Konzervativna je terapija prolongirana antibiotska terapija u trajanju od 4 do 6 tjedana uz lavaže nosa fiziološkom otopinom. Također, potrebno je eliminirati predisponirajuće faktore – ako se u podlozi nalazi alergija, propisuju se lokalni kortikosteroidi, a ako postoje polipi sluznice ili tumor, potrebno je njihovo uklanjanje. U slučaju da kronični sinuitis ne reagira na medikamentnu terapiju, prelazi se na kirurško liječenje (12, 13).

Funkcijska endoskopska kirurgija sinusa (FESS – engl. *functional endoscopic sinus surgery*) minimalno je invazivni zahvat u kojemu se intranazalno, pomoću endoskopa, pristupa dilataciji prirodnoga ušća sinusa u nosnoj šupljini (15). Na taj se način omogući adekvatna ventilacija i drenaža te uspostavi prirodno čišćenje sinusa i regresija hiperplastične upale (16, 17).

Caldwell – Luc (C-L) operacija izvodi se kada minimalno invazivna kirurgija nije dovoljna za izliječenje. Maksilarnom sinusu pristupa se kroz prednju stijenku maksile, transoralno, sublabijalnim pristupom. Napravi se prozor na fossi canini ispod infraorbitalnog otvora kroz koji se izljušti patološki promijenjena sluznica maksilarnog sinusa te proširi otvor u srednjem nosnom hodniku (18, 19).



### **3. ODONTOGENI SINUITISI**

Odontogeni sinusitis upalno je stanje paranazalnih sinusa koje je posljedica dentalne patologije ili stomatoloških zahvata. Odontogeni se, od ostalih sinusitisa, ne razlikuju samo po uzroku, već i po patofiziologiji, mikrobiologiji, dijagnostici i terapiji. Neprepoznavanjem uzroka bolesti kod pacijenata s tom dijagnozom najčešće dolazi do neuspjelog liječenja i perzistentnih simptoma. Simptomi odontogenog sinusitisa nisu specifični pa je u dijagnostiku potrebno uključiti radiološke pretrage i iscrpnu stomatološku anamnezu. Odontogeni sinusitis se razvija nakon povrede Schneiderove membrane podražajem iz smjera dentoalveolarnog nastavka. Schneiderova membrana naziv je za dvosloj koji oblaže maksilarni sinus, a sastoji se od sloja mukoze (epitel i lamina propria) i periosta. Njezin integritet može se oštetiti na različite načine; infekcijom koja se proširila iz zuba ili čeljusti, endodontskim liječenjem (mehaničkom instrumentacijom ili prepunjenjem), ekstrakcijom ili postavljanjem implantata. Povreda membrane dovodi do upale sluznice, mukocilijarne disfunkcije te promijenjenog transporta sluzi, oslabljene obrane, blokade ušća i posljedično bakterijske infekcije i upale (20–24).

### **3.1. Epidemiologija**

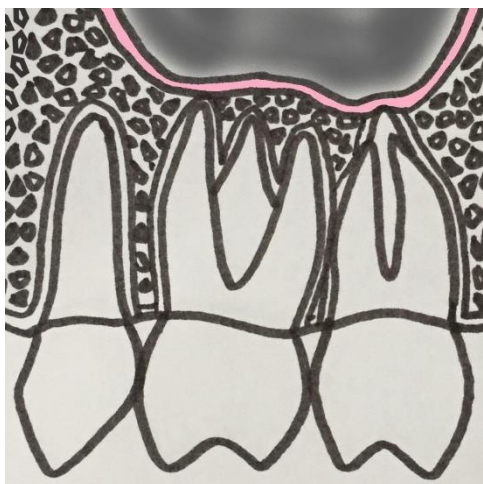
Odontogeni sinusitisi javljaju se najčešće između 4. i 6. desetljeća života. Neke studije pokazuju veću učestalost kod žena, ali razlika u pojavnosti među spolovima je neznatna (20, 22, 24). Iako bi se zbog porasta svijesti o oralnoj higijeni očekivalo da će broj odontogenih sinusitisa padati, zbog sve većega broja dentalnih operativnih zahvata posljednjih godina, ijtrogeno uzrokovani odontogeni sinusitisi sve su češći (20).

Smatra se da odontogeni sinusitisi čine oko 10 % svih sinusitisa, iako se u današnjoj literaturi mogu pronaći i podaci o 40 % (20–24). Odontogena etiologija navodi se kao uzrok čak 75 % unilateralnih sinusitisa (20, 24).

### **3.2. Etiologija**

Maksilarni je sinus od korijenova zubi gornje čeljusti odijeljen koštanim zidom čija debljina može doseći 12 mm, ali može i izostati pa barijeru između zuba i sinusa čini samo mukoza (24) (Slika 2.). Maksilarna molarna regija svojim je položajem najbliža dnu sinusa te je posljedično najčešći uzrok odontogenog maksilarnog sinusitisa (47,68 %) (25). Iako je meziobukalni korijen drugog molara, zbog svojeg najbližeg položaja maksilarnom sinusu, u teoriji najizgledniji uzročnik oštećenja Schneiderove membrane, u nekim je studijama palatinalni korijen prvog molara najčešći uzrok perforacije dna sinusa (20). Metaanalizom, koju su proveli Arias-Irimia i suradnici, dokazano je da su najčešći zubi uzročnici: prvi molar (35,6 %), drugi molar (22 %) i treći molar (17,4 %) (25). Mogući je razlog za to ranija erupcija prvog molara i samim time

veća podložnost razvoju karijesa kroz vrijeme (20). Prema rezultatima studije koju su proveli Lee & Lee, najčešći uzročnik bio je drugi maksilarni molar (40,8 %), a zatim prvi molar (33,3 %) (22).



Slika 2. Mogući odnosi korijena zuba gornje čeljusti i maksilarnog sinusa

Godine 2010. metaanalizom utvrđeno je da su najčešći uzroci odontogenog sinuitisa ijtrogeni (55,97 %) – oroantralne fistule i zaostali korijenovi koji predstavljaju hranilište bakterija (47,56 %) (25). Lee&Lee su, retrospektivnom analizom podataka 27 slučajeva odontogenih sinuitisa, na prvo mjesto također smjestili ijtrogene uzroke, od kojih su najčešći bili dentalni implantati (37 %) i ekstrakcije (29,6 %) (22). Slični rezultati dobiveni su 2014. godine kada su sistemskim pregledom literature proučena 674 slučaja odontogenih sinuitisa. Prema podacima ovoga istraživanja ijtrogeno oštećenje opet je bilo na prvom mjestu (65,7 %), a slijedili su ga periapikalni procesi (25,1 %) i parodontne bolesti (8,3 %) (20).

Ijtrogeni uzroci koji se danas najčešće spominju ekstrakcije su zuba (koje za posljedicu mogu imati oroantralnu komunikaciju), endodontska liječenja, implantati, podizanje dna maksilarnog sinusa (“sinus lift”) i ortognatska kirurgija (20, 24).

Oroantralna komunikacija pojava je u kojoj je usna šupljina direktno povezana s maksilarnim sinusom (26). Najčešće se javlja kao posljedica ekstrakcije lateralnih zuba gornje čeljusti zbog njihovog bliskog odnosa s dnom sinusa (23). Može nastati samim vađenjem ili kohleacijom alveole nakon što je zub izvađen. Problem ne nastaje kada se komunikacija pojavi, nego kada se ne dijagnosticira i ne sanira na vrijeme. Nakon svake ekstrakcije lateralnih maksilarnih zuba

preporuča se provesti Valsalvin test. Pacijentu prstima stisnemo nosnice i zamolimo ga da otvorenih usta ispuhne zrak na nos. Ukoliko komunikacija postoji, čuje se prolazak zraka (tzv. „šištanje”) i vide se mjehurići zraka u krvavoj alveoli. Potvrditi se može i sondiranjem tupom sondom kroz alveolu. U slučaju komunikacije, sonda upada duboko u sinus. Cilj je terapije jednostavan – stvoriti povoljne uvjete za opstanak krvnoga ugruška i cijeljenje.

Oroantralna fistula razvija se kao posljedica neadekvatno tretirane oroantralne komunikacije (26, 27). Ne zacijeli preko krvnog ugruška nego se formira granulacijsko tkivo iz kojega će se, zbog strujanja zraka pri ekspiriju, formirati fistulozni kanal obložen epitelom.

Mora se zatvoriti što prije jer je maksilarni sinus preko fistule trajno izložen mikroflori usne šupljine i podložan infekciji (23, 26).

Kod unilateralne bolesti sinusa, veći je broj mogućih dijagnoza, uključujući različite upalne i neoplastične promjene, a odontogeni je uzrok čest (14). Retrospektivnim pregledom 174 slučaja pacijenata s unilateralnim maksilarnim sinuitisom kroz 7 godina dobiveni su sljedeći podaci: 75 % sinuitisa bilo je odontogene etiologije, od kojih je 64 % uzrokovano oroantralnim fistulama, a 18 % periapikalnim procesima (28).

### **3.3. Klinička slika**

Klinička slika odontogenih sinuitisa nespecifična je i simptomi su jako slični onima kroničnog rinogenog sinuitisa. Ako se ne prepozna pravi uzrok, terapijom neće doći do povlačenja bolesti, a moguće je i daljnje širenje upale - u okolne sinuse, periorbitalno, u kavernozi sinus i intrakranijalno (24).

Prisutni su sinonazalni simptomi - postnazalna sekrecija, kongestija nosa, gnojna unilateralna rinoreja, neugodni miris ili okus, pritisak ili bol u licu i malaksalost (23). Neugodan miris ili okus možda je najspecifičniji simptom odontogenog sinuitisa, ali prisutan samo kod manjeg udjela bolesnika, 15 – 48 % (24). Najčešće prisutan simptom unilateralna je gnojna rinoreja (66,7 %), a uz njega javljaju se i bol u obrazu te neugodan miris ili okus (22). Izostanak dentalnih simptoma, boli i preosjetljivosti, ne znači da uzrok sinuitisa nije odontogen. Nema pritiska na mjestu infekcije jer se drenira u sinus pa zato nema ni boli (23, 24). Isto tako, zubobolja ne znači nužno i odontogeni uzrok. Živci koji inerviraju gornje zube prolaze i prednjom stijenkom sinusa pa njihova iritacija rezultira zuboboljom (2). Onda kada je sinuitis posljedica oroantralne fistule pacijent se žali na neugodan zadah, a kada pije osjeća dio tekućine u nosu ili dolazi do istjecanja tekućine kroz nosnicu zahvaćene strane. Valsalvinim testom čuje se prolazak zraka kroz fistulu u usnu šupljinu, a test tupom sondom potvrđuje postojanje komunikacije (23).

Unilateralna bolest sinusa s neugodnim okusom klinički je nalaz koji najviše pobuđuje sumnju u odontogeni uzrok. Uz to, anamneza u kojoj se navode nedavni dentalni zahvati ili inspekcijom ustanovljeno loše stanje denticije također nas vodi u tom smjeru razmišljanja. Za konačnu dijagnozu preostaje još radiološka dijagnostika (22).

### **3.4. Mikrobiologija**

Bakterijska flora odontogenih sinuitisa polimikrobna je, a najvećim dijelom anaerobna. Pretežno je sačinjavaju gram negativni *Streptococcus* spp., *Peptostreptococcus* spp., *Prevotella* i *Fusobacterium* spp (20, 24, 29). Takav sastav ne čudi jer odgovara izvornim dentalnim i parodontnim infekcijama koje ih uzrokuju. *Aspergillus* spp. može se pronaći kod sinuitisa odontogene, ali i rinogene etiologije (24). *Haemophilus influenzae* i *Moraxella catarrhalis* nisu prisutni kod odontogenih infekcija sinusa (30).

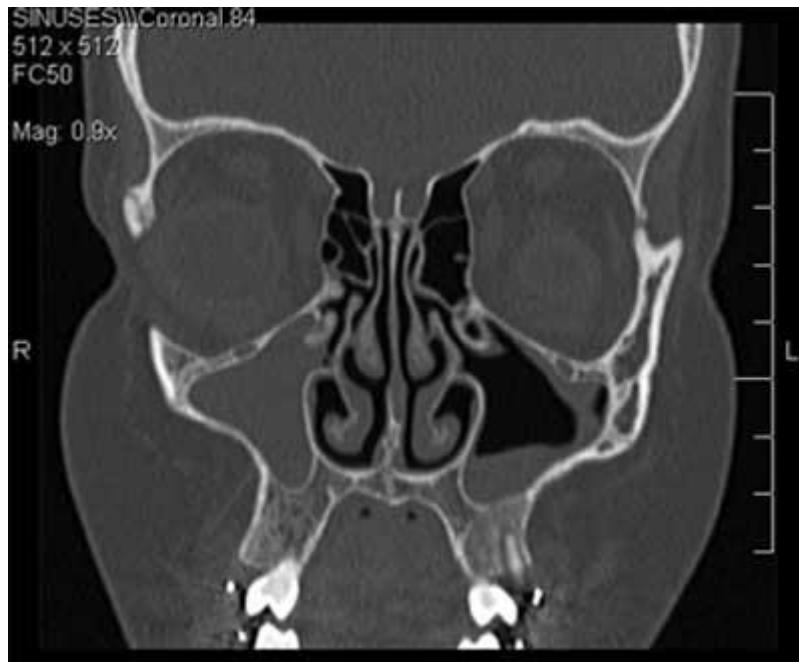Polimikrobne infekcije češće pokazuju rezistenciju na antimikrobne lijekove. Razlog tome je to što polimikrobne agregacije izlučuju raznolike spojeve koji im omogućavaju zaštitu i prehranu što komplicira terapiju i može rezultirati rekurentnim infekcijama (29).

### **3.5. Dijagnostika**

Iznimno je bitno prepoznati odontogeni uzrok koji stoji iza sinuitisa jer bez njegovog uklanjanja terapija će rezultirati neuspjehom (23). Interdisciplinarni pristup ovdje je ključan. Intranazalnim pregledom rinoskopom ili endoskopom unilateralno je vidljiva gnojna rinoreja i edem. Uz klinički pregled jako je važno prikupiti detaljnu stomatološku anamnezu jer su istraživanja pokazala da postoji period latencije između zahvata i javljanja simptoma (20). Za augmentativne zahvate on iznosi 1 godinu, a za postavu implantata i do 4 godine (28). Potrebno je zabilježiti i detaljan stomatološki status (frakture korijena, stanje pulpe, parodonta, postojanje oroantralne fistule) (20, 30). Za potvrdu dijagnoze i daljnju terapiju, potrebna je radiološka obrada pacijenta. Dno maksilarnog sinusa mora biti pomno pregledano kako bi se uočilo postojanje gubitak kosti, dehiscencija, strana tijela ili zadebljanja sluznice. Uz zasjenjenje sinusa, periapikalna prosvjetljenja upućuju na odontogenu etiologiju. Ako je pak vidljiva komunikacija između usne šupljine i sinusa, patogeni prodiru direktno te nema prosvjetljenja uz apeks (24).

CT se smatra zlatnim standardom u dijagnostici odontogenih sinuitisa (Slika 3.). Omogućuje 3D prikaz anatomskih struktura u aksijalnoj, sagitalnoj i koronalnoj ravnini. Prikazuje i kost i meka tkiva u visokoj rezoluciji, bez superponiranja struktura koje bi kliničaru otežalo očitavanje (20, 24). Usprkos tome, pri analizi CT-a često dolazi do previda dentalnog uzroka. Kod 35 % pacijenata koji su imali dentalnu patologiju vidljivu na CT-u, na nalazu joj nije bilo

spomena (31). Ti podaci bi mogli upućivati na smanjenu osviještenost liječnika o prevalenciji odontogenih sinuitisa. Glavni je nedostatak ove dijagnostičke metode doza zračenja koja je viša nego pri ostalim metodama snimanja (20).



Slika 3. Maksilarni sinuitis na koronarnom presjeku CT-a  
(preuzeto s dopuštenjem autora doc.dr.sc. Gorana Gebera)

CBCT (engl. *cone beam computed tomography*) sve je popularnija metoda snimanja u stomatologiji. Omogućava 3D prikaz struktura, ali uz dozu zračenja koja čini tek 10 % zračenja koje bi pacijent primio na konvencionalnom CT-u, a uz to pacijenti ga navode i kao ugodniju metodu (23, 30). CBCT omogućava i detaljniji prikaz gustoće kosti, no nešto slabiji prikaz mekog tkiva. Interes za ovu metodu najveći je u polju kirurgije i implantologije gdje se koristi za procjenu debljine koštanoga zida dna amaksilarnog sinusa (23). Glavni nedostatak mu je visoka cijena. S vremenom se očekuje pad cijene, a tada bi mogao postati dio rutinskoga pregleda koji bi omogućio ranije prepoznavanje bolesti (24). Pri analizi klasičnih rendgenskih periapikalnih snimki, previđeno je više od 60 % parodontalne patologije koja je prepoznata na CBCT-u (32).

Ukoliko, uz kliničku sliku sinuitisa, nalaz pokazuje unilateralno zasjenjenje maksilarnog sinusa, trebalo bi odmah posumnjati na odontogenu etiologiju, iako u 16 – 19 % slučajeva zasjenjenje može biti i bilateralno (24).

U svakodnevnoj stomatološkoj praksi ipak se najčešće koriste panoramska snimka (ortopantomogram) i periapikalne snimke. Takve snimke dvodimenzionalni su prikazi trodimenzionalnih struktura pa je glavni problem njihovo superponiranje. Ortopantomogram može biti korisna dijagnostička metoda za identifikaciju zaostalih korijenova, zubi i stranih tijela u sinusu. Periapikalne snimke mogu se koristiti za analizu pojedinačnih zuba i njihove patologije, dentalne ili parodontne (20, 23).

### **3.6. Terapija**

Uspješna terapija odontogenog sinuitisa podrazumijeva sljedeće; medikamentnu terapiju, stomatološki zahvat i kirurški zahvat na sinusu (22).

#### **3.6.1. Antibiotici**

Antibiotici nisu samostalna terapija, nego se kombiniraju s ostalim zahvatima. Široki spektar uzročnika pokriva se kombinacijom penicilina i inhibitora beta laktamaze, s ili bez metronidazola. Istraživanje je pokazalo da 70 % bakterija izoliranih iz odontogenog sinuitisa reagira na amoksicilin s dodatkom klavulanske kiseline. Također, kombinacija levofloksacina, teikoplanina i vankomicina pokazala se uspješnom (33). Drugim istraživanjima dokazano je da je 50 % patogena odontogenog sinuitisa otporno na klindamicin pa on nije lijek izbora. Za bolesnike s alergijom na penicilin, umjesto amoksicilina, propisuje se doksiciklin (34).

#### **3.6.2. Stomatološki zahvat**

Uklanjanje uzroka sinuitisa neophodno je za sprječavanje recidiva bolesti. Tip zahvata ovisit će o samom uzroku i varira od endodontske terapije, apikotomije ili ekstrakcije zuba uzročnika, do uklanjanja implantata ili korijena iz sinusa te zatvaranja oroantralne fistule (22–24). Nastanak oroantralne fistule moguće je spriječiti adekvatnom terapijom oroantralne komunikacije. Način liječenja ovisit će o veličini komunikacije. Ako je komunikacija manja od 2 mm, ne zahtijeva posebnu terapiju. Alveola se reponira i omogućiti se formiranje krvnoga ugruška. Pacijenta je potrebno upozoriti da izbjegava puhanje na nos, kihanje zatvorenih usta, pijenje na slamku i pušenje jer bi uslijed istih moglo doći do ispadanja ugruška. Kod komunikacija do 6 mm promjera preporučljivo je u alveolu umetnuti spužvastu tvar koja bi olakšala formiranje ugruška i svojim bubrenjem zatvorila komunikaciju te dodati šav. Pacijentu se propisuju dekongestivne kapi te, ako je čovjek sklon upalama sinusa, antibiotik kao prevencija. Kod promjera većeg od 6 mm potrebna je kirurška terapija i takva komunikacija prekriva se režnjem, najčešće vestibularnim (27). Ukoliko je ipak došlo do razvoja fistule,

terapija je kirurška. Prije njenoga zatvaranja potrebno je utvrditi prisutnost, to jest odsutnost upale (26). Akutna infekcija tretira se antibioticima (amoksicilin sa klavulanskom kiselinom), dok kronična upala zahtijeva kiruršku obradu i uklanjanje upalno promijenjene sluznice (FESS ili C-L). Tek se u stanju bez upale pristupa kirurškom zatvaranju fistule, najčešće vestibularnim, ali može i palatinalnim režnjem (35).

Ponekad će stomatološki zahvat biti dovoljan za povlačenje sinuitisa, no češće je potrebna i kirurška terapija sinusa (24).

### **3.6.3. Kirurški zahvat na sinusu**

#### **Caldwell-Luc**

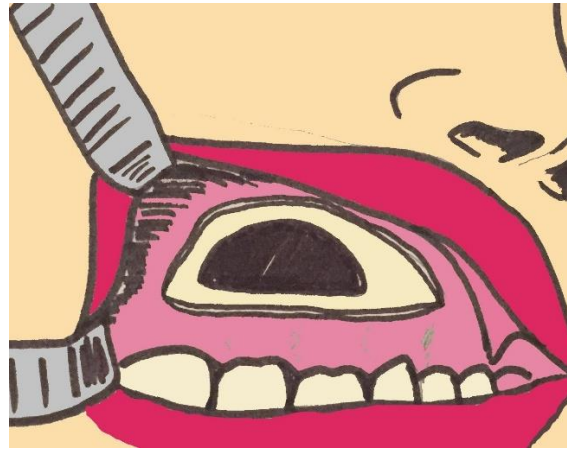Caldwell-Luc tehnika je kojom se maksilarnom sinusu pristupa kroz prednju stijenku maksile, transoralno, kroz koštani prozor na fossi canini (Slika 4.). Rez sluznice kreće iznad očnjaka i proteže se do 1. molara. Odiže se periost i kroz kost se pristupa sinusu, svrdlom, trokarom ili čekićem i dljetom. Sadržaj sinusa uklanja se i promijenjena sluznica u cijelosti se izljušti (19). Naknadno će doći do reepitelizacije, no ta sluznica više neće obavljati svoju prethodnu funkciju (36). Prirodni otvor u srednjem nosnom hodniku dodatno se proširi za poboljšanje drenaže sinusa. Koštani prozor na prednjoj stijenci maksile ostaje, a meko tkivo šiva se slojevito (19). U literaturi se spominju visoke stope komplikacija, što je jedan od razloga da se tehnika danas primjenjuje rjeđe. Tijekom operacije može doći do krvarenja i oštećenja infraorbitalnog živca. Odmah poslije operacije mogu se razviti oteklina, neugoda i bol, krvarenje i porast tjelesne temperature, a posljedice operacije mogu biti i dugotrajne – asimetrija lica, parestezije lica ili zubi, oroantralna fistula, bol u licu, devitalizacija zuba, rekurentni sinuitisi i polipoze. Naknadna protetska opskrba otežana je zbog zahtjevnije koštane rekonstrukcije (23).

Provedene su studije koje su proučavale kako se regenerira mukoza nakon radikalnog uklanjanja Caldwell – Luc tehnikom. Godine 1988. Benninger i suradnici proučavali su regeneraciju sluznice nakon zahvata kod 10 zečeva. Kod 7 je slučajeva nakon 6 - 8 tjedana dokazan razvoj respiratornog cilijarnog epitela. Pošto su zečevi pregledavani postmortem, funkciju sinusa nisu mogli ispitati, no pretpostavili su da ne bi bila jednaka izvornoj jer su na sluznici pronađeni i znakovi upale, granulacije i fibroza (19).

Visoke stope komplikacija, skupa s učinkovitosti kombinacije antibiotika i endoskopske kirurgije, doveli su do znatno rjeđeg izvođenja toga zahvata u liječenju infekcija. Povijesno je značaj C-L-a u terapiji odontogenih sinuitisa bio puno veći, no i danas indikacije postoje – ireverzibilne promjene sluznice, prisutno strano tijelo, tumori i ciste, traume ili gljivične infekcije (18, 19, 36). C-L može se koristiti i za pristup strukturama oko sinusa; dnu orbite za



povećanje njenoga volumena kod bolesnika s Graves oftalmopatijom ili maksilarnoj arteriji kroz stražnju stijenku sinusa u slučaju jake epistakse. Transmaksilarni pristup omogućava resekcije živaca u slučaju neuralgije (ggl. sphenopalatinum i n. maxillaris) ili vazomotornog rinitisa (n. canalis pterygoidei) (19).



Slika 4. Caldwell-Luc - transoralni pristup maksilarnom sinusu

### **Funkcionalna endoskopska kirurgija sinusa**

Funkcionalna endoskopska kirurgija sinusa manje je invazivna alternativa. Danas se češće koristi, a glavna prednost joj je očuvanje mukoze, a time i funkcije sinusa. Operacija se izvodi kroz nosnice, bez rezova i šavova na licu. Koriste se posebni endoskopi koji omogućavaju osvjetljenje i vizualizaciju operativnoga polja na ekranu te specijalno dizajnirani instrumenti za samo izvođenje zahvata. Cilj je ovog zahvata proširiti ušće kroz koje se sinus prirodno drenira u nosnu šupljinu. Uklanjaju se samo manje količine kosti i zadebljane sluznice koji ometaju adekvatnu drenažu. Na taj se način očuva mukocilijarna funkcija sinusa (16,36). Neuspjeh se najčešće javlja ako je došlo do ireverzibilne promjene sluznice, ako je prisutno strano tijelo ili gljivična infekcija te se onda pristupa C-L-u (18). Kada su promjene u mukozi dosegle kritičnu točku, njeno potpuno uklanjanje pokazuje se kao bolja opcija od minimalno invazivne metode. Naknadna regeneracija dovodi do poboljšane histološke slike i fukcije. Iako novonastala sluznica nije idealna, dovodi pacijente u stanje koje je moguće kontrolirati daljnjom medikamentnom terapijom (19).

I endoskopska kirurgija i C-L djelotvorne su metode u kirurškoj terapiji kroničnih sinuitisa. Prednost se daje FESS-u zbog manje invazivnosti, rjeđih komplikacija i manje nelagode pacijenta (23).



Iako su paranazalni sinusi područje interesa otorinolaringologa, zbog svojega anatomskega položaja bliskoga korijenima zuba gornje čeljusti, maksilarni sinusi bitni su i doktorima dentalne medicine. Bolesti zuba, kao i sami stomatološki zahvati, mogu dovesti do povrede mukoperiosta maksilarnoga sinusa, to jest Schneiderove membrane. Reaktivna upala sluznice rezultira mukocilijarnom disfunkcijom koja pogoduje bakterijskoj infekciji i razvoju odontogenoga sinuitisa (20–24).

Simptomi i rinogenoga i odontogenoga sinuitisa mogu biti začepjenost nosa, gnojna rinoreja, oslabljen osjet njuha, produktivni kašalj (pogotovo noću), pritisak i bol u području lica, malaksalost i, ako se infekcija proširila izvan sinusa, vrućica. Simptomi koji bi liječnika mogli upućivati na odontogenu etiologiju jesu neugodan okus ili miris te unilateralnost gnojne rinoreje (22–24). Iako klinička slika odontogenih sinuitisa nije specifična, njihova terapija jest pa je zato važno sa sigurnošću odrediti uzrok. Maksilarna molarna regija svojim je položajem najbliža dnu sinusa pa ne čudi da rezultati istraživanja pokazuju da su najčešći zubi uzročnici prvi molari zbog svojega ranoga pojavljivanja u usnoj šupljini i drugi molari zbog blizine korijena i Schneiderove membrane (22, 25). Istraživanja se slažu da su najčešći uzroci ijtrogenog podrijetla, od kojih je bitno izdvojiti posljedice ekstrakcija u obliku oroantralnih komunikacija i fistula (20, 22, 25). Oroantralna komunikacija direktna je povezanost usne šupljine s maksilarnim sinusom koja nastaje samim vađenjem ili kohleiranjem alveole nakon ekstrakcije (23, 26). Za ispravnu sanaciju primarno je potrebno njeno prepoznavanje i zato se nakon ekstrakcija lateralnih maksilarnih zuba preporuča provoditi Valsalvin test. Pacijent otvorenih usta ispuhuje zrak kroz nos koji je začepjen prstima (26, 27). Ukoliko se čuje strujanje zraka ili se vide mjehurići zraka u krvavoj alveoli, test je pozitivan i komunikacija je prisutna. Terapija takvoga stanja usmjerena je na stvaranje uvjeta povoljnih za opstanak ugruška i cijeljenje (23, 26, 27). Ukoliko se ne prepozna i ispravno ne sanira, doći će do formacije oroantralne fistule – epiteliziranog kanalića koji sinus trajno izlaže mikroflori usne šupljine. Pacijent će se žaliti na neugodan zadah, a pri pijenju osjećat će dio tekućine u nosu ili će tekućina istjecati kroz nosnicu zahvaćene strane (23).

Pravilna dijagnostika odontogenog sinuitisa podrazumijeva interdisciplinarni pristup otorinolaringologa, doktora dentalne medicine i radiologa. Iscrpna anamneza, općemedicinska i stomatološka, nadopunjava se intranazalnim i intraoralnim pregledom te radiološkom dijagnostikom (20, 30). CT se smatra zlatnim standardom jer omogućava trodimenzionalni prikaz struktura bez njihovog superponiranja (20, 24). Usprkos tome, pri analizi CT-a dentalni uzrok često se previdi, što govori o smanjenoj osviještenosti liječnika o prevalenciji

odontogenih sinuitisa (31). CBCT sve je popularnija metoda u oralnoj kirurgiji i implantologiji jer omogućava trodimenzionalni prikaz struktura uz dozu zračenja koja iznosi 10 % doze snimanja konvencionalnim CT-om (23, 30). Njegov najveći nedostatak visoka je cijena. Ortopani i periapikalne snimke dvodimenzionalni su prikazi koji su jeftiniji i rutinski se koriste u stomatološkoj praksi, ali pokazuju znatno nižu uspješnost u prepoznavanju odontogene etiologije sinuitisa (20, 23).

Nakon definiranog uzroka slijedi terapija odontogenog sinuitisa koja se sastoji od antibiotika, stomatološkoga zahvata i kirurškoga zahvata na sinusu (22). Najuspješnijom se pokazala kombinacija amoksicilina s metronidazolom. Kod alergije na penicilin, daje se doksiciklin. Može se propisati i kombinacija levofloksacina, teikoplanina i vankomicina (33). Stomatološki zahvat neophodan je za uspjeh terapije, a ovisit će o samom uzroku bolesti – endodontsko liječenje, apikotomija, ekstrakcija, zatvaranje oroantralne fistule ili uklanjanje implantata (22–24). Ponekad je sam zahvat dovoljan za povlačenje bolesti, no češće je potrebna i kirurška terapija sinusa (24). Danas se prednost daje FESS-u, minimalno invazivnom zahvatu kojim se kroz nosnice pristupa proširivanju prirodnoga ušća sinusa uklanjanjem manje količine kosti i zadebljane sluznice. Mukocilijarna funkcija sinusa je očuvana, a drenaža olakšana (16, 36). Ukoliko FESS nije dovoljan za izlječenje, izvodi se C-L, zahvat kojim se sinusu pristupa transoralno kroz koštani prozor na prednjoj stijenci maksile. Sadržaj sinusa uklanja se i sluznica se u cijelosti izljušti (19). Zbog invazivnoga pristupa, komplikacije su česte (23). Endoskopska kirurgija u kombinaciji s antibioticima pokazala se uspješnom uz niže stope komplikacija što je razlog da se danas češće upotrebljava u terapiji sinuitisa (23). Indikacije za C-L ipak postoje; prisutno veće strano tijelo u sinusu, traume, tumori i ciste, gljivične infekcije sinusa te pristup strukturama oko sinusa (18, 19, 36).



U svakodnevnoj praksi, učestalost sinuitisa odontogene etiologije daleko je od zanemarive i baš iz tog razloga bi se u fazi dijagnostike trebalo pridavati više pažnje toj mogućnosti. Iako simptomi nisu različiti od onih rinogenog sinuitisa, patofiziologija, mikrobiologija i terapija jesu. Upravo zbog toga bitno je temeljito ispitati anamnezu, provesti klinički pregled, uzeti stomatološki status te uputiti pacijenta na radiološko snimanje. Multidisciplinarni pristup u ovom je slučaju jedini ispravan. Bez suradnje otorinolaringologa, doktora dentalne medicine i radiologa, dijagnoza nije potpuna. Tek nakon potvrđenog odontogenog uzroka sinuitisa može započeti primjerena terapija. Ona se sastoji od antibiotika, stomatološkoga zahvata te kirurškoga zahvata na sinusu - 3 koraka bez kojih izlječenje nije izgledno.

## **6. LITERATURA**

1. Jalšovec D. Sustavna i topografska anatomija čovjeka. Zagreb: Školska knjiga; 2005.
2. Encyclopaedia Britannica [Internet]. Chicago (IL): Britannica Group; c2020 [pristupljeno 16. 3. 2020.]. Dostupno na <https://www.britannica.com/science/sinus>.
3. Paranasal Sinuses [Internet]. The Respiratory System; c2020 [pristupljeno 16. 3. 2020.]. Dostupno na <https://www.therespiratorysystem.com/paranasal-sinuses/>.
4. Jones O. The Paranasal Sinuses [Internet]. England: TeachMe; c2020 [pristupljeno 17. 3. 2020.]. Dostupno na <https://teachmeanatomy.info/head/organs/the-nose/paranasal-sinuses/>.
5. Elsabaa H. M. Development and Growth of the Maxilla. Mansoura: Oral Biology; 2013.
6. Maxillary sinus [Internet]. San Francisco: Healthline Media a Red Ventures Company; c2005-2020 [pristupljeno 17. 3. 2020.]. Dostupno na <https://www.healthline.com/human-body-maps/maxillary-sinus#1>.
7. Bhushan B, Rychlik K, Schroeder JW. Development of the maxillary sinus in infants and children. *Int J Pediatr Otorhinolaryngol.* 2016; 91:146-151.
8. Fujioka M, Young LW. The Sphenoidal Sinuses: Radiographic Patterns of Normal Development and Abnormal Findings in Infants and Children. *Radiology.* 1978;129(1):133-136.
9. Bell D J, Gaillard F et al. Frontal Sinus [Internet]. Radiopaedia; c2005-2020 [pristupljeno 14. 3. 2020.]. Dostupno na <https://radiopaedia.org/articles/frontal-sinus>.
10. Szilvássy J. Zur Entwicklung der Stirnhöhlen (Development of the frontal sinuses). *Anthropol Anz.* 1981;39(2):138-149.
11. Wahba M. Frontal Sinus Aplasia [Internet]. Radiopaedia; c2005-2020 [pristupljeno 14. 3. 2020.]. Dostupno na <https://radiopaedia.org/cases/frontal-sinus-aplasia-2>.
12. Sinusitis. MSD Priručnik dijagnostike i terapije [Internet]. Split: Placebo; c2014 [pristupljeno 18. 3. 2020.]. Dostupno na <http://msd-prirucnici.placebo.hr/msd-prirucnik/bolesti-uha-grla-nosa-i-zubi/bolesti-nosa-i-paranazalnih-sinusa/sinusitis>.
13. Fried M P. Sinusitis [Internet]. Kenilworth: Merck Sharp & Dohme Corp; c2020 [pristupljeno 18. 3. 2020.] Dostupno na <https://www.msdmanuals.com/home/ear,-nose,-and-throat-disorders/nose-and-sinus-disorders/sinusitis>.



14. Turfe Z, Ahmad A, Peterson EI, Craig JR. Odontogenic sinusitis is a common cause of unilateral sinus disease with maxillary sinus opacification. *Int Forum Allergy Rhinol.* 2019;00:1-6.
15. Functional Endoscopic Sinus Surgery [Internet]. Houston: The University of Texas Health Science Center at Houston (UTHealth); c2008-2020 [pristupljeno 17. 6. 2020.]. Dostupno na [https://med.uth.edu/orl/2012/09/07/functional-endoscopic-sinus-surgery/?fbclid=IwAR3e8yj2jH2B0DHR2DAh6-7E7prwSrwtgujva4xG5uRye6-T9T\\_COFUwq4s](https://med.uth.edu/orl/2012/09/07/functional-endoscopic-sinus-surgery/?fbclid=IwAR3e8yj2jH2B0DHR2DAh6-7E7prwSrwtgujva4xG5uRye6-T9T_COFUwq4s).
16. Functional Endoscopic Sinus Surgery [Internet]. Chapel Hill: UNC School of Medicine; c2020 [pristupljeno 19. 3. 2020.] Dostupno na <https://www.med.unc.edu/ent/patient-care/clinical-services/sinus-and-allergy-1/functional-endoscopic-sinus-surgery/>.
17. McGarry G. About Functional Endoscopic Sinus Surgery (FESS) [Internet]. London: ENT UK; c2015 [pristupljeno 19. 3. 2020.]. Dostupno na [https://www.entuk.org/sites/default/files/files/2015-2018%20About%20Functional%20Endoscopic%20Sinus%20Surgery%206pp%20DL%20\(09007\).pdf](https://www.entuk.org/sites/default/files/files/2015-2018%20About%20Functional%20Endoscopic%20Sinus%20Surgery%206pp%20DL%20(09007).pdf).
18. Barzilai G, Greenberg E, Uri N. Indications for the Caldwell-Luc approach in the endoscopic era. *Otolaryngol Head Neck Surg.* 2005;132(2):219-220.
19. Matheny KE, Duncavage JA. Contemporary indications for the Caldwell-Luc procedure. *Curr Opin Otolaryngol Head Neck Surg.* 2003;11(1):23-26.
20. Little RE, Long CM, Loehrl TA, Poetker DM. Odontogenic sinusitis: A review of the current literature. *Laryngoscope Investig Otolaryngol.* 2018;3(2):110-114.
21. Taschieri S, Torretta S, Corbella S, et al. Pathophysiology of sinusitis of odontogenic origin. *J Investig Clin Dent.* 2017;8(2):10.
22. Lee KC, Lee SJ. Clinical Features and Treatments of Odontogenic Sinusitis. *Yonsei Med J.* 2010;51(6):932-937.
23. Simuntis R, Kubilius R, Vaitkus S. Odontogenic maxillary sinusitis: A review. *Stomatologija.* 2014;16(2):39-43.

24. Workman AD, Granquist EJ, Adappa ND. Odontogenic sinusitis: developments in diagnosis, microbiology, and treatment. *Curr Opin Otolaryngol Head Neck Surg.* 2018;26(1):27-33.
25. Arias-Irimia O, Barona-Dorado C, Santos-Marino JA, Martinez-Rodriguez N, Martinez-Gonzalez JM. Meta-analysis of the etiology of odontogenic maxillary sinusitis. *Med Oral Patol Oral Cir Bucal.* 2010;15:70–73.
26. Čabov T. *Oralnokirurški priručnik.* Zagreb: Medicinska naklada; 2009.
27. John O, Kobler P. Oroantralna komunikacija. *Sonda.* 2004;6:56-57.
28. Troeltzsch M, Pache C, Troeltzsch M, et al. Etiology and clinical characteristics of symptomatic unilateral maxillary sinusitis: A review of 174 cases. *J Craniomaxillofac Surg.* 2015;43:1522–1529.
29. Grygorov S, Poberezhnik G, Grygorova A. Actual issues of odontogenic maxillary sinusitis (Review). *Georgian Med News.* 2018;(276):46-50.
30. Vidal F, Coutinho TM, Carvalho Ferreira D, Souza RC, Gonçalves LS. Odontogenic sinusitis: a comprehensive review. *Acta Odontol Scand.* 2017;75(8):623-633.
31. Wang KL, Nichols BG, Poetker DM, et al. Odontogenic sinusitis: a case series studying diagnosis and management. *Int Forum Allergy Rhinol.* 2015;5:597-601.
32. Shahbazian M, Vandewoude C, Wyatt J, Jacobs R. Comparative assessment of periapical radiography and CBCT imaging for radiodiagnostics in posterior maxilla. *Clin Oral Investig.* 2014;18(1):293-300.
33. Saibene AM, Vassena C, Pipolo C, et al. Odontogenic and rhinogenic chronic sinusitis: a modern microbiological comparison. *Int Forum Allergy Rhinol.* 2016;6:41– 45.
34. Zirk M, Dreiseidler T, Pohl M, et al. Odontogenic sinusitis maxillaris: a retrospective study of 121 cases with surgical intervention. *J Craniomaxillofac Surg.* 2017;45:520-525.
35. Kwon MS, Lee BS, Choi BJ, Lee JW, Ohe JY, Jung JH, et al. Closure of oroantral fistula: a review of local flap techniques. *J Korean Assoc Oral Maxillofac Surg.* 2020;46:58-65.
36. Aukštakalnis R, Simonavičiūtė R, Simuntis R. Treatment options for odontogenic maxillary sinusitis: a review. *Stomatologija.* 2018;20(1):22-26.

## **7. ŽIVOTOPIS**

Eva Rožman rođena je 18. prosinca 1995. godine u Zagrebu. Nakon osnovne škole Julija Klovića upisuje II. gimnaziju, a 2014. godine upisuje Stomatološki fakultet Sveučilišta u Zagrebu.

Trostruka je dobitnica Stipendije za izvrsnost Sveučilišta u Zagrebu.