

Augmentacija keratinizirane mukoze oko dentalnih implantata u donjoj čeljusti kod pacijenta koji boluje od dijabetesa tipa 2 - prikaz slučaja

Andrić, Dragan

Professional thesis / Završni specijalistički

2021

Degree Grantor / Ustanova koja je dodijelila akademski / stručni stupanj: **University of Zagreb, School of Dental Medicine / Sveučilište u Zagrebu, Stomatološki fakultet**

Permanent link / Trajna poveznica: <https://um.nsk.hr/um:nbn:hr:127:241506>

Rights / Prava: [Attribution-NonCommercial 4.0 International](#)/[Imenovanje-Nekomercijalno 4.0 međunarodna](#)

Download date / Datum preuzimanja: **2024-09-19**



Repository / Repozitorij:

[University of Zagreb School of Dental Medicine Repository](#)





Sveučilište u Zagrebu

Stomatološki fakultet

Dragan Andrić

**AUGMENTACIJA KERATINIZIRANE
MUKOZE OKO DENTALNIH IMPLANTATA U
DONJOJ ČELJUSTI KOD PACIJENTA KOJI
BOLUJE OD DIJABETESA TIPA 2 -
PRIKAZ SLUČAJA**

POSLIJEDIPLOMSKI SPECIJALISTIČKI RAD

Zagreb, 2021.

Rad je ostvaren u: Stomatološki fakultet u Zagrebu, Zavod za parodontologiju

Naziv poslijediplomskog specijalističkog studija: Dentalna implantologija

Mentor rada: doc. dr. sc. Domagoj Vražić

Zavod za parodontologiju Stomatološkog fakulteta Sveučilišta u Zagrebu

Lektor hrvatskog jezika: Magdalena Zidrum, prof. hrvatskog jezika i književnosti.

Lektor engleskog jezika: Mirna Brunčić, prof. engleskog jezika i književnosti.

Sastav Povjerenstva za ocjenu poslijediplomskog specijalističkog rada:

1. _____

2. _____

3. _____

Sastav Povjerenstva za obranu poslijediplomskog specijalističkog rada:

1. _____

2. _____

3. _____

4. _____

5. _____

Datum obrane rada: _____

Rad sadrži: 34 stranice,

12 slika,

1 CD.

Rad je vlastito autorsko djelo, koje je u potpunosti samostalno napisano uz naznaku izvora drugih autora i dokumenata korištenih u radu. Osim ako nije drugačije navedeno, sve ilustracije (tablice, slike i dr.) u radu izvorni su doprinos autora poslijediplomskog specijalističkog rada. Autor je odgovoran za prikupljanje dopuštenja za korištenje ilustracija koje nisu njegov izvorni doprinos, kao i za sve eventualne posljedice koje mogu nastati zbog nedopuštenog preuzimanja ilustracija, odnosno propusta u navođenju njihovog podrijetla.

Zahvala

Zahvaljujem svojim roditeljima i obitelji na podršci u vlastitim životnim odlukama i projektima.

Posebnu zahvalu upućujem doc. dr. sc. Domagoju Vražiću i kolegama dr. Kenanu Zaimoviću te dr. Zdenku Paviću.

Ovaj rad i diplomu posvećujem svojoj obitelji.

Sažetak

AUGMENTACIJA KERATINIZIRANE MUKOZE OKO DENTALNIH IMPLANTATA U DONJOJ ČELJUSTI KOD PACIJENTA KOJI BOLUJE OD DIJABETESA TIP 2 – PRIKAZ SLUČAJA

Upalni procesi u tkivima oko implantata definiraju se kao periimplantatne bolesti, koje se mogu podijeliti na periimplantatni mukozitis i periimplantitis. Kliničke karakteristike periimplantatnog mukozitisa odgovaraju onima gingivitisa, uključuju simptome krvarenja i oticanja, dok se za dijagnosticiranje periimplantitisa pored navedenih simptoma, mora potvrditi i resorpcija kosti rendgenskom snimkom. Postoje sistemski i lokalni čimbenici nastanka periimplantatnih bolesti. Prilikom tretmana pacijenata s dijabetes melitusom važno je preoperativno ispitati čimbenike rizika, kontrolu hiperglikemije, razinu oralne higijene, širinu i debljinu keratinizirane periimplantatne mukoze, čime se mogu spriječiti određena stanja koja mogu ugroziti dentalni implantat.

Pacijent, 57 godina, nepušač, boluje od dijabetes melitusa tipa 2 koji je pod internističkom kontrolom, dolazi na redovitu implantološku kontrolu nakon 6 mjeseci te se uočava promjena pričvrstne gingive oko implantata na poziciji zuba 43 i 33. Kliničkim pregledom uočeni su upalni znakovi, kao što je crvenilo, otekline i krvarenje pri sondiranju. Navedeni simptomi upućuju na dijagnozu periimplantatnog mukozitisa, odnosno periimplantitisa u slučaju implantata na poziciji 33 uz rendgenski nalaz koštanog gubitka. Nedostatak dovoljnog volumena keratinizirane periimplantatne mukoze dovodi do lakšeg nakupljanja bakterija te brže nastaju upalne promjene zbog otežanog provođenja ispravne oralne higijene.

Pristupilo se terapiji periimplantatnih bolesti prema CIST protokolu kako bi se pacijenta pripremilo za operativni zahvat slobodnim gingivalnim transplantatom s ciljem povećanja širina keratinizirane periimplantatne mukoze. Nakon cijeljenja očekuje se povećanje volumena keratinizirane gingive oko implantata i sprečavanje nastanka upalnih procesa uz odgovarajuću oralnu higijenu.

Ključne riječi: periimplantatni mukozitis; periimplantitis; diabetes melitus; slobodni gingivalni transplantat

Summary

AUGMENTATION OF KERATINIZED PERIIMPLANT MUCOSA IN THE LOWER JAW IN A PATIENT WITH TYPE 2 DIABETES - A CASE REPORT

Inflammatory processes in the tissues around the implant are defined as peri-implant diseases, which can be divided into peri-implant mucositis and peri-implantitis. The clinical features of peri-implant mucositis correspond to those of gingivitis, including symptoms of bleeding and swelling, while for the diagnosis of peri-implantitis, in addition to the listed symptoms, bone resorption must be confirmed by X-ray. There are systemic and local factors for the development of peri-implant disease. When treating patients with diabetes mellitus, it is important to assess the patient's preoperative risk factors, control of hyperglycemia, level of oral hygiene, and width and thickness of the keratinized peri-implant mucosa, which can prevent the conditions that may jeopardize the dental implant.

The patient, 57 years old woman, non - smoker, suffering from type 2 diabetes mellitus under internal control, came for regular implant examination after 6 months, and changes in the attached gingiva around the implant at the position of teeth 43 and 33 were noticed. Clinical examination revealed inflammatory signs of redness, swelling, and bleeding on probing. The observed symptoms are characteristic for the diagnosis of peri-implant mucositis or peri-implantitis in the case of implants at position 33 with X-ray finding of bone loss. The lack of a sufficient volume of keratinized peri-implant mucosa leads to easier accumulation of bacteria and inflammatory changes due to the difficulty of proper oral hygiene.

Peri-implant disease therapy was approached according to the CIST protocol to prepare the patient for the free gingival graft surgery to increase the width of the keratinized peri-implant mucosa. After healing, an increase in the volume of keratinized gingiva around the implant is expected, thus preventing the occurrence of inflammatory processes with proper oral hygiene.

Keywords: peri-implant mucositis, peri-implantitis, diabetes mellitus, free gingival graft

Sadržaj

1. UVOD.....	1
2. PRIKAZ SLUČAJA.....	3
2.1. Periimplantatne bolesti	4
2.2. Čimbenici rizika za nastanak periimplantatnih bolesti.....	4
2.3. Nedostatak keratinizirane periimplantatne mukoze.....	5
2.4. Dijabetes melitus i cijeljenje mekih i tvrdih tkiva.....	7
2.5. Slobodni gingivalni transplantat – tehnika.....	8
2.6. Nekirurška terapija u prikazu slučaja.....	9
2.7. Kirurška terapija u prikazu slučaja.....	14
3. RASPRAVA.....	23
4. ZAKLJUČAK.....	27
5. LITERATURA.....	29
6. ŽIVOTOPIS.....	33

Popis skraćenica

KM – keratinizirana mukoza

SGT - slobodni gingivalni transplatat

DM - dijabetes melitus

PI - periimplantitis

PG – pričvrсна gingiva

PIM – periimplantatna mukoza

CIST -kumulativna interseptivna potporna terapija

1. UVOD

Suvremena stomatologija svakim se danom sve više oslanja na dentalne implantate kao sredstvo retiniranja protetskih nadomjestaka. Povećanjem broja ugrađenih implantata otvaraju se mogućnosti pojave određenih komplikacija. One se mogu pojaviti u raznim fazama implantološke terapije, kako kirurške tako i protetske. Najzastupljenija je kasna komplikacija, periimplantitis (PI) koja na kraju može dovesti do gubitka implantata. Postoje razni čimbenici rizika (lokalni i sustavni) koji mogu, pojedinačno ili u kombinaciji, dovesti do pojave periimplantatnih bolesti te ugroziti implantoprotetsku terapiju.

Pacijent, čije je slučaj prikazan, imao je izražena dva čimbenika rizika: smanjenu širinu keratinizirane mukoze (KM) kao lokalni čimbenik te *diabetes mellitus* (DM) kao sustavni čimbenik. Djelovanjem različitih čimbenika rizika došlo je do pojave PI-ja oko postavljenih implantata što je zahtijevalo kirurški tretman.

Jedna je od najbitnijih lokalnih karakteristika periimplantatne mukoze (PIM) širina keratinizirane mukoze. KM se definira kao mukoza od marginalnog ruba do mukogingivalne granice. Širina KM-a oko implantata povezuje se s povećanim nakupljanjem plaka, gingivalnom recesijom, većim dubinama sondiranja, dok postoje studije koje prethodno navedene tvrdnje, demantiraju. DM tip 2 kompleksno je, kronično, sustavno oboljenje metabolizma ugljikohidrata, koji ima utjecaj na kvalitetu života, a time može utjecati na implantološku terapiju posebno kod nekontroliranog DM-a. Hiperglikemija može biti potencijalno bitan faktor u razvoju bioloških komplikacija oko implantata. Povećano krvarenje pri sondiranju, dubina sondiranja, gubitak marginalne kosti, odlaganje završetka osteointegracije, česte su karakteristike kod pacijenata sa DM-om ukoliko se usporede sa zdravim pacijentima. Time se ukazuje na veći rizik pojave PI-ja kod pacijenata oboljelih od DM-a, posebno kod onih sa loše kontroliranim oblikom (1, 2).

Svrha je ovog rada prikazati kliničku situaciju nepostojanja dovoljne širine keratinizirane periimplantatne mukoze te jedan od načina kirurškog zbrinjavanja pacijenta koji ima otežano cijeljenje s obzirom da boluje od dijabetes melitusa tipa 2.

2. PRIKAZ SLUČAJA

2.1. Periimplantatne bolesti

Upalni procesi u tkivima oko implantata definiraju se kao periimplantatne bolesti i dijele se na periimplantatni mukozitis i periimplantitis.

Kliničke karakteristike periimplantatnog mukozitisa odgovaraju onima gingivitisa, uključuju simptome krvarenja i oticanja. Krvarenje pri sondiranju predstavlja diskriminirajući čimbenik periimplantatnog mukozitisa (3). Krvarenje i oticanje indikatori su koji se javljaju, dominantno uzrokovani, akumuliranjem plaka u periimplantatnom prostoru. Akumulacijom plaka dužom od 3 mjeseca dolazi do progrediranja lezije apikalno, što dovodi do gubitka periimplantatne kosti te nastanka periimplantitisa, za razliku od gingive gdje lezije ne progrediraju apikalno tako brzo.

PI predstavlja kliničko stanje koje uključuje prisutnost upalne lezije u periimplantatnoj mukozi i gubitak periimplantatne kosti. Dijagnosticiranje se postiže otkrivanjem krvarenja pri sondiranju i gubitka kosti na rendgenskim snimkama. Inicijalno se zahvaća samo krestalni dio kosti pa implantat može biti stabilan određeno vrijeme bez obzira na prisustvo PI-ja, tako da pomičnost ne predstavlja ključni simptom. Rendgenski se primjećuje oštećenje kosti različitog oblika, najčešće u obliku kratera, ali se nerijetko pojavljuje u obliku vertikalne ili horizontalne resorpcije (4).

2.2. Čimbenici rizika za nastanak periimplantatnih bolesti

Čimbenici rizika za nastanak periimplantatnih bolesti mogu se podijeliti u dvije kategorije, lokalni i sustavni.

Lokalni čimbenici rizika su:

- loša oralna higijena
- strano tijelo – zaostali cement kod radova na cementiranju
- nesanirani susjedni zubi parodontološki i endodontski
- stanje mekog tkiva
- dubina periimplantatnog džepa

- hrapavost transmukoznog dijela
- spoj implantat suprastruktura – neadekvatno nalijeganje bataljka na implantat.

Sustavni čimbenici su:

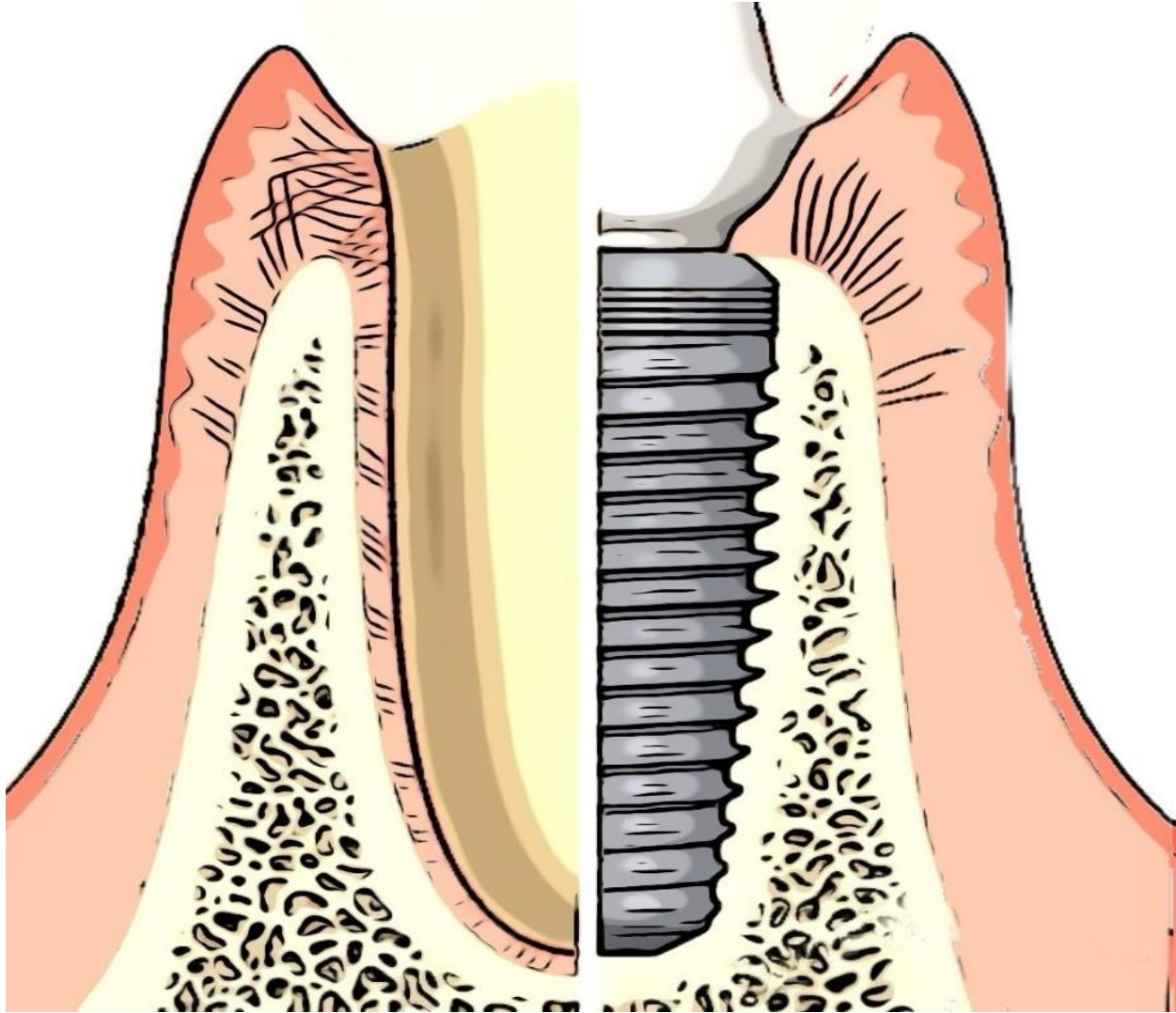
- parodontološka anamneza – gubitak zuba zbog parodontitisa
- genetika – povećana proizvodnja inflamatornih citokina
- stečeni čimbenici - stres, pušenje, alkohol
- sustavne bolesti – slabo kontrolirani dijabetes melitus (preko 8 mmol/l) (1, 5).

2.3. Nedostatak keratinizirane periimplantatne mukoze

Nakon ugradnje implantata mukoza se u periimplantatnom području prilagođava funkcionalnim zahtjevima te postaje PIM. Cijeljenjem mukoperiostalnih režnjeva oko implantata formira se transmukozalni pričvrstak. On služi kao brtva koja sprečava prodor agensa iz usne šupljine do kosti, što je najvažnija uloga PIM-a.

Gingiva i PIM imaju nekoliko zajednički histoloških i kliničkih karakteristika, ali i važnih razlika. Obje klinički imaju ružičastu boju i čvrstu konzistenciju. Na rendgenskim snimkama zuba vrh alveolarne kosti nalazi se 1mm apikalno od caklinsko-cementne granice, a kod implantata on je smješten u blizini spoja nadogradnje i implantata. Histološkim pregledom gingive i PIM-a, epitel gingive dobro je keratiniziran i neprekidan s glatkim spojnim epitelom koji gleda ka kruni zuba i završava na caklinsko-cementnoj granici. Supraalveolarno vezivo visoko je 1 mm, a parodontalni ligament širok je 0,2 - 0,3 mm. Glavna vlakna šire se od cementa korijena u meka i tvrda tkiva marginalnog parodonta. Vanjska je površina PIM-a, također prekrivena dobro keratiniziranim epitelom koji se u perifernom kraju spaja s epitelom okrenutog prema nadogradnji. Debljine je nekoliko slojeva; završava otprilike 2 mm apikalno od ruba mekog tkiva i 1 - 1,5 mm od ruba kosti. Kolagena vlakna polaze od periosta na koštanom grebenu te se šire prema rubu mekog tkiva paralelno s površinom nadogradnje. Važno je histološko opažanje tijekom kojeg se vidi da epitel za vrijeme cijeljenja, nakon postavljanja

nadogradnje, redovito završava na određenoj udaljenosti od kosti. Postupak cijeljenja počinje u apikalnom dijelu nadogradnje gdje mora doći do interakcije između vezivnog tkiva i titanijev-dioksidnog sloja implantata. Ovo područje ne smatra se ranom pa ne zahtijeva epitelni pokrov (Slika 1) (6).



Slika 1. Shematski prikaz poprečnog presjeka koronarnog dijela implantata (desno) i prirodnog zuba (lijevo).

Uspoređujući meka tkiva oko zuba i implantata, zaključujemo da je spojni epitel dug oko 2 mm, a područja supraalveolarnog veziva visoka 1 – 1,5 mm. Oba su epitela za površinu zuba, odnosno implantata pričvršćena hemidezmozomima. Najvažnija se pričvršna vlakna sidre u cementu korijena, međutim, ekvivalentna vlakna kod implantata usmjerena su paralelno i ne uspijevaju se pričvrstiti za metal. Pričvrstak mekog tkiva oko implantata nastaje nekoliko tjedana nakon kirurškog zahvata (7).

Mnoga znanstvena istraživanja dokazuju da je veća frekvencija recesija oko implantata sa užom zonom KM-a slična kao u prikazanom slučaju u nastavku, ali istovremeno ima malo utjecaja na periimplantatne džepove. Određena širina KM-a nije potrebna za jednako održavanje periimplantatne mukoze (8).

2.4. Dijabetes melitus i cijeljenje mekih i tvrdih tkiva

Porastom broja postavljenih implantata javljaju se interakcije implantata s povećim brojem sustavnih bolesti, kao što je DM. Nekomolirani DM predstavlja relativnu kontraindikaciju za ugradnju implantata. Povećano krvarenje pri sondiranju, dubina sondiranja, gubitak marginalne kosti, odlaganje završetka osteointegracije, česte su karakteristike kod pacijenata sa DM-om ako se usporede sa zdravim pacijentima. Negativan utjecaj hiperglikemije nije samo vezan za formiranje kosti, nego i za snagu osteointegracije te cijeljenje frakture kosti što utječe na uspjeh implantološke terapije. Povećan rizik od periimplantatnih bolesti kod slabo kontroliranog dijabetesa predstavlja jedan od ključnih preoperativnih rizika. Gubitak marginalne kosti čimbenik je koji određuje uspjeh implantološke terapije, a obično se javlja kao popratna pojava krvarenja pri sondiranju te povećane dubine sondiranja. Kod pacijenata s DM-om češće se mogu naći ove promjene, posebno krvarenje i inflamacija mukoze, koji se javljaju kao reaktanti povećanog sondiranja i periimplantitisa. Najveći rizik postoji kod dijabetoloških pacijenata s neadekvatnom oralnom higijenom. Analizirajući veliki broj studija na još većem broju implantata, postavljenih kod pacijenata sa DM-om, ispitan je utjecaj hiperglikemije na preživljavanje implantata, uspjeh implantološke terapije, kao i pojavu PI-ja. Preživljavanje i uspjeh implantološke terapije kod pacijenata sa DM-om statistički su nešto manji, nego kod

zdrave populacije. Pokazalo se kako postavljanje implantata kod takvih pacijenata, nema veliki rizik od neuspjeha terapije. Međutim, utjecaj DM-a na učestalost pojave PI-ja može se dovesti u vezu sa DM-om jer je statistički primjetno veća uspoređujući je sa zdravom populacijom. Pojedine studije navode da se PI javlja i do 50 % češće kod dijabetičara u odnosu na zdravu populaciju. Periimplantatni mukozitis ne može se povezati samo sa DM-om, iako je početna faza PI-ja (9, 10).

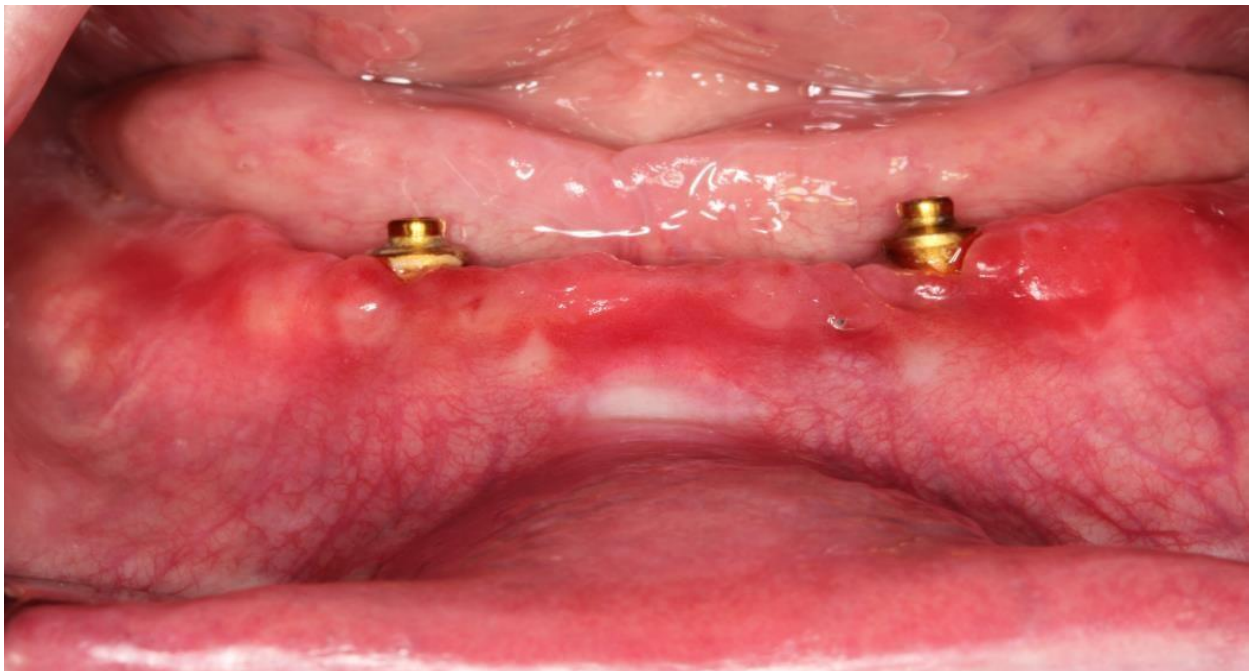
2.5. Tehnika slobodnog gingivalnog transplantata

SGT se obično primjenjuje u slučajevima kada nema odgovarajućeg mjesta za uzimanje peteljkastog transplantata, može biti epiteliziranog ili deepiteliziranog vezivnog tkiva.

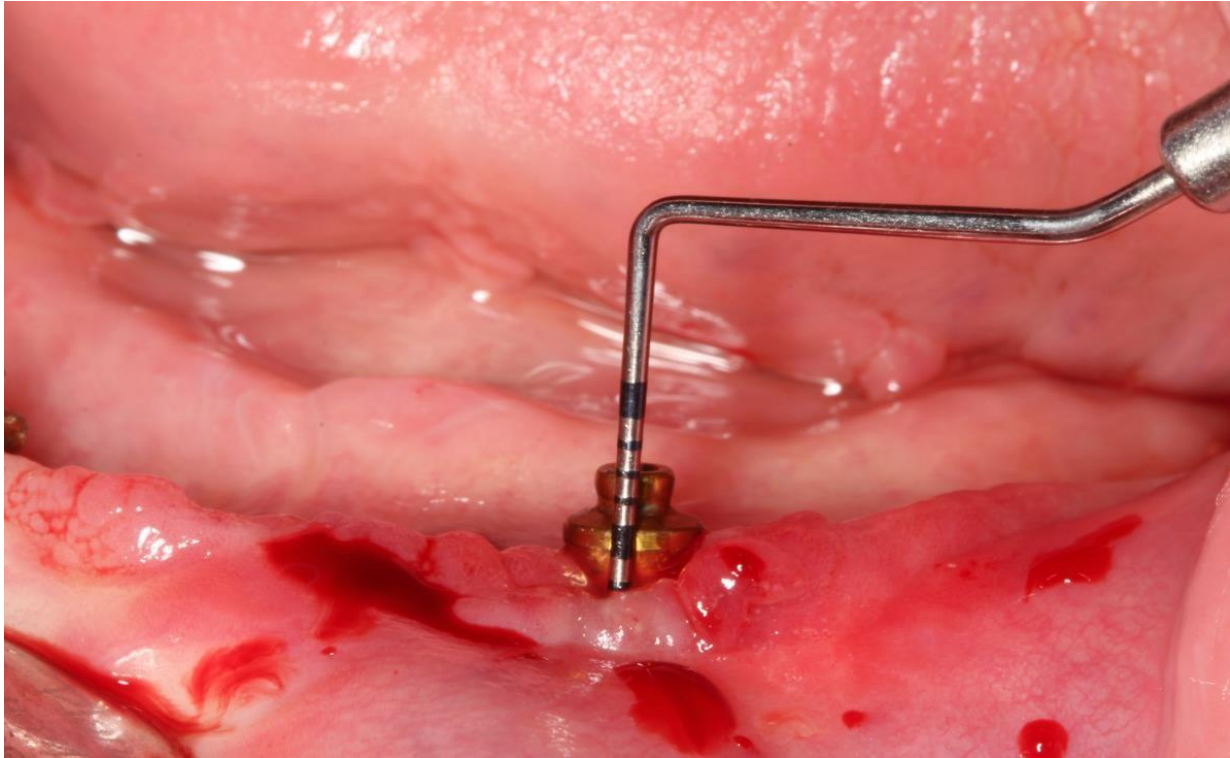
Prije kirurškog postupka potrebno je pacijenta provesti kroz inicijalnu parodontološku terapiju kako bi se uklonili svi patogeni s područja ležišta budućeg transplantata. Prvi je kirurški korak priprema ležišta širine 3 – 4 mm. Prva incizija ograničava ležište u razini mukogingivalnog spojišta, nakon čega se naprave dvije vertikalne incizije koje sežu od razine prve incizije do 4 – 5 mm apikalno, zatim se dvije vertikalne incizije spajaju jednom horizontalnom incizijom. Time se omogućava uklanjanje epitela i vanjskog dijela veziva u ograničenom području, od intrasulkularne incizije prema apikalnoj. Kako bi se osigurala pravilna veličina i oblik transplantata, potrebno je napraviti model od folije. Ona se prenosi na donorsko mjesto te se ocrta plitkim rezom, nakon čega se uzima SGT debljine 2 - 3 mm, u koji je poželjno odmah postaviti šavove. SGT se imedijatno prenosi na preparirano ležište i učvršćuje šavovima za periost susjedne pričvrstne gingive. Potreban je dovoljan broj šavova za odgovarajuću fiksaciju, kao i pritisak kako bi se uklonila krv između transplantata i ležišta. Rana donorskog mjesta šiva se i štiti parodontalnim zavojem, uz mogućnost zaštite akrilatnom pločom. Pacijentu se daju upute za održavanje operiranog područja. Šavovi i zavoj uklanjaju se nakon 2 do 3 tjedna (1).

2.6. Nekirurška terapija u prikazu slučaja

Pacijent u dobi od 57 godina, nepušač, boluje od DM-a tipa 2, koji je pod internističkom kontrolom, dolazi na redovitu implantološku kontrolu nakon 6 mjeseci. Opskrbljen je dvama implantatima, u donjoj čeljusti na pozicijama očnjaka, na kojima se nalazi pokrovna mobilna proteza vezana lokatorima za implantate. Kliničkim pregledom uočava se promjena PIM-a oko implantata. Na poziciji 33 promjene su bile izraženije, uočeni su upalni znakovi crvenila, blago krvarenje pri sondiranju, dok znakovi supuracije nisu bili prisutni (Slika 2). Sondiranjem implantata na poziciji 33 nalazi se vrijednost dubine sondiranja od 8 mm (Slika 3).

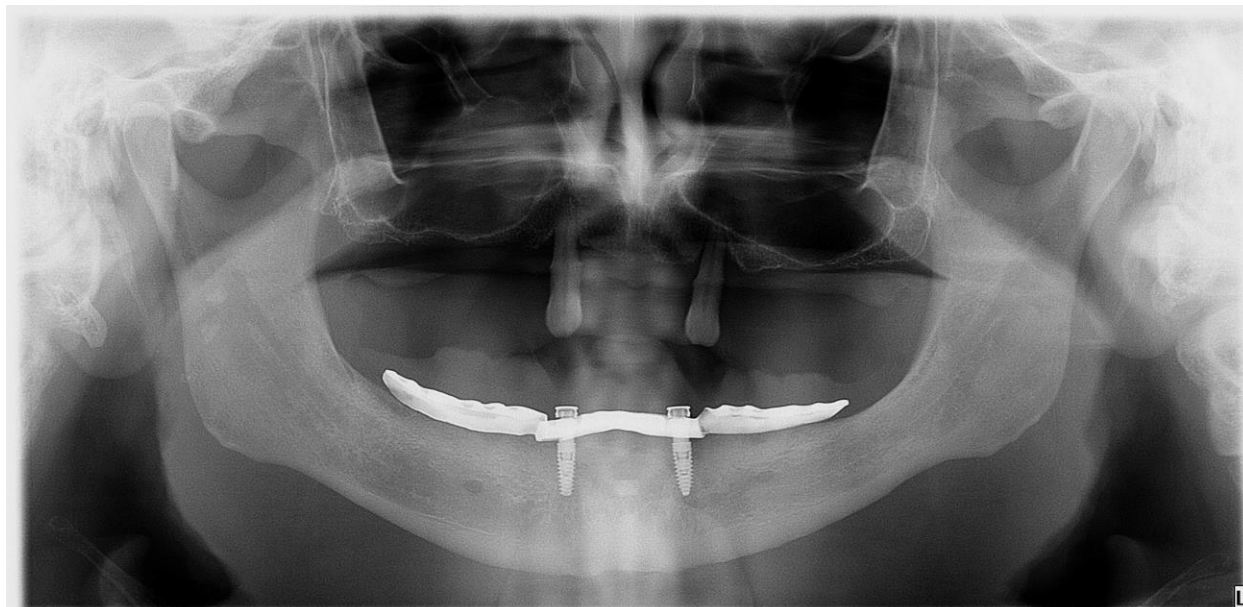


Slika 2. Klinički nalaz implantata u donjoj čeljusti nakon 6 mjeseci od ugradnje.



Slika 3. Sondiranje implantata na poziciji 33.

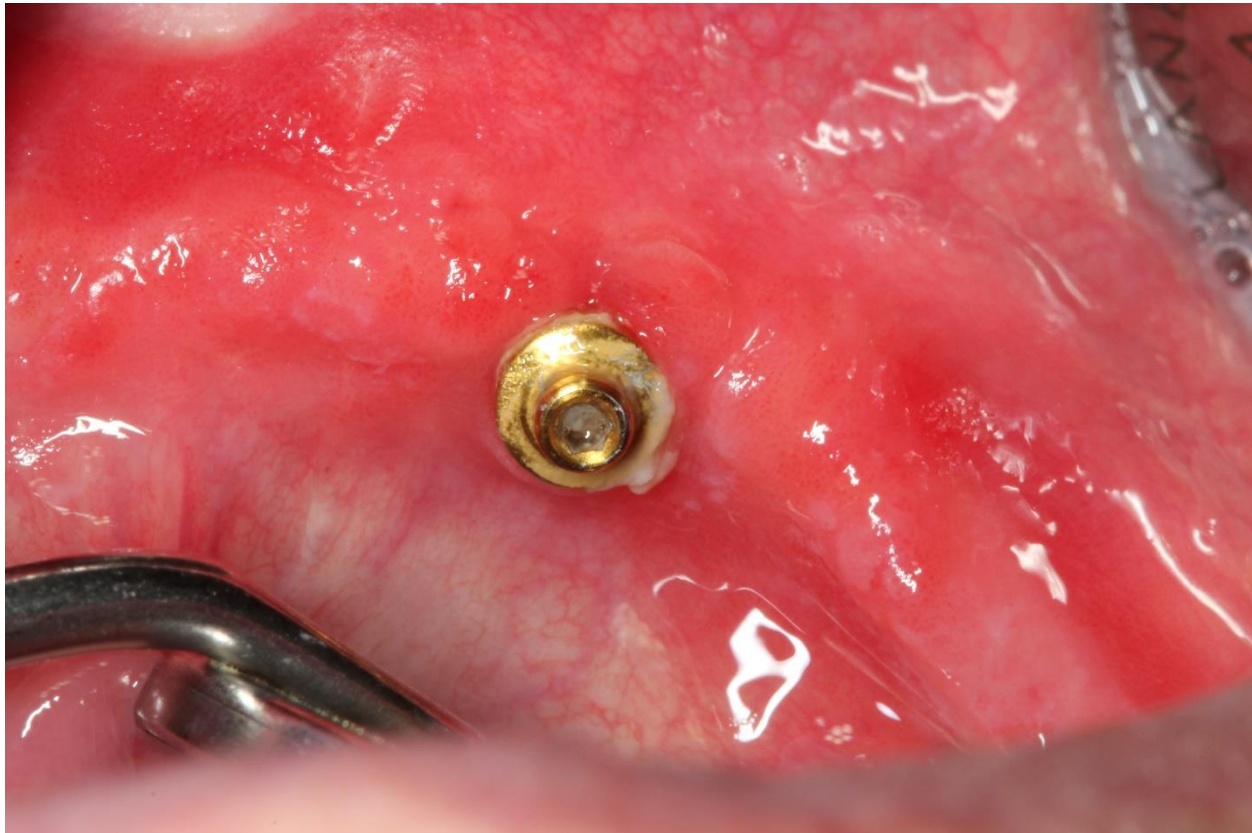Uočeni simptomi karakteristični su za dijagnozu početnog PI-ja, odnosno periimplantatnog mukozitisa. Pacijent je upućen na snimanje panoramske slike čeljusti. Nakon analize snimke i prethodne kliničke pretrage, zaključuje se da su nastale promjene početak PI-ja na poziciji 33, najvjerojatnije, nastale kao posljedica manjka PG-a oko implantata (Slika 4).



Slika 4. Panoramska slika čeljusti.

Zbog nedostatka dovoljnog volumena PIM-a oko implantata, dolazi do lakšeg nakupljanja bakterija i naslaga (Slika 5) na takvim mjestima te nastaju upalne promjene. One se u kasnijoj fazi proširuju na kost čime se postavlja dijagnoza PI-ja, što se može potvrditi radiološki i sondiranjem. U slučaju napredovanja bolesti i pogoršanja stanja, i ukoliko se ne intervenira, dolazi do sigurnog gubitka implantata.

Pristupilo se inicijalnoj parodontološkoj terapiji u tretmanu PI-ja, kao pripremi pacijenta za kirurški zahvat. Zbog nedostatka dovoljnog volumena PIM-a, odlučilo se isti povećati kirurškim putem. Slobodni gingivalni transplantat (SGT) predstavlja parodontološki kirurški zahvat s ciljem povećanja širina PIM-a, a time i spašavanja implantata od daljnjeg postupnog gubitka periimplantatne marginalne kosti.



Slika 5. Prikaz naslaga i nedostatka keratinizirane periimplantatne mukoze

Periimplantatna bolest definira se kao inflamatorno stanje koje okružuje periimplantatno tkivo, a uključuje periimplantatni mukozitis (oboljenje limitirano na periimplantatnu mukožu) i periimplantitis (oboljenje koje zahvaća i periimplantatnu kost). Terapija mukozitisa zasniva se na nekirurškim postupcima, dok terapija periimplantitisa može sadržavati i kirurške postupke. Nastoji se zaustaviti gubitak kosti oko implantata i omogućiti potrebnu higijenu (11).

Nekirurška terapija periimplantatnog mukozitisa temelji se na mehaničkom debridmanu supra i subgingivalnih površina vrata implantata. Cilj je uklanjanje biofilma i kamenca s površine implantata te uspostava zdravog PIM-a. Terapija se provodi kombinacijom ručnih i strojnih instrumenata, odnosno upotrebom kireta, ultrazvučnog aparata. (12).

Kirete kao osnovni instrument pri mehaničkom debridmanu periimplantanih tkiva, posebno su dizajnirane za rad oko implantata. Mogu biti: čelične (tvrđe su od titana pa se ne upotrebljavaju za čišćenje oko titanskih implantata), titanske (imaju istu tvrdoću kao i titan pa se mogu koristiti bez opasnosti grebanja samog titana), karbonske (mekše su od titana, ali lako pucaju), teflonske (sličnih karakteristika kao karbonske, koriste se uz zračne polirere), plastične (najlakše pucaju te imaju ograničen utjecaj na debridman). Ultrazvučni implantati s polietar-eter-keon nastavcima, koji imaju čeličnu bazu obloženu polietar-eter-keonom, pružaju visoku učinkovitost i lagodnost u tretmanu i pacijentu i terapeutu (13).

Uz navedena dva osnovna alata u nekirurškoj terapiji, kao pomoćna sredstva koriste se i kemijska sredstva, većinom temeljena na klorheksidinu, koji omogućava pacijentu dobru kontrolu plaka nakon provedenih mehaničkih postupaka. Kao medikamentozna podrška koriste se i lokalno aplicirani antibiotici na bazi tetraciklina ili sistemski ordinirani antibiotici. Postupak nakon terapije zahtijeva odgovarajuće održavanje oralne higijene uz uobičajene tehnike održavanja nadopune interdentalnim četkicama, tekućinama za ispiranje i redovitim kontrolama (14, 15).

Nekirurška terapija PI-ja tehnički je identična terapiji mukozitisa s ciljem uklanjanja plaka i kamenca oko implantata. Specifičnosti ove terapije uvjetovane su nepostojanjem parodontalnog ligamenta, varijabilnom površinom implantata, različitim vezama implantata i bataljka. Ove specifičnosti mogu utjecati na tretman PI-ja, ali i na održavanje higijene u kućnim uvjetima.

Sve se češće koriste i laseri kao podrška, i kao dopuna u suvremenoj implantologiji, kao i pomoćni preparati na bazi klorheksidina te antibiotika minociklina primijenjenog lokalno u tretirano područje (16).

Dođe li do neuspjeha ili djelomičnog uspjeha nekirurškog tretmana PI-ja, pristupa se kirurškoj terapiji. Glavni su razlozi neuspjeha nekirurške terapije je nepotpuno čišćenje područja zahvaćenog PI-jom zbog specifičnog dizajna implantata te prisutnih anaerobnih bakterija, koje nije moguće tretirati nekirurškim putem. Glavni su ciljevi čišćenje periimplantatnog područja i

rekonstrukcija anatomije oko implantata kako bi se omogućila reosteointegracija i lakše održavanje higijene (17).

2.7. Kirurška terapija u prikazu slučaja

Kirurška tehnika utemeljena je na 3 glavna pravca:

1. Pristupni režanj – omogućava pristup za čišćenje i dekontaminaciju PI-ja.
2. Apikalno pomaknuti režanj – omogućava pristup za čišćenje, ali i ostavlja eksponirano zahvaćeno područje za daljnje čišćenje.
3. kao u prikazu slučaja sa SGT-om (18).

Protokol koji se najčešće koristi u terapiji periimplantatnih bolesti je CIST protokol (kumulativna interceptivna potporna terapija). Zasniva se na dijagnostičkim parametrima: prisustvo plaka, krvarenje pri sondiranju, prisustvo supuracije, povećanje dubine sondiranja, gubitak periimplantatne kosti itd. Protokol je podijeljen u 4 dijela A, B, C, D.

CIST-protokol A - prisutnost plaka, krvarenje pri sondiranju te dubina sondiranja do 4 mm. Podrazumijeva čišćenje površine implantata bez njegova oštećenja. Provodi se posebnim plastičnim ili ugljičnim kiretama te uz pomoć pjeskarenja posebnim plastičnim nastavcima i perio pijeskom.

CIST-protokol A+B - primjenjuje se prilikom pojave krvarenja pri sondiranju te dubine sondiranja od 4 do 5 mm. Kako bi se pristupilo aplikaciji antiseptika, najprije se mora provesti čišćenje površine implantata, što podrazumijeva CIST-protokol A. Nakon toga primjenjuju se antiseptici, a najčešće je korišten 0,2 %-tni klorheksidin diglukonat u tekućem ili gel stanju s bakteriostatskim djelovanjem. Od ostalih antiseptika može se koristiti i 3 %-tni vodikov peroksid kao i povidon jodid.

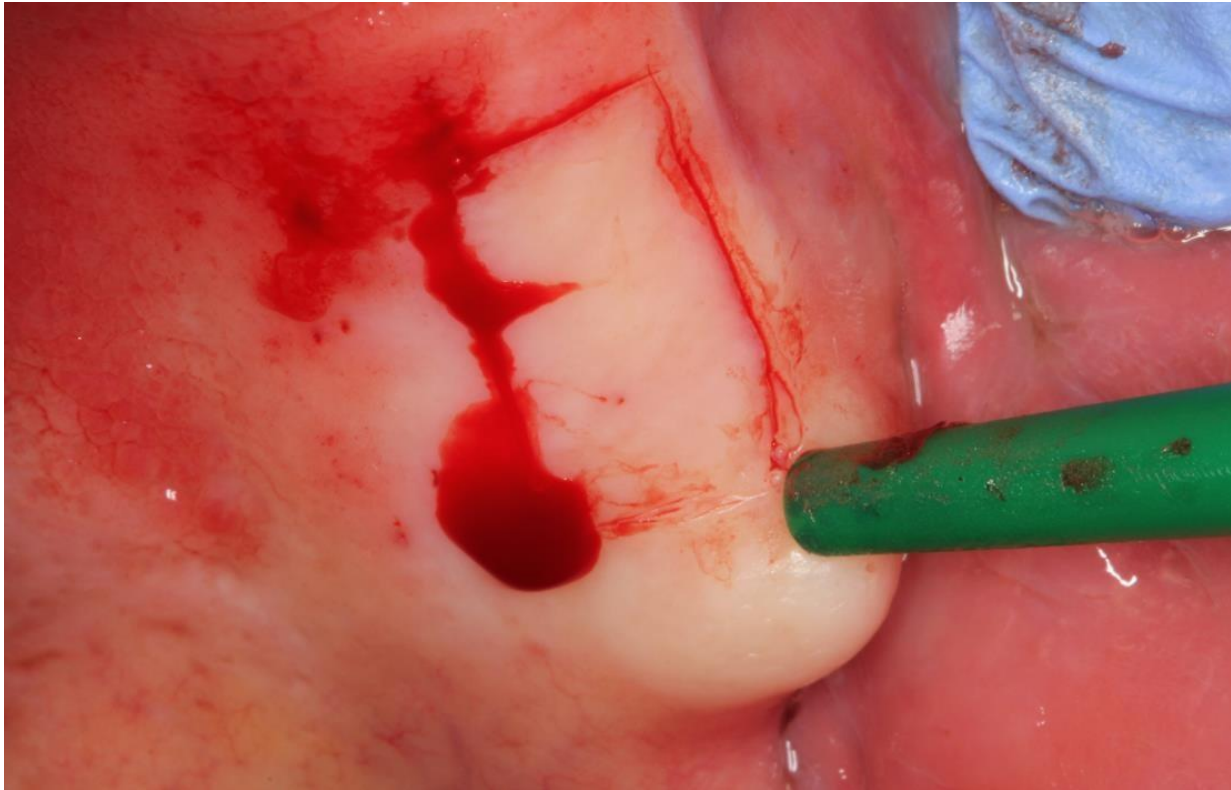
CIST-protokol A+B+C – primjenjuje se kod dubine sondiranja veće od 6 mm, prisutnog krvarenja, moguće prisutnosti gnoja i radiološkog snimka koji pokazuje značajan gubitak kosti

oko implantata. Dubina sondiranja od 6 mm pogoduje razvoju gram-negativnih anaerobnih bakterija. Kako bi se narušili anaerobni uvjeti, potrebno je provesti ranije protokole pod A i B, odnosno mehaničko čišćenje, čime se stvaraju aerobni uvjeti. Antibiotici amoksisilin i metronidazol propisuju se kroz 7 do 10 dana, a u slučaju pojave alergije na penicilin, amoksisilin se zamjenjuje klindamicinom.

CIST-protokol A+B+C+D – prije provođenja kirurškog zahvata pacijent mora proći A, B i C protokol. Operacijsko područje oko implantata mora biti oslobođeno iritacije, crvenila, gnoja i krvarenja tijekom sondiranja. Nakon provedenih protokola pristupilo se kirurškom zahvatu sa SGT-om (19).

Prvi korak tretmana kod pacijenta u navedenom slučaju bila je inicijalna terapija PI-ja. Temeljila se na nekirurškim tehnikama praćenim pomoćnom terapijom kemijskim sredstvima na bazi klorheksidina. Zbog dokazanog utjecaja DM-a na učestalost pojave PI-ja i dubine sondiranja od 8 mm, kao i potvrđene resorpcije kosti na rendgenskoj snimci, planira se kirurški nastavak terapije. Zbog gubitka kosti, smanjene zone KM-a i pozitivne reakcije pacijenta na inicijalnu terapiju, odlučeno je da se poveća zona KM-a, čime bi se stvorili povoljniji uvjeti za periimplantatno zdravlje, poboljšale bi se vrijednosti gingivalnih indeksa u odnosu na netretirana gingivalna područja te bi se omogućio pozitivan utjecaj na održavanje implantata i prevenciju progresije PI-ja. Zbog mogućih povoljnijih uvjeta, odlučeno je da se oko implantata vrši augmentacija SGT-om. Time bi se povećala širina KM-a s bukalne strane implantata, a postigao bi se i kvalitetniji transmukozni pripoj koji bi postao odgovarajuća zaštita za agense oralne šupljine te bi se zaustavila progresija PI-ja (11).

Prva faza u augmentativnom postupku priprema je ležišta za augmentativni materijal. Najčešće korišteni kirurški protokol za preparaciju ležišta apikalno je pomaknuti režanj koji se preparira u djelomičnoj debljini. Najbitniji je postupak pri pripremi ležišta uklanjanje upalnog tkiva nakon čega je moguće primijeniti augmentativni materijal poput SGT-a. Ukoliko se koristi koronarno pomaknuti režanj za pripremu ležišta, kao augmentativni materijal ne može se koristiti SGT nego se koriste protokoli koji zahtijevaju potpuno prekrivanje augmentativnog materijala režnjem vezivno-tkivnog transplantata.

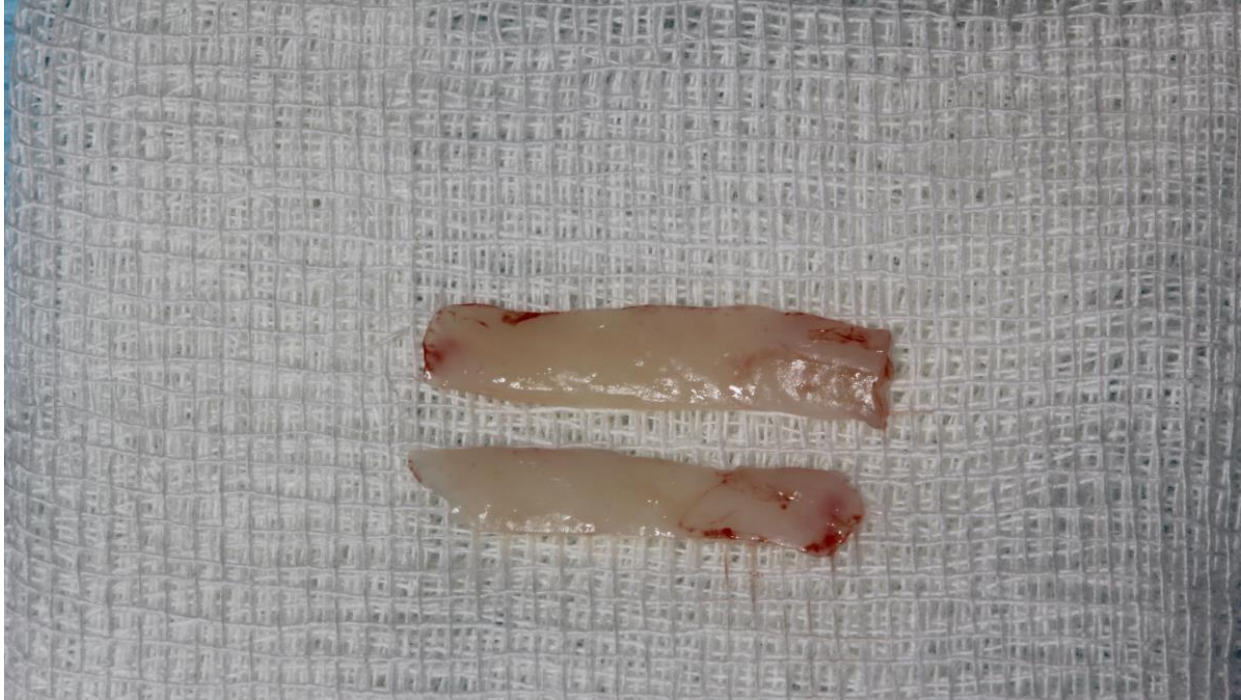

Slika 6. Uzimanje SGT- sa nepca gornje čeljusti.

Kirurški zahvat izveden je u lokalnoj anesteziji. Zahvat počinje otvaranjem oko implantatata, čišćenjem i uklanjanjem upalnog tkiva te mjerenje veličine potrebnog transplantata na mjestu recipijenta. Prije uzimanja epiteliziranog, keratiniziranog mekog tkiva s nepčane sluznice, obavljeno je prenošenje mjera za potrebni transplantat. Nakon što su određene mjere transplantata na donorskom mjestu, pristupilo se incizijama pune debljine s ciljem postizanja mobilizacije SGT-a (Slika 6).

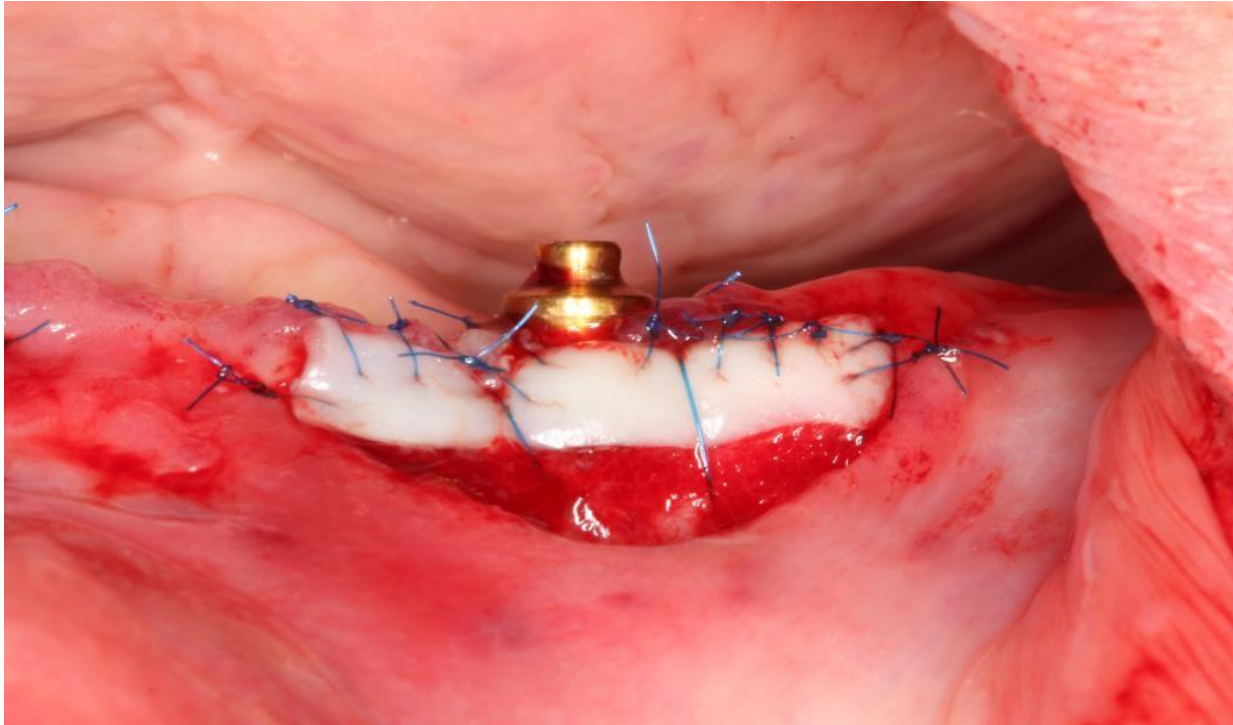
Nakon mobilizacije transplantata isti je potopljen u fiziološku otopinu te je u najkraćem roku SGT prenesen na prethodno pripremljeno mjesto sa vestibularne strane implantata (Slika 7). SGT se držao pod pritiskom nekoliko minuta kako bi se uklonio eksudat između transplantata

i tkiva recipijenta. Time je omogućena bolja ishrana transplantata na početku, što može biti ključni čimbenik za prijem SGT-a.



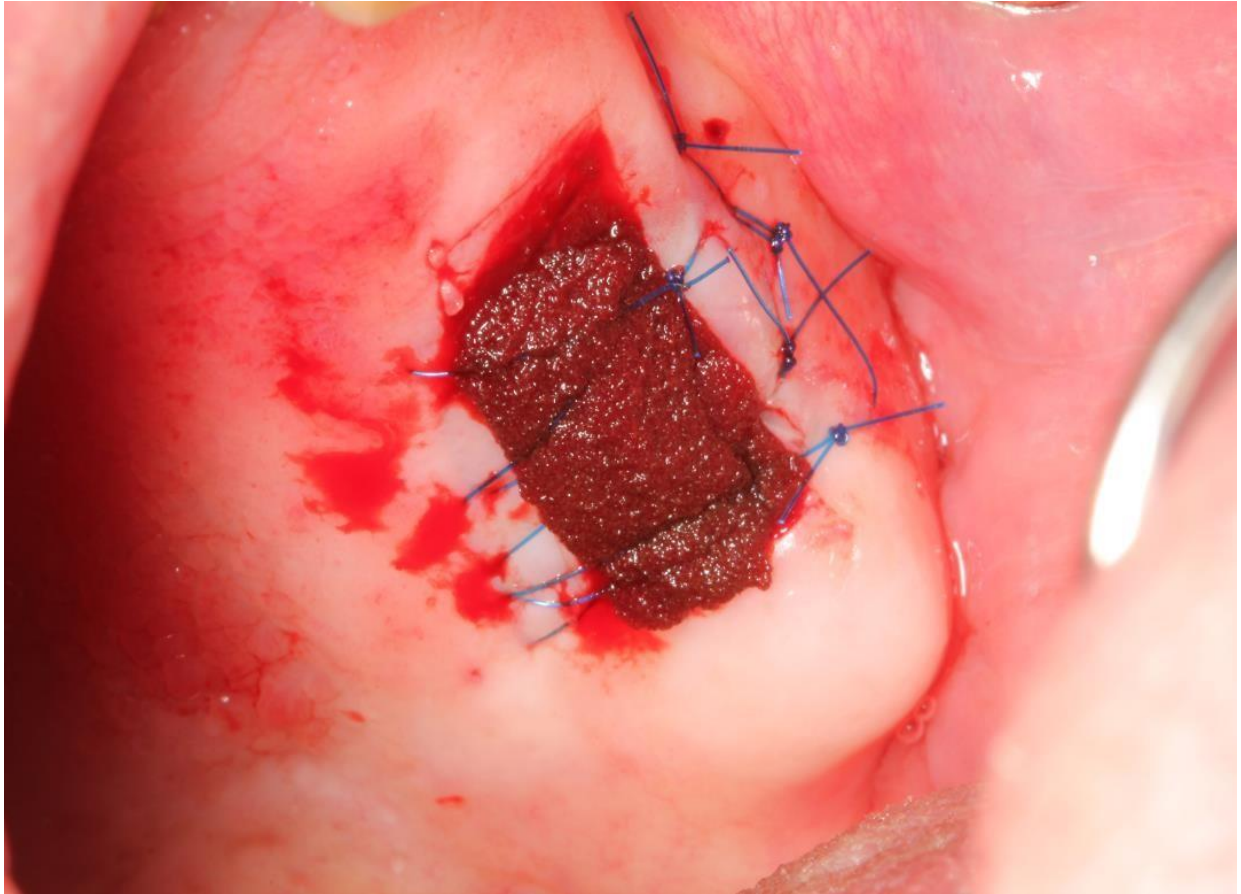
Slika 7. Mobilizirani SGT.

Fiksacija SGT-a urađena je monofilamentnim polipropilenskim šavovima kako bi ga učvrstili za ležište. Pojedinačni šavovi postavljeni su s koronarne, mezijalne i distalne strane transplantata kako bi rana primarno cijelila. S apikalne strane transplantata dopuštena su samo dva šava koja sprječavaju pomicanje, pa je SGT-u s apikalne strane omogućeno da zarasta sekundarno. Time se sprječava utjecaj mišića pomične sluznice na transplantat. Pomicanjem transplantata moglo bi ugroziti zarastanje istoga (Slika 8). Pacijentu se daju upute za održavanje oralne higijene operiranog područja.



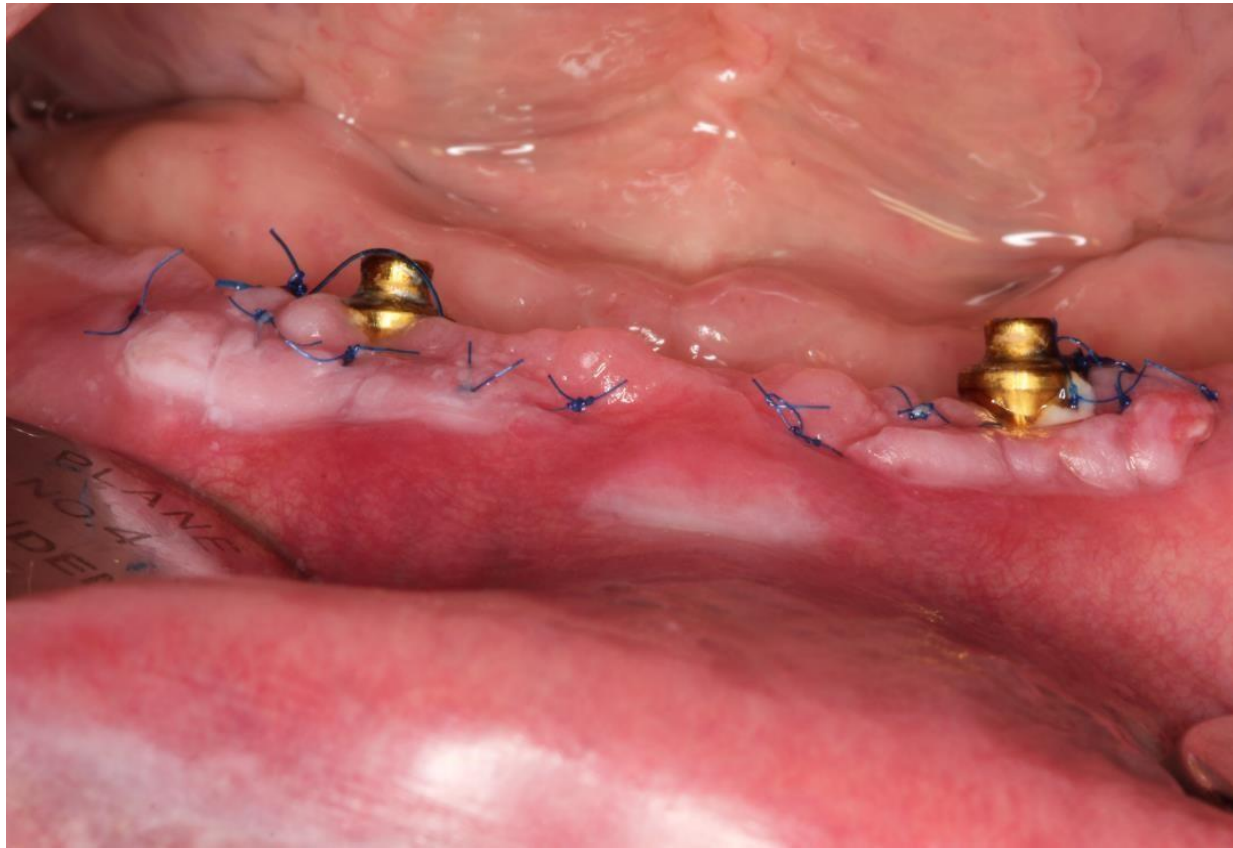
Slika 8. SGT fiksiran s šavovima.

Poslije fiksacije transplantata šavovima, saniralo se donorsko mjesto kako bi se olakšala postoperativna skrb pacijenta. Donorsko mjesto popunjeno je gelatamp preparatom koji je prošiven monofilamentnim polipropilenskim koncem (Slika 9).



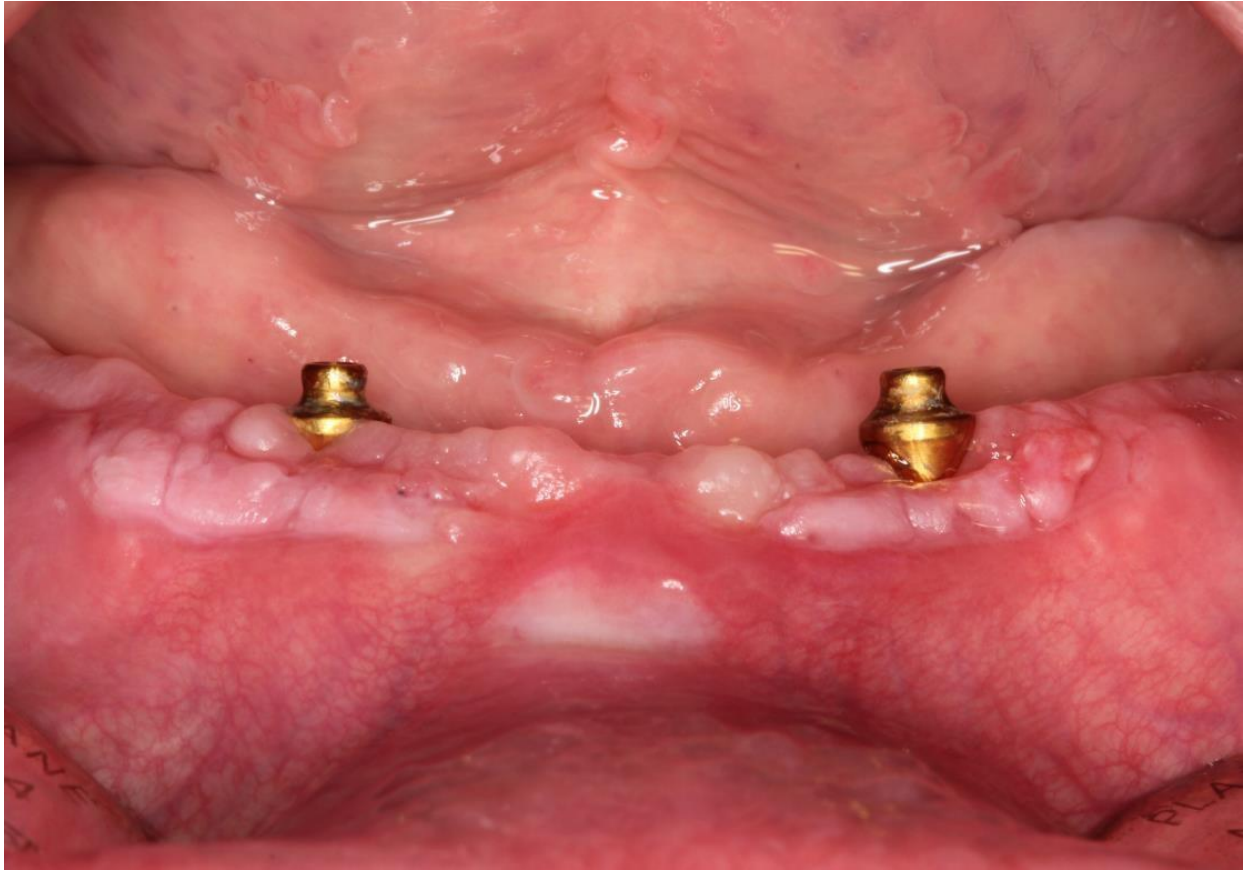Slika 9. Sanirano donorsko mjesto na palatumu gornje čeljusti.

Šavovi su uklonjeni nakon 14 dana (Slika 10, 11). Poslije cijeljenja došlo je do povećanja volumena keratinizirane gingive oko implantata. Onemogućeno je dugoročno nakupljanje bakterija oko istih, a time i nastajanje upalnih procesa koji su mogli dovesti do daljnjeg gubitka periimplantnih tkiva i ugroziti stabilnost implantata.



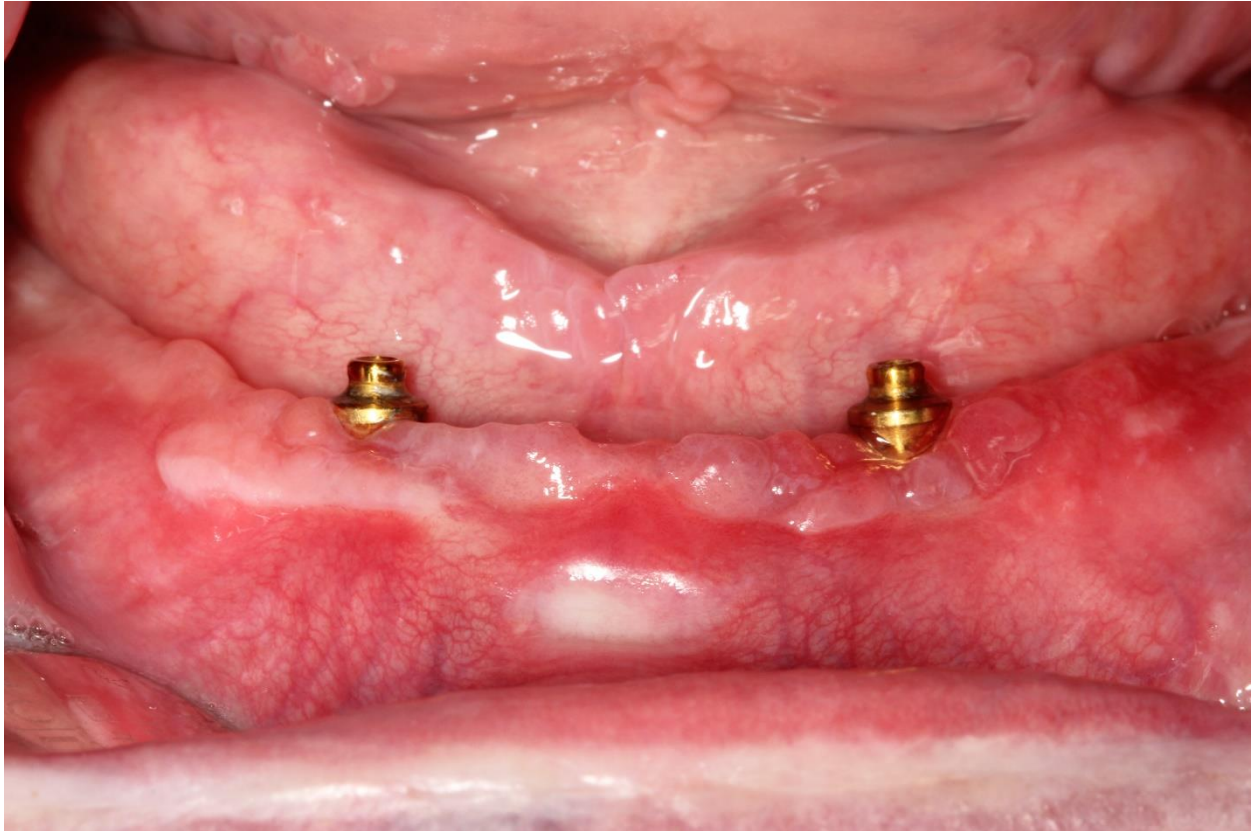
Slika 10. Prikaz cijeljenja SGT-a neposredno pred uklanjanje šavova.

Pacijentu se daju upute za održavanje oralne higijene operiranog područja, što je glavni preduvjet uspjeha izvedenog kirurškog zahvata. Poziva se na kontrolne preglede za 3 i 6 mjeseci s ciljem praćenja i očuvanja rezultata kirurškog zahvata.



Slika 11. Izgled operiranog područja nakon uklanjanja šavova.

Na kontrolnim pregledima nailazi se na znatno bolje stanje u odnosu na preoperativni nalaz. Ne postoje znakovi upale periimplantanih tkiva, a pacijent dolazi sa puno većom motivacijom za održavanje higijene oko implantata (Slika 12).



Slika 12. Izgled operiranog područja nakon 6 mjeseci, i prije drugog parodontološkog regenerativnog zahvata za periimplantitis na poziciji 33.

Nakon zarastanja SGT-a i uspješno provedenog razdoblja kontrole, postoji mogućnost regenerativnih kirurških postupaka kojima bi se regenerirala izgubljena kost.

3. RASPRAVA

Najvažniji čimbenik u odnosu zuba/implantata i mekih tkiva koja ga okružuju, epitelni je pripoj kod zuba, odnosno transmukozni pripoj kod implantata. Oni predstavljaju barijeru između kosti i agenasa oralne šupljine (20).

Iako je gingiva oko zuba i implantata slična, postoje razlike opisane u razradi koje omogućuju lakše otkrivanje patogena. Zbog nepostojanja cementa na implantatima, smanjena je opskrba krvlju periimplantne mukoze, kao i količina fibroblasta koji idu paralelno s površinom implantata, za razliku od okomito usmjerenih fibroblasta na površini cementa zuba, čime se smanjuje otpornost mukoze na prodor patogena. Biološka širina predstavlja vertikalnu dimenziju od apikalnog pripoja do vrha pripojnog epitela. Oko zuba iznosi 2 - 3 mm; otprilike 1 mm vezivnog tkiva i 1 mm epitela, dok kod implantata iznosi 3 - 4 mm, od čega na sulkularni epitel otpada 1,5 - 2 mm, a na vezivo 1 - 2 mm (21).

Zbog ovih karakteristika periimplantatne mukoze, za uspjeh implantološke terapije nije samo važna osteointegracija implantata, nego i količina i zdravlje PIM-a, kao i širina pojasa KM-a, vrsta i materijal veze implantata i bataljka, vrijeme opterećenja, nepostojanje rezidualnog cementa, pravilno prijanjanje bataljka i implantata. Sve ove karakteristike spoja implantata s mekim tkivom predstavljaju lokalne čimbenike rizika koji mogu dovesti do nastanka periimplantatnih bolesti, a na kraju i do gubitka implantata kod netretiranih oblika (22).

Generalno promatrajući periimplantatne i parodontološke bolesti, mogu se pronaći jasne sličnosti između gingivitisa i periimplantatnog mukozitisa te parodontitisa i PI-ja. Pojava upalnih agenasa oko implantata, praćenih krvarenjem mekog tkiva, skoro su identični mikrobiološki patogeni koji se nalaze u plaku oko zuba i implantata te upućuju na sličnu kliničku sliku obje vrste oboljenja (23, 24).

Međutim, prilikom napredovanja upalnih agenasa, apikalno izraženiji upalni simptom domaćina vidi se oko implantata, dok su lezije oko zuba jače ograničene vezivnim tkivom. Brži je gubitak kosti oko implantata u odnosu na sporije napredovanje parodontalne bolesti na alveolarnoj kosti. Uzrok ove pojave vidljiv je u razlikama na spoju zuba sa PG-om, gdje se kolagena vlakna vezivnog tkiva okomito vežu na zub, te na taj način prave bolju barijeru između kosti i oralne

šupljine, u odnosu na kolagena vlakna koja su usmjerena paralelno s obzirom na nadogradnju implantata. Iako je etiologija plaka i histološka razlika između zuba i implantata poznata, subgingivalno smještanje veze implantata i bataljka, odnosno protetskog nadomjeska, može biti dominantni lokani faktor za bržu progresiju PI-ja. (25).

Kao poseban uzrok nastanka periimplantatnih bolesti na koje vrijedi obratiti pažnju, širina je KM-a. Oko utjecaja širine pojasa KM-a vode se rasprave u znanstvenim krugovima s tvrdnjama za i protiv. Brojna istraživanja pokazala su da kod pacijenata s limitiranom zonom KM-a, postoji snažna poveznica s nakupljanjem plaka, upalom PIM-a, krvarenjama pri sondiranju, recesijama, gubitkom periimplantatne kosti i povećanom dubinom sondiranja. Navodi se kako neposjedovanje odgovarajuće širine KM -a, od minimalno 2 mm, koja se čvrsto veže na alveolarnu kost, predstavlja ključni čimbenik rizika bržeg napredovanja periimplantatnih bolesti u odnosu na parodontološke. Nemogućnost održavanja odgovarajuće higijene te uska zona KM-a, navode se kao glavni čimbenik bržeg napredovanja periimplantatnih bolesti. Kod pacijenata sa zonom KM-a manjom od 2 mm u periodu od 3 godine, značajno je veće akumuliranje plaka u odnosu na pacijente sa zonom KM većom od 2 mm (Slika 10) (26, 27).

Postoji i druga grupa znanstvenika koja je u svojim istraživanjima pronašla nepostojanje snažne veze između širine pojasa KM-a i rizika nastanka periimplantatnih bolesti, odnosno povećano akumuliranje plaka oko implantata (28).

Iako se ne može jasno zaključiti o utjecaju širine KM-a na zdravlje implantata, postoji dogovor među velikim brojem autoriteta u dentalnoj implantologiji kako šira zona KM-a oko implantata, olakšava provođenje oralne higijene, protetske postupke i daje bolji estetski rezultat (6).

U prikazanom slučaju primarni je cilj povećanje širine KM-a, te debljine periimplantatne mukoze kako bi se dobila što bolja barijera između oralne šupljine i kosti oko implantata, a time spriječilo napredovanje PI-ja. Zbog toga se primijenio SGT. Uzimanje SGT-a s nepca ostavlja određeni donorski komorbiditet što stvara nelagodu pacijentu, produžava oporavak i analgetsku terapiju. Zbog toga su se razvili alternativni augmentativni materijali kao acelularni dermalni matriks, ksenogeni matriks, odnosno alternativna tehnika vestibuloplastike (29).

U navedenim situacijama u kojima je primarni cilj povećanje širine KM-a, SGT predstavlja zlatni standard u kombinaciji s apikalno pomaknutim režnjem. Druge mogućnosti transplantata mogu se uzeti u obzir kao alternativna tehnika kod pacijenata sa oskudnim donorskim mjestom, odnosno pacijenata kojima je potreban veliki transplantat, koji se ne može osigurati na palatumu. Alternativni materijali koji bi se upotrebljavali umjesto SGT-a, nisu još uvijek postigli zavidan rezultat, koji se može postići autolognim transplantatom, dok vestibuloplastika kao kirurška tehnika za povećanje širine KM-a, nije dostojna alternative SGT-a. Ona se primarno razvila s ciljem povećanja stabilnosti totalnih proteza, ali se danas izbacuje iz upotrebe zbog stabilizacije proteza s dentalnim implantatima (29, 30).

4. ZAKLJUČAK

Dijabetes melitus kao kronična bolest javlja se kod sve većeg broja pacijenata tretiranih dentalnim implantatima. Time dolazi do izražaja interakcija između implantata i DM-a. Ukoliko se DM-u kao sustavnom čimbeniku rizika, pridruži lokalni čimbenik, kao smanjena zona KM-a oko implantata, znatno se povećava mogućnost nastanka periimplantatnih bolesti.

Periimplantitis i perimplantatni mukozitis kod pacijenata s DM-om javljaju se češće nego kod zdrave populacije, iako se DM ne može smatrati glavnim uzrokom, nego kao pridruženi etiološki čimbenik. Potrebno je obratiti pozornost kod preoperativnog ispitivanja pacijenata s nekontroliranim DM-om, lošom oralnom higijenom i neadekvatnom periimplantatnom mukozom. Kod dijabetoloških pacijenata s razvijenom kliničkom i radiološkom slikom te pridruženim lokalnim čimbenikom rizika, za nastanak periimplantatnih bolesti potrebno je provesti terapiju prema CIST-protokolu, nekirurškim i kirurškim postupcima.

Kao u prikazanim slučajevima, poslije provedenih nekirurških, odnosno suportivnih postupaka, povećanje širine KM-a, kako bi se povećala otpornost transmukoznog spoja s SGT-om, predstavlja zlatni standard. Prilikom tretmana pacijenata sa DM-om važno je preoperativno ispitati čimbenike rizika: kontrolu hiperglikemije, oralnu higijenu, širinu i debljinu KM-a. Time se sprječavaju određena stanja koja mogu ugroziti dentalni implantat, a u slučaju pojave upalnih procesa, kao u gore opisanom slučaju, SGT je izabrana tehnika tretmana.

5. LITERATURA

1. Lindhe J, Lang NP, Karring T. Klinička parodontologija i dentalna implantologija. Zagreb. Naklada zavod Globus, 2010.
2. Herbert F. Wolf, Klaus H. Rateitschak, Edith M. Rateitschak-Plüss. Parodontologija. Stomatološki atlas. 1. hrvatsko izdanje, Zagreb. Naklada Slap, 2008.
3. Berglundh T, Persson L, Klinge B. A systematic review of the incidence of biological and technical complications in implant dentistry reported in prospective longitudinal studies of at least 5 years. *J Clin Periodontol.* 2002;29(3):197-212.
4. Fransson C, Lekholm U, Jemt T, Berglundh T. Prevalence of subjects with progressive bone loss at implants. *Clin Oral Implants Res.* 2005;16(4):440-6.
5. Heitz-Mayfield LJ. Peri-implant diseases: diagnosis and risk indicators. *J Clin Periodontol* 2008;35:292–304.
6. Berglundh T, Lindhe J, Ericsson I, Marinello CP, Liljenberg B, Thomsen P. The soft tissue barrier at implants and teeth. *Clin Oral Implants Res.* 1991;2(2):81-90.
7. Abrahamsson I, Berglundh T, Moon IS, Lindhe J. Peri-implant tissues at submerged and non-submerged titanium implants. *J Clin Periodontol.* 1999;26(9):600-7.
8. Chiu YW, Lee SY, Lin YC, Lai YL. Significance of the width of keratinized mucosa on peri-implant health. *J Chin Med Assoc.* 2015;78(7):389-94.
9. Meza Maurício J, Miranda TS, Almeida ML, Silva HD, Figueiredo LC, Duarte PM. An umbrella review on the effects of diabetes on implant failure and peri-implant diseases. *Braz Oral Res.* 2019;33(1):e070.
10. Monje A, Catena A, Borgnakke WS. Association between diabetes mellitus/hyperglycaemia and peri-implant diseases: Systematic review and meta-analysis. *J Clin Periodontol.* 2017;44(6):636-48.
11. Claffey N, Clarke E, Polyzois I, Renvert S. Surgical treatment of peri-implantitis. *J Clin Periodontol.* 2008;35(8):316-32.
12. Figuero E, Graziani F, Sanz I, Herrera D, Sanz M. Management of peri-implant mucositis and peri-implantitis. *Periodontol 2000.* 2014;66(1):255-73.

13. Persson GR, Samuelsson E, Lindahl C, Renvert S. Mechanical non-surgical treatment of peri-implantitis: a single-blinded randomized longitudinal clinical study. II. Microbiological results. *J Clin Periodontol* 2010;37:563–73.
14. Salvi GE, Persson GR, Heitz-Mayfield LJ, Frei M, Lang NP. Adjunctive local antibiotic therapy in the treatment of periimplantitis II: clinical and radiographic outcomes. *Clin Oral Implants Res* 2007;18:281–5.
15. Schar D, Ramseier CA, Eick S, Arweiler NB, Sculean A, Salvi GE. Anti-infective therapy of peri-implantitis with adjunctive local drug delivery or photodynamic therapy: sixmonth outcomes of a prospective randomized clinical trial. *Clin Oral Implants Res* 2013;24:104–10.
16. Renvert S, Roos-Jansaker AM, Claffey N. Non-surgical treatment of peri-implant mucositis and peri-implantitis: a literature review. *J Clin Periodontol* 2008;35:305–15.
17. Renvert S, Samuelsson E, Lindahl C, Persson GR. Mechanical non-surgical treatment of peri-implantitis: a doubleblind randomized longitudinal clinical study. I: clinical results. *J Clin Periodontol* 2009;36:604–9.
18. Lozada JL, James RA, Boskovic M, Cordova C, Emanuelli S. Surgical repair of peri-implant defects. *J Oral Implantol* 1990;16:42–6.
19. Robertson K, Shahbazian T, MacLeod S. Treatment of peri-implantitis and the failing implant. *Dent Clin North Am.* 2015;59(2):329-43.
20. Ivanovski S, Lee R. Comparison of peri-implant and periodontal marginal soft tissues in health and disease. *Periodontol* 2000. 2018;76(1):116-30.
21. Al-Sabbagh M, Xenoudi P, Al-Shaikhli F, Eldomiaty W, Hanafy A. Does Peri-Implant Mucosa Have a Prognostic Value? *Dent Clin North Am.* 2019;63(3):567-80.
22. Berglundh T, Lindhe J, Ericsson I, Marinello CP, Liljenberg B, Thomsen P. The soft tissue barrier at implants and teeth. *Clin Oral Implants Res.* 1991;2(2):81-90.
23. Berglundh T, Zitzmann NU, Donati M. Are peri-implantitis lesions different from periodontitis lesions? *J Clin Periodontol* 2011;38(11):188–202.
24. Mombelli A, Decaillet F. The characteristics of biofilms in peri-implant disease. *J Clin Periodontol* 2011;38(11): 203–13.

25. Heitz-Mayfield LJ, Lang NP. Comparative biology of chronic and aggressive periodontitis vs. peri-implantitis. *Periodontol 2000*. 2010;53:167-81.
26. Wennström JL, Derks J. Is there a need for keratinized mucosa around implants to maintain health and tissue stability? *Clin Oral Implants Res*. 2012;23(6):136-46.
27. Boynueğri D, Nemli SK, Kasko YA. Significance of keratinized mucosa around dental implants: a prospective comparative study. *Clin Oral Implants Res*. 2013;24(8):928-33.
28. Lim HC, Wiedemeier DB, Hämmerle CHF, Thoma DS. The amount of keratinized mucosa may not influence peri-implant health in compliant patients: A retrospective 5-year analysis. *J Clin Periodontol*. 2019;46(3):354-62.
29. Thoma DS, Naenni N, Figuero E, Hämmerle CHF, Schwarz F, Jung RE, Sanz-Sánchez I. Effects of soft tissue augmentation procedures on peri-implant health or disease: A systematic review and meta-analysis. *Clin Oral Implants Res*. 2018;29(15):32-49.
30. Bičanić M, Vražić D, Regenerativni materijali u parodontologiji. *Sonda*. 2011;12(22):48-54.

6. ŽIVOTOPIS

Dragan Andrić rođen je 18.03.1968 u Tuzli (BIH). Nakon završene osnovne i srednje medicinske škole u Tuzli upisuje Stomatološki fakultet Sveučilišta u Sarajevu koji sa uspjehom završava do desetog semestra, ali zbog ratnih okolnosti prekida studij te postaje aktivni sudionik rata i pripadnik HVO-a i Armije BIH. Dolaskom u Zagreb studij nastavlja 1994. godine, a diplomira 1996. godine. Obranu diplomskog rada ima kod Akademika Zvonka Kusića. Po završetku studija radi po zamjenama, a stalni posao u DZ Zagrebačke županije u Ivanić-Gradu dobiva 2008. godine gdje i danas radi. Implantologijom se bavi od 2010. godine, pohađa razne tečajeve u Hrvatskoj i u inozemstvu. Trenutno je na poslijediplomskom studiju i usavršavanju u Italiji na Međunarodnom Sveučilištu "*Saint Camillus International University of Health and Medical Science*" za diplomu *Master of Oral surgery and Implantology*. Član je Hrvatske komore dentalne medicine, Hrvatskog liječničkog zbora, Hrvatskog društva za dentalnu implantologiju te Hrvatskog društva za estetsku medicine.