

# Papilarni karcinom štitnjače - prikaz slučaja

---

**Dandić, Martina**

**Undergraduate thesis / Završni rad**

**2020**

*Degree Grantor / Ustanova koja je dodijelila akademski / stručni stupanj:* **University North / Sveučilište Sjever**

*Permanent link / Trajna poveznica:* <https://um.nsk.hr/um:nbn:hr:122:068540>

*Rights / Prava:* [In copyright](#)/[Zaštićeno autorskim pravom.](#)

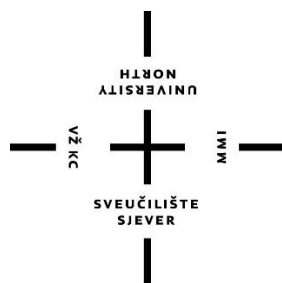
*Download date / Datum preuzimanja:* **2024-07-22**



*Repository / Repozitorij:*

[University North Digital Repository](#)





**Sveučilište  
Sjever**

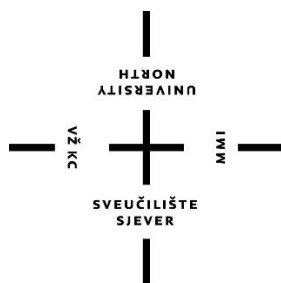
**Završni rad br. 1314/SS/2020**

## **Papilarni karcinom štitnjače – prikaz slučaja**

**Martina Dandić, 2378/336**

Varaždin, rujan 2020. godine





# Sveučilište Sjever

**Odjel za sestrinstvo**

**Završni rad br. 1314/SS/2020**

## **Papilarni karcinom štitnjače - prikaz slučaja**

**Student**

Martina Dandić, 2378/336

**Mentor**

Ivana Herak, mag.med.techn.

Varaždin, rujan 2020. godine

# Prijava završnog rada

## Definiranje teme završnog rada i povjerenstva

ODJEL Odjel za sestrinstvo

STUDIJ preddiplomski stručni studij Sestrinstva

PRISTUPNIK Martina Dandić

MATIČNI BROJ 2378/336

DATUM 22.06.2020.

KOLEGIJ Zdravstvena njega odraslih II

NASLOV RADA Papilarni karcinom štitnjače - prikaz slučaja

NASLOV RADA NA ENGL. JEZIKU Papillary thyroid cancer - case report

MENTOR Ivana Herak, mag.med.techn

ZVANJE predavač

ČLANOVI POVJERENSTVA

1. doc.dr.sc. Marin Šubarić, predsjednik
2. Ivana Herak, mag.med.techn., mentor
3. Melita Sajko, mag.soc.geront., član
4. dr.sc. Irena Canjuga, zamjenski član
- 5.

## Zadatak završnog rada

BROJ 1314/SS/2020

OPIS

Štitna žlijezda je neparna endokrina žlijezda zaslužna za metaboličke, fiziološke procese te regulaciju bazalnog metabolizma. Luči hormone trijodtironin (T3), tiroksin (T4) i kalcitonin. Izgled joj je u obliku slova H, a nalazi se u prednjem dijelu vrata. Karcinom štitnjače je najčešći endokrini tumor, a stopa incidencije je viša u žena. Najčešći karcinom štitnjače je papilarni karcinom, jedan od dobro diferenciranih tumora. Unazad nekoliko godina sve je češća pojava recidiva te je sklon lokoregionalnom širenju. Kombinacijom kliničke slike, nalaza ultrazvuka i nalaza citologije potvrđuje se dijagnoza.

U ovom radu prikazana je pacijentica koja je kirurški liječena dva puta od papilarnog karcinoma. Prvi put je učinjena lobektomija desnog režnja, a drugi puta lobektomija lijevog režnja (totalna tireoidektomija) sa disekcijom limfnih čvorova. Radom se želi naglasiti važnost medicinske sestre/tehničara u edukaciji, prijeoperacijskoj pripremi, poslijeoperacijskoj njezi te prevenciji i prepoznavanju poslijeoperacijskih poteškoća i komplikacija kod pacijenata sa papilarnim karcinomom štitnjače.

ZADATAK URUČEN

PODPIS MENTORA

SVEUČILIŠTE  
SJEVER

## **Predgovor**

Ovaj rad posvećujem svojoj sestri, a zahvaljujem roditeljima, nećakinji, zaručniku i prijateljima na velikoj podršci, pomoći i razumijevanju tokom studiranja, bez kojih ovo sve ne bi bilo moguće. Također zahvaljujem svim profesorima, te mentorici Ivani Herak mag.med.techn., na danim savjetima i smjernicama za izradu završnog rada, ali i podijeljenom znanju i vještinama tijekom studiranja

## Sažetak

Štitna žlijezda je neparna endokrina žlijezda zaslužna za metaboličke, fiziološke procese te regulaciju bazalnog metabolizma. Luči hormone trijodtironin (T3), tiroksin (T4) i kalcitonin. Izgled joj je u obliku slova H, a nalazi se u prednjem dijelu vrata. Karcinom štitnjače je najčešći endokrini tumor, a stopa incidencije je viša u žena. Najčešći karcinom štitnjače je papilarni karcinom, koji je jedan od dobro diferenciranih tumora. Unazad nekoliko godina sve češće razvija recidiv te je sklon lokoregionalnom širenju. U Hrvatskoj od 2001. do 2014. godine udvostručio se broj novooboljelih od karcinoma štitnjače. Kombinacijom kliničke slike, nalaza ultrazvuka i nalaza citologije vrši se dijagnostika. Ultrazvučnom dijagnostikom se pronalaze cistične tvorbe, nalazom citopunkcije se može razlučiti maligni od benignih čvorova, scintigrafijom se mogu uvidjeti metastaze u cijelom tijelu. Kod nejasnih citoloških nalaza može se učiniti kirurška biopsija. Sami rezultati tih pretraga su važni za daljnje liječenje. U prošlosti je bio visok mortalitet kirurškog liječenja štitne žlijezde, no uvođenjem mjera asepsa i antiseptika, te napretkom anestezije, danas je smrtnost izrazito niska. Kod papilarnog karcinoma preporuča se totalna tireoidektomija, kojom se odstranjuje cijela štitna žlijezda. Ukoliko nije cijeli režanj obuhvaćen karcinomom, može se izvesti i lobektomija kojom se odstranjuje jedan režanj štitne žlijezde. Uobičajeni dodatak totalnoj tireoidektomiji je disekcija limfnih čvorova. Smanjuje se mogućnost povratka karcinoma, a komplikacije su svedene na minimum. Nakon takvog operacijskog zahvata potreban je scintigram cijelog tijela u daljnjem praćenju pacijenta, te supstitucijska terapija koja ne narušava kvalitetu života. Neke od komplikacija kirurškog liječenja karcinoma štitnjače su : jednostrana ili obostrana lezija povratnog živca, tireotoksična kriza, mučnina, povraćanje, lezija gornjeg laringealnog živca, prolazni ili trajni hipoparatiroidizam, poslijeoperacijsko krvarenje, infekcija rane, lezija torakalnog duktusa, horneov sindrom. U ovom radu prikazana je pacijentica koja je kirurški liječena dva puta od papilarnog karcinoma. Prvi put je učinjena lobektomija desnog režnja, a drugi puta lobektomija lijevog režnja (totalna tireoidektomija) sa disekcijom limfnih čvorova. Medicinska sestra ima važnu ulogu u zbrinjavanju pacijenata oboljelih od karcinoma štitnjače. Educira ih o bolesti, objašnjava važnost terapije, pruža emotivnu i psihičku podršku. Medicinska sestra ima važnu zadaću u samoj pripremi pacijenta za operacijski zahvat, kao i u poslijeoperacijskom zbrinjavanju i educiranju pacijenta o poslijeoperacijskim komplikacijama i životu nakon operacije štitnjače.

***Ključne riječi:*** štitnjača, papilarni karcinom, totalna tireoidektomija, operacijski zahvat, medicinska sestra

## **Summary**

The thyroid gland is an odd endocrine gland responsible for metabolic, physiological processes and the regulation of basal metabolism.

It secretes the hormones triiodothyronine (T3), thyroxine (T4) and calcitonin. It has an H-shaped appearance and is located in the front of the neck. Thyroid cancer is the most common endocrine tumor, the incidence rate is higher in women. The most common thyroid cancer is papillary carcinoma, which is one of the well-differentiated tumors. Over the past few years, it has increasingly developed recurrence and is prone to locoregional spread. In Croatia, from 2001 to 2014, the number of new cases of thyroid cancer doubled. Diagnosis is performed by combining the clinical picture, ultrasound findings and cytology findings. Ultrasound diagnostics finds cystic formations, cytopuncture can distinguish malignant from benign nodules, scintigraphy can detect metastases throughout the body, and unclear cytological findings can be used to perform a surgical biopsy. The results of these tests alone are important for further treatment. In the past, there was a high mortality of surgical treatment of the thyroid gland, but with the introduction of measures of asepsis and antisepsis, and the progress of anesthesia, today mortality is extremely low. In papillary carcinoma, a total thyroidectomy is recommended, which removes the entire thyroid gland. If the entire lobe is not covered by cancer, a lobectomy may be performed to remove one lobe of the thyroid gland. A common addition to total thyroidectomy is lymph node dissection. The possibility of cancer recurrence is reduced, and complications are minimized. After such an operation, a full body scintigram is required in the further follow-up of the patient, as well as substitution therapy that does not impair the quality of life. Some of the complications of surgical treatment of thyroid cancer are: unilateral or bilateral lesion of the recurrent nerve, thyrotoxic crisis, nausea, vomiting, lesion of the upper laryngeal nerve, transient or permanent hypoparathyroidism, postoperative bleeding, wound infection, thoracic dura lesion. This paper presents a patient who was surgically treated twice for papillary carcinoma. The first time, a lobectomy of the right lobe was performed, and the second time a lobectomy of the left lobe (total thyroidectomy) with lymph node dissection. The nurse has an important role to play in the care of patients with thyroid cancer. It educates them about illnesses, explains the importance of therapy, provides emotional and psychological support.



The nurse has an important task in the preparation of the patient for surgery, as well as postoperative care and education of the patient about postoperative complications and life after thyroid surgery.

***Key words:*** *thyroid, papillary carcinoma, total thyroidectomy, surgery, nurse*

## **Popis korištenih kratica**

**Tg**- tireoglobulin

**T3**- trijodtironin

**T4**- tiroksin

**TRH**- tireotropin oslobađajući hormon

**TSH**- tireostimulirajući hormon

**PTC**- papilarni karcinom štitnjače

**FTC**- folikularni karcinom štitnjače

**DTC**- diferencirani karcinom štitnjače

**MTC**- medularni karcinom štitnjače

**FNAC**- fine- needle aspiration cytology

**CT**- kompjuterizirana tomografija

**MR**- magnetska rezonanca

**KKS**- kompletna krvna slika

**EKG**- elektrokardiografija

# Sadržaj

1. UVOD.....	2
3. FIZIOLOGIJA ŠTITNE ŽLIJEZDE.....	5
4. EPIDEMIOLOGIJA KARCINOMA ŠTITNJAČE.....	6
5. KARCINOMI ŠTITNJAČE.....	7
5.1 Čimbenici rizika karcinoma štitnjače.....	7
5.2. Papilarni karcinom.....	8
5.2.1 Kliničke osobitosti papilarnog karcinoma.....	9
5.3 Dijagnostika.....	9
5.3.1 Citopunkcija.....	9
5.3.2. Ultrazvučna dijagnostika.....	10
5.3.3. Kirurška biopsija.....	10
5.3.4. Određivanje serumske razine tireoglobulina.....	10
6. KIRURŠKO LIJEČENJE KARCINOMA ŠTITNJAČE.....	11
6.1 Totalna tireoidektomija.....	11
6.1.1 Komplikacije totalne tireoidektomije.....	12
6.2 Radioaktivni jod.....	12
6.2.1. Scintigrafija.....	13
7. DISEKCIJA VRATA.....	14
7.1 Regije vrata.....	14
8. POSLIJEOPERACIJSKE KOMPLIKACIJE KIRURŠKOG LIJEČENJA.....	15
9.1 Strah u/s poslijeoperacijskim komplikacijama.....	16
9.2 Neupućenost u/s pripremom za operacijski zahvat.....	16
9.3 Anksioznost u/s neizvjesnim ishodom operacijskom zahvata.....	17
9.4 Akutna bol u/s osnovnom bolesti.....	18
9.5 Mučnina u/s osnovnom bolesti.....	18
9.6 Povraćanje u/s osnovnom bolesti.....	19
10. PRIKAZ SLUČAJA.....	21
10.1 Prijeoperacijski period.....	22
10.2 Operacijski period.....	23
10.3 Poslijeoperacijski period.....	23

11. ZAKLJUČAK.....	25
12. LITERATURA .....	26

## 1. Uvod

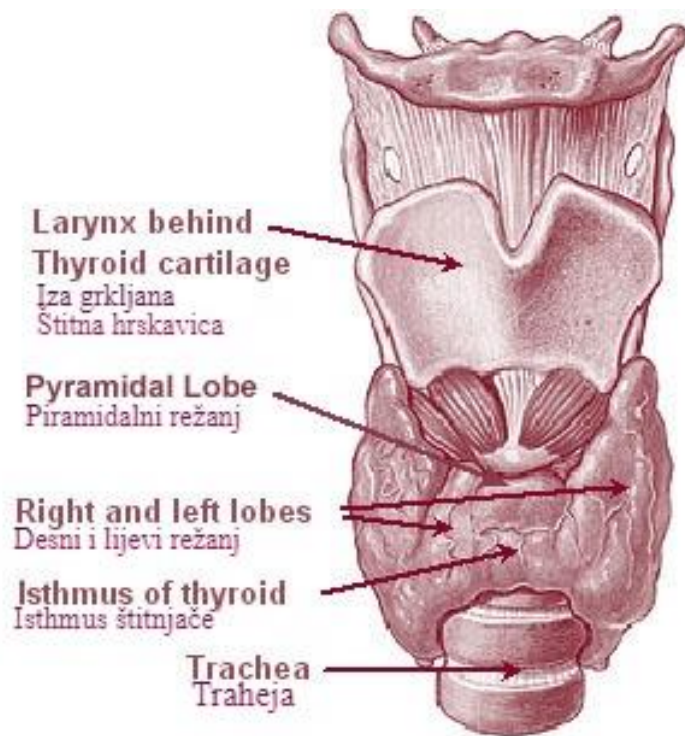
Štitnjača je smještena na prednjoj strani vrata, oblika je slova H. Štitna žlijezda je zaslužna za regulaciju različitih metaboličkih procesa u organizmu pa čak i manje poremećaje koji se u različitom životnom dobu očituju na drugačiji način. Regulira bazalni metabolizam, a promjene u njenom radu utječu na tjelesnu težinu. Promjenama razine hormona utječe na mnoge fiziološke procese, te imunološke promjene značajno utječu na rad štitne žlijezde [1]. Tireoglobulin (Tg) je glikoprotein koji se oslobađa u lumen folikule štitne žlijezde, a sintetizira se u tireocitima. Tireoglobulin je važan za sintezu hormona trijodtironina (T3) i tiroksina (T4) [2]. Štitnjača je jako dobro prokrvljen organ. Njenim radom upravljaju hipofiza i hipotalamus mehanizmom negativne povratne sprege. Karcinomi štitnjače se sve više pojavljuju u svijetu i stopa smrtnosti se lagano povećava. Etiologija karcinoma štitnjače je još uvijek nepoznata, a jedini poznati uzrok do sada je ionizirajuće zračenje. Provedena su mnoga istraživanja koja ukazuju na obiteljsko nasljeđe karcinoma. Stopa incidencije karcinoma štitnjače je veća u žena nego muškaraca čak 3 do 4 puta, a etiologija je vezana uz ženske spolne hormone i reproduktivnu funkciju. Osim toga, neki autori objašnjavaju da je štitnjača osjetljiva na stres, pošto je ženska populacija osjetljivija nego muška, i to je mogući razlog takvog omjera [3].

Najčešći karcinom štitnjače je papilarni karcinom koji unazad nekoliko godina sve češće razvija recidiv. Liječenje je u većini slučajeva kirurško. Dijagnostika se sastoji od nalaza ultrazvuka, citopunkcije, kliničke slike. Ultrazvučnom dijagnostikom se pronalaze cistične tvorbe, nalazom citopunkcije se razlučuju maligni od benignih čvorova, a ako je nejasan citološki nalaz radi se biopsija. U prošlosti je smrtnost kirurškog liječenja karcinoma štitnjače bila izrazito velika, danas je ona puno manja, zahvaljujući napretku medicine. Kirurški se može učiniti totalna tireoidektomija ili lobektomija. Totalnom tireoidektomijom odstranjuje se cijelo tkivo štitnjače, nakon koje ide terapija radioaktivnim jodom i scintigrafija. Metoda se pokazala sigurnom i efektivnom, pošto je potpuno smanjena mogućnost povratka karcinoma. Lobektomija je odstranjenje jednog dijela štitnjače. Ukoliko su zahvaćeni limfni čvorovi radi se disekcija vrata. Komplikacije kirurškog liječenja su ozljezda povratnog živca, ozljeda laringealnog živca, poslijeoperacijsko krvarenje, infekcija, smanjeno stvaranje paratiroidnog hormona, odnosno hipoparatiroidizam, pojačano lučenje hormona i pojačani rad same štitnjače, odnosno tireotoksična kriza, zatim tetanija koja se javlja zbog hipokalcijemije i uzrokuje povećanu muskularnu podražljivost. Medicinska sestra ima ključnu ulogu

u prepoznavanju komplikacija, poslijeoperacijskom zbrinjavanju pacijenta te pružanju emocionalne potpore.

## 2. Anatomija štitne žlijezde

Štitna žlijezda (*glandula thyroidea*) ili štitnjača, smještena na prednjoj strani vrata uz grkljan i dušnik koje obuhvaća poput potkove, neparna je endokrina žlijezda, oblika slova H. Štitna žlijezda se sastoji od desnog režnja (*lobus dexter*) i lijevog režnja (*lobus sinister*), različitog oblika i veličine i neravne površine, a povezani su isthmusom *glandulae thyroideae*. Građena je od parenhima, te na površini strome vezivnoga tkiva koje su u obliku vezivnih pregrada. Na površini štitne žlijezde se nalaze unutrašnja i vanjska ovojnica. Između te dvije ovojnice se nalazi procijep u kojem se nalaze krvne žile koje hrane štitnjaču, a prilikom operacije se na tom procijepu vrši podvezivanje krvnih žila. U folikulima koji su građeni od jednog sloja stanica je koloid, bjelančevinasta izlučevina tih stanica. Koloid sadrži hormone štitne žlijezde trijod-tironin (T3) i tiroksin (T4), koji reguliraju stanični metabolizam. Nedostatak T3 i T4 usporava bazalni metabolizam. Štitna žlijezda izlučuje također kalcitonin, zaslužan za regulaciju koncentracije kalcijevih iona u krvi [4]. Štitnjača je dobro prokrvljen organ, volumen krvi koji prođe kroz nju u jednoj minuti veći je od njene mase za pet puta u prosjeku. Desne i lijeve superiorne i inferiorne tiroidne arterije osiguravaju joj obilan dotok krvi. Opskrbljuje dvije arterije, *a. thyroidea superior* i *a. thyroidea inferior*. Obično prvi ogranak *a. carotis externae*, *a. thyroidea superior*, šireći se po ventralnoj površini, pristupa štitnjači na gornjem polu. *A. thyriodea inferior*, poseže donji pol žlijezde i grana se na dorzalnoj površini, kao najveći ogranak *truncusa thyrocervicalisa* (ogranak prvog dijela *a. subclaviae*). Istovremeno omogućavaju kolateralnu cirkulaciju između *a. subclaviae* i *a. carotis externae* [5].



Slika 2.1. Smještaj štitne žlijezde

Izvor: <https://hr.betweenmates.com/difference-between-thyroid>, preuzeto : 17.06.2020.

### 3. Fiziologija štitne žlijezde

Sinteza hormona je fiziološka funkcija štitne žlijezde. Štitnjača luči hormone tiroksin (T4), trijodtironin (T3) i kalcitonin. U fiziološkim uvjetima izlučivanje hormona T4 je 93% te 7% T3 hormona. Aktivnost hormona T3 je četiri puta jača od T4 te većina tiroksina prelazi u trijodtironin. Pomoću regulatornih hormona tireotropin oslobađajućeg hormona (TRH) iz paraventrikularne jezgre hipotalamusa te tireotropina (TSH) iz prednjeg režnja hipofize vrši se nadzor nad lučenjem hormona štitnjače. Za sintezu tireoidnih hormona potrebna je doza od 50 miligrama joda godišnje [6]. Jod dobivamo u obliku jodida iz hrane, a može se osigurati jodiranjem kuhinjske soli. Hipofiza i hipotalamus upravljaju radom štitnjače mehanizmom negativne povratne sprege. Izlučuje li štitnjača previše hormona, povećana razina hormona na periferiji smanjit će oslobađanje TSH (tireostimulirajućih hormona hipofize) i TRH (tireoliberina kojeg izlučuje hipotalamus), pa će se normalizirati rad štitne žlijezde. Ako štitnjača izlučuje premalo hormona, niska razina hormona na periferiji poticat će hipofizu i hipotalamusa na lučenje veće količine tireostimulirajućeg hormona (TSH) i tireoliberina (TRH). Povećana razina tireostimulirajućeg hormona (TSH) utječe i na porast štitne žlijezde (gušavost). Glavni poticaj za oslobađanje TSH jesu različiti fizički i emocionalni poremećaji te hladnoća (novorođenče) [4].



## **4. Epidemiologija karcinoma štitnjače**

Karcinom štitne žlijezde je jedan od najčešćih endokrinih karcinoma te se unazad tri desetljeća sve više pojavljuje u svijetu, osim u Africi, gdje je otkrivanje možda nedovoljno. U SAD-u je rastuća incidencija, koja je iznosila 2,4% od 1980. do 1997. godine i 6,6% od 1997. do 2009. Kod žena je karcinom štitnjače peti karcinom po učestalosti, a u Italiji je kod žena mlađih od 45 godina drugi po učestalosti. Stopa smrtnosti od karcinoma štitnjače ne smanjuje se, već se blago povećava, za razliku od većine tumora čija se smrtnost smanjila u posljednja dva desetljeća [7]. U Hrvatskoj je u zadnjih 15 godina došlo do porasta broja oboljelih, u periodu od 2001. do 2014. godine čak je udvostručen broj, sa 308 oboljelih u 2001. godini, na 603 u 2014. godini [8].

## 5. Karcinomi štitnjače

Karcinom štitnjače je najčešći maligni endokrini tumor. Incidencija je različita, varira između 2 i 14 oboljelih na 100.000 stanovnika. Stope incidencije karcinoma štitnjače su tri do četiri puta više u žena nego u muškaraca i to u vremenu između puberteta i menopauze, ukazujući na to da bi etiologija karcinoma štitnjače mogla biti povezana sa ženskim spolnim hormonima i reprodukcijom funkcijom [3]. Karcinome štitnjače možemo podijeliti na diferencirane (papilarni i folikularni) te medularni, anaplastični karcinom i ostale tumore (limfome i sarkome). Diferencirani karcinomi štitnjače imaju dobru prognozu i preživljavanje koje ovisno o literaturi iznosi od 80% do 95%. Važni prognostički faktori su dob (prognoza je bolja u mlađih od 45 godina), veličina, proširenost tumora, prisutnost metastaza, opseg kirurške resekcije. Lokalno invazivni karcinomi jesu oni kod kojih je prisutna ekstratiroidna invazija i kao takvi imaju lošiju prognozu i povećanu smrtnost. Takvi su tumori najčešće papilarni karcinomi, nešto se više javljaju u muškaraca, češće u četvrtom, petom i šestom desetljeću života. Podvrste papilarnoga karcinoma su folikularni, makrofolikularni, onkocitni, svijetlih stanica (clear cell), difuzni sklerozirajući, visokih stanica (tall cell), kolumnarnih stanica, solidni, kribriformni, papilarnikarcinom sa stromom poput fascitisa, papilarni karcinom s fokalnom inzularnom komponentom, papilarni karcinom s pločastim ili mukoepidermoidnim karcinomom, papilarni karcinom s vretenastim ili gigantskim stanicama, kombinirani papilarni i medularni [9]. Najčešći tip karcinoma štitnjače je papilarni karcinom štitnjače (PTC), koji se sastoji od 80% svih slučajeva. Drugi najčešći tip je folikularni karcinom štitnjače (FTC) koji čini 10–20% svih slučajeva. Papilarni i folikularni karcinom zajedno se naziva diferencirani karcinom štitnjače (DTC), a oba nastaju iz folikularnih stanica štitnjače. Medularni karcinom štitnjače (MTC), s druge strane, nastaje iz parafolikularnih C stanica. Ovaj neuroendokrini tumor štitnjače predstavlja 6–8% svih slučajeva karcinoma štitnjače i javlja se u obiteljskim i sporadičnim oblicima. Napokon, anaplastični karcinom štitnjače jedan je od najagresivnijih i brzo fatalnih karcinoma [10]. Razvoj karcinoma općenito vezan je uz aktivaciju onkogeni i gubitak funkcije tumor-supresorskih gena. Razvoj i napredovanje karcinoma štitnjače vezano je uz specifične mutacije gena kojio su uključeni u kontrolu rasta [11].

### 5.1 Čimbenici rizika karcinoma štitnjače

Etiologija karcinoma štitnjače u većini slučajeva je nepoznata. Potrebno je razlikovati čimbenike koji pokreću nastanak karcinoma od onih koji potiču njegov rast. Jedini sigurno dokazani čimbenik

nastanka diferenciranih karfcinoma štitnjače je ionizirajuće zračenje bilo kojeg uzroka. Premda zračenje može oštetiti stanice na nekoliko načina, glavni pokretač razvoja karcinoma štitnjače je oštećenje DNK. Međutim, za poticanje rasta odgovoran je hormone tireotropin (TSH) [12]. Tijekom posljednjih 25 godina u SAD-u se udvostručila pojedinačna doza zračenja, s približno 3 mSv / godišnje u 1980. godini na 6 mSv / godišnje u 2006. godini, što je posljedica medicinskih dijagnostičkih postupaka. Medicinski i stomatološki dijagnostički pregledi posebno su povećali izloženost štitnjače X-zrakama [13].

## **5.2. Papilarni karcinom**

Papilarni karcinom je najčešći karcinom štitnjače (>70%). Smrtnost je 1,5% kod žena i 1,4% kod muškaraca. Rijetko tumorske stanice se nakupljaju ili prestanu nakupljati radioaktivni jod, čime dijagnostički i terapijski postupci postanu vrlo ograničeni [14]. PTC se obično nalazi unutar štitne žlijezde i uglavnom je biološki indolentan. Međutim, više od 25% bolesnika s PTC-om razvilo je recidiv tijekom dugotrajnog praćenja. Obično se otkriva u trećem do petom desetljeću života pacijenata, s prosječnom dobi od 40 godina. Učestalost PTC-a raste s godinama, a žene su češće pogođene od muškaraca, u omjeru 2:1 do 4:1. Etiologija PTC-a izazvala je veliko zanimanje. Jedini zapaženi ili dobro utvrđeni faktor okoliša koji je povezan s napredovanjem PTC-a je prethodna povijest izloženosti zračenju. Aspiracija i citologija fine igle (FNAC) metoda je izbora u dijagnozi PTC. Minimalno invazivni i brzi postupak uključuje upotrebu uske igle za dobivanje uzorka lezije za mikroskopsko ispitivanje. Tijekom ovog postupka, štitnjače biopsija jedinki se klasificiraju po svojoj citološku izgledom u benignih, sumnjive (ili neodređeno), ili maligne stanice [15].

Papilarni karcinom je jedan od najčešćih malignih karcinoma štitnjače. Jedan je od dobro diferenciranih karcinoma, a građen je od folikularnih stanica. Može biti učajuren ili cističan, a najčešće se nađe masa ograničena od normalnog parenhima. U patohistološkom smislu, karakteriziraju ga resice fibrovaskularne strome koje su obložene zloćudnim kubičnim ili cilindričnim epitelnim stanicama. Papilarni karcinom je specifičan po svome karakterističnome izgledu jezgara, koje imaju fino raspršeni kromatin, uspoređuju s „mliječnim staklom“. Specifičan nalaz u jezgri su, također, eozinofilne inkluzije na mjestima invaginacije citoplazme. U vezivu su čest nalaz „psamomska tjelešca“ strukture građene od koncentričnih kalcificiranih slojeva [16].

### **5.2.1 Kliničke osobitosti papilarnog karcinoma**

Papilarni karcinom se razlikuje od ostalih karcinoma štitnjače zbog male smrtnosti, utjecaja dobi pacijenta na različito liječenje, lokoregionalnom širenju i pojavom papilarnog mikrokarcinoma (tumor  $\leq 1$  cm). U manje slučajeva pokazuje agresivne karakteristike, uz recidive i udaljene metastaze. Uz primjereno i pravovremeno liječenje, preživljavanje je približno 96% [17]. Lošija prognoza papilarnog karcinoma je nepotpuna resekcija te prisutnost lokalne invazije u okolne strukture na vratu (traheja, jednjak). U lokalno invazivnih tumora recidivi su češći dva do tri puta, s povećanim 10-godišnjim mortalitetom do 33% [18].

### **5.3 Dijagnostika**

Čvorići štitnjače, opisani abnormalnim rastom tkiva žlijezde, su uobičajena bolest koja utječe na štitnjaču. Ultrazvuk se najviše koristi kao modalitet za otkrivanje i dijagnosticiranje čvorova. Ova metoda je sigurna, bezbolna, neinvazivna i ima bolju sposobnost razlikovanja benignih čvorova od zloćudnih, s obzirom na druge tehnike poput računalne tomografije (CT) i magnetske rezonancije (MR). Dijagnostika karcinoma štitnjače je kombinacija procjene kliničke slike, nalaza ultrazvuka i nalaza citologije. Patohistološki nalaz je odraz svake od tih metoda [19].

#### **5.3.1 Citopunkcija**

Nalazom citopunkcije možemo razlučiti maligne od benignih čvorova, koju je preporučljivo raditi uz kontrolu ultrazvuka. Svaki pacijent sa čvorom štitnjače kandidat je za citološku punkciju. Prije same odluke o upućivanju na citološku punkciju potrebno je uzeti kompletnu anamnezu, izvršiti fizikalni pregled vrata i limfnih čvorova vrata, odrediti razinu tireotropina u serumu te učiniti ultrazvuk štitnjače. Čvorovi promjera većeg od 1,5 cm ili ultrazvučno suspekti čvorovi bez obzira na njihovu veličinu indikacija su za citološku punkciju. Punkciju je preporučljivo obaviti iglama promjera 25 G. Kod većih cističnih tvorbi gdje se istodobno izvodi i drenaža tvorbe preporučuju se igle promjera 22-23 G. Broj punkcija pojedinog čvora ovisi o njegovoj veličini, kao i o procjeni dobivenog materijala na licu mjesta. Potrebno je uzeti materijal s 2–5 različitih područja unutar čvora kako bi se dobio reprezentativan materijal [20]. Iako se temelje na malom broju slučajeva, nodalni limfomi s različitim citomorfološkim karakteristikama mogu biti dijagnosticirani citološkom punkcijom [21].

### **5.3.2. Ultrazvučna dijagnostika**

Palpacijom se otkrije samo manji broj čvorova, dok se ultrazvučnom dijagnostikom otkriju nepalpabilni čvorovi. Ultrazvučnom dijagnostikom npr. karotidnih arterija, parotidnih žlijezda, limfnih čvorova kao usputni nalaz registriraju se nepalpabilni čvorovi u štitnjači zvani incidentalomi. Većina čvorova u štitnjači je dobroćudna, dok se u oko 50% dijagnostičkih postupaka nađe karcinom štitnjače. Ultrazvučna dijagnostika omogućuje otkrivanje cističnih tvorba u štitnjači promjera već od 2mm. Ultrazvukom nije moguće pouzdano otkrivanje zloćudnih čvorova [22]. Za izvođenje UZV štitnjače koristi se visokofrekventna linearna sonda. Najčešće frekvencije pri pregledu ovog organa su u rasponu od 7 - 15 MHz. Pacijent leži na leđima s hiperekstenzijom vrata, koju možemo potpomoći postavljanjem jastuka ispod ramena [23].

### **5.3.3. Kirurška biopsija**

Kirurška biopsija se provodi u slučaju nejasnog citološkog nalaza. Koristi se kao dijagnostička metoda već 40 godina. Glavna svrha kirurške biopsije je razlikovanje čvorova koji trebaju biti kirurški odstranjeni od onih koji ne trebaju. Osjetljivost aspiracijske citologije štitnjače varira između 65% i 99%, a specifičnost između 72% i 100%. Preporuča se provoditi ju uz nadzor ultrazvuka, poglavito kod malih, dublje smještenih čvorova. Kod čvorova promjera manjeg od 3 cm dovoljno je izvršiti jednu do četiri aspiracije [24].

### **5.3.4. Određivanje serumske razine tireoglobulina**

Tireoglobulin (Tg) je specifičan i vrlo koristan tumorski biljeg u liječenju bolesnika s papilarnim ili folikularnim karcinomom štitnjače. Serumsku razinu Tg potrebno je mjeriti osjetljivim imunoenzimskim testom standardiziranim prema europskim standardnim preporukama. Nakon totalne ablacije štitnjače operacijskim odstranjenjem i primjenom radioaktivnog joda, razina Tg mora biti nemjerljiva, a bilo koja mjerljiva razina Tg je važan znak za kliničare. Rijetka pojava lažno negativnog nalaza Tg u serumu uglavnom je rezultat metastaza u malim limfnim čvorovima vrata, koje se registriraju ultrazvukom [25].

## 6. Kirurško liječenje karcinoma štitnjače

Kirurško liječenje štitnjače u prvoj polovici 19. st je nosilo veliku smrtnost, čak do 40%. Operacije su bile visokorizične i opasne. Zbog loših rezultata Francuska medicinska akademija zabranila je 1850. godine operacije na štitnoj žlijezdi. U drugoj polovici istog stoljeća napretkom anestezije, uvođenjem mjera asepse i antiseptike, kao i kvalitetnije hemostaze, smrtnost je znatno snižena, na 10%, te se operacije na štitnoj žlijezdi ponovo izvode diljem svijeta. U tom razdoblju velik je doprinos daljnjem razvoju kirurgije ove žlijezde dao Emil Theodor Kocher (1841. – 1917.), koji je uveo stroge mjere asepse i brižnu hemostazu te promijenio kirurški pristup na štitnoj žlijezdi [26]. Kirurško liječenje papilarnog karcinoma klinički se dijeli u dvije skupine; lobektomija (ako je zahvaćen 1 režanj), a ako se intraoperacijski utvrdi zahvaćenost drugih struktura onda tireoidektomija. Također je moguća lobektomija s istmusom. Po procjeni liječnika operatera na temelju nalaza radi se totalna tireoidektomija [27].

### 6.1 Totalna tireoidektomija

Kod tireoidektomije dolazi do djelomičnog odstranjenja (lobektomija) ili totalnog odstranjenja štitnjače. Ciljevi tireoidektomije su eliminacija patološki promijenjenog tkiva uz očuvanje funkcije doštitnih (paratiroidnih) žlijezda te očuvanje ili poboljšanje funkcije glasa, govora i gutanja, a jedan od najvećih izazova je obaviti tireoidektomiju i poboljšati zdravlje pacijenta uz svođenje komplikacija na minimum [28]. Totalna tireoidektomija je operacija uglavnom za upravljanje diferenciranim karcinomom štitnjače [29]. Nakon što se histološki dokaže karcinom štitnjače, terapija izbora je totalna kirurška tireoidektomija i radiojodna terapija ostatnog tkiva štitnjače kao i funkcionalnih metastaza u diferenciranog karcinoma štitnjače. Određivanje koncentracije Tg-a i kalcitonina kao tumor biljega, od velike je važnosti u kasnijim praćenjima oboljelih, jer mogu ukazivati na pojavu funkcionalnih metastaza. U kasnijim praćenjima koristimo i scintigram cijeloga tijela pomoću radioaktivnog joda, zbog detekcije funkcionalnih metastaza [30]. Totalna tireoidektomija se smatra sigurnom i efikasnom metodom. Uz iskusnog kirurga ima nizak postotak komplikacija. Tkivo štitne žlijezde se uklanja u cijelosti i postiže se neposredno izlječenje. Praktično se isključuje mogućnost povratka bolesti, smiruju se autoimune reakcije i rano otkrivaju maligne bolesti. Zbog mogućnosti i dostupnosti supstitucijske terapije, oporavak bolesnika je brz. Nakon dobivenog nalaza PHD-a liječnik određuje supstitucijsku terapiju levotiroksinnatrija uz redovitu

kontrolu TSH i UZV vrata. Hormonalni status rano se stabilizira, što smanjuje potrebu za čestim kontrolama bolesnika. Danas kirurška tehnika totalne tiroidektomije uključuje kapsularnu disekciju koju je uveo Theodor Kocher, a modernizirao Bliss. Njome se mogu identificirati povratni živac grkljana i paratiroidne žlijezde te kvalitetno izvesti njihova disekcija [31].

### **6.1.1 Komplikacije totalne tiroidektomije**

Najčešće komplikacije tiroidektomije su oštećenje povratnog laringealnog živca, hipoparatiroidiza, poslijeoperacijsko krvarenje, tireotoksična kriza, tetanija. Zbog anatomske blizine i povezanosti štitnjače i laringealnih živaca, senzomotoričko oštećenje laringealne funkcije je moguća komplikacija tiroidektomije. Šezdesetih godina prošlog stoljeća prevalencija takvih komplikacija bila je 17% dok je u osamdesetim godinama značajno pala na 1.5% te i dalje ima tendenciju pada zbog napretka kirurških metoda i tehnologije te intraoperacijskim monitoriranjem laringealnog živca. Usprkos tome, tiroidektomija i dalje predstavlja jedan od najčešćih uzroka pareze ili paralize glasnica i zbog toga se promjene glasa nakon tiroidektomije smatraju neurogenim poremećajima. Glavni rizični faktori su opsežnost same tiroidektomije te iskustvo kirurga. Promjene glasa mogu biti uzrokovane disfunkcijom štitnjače, ali mogu biti i posljedica oštećenja laringealnih živaca tijekom tiroidektomije, javljaju se u 1 od 10 pacijenata [28].

## **6.2 Radioaktivni jod**

Radioaktivni jod se rabi u liječenju metastaza diferenciranog karcinoma štitnjače više od 50 godina. Oko dvije trećine metastaza papilarnog i folikularnog karcinoma štitnjače ima sposobnost nakupljanja i zadržavanja joda, što je osnovni preduvjet za liječenje jodom-131. Razlikujemo tri pristupa terapiji jodom-131: empirijske fiksne doze, najveće sigurne doze temeljene na dozimetriji cijelokupnog tijela i krvi, a treći pristup je kvantitativna tumorska dozimetrija. Danas se najčešće rabe empirijske fiksne doze u rasponu od 3,7 do 11,1 GBq (100-300 mCi). Sekundarizmi u limfnim čvorovima vrata i medijastinuma ako nisu pogodni za operacijski zahvat, liječe se dozama od 100 do 175 mCi, a udaljene metastaze od 200 do 300 mCi. Uobičajeni postupak pripreme bolesnika za liječenje jodom-131 sastoji se od prekida hormonske supresijske terapije L-tiroksinom u trajanju od četiri do šest tjedana prije primjene kako bi se postigao porast TSH, obično iznad 30mU/L. Preporuča se smanjiti unos jodirane soli, izbjegavati mlijeko i mliječne proizvode, jaja, suhomesnate proizvode, hranu podrijetlom iz mora, osobito školjke, te vitamine i lijekove koje sadrže jod. Dijetu

s malo joda treba započeti dva tjedna prije primjene joda-131 i nastaviti nekoliko dana nakon primjene [31]. Ablacija štitnjače je postupak poslijeoperacijske primjene joda-131, s ciljem uništavanja ostatnog tkiva štitnjače u samom ležištu. Prema nalazima kirurgija i patologa moguće je razlikovati tri skupine bolesnika:

**Skupina s vrlo niskim rizikom:** bolesnici s unifokalnim mikrokarcinomom (<1cm) koji ne probija čahuru štitnjače, bez metastaza u limfnim čvorovima. U ovoj skupini nema dokaza o koristi od poslijeoperacijske primjene joda-131, te ju ne treba provoditi.

**Visokorizična skupina:** bolesnici koji imaju potvrđenu stalno prisutnu bolest ili visok rizik stalno prisutne bolesti ili recidiva bolesti. Poslijeoperacijska primjena joda-131 smanjuje postotak recidiva i produžuje preživljavanje. Indicirana je primjena visoke doze radioaktivnog joda.

**Niskorizična skupina:** uključuje sve preostale bolesnike. Pozitivni učinci ablacije štitnjače su upitni i još uvijek postoje dvojbe je li ona potrebna svim bolesnicima ili samo pomno odabranima [25].

### 6.2.1. Scintigrafija

Kvantitativna pertehnetatska scintigrafija najosjetljivija je i specifična tehnika dijagnoze i kvantifikacije autonomije štitnjače. Metoda se pokazala vrijednom u stratifikaciji rizika od spontanog ili jodom izazvanog hipertireoze, u procjeni ciljanog volumena prije terapije radiojodom i u procjeni terapijskog uspjeha nakon definitivnog liječenja. U područjima s nedostatkom joda ispitivanje štitnjače ostaje nezamjenjivo za funkcionalnu karakterizaciju štitnjače čvorova i još uvijek predstavlja dijagnostički postupak prve linije u slučaju sumnje na malignitet štitnjače. Ovo je posebno važno kod pacijenata s Gravesovom bolešću, među kojima je pronađena relativno velika učestalost karcinoma kod hladnih čvorova štitnjače [32]. Scintigrafija štitnjače s tehnecij pertehnetatom ili radioaktivnim jodom omogućava ispitivanje regionalne funkcije štitnjače. Promjene koje su manje od 1 cm mogu biti nevidljive na scintigramu. Radionuklidna dijagnostika je značajnija u praćenju bolesnika operiranih od karcinoma štitnjače. Scintigrafija cijelog tijela je standardni postupak otkrivanja presadnica diferenciranog karcinoma štitnjače [23].



## 7. Disekcija vrata

Status limfnih čvorova najvažniji je prognostički faktor karcinoma glave i vrata, jer zahvaćenost limfnih čvorova smanjuje ukupni opstanak za 50%. Stoga odgovarajuće upravljanje regionalnom limfom igra središnju ulogu u liječenju oboljelih od karcinoma glave i vrata [34]. Sekcija limfnih čvorova u središnjem odjelu uobičajen je dodatak tiroidektomiji u liječenju papilarnog karcinoma štitnjače [35].

### 7.1 Regije vrata

I - (I A submentalna i I B submandibularna):

I A - pod usta, prednji dio jezika, prednji mandibularni alveolarni greben i donja usna.

I B- usna šupljina, prednji dio nosne šupljine, submandibularna žlijezda.

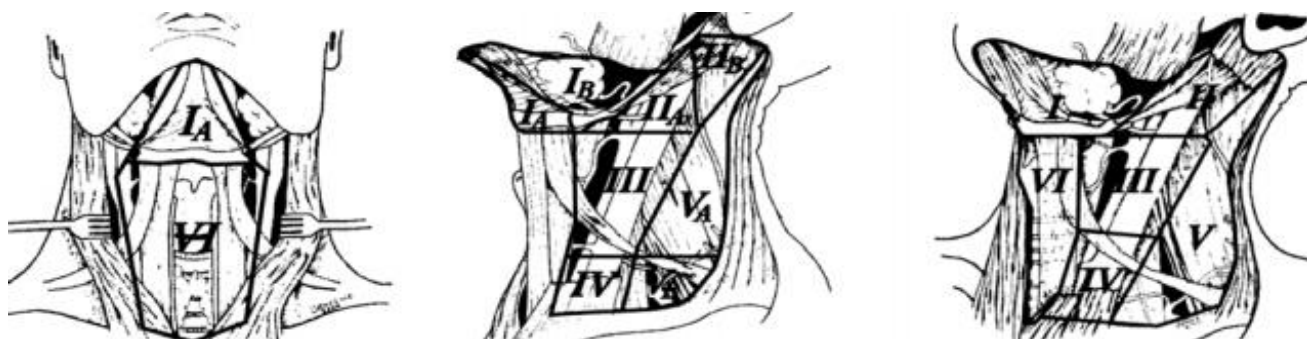
II - (gornja jugularna A i B): usna šupljina, nosna šupljina, nazo-, hypo i oropharynx te parotidna žlijezda.

III - (srednja jugularna ): usna šupljina, nazo-, hypoi oropharynx i larynx.

IV - (donja jugularna): hypopharynx, vratni dio jednjaka, larynx, želudac

V - (stražnji trougao A i B): nazo- oropharynx, tireoidna žlijezda.

VI - (prednji odjeljak): tireoidna žlijezda, vrh piriformnog sinusa, vratni dio jednjaka [36]



Slika 7.1 Regije vrata, Izvor:

[https://www.researchgate.net/publication/271319053\\_diferencijalno\\_dijagnosticki\\_problemi\\_ovecanog\\_limfnog\\_cvora\\_na\\_vratu](https://www.researchgate.net/publication/271319053_diferencijalno_dijagnosticki_problemi_ovecanog_limfnog_cvora_na_vratu), preuzeto 22.06.2020.

## 8. Poslijeoperacijske komplikacije kirurškog liječenja

Na početku 20. stoljeća, najčešće komplikacije u kirurškom liječenju karcinoma štitnjače bila su poslijeoperacijska krvarenja, hematomi, infekcije i smrtnost. Nedostatak totalne tireoidektomije podrazumijeva visok rizik od mogućih komplikacija. Najčešće komplikacije su :

- jednostrana ili obostrana lezija povratnog živca
- tireotoksična kriza, mučnina, povraćanje
- lezija gornjeg laringealnog živca
- prolazni ili trajni hipoparatiroidizam - ako se pacijent žali na parestezije u ekstremitetima a nalaz Ca je niži od 2 , ako se ne prepozna i ne prevenira ili liječi na vrijeme nastaje tetanija
- prvi poslijeoperacijski dan se vadi krv za nalaz Ca te se obavještava liječnika o ovisno o nalazu i hipokalcemiji ( najčešća nadoknada je CaCO<sub>3</sub> 3x1 gr tbl. i Calcitriolum 3x1 caps. per os i Calcij Glukonat 3x1 ampula intravenozno)
- poslijeoperacijsko krvarenje
- infekcija rane
- lezija torakalnog duktusa
- Horneov sindrom

Ozljeda povratnog živca javlja se kao trajna i prolazna pareza neposredno nakon operacije. Pacijent je promukao. Kod lezije vanjske grane gornjeg laringealnog živca javljaju se teškoće u tonalitetu glasa i ograničavanju visokih tonova. Lezija gornjeg laringealnog živca dovodi do smetnji kod gutanja tekućine. Hipoparatiroidizam se javlja zbog poremećene vaskularizacije paratiroidnih tjelešaca. Javljaju se parestezije u rukama i nogama te mišićni grčevi. Poslijeoperacijsko krvarenje se javlja zbog porasta krvnog tlaka, neposredno nakon operacije ili par sati kasnije, potrebna je hitna revizija rane. Zahvaljujući prijeoperacijskoj pripremi pacijenta, kirurškoj tehnici, anesteziji i boljem poznavanju anatomije štitnjače te su komplikacije u stalnom padu [37].

## **9. Sestrinske dijagnoze**

### **9.1 Strah u/s poslijeoperacijskim komplikacijama**

Strah je negativan osjećaj koji nastaje usred stvarne ili zamišljene opasnosti.

Medicinska sestra treba prikupiti podatke o činiteljima koji dovode do osjećaja straha, o prijašnjim strahovima, intenzitetu straha, metodama suočavanja sa strahom, utjecaju straha na svakidašnji život pacijenta.

Neki od kritičnih čimbenika su dijagnostički i medicinski postupci, bolničko liječenje, operacijski zahvat, anestezija, terapijski, smanjenje ili gubitak tjelesne funkcije, bolest.

Cilj koji medicinska sestre može postaviti je da pacijenta neće biti strah.

Za ostvarivanje cilja medicinska sestra će:

- svoriti profesionalan empatijski odnos
- identificirati s pacijentom činitelje koji dovode do pojave osjećaja straha
- poticati pacijenta da verbalizira strah
- stvoriti osjećaj sigurnosti [39]

### **9.2 Neupućenost u/s pripremom za operacijski zahvat**

Neupućenost je nedostatak znanja i vještina o specifičnom problemu.

Medicinska sestra treba prikupiti podatke o kognitivno perceptivnim funkcijama, dobi pacijenta, razini znanja pacijenta, ulogama i odnosima u obitelji. Treba procijeniti pacijentovu motivaciju za savladavanjem znanja i vještina i procijeniti samopercepciju pacijenta.

Neki od kritičnih čimbenika su kognitivno perceptivna ograničenja, gubitak pamćenja, nepoznavanje izvora točnih informacija, pogrešna interpretacija informacija i nedostatak iskustva.

Cilj koji medicinska sestra može postaviti je da će pacijent verbalizirati specifična znanja.

Za ostvarivanje cilja medicinska sestra će:

- poticati pacijenta na usvajanje novih znanja i vještina

- prilagoditi učenje pacijentovim kognitivnim sposobnostima
- podučiti pacijenta specifičnom znanju
- pokazati pacijentu specifičnu vještinu
- osigurati pomagala tijekom edukacije
- poticati pacijenta i obitelj da postavljaju pitanja
- poticati pacijenta da verbalizira svoje osjećaje [39]

### **9.3 Anksioznost u/s neizvjesnim ishodom operacijskog zahvata**

Nejasan osjećaj neugode i / ili straha praćen psihomotornom napetošću, panikom, tjeskobom, najčešće uzrokovan prijetećom opasnosti, gubitkom kontrole i sigurnosti s kojom se pojedinac ne može suočiti.

Medicinska sestra treba prikupiti podatke o stupnju anksioznosti pacijenta, procijeniti bolesnikove metode suočavanja s anksioznošću i stresom, saznati od bolesnika povezanost anksioznosti i činitelja koji do nje dovode i obaviti fizikalni pregled pacijenta.

Neki od kritičnih čimbenika su dijagnostički i terapijski postupci, prijetnje fizičkoj i emocionalnoj cjelovitosti, promjena uloga, rutine i okoline, osjećaj socijalne izolacije, strah od smrti.

Cilj koji medicinska sestra može postaviti je da će pacijent moći prepoznati i nabrojati znakove i čimbenike rizika anksioznosti.

Za ostvarivanje cilja medicinska sestra će:

- stvoriti profesionalan empatijski odnos - pacijentu pokazati razumijevanje njegovih osjećaja
- stvoriti osjećaj sigurnosti
- biti uz pacijenta kada je to potrebno
- opažati ne Stvoriti verbalne izraze anksioznosti, izvijestiti o njima (smanjena komunikativnost, razdražljivost do agresije...)
- osjećaj povjerenja i pokazati stručnost
- pacijenta upoznati s okolinom, aktivnostima, osobljem i ostalim pacijentima [38]

## 9.4 Akutna bol u/s osnovnom bolesti

Neugodan nagli ili usporeni osjetilni i čuvstveni doživljaj koji proizlazi iz stvarnih ili mogućih oštećenja tkiva s predvidljivim završetkom u trajanju kraćem od 6 mjeseci.

Medicinska sestra treba prikupiti podatke o jačini boli pomoću skale za bol, prikupiti podatke o lokalizaciji, trajanju, širenju i kvaliteti boli, prikupiti podatke o vitalnim funkcijama, akutnim bolestima i stanjima, prijašnjim načinima ublažavanja boli, procijeniti situacijske čimbenike.

Neki od kritičnih čimbenika su mehaničke, kemijske i toplinske ozljede, bolesti organskih sustava, akutni upalni procesi, maligne bolesti, dijagnostički i terapijski postupci.

Cilj koji medicinska sestra može postaviti je da pacijent neće osjećati bol.

Za ostvarivanje cilja medicinska sestra će:

- prepoznati znakove boli
- izmjeriti vitalne funkcije
- educirati pacijenta kako da koristi skalu za bol
- ublažavati bol na način kako je pacijent naučio
- istražiti zajedno s pacijentom različite metode kontrole boli
- ukloniti čimbenike koji mogu pojačati bol
- primijeniti nefarmakološke postupke ublažavanja bolova
- ohrabriti pacijenta
- objasniti pacijentu da zauzme ugodan položaj te da ga mijenja
- postaviti nepokretnog pacijenta u odgovarajući položaj
- izbjegavati pritisak i napetost bolnog područja [39]

## 9.5 Mučnina u/s osnovnom bolesti

Mučnina je ojećaj nelagode u gornjim dijelovima probavnog sustava koji može dovesti do povraćanja.

Medicinska sestra treba prikupiti podatke o prehrani, tjelesnoj aktivnosti, simptomima mučnine, postojanju specifičnih uzroka, metodama koje pacijent koristi za ublažavanje mučnine.

Neki od kritičnih čimbenika su primjena lijekova, kemoterapija, poslijeanestezijska reakcija, stres, transport pacijenata, neadekvatan položaj.

Cilj koji medicinska sestra može postaviti je da pacijent neće imati mučninu.

Za ostvarivanje cilja medicinska sestra će:

- informirati pacijenta o uzrocima mučnine
- osigurati mirnu okolinu
- omogućiti pacijentu udoban položaj
- osigurati ugodne mikroklimatske uvjete
- savjetovati pacijentu da tijekom mučnine duboko diše te da olabavi odjeću [39]

## **9.6 Povraćanje u/s osnovnom bolesti**

Stanje snažnog refleksnog izbacivanja sadržaja želuca kroz usnu šupljinu i ponekad kroz nos.

Medicinska sestra treba prikupiti podatke o izgledu povraćenog sadržaja, učestalosti povraćanja tijekom 24 sata, patološkim primjesama u povraćenom sadržaju, prikupiti podatke o vitalnim funkcijama, unosu hrane u posljednja 24 sata, prehrambenim navikama, unosu i iznosu tekućina, prikupiti podatke o turgoru.

Neki od kritičnih čimbenika su infekcije, maligne bolesti, bol, bolesti središnjeg živčanog sustava, bolesti probavnog sustava, metaboličke bolesti, akutno trovanje.

Cilj koji medicinska sestra može postaviti je da pacijent neće povraćati.

Za ostvarivanje cilja medicinska sestra će:

- pacijenta bez svijesti postaviti u bočni položaj
- svjesnog pacijenta smjestiti u sjedeći s glavom nagnutom naprijed
- postaviti bubrežastu zdjelicu i staničevinu na dohvat ruke
- primijeniti hladnu i vlažnu oblogu na čelo i vrat pacijenta
- osigurati njegu usne šupljine nakon svake epizode povraćanja [39]



## 10. PRIKAZ SLUČAJA

Pacijentica L.K., rođena 1987. godine, u 10. mjesecu 2019. godine odlazi na preventivni ultrazvučni pregled štitnjače, na kojem je zapažen nodus heterogene strukture, promjera 58mm, te je pacijentica upućena na hitnu citopunkciju. Subjektivno nije imala nikakvih smetnji, do sada nije teže bolovala. Dva tjedna nakon UZV pregleda, pacijentica odlazi na citopunkciju čvora u desnom režnju štitnjače pod kontrolom UZV-a. Punkcijom je dobiven ½ ml sukrvavog tekućeg sadržaja. U razmazima se vide papilarne nakupine povećanih tireocita sa oštro ograničenom citoplazmom i ponegdje vidljivim intranuklearnim inkluzijama, papilarne nakupine Hurthleovih stanica, psamomska tjelešca, multinuklearne orijaške stanice, brojni eritrofagi i pigmentofagi, krv. Nalaz je temeljito suspektan na papilarni karcinom i preporuča se ORL obrada i PHD.

Fizikalni pregled i ORL obrada učinjeni su u Kliničkom bolničkom centru Sestre milosrdnice, u 11. mjesecu 2019. godine, pod dijagnozom Neoplasma gl. thyroideae, pacijentica je upućena na bolničko liječenje, indicirao se hitni PHD, lobektomija te eventualna tireoidektomija. Preporuča se napraviti prijeoperacijski UZV štitnjače.

U 12. mjesecu 2019. godine učinjen je prijeoperacijski UZV štitnjače pri čemu je otkriven povećani desni režanj štitne žlijezde, na račun nodusa, heterogene strukture, prožetog sitnim cistama i kalcifikacijama, koji odgovara npl. procesu. Nodus je dimenzija 50x45x59 mm. Desno uz submandibularnu žlijezdu jedan limfni čvor reaktivnog izgleda, dimenzija 17x8 mm. Laboratorijski nalaz hormona (TSH, T3, fT4) su unutar referentnog intervala. Nalazi mokraćne pokazuju povećane vrijednosti Erc/Hb i Leu/Leu. esteraze. KKS uredna, EKG : s.r. 68/min., akcija srca ritmična, tonovi jasni. Normalan šum disanja obostrano. RTG s/p: na snimci torakalnih orgala diskrena ožiljna lezija. Ostali nalazi u granicama normale. Učinjen je anesteziološki pregled, p.p. uvesti atihipertenziv u terapiju, pacijentica se može anestezirati.

Pacijentica je zaprimljena 17.12.2019. u Kliniku za otorinolaringologiju i kirurgiju glave i vrata, u KBC Sestre milosrdnice, radi operacije štitnjače u općoj anesteziji. Tijekom hospitalizacije učinjena je desnostrana lobektomija. Operacija je protekla uredno. Preparat je poslan na patohistološku analizu. Uvidom u PHD nalaz, cijeli desni režanj zauzet je tumorom građenim od papilarnih i folikularnih struktura, promjera 5.5 cm. Pacijentica je upućena na još jedan operacijski zahvat. Tijekom ponovne hospitalizacije, u siječnju 2020. godine, učinjena je lijevostrana lobektomija (totalna tireoidektomija) i disekcija vrata regije VI. Uvidom u PHD nalaz, od ukupno pet izvađenih limfnih čvorova, tri su limfna čvora promjera do 0,3 cm infiltrirana tumorom, građenih od



folikularnih struktura. Operacija je protekla uredno te se pacijentica otpušta kući idući dan, urednog općeg stanja i mirnog lokalnog ORL statusa. Pri otpustu upućena je na poslijeoperacijsku onkološku obradu na Kliniku za onkologiju i nuklearnu medicinu. Na Klinici za onkologiju i nuklearnu medicinu učinjen je UZV vrata, gdje je vidljiv s desne strane vrata u regiji II povećan limfni čvor, vol. 2 ccm, imponira reaktivan, a u istoj regiji lijevo vol. 1 ccm, reaktivan. Učinjena je poslijeoperacijska scintigrafija cijelog tijela radioaktivnim jodom-131, za uništenje potencijalno zaostalih metastatskih stanica. Na poslijeoperacijskim scintigramima cijelog tijela učinjenim 72 sata nakon peroralne aplikacije 74 MBq aktiviteta joda-131 u projekciji prednje vratne regije registrira se veća, okruglasta intenzivna nakupina RI. Tri tjedna nakon provedene onkološke obrade, pacijentica je primila peroralno u obliku kapsule i tekućine u terapijske svrhe 370 MBq (100 mCi) aktiviteta joda-131. Terapiju je dobro podnijela.

Učinjenom poslijeoperacijskom onkološkom obradom kod pacijentice nije registrirano sigurnih znakova lokalnog recidiva ili udaljene diseminacije osnovne bolesti. Serumaska vrijednost tumorskog biljega tireoglobulina je uredna. Pacijentici je uvedena hormonska terapija Euthyroxom koju je potrebno četiri dana po otpustu uzimati u dozi do 75 ug/dan, zatim 5 dana u dozi od 150 ug/dan, te na dalje u dozi od 175 ug/dan. Pacijentica je naručena na postterapijsku scintigrafiju cijelog tijela jodom-131 u rujnu 2020. godine.

## **10.1 Prijeoperacijski period**

Medicinska sestra provjerava zdravstveno stanje pacijentice, provođenje osobne higijene, pruža psihološku potporu pacijentici, te provjerava svu medicinsku dokumentaciju i učinjene pretrage. Pacijentica je prije hospitalizacije obavila osnovne laboratorijske testove ( KKS, glukoza u krvi, urea, kreatinin, jetrene testove, elektroliti, Ca, transfuzijske pretrage, EKG i RTG pluća (osobe iznad 50 god.), anesteziološki pregled). Pacijentica se tušira u antiseptičkom sredstvu kako bi se smanjila mogućnost infekcije. Dan prije operacije praćene su vitalne funkcije koje su bile u granicama normale (o svakoj promjeni potrebno je obavijestiti liječnika operatera i/ili anesteziologa), liječnik je prvi objasnio o kojoj vrsti bolesti se radi, vrsti zahvata, sam pristup zahvatu, komplikacije i tijek oporavka, nakon toga medicinska sestra je educirala pacijenticu o prijeoperacijskoj pripremi, te poslijeoperacijskim komplikacijama i pravilnom ponašanju nakon operacije. Pacijentica je upućena da nakon operacije ne smije puno govoriti kako ne bi naprezala operacijsku ranu te time izazvala dehijenciju šavova. Tokom dana pacijentica je obavila pregled anesteziologa koji ju je posjetio na

odjelu. Anesteziolog propisuje lijekove za večer prije operacije, te premedikaciju. Pacijentica potpisuje pristanak za operacijski zahvat. Anesteziolog upućuje pacijenticu o djelovanju anestezije. U rijetkim slučajevima se naručuju koncentrirani eritrociti ako liječnik operater odredi.

## **10.2 Operacijski period**

Medicinska sestra provjerava da li je pacijentica natašte, uputila je pacijenticu na osobnu higijenu; tuširanje u antiseptičkom sredstvu. Prije odlaska u operacijsku salu medicinska sestra zamoli pacijenticu da se pomokri ako treba kako bi se smanjila mogućnost inkontinencije tijekom operacijskog zahvata i ukloni zubnu protezu, nakit, piersinge i ostale predmete koji sadrže metal. Medicinska sestra daje pacijentici premedikaciju koju je anesteziolog prepisao po pozivu na odjelu, ovisno o protokolu ustanove može se dati u operacijskoj sali. Medicinska sestra objašnjava pacijentici da nakon što primi premedikaciju se ne smije ustati iz kreveta, pošto će se osjećati omamljeno i pospano. Pacijentica oblači bolnički mantil koji se skida u operacijskoj sali te joj medicinska sestra stavlja elastične zavoje ležećem položaju na elevirane donje ekstremitete kako bi se spriječio nastanak tromboze i poslijeoperacijska ortostatska hipotenzija. Pacijentica čeka u bolesničkom krevetu poziv iz sale te ju medicinska sestra odvodi u operacijsku salu, zajedno sa njenom medicinskom dokumentacijom koju predaje medicinskoj sestri iz operacijske sale. Operacija je prošla uredno i pacijentica se premješta u sobu za buđenje.

## **10.3 Poslijeoperacijski period**

U sobi za buđenje medicinska sestra je kontrolirala vitalne funkcije, balans tekućine, drenažu, EKG, stanje svijesti. Nakon buđenja pacijentica je osjetila jaku glavobolju i mučninu. Medicinska sestra joj je osigurala udoban položaj i mikroklimatske uvjete, osigurala joj je bubrežastu zdjelicu, komprese za brisanje i savjetovala joj je izbjegavanje naglih pokreta, te primijenila propisane analgetike. Nakon što su vitalne funkcije bile stabilne, nakon 24h, po procjeni liječnika anesteziologa, pacijentica je premještena na odjel na daljnje poslijeoperacijsko liječenje. Medicinska sestra na odjelu promatra pacijenticu, te mjeri vitalne funkcije, kontrolira drenažu operacijske rane, izgled rane, mokrenje, upućuje pacijenticu na ustajanje iz kreveta radi sprječavanja tromboze, te skida zavoje nakon ustajanja iz kreveta. 1. poslijeoperacijski dan kirurg je previo ranu te uklonio dren 2.-og poslijeoperacijskog dana. Pacijentica je educirana o zbrinjavanju operacijske rane, eventualnu pojavu u promjeni izgleda rane, otekline, bilo kakvih promjena u disanju ili osjećaju

otežanog gutanja, gušenja obavezno obavijestiti medicinsku sestru koja obavijesti dežurnog liječnika, Pacijentica je također dobila upute o prehrani, ponašanju i body scanu, te joj je dogovoren termin. Pacijentica se idući dan osjećala dobro, te je otpuštena iz bolnice na kućnu njegu.

## 11. ZAKLJUČAK

Oboljenja od karcinoma štitnjače su u velikom porastu u današnje vrijeme. Tkivo papilarnog karcinoma može biti slično tkivu štitnjače, no pravovremenom i razvijenom dijagnostikom izlječenje je uspješno u većini slučajeva. Čak i prisutnost metastaza u predjelu vrata ne mijenjaju uspješnost, što vidimo u prikazu slučaja pacijentice koja je karcinomom imala zahvaćene limfne čvorove u predjelu vrata. Udaljene metastaze otkrivaju se scintigramom te se one uništavaju radioaktivnim jodom-131. Preventiva ove bolesti je izbjegavanje rengenskih zračenja, a ukoliko je netko u obitelji imao karcinom preporučuju se preventivni pregledi jednom godišnje. Ključna uloga je emocionalna potpora pacijentu, podrška i socijalizacija. Medicinska sestra ima važnu ulogu u pripremi pacijenta na operacijski zahvat, educiranju i pružanju emocionalne podrške, fizičkoj pripremi, sprečavanju, praćenju i uočavanju poslijeoperacijskih poteškoća i komplikacija, informiranju pacijenta i obitelji, poticanju na uključivanje u preventivne aktivnosti. Medicinska sestra ima važnu ulogu u cijeloj poslijeoperacijskoj skrbi, planira zdravstvenu njegu koju prilagođava individualnim potrebama pojedinca. Potrebne su joj dobre komunikacijske vještine, razvijena empatija te specifična znanja za što veći doprinos timu, prijenosu informacija pacijentu i obitelji i kvalitetnom provođenju zdravstvene njege. U zbrinjavanju svakog pacijenta potrebno je pružanje emotivne i psihičke podrške, a naročito onkoloških pacijenata koji su posebno emotivni. Uz dobru fizičku i psihičku pripremu pacijenta liječenje će biti uspješnije, pacijent će biti suradljiv i zainteresiran, što daje medicinskoj sestri značajnu ulogu u timu.

## 12. Literatura

- [1] <https://hrcak.srce.hr/89637>, dostupno 17.06.2020.
- [2] <https://doi.org/10.20471/acc.2018.57.03.16>, dostupno 17.06.2020.
- [3] <https://hrcak.srce.hr/89153>, dostupno 17.06.2020.
- [4] B. Mošnja: Učestalost bolesti štitnjače kod medicinskih sestara/tehničara, Glasnik pulske bolnice, br. 19, travanj 2017., str. 29-41.
- [5] Robert Nitsch, Franz Pera, Friedrich Anderhuber, Jochen Fanghanel: Waldeyerova anatomija čovjeka, Golden marketing- Tehnička knjiga, Zagreb, 2009.
- [6] Hall JE, Guyton AC, U. Kukulja Teradi S, Andreis I., Guyton i Hall: Medicinska fiziologija – udžbenik, Zagreb, 2012.
- [7] <https://pubmed.ncbi.nlm.nih.gov/23737785/>, dostupno 17.06.2020.
- [8] <https://www.hzjz.hr/sluzba-epidemiologija-prevenција-nezaraznih-bolesti/epidemiologija-raka-stitnjace/>, dostupno 14.09.2020.
- [9] D. Prgomet, M. Bilić, L. Kovač, Z. Hutinec, I. Topić: Lokalno invazivni papilarni karcinom štitnjače – naša iskustva, Liječnički Vjesnik, br.134, svibanj 2012, str. 266–270.
- [10] <https://www.ncbi.nlm.nih.gov/pmc/articles/PMC3800231/>, dostupno 17.06.2020.
- [11] <https://hrcak.srce.hr/17536>, dostupno 17.06.2020.
- [12] <https://hrcak.srce.hr/17565>, dostupno 22.06.2020.
- [13] <https://pubmed.ncbi.nlm.nih.gov/23737785/>, dostupno 22.06.2020.
- [14] <https://hrcak.srce.hr/17584>, dostupno 22.06.2020.
- [15] <https://pubmed.ncbi.nlm.nih.gov/30911279/>, dostupno 22.06.2020.
- [16] I. Damjanov, S. Seiwert, S. Jukić, M. Nola: Patologija, Zagreb, 2011.

- [17] <https://jamanetwork.com/journals/jamasurgery/fullarticle/211751>, dostupno 22.06.2020.
- [18] <https://pubmed.ncbi.nlm.nih.gov/7977430/>, dostupno 22.06.2020.
- [19] [https://hrcak.srce.hr/index.php?show=toc&id\\_broj=1583](https://hrcak.srce.hr/index.php?show=toc&id_broj=1583), dostupno 22.06.2020.
- [20] <https://hrcak.srce.hr/172433>, dostupno 22.06.2020
- [21] <https://hrcak.srce.hr/51233>, dostupno 22.06.2020.
- [22] <https://hrcak.srce.hr/17554>, dostupno 22.06.2020.
- [23] <https://hrcak.srce.hr/17543>, dostupno 22.06.2020.
- [24] <https://hrcak.srce.hr/14724>, dostupno 22.06.2020.
- [25] <https://www.ncbi.nlm.nih.gov/pmc/articles/PMC6868756/>, dostupno 22.06.2020
- [26] [https://hrcak.srce.hr/index.php?show=clanak&id\\_clanak\\_jezik=296016](https://hrcak.srce.hr/index.php?show=clanak&id_clanak_jezik=296016), dostupno 22.06.2020.
- [27] <https://hrcak.srce.hr/17547>, dostupno 22.06.2020.
- [28] <https://hrcak.srce.hr/140209>, dostupno 22.06.2020.
- [29] <https://www.ncbi.nlm.nih.gov/pmc/articles/PMC1493314/>, dostupno 22.06.2020.
- [30] <https://hrcak.srce.hr/191976>, dostupno 22.06.2020.
- [31] [https://hrcak.srce.hr/index.php?show=clanak&id\\_clanak\\_jezik=296017](https://hrcak.srce.hr/index.php?show=clanak&id_clanak_jezik=296017), dostupno 22.06.2020.
- [32] I. Mihaljević: Povijest i razvoj Kliničkoga zavoda za nuklearnu medicinu i zaštitu od zračenja Kliničkoga bolničkog centra Osijek i Medicinskoga fakulteta u Osijeku, Medicinski Vjesnik, br. 41, 2009., str. 47-56
- [33] <https://www.ncbi.nlm.nih.gov/pmc/articles/PMC3968981/>, dostupno 22.06.2020.
- [34] <https://pubmed.ncbi.nlm.nih.gov/18603203/>, dostupno 22.06.2020.
- [35] <https://pubmed.ncbi.nlm.nih.gov/21451450/>, dostupno 22.06.2020.

[36][https://www.researchgate.net/publication/271319053\\_diferencijalno\\_dijagnosticki\\_problem\\_uv\\_eceanog\\_limfnog\\_cvora\\_na\\_vratu](https://www.researchgate.net/publication/271319053_diferencijalno_dijagnosticki_problem_uv_eceanog_limfnog_cvora_na_vratu), dostupno 22.06.2020.

[37] <https://hrcak.srce.hr/17549>, dostupno 22.06.2020.

[38][https://www.kbsd.hr/sites/default/files/SestrinstvoEdukacija/Sestrinske\\_dijagnoze\\_2.pdf](https://www.kbsd.hr/sites/default/files/SestrinstvoEdukacija/Sestrinske_dijagnoze_2.pdf), dostupno 14.7.2020.

[39][https://www.kbsd.hr/sites/default/files/SestrinstvoEdukacija/Sestrinske\\_dijagnoze\\_2.pdf](https://www.kbsd.hr/sites/default/files/SestrinstvoEdukacija/Sestrinske_dijagnoze_2.pdf), dostupno 14.7.2020.

## **Popis slika**

Slika 2.1 Smještaj štitne žlijezde, Izvor: <https://hr.betweenmates.com/difference-between-thyroid>, preuzeto : 17.06.2020.

Slika 7.1 Regije vrata, Izvor:

[https://www.researchgate.net/publication/271319053\\_diferencijalno\\_dijagnosticki\\_problem\\_uvecanog\\_limfnog\\_cvora\\_na\\_vratu](https://www.researchgate.net/publication/271319053_diferencijalno_dijagnosticki_problem_uvecanog_limfnog_cvora_na_vratu), preuzeto 22.06.2020





IZJAVA O AUTORSTVU  
I  
SUGLASNOST ZA JAVNU OBJAVU

Završni/diplomski rad isključivo je autorsko djelo studenta koji je isti izradio te student odgovara za istinitost, izvornost i ispravnost teksta rada. U radu se ne smiju koristiti dijelovi tuđih radova (knjiga, članaka, doktorskih disertacija, magistarskih radova, izvora s interneta, i drugih izvora) bez navođenja izvora i autora navedenih radova. Svi dijelovi tuđih radova moraju biti pravilno navedeni i citirani. Dijelovi tuđih radova koji nisu pravilno citirani, smatraju se plagijatom, odnosno nezakonitim prisvajanjem tuđeg znanstvenog ili stručnoga rada. Sukladno navedenom studenti su dužni potpisati izjavu o autorstvu rada.

Ja, Martina Daudić (ime i prezime) pod punom moralnom, materijalnom i kaznenom odgovornošću, izjavljujem da sam isključivi autor/ica završnog/diplomskog (obrisati nepotrebno) rada pod naslovom Papilarni karcinom štitnjače - prikaz slučaja (upisati naslov) te da u navedenom radu nisu na nedozvoljeni način (bez pravilnog citiranja) korišteni dijelovi tuđih radova.

Student/ica:  
(upisati ime i prezime)

Daudić Martina  
(vlastoručni potpis)

Sukladno Zakonu o znanstvenoj djelatnosti i visokom obrazovanju završne/diplomske radove sveučilišta su dužna trajno objaviti na javnoj internetskoj bazi sveučilišne knjižnice u sastavu sveučilišta te kopirati u javnu internetsku bazu završnih/diplomskih radova Nacionalne i sveučilišne knjižnice. Završni radovi istovrsnih umjetničkih studija koji se realiziraju kroz umjetnička ostvarenja objavljuju se na odgovarajući način.

Ja, Martina Daudić (ime i prezime) neopozivo izjavljujem da sam suglasan/na s javnom objavom završnog/diplomskog (obrisati nepotrebno) rada pod naslovom Papilarni karcinom štitnjače - prikaz slučaja (upisati naslov) čiji sam autor/ica.

Student/ica:  
(upisati ime i prezime)

Daudić Martina  
(vlastoručni potpis)