

Rak dojke

Bratko, Lejna

Undergraduate thesis / Završni rad

2015

Degree Grantor / Ustanova koja je dodijelila akademski / stručni stupanj: **University North / Sveučilište Sjever**

Permanent link / Trajna poveznica: <https://um.nsk.hr/um:nbn:hr:122:000817>

Rights / Prava: [In copyright](#)/[Zaštićeno autorskim pravom.](#)

Download date / Datum preuzimanja: **2025-01-02**

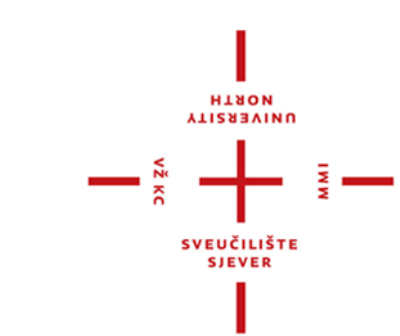

Repository / Repozitorij:

[University North Digital Repository](#)



Sveučilište Sjever
Sveučilišni centar Varaždin
Studij sestrinstvo



Diplomski rad br. 651/SS/2015

Rak dojke

Lejna Bratko

Varaždin, prosinac 2015.

Sveučilište Sjever
Sveučilišni centar Varaždin
Studij sestrinstvo



Diplomski rad br. 651/SS/2015

Rak dojke

Student:

Lejna Bratko, 4885/601

Mentor:

doc.dr.sc. Rudolf Milanović, dr. med.

Varaždin, prosinac 2015.

Prijava završnog rada

Definiranje teme završnog rada i povjerenstva

ODJEL	Odjel za biomedicinske znanosti		
PRISTUPNIK	Lejna Bratko	MATIČNI BROJ	4885/601
DATUM	25.09.2015.	KOLEGIJ	Klinička medicina III - Kirurgija
NASLOV RADA	Rak dojke		
MENTOR	doc. dr. sc. Rudolf Milanović, dr. med.	ZVANJE	predavač
ČLANOVI POVJERENSTVA	1. Nikola Bradić, dr. med., predsjednik		
	2. doc. dr. sc. Rudolf Milanović, dr. med.		
	3. Marijana Neuberger, mag. med. techn., član		
	4. Irena Canjuga, mag. med. techn., zamjenski član		
	5.		

Zadatak završnog rada

BROJ	651/SS/2015
OPIS	


Rak dojke je prvi uzrok smrtnosti među ženama u svijetu. Rizik za razvoj raka dojke se procjenjuje u omjeru 1:9. Hrvatska se ubraja u zemlje visokog rizika za ovu bolest, i bilježi se porast oboljevanja u mladim dobnim skupinama. Ovaj tumor je heterogena skupina bolesti. Etiologija raka dojke je multifaktorijalna. Opisani su endogeni i egzogeni čimbenici rizika za razvoj raka dojke. U liječenju raka dojke veliki problem predstavlja raznoliko biološko ponašanje tumora dojke. Najveći broj raka dojke javlja se sporadično. Postoji nekoliko vrsta i tipova raka dojki. Dijagnostika raka dojke sastoji se u samopregledu dojki i provođenjem redovitih slikovnih dijagnostičkih metoda. Uloga medicinske sestre u svim ovim postupcima i razinama je ogromna. Osim provođenja redovitih pregleda uloga medicinske sestre se sastoji u pomaganju kako samim bolesnicima tako i u pružanju pomoći obitelji. Također je potrebno provoditi redovito praćenje ovih bolesnica, potičući ih na redovite kontrole.

U radu je potrebno:

- definirati rak dojke, navesti simptome, dijagnostičke postupke
- upoznati sasa metodama liječenja ove bolesti
- provoditi mjere samopregleda, redovitih sistematskih pregleda u općoj populaciji
- upoznati se sa ulogom medicinske sestre kod oboljelih i pružanje poptore kako bolesnicima tako i njihovoj obitelji
- citirati korištenu literaturu

ZADATAK URUČEN

22.10.2015.



POTPIS MENTORA

Doc. dr. sc. Rudolf Milanović

Sažetak:

Rak dojke je najčešća maligna bolest kod žena, a vrlo rijetko mogu oboljeti i muškarci. Rak dojke manifestira se pojavom nove tvorbe. Tumorske stanice se mogu odvojiti od tumora u dojci te putem krvi ili limfe dospjeti do udaljenih dijelova tijela. Tamo počinju daljnji rast i razmnožavanje te stvaraju novi tumor. Najčešća mjesta metastaza raka dojke su jetra, pluća, kosti, mozak te limfni čvorovi. Skoro polovica žena koje obole od raka dojke razviju metastatsku bolest. Oko trećinu svih malignih tumora kod žena čini upravo rak dojke.

Rak dojke je multifaktorska bolest koja ovisi o vanjskim i unutarnjim čimbenicima. Vanjski čimbenici kao što su prehrana, navike i stil života osobe, ionizirajuće zračenje. Reproductivna aktivnost, obiteljska sklonost i dob kao unutarnji čimbenici.

Dijagnostika raka dojke sastoji se od samopregleda dojke i provođenjem redovitih dijagnostičkih metoda. Samopregledom se potiče liječenje i preživljavanje ovisi o stadiju bolesti pri otkivanju karcinoma dojke. Pojavnost raka dojke raste, dok je smrtnost konstantna što nam govori na povećanje uspješnosti u liječenju. Stoga je vrlo važno rano otkrivanje raka dojke kako bi se spriječilo te poboljšalo liječenje i ozdravljenje.

Ključne riječi:

Rak, dojka, benigni tumori, maligni tumori, sestrinska skrb.

Abstract:

Breast cancer is the most common malignancy in women, and very rarely can suffer and men. Breast cancer is manifested by the appearance of new formations. Tumor cells can be separated from the tumor in the breast and the blood or lymph to reach remote parts of the body. There are beginning to further growth and development, and create a new tumor. The most common sites of metastasis of breast cancer are the liver, lungs, bones, brain, and lymph nodes. Almost half of women who develop breast cancer develop metastatic disease. About a third of all cancers in women does just breast cancer.

Breast cancer is a multifactorial disease that depends on external and internal factors. External factors such as diet, habits and lifestyle person, ionizing radiation. Reproductive activity, family history and age as well as internal factors.

Diagnosis of breast cancer consists of self-examination and conducting regular diagnostic methods. Self-examination is encouraged treatment and survival depends on the stage of the disease at detecting breast cancer. The incidence of breast cancer increases, while the death rate constant, which indicates the increasing success of the treatment. It is therefore very important to early detection of breast cancer to prevent and improve the treatment and healing.

Keywords:

Cancer, breast, benign tumors, malignant tumors, nursing care.

Sadržaj

1. Uvod.....	1
2. Anatomija i fiziologija dojke	3
2.1. Anatomija dojke	3
2.2. Fiziologija dojke.....	4
3. Uzroci.....	5
3.1. Dob	5
3.2. Pozitivna obiteljska anamneza	5
3.3. Starija životna dob pri prvom porođaju	5
3.4. Nerotkinje.....	5
3.5. Rana menarha i kasna menopauza	6
3.6. Zračenje.....	6
3.7. Debljina	6
3.8. Oralni kontraceptivi	6
3.9. Hormonska nadomjesna terapija	6
3.10. Dijagnoza dobroćudnih bolesti dojke	7
4. Simptomi.....	8
5. Dijagnostičke metode	10
5.1. Samopregled dojke.....	10
5.1.1. Inspekcija	11
5.1.2. Palpacija.....	12
5.2. Mamografija	14
5.3. Ultrazvučni pregled	14
5.4. Magnetska rezonancija dojke	14
5.5. Biopsija	15
5.5.1. Biopsija širokom iglom (Core biopsija).....	15
5.5.2. Otvorena biopsija ili kirurška biopsija dojke	15
5.5.3. Prebiopsijska stereotaksijska markacija.....	16
6. Benigni tumori	17
6.1. Fibroadenom	17
6.2. Filoidni (phyllodes) tumor	17

6.3.	Intraduktalni papilom	17
6.4.	Masna nekroza	18
6.5.	Cista.....	18
6.6.	Ginekomastija	18
7.	Maligni tumori	19
7.1.	Duktalni karcinom <i>in situ</i>	19
7.2.	Lobularni karcinom <i>in situ</i>	20
7.3.	Invazivni karcinom dojke.....	21
7.3.1.	Duktalni karcinom	21
7.3.2.	Medularni karcinom.....	21
7.3.3.	Mucinozni karcinom.....	21
7.3.4.	Tubularni karcinom.....	22
7.3.5.	Adenoid-cistični karcinom.....	22
7.3.6.	Lobularni karcinom.....	22
7.3.7.	Intracistični karcinom	23
7.3.8.	Upalni karcinom	23
7.3.9.	Pagetova bolest	23
7.3.10.	Papilarni karcinom	23
7.3.11.	Apokrini i varijante sekretornog karcinoma	24
7.3.12.	Pločasti karcinom.....	24
7.3.13.	Metaplastični karcinom.....	24
8.	Terapija i liječenje raka dojke.....	25
8.1.	Liječenje lokalnog, primarno operabilnog raka dojke	25
8.2.	Radioterapija.....	26
8.3.	Hormonska terapija	26
8.4.	Kemoterapija.....	27
8.5.	Imunoterapija	27
8.6.	Liječenje lokalnoga, primarno neoperabilnoga raka dojke	27
8.7.	Liječenje metastatske bolesti.....	28
9.	Sestrinska skrb za pacijenticu	29
9.1.	Sestrinske dijagnoze u prijeoperacijskom periodu	29
9.2.	Sestrinske dijagnoze u poslijeoperacijskom periodu	30
10.	Zaključak	32

11. Literatura.....	33
12. Popis slika	34

Kratice i simboli:

MRI – magnetska rezonancija

UZV – ultrazvuk

DCIS – duktalni karcinom *in situ*

LCIS – lobularni karcinom *in situ*

ALH – atipična lobularna hiperplazija

SMBS – smanjena mogućnost brige za sebe

VR – visok rizik

1. Uvod

Rak dojke najčešći je zloćudni tumor u žena. Čini gotovo 25% tumora u žena i uzrokuje oko 15% smrti zbog raka. Svaka će deseta žena dobiti rak dojke tijekom svog života. U Hrvatskoj se godišnje dijagnosticira oko 2.500 novih slučajeva, a oko 800 žena umre od raka dojke. Rak dojke je ponajveći javnozdravstveni problem zemalja zapadnog svijeta. U Hrvatskoj je na prvom mjestu po incidenciji. Godišnje u Hrvatskoj oboli oko 2.500 žena. Za razliku od visoke stope u zapadnome svijetu, učestalost raka dojke u Japanu i općenito u Aziji mnogo je niža. Osim zemljopisne varijacije o učestalosti raka dojke, spriječena je i različita učestalost ovisnosti o stupnju ekonomske razvijenosti. Razvijene zemlje imaju incidenciju od 60 do 100/100.000 žena, a slabije razvijene zemlje između 20 i 60/100.000 žena. [1]

Rak je skupina više od 100 raznih oboljenja. Pogađa osnovnu građevnu jedinicu tijela, stanicu. Rak se pojavljuje kada stanice počnu abnormalno funkcionirati i dijele se bez granice i reda. Formira se masa tkiva, koja se naziva izraslina ili tumor, a može biti benigna i maligna. Benigni tumori nisu rak, a njihove stanice ne šire se u druge dijelove tijela. Rijetko su prijetnja životu. Maligni tumori su rak. Iz primarnog tumora, stanice mogu krvlju i limfom dospjeti u druge dijelove tijela. Ovakvim širenjem nastaju metastaze primarnog tumora. Kada rak dojke metastazira, zloćudne stanice se mogu naći u pazušnim limfnim čvorovima. Rak se proširio i u druge limfne čvorove, kosti, jetra ili pluća. Takav tumor sadržava isti tip zloćudnih stanica kao i primarni tumor i naziva se metastatskim tumorom dojke. [2]

Zloćudni tumori šire se agresivno u okolinu, brže rastu od zdravih tkiva i metastaziraju te tako ugrožavaju bolesnika. Ovo stanje naziva se i metastatska bolest. Na ovaj način nastaje i rak dojke, koji je najčešća zloćudna bolest žena. Kada prva stanica tkiva dojke počne nekontroliranu diobu treba u prosjeku oko 5 godina da nastane tumor promjera 1 cm. Tek tada se takav tumor može otkriti pipanjem i samopregledom. Pri tome postoje tumori koji rastu i sporije, ali neki i brže. U početnom stadiju bolest nema izražene simptome i obično se otkrije slučajno. [3]

Više od polovice karcinoma dojke javlja se u gornjem vanjskom kvadrantu i izdancima žljezdanog tkiva usmjerenim prema aksili (50 - 57%). U užem području bradavice, odnosno centralnom dijelu dojke nastaje 15 - 20% karcinoma, u gornjem

unutrašnjem kvadrantu 12 - 15% i u oba donja kvadranta 5 - 10% karcinoma dojke. Najčešće je u pitanju jednostrana pojava raka dojke, pri čemu se za nekih 10% češće javlja rak lijeve dojke. Istodobna obostrana pojava raka dojke nalazi se u 1 - 6% svih tumora. [2]

2. Anatomija i fiziologija dojke

Dojka je apokrina kožna žlijezda karakteristična za ženski spol. Funkcija dojke je stvaranja mlijeka. Struktura i funkcionalno stanje dojke mijenjaju se tijekom života pod utjecajem hormona čija razina ovisi o dobi žene, postojanju i fazi menstrualnog ciklusa, trudnoći i drugim parametrima. [4]

2.1. Anatomija dojke

Dojka je simetrični parni organ, smješten na prednjoj strani prsnog koša. Normalnu veličinu doseže u dobi između šesnaeste i devetnaeste godine. Većinom je smještena između drugog i sedmog rebra. Dojka je obložena kožom koja u donjem dijelu čini oštar prijevaj, poput žlijeba i prelazi u kožu prsnog koša. Na vrhu dojke je bradavica, izbočena tvorba promjera i visine oko centimetar, kroz koju izlaze izvodni kanali mliječne žlijezde. Oko bradavice je kružno pigmentirano područje. [5]

Dojku oblikuje žljezdano tkivo mliječne žlijezde, obloženo masnim tkivom. Mliječnu žlijezdu čini 10 do 20 alveotubuloznih žlijezda, od kojih svaka ima izvodni kanal koji se svaki posebno otvara na bradavici dojke. Režnjevi se dijele na režnjiće, odijeljene vezivnim pregradama. [5]

Arterije dojke su ogranci triju arterija: unutrašnje arterije prsnog koša, lateralne a. prsnog koša i međurebrene arterije. Medijalni dio dojke opskrbljuje arterijskom krvlju arterija thoracica interna, od koje odlaze perforantni ogranci koji probijaju međurebrene prostore. Od perforantnih grana odlaze ogranci za dojku. Lateralni dio dojke prokrvljen je ograncima arterije toracike lateralis. Duboki dio opskrbljuju ogranci interkostalnih arterija. Vene dojke čine obilati splet ispod kože, koji započinje oko areole Hallerovim prstenom. Vene medijalnog dijela dojke ulijevaju se u unutrašnje vene prsnog koša, a iz lateralnog dijela dojke, vensku krv odvođe lateralna vena prsnog koša i međurebrene vene. [5]

Limfne žile dojke nalaze se na površini i u dubini dojke, čineći mreže. Najveći dio površnih limfnih žila ulijeva se u limfne čvorove pazuha. Limfa iz bradavice, areole i lateralnog dijela dojke ulijeva se u pazušne limfne čvorove duž donjeg ruba velikog prsnog mišića. Pazušni limfni čvorovi, kojih ima 30 do 40, dijele se na: limfne

čvorove u vrhu pazušne jame, u središtu pazušne jame, duž medijalne strane pazušne vene, duž donjeg ruba velikog prsnog mišića i ispred subskapularnog mišića. [5]

Dojku inerviraju međurebreni živci. Gornji dio dojke inerviraju i ogranci supraklavikularnih živaca koji pripadaju vratnom spletu. U korijumu i potkožju dojke nalaze se Vater-Pacinijeva i Meissnerova osjetna tjelešca. [5]

2.2. Fiziologija dojke

Dojka je u muškaraca rudimentirani organ, a u žena je dio spolnog aparata, koji luči mlijeko i omogućava prehranu dojenčeta spregom niza hormona.

Estrogeni u pubertetu ciklički potiču rast strome i kanalića, kao i odlaganje masti koja povećava volumen dojke. Potpuni razvoj dojke događa se u trudnoći. Placenta u trudnoći luči velike količine estrogena, povećanja strome i ulaganja masti. Estrogen i progesteron imaju i specifično inhibitorno djelovanje na lučenje mlijeka. Prolaktin koji luči hipofiza majke potiče lučenje mlijeka. Razina prolaktina pada poslije poroda na netrudničku razinu, ali svako dojenje izaziva deseterostruko povećanje lučenja prolaktina koje traje oko jedan sat, uslijed refleksnog djelovanja podražaja bradavice na hipotalamus. [5]

Oksitocin se luči istovremeno s prolaktinom, prijenosom impulsa somatičnim živcima kroz leđnu moždinu, u hipotalamus. Preko krvi dolazi u dojku i izaziva kontrakciju mioepitelnih stanica koje okružuju alveole, što dovodi do istiskivanja mlijeka u kanaliće. Ovaj proces započinje pola do jedne minute nakon što dijete počne sisati, a nastaje u obje dojke. [5]

3. Uzroci

3.1. Dob

Najveći čimbenik rizika za nastanak raka dojke je starija životna dob. U mlađih žena od 20 godina je iznimno rijetka pojava, dok u dobi od 80 godina od raka dojke oboli 200-300/100.000 žena. Učestalost raka dojke počinje zamjetnije rasti s dobi od 35 do 40 godina. Nakon toga incidencija kontinuirano raste. [1]

3.2. Pozitivna obiteljska anamneza

Žene koje imaju pozitivnu obiteljsku anamnezu imaju veći rizik za nastanak raka dojke. Tako žene kojima je majka ili teta oboljela od raka dojke imaju procijenjeni relativni rizik za nastanak raka dojke 8 puta veći od slične populacije žena bez obiteljske anamneze raka dojke. Samo 10% tumora dojke može se povezati s obiteljskom sklonošću. Rak dojke takvih se bolesnica obično dijagnosticira u mlađoj životnoj dobi. Često obuhvaća obje dojke. Otkrivena su dva gena, BRCA 1 i BRCA 2 (breast cancer gen 1 i 2), koji su dovedeni u izravnu vezu s nastankom nekih od obiteljskih tumora dojke. Žene s mutacijom jednoga ili obaju gena imaju mnogo veću vjerojatnost da će oboljeti od raka dojke (90%, za razliku od normalne populacije u koje je vjerojatnost nastanka raka dojke samo 10%). [1]

3.3. Starija životna dob pri prvom porođaju

Ranija trudnoća i porođaj imaju ulogu u nastanku raka dojke. Žene koje prvi put rode u dobi od 30 do 35 godina imaju 4 puta veći rizik za nastanak raka dojke u odnosu prema populaciji žena koje su prvi porođaj imale u dobi od 20 do 25 godina. Broj porođaja obrnuto je proporcionalan s nastankom raka dojke. Veći broj poroda pridružen je s manjom vjerojatnošću nastanka raka dojke. Njegov utjecaj na nastanak raka dojke mnogo je manji od dobi pri prvom porođaju. [1]

3.4. Nerotkinje

Nerotkinje imaju 4 puta veću učestalost raka dojke od žena koje su radale djecu. [1]

3.5. Rana menarha i kasna menopauza

Žene s ranom menarhom i kasnom menopauzom imaju povećani rizik za nastanak raka dojke za 2-3 puta. Dob nastupa menarhe i menopauze, dob pri prvom porođaju te broj porođaja izravno su povezani s istom patofiziološkom podlogom izloženošću djelovanja estrogena. Što je dulja izloženost djelovanju estrogena, veća je vjerojatnost nastanka raka dojke. Kasna menarha, rana menopauza, veći broj trudnoća i rana prva trudnoća, smanjuju izloženost i time smanjuju vjerojatnost nastanka raka dojke. [1]

3.6. Zračenje

Dijagnostičko ili terapijsko ionizirajuće zračenje povećava rizik nastanka raka dojke, osobito ako se ordinira mlađim ženama od 40 godina. Rizik se povećava s dozom zračenja i ženinom dobi. [1]

3.7. Debljina

Postoji povezanost između pretilosti i nastanka raka dojke u postmenopauzi žena. Patološka se podloga u većoj izloženosti estrogenima u pretilih žena. Estrogeni u postmenopauzalnih žena najvećim djelom nastaju u masnome tkivu s pomoću aromataznog sustava. [1]

3.8. Oralni kontraceptivi

Oralni kontraceptivi imaju slabu vezu s nastankom raka dojke. Dokazano je da žene koje su uzimale oralne kontraceptive prije dobi od 25 godina imaju povećanje vjerojatnosti nastanka raka dojke od 84%. Uzimanje oralnih kontraceptiva u kasnoj životnoj dobi (dob više od 25 godina) nema uzročno-posljedičnu povezanost s nastankom raka dojke. [1]

3.9. Hormonska nadomjesna terapija

Hormonska nadomjesna terapija povećava rizik nastanka raka dojke za 36%. Kod Procjene potrebe za primjenom nadomjesne hormonske terapije u

postmenopausalnih žena treba u svakom pojedinom slučaju procijeniti korist i štetu od propisivanja navedene terapije. [1]

3.10. Dijagnoza dobroćudnih bolesti dojke

Atipična duktalna hiperplazija povećava rizik nastanka raka dojke za 4 do 5 puta. Druge bolesti dojčanog parenhima (sklerozirajuća adenoza, papilomi) povećavaju rizik nastanka raka za 1,5 do 2 puta. [1]

4. Simptomi

Rak dojke je se odlikuje odsustvom ranih simptoma. U ranim stadijima tek kod 10% pacijentica se javljaju bolovi u dojčkama. Prvi simptom je obično pojava kvržice. Otkrije se samopregledom u više od 80%. U 2-3% pacijentica prisutan je vodenasti ili gnojni iscjedak iz bradavice. Kod Pagetovog karcinoma prisutni rani simptomi kao što su pečenje i svrbež. [2]

Pagetova bolest bradavice se manifestira kožnim promjenama. Također se javljaju crvenilo, kraste, ljuskice i iscjetk. Obično se čine dobroćudnim da ih bolesnica zanemaruje ili odgađa pregled. Oko 50% bolesnica s Pagetovom bolešću u vrijeme dolaska liječniku ima opipljivu masu. [7]

Vodeći simptomi su pojava kvržica ili čvorova u dojci, promjene na koži tipa uvlačenja kože, neravnina ili uvlačenja bradavica. Kada se pojave takvi simptomi radi se već o uznapredovalom karcinomu. U više od 80% slučajeva slučajno se otkriva kao kvržica. Nalaz pri pregledu otkriva masu jasno različitu od okolnog tkiva dojke. Uznapredovali oblik karakteriziran je pričvršćenošću za stjenku prsnog koša. Ukoliko su zahvaćeni i aksilarni limfni čvorovi mala je vjerojatnost izlječenja kirurškim zahvatom. Raniji stadiji karcinoma dojke obično ne uzrokuju bol. Najčešće uopće nema simptoma, ali kako karcinom raste, mogu se uočiti promjene. [2]

Rak dojke se najčešće manifestira kao bezbolan čvor u dojci. Nekada se u većini slučajeva otkrivao slučajno kada bi se tumor već mogao napipati ili bi sama bolesnica uočila vidljive promjene na dojci. Kako je učestalost raka dojke postala veća, povećala se i svijest kod žena o potrebi samopregleda, a pokrenuti su i nacionalni programi ranog otkrivanja. [5]

Simptomi raka dojke:

- 1) Čvorić u dojci
- 2) Crvenilo
- 3) Bol u bradavici
- 4) Iscjedak iz bradavice
- 5) Uvlačenje bradavice
- 6) Promjena oblika dojke
- 7) Promjene na koži dojke
- 8) Osjetljivost dojke
- 9) Bol u dojci [5]

U ranim stadijima, kvržica se slobodno pomiče ispod kože kad ju se pogurne prstima. U uznapredovanom stadiju, kvržica je obično prirasla za stjenku prsnog koša ili kožu iznad nje. U tim se slučajevima ona uopće ne može pomicati, ili se ne može micati odvojeno od kože koja ju pokriva. U uznapredovanim stadijima na koži se mogu razviti otečene kvрге ili inficirane rane. Koža iznad kvрге je ponekad uvučena i zadebljana te izgleda poput narančine kore. Kod upalnog raka dojke, ali rijetkog oblika raka, dojka djeluje inficirano, vruća je, crvena i otečena. Često se unutar dojke ne pipa kvрга. [8]

5. Dijagnostičke metode

Dijagnoza raka dojke započinje anamnezom i kliničkim pregledom. Anamnestički se definira pojava simptoma i znakova raka dojke te duljina njihova trajanja. Definira se i postojanje izloženosti pojedinim čimbenicima rizika. [1]

U dijagnostici raka dojke važno je spomenuti samopregled dojki, koji ima centralno značenje u ranom otkriću. Preporučuje se započeti sa samopregledom već s 20 godina starosti, jedanput mjesečno, između 5. - 10. dana ciklusa. Važan je temeljit fizički pregled i anamneza. Zatim se rade mamografija, ultrasonografija (ultrazvuk- UZV) - uporabom visokofrekventnih zvučnih valova može se otkriti da li tvorba sadrži tekućinu (cista) ili je solidna masa (koja može i ne mora biti rak). Za postavljanje dijagnoze koristi se biopsija tkiva, mamografija, aspiracija iglom i citološka analiza dobivenog uzorka. Potrebno je uzeti uzorak tekućine ili tkiva da bi se došlo do dijagnoze. [2]

5.1. Samopregled dojke

Samopregled dojki je postupak kojim žena sama pregledava svoje dojke. Radi se svaki mjesec, između 8. i 12. dana od početka menstruacije. Tada su dojke najmekše, opuštene i nisu osjetljive.

Samopregled nije zamjena za specijalistički pregled, mamografiju ili UZV dojki nego odlična nadopuna tim pregledima koje treba provoditi redovito. Vremenski intervali između pojedinih pregleda obično su od nekoliko mjeseci do dvije godine, koji je u trenutku pretrage pokazao uredan nalaz, vidjeti za šest ili deset mjeseci nitko sa sigurnošću ne može predvidjeti. [9]

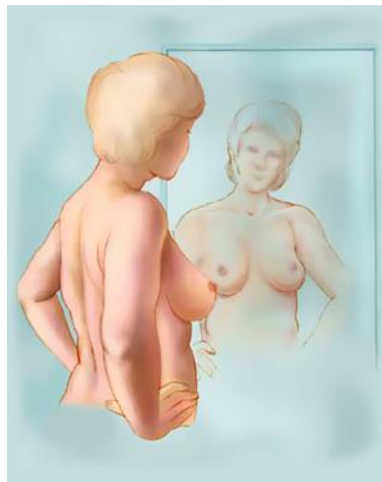Prilikom samopregleda dojki, žena mora obratiti pozornost na promjene u veličini dojke i na bradavicama, udubljena ili smežuranost dojke, ispupčenost vena, crvenilo na koži, vlaženje bradavice te čvor u dojci.

Bit samopregleda je zapamtiti strukturu svoje dojke. Pipanjem i pretraživanjem dojki svaka žena treba postići da zna točan raspored svih struktura u njima. Mora dobro upoznati sve kvržice kako bi među njima mogla napipati svaku novu promjenu. [9]

Samopregled se sastoji od inspekcije i palpacije.

5.1.1. Inspekcija

Kod inspekcije treba dobro pogledati dojke u ogledalu. Pregledava se izgled kože i bradavica, pomičnost dojki kod podizanja obje ruke. Stati ispred ogledala i pažljivo promotriti dojke. Najprije sprijeda kada su ruke ispružene uz tijelo. Promatrati dojke najprije iz prednje strane, a zatim s boka. Zatim s obje ruke obuhvati struk te u tom položaju promatrati dojke kao što je prikazano na slici 5.1.1.1.



Slika 5.1.1.1. Inspekcija kada ruke obuhvate struk

[Izvor: http://ultrazvuk-tarle.hr/dijagnostika/zagreb/samopregled_dojki]

Slika 5.1.1.2. prikazuje treći način kada se ruke podignu iznad glave i ponovno promotri ima li na dojnama bilo kakvih promjena.

Kod pregleda desne dojke desna ruka je podignuta iznad glave, a lijevom rukom, koju stavimo iznad bradavice, pomičemo donje dijelove desne dojke u raznim smjerovima. Gledamo hoće li se bilo gdje na koži pokazati bilo kakva nova promjena, da li nešto kožu ili bradavicu povlači ili gura, da li se koža preko nečega napinje ili na bilo koji način mijenja. Istu radnju ponovimo s lijevom dojkom. Sve nove promjene potrebno je pokazati liječniku. [9]



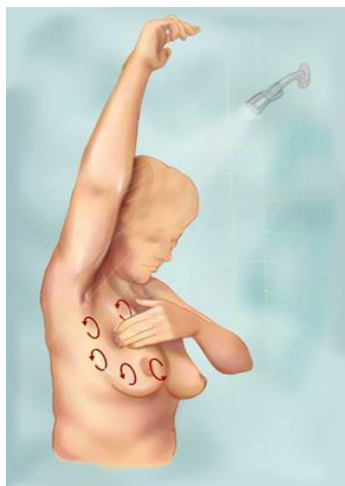Slika 5.1.11.2. Inspekcija kada su ruke iznad glave

[Izvor: http://ultrazvuk-tarle.hr/dijagnostika/zagreb/samopregled_dojki]

5.1.2. Palpacija

Drugi dio samopregleda je pipanje dojki. Dojke treba pipati i sjedeći i ležeći, jer se neke promjene bolje uočavaju sjedeći, a druge ležeći. Osnovno je pravilo da desna ruka uvijek pipa lijevu dojku, a lijeva ruka desnu. Važno je spojiti jagodice dva ili tri prsta kako bi povećali površinu pipanja i izbjegli mogućnost da male kvržice "pobjegnu" pred raširenim prstima. [9]

Za pregled u stojećem položaju podignuti lijevu ruku i prstima desne ruke pažljivo opipati lijevu dojku. Počinje se s gornjom vanjskom stranom dojke i kružnim pokretima pipa dojka s gornje i donje strane dok se ne pretraži cijela dojka. Tako treba ispipati pazušnu jamu. Nakon toga podigne se desna ruka, a prstima lijeve ruke pretražuje se desna dojka na isti način, što možemo vidjeti na slici 5.1.2.1.

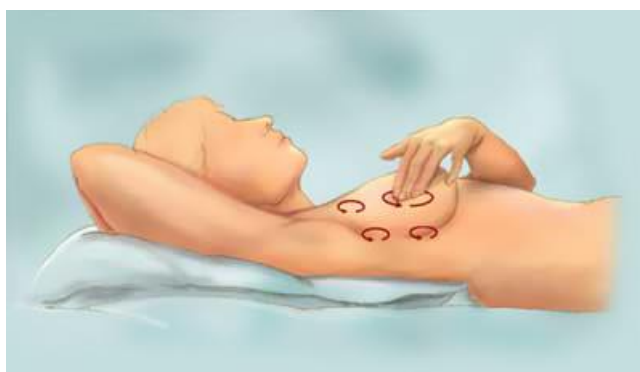

Slika 5.1.2.1. Palpacija u stojećem položaju

[Izvor: http://ultrazvuk-tarle.hr/dijagnostika/zagreb/samopregled_dojki]

U ležećem položaju ispod lijeve lopatice treba namjestiti jastuk i podignuti lijevu ruku iznad glave. Kružnim pokretima desne ruke opipa se lijeva dojka. Slika 5.1.2.2. prikazuje postupak palpacije u ležećem položaju na desnoj dojci.

Dojku je podijeljena na četvrtine ili kvadrante zamišljajući okomice kroz bradavicu. Razlikujemo gornji unutarnji, gornji vanjski, donji unutarnji i donji vanjski kvadrant. Svaku kvadrant dojke treba popipati temeljito u dva smjera, a tek nakon pregleda svih kvadranta pojedinačno treba pipati cijelu dojku. Kružnim pokretima u smjeru kazaljke na satu, a potom u suprotnom smjeru. Samopregled još obuhvaća palpaciju limfnih čvorova i kontrolu eventualnog iscjetka iz dojki. [9]



Slika 5.1.2.2. Palpacija u ležećem položaju

[Izvor: http://ultrazvuk-tarle.hr/dijagnostika/zagreb/samopregled_dojki]

5.2. Mamografija

Mamografija je radiološka dijagnostička pretraga. Kod mamografije se koriste x-zrake niskih energija. Primjenjuje se za ranu detekciju tumora dojke (nepalpabilni tumori) te za potvrdu palpalnog nalaza. Može se izvoditi u dvjema ravninama, lateralnoj i kraniokaudalnoj. Mamografija smanjuje smrtnost za 30%. Preporuka je da svaka žena napravi prvi mamogram s 40 godina (s 35 do 40 godina ako ima pozitivnu obiteljsku anamnezu). Nakon toga se mamografija treba ponoviti svake 2-3 godine ili češće. [1]

Mamografija je jedina metoda probira koja dokazano smanjuje smrtnost od raka dojke i to za otprilike 25% u žena starijih od 50 godina. Metoda ima visoku osjetljivost (90%) i specifičnost (90%) u postmenopauzalnih žena. U žena mlađih od 50 godina nije dokazana korist mamografije. Negativna strana mamografije jest činjenica da 80% žena smatra metodu neugodnom, što u velikoj mjeri smanjuje njihovu suradnju. 1% testova daje lažno pozitivan rezultat, a to izaziva nepotrebnu anksioznost takvih ispitanica. Tumori dojke mogu se razviti i u razdobljima između dviju mamografija. [1]

5.3. Ultrazvučni pregled

Često primjenjivani pregled u dijagnozi raka dojke je ultrazvučni pregled (UZV). Manje je specifičan od mamografije u postavljanju rane dijagnoze raka dojke. Razlog je u masnoj pretvorbi dojčanoga tkiva nakon menopauze (prirodna atrofija žljezdanog parenhima, s masnom zamjenom). UZV ne prodire dobro kroz masno tkivo i distinkcijska mogućnost je u takvim slučajevima relativno slaba. UZV dojke metoda je izbora, uz klinički pregled, u ranoj dijagnozi raka dojke u premenopauzalnih bolesnica. [1]

5.4. Magnetska rezonancija dojke

Magnetska rezonancija (MRI) je dijagnostička metoda koja nam pomaže u slučaju sumnje na multicentrični tumor kod mladih i premenopauzalnih žena. [1]

MRI dojke se na najkvalitetniji način izvodi na supra-vodljivim magnetima visoke snage magnetskog polja. Koriste se posebne zavojnice za dojke te intravenozna

aplikacija para-magnetskih kontrastnih sredstava. MRI dojke uz primjenu kontrasta najosjetljivija je metoda oslikavanja, otkrivanju patologije u dojci. Može biti kao dodatna metoda te povećati senzitivnost mamografije i ultrazvuka u otkrivanju patologije u dojci. Nedostatak MRI-ja je u tome da se ne može prikazati 5-12% infiltrativnih karcinoma dojke te čak 30-70% neinfiltrativnih karcinoma dojke pa je MRI znatno inferiorniji u odnosu na mamografiju u otkrivanju *in situ* karcinoma dojke. MRI se rabi za: (1) pacijentice sa silikonskim implantatima; (2) pacijentice čije je dojke teško prikazati uporabom mamografije i ultrazvuka, a koje su imale parcijalnu resekciju dojke, aksilarne metastaze u limfne čvorove iz nepoznatoga primarnoga tumora, poslijeoperacijske ožiljke, ili su imale dokazani karcinom jedne dojke, a MRI se koristi za isključenje multifokalnosti/ multicentriciteta. [4]

5.5. Biopsija

Biopsija je postupak kojim se uzima uzorak tkiva za mikroskopsku analizu. Postoji više načina biopsije dojke. Najjednostavniji je način da se promjenu ubode tankom iglom te se špricom izvuče nešto sadržaja za analizu. Promjena koja se ne pipa sigurno, ubod iglom vodi se pod kontrolom ultrazvuka. U većini slučajeva može se reći da li su stanice dobroćudne, sumnjive ili zloćudne. Ako su stanice sumnjive ili zloćudne potrebni su daljnji postupci. [3]

5.5.1. Biopsija širokom iglom (Core biopsija)

Biopsija širokom iglom je postupak kojim se umjesto tanke igle koristi deblja posebna igla i uređaj za okidanje koji u iglu uhvati komadić tkiva poput tankog čepa. Uzorak dobiven na ovaj način je mnogo sigurniji za analizu nego onaj tankom iglom. Ožiljak je minimalan. [3]

5.5.2. Otvorena biopsija ili kirurška biopsija dojke

Otvorena biopsija je manji operativni zahvat. Kirurškim rezom od nekoliko centimetara uzima se uzorak tkiva, tumora ili čitav tumor. Kirurške biopsije se vrše u manjim operacionim salama koje služe za ambulantne bolesnike i one za “dnevne bolnice”. Nakon takvih biopsija bolesnice uglavnom ne leže u bolnici. Ukoliko kirurg procijeni da će postupak biopsije biti složeniji ili postoje drugi zdravstveni

problemi kod pacijenta (npr. bolesti srca, pluća itd.) pacijenti se zadržavaju u bolnici nekoliko dana. [3]

5.5.3. Prebiopsijska stereotaksijska markacija

Prebiopsijska stereotaksijska markacija primjenjuje se kad je nalaz sumnjivog tkiva na mamografiji ili ultrazvuku tako mali da ga se ne može odrediti prstima. Potrebno ga je označiti prije biopsije. Označivanje se vrši tankom žicom koja na vrhu ima kukicu. Kukica se zakvači za sumnjivo područje koje je uočeno uz pomoć ultrazvuka ili mamografa. Kada se postavi žica na sumnjivo mjesto kirurg će slijedeći postavljenu oznaku izvaditi tkivo s označenog mjesta i poslati ga patologu koji će izvršiti patohistološku analizu te zaključiti dijagnozu o kojoj će ovisiti daljnji postupak. Mjesto biopsije zatvara se šavovima. [3]

6. Benigni tumori

6.1. Fibroadenom

Fibroadenom je najčešći benigni tumor. Obično se pojavljuje nakon puberteta, a incidencijom raste u trećem desetljeću života. Dobro je ograničen, pomičan čvor koji nije srastao uz kožu. Najčešće je solitaran. Mikroskopski se nalazi fibrozno tkivo koje okružuje duktalni epitel. Pretpostavlja se da estrogena stimulacija ima ulogu u njihovu nastanku te se mogu povećati u drugoj fazi menstrualnog ciklusa i trudnoći. Fibroadenomi promjera do 10 cm nazivaju se divovskima. Ovisno o dobi kad se pojavljuju, mogu biti adolescentski (pojava u prvih 5 god. nakon menarhe) i perimenopausalni (pojava nekoliko godina prije menopauze). Terapija fibroadenoma je kirurška, ekstirpacija tumora i patohistološka dijagnoza. [4]

6.2. Filoidni (phyllodes) tumor

Filoidni tumor je rijedak tumor koji se najčešće pojavljuje u starijih žena. Karakterizira ga brz rast bez infiltracije okolnog tkiva. U 90% slučajeva tumor je benignan. Maligni tumori čine oko 10% svih filoidnih tumora. Graničnu skupinu čine sarkomi niskog stupnja zloćudnosti. Karakteristično su znakovi zloćudnosti i nepredvidljivo ponašanje. 20% pacijentica s malignim filoidnim tumorom razvije udaljene metastaze, najčešće u pluća, kosti i mozak. Učestalost lokalnog recidiva (koji se pojavljuje u 15% operiranih) izravno ovisi o veličini ruba ekscizije. Preporučuje se kirurška terapija. Terapija recidiva je široka lokalna ekscizija. [4]

6.3. Intraduktalni papilom

Intraduktalni papilom nastaje kao rezultat hiperplazije duktilnog epitela. Može biti generaliziran ili kao solitarna lezija. Solitarani papilom je lokaliziran u blizini bradavice i najčešći je uzrok krvavog iscjetka iz dojke. Najčešće se pojavljuje u mlađih žena. Tumori su promjera nekoliko milimetara, a pritisak na njih uzrokuje izlazak krvavog iscjetka iz duktusa. Kirurška terapija je galaktoforektomija. Galaktoforektomija je uštrcavanje kontrastnog sredstva u izvodni kanal iz kojega se na pritisak dobiva iscedak i ekscizija izvodnog kanala s patološkim procesom zajedno s žljezdanim tkivom koje se drenira na taj izvodni kanal. [4]

6.4. Masna nekroza

Masna nekroza je rijetka promjena. Klinički, mamografski i UZV nalazi kod masne nekroze mogu biti suspekti na rak. 50% pacijentica će navesti prethodnu traumu dojke. Masna nekroza nastaje nakon traume. Najčešće se pojavljuje u velikim dojkama s puno masnog tkiva. Razorene masne stanice uzrokuju lokalnu upalu reakciju uz posljedičnu fibrozu i eventualno odlaganje kalcifikata. Fibroza može uzrokovati uvlačenje kože i/ ili bradavice. [4]

6.5. Cista

Ciste su česte promjene koje se klinički prezentiraju kao glatki i napeti čvor u dojci. Različite su veličine, mogu biti pojedinačne ili multiple, jednostrane ili obostrane. Ako su smještene duboko u dojci, okolno tkivo dojke može maskirati njihovu konzistenciju. Najčešće su asimptomatske. Mogu biti i bolne ili uzrokovati iscjedak iz dojke. Zadnji korak u liječenju cista je aspiracijska punkcija nakon koje cista nestane. Ako je dobiveni aspirat krvav, ako ostane palpatorna rezistencija nakon punkcije ili ako cista recidivira, indicirana je biopsija i patohistološka analiza da se ne previdi intracistični rak. [4]

6.6. Ginekomastija

Ginekomastija je povećanje muške dojke. Pojavljuje se u pubertetu i tada spontano nestaje. Može se javiti i kao ginekomastija odrasle dobi, obiteljski uvjetovana pojava u muškaraca starijih od 45 godina. Uzroci ginekomastije su uremija i ciroza jetre, povećanje tjelesne mase i različiti lijekovi kao što su digitalis, cimetidin, metildopa, fenotiazini. Uzrok ginekomastije mogu biti i različiti tumori hipofize, embrionalni karcinomi testisa, karcinom pluća, adrenokortikalni adenom i karcinom. Najčešće obostrano zadebljanje žljezdanog tkiva, promjera 2-3 cm, na palpaciju bolno. [4]

7. Maligni tumori

7.1. Duktalni karcinom *in situ*

Duktalni karcinom *in situ* (DCIS) je marker invazivnog raka dojke. U najvećem broju slučajeva invazivni se rak i ne razvije. Nastane češće u suprotnoj dojci, u terminalnim dukto-lobularnim jedinicama. U zemljama poput Hrvatske u kojima se sustavni kliničko-mamografski probir ne provodi, vrlo je nizak postotak otkrivenih DCIS-a. U zemljama s organiziranim skriningima, DCIS čini od 10 do 77% svih karcinoma dojke. [10]

DCIS očituje se kao palpabilna tumorozna masa, Pagetova bolest ili kao iscjedak iz bradavice. U prepoznavanju ranog raka presudnu ulogu imaju kalcifikati s kojima se pojavljuju udruženo u 25-60% oboljelih. Prosječna životna dob oboljelih je šesto desetljeće. [10]

Golim okom je uočljiv samo *comedo* karcinom. Tumor je oštro ograničen. Zbog kalcifikacija prilikom rezanja škripi kao pijesak. Mikrofokalni tipovi karcinoma *in situ* u pravilu nisu palpabilni. Zahvaćaju jedan ili nekoliko lobusa ili duktusa, a promjer im nije veći od 0,5 cm. Difuzni tipovi intraduktalnog karcinoma promjera su 0,5 do 1,0 cm i nisu palpabilni. Palpabilne mase nastaju zbog pojave intraduktalnog karcinoma u tijesno povezanim strukturama, a promjera su i do 70 mm. Čine svega 11% karcinoma *in situ*. [4]

Istodobna pojavnost karcinoma u objema dojčkama je od 0,2 do 2%. Učestalije je bilateralno pojavljivanje karcinoma povezano s lobularnim invazivnim rakom i iznosi do 47%. [10]

Liječenje je kirurško. Cilj kirurškog liječenja ove vrste ranog raka jest sprečavanje prelaska DCIS-a u invazivnu formu. Kirurški zahvati protežu se od mastektomije do širokih incizija sa zračenjem. U slučaju totalne mastektomije, rekonstrukcija dojke moguća je u istom aktu ili naknadno, pri čemu je respektabilna bolesničina želja. [10]

7.2. Lobularni karcinom *in situ*

Lobularni karcinom *in situ* (LCIS) je naziv koji je prihvaćen od patologa, premda njegov maligni potencijal nije još do kraja jasan. Predložen naziv je lobularna neoplazija. On je prihvatljiv jer se izbjegava naziv *carcinoma*. [4]

Razlikujemo atipičnu lobularnu hiperplaziju (ALH) i lobularni karcinom *in situ* (LCIS). LCIS se nalazi u 0,3 - 3,8% svih biopsija dojke, odnosno 1,5% benignih biopsija dojke. Lobularna neoplazija je slučajan nalaz u bolesnica kojima se radi biopsija dojke. Nije moguće točno utvrditi pojavnost bolesti. LCIS ne stvara makroskopski vidljive promjene. Otkrije se slučajno u odstranjenom tkivu dojke zbog proliferativne promjene ili se nađe u okolici tumora. Mamografijom se otkriju abnormalnosti u 52-56% žena s LCIS-om. Makroskopski, nalazi se uz čvor ili uz područja žilavog tkiva s cistama. [4]

Liječenje je kirurško. Prema literaturi u 4-6% oboljelih u bioptičkom materijalu, kao i u ostatku dojke nakon biopsije razvija invazivni rak. Metoda odabira je kirurško liječenje. Rizik od prelaska LCIS-a u invazivni oblik ovisan je više o vrsti stanica. Prije odluke o kirurškom načinu liječenja LCIS-a N. Rudan upućuje na nekoliko, čini se, izuzetno važnih činjenica koje usmjeravaju liječenje:

1. LCIS se često utvrđuje kao slučajan bioptički nalaz,
2. obično je to bolest premenopauzalnih žena
3. znatan dio kasnijih invazivnih karcinoma razvija se otprilike 15 godina od prve dijagnoze,
4. nakon biopsije postoji rizik od oko 30% od razvoja invazivnog raka,
5. polovica toga rizika (15%) otpada na svaku dojku,
6. LCIS je više rizični čimbenik nego ishodište kasnijeg raka, jer je čitavo dojčano tkivo podjednako rizično,
7. 50 – 65% kasnije nastalih karcinoma duktalnog su, a ne lobularnog podrijetla.

[10]

7.3. Invazivni karcinom dojke

7.3.1. Duktalni karcinom

Duktalni karcinom čini 68% svih karcinoma dojke. Histološka slika ne odgovara nijednom posebnom tipu karcinoma dojke. Dijagnoza se postavlja isključivanjem. Tumor se klinički prezentira u rasponu od nepalpabilnih lezija pa sve do velikih tumora koji uvlače ili ulceriraju kožu. Aspiracija nepalpabilnih lezija se provodi pod kontrolom UZV-a, rjeđe pod kontrolom rtg-a. Materijal se obrađuje standardnim metodama. Punkcija je obično bolna i neugodna. [4]

Za postavljanje dijagnoze, tumor je potrebno klasificirati na osnovi patohistološke slike u kirurški reseciranim uzorcima. Histološka klasifikacija ima i prognostičko značenje. Karcinomi s dobrom prognozom su muciozni, medularni, tubularni, adenoid-cistični, papilarni i sekretorni karcinom. [4]

7.3.2. Medularni karcinom

Medularni karcinom je rijedak karcinom. Najčešće nastaje u pacijentica u 5. i 6. desetljeću života. Karakteristično za medularni karcinom je dobro ograničena tvorba. Medularni karcinomi imaju bolje 5 i 10-godišnje preživljavanje u odnosu na atipični medularni karcinom. Tumor je citološki građen od sincicijalnih nakupina slabo diferencijalnih epitelnih stanica s visokim nuklearnim gradusom te mnogobrojnih limfocita i plazma stanica. [4]

Sumnja na medularni karcinom mora biti u svim slučajevima kada se u punktatu okrugle mase u citološkom razmazu nađu dvije komponente: maligne stanice s limfocitima i/ili plazma-stanicama. [4]

7.3.3. Mucinozni karcinom

Mucinozni karcinom čini 5% svih karcinoma dojke. Pojavljuje se tipično u starijih žena. Ima 5 i 10-godišnje preživljenje u odnosu na duktalni invazivni rak NOS. Postoje tri tipa mucinoznog karcinoma: čisti, miješani i karcinom stanicama prstena pečatnjaka. Pri palpaciji ti su karcinomi mekani. Prilikom punkcije ne pojavljuje se osjećaj škripanja. [4]

Na taj se tumor trebe pomisliti u slučajevima s obiljem ekstracelularnog mucinoznog materijala u pozadini te rijetkim malignim stanicama s izraženom blagom do umjerenom atipijom. Miješani tip mucinoznog karcinoma ima prognozu kao i duktalni invazivni karcinom NOS. [4]

7.3.4. Tubularni karcinom

Tubularni karcinom je obično veličine do 1 cm. Ima izvrsnu prognozu čak i u rijetkim slučajevima s prisutnim metastazama u aksilarnim limfnim čvorovima. Zbog male veličine, ta vrsta karcinoma može se proglasiti i benignom tvorbom. Primjesa benignih elemenata je druga zbunjujuća karakteristika koja pridonosi zamjeni s benignom tvorbom. Kod klinički suspektnoga tubularnog karcinoma, a u slučajevima nesigurne citološke dijagnoze, preporučuje se potvrda biopsijom. [4]

7.3.5. Adenoid-cistični karcinom

Adenoid-cistični karcinom je vrlo rijedak tumor i čini do 0.1% svih karcinoma dojke. Ima izvrsnu prognozu i rijetko metastazira. Najčešće daje plućne metastaze. Dijagnoza uključuje ostale neoplazme žlijezda slinovnica koje se također mogu pojaviti u dojci, najčešće pleomorfni adenom. [4]

7.3.6. Lobularni karcinom

Lobularni karcinom čini 5-10% svih invazivnih karcinoma. Četo je bilateralan ili multicentričan. Stanice imaju tendencije slaganja u linije ili su targetoidno posložene oko duktusa. U citološki hipocelularni razmazima nalazi se oskudna populacija uniformnih, srednje atipičnih tumorskih stanica koje se nalaze pojedinačno ili u manjim nakupinama poput vrpca. Okrugle jezgre su fino granulirane, a variraju u izgledu od hipokromatskih do srednje hiperkromatskih. Jezgara i prisutnost sitnih nukleola može upozoriti na mogućnost lobularnog karcinoma. Druga značajka koja pomaže pri postavljanju dijagnoze je čest nalaz stanica izgleda prstena pečatnjaka. Prisutnost 10% ili više stanica za stadij 1 infiltrativnog lobularnog karcinoma. [4]

7.3.7. Intracistični karcinom

Intracistični karcinom je vrlo rijedak karcinom i čini manje od 0,7% svih karcinoma dojke. Citološki nalaz uključuje oskudnu celularnost sa srednje atipičnim stanicama. Tumorske stanice mogu se nalaziti i u manjim skupinama i plažama. Pozadina je obilna, intenzivno ružičasto-ljubičasta, nalik koloidu štitnjače. [4]

7.3.8. Upalni karcinom

Upalni karcinom je rijetka klinička manifestacija tumora. Može se zamijeniti s mastitisom. Dojka je topla, izrazito prokrvljena, koža je edematozna i izgleda poput narančine kore. Taj tip karcinoma čini 2-4% svih karcinoma dojke. Povezan je s lošom prognozom. Pacijentice obično umiru 2-3 godine od postavljanja dijagnoze. [4]

7.3.9. Pagetova bolest

Pojavljuje se vrlo rijetko. Klinički se prezentira kao promjena bradavice koja može biti udružena s iscjetkom ili krvarenjem. U gotovo 40% slučajeva Pagetova bolest klinički nepalpabilna i radiološki neprimijećena. Opisani su slučajevi u muškaraca. Pojavljuje se uglavnom u ženskoj populaciji. Gotovo je uvijek udružena s DCIS-om lokaliziranim u glavnim izvodnim kanalicima dojke, a rjeđe se pojavljuje s invazivnim karcinomom. [4]

To nije specijalni tip karcinoma dojke nego je riječ o prisutnosti stanica duktalnog karcinoma u epidermisu. Za svrhu potvrde ili isključivanja Pagetove bolesti potrebna je histološka ili citološka pretraga promijenjene bradavice. [4]

7.3.10. Papilarni karcinom

Papilarni karcinom pojavljuje se u do 0,3% svih karcinoma dojke. Papilarna komponenta može biti prisutna u više od 3,4% svih karcinoma dojke. Pojavljuje se u postmenopauzi. Zbog poteškoća u citološkom razlikovanju benignog papiloma od dobro diferenciranog karcinoma, u svim slučajevima s citološki suspektom papilarnom neoplazmom preporučuje se kirurški zahvat. [4]

7.3.11. Apokrini i varijante sekretornog karcinoma

Apokrini karcinom morfološka je varijanta dukalnog karcinoma. Ne razlikuje se bitno od mnogo češćih invazivnih dukalnih karcinoma. U aspiratima sekretornog karcinoma nalaze se krupne iregularne nakupine malignih stanica s granuliranom do vakuoliziranom citoplazmom. [4]

7.3.12. Pločasti karcinom

Pločasti karcinom dojke je iznimno rijedak. Neki autori klasificiraju pločasti karcinom kao vrstu tipičnog metaplastičnog karcinoma s boljom prognozom. Ponašanje i prognoza pravog pločastog slični su kao i invazivnog dukalnog karcinoma. [4]

Pločasti karcinom se ponekad prezentira kao cistična tvorba. Glavna diferencijalna dijagnoza primarnoga pločastoga karcinoma je metastaza pločastog karcinoma u dojkju. Pločaste stanice u aspiratu dojke mogu se naći i u različitim benignim lezijama, uključujući epidermoidnu cistu, subareolarni absces, filoidni tumor te fibroadenom. [4]

7.3.13. Metaplastični karcinom

Metaplastični karcinom dojke je heterogena skupina malignih tumora. Karakteriziran je kombinacijom dukalnog karcinoma s područjima vretenaste, pločaste, hondroidne ili koštane metaplazije. Prosječna starost pacijentica je 54,3 godine, a petogodišnje preživljavanje je oko 44%. [4]

8. Terapija i liječenje raka dojke

Liječenje raka dojke je multidisciplinarno. Najveću učinkovitost osigurava zračenje te kirurško i sistematsko liječenje. Liječenje mora biti planirano u multidisciplinarnom timu, koji se sastoji od kirurga-onkologa, radioterapeuta, internista-onkologa, medicinske sestre.

Cilj liječenja definiran je stupnjem proširenosti; kod lokalnog raka dojke svrha je izlječenje, dok je kod proširenog – diseminiranog raka svrha osigurati maksimalnu duljinu života uz njegovu odgovarajuću kakvoću. [1]

8.1. Liječenje lokalnog, primarno operabilnog raka dojke

Kod lokalnog raka terapija je kirurška. Kirurški zahvat je uklanjanje primarnog tumora te presadnica u limfnim čvorovima aksile. Od kirurških zahvata mogući su: mastektomija te poštudne operacije; kvadrantektomija, segmentektomija. Češće se primjenjuju poštudne operacije. Mastektomija je rezervira za slučajeve većih tumora, multicentričnih tumora, starijih žena, bolesnica s kolagenim bolestima, onima koje ne žele dolaziti na poslijeoperacijsku radioterapiju. Zbog što boljeg probira bolesnica za radikalnu terapiju provodi se biopsija limfnog čvora „stražara“. Deset do dvadeset minuta prije kirurškog zahvata u kožu iznad tumora uštrca se radioaktivni koloid ili plava boja. Nakon navedenog vremena radiodetektorom se definira vrući limfni čvor te se pristupi njegovu kirurškom uklanjanju. Pri tomu pomaže plava boja, posljedica dreniranja plave boje u navedeni čvor, koja se prethodno uštrcala u kožu iznad čvora. [1]

Patolozi tijekom kirurškog zahvata definiraju zahvaćenost limfnog čvora tumorom. Ako je čvor „stražar“ zahvaćen tumorom, evakuiraju se aksilarni limfni čvorovi. Primjenom navedene metode smanjuje se učestalost edema, smanjenje pokretljivosti i oštećenja inervacije ruke. Nakon kirurškog zahvata i patohistološkog opisa tumora procjenjuje se stadij bolesti, stupanj vjerojatnost pojave lokalnog recidiva ili diseminacije raka dojke. U bolesnica sa srednjim i visokim stupnjem ponovne pojave tumora potrebno je ordinirati adjuvantnu terapiju. Adjuvantna (zaštitna, sigurnosna) terapija definira se kao ona terapija koja se ordinira nakon primarnog zbrinjavanja

tumora radi uništavanja mogućih zaostalih mikrozasada tumora, lokoregionalnih ili sistemskih. [1]

8.2. Radioterapija

Radioterapija je metoda kojom se radi sprečava ponovna pojave tumora u operiranoj dojci ili regionalnoj limfnoj drenaži. Ordinira se nakon poštenog kirurškog zahvata. U polje zračenja uključuje se dojka te i regionalna limfna drenaža. [1]

Radioterapijom se smanjuje učestalost lokalnog recidiva s 30 do 35% na manje od 10%. Indicirana je u nekim slučajevima nakon ordinirane mastektomije. Terapija se primjenjuje u slučaju većih tumora, zahvaćenih aksilarnih čvorova tumorom te općenito većeg rizika ponovne pojave bolesti. Radioterapija je indicirana nakon svih poštenih zahvata te u svih bolesnica s pozitivnim limfnim čvorovima aksile. Njezinom se ordinacijom povećava vjerojatnost izlječenja za 5-7%. [1]

8.3. Hormonska terapija

Hormonska terapija koristi se kod svake bolesnice s rakom dojke koja ima pozitivan nalaz hormonskih receptora. Provodi se nakon ordinirane kemoterapije i radioterapije. Usporednom primjenom s kemoterapijom i radioterapijom, može doći do smanjenja učinkovitosti kemoterapije i radioterapije. „Zlatni standard“ hormonske terapije u premenopauzalnih bolesnica primjenjuju se tamoksifen u dozi od 20 mg na dan, u trajanju od 5 godina. Na taj način rizik smrti zbog raka dojke se smanjuje za 26%. U liječenju premenopauzalnih bolesnica može se s jednakim stupnjem učinkovitosti primjenjivati kastracija. „Zlatni standard“ u liječenju postmenopauzalnih bolesnica s hormonskim ovisnim tumorima jest primjena aromataznih inhibitora u trajanju od 5 godina. Njihovom je primjenom postignuto daljnje poboljšanje preživljavanja bez znakova bolesti u usporedbi s tamoksifenom. [1]

8.4. Kemoterapija

Kemoterapija je oblik liječenja karcinoma. Primjenjuje se u svih bolesnica sa srednjim i visokim rizikom za ponovnu pojavu bolesti. Bolesnice s pozitivnim limfnim čvorovima u aksili trebaju primiti kemoterapiju. Kemoterapija treba biti individualizirana. Temeljena se na općem bolesničinu stranu, dobi, bubrežnoj i srčanoj funkciji te preferenciji bolesnice. Ordinira se prva u nizu liječenja raka dojke. U bolesnica sa srednjim rizikom za povratak bolesti ordinira se kemoterapija prema FEC-protokolu-kombinacija 5-fluorouracila, epirubicina i ciklofosfamida u trajanju od 6 ciklusa (svaki 21 dana). U slučaju većeg rizika za ponovnu pojavu raka dojke primjenjuje se terapija temeljena na taksanima. U mlađih bolesnica s visokim rizikom za povratak bolesti primjenjuje se i veća gustoća kemoterapije. Ordinira se svaka 2 tjedna uz podršku hematopoetičkim čimbenikom rasta. Uz povećanu hematološku toksičnost, u bolesnice postiže veći izgled za izlječenje od raka dojke. Primjena kemoterapije smanjuje vjerojatnost smrti od raka dojke za 30%. [1]

8.5. Imunoterapija

Imunoterapija je oblik terapije koji se koristi za liječenje raka. Imunoterapija u trajanju od jedne godine primjenjuje se u bolesnica koje su HER-2 pozitivne i s tumorom većim od 1 cm. Terapija se počinje nakon kemoterapije. Istodobno s kemoterapijom koja uključuje taksane te istodobno s radioterapijom i hormonskom terapijom ako su one indicirane. [1]

8.6. Liječenje lokalnoga, primarno neoperabilnoga raka dojke

U liječenju lokalnog neoperabilnog raka dojke III stadija, primjenjuje se kemoterapija ili rjeđe hormonska terapija. Nakon smanjenja primarnog tumora radi se kirurški zahvat – mastektomija s evakulacijom regionalnih limfnih čvorova. Takvo ordiniranje kemoterapije, hormonske terapije naziva se neoadjuvantnim (ordiniranjem prije primarnog lokalnog zahvata – kirurgije radi smanjenja veličine primarnog tumora i osiguranja odgovarajućeg, radikalnog kirurškog zahvata). Nakon primjene neoadjuvantne kemoterapije ili hormonske terapije, a u slučaju

neodgovarajućeg smanjenja tumora primjenjuje se primarna radioterapija u dozi od 65 do 70 Gy. [1]

8.7. Liječenje metastatske bolesti

Svrha liječenja bolesnica s metastatskim rakom dojke je maksimalno dugo preživljavanje. Koriste se različite terapijske metode: kemoterapija, hormonska terapija, imunoterapija i radioterapija. Duljina preživljavanja bolesnice s metastatskim rakom dojke ovisi o stupnju diseminacije bolesti, zahvaćenosti parenhimnih organa, broju zahvaćenih organa, obilježjima tumora te o bolesničinu statusu i dobi. Prosječno preživljavanje bolesnice s metastatskom bolešću iznosi oko 3 godine. Vrsta sistemnog liječenja ovisi o obilježjima tumora, stupnju proširenosti bolesti, bolesničinom stanju, dobi i željama bolesnice. Terapija mora biti individualizirana za svaku bolesnicu. Ako je tumor hormonski ovisan liječenje se započinje hormonskom terapijom. Hormonska se terapija ordinira do progresije bolesti ili pojave neprihvatljive toksičnosti. [1]

Kemoterapija se primjenjuje u liječenju trostruko negativnih tumora te u liječenju svih ostalih tumora. Može se ordinirati kao polikemoterapija ili kao monoterapija. Pristup je individualan, a ovisi o tumoru i bolesnici. U drugoj liniji liječenja ordiniraju se citostatici koji nisu ordinirani u prvoj liniji. U liječenju metastatskog raka dojke rabi više (3-4) linija kemoterapije. [1]

Palijativna radioterapija se također primjenjuje u liječenju metastatskog raka dojke. U slučaju presadnica u kostima i mozgu primjenom radioterapije u velikom se broju slučajeva sprječavaju napredak bolesti i mogući prijelomi. Ordinira se doza od 36 Gy tijekom 12 frakcija. Na taj se način postiže znatno poboljšanje neurološkog statusa bolesnica te se produljuje preživljavanje. [1]

9. Sestrinska skrb za pacijenticu

Medicinska sestra neizostavni je dio tima koji se brine za pacijenticu zajedno s liječnikom, psihologom, anesteziologom, fizioterapeutom. Medicinska sestra primjenjuje intervencije usmjerene rješavanju problema pacijentice te odlučuje o odabiru pojedine intervencije. Vrlo je važna komunikacija i povjerenje između medicinske sestre i pacijentice.

9.1. Sestrinske dijagnoze u prijeoperacijskom periodu

Nedostatak znanja u/s osnovnom bolešću i prognozom bolesti te nastajanjem mogućih komplikacija što se očituje neadekvatnom percepcijom zdravstvenog statusa i pogrešnom interpretacijom informacija.

Cilj: pacijentica će znati objasniti svoju osnovnu bolest i prognozu bolesti. Pacijentica će znati objasniti uzroke nastanka mogućih komplikacija. Pacijentica će postavljati pitanja i verbalizirati svoje strahove.

Sestrinski intervencije: poticati pacijenticu da postavlja pitanja, osigurati pisani materijal o bolesti, uključiti tim stručnjaka koji će objasniti bolest i prognozu bolesti, upoznati pacijenticu s mogućnošću nastajanja komplikacija, objasniti pacijentici položaj u kojem će biti nakon operacije, uputiti pacijenticu u vježbe disanja, pružiti podršku.

Evaluacija: pacijentica je u stanju objasniti svoju osnovnu bolest i prognozu bolesti, pacijentica zna objasniti uzroke nastanka mogućih komplikacija, pacijentica postavlja pitanja i verbalizira svoje strahove. Cilj je postignut. [11]

Anksioznost u/s osnovnom bolešću i nepoznavanjem procesa operacijskog zahvata što se očituje osjećajem bespomoćnosti.

Cilj: pacijentica će razumjeti proces operacijskog zahvata, pacijentica će postavljati pitanja o operacijskom zahvatu, pacijentica će verbalizirati strahove.

Sestrinske intervencije: objasniti pacijentici proces operacijskog zahvata, primijeniti tehnike relaksacije, omogućiti pacijentici da izrazi svoj strah i ljutnju vezanu uz dijagnozu, uključiti članove obitelji u razgovor s pacijenticom.

Evaluacija: pacijentica razumije proces operacijskog zahvata, pacijentica postavlja pitanja vezana uz operaciju, pacijentica verbalizira svoje strahove. Cilj je postignut. [11]

Neupućenost u prijeoperacijsku pripremu i prijeoperacijski tijek liječenja što se očituje psihomotornom napetošću i unutrašnjim nemirom.

Cilj: pacijentica će razumjeti prijeoperacijsku pripremu i poslijeoperacijske postupke te postupke njihova provođenja.

Sestrinske intervencije: objasniti pacijentici važnost prijeoperacijske pripreme, demonstrirati pacijentici položaj u kojem će biti nakon operacije, objasniti pacijentici funkciju drenaže, uputiti pacijenticu u vježbe disanja.

Evaluacija: pacijentica razumije prijeoperacijsku pripremu i poslijeoperacijske postupke te postupke njihova provođenja. Cilj je postignut. [11]

9.2. Sestrinske dijagnoze u poslijeoperacijskom periodu

Bol u/s operacijskim zahvatom što se očituje procjenom boli sa 7 na skali od 1 do 10.

Cilj: pacijentica će procijeniti bol s 2 na skali od 1 do 10.

Sestrinski intervencije: procijeniti intenzitet boli (koristiti skale za procjenu), procijeniti i zabilježiti karakteristike boli (lokacija, jačina, učestalost, trajanje), primijeniti propisanu analgeziju, poticati i provoditi vježbe relaksacije.

Evaluacija: pacijentica procjenjuje bol s 2 na skali od 1 do 10. Smanjen je intenzitet i trajanje boli. Cilj je postignut. [11]

Poremećaj self-imagea u/s operacijskim zahvatom što se očituje nedostatkom samopoštovanja.

Cilj: pacijentica će se prilagoditi na promjene koje su se dogodile tijekom operacijskog zahvata. Pacijentica će održati samopoštovanje.

Sestrinske intervencije: poticati pacijenticu na verbalizaciju osjećaja, pružiti pacijentici psihosocijalnu podršku, provoditi edukaciju pacijentice i obitelji, omogućiti pacijentici da odabere pomagala koja joj najviše odgovaraju, poticati

pacijenticu na uključivanje u kućne i profesionalne potrebe, preporučiti uključivanje u grupe.

Evalvacija: pacijentica se prilagodila na promjene koje su se dogodile tijekom operacijskog zahvata. Pacijentica održava samopoštovanje. Cilj je postignut. [11]

Smanjena mogućnost brige za sebe (SMBS) u/s operacijskim zahvatom što se očituje nemogućnošću samostalnog obavljanja svakodnevnih aktivnosti samozbrinjavanja.

Cilj: pacijentica će povećati stupanj samostalnosti u izvođenju aktivnosti zbrinjavanja.

Sestrinske intervencije: osigurati privatnost, omogućiti pomagala, poticati pacijenticu na izvođenje aktivnosti samozbrinjavanja, pružiti pomoć ako je potrebna, osigurati zvono na dohvat ruke.

Evalvacija: pacijentica je povećala stupanj samostalnosti u izvođenju aktivnosti samozbrinjavanja. Cilj je postignut. [11]

Visok rizik (VR) za smanjenu pokretljivost ruke u/s bolom i terapijskim mirovanjem.

Cilj: pacijentica neće imati komplikacije smanjene pokretljivosti u/s bolom i terapijskim mirovanjem.

Sestrinske intervencije: primijeniti propisane analgetike, poticati na što ranije ustajanje iz kreveta, poticati na vježbe relaksacije te provoditi vježbe ruke.

Evalvacija: pacijentica nije razvila komplikacije smanjene pokretljivosti ruke u/s bolom i terapijskim mirovanjem. Cilj je postignut. [11]

Visok rizik za infekciju u/s operacijskim zahvatom.

Cilj: u tijeku hospitalizacije pacijentica neće razviti infekciju.

Sestrinske intervencije: mjeriti i bilježiti vitalne znakove, kontrolirati zavoj na operativnom području, pridržavati se i primjenjivati načela asepsa prilikom previjanja.

Evalvacija: pacijentica tijekom hospitalizacije nije razvila znakove hospitalizacije. Cilj je postignut. [11]

10. Zaključak

Rak dojke najčešći je rak u žena. Rano otkrivanje karcinoma dojke daje veću mogućnost liječenja te bolesti. Rak dojke može se otkriti u ranom stadiju bolesti, a tada je mogućnost izlječenja velika. Rano otkrivanje provodi se samopregledom dojki i redovitim pregledima. Stoga je od velike važnosti prvenstveno znanje i pozitivan stav prema osobnom zdravlju. Zadaća medicinske sestre je provoditi zdravstveno prosvjećivanje i zdravstveni odgoj djevojaka i žena kako bi stekle znanja u ranom otkrivanju raka dojke. Također kako bi stekle pozitivan stav prema osobnom zdravlju. Upoznavanje javnosti s programom zdravstvenog prosvjećivanja o problemima raka dojke od velike je važnosti. Program je potrebno provoditi od najranije dobi te ga prilagoditi školskoj djeci, mladeži i odraslima.

Liječenje raka dojki je multidisciplinarno. Kombinacija zračenja, kirurškog i sistemskog liječenja daje najveću učinkovitost. Postupci liječenja moraju biti planirani u multidisciplinarnom timu uz naglasak na individualni pristup. Teži se što učinkovitijim metodama izlječenja kako bi se postigao što bolji rezultat.

S obzirom na suvremeni način života koji danas prevladava, broj slučajeva raka dojke raste, ali očekuje se da će se otkrivati sve raniji stadiji raka dojke. Time dolazimo do veće izlječivosti raka dojke te smanjene smrtnosti. Razvojem novih lijekova, koji u kombinaciji s drugim postupcima, poboljšavaju učinkovitost i kvalitetu života bolesnica u svakodnevnom životu.

11. Literatura

- [1] E. Vrdoljak, M. Šamija, Z. Kusić, M. Petković, D. Gugić, Z. Krajina: Klinička onkologija, Medicinska naklada, Zagreb, 2013.
- [2] <http://www.svezanju.hr/rak-dojke.html> dostupno 12.10.2015.
- [3] <http://www.klub-nada-rijeka.hr/rak-dojke-rizicni-faktori-i-simptomi/> dostupno 13.10.2015.
- [4] M. Šamija, S. Juzbašić, V. Šeparović, V. D. Vrdoljak: Tumori dojke, Medicinska naklada, Hrvatsko onkološko društvo – HLZ, Zagreb, 2007.
- [5] <http://rakdojke.kbsplit.hr/dojka.htm> dostupno 13.10.2015.
- [6] Anne M. Gilroy, Brian R. MacPherson, Lawrence M. Ross: Anatomski atlas a latinskim nazivljem, Medicinska naklada, Zagreb, 2011.
- [7] <http://www.msd-prirucnici.placebo.hr/msd-prirucnik/ginekologija/bolesti-dojke/rak-dojke> dostupno 13.10.2015.
- [8] <http://www.msd-prirucnici.placebo.hr/msd-za-pacijente/specificne-bolesti-zena/bolesti-dojke/rak-dojke> dostupno 13.10.2015.
- [9] <http://www.vasezdravlje.com/izdanje/clanak/602/> dostupno 13.10.2015.
- [10] J. Fajdić, I. Džepina: Kirurgija dojke, Školska knjiga, Zagreb, 2006.
- [11] Skupina autora: Sestrinske dijagnoze, Zagreb, HKMS, 2011.

12. Popis slika

Slika 5.1.1.1. Inspekcija kada ruke obuhvate struk; Izvor http://ultrazvuk-tarle.hr/dijagnostika/zagreb/samopregled_dojki11

Slika 5.1.1.2. Inspekcija kada su ruke iznad glave; Izvor http://ultrazvuk-tarle.hr/dijagnostika/zagreb/samopregled_dojki12

Slika 5.1.2.1. Palpacija u sjedećem položaju; Izvor http://ultrazvuk-tarle.hr/dijagnostika/zagreb/samopregled_dojki13

Slika 5.1.2.2. Palpacija u ležećem položaju; Izvor http://ultrazvuk-tarle.hr/dijagnostika/zagreb/samopregled_dojki13