

Zdravstvena njega bolesnika oboljelog od plućne embolije nakon preboljelog Covid-a 19

Juričan, Josipa

Undergraduate thesis / Završni rad

2022

Degree Grantor / Ustanova koja je dodijelila akademski / stručni stupanj: **University North / Sveučilište Sjever**

Permanent link / Trajna poveznica: <https://um.nsk.hr/um:nbn:hr:122:013279>

Rights / Prava: [In copyright](#) / [Zaštićeno autorskim pravom.](#)

Download date / Datum preuzimanja: **2024-08-08**



Repository / Repozitorij:

[University North Digital Repository](#)





**Sveučilište
Sjever**

Završni rad br. 1543/SS/2022

**Zdravstvena njega bolesnika oboljelog od plućne embolije
nakon preboljelog Covid-a 19**

Josipa Juričan, 4259/336

Varaždin, kolovoz 2022. godine



Sveučilište Sjever

Odjel za Sestrinstvo

Završni rad br. 1543/SS/2022

Zdravstvena njega bolesnika oboljelog od plućne embolije nakon preboljelog Covid-a 19

Student

Josipa Juričan, 4259/336

Mentor

Dr. sc. Melita Sajko, v. pred.

Prijava završnog rada

Definiranje teme završnog rada i povjerenstva

ODJEL	Odjel za sestrinstvo		
STUDIJ	preddiplomski stručni studij Sestrinstva		
PRISTUPNIK	Josipa Juričan	JMBAG	0336033149
DATUM	21.06.2022.	KOLEGIJ	Zdravstvena njega odraslih I
NASLOV RADA	Zdravstvena njega bolesnika oboljelog od plućne embolije nakon preboljelog Covid-a 19		
NASLOV RADA NA ENGL. JEZIKU	Health care of patients with pulmonary embolism after suffering from Covid 19		
MENTOR	Dr.sc. Melita Sajko	ZVANJE	Viši predavač
ČLANOVI POVJERENSTVA	1. Nikola Bradić, v.pred., predsjednik		
	2. dr.sc. Melita Sajko, v.pred., mentor		
	3. Zoran Žeželj, pred., član		
	4. Valentina Vincek, pred., zamjenski član		
	5.		

Zadatak završnog rada

BROJ	1543/SS/2022
OPIS	

Plućna embolija je hitno stanje nastalo zbog opstrukcije u plućnoj cirkulaciji ugruškom krvi. Akutna plućna embolija (PE) ometa i izmjenu plinova i cirkulaciju, te se primarnim uzrokom smatra zatajenje desne klijetke zbog preopterećenja tlakom. PE se mogu javiti u akutnoj fazi Covid-a 19 kao dio patofiziološkog zbivanja, no najčešće se javljaju nakon preboljenja infekcije u samoj fazi oporavka. Glavni uzrok tome je dugotrajno mirovanje takvih pacijenata, te upravo to dovodi i do oslabljenog protoka ili zastoja u venskom sustavu. Zatim su tu još hipoksija, pretilost i visoka životna dob kao jedni od bitnih uzroka. O pacijentima se brinu dobro educirane medicinske sestre/tehničari. Osim u njezi takvih pacijenata, medicinska sestra/tehničar ima veliku ulogu u pravovremenom uočavanju potencijalnih znakova i simptoma PE, provođenju preventivnih mjera ali i edukacija o zdravstvenom ponašanju.

U radu je potrebno uz anatomiju i fiziologiju kardiovaskularnog sustava, etiologiju i patogenezu PE i Covid-a 19, kliničku sliku i postavljanje dijagnoze, opisati i liječenje, navesti sestrinske dijagnoze i intervencije, te prikazati slučaj pacijenta s PE nakon preboljelog Covid-a 19.

ZADATAK URUČEN

04.07.2022

POTPIS MENTORA



(Handwritten signature)

Predgovor

Veliko hvala mojoj mentorici dr.sc. Meliti Sajko, v. pred., na savjetima i smjernicama prilikom pisanja završnog rada, hvala na velikoj podršci i na nesebičnom prijenosu Vašeg znanja meni ali svim kolegicama i kolegama u protekle tri godine našeg studiranja. Uz Vas sam naučila mnogo novih stvari.

Zahvaljujem mojoj obitelji; kćeri Maši, sinu Marinu i suprugu Jurici, na ogromnoj podršci tijekom školovanja na ovom studiju. Hvala što ste me podnosili tijekom mojih „ludovanja“ za vrijeme ispita. Od sada sam samo Vaša majka i supruga.

Hvala i mojim kolegicama i kolegama s posla koji su nesebično uskakali u moje smjene kad mi je trebala zamjena za praksu, predavanja i ispite.

“ U našem svakodnevnom životu moramo vidjeti da nas sreća ne čini zahvalnima, već zahvalnost koja nas čini sretnima. “

Albert Clarke

Sažetak

Plućna embolija je hitno stanje nastalo zbog opstrukcije u plućnoj cirkulaciji ugruškom krvi. Akutna plućna embolija (PE) ometa i izmjenu plinova i cirkulaciju, te se primarnim uzrokom smrti smatra zatajenje desne klijetke zbog preopterećenja tlakom. Već dobro poznati uzročnici PE su genetski faktori, velike traume, opsežni operativni zahvati, prijelomi donjih ekstremiteta, ozljede leđne moždine, karcinomi, oralna kontracepcija i infekcije.

Relativno novi „uzročnik“ PE je bolest COVID-19 koju uzrokuje virus SARS-CoV-2. Dosadašnjim istraživanjima otkriveno je da spomenuti virus izaziva infekciju koja posljedično dovodi do poremećaja mikrocirkulacije, ali i do stvaranja ugrušaka koji mogu biti uzrok moždanom udaru ili plućnoj emboliji. PE se mogu javiti u akutnoj fazi COVID-a 19 kao dio patofiziološkog zbivanja, no najčešće se javljaju nakon preboljenja infekcije u samoj fazi oporavka. Glavni uzrok tome je dugotrajno mirovanje takvih pacijenata, te upravo to dovodi i do oslabljenog protoka ili zastoja u venskom sustavu. Zatim stanje hipoksije, pretilost i visoka životna dob su isto tako bitni uzročnici.

Pacijent može biti bez simptoma ali može doći i do iznenadne smrti. Najčešći simptomi koji dominiraju u kliničkoj slici su: bol u prsima, dispneja, sinkopa, hipotenzija, tahikardija i hipoksija. Liječenje pacijenata s PE započinje davanjem kisika, lijekovima protiv bolova i intravenskom primjenom fibrinolitičkih preparata (najčešće streptokinaza). U dobro opremljenim medicinskim centrima pristupiti se može perkutanoj ili kirurškoj embolektomiji. U sprječavanju recidiva daju se antikoagulansi.

Pacijenti oboljeli od PE nakon preboljelog COVID-a 19 najčešće su smješteni u jedinicu intenzivne skrbi, gdje o njima brinu dobro educirane medicinske sestre/tehničari. Upravo oni imaju veliku ulogu u njezi takvih pacijenata, potrebno im je veliko stručno znanje i vještine. Osim u njezi takvih pacijenata, medicinska sestra/tehničar ima veliku ulogu u pravovremenom uočavanju potencijalnih znakova i simptoma PE, provođenju preventivnih mjera ali i edukacija o zdravstvenom ponašanju.

U radu će biti prikazan prikaz slučaja pacijenta s plućnom embolijom nakon preboljenja COVID-a 19, njegova klinička slika, tijek bolesti i liječenje.

Ključne riječi: plućna embolija, COVID-19, zadaci i uloga medicinske sestre/tehničara

Summary

Pulmonary embolism is an emergency caused by obstruction in the pulmonary circulation by a blood clot. Acute pulmonary embolism (PE) interferes with both gas exchange and circulation, and the primary cause of death is considered to be right ventricular failure due to pressure overload. Already well-known causes of PE are genetic factors, major trauma, extensive surgery, lower extremity fractures, spinal cord injuries, cancers, oral contraceptives, and infections.

A relatively new "cause" of PE is COVID-19 disease, which is caused by the SARS-CoV-2 virus. Previous research has shown that the mentioned virus causes an infection that consequently leads to microcirculation disorders, but also to the formation of clots that lead to pulmonary embolism or stroke. PE can occur in the acute phase of COVID-19 as part of a pathophysiological event, but most often occurs after overcoming the infection in the recovery phase itself. The main cause of this is the long-term rest of such patients, and this is what leads to impaired flow or congestion in the venous system, then a state of hypoxia, obesity and old age.

The patient may be asymptomatic but may die suddenly. The most common symptoms that dominate the clinical picture are: chest pain, dyspnea, syncope, hypotension, tachycardia and hypoxia.

Treatment of patients with PE begins with the administration of oxygen, painkillers and intravenous fibrinolytic preparations (most often streptokinase). Surgical or percutaneous embolectomy can be performed in well-equipped centers. Anticoagulants are given to prevent recurrence.

Patients with PE after COVID-19 are most often placed in an intensive care unit, where they are cared for by well-trained nurses / technicians. They play a big role in the care of such patients, they need great professional knowledge and skills. In addition to the care of such patients, the nurse / technician has a major role in the timely detection of potential signs and symptoms of PE, the implementation of preventive measures and education on health behavior.

The paper will present a case report of a patient with pulmonary embolism after COVID-19, his clinical picture, disease course and treatment.

Key words: pulmonary embolism, COVID-19, tasks and role of nurse / technician

Popis korištenih kratica

PE	Plućna embolija
COVID-19	(eng. „coronavirus disease“) – bolest korona
SZO	Svjetska zdravstvena organizacija
PCR	(eng. „Polymerase Chain Reaction“) – lančana reakcija polimerazom
RT-PCR	(engl. reverse transcription polymerase chain reaction) - lančana reakcija polimerazom nakon reverzne transkripcije
KOPB	kronična opstruktivna bolest pluća
DVT	duboka venska tromboza
EKG	elektrokardiografija
TEE	transezofagealna ehokardiografija
AKS	akutni koronarni sindrom
BNP	natriuretski peptid tipa B
NT-proBNP	(eng. N-terminal proBrain Natriuremic Peptide) – peptid u pro formi
ELISA	(eng. Enzyme-Linked Immunosorbent Assay) - Enzimski povezani imunosorbentni test
MSCT	višeslojna kompjuterizirana tomografija
MRA	angiografsko snimanje magnetskom rezonancijom
PV	protrombinsko vrijeme

JIL	Jedinica intenzivnog liječenja
CTPA	kompjuterizirana tomografija plućne arterije
LMWH	niskomolekularni heparin
UFH	nefrakcionirani heparin
DOAC	izravni oralni antikoagulansi
VTE	venska tromboembolija
ISTH	Međunarodno društvo tromboze i hemostaze
JKS	jedinica intenzivne koronarne skrbi
OHBP	objedinjeni hitni bolnički prijem
BAT	brzi antigenski test na COVID-19
CRP	C-reaktivni protein – protein akutne faze upale
VAS	(eng. visual analogue scale) – vizualno analogna skala

Sadržaj

1.	Uvod.....	1
2.	Anatomija i fiziologija dišnog sustava.....	3
2.1.	Donji dišni putevi	3
2.2.	Mali krvotok	4
2.3.	Fiziologija disanja	4
3.	COVID-19.....	5
4.	Plućna embolija.....	7
4.1.	Epidemiologija	7
4.2.	Čimbenici rizika	8
4.3.	Dijagnostika	9
4.3.1.	Anamneza	9
4.3.2.	Laboratorijska dijagnostika.....	11
4.3.3.	MSCT angiografija	11
4.3.4.	Scintigrafija pluća	12
4.3.5.	MR angiografija	12
4.4.	Liječenje PE	12
5.	Plućna embolija kod pacijenata oboljelih od COVID-19 infekcije	14
5.1.	Patofiziologija koagulacije	15
5.2.	Postavljanje dijagnoze.....	16
5.3.	Profilaksa.....	16
5.3.1.	Profilaksa po otpustu.....	16
5.4.	Liječenje	17
6.	Postupci i zadaće medicinske sestre/tehničara kod pacijenata s plućnom embolijom....	18
7.	Prikaz slučaja	20
7.1.	Anamnestički podaci	20
7.2.	Tijek liječenja	21
7.3.	Sestrinske dijagnoze i intervencije	21
7.3.1.	Sestrinske dijagnoze kod pacijenata s plućnom embolijom	22
8.	Zaključak.....	27
9.	Literatura.....	28

1. Uvod

Plućna embolija nije bolest, već ozbiljna i potencijalno smrtonosna komplikacija koja nastaje kada tromb naglo začepi jednu ili više plućnih arterija. Najčešće taj tromb dolazi iz dubokih vena donjih ekstremiteta i zdjelice, a nešto rjeđi izvori tromba su *vena cava*, duboke vene gornjih ekstremiteta i desna strana srca. U 19. stoljeću, Virchow je otkrio kategorije čimbenika za koje se smatra da pridonose nastanku tromboze, danas poznatija kao Virchowova trijada.

Ona obuhvaća: [1]

- Hiperkoagulabilnost
- Hemodinamske promjene (zastoj, turbulencija)
- Ozljeda/disfunkcija endotela

Poznavanje rizičnih faktora povećava mogućnost brže i bolje dijagnostike, ali i pravovremeno sprječavanje PE [2]. Klinička slika je često nespecifična, te „imitira“ bolesti prsnog koša. Može biti potpuno asimptomatska, pacijent može imati blage neznčajne simptome otežanog disanja, ali može se javiti i dramatična slika s hemodinamskom nestabilnošću [3]. S obzirom da je plućna embolija po život opasno stanje, zahtjeva brzo i neodgodivo liječenje [2]. Pristup liječenju ovisi o kliničkoj slici i stanju pacijenta, te se prema tome pacijente dijeli na hemodinamski stabilne i nestabilne. Pacijenti koji su hemodinamski stabilni zahtijevaju praćenje vitalnih parametara i razmatra se o uvođenju antikoagulantne terapije, dok hemodinamski nestabilni pacijenti zahtijevaju brzu respiratornu i cirkulatornu potporu. Takvi pacijenti se liječe nefrakcioniranim heparinom i fibrinolitičkom terapijom [3,4].

COVID-19 (eng. *coronavirus disease*) je bolest uzrokovana novim sojem koronavirusa koji do sada nije bio otkriven, a Svjetska zdravstvena organizacija (SZO) ga je nazvala SARS-CoV-2. Virus, odnosno bolest se prvi puta pojavila u gradu Wuhanu u Kini krajem prosinca 2019. godine, a dana 11. ožujka 2020. godine SZO je proglasila globalnu pandemiju bolesti [5]. Većina pacijenata oboljelih od COVID-a 19 ima blage simptome (povišena tjelesna temperatura, umor, kašalj, gubitak osjeta okusa ili mirisa), dok neki pacijenti mogu razviti težu kliničku sliku te im je potrebna medicinska njega. Za razliku od ostalih respiratornih virusa koji utječu samo na pluća, SARS-CoV-2 virus može dovesti do stvaranja krvnih ugrušaka koji posljedično dovode do plućne embolije, moždanih udara, oštećenja bubrega i srca [6]. Iako patofiziologija nije u potpunosti definirana, prekomjerno naglašen inflamatorni proces, hipoksemija, oštećenje kapilarnog endotela, aktivacija trombocita i staza uključeni su u patogenezu venske tromboze kod pacijenata sa COVID-19. Trenutne smjernice preporučuju upotrebu trombopofilakse kod pacijenata koji su

u visokom riziku za nastanak stvaranja krvnih ugrušaka pri samom prijemu u bolnicu (na primjer povišeni D-dimeri, pozitivna obiteljska i osobna anamneza,...) [7].

Pacijentima oboljelima od plućne embolije je potrebna kvalitetna zdravstvena njega koju pružaju medicinske sestre/tehničari. Oni su najvažnija karika u komunikaciji s pacijentom, ali i drugim članovima tima i obitelji. Osim kvalitetne i dobre komunikacije, veliku ulogu u zdravstvenoj njezi ima i znanje i iskustvo pojedine medicinske sestre/tehničara [8]. Svi sestrinski postupci u zdravstvenoj njezi moraju biti dobro isplanirani, sistematizirani i prilagođeni svakom pacijentu. Medicinske sestre su kompetentne da procjenjuju i utvrđuju potrebu za zdravstvenom njegom, uočavaju čimbenike koji negativno utječu na stanje pacijenta te potom planiraju, provode i evaluiraju provođenje zdravstvene njege. Svi postupci medicinske sestre moraju zadovoljavati pacijentove osnovne ljudske potrebe, te je pacijent u središtu zdravstvene njege i cijelog tretmana liječenja [9].

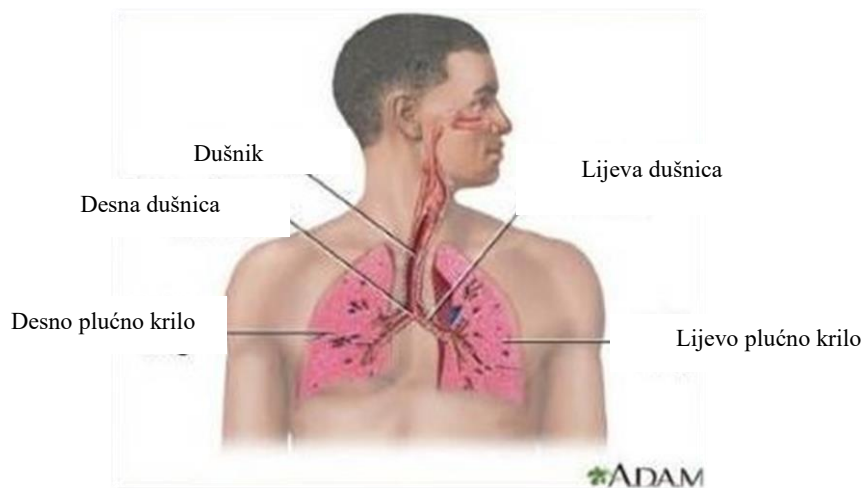
2. Anatomija i fiziologija dišnog sustava

Anatomija dišnog, odnosno respiratornog sustava može se podijeliti na gornje i donje dišne puteve. U gornje dišne puteve spadaju nos, ždrijelo i grkljan te imaju zadaću da provode zrak iz okoline do donjih dišnih puteva i to na način da zagriju, filtriraju i ovlaže zrak [10].

2.1. Donji dišni putevi

Donji dišni putevi (Slika 2.1.1.) započinju dušnikom (lat. *trachea*) čija je cijev širine 15 milimetara. Dušnik se nastavlja na grkljan i oblikuje ga šesnaest do dvadeset međusobno povezanih potkovastih hrskavica. Njihova zadaća je održavanje dušnika otvorenim za prolaz zraka. Unutrašnjost dušnika je obložena trepetljivim epitelom. Dušnik se u razini četvrtog prsnog kralješka dijeli na lijevu i desnu dušnicu (lat. *bronchus dexter et sinister*), a svaka od njih ulazi u pripadajuću stranu pluća. Desna dušnica dijeli se na tri režanjske dušnice, dok se lijeva dijeli na dvije te se one u plućima dijele na manje ogranke i čine dušnično stablo (lat. *arbor bronchialis*). Epitel i trepetljike kojima su dušnice obložene imaju ulogu zaustaviti prašinu i druge čestice koje se potom izbacuju kašljem [10].

Pluća (lat. *pulmones*) su glavni organ dišnog sustava koji ispunjava najveći dio prsišta. Njih čini vrh (lat. *apex*) i donja strana (lat. *basis*). Na medijalnoj strani nalaze se vrata pluća koja omogućuju prolazak dušnicama, živcima, limfnim i krvnim žilama, a tu se nalaze i limfni čvorovi. Dubokim urezima pluća su podijeljena na reznjeve (lat. *lobus pulmonis*), desno plućno krilo se dijeli na tri reznja: gornji, srednji i donji, a lijevo na dva: gornji i donji. Plućni reznjevi se dalje dijele na segmente - prostori koji su obloženi tankim epitelom, međusobno se dotiču, a njihova stijenka je obložena krvnim kapilarama. Porebrica (lat. *pleura*) je tanka, vlažna i serozna opna koja izvana oblaže pluća. Sastoji se od dva lista: unutarnji (lat. *pleura visceralis pulmonalis*) koji je priljubljen uz pluća i vanjski list (lat. *pleura parietalis*) koji oblaže rebra i gornju površinu ošita. Između listova nalazi se pleuralna šupljina ispunjena tankim slojem tekućine koja ima funkciju smanjiti trenje prilikom disanja. U pleuralnoj šupljini je negativan pleuralni tlak koji sprječava da se pluća stisnu, a ujedno i omogućuje plućima da se šire prilikom disanja [10].



Slika 2.1.1. Prikaz donjih dišnih puteva

*Izvor: <https://www.slideserve.com/avari/principi-i-postupci-primjene-respiratorne-fizioterapije>
(15.07.2022.)*

2.2. Mali krvotok

Mali ili plućni krvotok započinje u desnoj klijetki odakle venska krv ide u plućnu arteriju koja je provodi po plućima, gdje se u plućnim kapilarama iz alveola u krv apsorbira kisik, a iz krvi izlazi ugljik dioksid. Pročišćena, arterijska krv plućnim venama ulazi u lijevu pretklijetku te tu završava mali krvotok [11].

2.3. Fiziologija disanja

Procesom disanja osigurava se doprema kisika u tkiva te otprema ugljikov dioksid. Sam proces se sastoji od četiri funkcije: plućne ventilacije - strujanje zraka u oba smjera između atmosfere i plućnih alveola, difuziju kisika i ugljikova dioksida između alveola i krvi, prijenos kisika i odvoz ugljikova dioksida te regulacije ventilacije. Mišićnim djelovanjem omogućuje se da udisajem dolazi zrak u pluća, a prilikom izdisaja potiskuje se zrak iz pluća. Zrak udahom prolazi kroz dišne puteve (gornje i donje) do alveola te kroz njihovu stjenku ulazi u kapilarnu vensku krv, a dalje krvotokom opskrbljuje kisikom sve stanice u tijelu. Ugljični dioksid koji je nastao razgradnjom u stanicama izdisajem se izbacuje iz tijela venskom krvlju. Razlika tlakova između tlaka u plućima i okolnog tlaka omogućuje da se zrak u alveolama stalno obnavlja. Mišići prsnog koša omogućuju promjenu tlaka u plućima dok je venski tlak uvijek stalan [12].

3. COVID-19

U prosincu 2019. godine u Wuhanu (pokrajina Hubei, Kina) otkriven je novi koronavirus te je nazvan SARS-CoV-2. U vrlo kratkom vremenu koronavirus se proširio cijelim svijetom što je natjeralo SZO da 30. siječnja 2020. godine proglasi izvanredno javnozdravstveno stanje, a 11. ožujka 2020. godine službeno je proglašena pandemija koronavirusa. Prvi pozitivan slučaj u Republici Hrvatskoj zabilježen je 25. veljače 2020. godine [13, 14]. Koronavirus spada u grupu virusa iz porodice *Coronaviridae*, a naziv su dobili od latinske riječi *corona* što znači kruna, vijenac i riječi virus. U tijelo domaćina koronavirus ulaze fuzijom citoplazmatske membrane i virusne ovojnice posredovanjem *spike* proteina [15]. Na samom početku otkrivanja i širenja virusa otkriveno je lokalno izbijanje upale pluća [13]. Znanstvenici su uložili veliki napor da se pronade domaćin ili posrednik iz kojeg se infekcija počela širiti na ljude. Učinjenom analizom genomske sekvence COVID-19 utvrđeno je 88% podudarnosti između dva koronavirusa sličnim šišmišima, što bi moglo ukazivati da su ipak sisavci vektor između COVID-a 19 i ljudi [16]. Vjeruje se da virus dolazi iz zoonoza i da se širi izravnim i kontaktnim prijenosom [17]. Epidemiološki podaci pokazuju brzo i lako širenje virusa među ljudima, te se on prenosi najčešće kapljičnim putem, a može se i indirektno izlučevinama ili kontaminiranim površinama na kojima može preživjeti i nekoliko sati [13].

Kod zaraženih osoba simptomi se javljaju u prosjeku nakon 5-6 dana, međutim razdoblje inkubacije kreće se od 1-14 dana. Tijek bolesti COVID-19 može biti asimptomatski do teške upale pluća i smrti. Analizom dostupnih podataka približno 80% slučajeva bilo je s blagim simptomima, 14% slučajeva bilježi težak oblik bolesti dok 6% najteži oblik bolesti. Najčešći klinički simptomi oboljelih od COVID-a 19 su visoka temperatura, umor, kašalj i otežano disanje. Manje uobičajeni mogu biti proljev i povraćanje, dok je nespecifični simptom gubitak okusa i/ili mirisa [18].

Dijagnoza bolesti se postavlja pomoću brzih antigenskih testova i PCR- RT testa. Prednost brzih testova je da su prenosivi, tako da se mogu koristiti gdje god se pacijent nalazi, jednostavni su za izvođenje, uz minimalnu količinu dodatne opreme i bez kompliciranih koraka pripreme, jeftiniji su od standardnih laboratorijskih pretraga, zahtijevaju minimalnu edukaciju i rezultati se dobivaju u kratkom vremenu. Dok je prednost PCR- a to što su puno osjetljiviji [15]. Također se mogu raditi i serološki testovi, koji otkrivaju IgM i IgG antitijela u krvi te nam pokazuju trenutni tijek infekcije, ali i identificiraju preboljele, tj. one koji su najvjerojatnije razvili imunost [15].

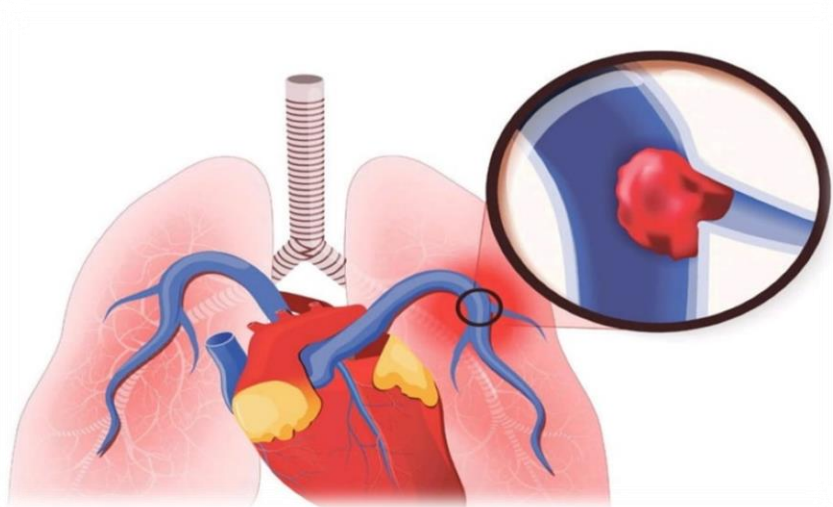
Liječenje ovisi o težini kliničke slike, od simptomatske terapije do respiratorne potpore. U srpnju 2020. godine antivirusni lijek remdesivir dobio je odobrenje za liječenje bolesnika s upalom pluća u ranoj fazi, u liječenju se također koristi i glukokortikoid dexamethasone [19]. Od početka

pandemije zdravstveni stručnjaci i farmaceutska industrija radili su intenzivno na razvoju cjepiva te krajem 2020. godine su prva cjepiva postala dostupna [20].

Skupina bolesnika s najvećim rizikom od komplikacija i smrti su ljudi stariji od 60 godina i pacijenti s pridruženim kroničnim bolestima kao što su: hipertenzija, šećerna bolest, kardiovaskularne bolesti, kronične bolesti dišnog sustava (astma, KOPB), onkološki i imunodeficijentni bolesnici. Vrlo mali dio bolesnika mlađih od 19 godina imao je težak oblik bolesti (0,2%) [18].

4. Plućna embolija

Plućna embolija (Slika 4.1.) je ozbiljna i potencijalno smrtonosna komplikacija koja se javlja kada tromb iz dubokih vena, najčešće donjih ekstremiteta ili zdjelice, embolizira plućnu arterijsku cirkulaciju. Manji izvori trombi su *vena cava*, duboke vene gornjih ekstremiteta i desno srce. Duboka venska tromboza je uzrok PE u više od 90% pacijenata, rjeđi uzroci su zrak, amnionska tekućina, masno tkivo kod prijeloma dugih kostiju, septičke embolije, tumorske stanice, jajašca parazita i strana tijela. Jedan ili više čimbenika iz Virchowljevog trijasa gotovo su uvijek odgovorni za razvoj venske tromboembolije [1].



Slika 4.1. Prikaz embolusa u krvnim žilama pluća

Izvor: <https://lifemagazin.rs/rec-lekara-sta-je-plucna-embolija-kako-nastaje-koja-je-terapija>
(14.08.2022.)

4.1. Epidemiologija

Od svih kardiovaskularnih bolesti, plućna embolija je po učestalosti treća, nakon cerebrovaskularnih bolesti (moždani udar) i ishemijske bolesti srca (akutni infarkt miokarda), s učestalosti u općoj populaciji 1-2% te 12-20% u populaciji hospitaliziranih pacijenata. Hoće li ona izazvati smrt ovisi o hemodinamskim posljedicama koje izaziva, ali i o njenoj masivnosti. Kod blažih oblika bolesti smrtnost je oko 2,5%, dok je za masivnu plućnu emboliju s kardiogenim šokom oko 25%. Godišnje na 100 000 ljudi od embolije pluća oboli 117 osoba, odnosno oko 350 000 ljudi u godinu dana, te umre ih do 85 000 godišnje. Od PE najčešće oboljevaju odrasle osobe. Kod hospitaliziranih osoba, PE je treća koja izaziva smrt, dok čak 70% pacijenata uopće nije imalo dobro postavljenu dijagnozu [21].

4.2. Čimbenici rizika

Najznačajniji čimbenik rizika za nastanak plućne embolije je duboka venska tromboza (DVT). Veliki rizik za nastanak PE imaju pacijenti koji su nedavno operirani, pacijenti oboljeli od malignih bolesti, ali i pacijenti s poremećajima koagulabilnosti. Uz ove najčešće rizične čimbenike, ostali su: pretilost, pušenje, imobilizacija, trauma, oralni kontraceptivi, trudnoća, oralna hormonalna nadomjesna terapija, prethodna povijest PE (Tablica 4.2.1.). Međutim, 30% pacijenata oboljelih od embolije pluća nema nabrojene čimbenike rizika, a srednja dob oboljelih kreće se od 56 do 66 godina. Znači, ljudi starije životne dobi i žene imaju blagu prevalenciju [21].

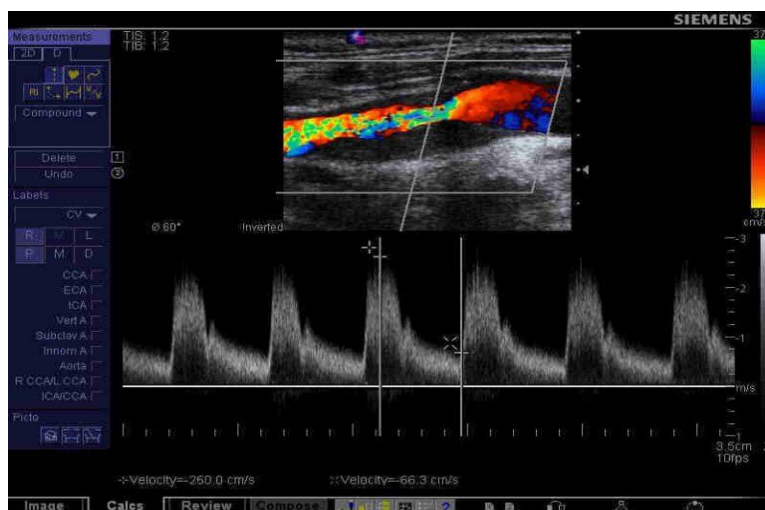
Kirurški zahvati	Operacije donjih ekstremiteta, višestruka trauma, operacije zglobova, abdominalne ili zdjelične operacije, operacije gastrointestinalnog trakta
Zloćudne neoplazme	Liječenje zloćudne bolesti, aktivni maligni tumor, mijeloproliferativne bolesti
Akutne i kronične bolesti	Infarkt miokarda, kronično zatajenje srca, upalne bolesti crijeva (Crohn, ulcerozni kolitis), KOPB, zatajenje disanja, nefrotski sindrom, aktivna reumatska bolest
Čimbenici povezani s hormonima	Uzimanje oralne kontracepcije, primjena hormonske terapije, trudnoća, rano postporođajno doba
Trombofilije	Prirođeni ili stečeni poremećaji povezani s stvaranjem krvnih ugrušaka
Ostalo	U anamnezi DVT ili PE, proširene vene ili venski zastoj, duža putovanja, slabija pokretnost ili imobilizacija, indeks tjelesne mase > 30 kg/m ²

Tablica 4.2.1. Čimbenici rizika iz okoliša

Izvor: Doherty S. Pulmonary embolism An update. Aust Fam Physician. 2017;46(11):816-820 (15.08.2022.)

4.3. Dijagnostika

Kako bi pravovremeno počeli liječiti plućnu emboliju, potrebno ju je prepoznati. Ona može biti asimptomatska, no dispneju će imati oko 81%, tahikardiju 70% i hipoksiju 50% pacijenata. Od simptoma se može javiti sinkopa, pleuritička bol u prsima i hipotenzija [23]. Ne postoji ni jedan test koji sa stopostotnom sigurnošću može potvrditi dijagnozu plućne embolije, no niz dopunjujućih pretraga može potvrditi dijagnozu iste. Rutinske pretrage koje se obavljaju su: uzimanje anamneze, laboratorijska dijagnostika, elektrokardiografija (EKG), te neinvazivne i invazivne radiološke pretrage. Za dijagnozu akutne PE najčešće se radi MSCT angiografija i transezofagealna ehokardiografija (TEE), te je od velike važnosti učiniti ultrazvuk donjih ekstremiteta (Slika 4.3.1.) zbog identifikacije moguće DVT. Zlatnim standardom u postavljanju akutne plućne embolije smatra se CT plućna angiografija [23,24].



Slika 4.3.1. Prikaz color dopplera krvnih žila donjih ekstremiteta

Izvor: <https://kozaric.ba/kozaricsavjeti/tromboza-koliki-vas-rizik/>

(16.08.2022.)

4.3.1. Anamneza

Kao kod svih oboljenja, tako i kod embolije pluća, dobro uzeta anamneza može uvelike poboljšati i ubrzati postavljanje prave dijagnoze. Kod plućne embolije klinička slika je nespecifična i često pacijenti nemaju nikakvih simptoma. S druge strane, pacijent može imati simptome asmatskog napadaja, respiratornog distresa, tipične respiratorne insuficijencije, simptome akutnog koronarnog sindroma (AKS). Može se javiti bol u prsima, zatajenje lijeve strane srca, akutno zatajenje desne strane srca s kardiogenim šokom, fibrilacija atriya, duboka venska tromboza s tihom PE, delirij, nespecifična bol u abdomenu [25]. Fizikalnim pregledom pacijenta

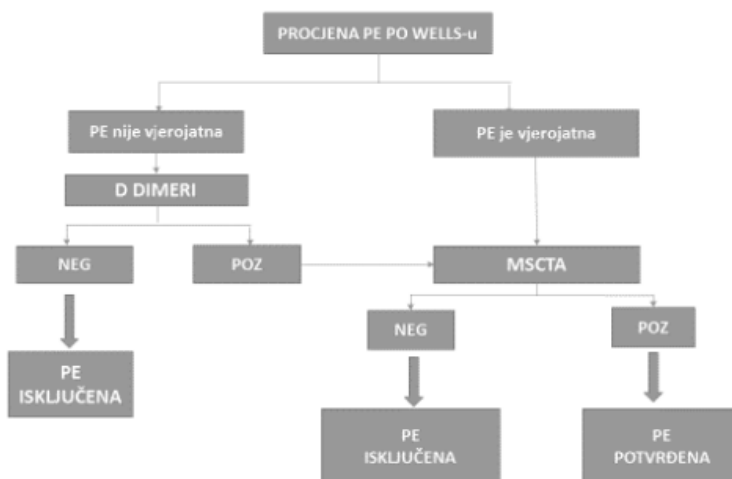
također možemo ubrzati postavljanje pravilne dijagnoze. Javlja se tahikardija, tahipneja, distenzija jugularnih vena, šum trikuspidalne regurgitacije, pulsirajuća jetra, periferni edemi,... [24].

U nespecifičnoj kliničkoj slici često se koristi Wellsova ljestvica za procjenu vjerojatnosti DVT, a time i PE (Slika 4.3.1.1.). Niska vjerojatnost za PE je ukoliko je zbroj bodova manji od 2, ukoliko je on između 2 i 6 govorimo o srednjoj vjerojatnosti, a visoka vjerojatnost za PE je ukoliko je zbroj bodova veći od 6 [26].

	Wellsovi kriteriji	Pojednostavljeni Wellsovi kriteriji
aktivni karcinom	1	1
hemoptiza	1	1
Prethodno preboljela DVT i/ili PE	1.5	1
tahikardija > 100	1.5	1
kirurški zahvat unutar 4 tjedna	1.5	1
klinički znakovi DVT	3	1
alternativne dijagnoze manje vjerojatne od PE	3	1

Slika 4.3.1.1. Wellsova ljestvica

Izvor: <https://pubmed.ncbi.nlm.nih.gov/15304025/> (16.08.2022.)



Slika 4.3.1.2. Algoritam dijagnostičkih pretraga kod plućne embolije

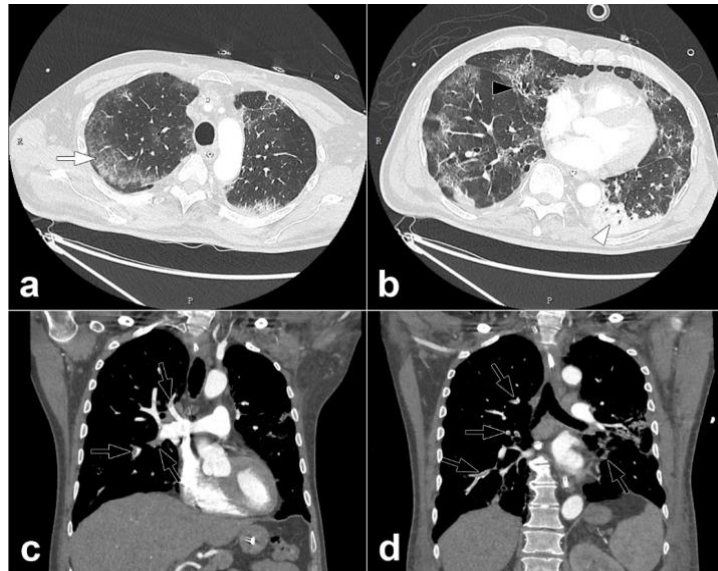
Izvor: <https://pubmed.ncbi.nlm.nih.gov/16403929/> (16.08.2022.)

4.3.2. Laboratorijska dijagnostika

Kod sumnje na plućnu emboliju najčešće se rade D-dimeri iz uzorka krvi, ali i BNP i NT-proBNP, visoko osjetljivi troponin T, određivanje acidobaznog statusa, a često se i rade tumorski markeri. Nespecifični znak stvaranja tromboze su povišeni D-dimeri (iznad 500 ng/mL), te njegova povišena vrijednost ne dokazuje PE jer povišeno protrombinsko vrijeme može biti prisutno u više dijagnoza (trauma, maligniteta, nakon operativnih zahvata,...). Zato njegova normalna vrijednost može isključiti dijagnozu PE. Danas veliku dijagnostičku vrijednost ima nova generacija kvantitativnih ili semikvantitativnih ELISA (*enzyme linked immunosorbent assay*) testova jer je njihova dijagnostička senzitivnost iznad 95%. Vrijednosti nalaza BNP-a, NT-proBNP-a i visoko osjetljivog troponina T imaju više prognostičku nego dijagnostičku vrijednost u smislu određivanja krajnjeg ishoda [27].

4.3.3. MSCT angiografija

Danas je višeslojna kompjuterizirana tomografija krvnih žila zlatni standard za postavljanje dijagnoze plućne embolije (Slika 4.3.3.1.). Neinvazivna je pretraga, koja pomoću jednog kontrasta omogućuje vizualizaciju plućne cirkulacije do subsegmentalnog nivoa. Ukoliko dolazi do defekta punjenja ili izostane prikaz krvne žile distalno od tromba, govorimo o pozitivnom nalazu. Nedostatak ove pretrage jest alergija na jod, ne smije se ista izvoditi kod osoba s glomerularnom filtracijom $<30 \text{ ml/min/1,72m}^2$, te trudnica, dojilja i male djece zbog visoke doze zračenja. Plućna angiografija je invazivna metoda koja se danas koristi kao dio terapijskog postupka, a ne u dijagnostičke svrhe i to u smislu vizualizacije krvnih žila pluća kod izvođenja embolektomije [27].



Slika 4.3.3.1. CT angiografija pluća koja prikazuje bilateralnu lobarnu i segmentalnu plućnu emboliju (crne strelice)

Izvor: <https://www.ncbi.nlm.nih.gov/pmc/articles/PMC7233384/>

(17.08.2022.)

4.3.4. Scintigrafija pluća

Prije razvoja CT-a, scintigrafija pluća je bila glavna metoda za postavljanje dijagnoze PE. Danas, se ona koristi kod trudnica, osoba s bubrežnim zatajenjem ili osoba koje su alergične na kontrastno sredstvo [26].

4.3.5. MR angiografija

Ukoliko se MSCT angiografija i scintigrafija pluća ne mogu izvesti, radi se angiografija magnetskom rezonancom (MRA). Ona prikazuje izostanak punjenja ili defekte punjenja krvne žile, te dilataciju glavne plućne arterije [26,27].

4.4. Liječenje PE

Plućna embolija je čest kardiovaskularni poremećaj kojeg treba na vrijeme dijagnosticirati i liječiti, stoga se plućna embolija liječi u tri dijela: hemodinamska potpora, antikoagulantna terapija i reperfuzijski tretman. Primjenom kisika i inotropnih lijekova započinje se hemodinamska

potpora. Preporuka je strogo mirovanje uz primjenu terapije kisikom čiji je cilj hemodinamska stabilnost. Kod bolesnika sa hipotenzijom primjenjuju se intravenski kristaloidi i vazopresori. Antikoagulantna terapija započinje se primjenjivati kod bolesnika koji imaju srednju i visoku kliničku sliku vjerojatnosti dok su još u dijagnostičkoj obradi. Kod hemodinamski stabilnih bolesnika daje se niskomolekularni heparin, a kod nestabilnih daje se intravenski nefrakcionirani heparin. Antikoagulantna parenteralna terapija provodi se prvih 5-10 dana, dok se kasnije uvodi peroralna antikoagulantna terapija koja se dozira prema tjelesnoj težini bolesnika [28]. Prema smjernicama iz 2019. godine Europskog kardiološkog društva novi oralni antikoagulansi imaju prednost pred antagonistima vitamina K (varfarin), koji je dugo bio prvi izbor u primjeni peroralnih antikoagulansa. Njegovom primjenom potrebno je pratiti protrobinsko vrijeme (PV, INR), a moguća su i potencijalna krvarenja. Novi antikoagulantni lijekovi (apiksaban, dabigatran, rivaroksaban) djeluju brzo, poluvijek im je kratak i ne zahtijevaju praćenje koagulacije [29]. Prema preporukama bolesnici uzimaju antikoagulantnu terapiju minimalno 3 mjeseca.

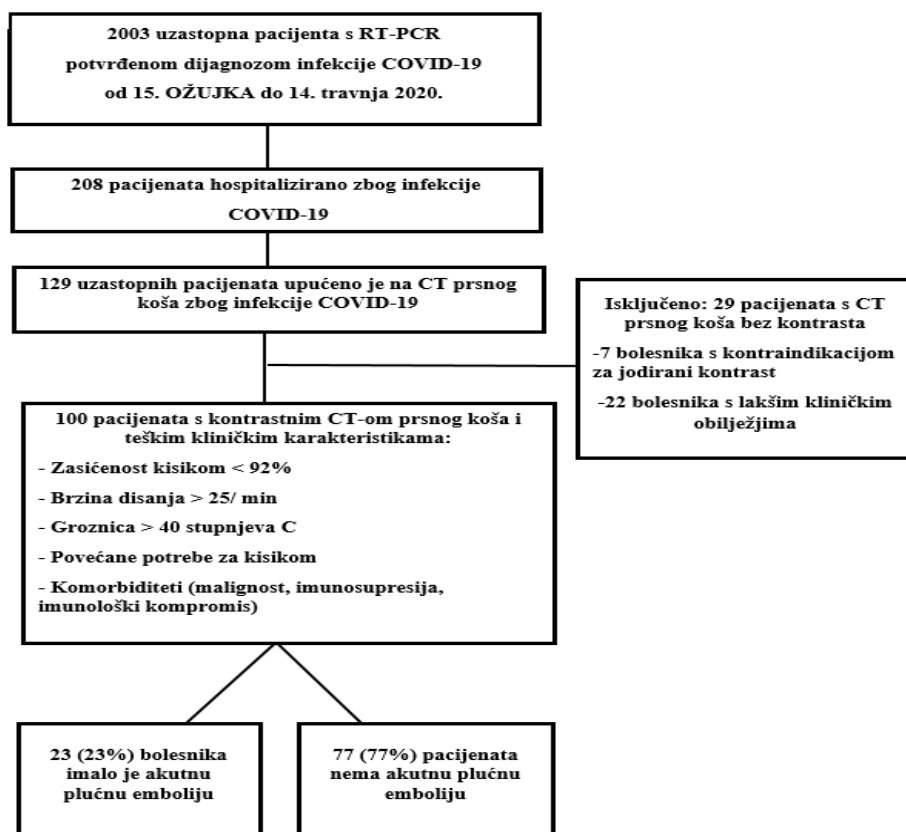
Glavna zadaća trombolitičke terapije je smanjenje tromba i tlaka u plućnoj arteriji čime se poboljšava funkcija srca. Streptokinaza i alteplaza su sredstva koje se najčešće koriste kao trombolitička terapija, a njihovom primjenom 48h unutar od pojave prvih simptoma postižu se najbolji rezultati čime dolazi i do velikog smanjenja broja smrtnih ishoda. Postoje kontraindikacije za primjenu trombolize, a to su: moždani udar (ishemijski i hemoragijski), trauma glave, krvarenje iz gastrointestinalnog trakta unatrag mjesec dana te aktivno krvarenje. Također kada se radi o kontraindikaciji za primjenu trombolize ili kada je ona bila neuspješna može se tromb otkloniti mehanički – kateterskom ili kirurškom embolektomijom [28].

5. Plućna embolija kod pacijenata oboljelih od COVID-19 infekcije

Bolest COVID-19 povezana je sa stanjem hiperkoagulacije, što dovodi do predispozicije pacijenata za tromboembolijske komplikacije kao što je plućna embolija. Kod drugih virusnih oboljenja, prije pojave infekcije uzrokovane SARS-CoV-2 virusom, identificirane su promjene u koagulaciji. Stoga, nije ništa drugačije kod pacijenata oboljelih od COVID-a 19. Raznim istraživanjima je dokazano da pacijenti inficirani SARS-CoV-2 virusom imaju povećani rizik od tromboze, mikrovaskulature i makrovaskulature. Uz već ranije nabrojene faktore rizika za PE, dodatni rizični faktori za nastanak PE su: dugotrajno ležanje u krevetu (posebice hospitalizirani pacijenti u JIL-u), pretilost, starija životna dob i hipoksemija [30].

Dosadašnja istraživanja pokazuju na visoku prevalenciju PE u pacijenata oboljelih od COVID-a 19. Embolus u plućima je dijagnosticiran oko 12 dana od početka bolesti (prvih simptoma), te su pacijenti smješteni u Jedinicu intenzivnog liječenja radi mehaničke ventilacije. Kod pacijenata kod kojih je provedena profilaksa DVT, PE se može pojaviti nakon citokinske oluje. Može se javiti početno poboljšanje, no zbog razvoja tromboembolijske bolesti pacijenti imaju povećanu ili visoku potrebu za kisikom [31].

U jednoj klinici je provedeno istraživanje između 15. ožujka i 14. travnja 2020. godine na odraslih 100 ispitanika koji su oboljeli od infekcije SARS-CoV-2 virusa ili jakim kliničkom sumnjom na COVID-19. Cilj tog istraživanja je bio procijeniti plućnu emboliju povezanu s infekcijom COVID-19 pomoću CT angiografije pluća. Od spomenutih 100 pacijenata, njih 23 je imalo PE potvrđenu CT-om, odnosno 23% (Slika 5.1.).



Slika 5.1. Dijagram toka istraživanja provedenog između 15. ožujka i 14. travnja 2020. godine

Izvor: <https://www.ncbi.nlm.nih.gov/pmc/articles/PMC7233384/>

(18.08.2022.)

Nadalje, autori istraživanja su došli do zaključka da je plućna embolija bila povezana s invazivnom mehaničkom ventilacijom, odnosno da pacijenti s teškim kliničkim obilježjima COVID-19 mogu imati povezanu akutnu plućnu emboliju [32].

5.1. Patofiziologija koagulacije

Patofiziologija nastanka embolije pluća kod pacijenata s infekcijom SARS-CoV-2 može biti različita od patofiziologije PE kod drugih pacijenata.

Studije na pacijentima s COVID-19 pokazale su PE na lokacijama središnje plućne arterije (glavne i lobarne plućne arterije), kao i u perifernoj distribuciji. Obdukcije pluća pacijenata s COVID-19 otkrile su mikroangiopatiju alveolarnih kapilara sa 69% - 91% tromba u segmentalnim i subsegmentalnim plućnim arterijama. Zanimljivo je da kod bolesnika s poznatom PE postoji niža incidencija duboke venske tromboze (DVT) (6,9%-13,6%) kod pacijenata s COVID-19 u usporedbi s pacijentima bez COVID-19 (45 %-70%). Trombotičke mikrovaskularne ozljede također su opisane u drugim organima (npr. bubrezima i koži) unatoč odgovarajućoj

antikoagulaciji u pacijenata s COVID-19. Osim toga, DVT donjih ekstremiteta pronađena je u 85,4% pacijenata s COVID-19 primljenih na intenzivnu njegu (ispitivanje na 48 pacijenata) unatoč profilaktičkoj antikoagulaciji koja naglašava ozbiljnost stanja hiperkoagulacije. Stoga istraživači trenutačno vjeruju da kombinacija mikrovaskularnog tromba i oštećenja endotela izazvanog virusom SARS-CoV-2 dovodi do sistemske upalne reakcije i progresivnog multisistemskog protrombotičnog stanja, što rezultira zatajenjem nekoliko organa i smrću [33].

5.2. Postavljanje dijagnoze

Dijagnostički postupci za PE kod pacijenata s COVID-19 se ne razlikuju u mnogočemu u odnosu na ostale pacijente [34]. Postavljanje dijagnoze započinje pravilno uzetom anamnezom i fizikalnim pregledom pacijenta koji nam može upućivati na PE. Zatim slijede laboratorijska dijagnostika (D-dimeri), EKG i slikovne pretrage. Kod pacijenata (kod kojih nema kontraindikacije) najčešće se radi MSCT angiografija, odnosno CT angiografija plućne arterije (CTPA), koja se danas smatra zlatnim standardom za postavljanje dijagnoze PE. Pacijenti kod kojih postoji kontraindikacija za CT (trudnice, dojilje, osobe s bubrežnim zatajenjem, alergija na kontrastno sredstvo) upućuju se na scintigrafiju pluća (izračunava se omjer ventilacije i perfuzije, poznat kao V/Q omjer) [26,27]. S obzirom da kod navedene pretrage može doći do jakog kašlja pacijenta, a time i širenja SARS-CoV-2 virusa u okolinu predloženo je izvođenje samo planarnog perfuzijskog skeniranja ili perfuzijske kompjutorizirane tomografije s jednofotonskim emisijama (Q-SPECT) [34].

5.3. Profilaksa

Budući da su trombotičke komplikacije ključne odrednice visoke stope smrtnosti kod pacijenata s infekcijom COVID-19, strategije trombopofilakse su od najveće važnosti za borbu protiv ovih potencijalno smrtonosnih komplikacija. Nekoliko antitrombotika predloženo je kao potencijalna terapija za sprječavanje tromboze povezane s COVID-19, uključujući niskomolekularni heparin (LMWH) ili nefrakcionirani heparin (UFH), izravne oralne antikoagulanse (DOAC), antitrombocitne agense, inhibitore FXII, trombolitičke lijekove i nafamostat, od kojih mnogi također posjeduju pleiotropne protuupalne ili antivirusne učinke [35].

5.3.1. Profilaksa po otpustu

Pojavljaju se podaci da bi pacijentima hospitaliziranim zbog infekcije COVID-19 mogla biti potrebna trombopofilaksa nakon otpusta. Prema retrospektivnoj opservacijskoj kohortnoj studiji

163 pacijenta s COVID-19 koji su otpušteni iz bolnice bez antikoagulacije, kumulativna incidencija tromboze (uključujući arterijske i venske događaje) 30. dana nakon otpusta bila je 2,5%, VTE 0,6% i velikog krvarenja 0,7% s klinički relevantnim nevelikim krvarenjima od 2,9% [35].

5.4. Liječenje

S obzirom na povezanost COVID-19 infekcije i hiperkoagulabilnosti, SZO (Svjetska zdravstvena organizacija) 13. ožujka 2020. godine predložila je uvođenje preventivne standardne antikoagulantne terapije dozom nisko molekularnog heparina ili nefrakcioniranog heparina dva puta dnevno. 27. ožujka 2020. godine Međunarodno društvo tromboze i hemostaze (ISTH) objavilo je preporuke o korištenju antikoagulantne terapije u standardnoj dozi kod hospitalno liječenih pacijenata, a uzimajući u obzir da se poveća doza antikoagulansa kod bolesnika koji imaju visok rizik da se razvije plućna embolija [36].

Istraživanja pokazuju da je kod pacijenata sa SARS-CoV-2 virusom PE izazvana reverzibilnim faktorom rizika i smatra se da bi ju trebalo liječiti najmanje 3 mjeseca, te da ona bude u skladu sa smjernicama kao i za pacijente koji nisu imali COVID-19 infekciju [36,37].

6. Postupci i zadaće medicinske sestre/tehničara kod pacijenata s plućnom embolijom

Plućna embolija je „hitno stanje“ i pacijenti s plućnom embolijom imaju potrebu za pravovremenom i odgovarajućom medicinskom pomoći. Pomoć takvom pacijentu pruža multidisciplinarni tim kojeg uz kardiologa, pulmologa, kirurga, radiologa čini i medicinska sestra/tehničar. S obzirom da upravo medicinske sestre/tehničari uz pacijenta provode najviše vremena, imaju mogućnost i prvi prepoznati znakove i simptome PE. To je za svakog oboljelog pacijenta od velike važnosti zbog pravovremenog liječenja. Medicinske sestre/tehničari posebno „prate“ pacijente koji pripadaju rizičnoj skupini, uključujući i pacijente oboljele sa SARS-CoV-2 virusom, jer je upravo takvim pacijentima pravovremeno postavljena dijagnoza od velike važnosti za daljnje liječenje. Zbog hitnosti stanja u kojem se pacijent nalazi medicinske sestre/tehničari moraju biti adekvatno educirani i osposobljeni da u svakom trenutku mogu pravilno intervenirati. Stoga postoji potreba za njihovim stalnim usavršavanjem i edukacijom [9].

Pacijent s plućnom embolijom nakon COVID-a 19 zaprima se u Jedinicu intenzivne koronarne skrbi (JIKS) gdje je medicinska sestra stalno uz njega. Njena zadaća je da uz simptome bolesti i rizične faktore utvrdi moguće komplikacije koje zahtijevaju hitnu intervenciju. Medicinske sestre/tehničari moraju utvrditi pacijentove potrebe, promatranjem pacijenta trebaju uočiti svaku promjenu u pacijentovom stanju, prepoznati moguću komplikaciju kako bi pravovremeno intervenirali i alarmirali tim. Uz opisanu pomoć, medicinske sestre/tehničari moraju pružati i emocionalnu potporu svakom pacijentu kako bi ublažili njegov strah (zbog prisutne jake boli) i anksioznost. Da bi to pružili pacijentu, potrebno je davati jasne, kratke i njima razumljive upute o dijagnostičkim postupcima i daljnjem liječenju [8].

Medicinska sestra/tehničar mora znati prepoznati aktualne i potencijalne probleme u području zdravstvene njege i rješava ih u skladu sa svojim kompetencijama. Kod pacijenata oboljelih od embolije pluća, najčešći sestrinski problemi koji se javljaju su: bol, neučinkovito disanje, oštećena izmjena plinova, visok rizik za krvarenje i anksioznost [38].

Spomenuto je da je uz pacijenta u JIKS stalno prisutna medicinska sestra/tehničar, a njihove zadaće su opisane u Tablici 6.1.

Pacijenta smjestiti u povišeni položaj, te mu osigurati mirovanje u krevetu.
Pratiti hemodinamsku stabilnost (izmjeriti vitalne funkcije i napraviti EKG), prema uputi liječnika promatrati i utvrđivati pacijentovo stanje.
Osigurati i.v. put, uvesti centralni venski kateter (liječnik).
Pripremiti potreban pribor za terapiju kisikom i primijeniti ju prema odredbi liječnika.
Pratiti intenzitet boli i prema odredbi liječnika primijeniti analgetik.
Provesti sve ordinirane pretrage (uzorke krvi).
Osobnu higijenu provoditi u krevetu i sprječavati komplikacije dugotrajnog ležanja.
Na indikaciju liječnika postaviti urinarni kateter, pratiti i evidentirati diurezu i unos tekućine.
Primijeniti svu propisanu terapiju uz praćenje pojave komplikacija ili nuspojava.
Ukoliko je potreban kirurški zahvat, fizički i psihički pripremiti pacijenta i nakon zahvata provoditi poslijeoperacijsku zdravstvenu njegu.
Svaki učinjeni postupak upisati na temperaturnu listu, isto kao i promjene u ponašanju pacijenta.
Pružiti emocionalnu potporu kako bi prevenirali strah (od boli, dijagnostičkih pretraga) i anksioznost.

Tablica 6.1. Intervencije medicinske sestre/tehničara u JIKS

Izvor: Lj. Broz, M. Budisavljević, S Franković: Zdravstvena njega 3 - zdravstvena njega internističkih bolesnika. Zagreb: Školska knjiga; 2009

(18.08.2022.)

Sljedeći važni zadatak medicinske sestre/tehničara je edukacija pacijenta po otpustu iz bolničke ustanove. Svi pacijenti po otpustu su na antikoagulantnoj terapiji i zadaća medicinske sestre/tehničara je upravo edukacija o daljnjem zdravstvenom ponašanju pacijenta. To uključuje edukaciju svakog pacijenta o primjeni oralnih antikoagulansa, o prepoznavanju mogućih nuspojava, o obaveznim redovitim kontrolama koagulacije, te educirati o mogućim krvarenjima i postupcima ukoliko se isto dogodi [39].

Nadalje, zadaća medicinske sestre/tehničara jest i provođenje mjera za prevenciju. Pacijenti s jednom preboljelom PE imaju velik rizik za recidiv. Stoga je potrebna adekvatna edukacija tih pacijenata. Potrebno ih je educirati o povećanju fizičke aktivnosti, smanjenju dugotrajnog sjedenja, poboljšanju venske cirkulacije raznim aktivnostima, korištenju kompresivnih čarapa, spavanje s podignutim donjim ekstremitetima (nogama podignutim za 15 centimetara), nenošenje uske odjeće, prestanak pušenja, reduciranje tjelesne težine ukoliko je potrebno i slično. U tome joj uvelike mogu pomoći i fizioterapeut i nutricionist [9].

7. Prikaz slučaja

Gospodin F.Z., rođen 1955.godine, hospitaliziran je na Odjelu kardiologije s koronarnom jedinicom radi bolova u prsima, a nakon preboljele obostrane pneumonije uzrokovane SARS-CoV-2 virusom.

7.1. Anamnestički podaci

Pacijent je dovezen vozilom hitne medicinske pomoći 15.02.2022. godine na Objedinjeni hitni bolnički prijem (OHBP) Županijske bolnice Čakovec zbog bolova u prsima. Navodi da su tegobe počele dva dana prije dolaska u bolnicu. Žali se na probadajuće bolove u lijevom hemitoraksu sa širenjem u leđa. Bolovi se pogoršavaju prilikom pokreta i dubokog udisaja. Nije imao povišenu tjelesnu temperaturu, negira otežano disanje, negira bolove u abdomenu, mučninu i povraćanje. Nije cijepljen protiv COVID-19 infekcije, brzi antigenski test na COVID-19 je negativan. Također iz anamnestičkih podataka saznajemo da je u prosincu 2021. godine bio hospitalno liječen zbog obostrane upale pluća uzrokovane SARS-CoV-2 virusom i parcijalne respiratorne insuficijencije. Od ranije se pacijent liječi radi arterijske hipertenzije, hiperkolesteremije, hiperuricemije i šećerne bolesti tip 2. U više navrata hospitalno je bio liječen na Internom odjelu: 2014. god. radi egzacerbacije bronhalne astme, 2019 god. radi sinkope i desnostrane lobarne pneumonije, 2020. god. radi bilateralne pneumonije. Od lijekova uzima kombinacijski lijek perindopril/amlodipin 5/5 mg, bisoprolol 2,5 mg, pantoprazol 40 mg, tramadol 50mg u slučaju bolova, pridržava se dijabetičke dijete i od antidijabetika uzima repaglinid 0,5mg 2 puta dnevno. Od funkcija i navika ističe da je mokrenje bez tegoba, stolica je redovita, bez patoloških primjesa, nepušač, alkohol konzumira svakodnevno u malim količinama. Negira alergije na lijekove.

U kliničkom statusu pacijent je pri svijesti, psihoorganski promijenjen, samostalno pokretan, eupnoičan u mirovanju, afebrilan (tj. temperatura aksilarno 36,5 °C). Koža i vidljive sluznice su uredno prokrvljene i hidrirane, vrat je slobodan i vene vrata su kolabirane. Akcija srca je ritmična, puls je 80 otkucaja u minuti, tonovi su tiši, šumovi se ne čuju, RR 160/90mmHg. Uredan je šum disanja. Abdomen je u razini prsnog koša, mekan i bezbolan na palpaciju, peristaltika čujna i uredna. Ekstremiteti su bez edema. Periferna saturacija kisikom iznosi 100%, broj respiracija je 16 u minuti. Pacijentu je učinjen elektrokardiogram na kojem se opisuje sinusni ritam frekvencije 80 u minuti, srednja električna os, bez promjena spojnice i T valova u smislu akutnih ishemičnih promjena. U laboratorijskim nalazima ističemo povišene markere akutne upale (CRP 23,0), povišene vrijednosti troponina I (hsTnI 7703ng/L) i povišene vrijednosti D-dimera (D-dimeri 2786) dok su ostali nalazi (kompletna krvna slika, ureja, kreatinin) urednih vrijednosti.

Nakon pregleda dežurnog liječnika spec. interne medicine, pacijent se zaprima u Koronarnu jedinicu Županijske bolnice Čakovec.

7.2. Tijek liječenja

Prilikom dolaska na odjel pacijent se i dalje žali na bolove u prsima. Učinjena je ehokardiografija uz krevet pacijenta kojom se isključi akutno opterećenje desne klijetke, opisuje se uredna kontraktilnost lijeve klijetke, bez segmentalnih ispada kontraktiliteta. Obzirom na povišene vrijednosti hs troponina i bolova u prsištu, a u dogovoru sa pripravnim interventnim kardiologom, učinjena je koronarografija kojom se isključe signifikantne aterosklerotske promjene koronarnih arterija. U daljnjim dijagnostičkim postupcima učinjena je radiološka snimka srca i pluća na kojoj nije bilo opisivano upalnih i/ili zastojnih promjena plućnog parenhima, a zatim je učinjena MSCT plućna angiografija (povišena vrijednost D-dimera) kojom se verificira obostrana segmentalna plućna embolija uz pneumotoraks lijevo širine 20mm. Konzultiran je pulmolog, učinjen je UZV pleure gdje se uočava manja količina pleuralnog izljeva (oko 1cm) te sprijeđa parcijalni pneumotoraks, aktualno nije bilo indikacija za torakocintezom. Također se učini i UZV abdomena – nalaz parenhimnih organa uredan. Od laboratorijskih nalaza učini se kontrola vrijednosti tumorskih markera gdje se uočavaju blago povišene vrijednosti Ca 19-9. Učinjenim MSCT abdomena isključeno je maligno zbivanje u abdomenu.

S obzirom da je potvrđena segmentalna plućna embolija pacijentu se uvodi niskomolekularni heparin u terapiju (nadroparin 2 x 0,6ml s.c.) prvih nekoliko dana te se nakon toga u trajnu terapiju uvede antikoagulantna terapija – varfarin uz kontrole PV (INR) i modifikaciju doze prema dobivenim vrijednostima. Dalje se nastavlja njegova dosadašnja terapija uz dodatak vitamina D3 i folne kiseline. Pacijent se deseti dan otpušta na kućno liječenje uz upute za kardiološku kontrolu za 6 mjeseci.

7.3. Sestrinske dijagnoze i intervencije

Sestrinske dijagnoze su temelj za odabir intervencija, a definiraju se prema načelima procesa zdravstvene njege. Sam proces zdravstvene njege danas se provodi kroz četiri faze:

- utvrđivanje potreba za zdravstvenom njegom;
- planiranje zdravstvene njege;
- provođenje zdravstvene njege;
- evaluacija.

7.3.1. Sestrinske dijagnoze kod pacijenata s plućnom embolijom

Smanjeno podnošenje napora u/s plućnom embolijom što se očituje otežanim disanjem pacijenta.

Cilj:

Pacijent će paziti da se ne umara i da štedi energiju kod aktivnosti koje svakodnevno obavlja.

Pacijent će znati u kakvom se stanju nalazi, očuvati će samopoštovanje te prihvatiti ponuđenu pomoć.

Intervencije:

- Prema naputku liječnika primijeniti terapiju kisikom
- Objasniti pacijentu kako se pravilno primjenjuje kisik
- Uočiti uzroke i znakove umora kod pacijenta
- Poticati pacijenta da sudjeluje u svakodnevnim aktivnostima koliko mu to njegovo zdravstveno stanje dopušta
- Smjestiti pacijenta u položaj koji omogućava neometano disanje, umanjuje osjećaj dispneje te omogućava adekvatan odmor
- Poticati pacijenta da mijenja položaja u krevetu svaka 2 sata
- Pacijentovu snagu mišića održavati pasivnim vježbama
- Ostvariti terapijski odnos s pacijentom te pružiti podršku

Evaluacija:

Cilj je djelomično postignut. Pacijent se minimalno umara, nema zaduhe i vrtoglavica tijekom aktivnosti koje svakodnevno obavlja.

Cilj je postignut. Pacijent zna sve detalje svoga zdravstvenog stanja, očuvao je samopoštovanje te prihvaća ponuđenu pomoć medicinskog osoblja.

Anksioznost u/s neizvjesnim ishodom plućne embolije što se očituje pacijentovom izjavom „Sestro hoću li preživjeti?“.

Ciljevi:

Pacijent će djelovati smireno i izražavati manji osjećaj tjeskobe.

Pacijent će verbalizirati svoje emocije te će prihvatiti ponuđenu pomoć.

Intervencije:

- Ostvariti profesionalni empatijski odnos s pacijentom
- Stvoriti osjećaj sigurnosti, biti uz pacijenta kada je potrebno
- Stvoriti osjećaj povjerenja i pokazati stručnost
- Opažati neverbalne izraze anksioznosti
- Pacijenta upoznati sa okolinom i načinom pozivanja medicinske sestre
- Dogovoriti s pacijentom plan i način informiranja njegove obitelji
- Pacijentu redovito davati informacije o postupcima koje planiramo izvoditi, te koristiti termine koje pacijent razumije
- Uključiti pacijenta prilikom planiranja zdravstvene njege te mu omogućiti donošenje odluka
- Ohrabriti i poticati pacijenta da koristi otvorena pitanja i zatraži sestrinsku pomoć kod osjećaja anksioznosti
- Poticati pacijenta da izražava svoje osjećaje i omogućiti mu sigurnu okolinu
- Osigurati mirnu atmosferu
- Prema napatku liječnika u akutnoj fazi bolesti dati odgovarajući lijek za kontrolu tjeskobe
- Dokumentirati sve učinjeno

Evaluacija:

Cilj je postignut. Pacijent je smiren i izražava manji osjećaj tjeskobe, razina od početne anksioznosti 5 na 2.

Cilj je postignut. Pacijent opisuje svoje tegobe te prihvaća ponuđenu pomoć.

Visok rizik za opstipaciju u/s mirovanjem.

Ciljevi:

Pacijent tijekom liječenja u bolnici neće biti opstipiran.

Pacijent će tijekom hospitalizacije svaka dva dana imati redovitu stolicu koja bude meka i formirana.

Intervencije:

- Poticati pacijenta da dnevno popije 1500-2000ml tekućine
- Poticati pacijenta da dnevno unosi barem 20gr prehrambenih vlakana
- Educirati pacijenta o hrani koja omogućuje bolje pražnjenje crijeva
- Poticati na promjenu položaja u krevetu minimalno svaka 2 sata
- Upozoriti pacijenta da se ne napreže prilikom obavljanje defekacije
- Osigurati privatnost pacijenta kod obavljanje stolice u krevetu
- Omogućiti pomoć pri njezi nakon obavljanja defekacije
- Omogućiti pacijentu da opere ruke nakon obavljanja defekacije
- Omogućiti pacijentu vježbanje u krevetu ukoliko mu njegovo zdravstveno stanje to dopušta
- Uputiti pacijenta da reagira na podražaje na defekaciju
- Prema napatku liječnika primijeniti laksativna sredstva
- Dokumentirati svaku stolicu i sve učinjene postupke

Evaluacija:

Cilj je postignut. Pacijent nije bio opstipiran tijekom hospitalizacije.

Cilj je postignut. Pacijent je tijekom hospitalizacije imao meku i formiranu stolicu svaka dva dana.

Smanjena mogućnost brige o sebi osobna higijena 2° u/s osnovnom bolešću što se očituje nemogućnošću pacijenta da samostalno opere leđa.

Cilj:

Pacijent će prihvatiti ponuđenu pomoć medicinskih sestara kada mu ona bude potrebna.

Pacijent će prema stupnju samostalnosti sudjelovati u izvođenju osobne higijene:

- Samostalno će se umiti, oprati zube i počešljati se
- Samostalno će obrisati lice i gornje dijelove tijela

Intervencije:

- Osigurati privatnost
- Definirati u kojim je situacijama potrebna pomoć pacijentu
- U dogovoru sa pacijentom dogovoriti posebnosti i detalje kod provođenja osobne higijene
- Osigurati pomagala i sav potreban pribor za održavanje osobne higijene te mu omogućiti pristup istima na dohvata ruke
- Biti uz pacijenta te mu pružiti potrebnu pomoć tijekom kupanja
- Oprati leđa pacijentu
- Oprati perianalnu regiju pacijentu
- Urediti nokte na nogama i rukama
- Tijekom kupanja promatrati/uočavati sve promjene na koži
- Nakon obavljanja zdravstvene njege u krevetu redovito mijenjati posteljno rublje

Evaluacija:

Cilj je postignut. Pacijent prihvaća pomoć medicinske sestre kada on smatra da mu je ista potrebna.

Cilj je djelomično postignut. Pacijent sukladno trenutnom stanju sudjeluje u izvođenju osobne higijene, može se umiti i oprati zube no potrebna mu je pomoć kod pranja i sušenja leđa i toraksa.

Bol u/s opstrukcijom plućne cirkulacije.

Cilj:

Pacijent će manje osjećati bol, na VAS skali manje od 4.

Pacijent će znati metode za ublažavanje boli.

Intervencije:

- Prepoznati znakove boli kod pacijenta
- Izmjeriti vitalne funkcije
- Procijeniti bol na VAS skali (edukacija pacijenta)
- Promjena položaja pacijenta u krevetu
- Primijeniti nefarmakološke metode za smanjenje boli (relaksacija)
- Obavijestiti liječnika o pacijentovoj boli
- Primijeniti analgetike po napatku liječnika
- Razgovor s pacijentom o boli i naučiti ga o verbalizaciji boli
- Distrakcija pacijenta da ne misli na bol
- Ponovno procijeniti bol na VAS skali
- Dokumentirati bol i pacijentove procijene boli

Evaluacija:

Cilj je postignut. Pacijent verbalizira manju bol, na Vas skali bol je 3.

Cilj je postignut. Pacijent zna i koristi nefarmakološke metode ublažavanja boli.

8. Zaključak

Ugrušak krvi u plućnoj cirkulaciji izaziva opstrukciju iste, te nastaje plućna embolija koja je po život opasna za svakog pojedinca. Čimbenici rizika su genetski faktori, velike traume i prijelomi donjih ekstremiteta, opsežni operativni zahvati, maligniteti, hormonalna nadomjesna terapija i kontracepcija, infekcije, a najnoviji „uzročnik“ je bolest COVID-19 koju izaziva SARS-Cov-2 virus. Spomenuti virus izaziva poremećaj makrocirkulacije i mikrocirkulacije, ali stvaranje ugrušaka koji mogu dovesti do moždanog udara ili same plućne embolije. PE se može javiti u aktivnoj fazi infekcije SARS-Cov-2 virusom, ali su istraživanja pokazala da se češće javlja u samoj fazi oporavka odnosno oko 12-og dana bolesti. Uzrok tome je dugotrajno mirovanje pacijenata koje dovodi do oslabljenog protoka ili zastoja u venskom sustavu. Naravno da i kod ove bolesti visok rizik za oboljenje od PE imaju osobe starije životne dobi, pretili pacijenti, te pacijenti s hipoksijom. Ponekad pacijent uopće nema nikakvih simptoma bolesti, a ponekad dolazi i do iznenadne smrti. U kliničkoj slici dominira jaka bol u prsima, dispneja (81%), hipoksija (50%), sinkopa, tahikardija (70%) i hipotenzija. S obzirom da je PE hitno stanje, potrebno je što ranije postaviti dijagnozu iste. U dijagnostici se koristi dobro uzeta anamneza i fizikalni pregled pacijenta, laboratorijska dijagnostika (D-dimeri), EKG i radiološke pretrage (MSCT angiografija, scintigrafija pluća, MRA). Istraživanja govore o relativno visokoj prevalenciji PE u pacijenata s COVID-19 (23%). Liječenje PE se provodi u tri dijela: hemodinamskom potporom (primjena kisika i inotropnih lijekova), antikoagulantnom terapijom (niskomelekularni/nefrakcionirani heparin) i reperfuzijskim tretmanom. Unutar 48 sati od pojave prvih simptoma PE potrebno je primijeniti trombolitičku terapiju (streptokinaza i alteplaza), jer se tada postižu najbolji rezultati (smanjenje tromba i tlaka u plućnoj arteriji) čime dolazi do smanjenog broja smrtnih ishoda. Zbog stanja takvih pacijenata (često je potrebna mehanička ventilacija), oni se smještaju u Jedinicu intenzivne koronarne skrbi gdje imaju adekvatnu 24-satnu medicinsku pomoć. Multidisciplinarni tim je veoma važan u liječenju takvih pacijenata, a dio tima je i medicinska sestra/tehničar. Oni su prvi kod kreveta pacijenta, te s njima provode najviše vremena. Da bi pacijentima pružili adekvatnu i pravovremenu pomoć potrebno im je veliko stručno znanje i vještine. Mogli bismo reći da medicinske sestre/tehničari imaju dvije važne uloge. Prva je pravovremeno uočavanje potencijalnih simptoma i znakova PE i alarmiranje tima, dok bi druga bila provođenje preventivnih mjera i edukacija o zdravstvenom ponašanju pacijenata ali i njihovih članova obitelji. Tu je i niz drugih zadaća, kao što su davanje kratkih i jasnih uputa o dijagnostičkim i terapijskim postupcima, te emocionalna potpora pacijentu kako bi ublažili njihov strah i moguću anksioznost.

9. Literatura

- [1] J. Mitić, B. Mihailović, L. Smilic, Z. Marčetić, S. Lazić, B. Biševac et al.: Klinički, dijagnostički i terapijski aspekt plućne embolija. *Praxis medica*. 2014;43(4):27-32. doi: 10.5937/pramed1404027M
- [2] M. Bergovec, M. Udovičić i H. Vražić: "SMJERNICE EUROPSKOGA KARDIOLOŠKOG DRUŠTVA ZA DIJAGNOSTICIRANJE I LIJEČENJE PLUĆNE EMBOLIJE", *Liječnički vjesnik*, vol.133, no. 3-4, pp. 0-0, 2011.
- [3] B. Vrhovac i sur. *Interna medicina*. 4. izd. Zagreb: Naklada Ljevak; 2008.
- [4] B. T. Thompson, C. Kabrhel, C. Pena: Clinical presentation, evaluation, and diagnosis of the nonpregnant adult with suspected acute pulmonary embolism, U: *UpToDate*, Mandel J et al ed. *UpToDate* [Internet]. Waltham, MA; UpToDate; 2019.
- [5] V. Lukić, "Prikaz knjige: Vojo Lukić: PRIROČNIK ZA PREPREČEVANJE IN ZDRAVLJENJE–COVID 19/PRIRUČNIK O PREVENCIJI I LIJEČENJU COVID-19, Alma Mater Press, AME, Maribor." *Informatologia* 53.1-2 (2020): 107-109.
- [6] World Health Organization: Coronavirus disease (COVID-19), 2020.
- [7] M. Cattaneo, E.M. Bertinato, S. Birocchi, et al.: Pulmonary Embolism or Pulmonary Thrombosis in COVID-19? Is the Recommendation to Use High-Dose Heparin for Thromboprophylaxis Justified? [published online ahead of print, 2020 Apr 29]. *ThrombHaemost*. 2020;10.1055/s-0040-1712097. doi:10.1055/s-0040-1712097
- [8] S. Franković i sur.: *Zdravstvena njega odraslih*; Medicinska naklada, Zagreb, 2010.
- [9] Lj. Broz, M. Budisavljević, S. Franković: *Zdravstvena njega internističkih bolesnika*, Školska knjiga, Zagreb, 2009.
- [10] P. Keros, M. Pećina, M. Ivančić-Košuta: *Temelji anatomije čovjeka*, Medicinska biblioteka, 1999.
- [11] P. Keros, I. Andreis, M. Gamulin: *Anatomija i fiziologija : udžbenik za učenike srednjih medicinskih škola*, Zagreb, Školska knjiga, 2006.
- [12] A.C. Guyton, J. E. Hall: *Medicinska fiziologija*, Zagreb, Medicinska naklada, 2006.
- [13] Hrvatski zavod za javno zdravstvo: *Pitanja i odgovori o bolesti uzrokovanoj novim koronavirusom*, 2021.
- [14] WHO, WHO Director-General's opening remarks at the media briefing on COVID-19, 2020
- [15] K. Dhama, S. Khan, R. Tiwari R et al.: Coronavirus Disease 2019-COVID-19. *Clin Microbiol Rev*. 2020;33(4):e00028-20. Published 2020 Jun 24. doi:10.1128/CMR.00028-20,

- [16] Y. Wan, J. Shang, R. Graham, R.S. Baric, F. Li: Receptor Recognition by the Novel Coronavirus from Wuhan: an Analysis Based on Decade-Long Structural Studies of SARS Coronavirus. *J Virol* [Internet]. 2020.; 94(7).
- [17] S. Umakanthan, P. Sahu, A.V. Ranade, M.M. Bukelo, J.S. Rao, L.F. Abrahao-Machado, S. Dahal, H. Kumar, D. Kv: Origin, transmission, diagnosis and management of coronavirus disease 2019 (COVID-19). *Postgrad Med J*. 2020 Dec;96(1142):753-758. doi: 10.1136/postgradmedj-2020-138234.
- [18]. K. Vašut, V. Vranová: Koronavirus COVID-19 , Ústav aplikované farmacie, Farmaceutická fakulta VFU Brno, 2020.
- [19] M. Santini, M. Kusulja: Liječenje COVID-19. *Medicus* [Internet], 29(2 COVID-19):171-177
- [20] Plan uvođenja, provođenja i praćenja cijepljenja protiv bolesti COVID-19 u Republici Hrvatskoj Zagreb, 23. prosinca 2020.
- [21] J. A. Heit: The epidemiology of venous thromboembolism in the community. *Arterioscler Thromb Vasc Biol*. 2008 Mar;28(3):370-2. doi: 10.1161/ATVBAHA.108.162545. PMID: 18296591; PMCID: PMC2873781.
- [22] S. Laporte, P. Mismetti, H. Décousus, F. Uresandi, R. Otero, J.L. Lobo, M. Monreal: RIETE Investigators. Clinical predictors for fatal pulmonary embolism in 15,520 patients with venous thromboembolism: findings from the Registro Informatizado de la Enfermedad TromboEmbolica venosa (RIETE) Registry. *Circulation*. 2008 Apr 1;117(13):1711-6. doi: 10.1161/CIRCULATIONAHA.107.726232. Epub 2008 Mar 17. PMID: 18347212.
- [23] S. Doherty: Pulmonary embolism An update. *Aust Fam Physician*. 2017;46(11):816-820
- [24] D. Sin, G. McLennan, F. Rengier, I. Haddadin, G.A. Heresi, J.R. Bartholomew, M.A. Fink, D. Thompson, S. Partovi: Acute pulmonary embolism multimodality imaging prior to endovascular therapy. *The international journal of cardiovascular imaging*. 2021;37(1): 343–358.
- [25] B. Rivera-Lebron, et al.: Diagnosis, Treatment and Follow Up of Acute Pulmonary Embolism: Consensus Practice from the PERT Consortium. *Clinical and applied thrombosis/hemostasis : official journal of the International Academy of Clinical and Applied Thrombosis/Hemostasis*. 2019;25:1076029619853037..
- [26] A.J.E. Moore, J. Wachsmann, M.R. Chamarthy, L. Panjikanan, Y. Tanabe, P. Rajiah: Imaging of acute pulmonary embolism: an update. *Cardiovasc Diagn Ther*. 2018;8(3):225-243.
- [27] S.V Konstantinides, A. Torbicki et al.: 2014 ESC Guidelines on the diagnosis and management of acute pulmonary embolism: The Task Force for the Diagnosis and Management of Acute Pulmonary Embolism of the European Society of Cardiology (ESC) Endorsed by the European Respiratory Society (ERS). *European Heart Journal* [Internet]. 14 November 2014. 35(43)

- [28] S.V. Konstantinides, G. Meyer, C. Becattini, H. Bueno, G.J. Geersing, V.P. Harjola, M.V. Huisman, M Humbert, C.S. Jennings, D. Jiménez, N. Kucher, I.M. Lang, M. Lankeit, R. Lorusso, L. Mazzolai, N. Meneveau, F.N. Áinle, P. Prandoni, P. Pruszczyk, M. Righini, A. Torbicki, E. Van Belle, J.L. Zamorano, ESC Scientific Document Group, 2019 ESC Guidelines for the diagnosis and management of acute pulmonary embolism developed in collaboration with the European Respiratory Society (ERS): The Task Force for the diagnosis and management of acute pulmonary embolism of the European Society of Cardiology (ESC), *European Heart Journal*, Volume 41, Issue 4, 21 January 2020, Pages 543–603
- [29] D. Miličić, Š. Manola, I. Balint, S. Butković Soldo, D. Počanić, L. Zaputović: Vodič za praktičnu primjenu novih oralnih antikoagulansa, Zagreb: Kerschoffset Zagreb d.o.o, 2015.
- [30] M.H. Kamel, W. Yin, C. Zavarro, J.M. Francis, V.C. Chitalia: Hyperthrombotic Milieu in COVID-19 Patients. *Cells*. 2020 Oct 31;9(11):2392. doi: 10.3390/cells9112392. PMID: 33142844; PMCID: PMC7694011.
- [31] D.O. Griffin, A. Jensen, M. Khan, J. Chin, K. Chin, J. Saad, R. Parnell, C. Awwad, D. Patel: Pulmonary Embolism and Increased Levels of d-Dimer in Patients with Coronavirus Disease. *Emerg Infect Dis*. 2020 Aug;26(8):1941-1943. doi: 10.3201/eid2608.201477. Epub 2020 Apr 29. PMID: 32348233; PMCID: PMC7392455.
- [32] F. Grillet, J. Behr, P. Calame, S. Aubry, E. Delabrousse: Acute Pulmonary Embolism Associated with COVID-19 Pneumonia Detected with Pulmonary CT Angiography. *Radiology*. 2020 Sep;296(3):E186-E188. doi: 10.1148/radiol.2020201544. Epub 2020 Apr 23. PMID: 32324103; PMCID: PMC7233384.
- [33] L.M. Trunz, P. Lee, S.M. Lange, C.L. Pomeranz, L. Needleman, R.W. Ford, A. Karambelkar, B. Sundaram: Imaging approach to COVID-19 associated pulmonary embolism. *Int J Clin Pract*. 2021 Oct;75(10):e14340. doi: 10.1111/ijcp.14340. Epub 2021 May 24. PMID: 33966326; PMCID: PMC8237008.
- [34] L.M. Trunz, P. Lee, S.M. Lange et al.: Imaging approach to COVID-19 associated pulmonary embolism. *Int J Clin Pract*. 2021;e14340.
- [35] A.S. Manolis, T.A. Manolis, A.A. Manolis, D. Papatheou, H. Melita: COVID-19 Infection: Viral Macro- and Micro-Vascular Coagulopathy and Thromboembolism/Prophylactic and Therapeutic Management. *J Cardiovasc Pharmacol Ther*. 2021 Jan;26(1):12-24. doi: 10.1177/1074248420958973. Epub 2020 Sep 14. PMID: 32924567; PMCID: PMC7492826.
- [36] C. Bai, S.H. Chotirmall, J. Rello et al.: Updated guidance on the management of COVID-19: from an American Thoracic Society/European Respiratory Society coordinated International Task Force (29 July 2020). *Eur Respir Rev*. 2020 Oct 5;29(157):200287. doi: 10.1183/16000617.0287-2020. PMID: 33020069; PMCID: PMC7537943

- [37] A.C. Spyropoulos, J.H. Levy, W. Ageno et al: The Subcommittee on Perioperative and Critical Care Thrombosis and Haemostasis of the Scientific, Standardization Committee of the International Society on Thrombosis and Haemostasis. Scientific and Standardization Committee communication: Clinical guidance on the diagnosis, prevention, and treatment of venous thromboembolism in hospitalized patients with COVID-19. *J Thromb Haemost.* 2020; 18: 1859–1865.
- [38] G. Fučkar: Proces zdravstvene njege. Zagreb: Medicinski fakultet Sveučilišta u Zagrebu; 1995.
- [39] S. Goldhaber: Prevention of deep vein thrombosis and pulmonary embolism. *Circulation*, 110, Fanikos, 2004, e445–e447.

Popis slika

Slika 2.1.1. Prikaz donjih dišnih puteva, *Izvor: <https://www.slideserve.com/avari/principi-i-postupci-primjene-respiratorne-fizioterapije> (15.07.2022.)*

Slika 4.1. Prikaz embolusa u krvnim žilama pluća, *Izvor: <https://lifemagazin.rs/rec-lekara-sta-je-plucna-embolija-kako-nastaje-koja-je-terapija-> (14.08.2022.)*

Slika 4.3.1. Prikaz color dopplera krvnih žila donjih ekstremiteta, *Izvor: <https://kozaric.ba/kozaricsavjeti/tromboza-koliki-vas-rizik/> (16.08.2022.)*

Slika 4.3.1.1. Wellsova ljestvica, *Izvor: <https://pubmed.ncbi.nlm.nih.gov/15304025/> (16.08.2022.)*

Slika 4.3.1.2. Algoritam dijagnostičkih pretraga kod plućne embolije, *Izvor: <https://pubmed.ncbi.nlm.nih.gov/16403929/> (16.08.2022.)*

Slika 4.3.3.1. CT angiografija pluća koja prikazuje bilateralnu lobarnu i segmentalnu plućnu emboliju (crne strelice)

Izvor: <https://www.ncbi.nlm.nih.gov/pmc/articles/PMC7233384/> (17.08.2022.)

Slika 5.1. Dijagram toka istraživanja provedenog između 15. ožujka i 14. travnja 2020. godine
Izvor: <https://www.ncbi.nlm.nih.gov/pmc/articles/PMC7233384/> (18.08.2022.)

Popis tablica

Tablica 4.2.1. Faktori rizika iz okoliša, *Izvor: Doherty S. Pulmonary embolism An update. Aust Fam Physician. 2017;46(11):816-820.....8*

Tablica 6.1. Intervencije medicinske sestre/tehničara u JIKS, *Izvor: Lj. Broz, M. Budisavljević, S Franković: Zdravstvena njega 3 - zdravstvena njega internističkih bolesnika. Zagreb: Školska knjiga; 2009.....19*

HRON
ALISBBAINO

Sveučilište Sjever



SVEUČILIŠTE
SJEVER

IZJAVA O AUTORSTVU

I SUGLASNOST ZA JAVNU OBJAVU

Završni/diplomski rad isključivo je autorsko djelo studenta koji je isti izradio te student odgovara za istinitost, izvornost i ispravnost teksta rada. U radu se ne smiju koristiti dijelovi tuđih radova (knjiga, članaka, doktorskih disertacija, magistarskih radova, izvora s interneta, i drugih izvora) bez navođenja izvora i autora navedenih radova. Svi dijelovi tuđih radova moraju biti pravilno navedeni i citirani. Dijelovi tuđih radova koji nisu pravilno citirani, smatraju se plagijatom, odnosno nezakonitim prisvajanjem tuđeg znanstvenog ili stručnoga rada. Sukladno navedenom studenti su dužni potpisati izjavu o autorstvu rada.

Ja, Josipa Juričan, pod punom moralnom, materijalnom i kaznenom odgovornošću, izjavljujem da sam isključivi autor/ica završnog rada pod naslovom Zdravstvena njega bolesnika oboljelog od plućne embolije nakon preboljelog Covid-a 19, te da u navedenom radu nisu na nedozvoljeni način (bez pravilnog citiranja) korišteni dijelovi tuđih radova.

Student/ica:

Josipa Juričan

Josipa Juričan
(vlastoručni potpis)

Sukladno Zakonu o znanstvenoj djelatnosti i visokom obrazovanju završne/diplomske radove sveučilišta su dužna trajno objaviti na javnoj internetskoj bazi sveučilišne knjižnice u sastavu sveučilišta te kopirati u javnu internetsku bazu završnih/diplomskih radova Nacionalne i sveučilišne knjižnice. Završni radovi istovrsnih umjetničkih studija koji se realiziraju kroz umjetnička ostvarenja objavljuju se na odgovarajući način.

Ja, Josipa Juričan, neopozivo izjavljujem da sam suglasan/na s javnom objavom završnog rada pod naslovom Zdravstvena njega bolesnika oboljelog od plućne embolije nakon preboljelog Covid-a 19 čiji sam autor/ica.

Student/ica:

Josipa Juričan

Josipa Juričan
(vlastoručni potpis)