

# Fizioterapija nakon bimalleolarnog prijeloma gležnja uz artroskopiju gležnja

---

Videc, Mateo

Undergraduate thesis / Završni rad

2023

Degree Grantor / Ustanova koja je dodijelila akademski / stručni stupanj: **University North / Sveučilište Sjever**

Permanent link / Trajna poveznica: <https://um.nsk.hr/um:nbn:hr:122:730915>

Rights / Prava: [In copyright](#) / [Zaštićeno autorskim pravom.](#)

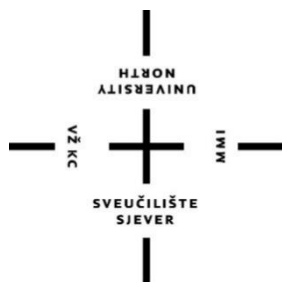Download date / Datum preuzimanja: **2025-03-13**



Repository / Repozitorij:

[University North Digital Repository](#)





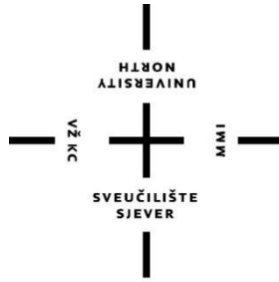**Sveučilište  
Sjever**

**Završni rad br. 219 / FIZ / 2023**

**Fizioterapija nakon bimaleolarnog prijeloma gležnja uz  
artroskopiju gležnja**

**Mateo Videc, 0336044763**

Varaždin, lipanj 2023. godine



**Sveučilište  
Sjever**

**Odjel za Fizioterapiju**

**Završni rad br. 219 / FIZ / 2023**

**Fizioterapija nakon bimalolarnog prijeloma gležnja uz  
artroskopiju gležnja**

**Student**

Mateo Videc, 0336044763

**Mentor**

dr. sc. Pavao Vlahek, dr. med.

Varaždin, lipanj 2023. godine

## Prijava završnog rada

### Definiranje teme završnog rada i povjerenstva

ODJEL	Odjel za fizioterapiju		
STUDIJ	preddiplomski stručni studij Fizioterapija		
PRESTUPNIK	Mateo Videc	MATIČNI BROJ	0336044763
DATUM	16.06.2023	BOLESI	Fizioterapija u Traumatologiji
NASLOV RADA	Fizioterapija nakon bimaleolarnog prijeloma gležnja uz artroskopiju gležnja		
NASLOV RADA NA ENGL. JEZIKU	Physiotherapy after bimalleolar ankle fracture with ankle arthroscopy		
MENTOR	dr.sc Pavao Vlahek, dr.med, FEBPRM	ZVANJE	viši predavač
ČLANKOVI POVJERENSTVA	1. Jasminka Potočnjak, v.pred., predsjednik		
	2. dr.sc. Pavao Vlahek, mentor		
	3. Vesna Hodić, pred., član		
	4. Nikolina Zaplatić Degač, pred., zamjenski član		
	5. _____		

### Zadatak završnog rada

BROJ	219/FIZ/2023
OPIS	Ozljede gležnja najčešće su ozljede donjih ekstremiteta, dok bimaleolarni prijelomi čine 20% maleolarnih prijeloma. Najčešće se javljaju kod sportaša i starijih osoba. Karakterizira ih prijelom medijalnog i lateralnog maleola, odnosno distalnih krajeva tibije i fibule uz oštećenje okolnih ligamenata. Klinička slika je izrazita bolnost i oteklina te gubitak funkcije zgloba. Najbolji način liječenja ovakvog prijeloma je operativno liječenje artroskopijom ako nema kontraindikacija. Nakon operativnog zahvata zadaća fizioterapeuta je da fizikalnim procedurama smanji bolnost i oteklinu, a terapijskim vježbama poveća opseg pokreta i ojača mišice kako bi zglob ponovno bio u potpunost funkcionalan i bezbolan.

ZADATK URUČEN

21.6.2023.



R. M.

## **Predgovor**

Veliko hvala mentoru Pavlu Vlahek na ukazanom povjerenju, izdvojenom vremenu i savjetima prilikom izrade završnog rada. Također zahvaljujem svim profesorima i mentorima koji su nam prenosili svoja znanja i iskustva kroz 3 godine studija.

Također zahvaljujem svojoj obitelji koja me konstantno bodrila i bila mi podrška tijekom cijelog studija. Posebno zahvaljujem mami koja mi je omogućila studiranje i svojim primjerom me vodila naprijed od malena.

Hvala i kolegama studentima na predivnim druženjima i uvijek vedroj i veseloj atmosferi na fakultetu.

## Sažetak

Ozljede gležnja su najčešće ozljede donjih ekstremiteta koje se najčešće javljaju kod mladih muškaraca i sportaša, dok se kod žena pojavljuje više u starijoj dobi. Bimaleolarni prijelomi čine 20 % maleolarnih prijeloma, a karakterizira ih izrazita bolnost, otekline i gubitak funkcije zgloba. Kod ovakve ozljede dolazi do prijeloma lateralnog i medijalnog maleola, tj. distalnih dijelova fibule i tibije. Mehanizam nastanka bimaleolarnih prijeloma dijeli se na abdukcijski i adukcijski. Abdukcijski mehanizam nastaje kad se stopalo jakim silom iskrene prema van, dok adukcijski mehanizam nastaje kada se stopalo naglo iskrene prema unutra. Oba mehanizma rezultiraju pucanjem oba maleola i kidanjem ligamenata. Bimaleolarni prijelomi najčešće se liječe artroskopskim zahvatom nakon kojeg fizioterapeuti imaju veliku ulogu u oporavku pacijenta. Fizioterapeut će fizioterapijskom procjenom utvrditi stanje pacijenta i njegove mogućnosti, dok će zajedno definirati ciljeve koji moraju biti realni i izvedivi. U procjeni će se fizioterapeut koristiti SOAP modelom procjene, nakon čega će odrediti plan fizioterapijske intervencije koja će se provoditi i vrijeme trajanja fizioterapije. Tijekom intervencije fizioterapeut će se koristiti raznim fizikalnim procedurama poput TENS-a, ultrazvuka i krioterapije kako bi pacijentu ublažio bol i oteklinu i ubrzao proces oporavka. Uz to koristit će razne manualne tehnike poput mobilizacije mekih tkiva i Maitland koncepta za postizanje elastičnosti tkiva i povećanje opsega pokreta, koje će upotpuniti sa vježbama sa povećanje opsega pokreta i istezanjem, dok će izometričkim i izotoničkim vježbama jačanja nastojati ojačati hipotrofirane mišiće. Provođenjem svega navedenog cilj je povratiti kompletnu funkciju zgloba.

Ključne riječi: bimaleolarni prijelom, fizioterapeut, procjena, intervencija

## Summary

Ankle injuries are the most common injuries of the lower extremities that occur most often in young men and athletes, while in women they appear more in older age. Bimalleolar fractures account for 20 % of malleolar fractures, and are characterized by severe pain, swelling and loss of joint function. In such an injury, a fracture of the lateral and medial malleolus occurs, or the distal parts of the fibula and tibia. The mechanism of bimalleolar fractures is divided into abduction and adduction. The abduction mechanism occurs when the foot is straightened outward with a strong force, while the adduction mechanism occurs when the foot is suddenly straightened inward. Both mechanisms result in the rupture of both malleolus and tearing of the ligaments. Bimalleolar fractures are most often treated with an arthroscopic procedure, after which physiotherapists play a major role in the patient's recovery. The physiotherapist will determine the patient's condition and his possibilities through a physiotherapy assessment, while together they will define goals that must be realistic and feasible. In the assessment, the physiotherapist will use the SOAP assessment model, after which he will determine the plan of the physiotherapy intervention to be carried out and the duration of the physiotherapy. During the intervention, the physiotherapist will use various physical procedures such as TENS, ultrasound and cryotherapy to relieve the patient's pain and swelling and speed up the recovery process. In addition, he will use various manual techniques such as soft tissue mobilization and the Maitland concept to achieve tissue elasticity and increase the range of motion, which he will complete with exercises to increase the range of motion and stretching, while he will try to strengthen muscles with isometric and isotonic strengthening exercises. By implementing all of the above, the goal is to restore the complete function of the joint.

Key words: bimalleolar fracture, physiotherapist, assessment, intervention

## **Popis korištenih kratica**

**lig.** – ligamentum

**m.** – mišić

**SOAP** – Subjective Objective Assessment Plan

**mmt** – manualni mišićni test

**TUG** - timed up and go test

**TENS** – transkutana električna stimulacija živca

**kHz** – kiloherc

**VAS** – vizualno analogna skala



# Sadržaj

1. Uvod.....	1
2. Anatomija gležnja .....	3
2.1. Kostí.....	3
2.2. Zglobovi i ligamenti .....	4
2.3. Mišići.....	7
3. Biomehanika.....	9
4. Epidemiologija i mehanizam nastanka prijeloma .....	10
5. Klinička slika i dijagnostičke metode .....	11
6. Liječenje .....	13
6.1. Konzervativno liječenje .....	13
6.2. Operativno liječenje.....	13
7. Fizioterapijska procjena .....	15
7.1. SOAP model procjene.....	15
7.2. Manualni mišićni test (MMT) .....	16
7.3. Timed up and go test (TUG).....	18
8. Fizioterapijska intervencija.....	19
8.1. Edukacija.....	19
8.2. Vježbe povećanja opsega pokreta .....	20
8.2.1. Vježbe istezanja .....	20
8.3. Vježbe jačanja mišića .....	21
8.3.1. Izometričke vježbe jačanja.....	21
8.3.2. Izotoničke vježbe jačanja .....	22
8.4. Vježbe propriocepcije.....	25
8.5. Transkutana električna stimulacija živca (TENS).....	25
8.6. Ultrazvuk.....	25
8.7. Krioterapija.....	26
8.8. Mobilizacija mekih tkiva.....	26
8.9. Kinesio taping.....	26
8.10. Maitland koncept.....	27
9. Zaključak.....	29
10. Literatura .....	30
11. Popis slika.....	32

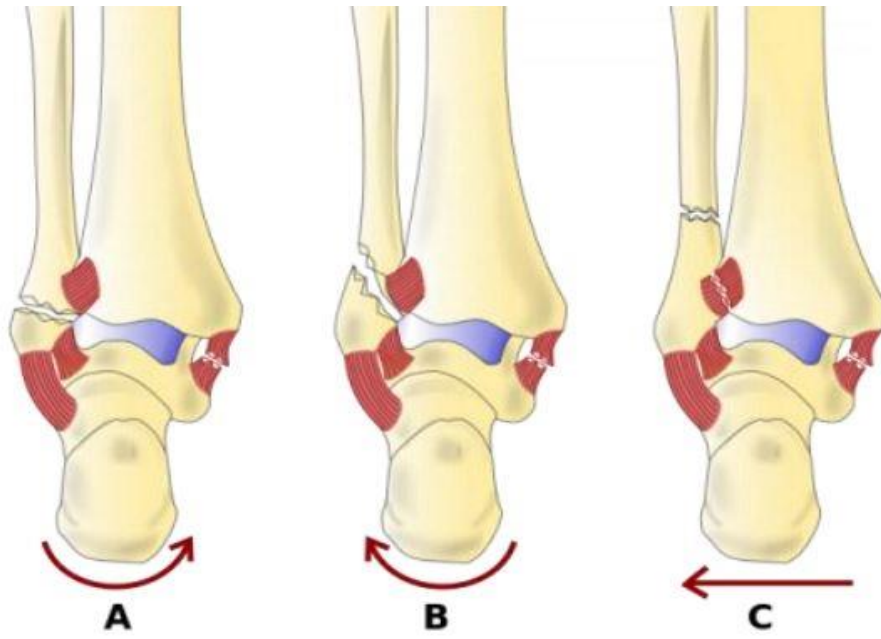
## 1. Uvod

Gležanj ima dva funkcionalna dijela koji se ponašaju kao cjelina. Prvi dio čine dvije potkoljenične kosti koje su međusobno spojene čvrstim ligamentom (tibiofibularnom sindezmozom). Svojom donjom stranom formiraju zglobnu vilicu u koju je umetnuta jedna kost stopala (talus). Sve tri navedene kosti zajedno tvore tzv. gornji gležanjski zglob [1].

Ozljede gležnja najčešće su ozljede donjih ekstremiteta koje se javljaju kod tjelesno aktivne populacije i sportaša, ali i kod opće populacije. Čine najveći udio ozljeda lokomotornog sustava, a mogu se podijeliti na: iščašenje gležnja (uzrokovano kidanjem jednog ili više ligamenata), tendinitis (upala tetive uzrokovana prenaprezanjem), stress frakture (minimalni, opetovani prijelomi nastali zbog prenaprezanja) i frakture kosti (prijelomi). Uganuća zgloba nalaze se na prvom mjestu, dok su prijelomi na drugom mjestu [2,3].

Za normalno funkcioniranje gornjeg nožnog zglob najvažnija je stabilnost zglobne vilice. Stabilnost takvog tipa postiže se iznimno čvrstom tibiofibularnom sindezmozom koja se, prilikom nastanka prijeloma, često pokida. Prijelomi u području nožnog zgloba uglavnom nastaju djelovanjem neizravne sile, odnosno padom na taj dio noge ili izvrnućem zgloba pri hodu. Postoje dvije vrste prijeloma prema odnosu položaja skočnog zgloba i prijelomne pukotine distalnog dijela potkoljenice, a to su prijelomi iznad maleola ili supramaleolarni prijelomi te maleolarni prijelomi [4].

Maleolarni, odnosno zglobni prijelomi koji prema broju zahvaćenih maleola mogu biti unimaleolarni, bimaleolarni ili trimaleolarni. Od toga, najveći postotak čine unimaleolarni prijelomi (70 %), dok je bimaleolarnih (20 %) i trimaleolarnih (10 %) nešto manje. Postoje brojne podjele ovih prijeloma, a najznačajnija je Weberova podjela prema kojoj postoje tri tipa maleolarnih prijeloma. Tip A podrazumijeva prijelom lisne kosti ispod razine tibiofibularne sindesmoze. Može ga činiti odvojen ili zajednički prijelom fibularnog i tibijalnog maleola, sa ili bez rupture deltoidnog ligamenta. Tibiofibularna sindesmoza ostaje netaknuta kod ovog tipa prijeloma. Kod tipa B prijelom lisne kosti nalazi se u razini sindesmoze, prilikom čega može biti zahvaćen samo fibularni maleol ili oba maleola. Tada je i sindesmoza djelomično potrgana, ali još uvijek čvrsto drži obje kosti. Kod tipa C dolazi do prijeloma fibule iznad sindesmoze uz prijelom medijalnog maleola ili otrgnuće deltoidnoga ligamenta. Sindesmoza je uvijek pokidana prilikom nastanka prijeloma te je potrebna njezina rekonstrukcija kirurškim zahvatom [4].



*Slika 1.1. Weberova podjela maleolarnih prijeloma*

## 2. Anatomija gležnja

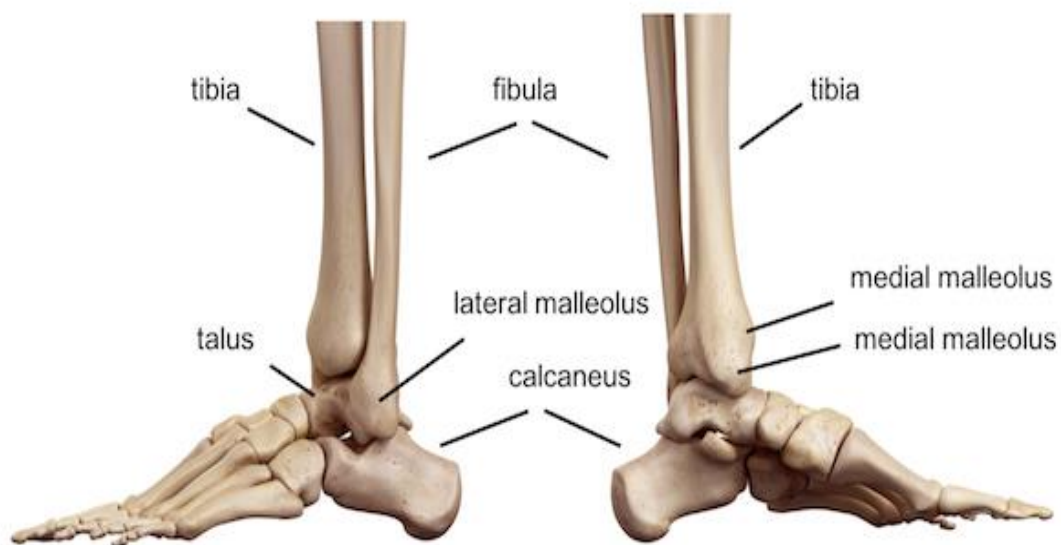
### 2.1. Kost

Goljениčna kost (tibia) seže od zgloba koljena do gležnja i zadebljana je na oba kraja. Proksimalni kraj deblji je nego distalni te zajedno sa natkoljenom kosti tvori zglob koljena. Trup goljениčne kosti je trokutast i nalazi se s anteriorne strane potkoljenice, odmah ispod kože [3]. Distalni kraj ima oblik četverostrane piramide te se medijalno nalazi koštani izdanak koji se naziva medijalni gležanj (malleolus medialis), dok lateralna strana tog medijalnog maleola ima zglobnu plohu (facies articularis malleoli medialis) kojom se spaja sa gležanjском kosti (talus) te je na taj način povezana sa stopalom [3].

Lisna kost (fibula) je duga i tanka kost koja se svojim proksimalnim krajem uzglobljuje sa goljениčnom kosti, dok se distalnim krajem uzglobljuje sa lateralnom stranom gležanjске kosti. Trup lisne kosti je trokutast i tanak. Distalni dio lisne kosti oblikuje lateralni gležanj (malleolus lateralis) na čijoj medijalnoj strani se nalazi trokutasta zglobna ploha (facies articularis malleoli lateralis) kojom se spaja sa lateralnom plohom gležanjске kosti [3]. Trupove lisne i goljениčne kosti povezuje čvrsta međukoštana opna (membrana interossea cruris).

Gležanjска kost (talus) je jedina kost stopala koja je u izravnom doticaju s kostima potkoljenice [3]. Sastoji se od 3 dijela: glave (caput tali), vrata (collum tali) i trupa (corpus tali). Trup na svojoj gornjoj strani ima zglobno tijelo koje je u obliku valjka (trochlea tali) kojom tvori zglob s kostima potkoljenice. Donji dio trupa gležanjске kosti sastoji se od 3 zglobne plohe: prednja (facies articularis calcanea anterior), srednja (facies articularis calcanea media) i stražnja (facies articularis calcanea posterior), kojima se uzglobljuje s petnom kosti.

Petna kost (calcaneus) je najveća kost korijena stopala. Kockastog je oblika i s obzirom na to da je jedina kost tarzusa koja je u dodiru sa tlom prilikom hoda i stajanja, stražnji je dio kosti „pojačan“ u masivnu kvrgu (tuber calcanei). Na gornjoj strani kosti nalaze se tri zglobne plohe: prednja (facies articularis talaris anterior), srednja (facies articularis talaris media) i stražnja (facies articularis talaris posterior), koje svojim oblikom odgovaraju onima na gležanjскоj kosti, kao u slagalici [3].

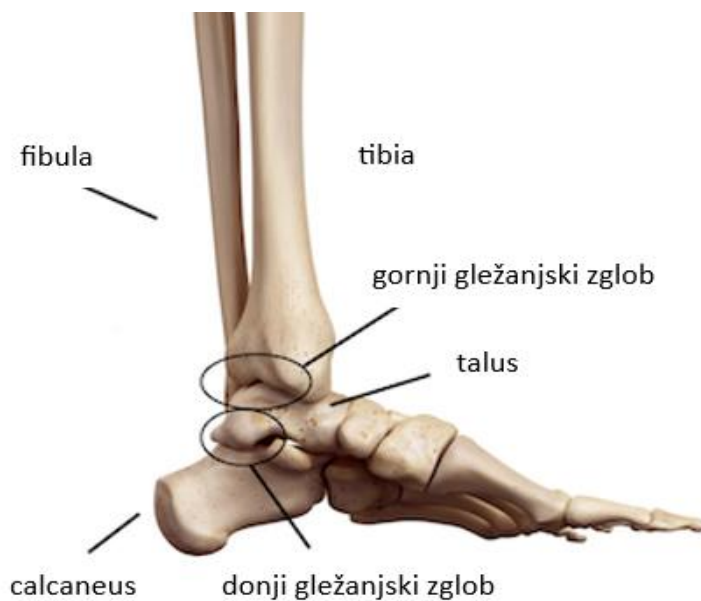


*Slika 2.1.1. Kostii gležnja*

[Izvor: <https://anatomy.lexmedicus.com.au/collection/ankle>]

## 2.2. Zglobovi i ligamenti

Gležanj ili skočni zglob predstavlja cjelinu dvaju zglobova koji povezuju potkoljenu i stopalo. Čine ga gornji gležanjski zglob (art. talocruralis) i donji gležanjski zglob (art. talocalcaneonavicularis / subtalaris) koji u pokretima stopala imaju veliku zadaću i ulogu [6].



*Slika 2.2.1. Donji i gornji gležanjski zglob*

[Izvor: <https://anatomy.lexmedicus.com.au/collection/ankle>]

Gornji gležnjski zglob povezuje goljeničnu i lisnu kost s gležnjskom kosti. Konkavno zglobno tijelo čine distalni krajevi goljenične i lisne kosti, a konveksno zglobni valjak gležnjske kosti. Stabilnost zgloba osiguravaju ligamenti koji su smješteni s medijalne i lateralne strane zgloba [7].

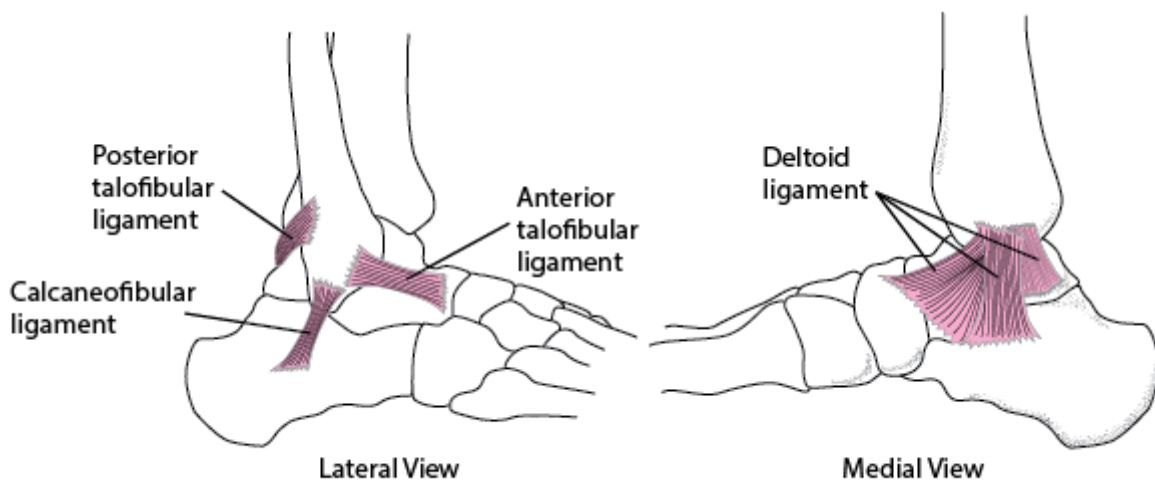
Medijalna pobočna sveza (lig. collaterale mediale) još se naziva i deltoidni ligament, a nalazi se na medijalnoj strani gležnja. Ima oblik trokuta čiji se vrh veže za medijalni maleol, a njegove fibrozne niti se poput lepeza šire prema petnoj, čunastoj (os naviculare) i gležnjskoj kosti. Ovaj ligament sprječava everziju lateralni pomak talusa i everziju gležnja. [5,8].

Lateralna pobočna sveza (lig. collaterale laterale) nalazi se na lateralnoj strani gležnja i sastoji se od prednje talofibularne sveze (lig. talofibulare anterior), stražnje talofibularne sveze (lig. talofibulare posterior) i kalkaneofibularne sveze (lig. calcaneofibulare). Ova tri ligamenta sprečavaju prednji pomak talusa i inverziju gležnja [5,8].

Lig. talofibulare anterior je četvrtasta sveza koja spaja prednji rub lateralnog maleola i lateralnu stranu vrata gležnjske kosti [5].

Lig. talofibulare posterior trapeznog je oblika i spaja lateralni maleol sa lateralnom kvržicom na stražnjoj strani gležnjske kosti (tuberculum laterale processus posterior tali) [5].

Lig. calcaneofibulare spaja prednji rub lateralnog maleola i lateralnu stranu petne kosti [5].



Slika 2.2.2. Ligamenti gornjeg gležnjskog zgloba

[Izvor: <https://www.merckmanuals.com/en-ca/professional/injuries-poisoning/sprains-and-other-soft-tissue-injuries/ankle-sprains>]

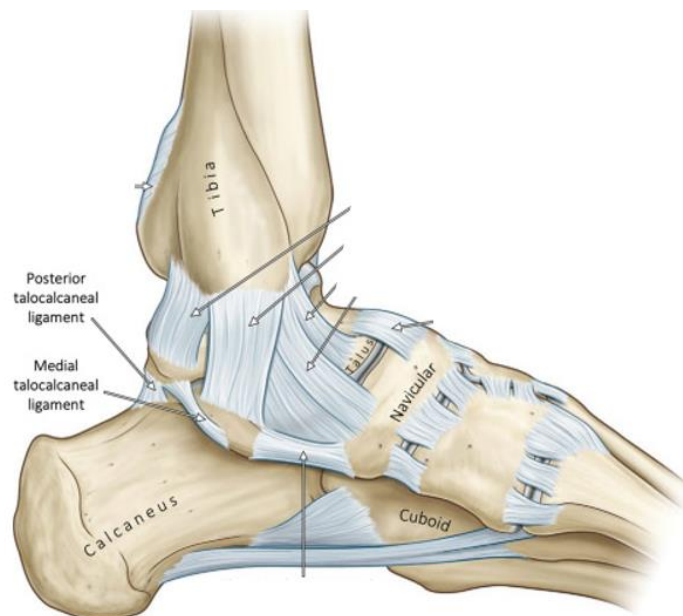
Donji gležnjski zglob sastoji se od dva odijeljena zgloba, odnosno od prednjeg i stražnjeg dijela. Prednji dio zgloba (art. talocalcaneonavicularis) predstavlja spoj između petne,

gležanjske i čunaste kost. Konveksno zglobno tijelo tvore prednje, srednje i donje zglobno polje na gležanjskoj kosti, dok petna i čunasta kost čine konkavno zglobno tijelo. Stražnji dio zgloba (art. subtalaris) predstavlja spoj između gležanjske i petne kosti. Konveksno zglobno tijelo čini stražnja zglobna ploha (facies articularis talaris posterior) na gornjoj strani petne kosti, dok konkavno zglobno tijelo čini ovalna zglobna ploha (facies articularis calcanea posterior) na donjoj strani gležanjske kosti. Donji gležanjski zglob učvršćuju medijalna (lig. talocalcaneum mediale), lateralna (lig. talocalcaneum laterale) i stražnja sveza (lig. talocalcaneum posterius) [6,7].

Lig. talocalcaneum mediale spaja medijalnu kvržicu na stražnjoj strani gležanjske kosti (tuberculum mediale processus posterior tali) i koštani izdanak na medijalnoj strani petne kosti (sustentaculum tali) [5].

Lig. talocalcaneum laterale spaja donju stranu vrata gležanjske kosti i vanjsku stranu petne kosti [5].

Lig. talocalcaneum posterius spaja lateralnu kvržicu na stražnjoj strani gležanjske kosti s gornjim dijelom stražnje strane petne kosti [5].



Slika 2.2.3. Ligamenti donjeg gležanjskog zgloba

[Izvor: <https://www.sciencedirect.com/science/article/abs/pii/B9780128121627000230>]

### 2.3. Mišići

Mišići koji vrše pokrete gležnja podijeljeni su na prednju, lateralnu i stražnju skupinu [5].

U prednjoj skupini nalaze se prednji goljenični mišić (m. tibialis anterior), dugački ispružlač prstiju (m. extensor digitorum longus), dugački ispružlač palca (m. extensor hallucis longus) i treći lisni mišić (m. fibularis tertius). U gornjem nožnom zglobu sva četiri mišića prednje skupine izvode dorzalnu fleksiju. U donjem nožnom zglobu m. tibialis anterior i m. extensor hallucis longus izvode inverziju, a m. extensor digitorum longus i m. fibularis tertius everziju stopala [5].

M. tibialis anterior polazi s lateralne strane lateralnog kondila goljenične kosti i hvata se na medijalnu klinastu kost i medijalni rub osnovice prve metatarzalne kosti [5].

M. extensor digitorum longus polazi s lateralnog kondila goljenične kosti i unutarnje strane lisne kosti. Njegova tetiva dijeli se u četiri dijela koji se hvataju na stražnju stranu drugog do petog nožnog prsta [5,9].

M. extensor hallucis longus i m. fibularis tertius polaze s medijalne strane lisne kosti. M. extensor hallucis longus hvata se na osnovicu distalnog palčanog članka, a m. fibularis tertius za osnovicu pete metatarzalne kosti [5,9].

U lateralnoj skupini nalaze se dugački lisni mišić (m. fibularis longus) i kratki lisni mišić (m. fibularis brevis) koji u gornjem nožnom zglobu izvode plantarnu fleksiju, a u donjem nožnom zglobu everziju. Oba mišića polaze s lateralne površine lisne kosti (fibule). M. fibularis longus svoje hvatište ima na medijalnoj klinastoj kosti i osnovici prve metatarzalne kosti, a m. fibularis brevis na petoj metatarzalnoj kosti [5,9].

Mišići stražnje skupine raspoređeni u površinski i dubinski sloj. U površinskom sloju nalaze se troglavi lisni mišić (m. triceps surae) i tabanski mišić (m. plantaris), dok se stražnji goljenični mišić (m. tibialis posterior), dugački pregibač prstiju (m. flexor digitorum longus) i dugački pregibač palca (m. flexor hallucis longus) nalaze u dubinskom sloju. Svi mišići stražnje skupine izvode plantarnu fleksiju u gornjem nožnom zglobu i inverziju u donjem nožnom zglobu [5].

M. triceps surae sastoji se od medijalne i lateralne glave m. gastrocnemiusa i m. soleusa koji se nalaze ispod njega. M. gastrocnemius polazi s medijalnog kondila (medijalna glava), lateralnog kondila (lateralna glava) i stražnje strane bedrene kosti, a m. soleus sa stražnje strane goljenične i lisne kosti. Završne tetive obaju mišića tvore Ahilovu tetivu koja se hvata na kvrgu petne kosti (tuber calcanei) [5,9].



M. plantaris polazi s lateralnog kondila bedrene kosti, a njegova tetiva se također priključuje Ahilovoj tetivi i hvata se na petnu kost [5,9].

M.tibialis posterior polazi s goljenične kosti, međukoštane opne i lisne kosti, a hvata se za čunastu i tri klinaste kosti [5,9].

M. flexor digitorum longus počinje s goljenične i lisne kosti, a hvata se za bazu distalnih članka drugog do petog prsta [5,9].

M. flexor hallucis longus polazi s lisne kosti i međukoštane opne, a hvata se za distalni palčani članak [5,9].

### 3. Biomehanika

Gležanj je složeni zglob koji je izrazito važan za kretanje i prenošenje opterećenja sa trupa na stopala, a značajnu ulogu ima i kod održavanja ravnoteže. Prema funkciji spada u kutnoobrtne zglobove (trohosinglimus) jer se sastoji od obrtnog i kutnog zgloba [5,6,10].

Gornji nožni zglob pripada skupini kutnih zglobova. Poprečna os prolazi ispod donjih rubova maleola, a oko nje se izvode pokreti pregibanja dorzuma stopala prema potkoljenici (dorzalna fleksija) i odmicanja od potkoljenice (plantarna fleksija). Zglob je prilikom dorzalne fleksije učvršćen jer se između maleola nalazi širi dio valjka gležnjske kosti, a prilikom plantarne fleksije je labav jer se između maleola nalazi uži dio valjka. Opseg pokreta gornjeg nožnog zgloba iznosi  $30^\circ$  kod dorzalne i  $50^\circ$  kod plantarne fleksije [5,6].

Donji nožni zglob pripada skupini obrtnih zglobova, a njegovi pokreti povezani su s pokretima središnjeg zgloba nožja (art.tarsi transversa). Sagitalna os prolazi uzduž stopala prema drugom prstu, a oko nje se izvode rotacije stopala. Pri supinaciji ili unutarnjoj rotaciji medijalni rub stopala se odiže od podloge, a taban se okreće prema medijalno. Pronacija ili vanjska rotacija stopala označava pokret u kojem se lateralni rub stopala odiže od podloge, a taban se okreće prema medijalno. Supinacija je udružena sa adukcijom kod koje se stopalo primiče središnjoj liniji, a pronacija sa abdukcijom kod koje se stopalo odmiče od središnje linije. Istodoban pokret adukcije i supinacije naziva se inverzija, a stopalo u tom položaju dotiče podlogu s vanjskim rubom. Abdukcija udružena s pronacijom naziva se everzija, prilikom koje stopalo dotiče podlogu s unutarnjim rubom. Opseg pokreta u donjem nožnom zglobu iznosi  $35^\circ$  za inverziju,  $25^\circ$  za everziju [5,6].

Zbog funkcionalne povezanosti gornjeg i donjeg nožnog zgloba, pokreti pregibanja stopala udruženi su sa rotacijskim pokretima. Tako se prilikom dorzalne fleksije istodobno zbiva everzija, a prilikom plantarne fleksije inverzija stopala [5].

Stopala su jednako opterećena kada s obje noge stojimo na podlozi, ali prilikom hodanja ili stajanja na jednoj nozi stanje raspodijeljenosti težine se mijenja. Prilikom skakanja ili trčanja stopalo podnosi čak 10 tjelesnih težina, a najveće opterećenje nalazi se na gornjem nožnom zglobu. Zbog toga je važno da je zglob stabilan, a stabilnost mu pružaju koštane strukture, ligamenti i mišići. U trenutku kada su sile koje djeluju na gležanj i stopalo prejake, iznenadne ili u smjeru za koji oni nemaju dovoljnu zaštitu, događa se ozljeda navedenih stabilizatora, odnosno dolazi do maleolarnih prijeloma i ozljeda ligamenata [11,12].

## 4. Epidemiologija i mehanizam nastanka prijeloma

Bimaleolarni prijelom gležnja predstavlja prijelom lateralnog i medijalnog maleola, odnosno distalnih dijelova tibije i fibule. Ovi prijelom čini 60 % svih prijeloma gležnja, s incidencijom od 187 prijeloma na 100 000 ljudi. Češće se javlja kod mladih muškaraca i sportaša, posebno kod skijaša i hokejaša koji nose visoku i čvrstu obuću. Takva obuća povećava sile na gležanj prilikom vanjske rotacije te povećava mogućnost ozljede. Osim kod muškaraca i sportaša, broj bimaleolarnih prijeloma značajno raste kod žena u starijoj životnoj dobi, pa se oni smatraju osteoporotskim [7,13,14].

Mehanizam nastanka bimaleolarnih prijeloma može biti abdukcijski i adukcijski. Pri abdukcijskom mehanizmu stopalo se iznenada i jakim silom iskrene prema van, a zbog smjera prema kojem vuče deltoidna sveza dolazi do trganja vrška medijalnog maleola. Istodobno talus vrši pritisak na vanjski maleol što uzrokuje pucanje fibule na njenom najtanjem mjestu koje se nalazi iznad maleola. Kod adukcijskog mehanizma stopalo se iskrene prema unutra, a zbog smjera prema kojem vuče lateralni ligament otkida se vršak vanjskog maleola. Pritisak talusa istodobno uzrokuje pucanje unutarnjeg maleola. Ovisno o mehanizmu nastanka prijeloma, stopalo stoji u abdukcijskom ili adukcijskom položaju, a prilikom palpacije prisutna je bolna osjetljivost na mjestu prijelomne pukotine. [15].

## 5. Klinička slika i dijagnostičke metode

Prijelomi određenih kostiju imaju jasnu i tipičnu kliničku sliku. Međutim, sama klinička slika često nije dovoljna bez dobre anamneze te rendgenskih i laboratorijskih obrada. Zbog toga se znakovi koji karakteriziraju kliničku sliku prijeloma mogu podijeliti na sigurne i nesigurne [4].

Tipični znakovi koji sugeriraju na bimalleolarni prijelom gležnja su jaka bol i oteklina s jedne ili obje strane skočnoga zgloba te nemogućnost njegova pomicanja. U ovom slučaju bol i oteklina zajedno s nemogućnošću pomicanja skočnog zgloba spadaju u nesigurne znakove prijeloma. Oni postavljaju sumnju na prisutnost prijeloma te ih je potrebno nadopuniti dodatnim pretragama kako bi dokazali ili isključili postojanje prijeloma [4].

U sigurne znakove prijeloma spadaju anatomske abnormalnosti do tada zdravog uda. Siguran znak bimalleolarnog prijeloma je vidljiv pomak u gležnju s luksacijom [4].

Prema tome, dijagnoza bimalleolarnog prijeloma gležnja može se postaviti na osnovi anamneze, kliničke slike i objektivnog pregleda, ali na kraju se potvrđuje rendgenskim snimkama. Osim rendgena, u dijagnostici se još mogu koristiti CT i MRI [4].

Rendgen je radiološka metoda snimanja unutarnjih struktura tijela kod koje je dio tijela izložen malim dozama ionizirajućeg zračenja. Osnovna je metoda kod postavljanja dijagnoze bimalleolarnih prijeloma, a obično se radi rendgensko snimanje u dvije ravnine. No prije samog snimanja važno je utvrditi postojanje potrebe za RTG snimkom uz pomoć Ottawa smjernica. Prema ovim smjernicama rendgenske snimke gležnja potrebne su samo ako je prilikom palpacije prisutna osjetljivost na vrhu medijalnog i lateralnog maleola ili 6 centimetara iznad ovih struktura te ako pacijent ne može u dužini od minimalno 4 koraka podnijeti vlastitu težinu [4,11,16].

Kompjuterizirana tomografija (CT) je radiološka metoda snimanja kod koje se koristi rendgensko zračenje i detektor. Uz primjenu posebnog računala prikazuje se unutrašnjost tijela, odnosno slike slojeva unutarnjih organa i tkiva. Uglavnom se koristi kod mogućih prijeloma stražnjeg maleola kako bi se otkrio stupanj ozljede [13,17].

Magnetska rezonanca (MRI) je dijagnostička radiološka metoda koja upotrebljava jako magnetsko polje i radiovalove za stvaranje detaljne slike tkiva i organa unutar tijela. Kod bimalleolarnih prijeloma ne nastradaju samo kosti već i ligamenti koji ga okružuju, a

magnetskom rezonancom se utvrđuju promjene na ligamentima koje su nastale kao rezultat ozljede [13,18].

## **6. Liječenje**

Kod bimaleolarnih prijeloma važno je što ranije započeti s liječenjem koje mora biti usmjereno na obnovu funkcije. Ukoliko prijelom zacijeli i s najmanjim odstupanjem, doći će do narušavanja zglobnih odnosa što može dovesti do pojave preuranjenog artritisa gležanjanskog zgloba. Zbog toga liječenje, osim ozlijeđene kosti, mora obuhvatiti i liječenje okolnih struktura i tkiva, a ovisno o stanju pacijenta može biti konzervativno ili operativno [6,15].

### **6.1. Konzervativno liječenje**

Konzervativno liječenje bimaleolarnih prijeloma temelji se na repoziciji, retenciji i ranoj fizioterapijskoj intervenciji. Repozicija označava vraćanje koštanih ulomaka u prvobitni ili zadovoljavajući anatomske položaj, a retencijom se koštani ulomci održavaju u željenom reponiranom položaju tijekom cijeljenja prijeloma. Retencija se osigurava imobilizacijom koja se postiže uz pomoć sadrenih zavoja u obliku čizme i koja traje od 4 do 7 tjedana. Sadrena imobilizacija se nakon stvaranja dovoljne stabilnosti uklanja i započinje se sa fizikalnom terapijom [15,19].

Fizioterapijom se nastoji što prije vratiti funkcionalnost ozlijeđenog zgloba. Nakon bimaleolarnih prijeloma dolazi do gubitka snage i opsega pokreta, pa terapijske vježbe predstavljaju temelj fizioterapijske intervencije [15].

Konzervativno liječenje indicirano je samo kod prijeloma bez pomaka koštanih ulomaka i gdje se taj pomak ne očekuje nakon što otekline splasne. Takvih bimaleolarnih prijeloma je vrlo malo, pa se oni uglavnom liječe operativno [4].

### **6.2. Operativno liječenje**

Osnovni princip operativnog liječenja predstavlja osiguranje stabilnosti zglobne vilice i nesmetano funkcioniranje skočnog zgloba. Kod bimaleolarnih prijeloma potrebno je napraviti operativni zahvat unutar 6 sati nakon ozljede. Time se izbjegava mogući nastanak velike traumatske otekline oko zgloba i posljedičnih mjehura (bula). Ukoliko dođe do nastanka ovih simptoma operativni zahvat se odgađa 7 do 10 dana, odnosno do njihova povlačenja [4].

Kirurško liječenje bimaleolarnih prijeloma podrazumijeva otvorenu repoziciju i osteosintezu, odnosno unutarnju fiksaciju ulomaka. Najčešće se primjenjuje AO - metoda osteosinteze, a ponekad se uz operaciju može izvesti i artroskopija gležnja [4,13].

AO - metoda osteosinteze podrazumijeva fiksaciju uz pomoć stranih materijala, a započinje jednim rezom na vanjskoj strani te jednim na unutarnjoj strani gležnja. Zatim se fibularni maleol

fiksira uz pomoć malih pločica i vijaka, dok se tibijalni maleol fiksira maleolarnim vijcima ili samo jednim vijkom uz primjenu Kirschnerove žice koja onemogućuje rotaciju maleolarnog ulomka [4].

Artroskopija gležnja je operativna metoda kod koje se kroz jedan rez uvodi mala kamera s izvorom svjetla, a kroz drugi posebni kirurški instrumenti. Kamera se postavlja kako bi se procijenilo stanje zgloba, a zatim se pomoću kirurškog instrumenta izvodi operativni zahvat [20].

Kod bimaleolarnih prijeloma često dolazi do ruptur ligamenata i oštećenja hrskavice, a oni su jedni od najčešćih razloga za artroskopiju gležnja. Ovim zahvatom izvodi se popravak hrskavičnih oštećenja na zglobnim tijelima, rekonstruiraju se ligamenti koji su važni za stabilnost gležnja te se izvodi toaleta zgloba, odnosno odstranjivanje slobodnih zglobnih tijela [21].

## 7. Fizioterapijska procjena

Fizioterapijska procjena iznimno je važan dio liječenja jer uzimanjem anamneze, opservacijom, korištenjem raznih testova i mjerenja fizioterapeut dobiva podatke pomoću kojih određuje vrstu i količinu terapije, te će iste podatke koristiti u evaluaciji nakon određenog perioda kako bi utvrdio daje li program intervencije rezultate te može li se poboljšati ili još više prilagoditi pacijentu. Za fizioterapijsku procjenu nakon operativnog liječenja koriste se Subjective Objective Assessment Plan (SOAP) model procjene, manualni mišićni test (MMT) i Timed up and Go (TUG) test.

### 7.1. SOAP model procjene

SOAP (Subjective Objective Assessment Plan) model procjene sastoji se od subjektivnog i objektivnog pregleda, analize dobivenih podataka te planiranja intervencije.

Prilikom subjektivnog djela pregleda pacijent iznosi svoje simptome i specifične probleme koji mu predstavljaju prepreku u aktivnostima, iznosi svoje mišljenje te definira ciljeve koje želi postići primjenom fizioterapije. Navedene podatke fizioterapeut kroz razgovor prikuplja kroz dvije skupine. Prvu skupinu čine pacijentovi opći podaci (ime, prezime, datum kada se odradio pregled, zanimanje, dob, spol) koji se mogu povezati sa profesionalnom problematikom sposobnosti funkcioniranja, dok drugu skupinu čine svi trenutni simptomi (najčešće bol) i problemi funkcioniranja koje je važno pratiti u vidu količine njihove pojavnosti, vremenu nastanka, razlozima i faktorima koji utječu na njihovu pojavnost i na kojim mjestima se javljaju [22]. Uz sve navedeno fizioterapeut može pripremiti kartu tijela na kojoj će označiti bolno područje ili područja ako ih ima više. Uz to koristi se vizualno-analognu skalu boli (VAS) pomoću koje pacijent na numeričkoj skali (najčešće od 0 – 10) definira jačinu boli ozlijeđenog područja.

Objektivnim pregledom fizioterapeut procjenjuje opći funkcionalni status pacijenta te njegove funkcionalne sposobnosti. Temeljni dio ovog pregleda jest opservacija pacijenta koja počinje čim pacijent uđe u prostoriju gdje se izvodi pregled, te se isprepliće sa subjektivnim pregledom pacijenta nakon čega fizioterapeut dobiva informacije o općem stanju pacijenta, njegovoj spremnosti za suradnju, pažnji i motiviranosti [22]. Formalnom opservacijom prati se postura i simetričnost tijela u standardnom stojećem položaju [22]. Još jedna iznimno važna stvar kod objektivnog pregleda je palpacija kojom fizioterapeut dobiva uvid o stanju kože i potkožnog tkiva, tonusu mišića i tetiva, stanju tetivnih ovojnica, krvnih žila i živaca. Nakon



operativnog liječenja bimalleolarnog prijeloma gležnja često dolazi do hipotrofije mišića potkoljenice (najuočljivija je hipotrofija m. triceps surae) te je smanjen opseg aktivnog i pasivnog pokreta gležnja u svim smjerovima. Fizioterapeut će odrediti mjesto mjerenja obujma obje potkoljenice na nekoliko mjesta, npr. na mjestu gdje je potkoljenica najdeblja te će izmjeriti udaljenost te točke od donjeg ruba patele kako bi prilikom idućih mjerenja mjerio uvijek na istom mjestu, kako bi mogao pratiti napredak jačanja mišića. Drugo mjesto mjerenja bilo bi područje gležnja kako bi pratio smanjuje li se ili povećava otekлина zgloba. Uz to koristi se mjerenje opsega pokreta zgloba pomoću klasičnog dvokrakog kutomjera. Mjere se pokreti dorzalne i plantarne fleksije, inverzije i everzije.

Analiza podataka važna je za planiranje fizioterapije. Promatraju se dobiveni rezultati testiranja i pacijentovo stanje dobiveno pregledom te je važno pronaći realan cilj fizioterapije koji je prihvatljiv pacijentu i fizioterapeutu. Prvo se definiraju dugoročni ciljevi, a nakon toga kratkoročni ciljevi pomoću kojih će se pratiti napredak.

Planiranje intervencije predstavlja izbor intervencija koje će se koristiti za postizanje ranije definiranih ciljeva terapije. Plan intervencije mora biti dobro strukturiran te sadržavati sljedeće važne elemente intervencije kako bi bio kvalitetan: vrste terapijskih vježbi, edukaciju pacijenta, fizikalne procedure, koliko često će se provoditi terapija, mjesto gdje će se terapija odvijati, oprema, vrijeme ponovne procjene i očekivani ishod terapije [22].

## **7.2. Manualni mišićni test (MMT)**

MMT je test u kojem se procjenjuje funkcija mišića pomoću koje pacijent izvodi aktivan pokret protiv gravitacije te se, ovisno o stanju mišića primjenjuje dodatni manualni otpor fizioterapeuta. Test ocjenjuje fizioterapeut ocjenama od 0 do 5.

Ocjena 0 označava da se pokušajem izvedbe aktivnog pokreta i palpacijom fizioterapeuta ne pokazuju znakovi aktivnosti mišića.

Kod ocjene 1 nema pokreta segmenta, no palpacijom i opservacijom uočljiva je napetost mišića.

Ocjena 2 predstavlja puni opseg pokreta u rasterećenim uvjetima, dok ocjena 2- označava da je pacijent u mogućnosti izvesti samo djelomičan pokret u rasterećenim uvjetima [22].

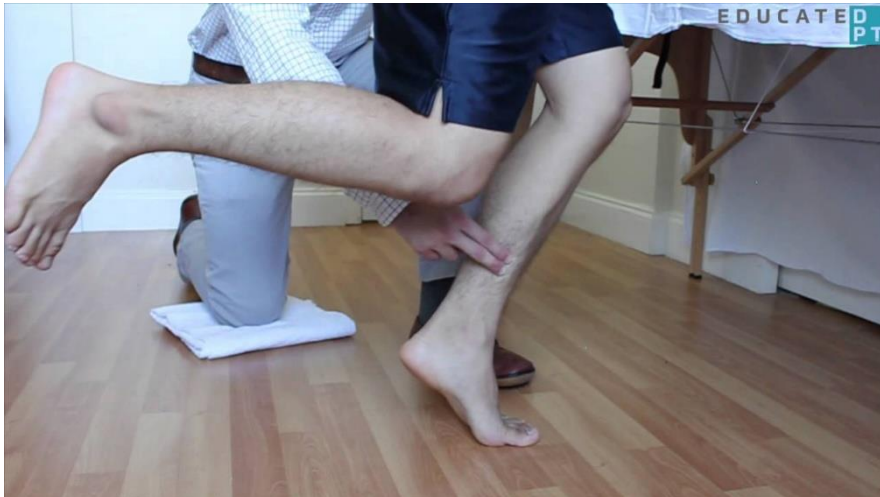Ocjena 3 je polazište u procjeni aktivnosti mišića, te predstavlja pokretanje segmenta protiv gravitacije u punom opsegu pokreta, dok ocjena 3+ znači da je mišić uz navedeni pokret sposoban zadržati krajnji opseg pokreta protiv minimalnog otpora [22].

Ocjena 4 znači da mišić može prilikom izvođenja punog opsega pokreta savladati submaksimalni otpor terapeuta, s time da pri tome nema popuštanja kontrakcije mišića.

Ocjena 5 dodjeljuje se kada mišić prilikom izvođenja punog opsega pokreta može savladati maksimalni otpor i da pritom ne popušta kontrakciju.

MMT će fizioterapeut nakon bimalleolarnog prijeloma provesti na dva mišića koja su ključna za hod i obavljanje svakodnevnih aktivnosti, a to su m. triceps surae i m. tibialis anterior.

M. triceps surae je mišić koji izvodi pokret plantarne fleksije. Čine ga dva zasebna mišića: m. soleus i m. gastrocnemius koji zajedno djeluju skladno, no svaki se testira na svoj način. Test za m. gastrocnemius se izvodi na način da osoba stoji uspravno na ispruženoj nozi čiji mišić se testira, dok se test za m. soleus izvodi kroz podizanje na prste uz fleksiju testirane noge u koljenu. Cilj je da se osoba podigne 3 puta na prste te je time na testu dobio ocjenu 3. Za ocjenu 4 MMT-a osoba se na prste mora podići 5 puta, a za ocjenu 5 isto treba ponoviti 10 puta. Ako osoba ne može napraviti pokret protiv gravitacije u tom se slučaju izvodi test za ocjenu 2. Izvodi se u ležećem položaju na boku testirane noge koja je ispružena ako se testira m. gastrocnemius, ili flektirana pod kutem od 90° ako se testira m. soleus, te pacijent radi pokret plantarne fleksije u rasteretnom položaju. Za ocjenu 1 i 0 početni položaj isti je kao i kod testa za ocjenu 3, samo što kod ocjene 1 neće biti vidljivog pokreta, ali će fizioterapeut palpacijom osjetiti aktivaciju mišića, dok kod ocjene 0 neće biti ni pokreta, ni aktivnosti mišića.



Slika 7.2.1. MMT za m. soleus za ocjenu 3

[Izvor: [https://www.physio-pedia.com/Manual\\_Muscle\\_Testing:\\_Plantarflexion](https://www.physio-pedia.com/Manual_Muscle_Testing:_Plantarflexion)]

M. tibialis anterior u nožnom zglobu izvodi pokret dorzalne fleksije. Prilikom testiranja ovog mišića za ocjenu 3 početni položaj testirane osobe je sjedeći tako da potkoljenice vise preko ruba podloge, a fizioterapeut svojim rukama fiksira distalni dio potkoljenice, te pritom pacijent

odiže stopalo protiv gravitacije. Za ocjenu 4 i 5 položaj ostaje isti, ali će fizioterapeut primijeniti manji otpor pokretu za ocjenu 4, i veći otpor pokretu za ocjenu 5. Za ocjene manje od 3 položaj u kojem se izvodi test ostaje isti, razlika je u tome da za ocjenu 2 pacijent nije u mogućnosti izvršiti puni opseg pokreta, dok kod ocjene 1 uopće nema pokreta u zglobu, ali fizioterapeut može palpirati aktivaciju m. tibialis anteriora. Kod ocjene 0 nema vidljivog pokreta zgloba, niti aktivacije navedenog mišića.

### **7.3. Timed up and go test (TUG)**

TUG test prvenstveno je namijenjen za procjenu stabilnosti i rizika od pada kod starijih osoba, no može se provoditi i kod mlađih osoba, osobito nakon povreda donjih ekstremiteta. Za test se koristi jedna stolica te ravni prostor dužine 3 metra koju će ispitanik prehodati. Ispitanik sjedi na stolici te na znak fizioterapeuta ustaje, hoda do označene točke udaljene 3 metra od stolice i vraća se natrag do stolice i sjedne. Fizioterapeut pokreće štopericu kada ispitanik krene ustajati, i zaustavlja ju kad ispitanik sjedne. Ako ispitanik koristi pomagalo (npr. štake) mjerenje se izvodi jednom sa pomagalom, i jednom bez pomagala ako je to moguće. Izmjereno vrijeme fizioterapeut upisuje u tablicu te će svakim narednim mjerenjem moći pratiti napredak pacijenta u hodu.

## **8. Fizioterapijska intervencija**

Cilj fizioterapijske intervencije je postizanje kratkoročnih i dugoročnih ciljeva koji su ranije definirani i dogovoreni s pacijentom. U intervenciji se koriste različite manualne tehnike, primjena fizikalnih procedura, edukacija pacijenta o njegovom trenutnom stanju, načinu prevencije nastanka komplikacija i edukacija o važnosti vježbanja te o načinu i vrstama vježbanja, primjeni ortoza i raznih pomagala, prvenstveno štaka koje se koriste nakon operativnog liječenja. U slučaju bimaleolarnog prijeloma koji je liječen operativno cilj fizioterapeuta će biti povećanje opsega pokreta u gležnju i jačanje mišića koji su hipotrofirali zbog nekorištenja nakon operacije, što će rezultirati vraćanjem funkcionalnosti operiranog zgloba. Fizioterapijska intervencija može se podijeliti na 5 faza [23]. U prvoj fazi koja se provodi tijekom imobilizacije gležnja cilj je smanjiti bol i pokušati čim više spriječiti atrofiju mišića i održavati cirkulaciju, posebice na perifernim dijelovima ekstremiteta. Druga faza je nakon imobilizacije gdje fizioterapeuti teže povećanju opsega pokreta i smanjenju boli i otekline. Treća faza za cilj ima obnovu funkcije zgloba i smanjenje ukočenosti, dok u četvrtoj fazi fizioterapeuti za cilj imaju povratak snage i stabilnosti hipotrofiranih mišića oko gležnja. Peta (završna) faza namijenjena je vraćanju potpune funkcionalnosti zgloba koji ima maksimalnu snagu i stabilnost [23].

### **8.1. Edukacija**

Zadaća fizioterapeuta je da educira pacijenta o njegovom trenutnom stanju po dolasku kako bi čim više razumio postupke fizioterapije i kako bi se čim više mogao uključiti i sudjelovati u terapiji. Pri prvom dolasku fizioterapeut će pacijentu pojasniti na koji način kod kuće svojim postupcima može smanjiti bol i oteklinu primjenom RICE metode.

R (rest) – odmor je važan segment kod smanjenja boli i otekline, a i samim mirovanjem pacijenta uvelike se smanjuje mogućnost ponovne ozljede ili pogoršanja trenutnog stanja.

I (ice) – primjena leda i hladnih obloga na otečenom području pomaže smanjiti upalu i bol.

C (compression) – kompresija elastičnim zavojem koristi kako bi se smanjila oteklina zgloba

E (elevation) – postavljanje ekstremiteta u blago povišen rasteretni položaj smanjuje upalu.

Nakon toga pacijenta je bitno educirati o načinu kako koristiti pomagalo za hod (štaka) kako ne bi došlo do povrede drugih dijelova tijela, i da pacijent ozlijeđenu nogu opterećuje pod određenom težinom i priprema ju na kasniji hod bez štaka. Nakon bimaleolarnog prijeloma pacijenti će najčešće koristiti podlaktične štake te će koristiti trotaktni hod prilikom kojeg

pacijent prvo stavlja obje štake pred sebe, iskorači do njih s bolesnom nogom i na kraju zdravu nogu privuče do bolesne. Prilikom hoda niz stepenice pacijent prvo na nižu stepenicu spušta štake, iskorači do štaka s bolesnom nogom i zdravu povuče do iste razine. Kod hoda uz stepenice pacijent će prvo na višu stepenicu iskoračiti zdravom nogom, potom će na istu stepenicu staviti štake i na kraju na istu razinu privući bolesnu nogu.

## **8.2. Vježbe povećanja opsega pokreta**

Kako bi zglob bio u potpunosti funkcionalan potreban mu je maksimalan opseg pokreta. Zbog dugotrajne imobilizacije mišićna vlakna izgube svoju prvobitnu razinu rastezljivosti, koja se vježbama za povećanje opsega pokreta povećava, te se povećava i fleksibilnost mišića i tetiva oko zgloba. Vježbe za povećanje opsega pokreta dijele se u 3 skupine: pasivne, aktivno-potpomognute i aktivne vježbe [24].

Pasivne vježbe su uglavnom prva vrsta vježbi za opseg pokreta koje se primjenjuju nakon operativnog liječenja bimalleolarnog prijeloma. Vježbe provodi fizioterapeut dok pacijent ne koristi snagu svojih mišića, što nije idealno ali na ovaj način će fizioterapeut spriječiti nastanak kontraktura i održati pokretljivost zgloba, pa će samim time i poboljšati cirkulaciju. Nedostatak ovakvog oblika vježbi za opseg pokreta je što pacijent nema aktivne mišićne kontrakcije tako da samim time neće spriječiti hipotrofiju mišića, niti povećati snagu oslabljenih mišića.

Aktivno-potpomognute vježbe provode se u kasnijem stadiju kada pacijent ima djelomično ojačanu muskulaturu i stabilnost u zglobu. Pacijent pokušava izvesti određeni pokret u čim većem opsegu pokreta, dok ga fizioterapeut vodi kroz navedeni pokret ili se koriste suspenzije pomoću kojih pacijent izvodi pokret u rasterećenom položaju te na taj način jača zahvaćene mišiće kako bi kasnije pokrete mogao izvoditi u punom opsegu bez pomoći fizioterapeuta ili suspenzija.

Aktivne vježbe koriste se u kasnijem stadiju terapije. Pacijent prvo aktivno izvodi vježbe samostalno, a nakon određenog vremena kad osnaži mišiće dodaje se i otpor pokretu kako bi se još više osnažila muskulatura oko zgloba te se, ovisno o cilju, težina postepeno još više povećava [24].

### **8.2.1. Vježbe istezanja**

Zajedno s vježbama za povećanje opsega pokreta koriste se vježbe istezanja kako bi se povećala fleksibilnost mišića i okolnih mekih tkiva koja se nakon operativnog zahvata često slijepe za

strukture ispod kože te je samim time njihovo pokretanje bolno [24]. Također ovim vježbama povećava se fleksibilnost kože i samim time i ožiljka od operativnog zahvata, koji će većom elastičnošću kože biti manje vidljiv i manje bolan. Vježbe istezanja mogu se podijeliti na statičko i dinamičko istezanje.

Statičko istezanje je vrsta istezanja koja se u najvećem omjeru koristi kod pacijenata nakon određene ozljede. Segment koji se isteže dovede se u položaj u kojem pacijent osjeća lagano zatezanje te se u tom položaju segment zadrži određeno vrijeme (u početku 30 sekundi, u kasnijim fazama i do 2 minute) [24]. Kod bimalleolarnog prijeloma gležnja cilj istezanja bio bi istezanje m. tibialis anteriora i m. triceps surae, te bi se samim time povećao opseg pokreta dorzalne i plantarne fleksije.

Dinamičko istezanje koristi ponavljane spore pokrete kroz koje se mišić dovodi do njegovih krajnjih granica i postaje maksimalno istegnut. Ovakvim tipom istezanja se usklađuje rad zglobova te se povećava snaga i brzina pokreta koji se izvodi. Dinamičko istezanje se često koristi kao oblik zagrijavanja prije terapijskog vježbanja, te se s ovakvim oblikom istezanja prestaje kada se u zglobu postigne maksimalni opseg pokreta ili kada mišić postane umoran, jer umoran mišić ima manju fleksibilnost [25].

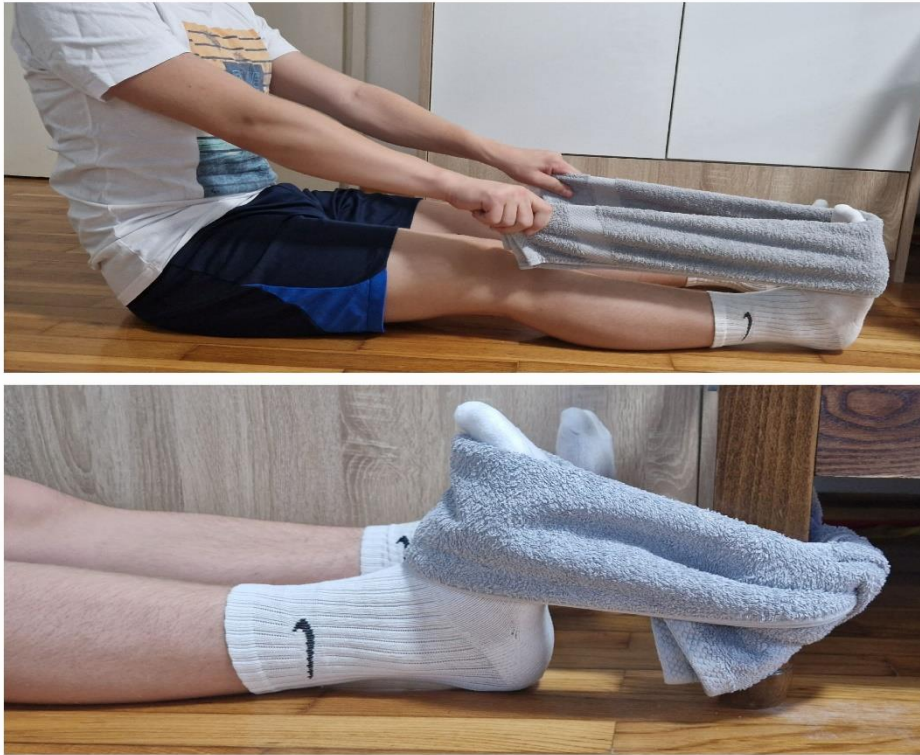### **8.3. Vježbe jačanja mišića**

Cilj vježbi jačanja je povećati snagu i izdržljivost mišića, i povećati masu mišića. Vježbe jačanja mišića možemo podijeliti u dvije skupine: izometričke i izotoničke. Prilikom provođenja ovakvih vježbi pacijenti mogu koristiti utege, elastične trake ili vrećice s pijeskom koji im služe kao otpor kako bi još više stimulirali rad mišića i ojačali ih.

#### **8.3.1. Izometričke vježbe jačanja**

Oblik statičkih vježbi u kojima nema pokreta ekstremiteta, već samo aktivacije mišića, tj. udaljenost hvatišta i polazišta mišića se ne mijenja prilikom izvođenja vježbe. Ovakve vježbe izvode se u ranoj fazi rehabilitacije kada zglob i mišići još nisu spremni, dovoljno snažni i stabilni kako bi izvodili aktivan pokret u punom opsegu. Vježbe su idealne za ranu fazu jer iako nema pokreta dolazi do aktivnosti mišića čime se sprječava atrofija mišića te dolazi do povećanja snage mišića i smanjenja otekline zbog bolje cirkulacije u zglobu [24]. Kod bimalleolarnih prijeloma izometričkim vježbama pacijent će jačati m. triceps surae i m. tibialis anterior uz pomoć npr. ručnika. Za m. triceps surae pacijent će sjediti na krevetu s nogama na krevetu, stopalo će držati pod kutem od 90° i ručnikom će obuhvatiti prste i područje metatarsusa, te će rukama napeti ručnik i tako pružati sam sebi otpor, dok će prstima pokušati

gurati ručnik u suprotnom smjeru. Za m. tibialis anterior koristit će se ručnik koji će pacijent zavezati za nešto čvrsto i stabilno, zatim će sjesti i malo se udaljiti od mjesta gdje je zavezan ručnik tako da ručnik bude napet. Nakon toga nogu će provući kroz ručnik i postaviti ga s dorzalne strane stopala u području prstiju, te će zategnuti mišić kao da prste želi privući prema sebi.



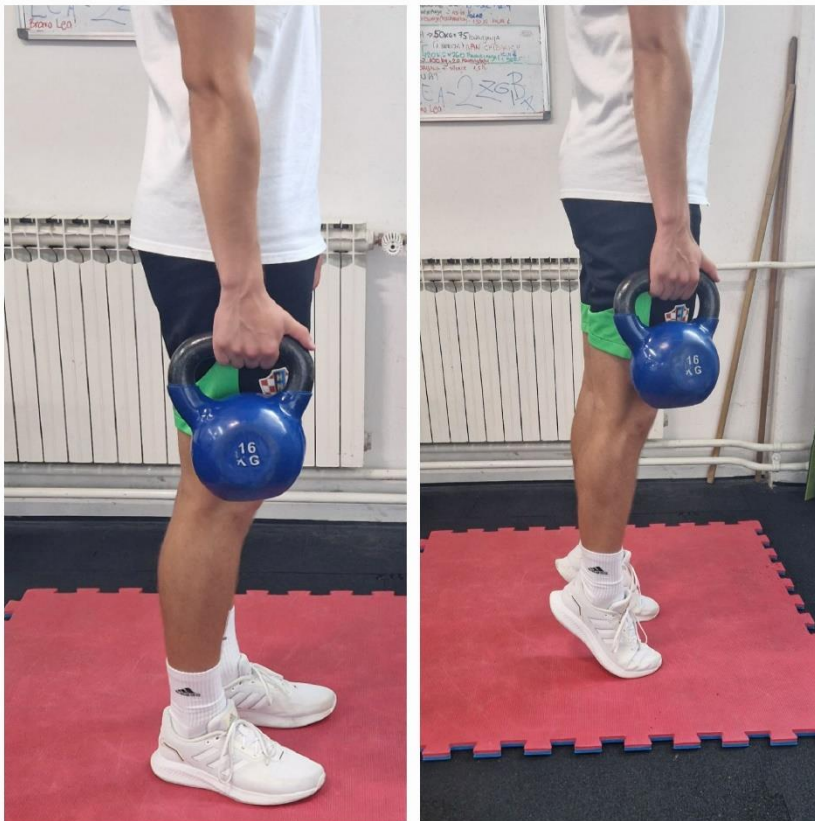*Slika 8.3.1.1. Izometričke vježbe jačanja dorzalnih i plantarnih fleksora stopala*

**Izvor: osobna arhiva**

### **8.3.2. Izotoničke vježbe jačanja**

Aktivne vježbe pri kojima se pokret izvodi kroz koncentrične ili ekscentrične kontrakcije mišića. Za razliku od izometričkih vježbi, ovdje dolazi do promjene udaljenosti od polazišta do hvatišta mišića. Prilikom ekscentrične kontrakcije hvatište i polazište mišića udaljavaju se jedan od drugog, dok se prilikom koncentričnih kontrakcija ta udaljenost smanjuje. Ovakav oblik vježbi osim što povećava snagu mišića, povećava i kondiciju, izdržljivost i pozitivno utječu na motiviranost pacijenta i njegovo psihološko zdravlje [24]. U kasnijem stadiju fizioterapije primjenjivat će se koncentrične vježbe za m. triceps surae i m. tibialis anterior, s time da će se kod jačanja tricepsa posebne vježbe izvoditi za m. soleus i posebne za m. gastrocnemius. Prilikom jačanja m. tibialis anteriora pacijent će izvoditi pokret dorzalne fleksije što može raditi u sjedećem položaju s nogama ispruženim na podlozi ili flektiranim preko ruba stolice, ili

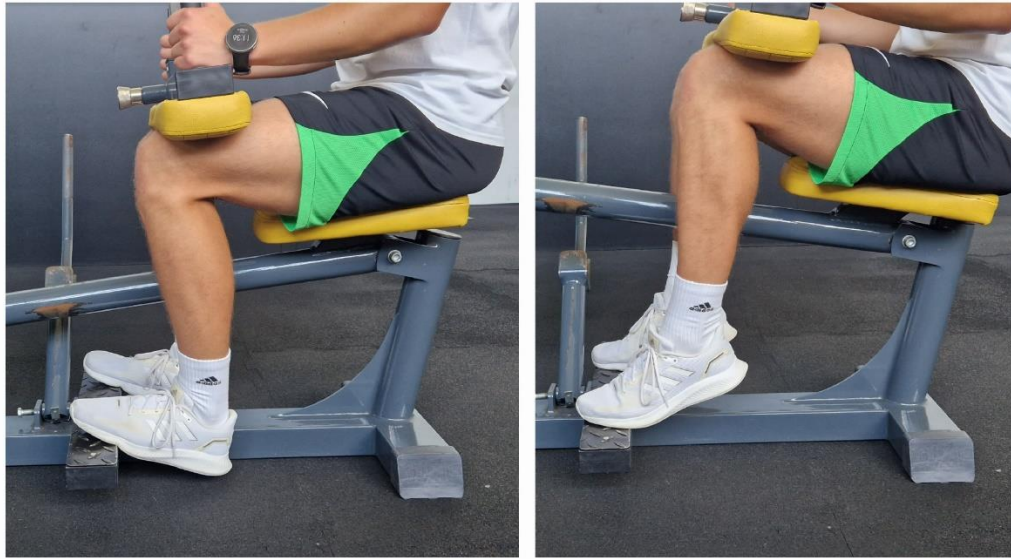stojećem položaju. U sjedećem položaju s nogama flektiranim preko ruba stolice se na dorzalni dio stopala može primijeniti otpor postavljanjem vrećice s pijeskom, dok se u sjedećem položaju s nogama ispruženim na podlozi otpor može primijeniti elastičnom trakom. Za jačanje m. gastrocnemiusa i m. soleusa izvodit će se pokret plantarne fleksije sa ispruženim koljenom za gastrocnemius, i skvrčenim koljenom za soleus. Također može se primijeniti otpor s utezima za dodatno jačanje.



*Slika 8.3.2.1. Primjer izotoničke vježbe za m. gastrocnemius*

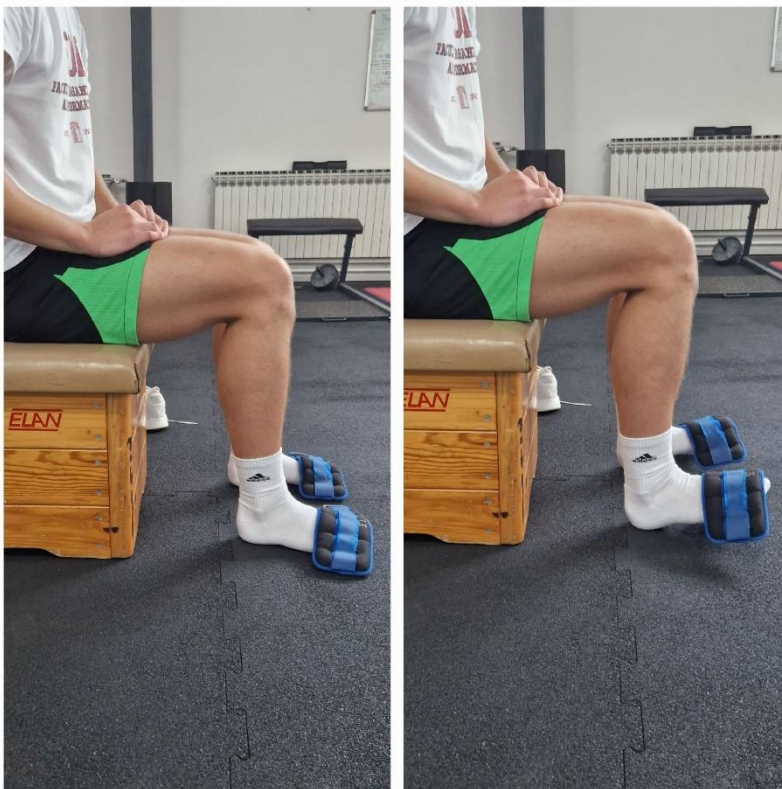**Izvor: osobna arhiva**





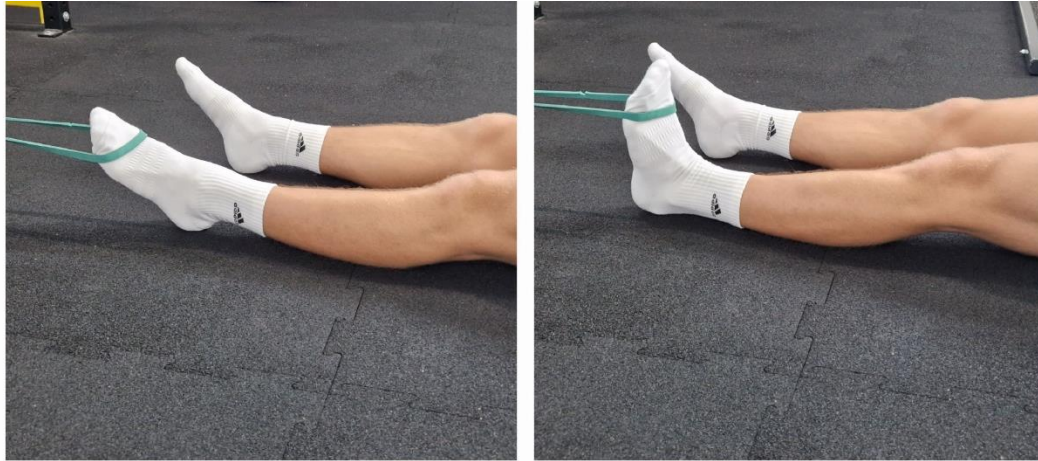
*Slika 8.3.2.2. Primjer izotoničke vježbe za m. soleus*

**Izvor: osobna arhiva**



*Slika 8.3.2.3. Primjer izotoničke vježbe za m. tibialis anterior sa flektiranim nogama u koljenu*

**Izvor: osobna arhiva**



*Slika 8.3.2.4. Primjer izotoničke vježbe za m. tibialis anterior s ispruženim nogama u koljenu*

**Izvor: osobna arhiva**

## **8.4. Vježbe propriocepcije**

Proprioceptori koji su smješteni u zglobovima, tetivama, ligamentima i mišićima našem tijelu daju informacije iz okoline i tijela kako bi bili svjesni svog položaja te kako bi mogli izvršavati motoričke zadatke poput trčanja, hodanja i skakanja. Kroz trening propriocepcije osnažuju se strukture u kojima su proprioceptori smješteni, te se samim time njihovim boljim stanjem smanjuje mogućnost ozljede. Vježbe se provode održavanjem ravnoteže na jednoj nozi ili na balans dasci s jednom ili obje noge, održavanjem ravnoteže sa zatvorenim očima, hodom po prstima, hod unaprijed i unazad po ravnoj liniji itd. [24].

## **8.5. Transkutana električna stimulacija živca (TENS)**

TENS je primjena niskofrekventnih struja pomoću posebnih uređaja. Elektrode se postavljaju na mjesto boli, te je nakon operativnog zahvata važno da se elektrode ne postavljaju na mjesto ožiljka, već na okolna područja. Iznimno je učinkovita primjena nakon operativnih zahvata jer smanjuje postoperativnu bol. Osim analgetskog djelovanja TENS-om se poboljšava cirkulacija i oštećeno tkivo bolje zarasta. Kontraindiciran je kod osoba s epilepsijom i pacemakerom, otvorenih rana i tumora [26].

## **8.6. Ultrazvuk**

Ultrazvuk se u fizioterapiji primjenjuje za brže zarastanje kosti, tetiva i ligamenata. Energija ultrazvuka dobiva se vibracijom kristala u glavi ultrazvuka, te se primjenom frekvencija od 800 – 1000 kHz dubinski djeluje na tkiva te samim time povećava temperaturu struktura ispod kože što na kraju rezultira blagim povećanjem opsega pokreta u tretiranom zglobu i lokalne

relaksacije. Prije primjene ultrazvuka na kožu se nanosi gel koji se koristi kao kontaktno sredstvo, a ako se koristi u ranoj postoperativnoj fazi umjesto običnog gela može se koristiti i gel koji ima analgetski učinak te se na taj način smanjuje bol. Ultrazvuk se ne smije primjenjivati kod osoba s tumorima, akutnim upalama i pacemakerom [24, 26].

### **8.7. Krioterapija**

Lokalna primjena hladnoće primjenjuje se kod bolnih i upalnih stanja čiji je cilj da smanji oteklinu i spriječi stvaranje edema, te smanjuje bolnost. Može se primijeniti u obliku hladnih obloga (krioblozi), kao kriokupka ili direktnom primjenom leda na kožu što je najčešći oblik i naziva se kriomasaža. Koristi se uvijek nakon udarca ili težih ozljeda jer je primjena jednostavno i lako primjenjiva. Ne smije se primjenjivati kod osoba koje su hipersenzibilne na hladnoću, Raynaudove bolesti (pretjerano stezanje krvnih žila usred hladnoće) i prekomjerne regeneracije perifernih živaca.

### **8.8. Mobilizacija mekih tkiva**

Nakon dugotrajne imobilizacije ili operativnog zahvata kod mekih tkiva dolazi do smanjenja pokretljivosti. Meka tkiva poput kože, mišića, ligamenata i fascija zbog smanjenog gibanja oslabe te se njihovom mobilizacijom nastoji povećati pokretljivost. Mobilizacija se izvodi direktno na koži i važno je istu pripremiti za mobilizaciju: korištenje kontaktnog sredstva i, ako je potrebno, uklanjanje dlaka s kože kako ne bi došlo do čupanja. S obzirom na to da se mobilizacijom navedenih struktura djeluje i na živčani sustav, u tretiranom ekstremitetu može doći do osjećaja trnjenja i žarenja, a može se i promijeniti krvni tlak, puls i temperatura tijela. Zbog navedenog se ne preporuča da prva terapija traje duže od 5 minuta te je važno uputiti pacijenta o mogućim senzacijama [27].

### **8.9. Kinesio taping**

Kod tehnike primjene kinesio tapinga koriste se elastične pamučne trake s elastičnim nitima koje se lijepe na kožu akrilnim ljepilom i primjenom topline, tj. lokalno zagrijavanje aktivira ljepilo. Postoje 4 tehnike na koje se postavlja tape:

Prva tehnika provodi se postavljanjem tape-a na mišić koji je hipotoničan ili hipertoničan te se određenim načinom lijepljenja tonus normalizira.

Druga tehnika predstavlja lijepljenje tape-a u smjeru pružanja ligamenta koji je preopterećen te samim time smanjuje bolnost i poboljšava funkciju.

Treća tehnika je korektivna i može korigirati funkciju ili fasciju. Funkcija se korigira kada su kosti u lošem položaju, dok se fascija korigira ako je bolna i napeta.

Četvrta tehnika provodi se zbog boljeg protoka limfe na način da se lijepljenjem tape-a pokušava odići koža od limfnog sustava.

Fizioterapeut tako ima široku mogućnost primjene kinesio tape-a, te će ovisno o stanju pacijenta odlučiti koju od navedenih tehnika će koristiti [28].

## **8.10. Maitland koncept**

Osnivač ovog koncepta je Geoffrey Maitland i koncept predstavlja detaljnu subjektivnu i objektivnu procjenu pacijenta pomoću „koncepta ciglenog zida“ u kojem se procjena odvija na teoretskoj i kliničkoj razini koje se međusobno upotpunjuju. Inicijalna procjena izvodi se prema SINSS modelu:

S (severity) – „jačina“, koliko su simptomi intenzivni i kakav je njihov utjecaj na pacijenta

I (irritability) – „iritabilnost“, procjenjuje se što uzrokuje simptome i što ih smiruje

N (nature) – „priroda boli“, koja je vrsta boli i koja je dijagnoza

S (stage) – „stadij“, ovisi o tome je li stanje akutno, subakutno ili kronično

S (stability) – „stabilnost“, ispituje se jesu li simptomi konstantno isti i mijenjaju li se s vremenom

Cilj ovog koncepta je postići najveću moguću normalizaciju pokreta kroz pasivni pokret, odnosno mobilizaciju. Fizioterapijska intervencija kroz pasivni pokret može se podijeliti na 5 stupnjeva:

Stupanj 1 – primjenjuje se pasivni pokret male amplitude na početku opsega pokreta bez otpora

Stupanj 2 – primjenjuje se velika amplituda bez otpora kroz pasivni pokret

Stupanj 3 – primjenjuje se velika amplituda pasivnog pokreta koja prema kraju opsega pokreta prelazi u otpor

Stupanj 4 – primjena male amplitude pasivnog pokreta u otpor ali samo na kraju opsega pokreta

Stupanj 5 – primjenjuje se manipulacija, tehnika u kojoj se primjenjuje potisak velike brzine na koju pacijent ne može utjecati niti je kontrolirati

Mobilizacija se po trajanju može podijeliti na kratku (30 sekundi – 1 minuta), srednje dugu (1 – 2 minute) i dugu (2 – 5 minuta) mobilizaciju [29].

## 9. Zaključak

Ozljede gležnja vrlo su česta pojava kod sportaša i starijih osoba te su najčešće ozljede donjih ekstremiteta. Bimaleolarni prijelomi gležnja čine 20 % svih maleolarnih prijeloma, prilikom čega se oštećuju lateralni i medijalni maleol fibule i tibije i uz to česta je povreda ligamenata gležnja. Takav oblik prijeloma može se liječiti operativno i konzervativno, s time da je liječenje operativnim putem dalo bolje rezultate od konzervativnog liječenja, iste je kompleksnije liječiti fizioterapijom jer zahtijevaju više opreza. Fizioterapeut će na samom početku napraviti fizioterapijsku procjenu po SOAP modelu procjene koju će ponavljati tijekom terapije zbog evaluacije rezultata. Nakon prvog pregleda fizioterapeut i pacijent zajedno definiraju ciljeve koje žele postići, i po tome izrade plan fizioterapijske intervencije. Kroz proces oporavka fizioterapeut će educirati pacijenta o njegovom stanju i vježbama i fizikalnim procedurama koje provodi. Koristit će se fizikalne procedure poput TENS-a, ultrazvuka, krioterapije kako bi se smanjila otekline i bol, dok će fizioterapeut manualnim tehnikama mobilizirati meka tkiva. Vježbama istezanja i za opseg pokreta težit će se povećanju opsega pokreta do njegove fiziološke razine, dok će se vježbe jačanja koristiti kako bi se povratila izgubljena snaga i tonus mišića, te kako bi zglob bio spreman za punu funkcionalnost.

## 10. Literatura

- [1] <http://www.scipion.hr/cd/122/skocni-zglob-scipion-centar-za-fizioterapiju-i-fitness-rijeka-scipion>, dostupno 03.05.2023.
- [2] D. Trpčić: Rehabilitacija nakon bimalleolarnog prijeloma, Završni rad, Sveučilište Sjever, Varaždin, 2022.
- [3] <https://studentaffairs.psu.edu/health-wellness/healthcare-and-medical-services/health-information-resources/ankle-injuries>, dostupno 03.05.2023.
- [4] [https://bib.irb.hr/datoteka/848253.Trauma\\_final-1.pdf](https://bib.irb.hr/datoteka/848253.Trauma_final-1.pdf), dostupno 03.05.2023.
- [5] J. Krmpotić, A. Marušić: Anatomija čovjeka, Medicinska naklada, Zagreb, 2007.
- [6] M. Puhanić: Ozljede gležnja u sportu, Diplomski rad, Sveučilište u Zagrebu, Zagreb, 2017.
- [7] D. Horvatić: Prijelomi u području gležnja, Diplomski rad, Sveučilište u Zagrebu, Zagreb, 2020.
- [8] N. Mundar: Prevencija i rehabilitacija ligamentarnih ozljeda gležnja u sportu, Diplomski rad, Zagreb, 2021.
- [9] P. Keros, M. Pećina, M. Ivančić-Košuta: Temelji anatomije čovjeka, Medicinska biblioteka, Zagreb, 1999.
- [10] <https://www.svkatarina.hr/blog/lijecenje-ozljeda-gleznja>, dostupno 03.05.2023.
- [11] E. Kuštelega: Fizioterapija nakon ozljede ligament gležnja, Završni rad, Sveučilište Sjever, Varaždin, 2022.
- [12] <https://hrcak.srce.hr/file/146598>, dostupno 03.05.2023.
- [13] <https://www.ncbi.nlm.nih.gov/books/NBK562254/>, dostupno 03.05.2023.
- [14] <https://hrcak.srce.hr/file/350609>, dostupno 03.05.2023.
- [15] <https://hrcak.srce.hr/file/209705>, dostupno 03.05.2023.
- [16] <https://www.svkatarina.hr/radiologija-i-dijagnostika/radiografija-rtg>, dostupno 03.05.2023.
- [17] <https://kbc-rijeka.hr/wp-content/uploads/2017/06/Kompjuterizirana-tomografija-CT-abdomena-i-zdjelice.pdf>, dostupno 03.05.2023.

- [18 ] <https://affidea.hr/usluga/magnetska-rezonanca-mr/>, dostupno 03.05.2023.
- [19] T. Plavšić: Cijeljenje kosti, Diplomski rad, Sveučilište u Zagrebu, Zagreb, 2017.
- [20] <https://www.poliklinika-roth.hr/bol-i-deformacija-stopala/lijecenje/artroskopija-gleznja>, dostupno 03.05.2023.
- [21] <https://www.svkatarina.hr/blog/lijecenje-ozljeda-gleznja>, dostupno 03.05.2023.
- [22] Irena Klaić, Lukrecija Jakuš, Fizioterapijska procjena, Zdravstveno Veleučilište, Zagreb, 2017. (32 – 49 str.)
- [23] Cristuta MA. Physical Therapy Intervention in Bimalleolar Fractures. Series IX: Sciences of human kinetics. 2019; 12(61)(2): 147-152
- [24] Ćurković B. Fizikalna i rehabilitacijska medicina, Zagreb: Medicinska naklada; 2004
- [25] Behm, D. G. i Chaouachi, A. (2011) A review of the acute effects of static and dynamic stretching on performance. European Journal of Applied Physiology, 111(11), 2633-2651
- [26] Jajić I, Jajić Z. Fizikalna i rehabilitacijska medicina. Zagreb: Medicinska naklada; 2008.
- [27] Sutton G, Bartel MR. Soft-tissue Mobilization Techniques for the Hand Therapist. Journal of Hand Therapy. 1994; 7(3): 185-192
- [28] Kiseljak D. Kinesio Taping Metoda. Kondicijski trening. 2015; 13(1): 20-26
- [29] [https://www.physio-pedia.com/Maitland%27s\\_Mobilisations](https://www.physio-pedia.com/Maitland%27s_Mobilisations), dostupno 16.06.2023.



## 11. Popis slika

Slika 1.1. Weberova podjela maleolarnih prijeloma.....	2
Slika 2.1.1. Kostí gležnja.....	4
Slika 2.2.1. Donji i gornji gležanjjski zglob.....	4
Slika 2.2.2. Ligamenti gornjeg gležanjjskog zgloba.....	5
Slika 2.2.3. Ligamenti donjeg gležanjjskog zgloba.....	6
Slika 7.2.1. MMT za m. soleus za ocjenu 3.....	17
Slika 8.3.1.1. Izometričke vježbe jačanja dorzalnih i plantarnih fleksora stopala.....	22
Slika 8.3.2.1. Primjer izotoničke vježbe za m. gastrocnemius.....	23
Slika 8.3.2.2. Primjer izotoničke vježbe za m. soleus.....	24
Slika 8.3.2.3. Primjer izotničke vježbe za m. tibialis anterior sa flektiranim nogama u koljenu.....	24
Slika 8.3.2.4. Primjer izotoničke vježbe za m. tibialis anterior s ispruženim nogama u koljenu.....	25

# Sveučilište Sjever



SVEUČILIŠTE  
SJEVER

## IZJAVA O AUTORSTVU

Završni/diplomski rad isključivo je autorsko djelo studenta koji je isti izradio te student odgovara za istinitost, izvornost i ispravnost teksta rada. U radu se ne smiju koristiti dijelovi tuđih radova (knjiga, članaka, doktorskih disertacija, magistarskih radova, izvora s interneta, i drugih izvora) bez navođenja izvora i autora navedenih radova. Svi dijelovi tuđih radova moraju biti pravilno navedeni i citirani. Dijelovi tuđih radova koji nisu pravilno citirani, smatraju se plagijatom, odnosno nezakonitim prisvajanjem tuđeg znanstvenog ili stručnoga rada. Sukladno navedenom studenti su dužni potpisati izjavu o autorstvu rada.

Ja, Mateo Videc (*ime i prezime*) pod punom moralnom, materijalnom i kaznenom odgovornošću, izjavljujem da sam isključivi autor/ica završnog/diplomskog (*obrisati nepotrebno*) rada pod naslovom Fizioterapija nakon bimalolearnog prijeloma gležnja uz artroskopiju gležnja (*upisati naslov*) te da u navedenom radu nisu na nedozvoljeni način (bez pravilnog citiranja) korišteni dijelovi tuđih radova.

Student/ica:

(*upisati ime i prezime*)

*M. Videc*

(vlastoručni potpis)

Sukladno čl. 83. Zakonu o znanstvenoj djelatnosti i visokom obrazovanju završne/diplomske radove sveučilišta su dužna trajno objaviti na javnoj internetskoj bazi sveučilišne knjižnice u sastavu sveučilišta te kopirati u javnu internetsku bazu završnih/diplomskih radova Nacionalne i sveučilišne knjižnice. Završni radovi istovrsnih umjetničkih studija koji se realiziraju kroz umjetnička ostvarenja objavljuju se na odgovarajući način.

Sukladno čl. 111. Zakona o autorskom pravu i srodnim pravima student se ne može protiviti da se njegov završni rad stvoren na bilo kojem studiju na visokom učilištu učini dostupnim javnosti na odgovarajućoj javnoj mrežnoj bazi sveučilišne knjižnice, knjižnice sastavnice sveučilišta, knjižnice veleučilišta ili visoke škole i/ili na javnoj mrežnoj bazi završnih radova Nacionalne i sveučilišne knjižnice, sukladno zakonu kojim se uređuje znanstvena i umjetnička djelatnost i visoko obrazovanje.