

# Fizioterapijski pristup kod lumbalne hernije diska

---

Jagnjić, Antea

Undergraduate thesis / Završni rad

2023

Degree Grantor / Ustanova koja je dodijelila akademski / stručni stupanj: **University North / Sveučilište Sjever**

Permanent link / Trajna poveznica: <https://um.nsk.hr/um:nbn:hr:122:607915>

Rights / Prava: [In copyright](#)/[Zaštićeno autorskim pravom.](#)

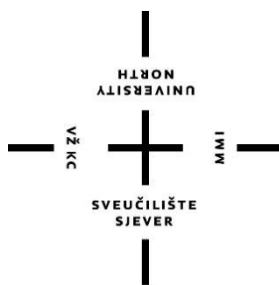
Download date / Datum preuzimanja: **2025-02-10**



Repository / Repozitorij:

[University North Digital Repository](#)





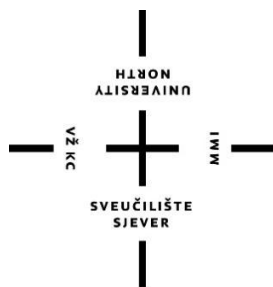
**Sveučilište  
Sjever**

**Završni rad br. 213/FIZ/2023**

# **Fizioterapijski pristup kod lumbalne hernije diska**

Antea Jagnjić, 0336049317

Varaždin, rujan 2023. godine



# Sveučilište Sjever

**Odjel za fizioterapiju**

**Završni rad br. 213/FIZ/2023**

## **Fizioterapijski pristup kod hernije diska**

**Student**

Antea Jagnjić, 0336049317

**Mentor**

doc.dr.sc. Manuela Filipec

Varaždin, rujan 2023 godine.

# Prijava završnog rada

## Definiranje teme završnog rada i povjerenstva

ODJEL	Odjel za fizioterapiju		
STUDIJ	preddiplomski stručni studij Fizioterapija		
PRISTUPNIK	Antea Jagnjić	JMBAG	0336049317
DATUM	12.06.2023.	KOLEGIJ	Fizioterapijske vještine II
NASLOV RADA	Fizioterapijski pristup kod lumbalne hernije diska		
NASLOV RADA NA ENGL. JEZIKU	Physiotherapy approach in lumbar disc herniation		
MENTOR	Manuela Filipec	ZVANJE	doc. dr. sc.
ČLANOVI POVJERENSTVA	1. dr. sc. Pavao Vlahek, predsjednik		
	2. doc. dr. sc. Manuela Filipec, mentor		
	3. Nikolina Zaplatić Degač, pred., član		
	4. Vesna Hodić, pred., zamjenski član		
	5.		

## Zadatak završnog rada

BROJ	213/FIZ/2023
OPIS	Lumbalna hernija diska je jedan od vodećih problema današnjice. Najčešći uzrok je intervertebralna degeneracija koja dovodi do hernije lumbalnog diska i degenerativne bolesti diska. Bol koja se javlja zbog hernije diska ograničava pacijenta u izvođenju aktivnosti svakodnevnog života. Lumbalna hernija diska javlja se u 5 do 20 slučajeva na 1000 osoba godišnje i češća je kod muškaraca nego u žena u omjeru 2:1. Otprilike 95% hernija diska u lumbalnom području javlja se između L4-L5 ili L5-S1 segmenta. Uloga fizioterapeuta je bitna u procjeni funkcijskih sposobnosti osobe s lumbalnom hernijom diska i primjeni adekvatnih fizioterapijskih postupaka. Edukacija pacijenta o provođenju aktivnosti tijekom svakodnevnog života, promjeni dotadašnjih navika, bavljenju fizičkom aktivnošću i osvještavanju obrazaca i pokreta u kralježnici neophodne su sastavnice uspješne rehabilitacije kod osoba s lumbalnom hernijom diska. Cilj rada je prikazati metode fizioterapijske procjene i inervencije kod osoba s lumbalnom hernijom diska.

ZADATAK URUČEN .19.06.2023.



Potpis mentora M. Filipec

## **Predgovor**

Prilikom pisanja svog završnog rada najveća potpora mi je bila moja mentorica doc.dr.sc. Manuela Filipec kojoj sam zahvalna na svemu učinjenom za mene.

Baš nju sam odabrala za svoju mentoricu jer mi je tijekom ovog trogodišnjeg školovanja prenijela znanje, pokazala razumijevanje i pružila podršku. Pamtim svaki njen osmijeh upućen nama studentima i svaku riječ ohrabrenja koju nam je pružila.

Također se zahvaljujem svojim kolegama s faksa i najboljoj cimerici i prijateljici Nikolini.

Zahvaljujem se svojoj obitelji, sestrama i bratu, prije svega svojoj majci i ocu koji su mi omogućili sve i bez kojih danas nebi bila ovo što jesam.

Rad posvećujem svojoj mlađoj sestri Ivi!

## Sažetak

Lumbalna hernija diska je jedan od vodećih problema današnjice. Najčešći uzrok je intervertebralna degeneracija koja dovodi do hernije lumbalnog diska i degenerativne bolesti diska. Bol koja se javlja zbog hernije diska ograničava pacijenta u njegovim svakodnevnim aktivnostima i otežava mu život. Lumbalna diskus hernija se javlja u 5 do 20 slučajeva na 1000 ljudi godišnje i češća je kod muškaraca nego u žena u omjeru 2 na 1. Otprilike 95% diskus hernija u lumbalnom području javlja se na L4-L5 ili L5-S1. Hernije lumbalne kralježnice najčešće nastaju podizanjem teškog tereta prilikom kojeg dolazi do rotacije kralježnice i pomicanja diskova, također može nastati i bez posebnog mehanizma ozljede. Pacijenti s lumbalnom diskus hernijom mogu pokazivati nespecifične znakove i simptome kao što su bol u donjem dijelu kralježnice i grčeve mišića. Fizioterapijska procjena po SOAP modelu je jako bitna u fizioterapijskoj dijagnozi i procjeni pacijenta. SOAP model se sastoji od subjektivne procjene, objektivne procjene, analize i plana liječenja pacijenta. Nakon fizioterapijske procjene slijedi fizioterapijska intervencija u kojoj se provodi terapijsko vježbanje, McKenzie koncept, Williamsov koncept, vježbe istezanja i stabilizacije lumbalne kralježnice. Sam proces rehabilitacije je težak i zahtjeva punu suradnju pacijenta s fizioterapeutom. Edukacija pacijenta o provođenju aktivnosti tijekom svakodnevnog života, promjena dotadašnjih navika, bavljenje fizičkom aktivnošću i osvještavanje obrazaca i pokreta u kralježnici sve su stavke uspješne rehabilitacije kod ovih pacijenata.

Ključne riječi: lumbalna hernija, bol, procjena, intervencija, rehabilitacija

## **Abstract**

Lumbar disc herniation is one of the leading problems today. The most common cause is intervertebral degeneration leading to lumbar disc herniation and degenerative disc disease. The pain that occurs due to a herniated disc limits the patient in his daily activities and makes his life difficult. Lumbar disc herniation occurs in 5 to 20 cases per 1,000 people per year and is more common in men than in women by a ratio of 2 to 1. Approximately 95% of lumbar disc herniations occur at L4-L5 or L5-S1. Hernias of the lumbar spine are most often caused by lifting a heavy load, during which the spine rotates and the discs move, it can also occur without a special mechanism of injury. Patients with lumbar disc herniation may present with nonspecific signs and symptoms such as lower back pain and muscle spasms. Physiotherapy evaluation according to the SOAP model is very important in the physiotherapy diagnosis and assessment of the patient. The SOAP model consists of a subjective assessment, an objective assessment, an analysis and a patient treatment plan. Physiotherapy assessment is followed by physiotherapy intervention in which therapeutic exercise, McKenzie concept, Williams concept, stretching exercises and stabilization of the lumbar spine are carried out. The rehabilitation process itself is difficult and requires the full cooperation of the patient and the physiotherapist. Educating the patient about carrying out activities during everyday life, changing previous habits, engaging in physical activity and becoming aware of patterns and movements in the spine are all elements of successful rehabilitation for these patients.

Key words: lumbar hernia, pain, assessment, intervention, rehabilitation

## **Kratice**

LDH- lumbalna diskus hernija

HRQoL- upitnik kvalitete života povezan s zdravljem



# Sadržaj

Završni rad br. 213/FIZ/2023 .....	2
1. Uvod .....	1
2. Hernija diska .....	2
2.1. Čimbenici rizika za nastanak diskus hernije .....	2
2.2. Etiologija i patofiziologija .....	3
2.3. Klinička slika .....	5
2.4. Dijagnostika i liječenje .....	6
2.5. Evaluacija .....	7
3. Fizioterapijska procjena .....	9
3.1. Subjektivna procjena .....	9
3.2. Objektivna procjena .....	10
3.2.1. Funkcijski testovi .....	12
3.3. Upitnici za procjenu kvalitete života .....	14
4. Fizioterapijska intervencija .....	16
4.1. Terapijsko vježbanje .....	16
4.1.1. Fleksijske i ekstenzijske vježbe .....	20
4.1.2. McKenzie koncept .....	25
4.1.3. Williamsove vježbe .....	26
4.1.4. Vježbe stabilizacije i istežanja .....	26
4.1.5. Terapijsko vježbanje u vodi .....	27
5. Edukacija pacijenta .....	29
6. Zaključak .....	30
7. Literatura .....	31



## 1. Uvod

Bol u lumbalnom dijelu kralježnice je najčešća bol današnjice. Jako velik broj ljudi posebice u aktivnom razdoblju života je pogođen ovom vrstom boli koja je povezana s hernijom diska [1]. Najveća incidencija lumbalne hernije diska je u 4. i 5. desetljeću, a doživotna prevelenija od 10%. Nacionalni centar za zdravstvenu statistiku rangirao ga je kao najčešći uzrok ograničenja aktivnosti kod osoba mlađih od 45 godina. Hernija intervertebralnog diska važan je uzrok križobolje, a najveći stupanj degeneracije imaju intervertebralni diskovi L3-4 i L4-5 [2]. Križobolja ima ozbiljan utjecaj na pojedinca, obitelj i društvo, a najčešći uzrok boli je lumbalna diskus hernija. Globalna pojava boli u lumbosakralnoj kralježnici broji 9442,5 na 100 000 ljudi, što je 9% svjetske populacije. Prema epidemiološkim studijama, 1-3 % populacije pati od diskus hernije koja se očituje bolnošću u lumbalnom dijelu kralježnice. Otprilike 60 do 80% ljudi tijekom života osjeti bol u lumbosakralnoj kralježnici [3]. Manifestira se uglavnom kod radno sposobnog stanovništva između 30 i 55 godina i češće kod muškaraca nego žena u omjeru 2:1. Kod akutne boli u lumbalnom dijelu kralježnice kod 90% osoba prolazak bolova vidljiv je unutar dva mjeseca, dok se kod 10 do 20% osoba prelazi u kronični oblik što uzrokuje izbjivanje s radnog mjesta i povećanje zdravstvenih troškova te liječenje [2]. Diskus hernija se javlja kod 20-30% radno sposobnih osoba, a 56% osoba s diskus hernijom nema kliničke simptome bolesti [5]. Statistički podaci prikazuju da će 80% populacije u nekom razdoblju svog života osjetiti izoliranu bol u lumbalnom dijelu kralježnice. Prosječna godišnja stopa incidencije iznosi 30%. Od ukupnog broja zaposlenih odsutnih s posla, njih 12,5% je odsutno zbog liječenja diskus hernije. Liječenje u prosjeku traje 3 do 6 mjeseci [2,4]. Zbog svega toga diskus hernija predstavlja važan zdravstveni i socijalni problem u društvu. 16. listopada je Svjetski dan posvećen kralježnici kako bi skrenula pozornost na ovaj današnji sve veći zdravstveni problem. Mehaničko opterećivanje diska vrlo je važno za održavanje diska zdravim, međutim kada dođe do duge izloženosti hiper ili hipo fiziološkom stresu na disk dolazi do oštećenja strukture samog diska što iza dovodi do niza komplikacija [5]. Aktivnosti svakodnevnog života vrše određeni pritisak na intervertebralne diskove, međutim to nije dovoljno da dođe do hernijacije diska, ali starenje dovodi do degeneracije diskova i popuštanja vanjskog prstena i pucanja što posljedično dovodi do toga da sadržaj jezgre prodire van kroz prsten i stvara hernijaciju [2].

## **2. Hernija diska**

Diskus hernija definira se kao proces prilikom kojeg nucleus pulposus izbija kroz anulus pulposus u epiduralni kanal [2]. Diskus hernija je od strane Sjeverno Američkog društva za kralježnicu opisana kao fokalno pomicanje sadržaja diska izvan granica prostora intervertebralnog diska [5]. Kod hernije diska dolazi do ispupčenja ili hernijacije diska prema kanalu kralježnične moždine gdje dolazi do pritiska na okolne strukture, ligamente, živce ili kralježničnu moždinu. Disk hernija se može javiti bilo gdje u kralježnici, a obično se javlja u lumbalnom dijelu kralježnice. Ovisno o tome gdje se nalazi hernija diska, uzrokuje bol, onesposobljenost i gubitak funkcije. Nadalje, u težim slučajevima može doći do slabosti ili promjena osjeta. U rijetkim slučajevima velika diskus hernija može dovesti do sindroma Cauda Equina koji zahtijeva hitnu dijagnozu i liječenje [7]. Hernija lumbalnog diska uključuje pomicanje sadržaja intervertebralnog diska ili pulpozne jezgre kroz vanjsku membranu, odnosno fibrozni prsten zbog djelovanja jače sile kompresije. Ovisno o mjestu gdje dolazi do hernijacije imamo centralni prolaps, posterolateralni, foraminalni i aksilarni [4]. Lumbalna diskus hernija najčešća je u posterolateralnom dijelu kralježnice. Može se javiti na svim djelovima kralježnice, ali najčešće zahvaća diskove četvrtog i petog lumbalnog (L4-L5) te petog lumbalnog i prvog sakralnog kralješka (L5-S1). Četiri su stupnja diskus hernije, a to su ispupčenje diska, protruzija diska, prolaps diska ili ekstruzija i sekvestracija diska [1,4].

### **2.1. Čimbenici rizika za nastanak diskus hernije**

Čimbenici koji utječu na nastanak diskus hernije su smanjeno zadržavanje vode u jezgri, povećanje sadržaja kolagena tipa I u jezgri, razgradnja kolagena, aksijalno preopterećenje i genetika su nekih od važnih faktora [6]. Ključni faktori rizika za oštećenje diska su mehaničko opterećenje i pritisak koji se pruža na lumbalni dio kralježnice. Hernije diska su najčešće kod poslova koji su vezani uz prenošenje ili naglo dizanje teških tereta [3]. Međutim i kod poslova kod kojih je potrebno dugotrajno sjedenje, primjerice kod vozača ili službenika zbog dugotrajnog pritiska dolazi do trošenja diska. Vožnja može dovesti do povećanog rizika od diskus hernije zbog toga jer dugotrajno sjedenje smanjuje lumbalnu lordozu što povećava opterećenje kroz stražnji dio intravertebralnog diska i toj promjeni slijedi rizik od posterolateralne hernije diska [3]. Drugi mehanizam koji nam govori kako konstantna

vibracija tijekom vožnje dovodi do slabljenja stražnjeg anulusa. Pokazatelji općeg trošenja diska su manja bolnost u lumbalnom dijelu kralježnice i kroničan zamor nakon kojeg i jedan manji traumatski događaj može prouzrokovati herniju diska s jako teškim posljedicama. Jako su česte i sportske ozljede ili ozljede nastale u prometnim nesrećama, a uzroci takvih oštećenja diska su mehaničke sile [4]. Unutarnji tlak je izjednačen kada je kralježnica uspravna kao što je u stojećem ili ležećem položaju, dok se kod dizanja tereta i sjedenja tlak unutar diska povećava. Najčešće se javlja kod radno sposobnih osoba ,odnosno između 35-55 godine kada su ljudi najaktivniji. Kod starijih osoba susrećemo se s stenozom spinalnog kanala [5]. Prema brojnim istraživanjima nasljeđe igra važnu ulogu u pojavnosti ove bolesti [3]. Kao posljedica nepravilnog položaja tijela deformacije kralježnice, poput kifoze, skolioze i drugih deformacija dolazi do nepravilnog opterećenja diska što predstavlja rizični faktor za razvoj degenerativne bolesti diska [2]. Povećana tjelesna težina koja dovodi do slabosti mišića koja je faktor rizika za lumbalnu diskus herniju,a smatra se da je posljedica povećanog aksijalnog opterećenja lumbalne kralježnice [3]. Također drugi komorbiditeti kao što su dijabetes, hiperlipidemija i pušenje su prijavljeni kao mogući čimbenici rizika za herniju lumbalnog diska.

## **2.2. Etiologija i patofiziologija**

Degeneracija diska obično je povezana s diskus hernijom [5]. Sa starenjem fibrohondrociti diska stare i smanjuje se proizvodnja proteoglikana. Smanjenje proteoglikana dovodi do dehidracije i kolapsa diska, povećavajući pritisak na annulus fibrosus, rezultirajući poderotinama i pukotinama, i posljedično olakšavajući herniaciju nucleus pulposusa [6]. Stoga, kada se ponavljajući mehanički stresori primjenjuju na disk, to rezultira postupnim pojavljivanjem simptoma koji imaju tendenciju da budu kronični. S druge strane, aksijalno preopterećenje primjenjuje veliku biomehaničku silu na zdravi disk, što može rezultirati istiskivanjem materijala diska kroz oštećeni annulus fibrosus [10]. Te ozljede obično rezultiraju težim akutnim simptomima. Drugi manje česti uzroci koji se javljaju su poremećaji vezivnog tkiva i kongenitalni poremećaji [5,6].

Uzroci hernije diska mogu biti mnogobrojni [2]. Hernija lumbalnog diska javlja se kao rezultat promjena koje su nastale u intervertebralnom disku , a one uključuju smanjeno zadržavanje vode u nucleus pulposusu, povećani omjer kolagena tipa 1 u

nucleus pulposus i unutarnjem fibrosusu annulus, uništavanje kolagena i izvanstaničnog materijala te pojačanu aktivnost degradirajućih sustava kao što je matriks ekspresija metaloproteinaze, apoptoza i upalni putevi [6]. U konačnici, što rezultira lokalnim povećanjem upalnih kemokina i mehaničkom kompresijom koju izvodi izbočeni nucleus pulposus na izlazni živac. Ponavljajuće naprezanje dovodi do pucanja vanjskog anulusa što dovodi do hernije nukleus pulposus. Lateralni rub stražnjeg longitudinalnog ligamenta najslabija je regija te najčešće mjesto posterolateralne diskus hernije [5].

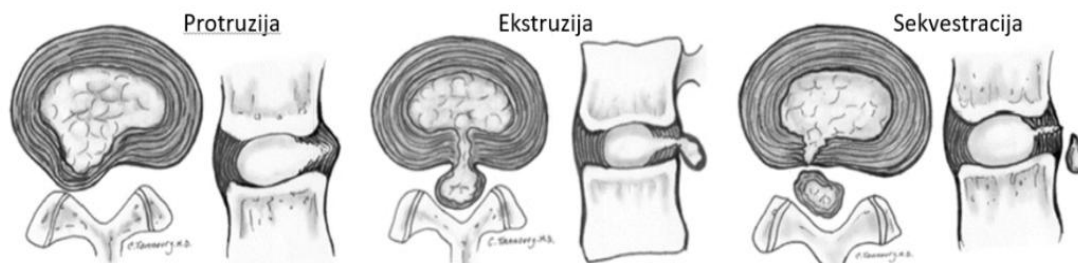
Tijekom procesa starenja dolazi do prirodnog degenerativnog procesa intervertebralnog diska koji diskove može predisponirati za ozljede. Također dolazi i do stalnog povećanja broja i ozbiljnosti prstenastih rascjepa kao i grupiranja i apoptoze stanica sličnih fibroblastima [2]. Anulus čini dio hernije u dvije trećine slučajeva, a približno 20% svih hernija uključuje dio hrskavične završne ploče [6].

Degenerativne promjene dovode do hernije diska [3]. Fokalna hernijacija intervertebralnog diska nastaje kao posljedica ruptуре anulusa fibrozusa s protruzijom ili ekstruzijom sadržaja nukleusa pulposus kroz niti anulusa [10]. Lumbalna hernija diska najčešće je posteriorna odnosno usmjerena prema spinalnom kanalu [2]. Hernijacija može biti u središnjoj liniji odnosno dorzomedijalna, pri čemu se sužava prednji subarahnoidalni prostor, utiskuje se u duralnu vreću. Ovaj tip hernijacije je uglavnom asimptomatski. Kod ovakvih dorzomedijalnih hernija može doći do sužavanja spinalnog kanala uzrokujući sindrom caude equine. Simptomatske posteriorne hernije intervertebralnog diska obično su usmjerene prema jednom od intervertebralnih otvora i opisujemo ih kao dorzolateralne hernije usmjerene više ulijevo ili udesno [6]. Oko 15% svih hernija su lateralne i zahvaćaju korijen živca u intervertebralnom otvoru ili ispred njega, uzrokujući radikulopatiju korijena živca. Intervertebralni disk koji se ispupči u područje pokrovne plohe trupa pripadajućeg kralješka nazivamo inkorporacija diska ili Schmorlova hernija. Postoji i ventralna hernija diska, kada dio nukleusa "iscuri" ispred trupa kralješka [3,5].

Stupnjevi diskus hernije su ispupčenje diska, protruzija diska, prolaps diska ili ekstruzija i sekvencijacija diska [3]. Napuhnuće intervertebralnog diska ili "bulging" nije hernijacija diska zbog toga jer ne dolazi do ruptуре anulusa fibrozusa, a ona predstavlja proširenje tkiva diska izvan rubova vanjskih apofiza trupa kralješka [1]. Osobe mogu i ne moraju osjetiti nikakve poteškoće, ali oštećenje tkiva dovodi do približavanja susjednih kralježaka i otežane pokretljivosti segmenta. "Bulging" diska

također može izazvati neke od neuroloških simptoma prilikom pritiska na korjenove živaca i suženje intervertebralnih otvora [6,7].

Protruzija diska je hernija intervertebralnog diska koja se javlja u uznapredovaloj fazi degeneracije diska kod koje je najveća udaljenost ruba matičnog diska i najdaljeg dijela hernije manja od visine baze hernije, tu dolazi do jakog ispupčenja diska prema i djelomičnog oštećenja anulusa [3]. Ekstruzija je hernija diska kod koje je najveća udaljenost matičnog diska i najdaljeg dijela hernije veća od visine baze hernije, tu dolazi do probijanja materijala jezgre izvan granice anulusa fibrozusa [2]. Tim procesom materijal nukleusa prodre u spinalni kanal i postranične otvore u kojima se nalaze korijeni živaca što posljedično dovodi do jake boli i slabosti mišića donjih ekstremiteta. Migracija je oznaka za herniju intervertebralnog diska koja je pomaknuta dalje od mjesta hernije, najčešće kranijalno ili kaudalno. Sekvestracija je hernija diska kod koje se dio hernije u potpunosti odvojen od matičnog dijela diska i taj odvojeni dio diska(sekvestar) premješta se u kralježnični kanal gdje se utjecajem sile teže može spustiti kanalom i uzrokovati pritisak na ostale živčane korjenove [3,5]. Na slici 2.2.1. imamo prikaz protruzije, ekstruzije i sekvestracije.



Slika 2.2.1. Prikaz protruzije, ekstruzije i sekvestracija

(Izvor: [https://www.thespinejournalonline.com/article/S1529-9430\(14\)00409-4/fulltext](https://www.thespinejournalonline.com/article/S1529-9430(14)00409-4/fulltext), <https://www.physiotutors.com/6-facts-every-healthcare-professional-needs-to-know-aboutlumbar-disc-herniations/>)

### 2.3. Klinička slika

Klinička slika hernije diska uvelike ovisi o više simptoma. Bolest se najčešće javlja s bolovima u lumbalnom dijelu kralježnice koja se pojačava pri određenim pokretima što ograničava osobe pri aktivnostima svakodnevnog života [2]. Daljnim napredovanjem bolesti dolazi do radikulopatije odnosno pritiska na korjenove

spinalnih živaca. Pojačana bol koja se javlja u ranim jutarnjim satima jer disk tada sadrži najveći intradiskalni tlak i prilikom naglih trzajnih radnji kao što su rotacije trupa, pretklon i dizanje težih predmeta. Javljaju se senzorne abnormalnosti na distribuciji korijena lumbosakralnog živca i ograničena je fleksija trupa [3]. Bol se pojačava u sjedećem položaju jer se pritisak na korijen živca povećava približno za 40% i pogoršanje boli se javlja s naprezanjem, kihanjem i kašljanjem, a na smirivanje boli učinak ima hodanje i rasterećenje kralježnice u ležećem položaju [3]. Diskus hernija se očituje i kao defekt koji nastaje zbog pritiska snopova živčanih vlakana od četvrtog lumbalnog do prvog sakralnog živca i ta vlakna formiraju snop živčanih vlakna koji se naziva plexus ishiadicus. Ovaj poremećaj hernijacije diska nazivamo lumboishijalgija [2].

Bol se javlja u predjelu zdjelice i širi se duž natkoljenice, zatim u potkoljenicu do stopala i palca. U tom području osobe mogu osjećati parestezije ili smanjenu osjetljivost na dodir što može dovesti i do motoričkih poremećaja. Diskus hernije se rijetko mogu pojaviti između prvog i četvrtog lumbalnog kralješka [3]. Kod takvih hernija javlja se jaka bol koja se širi prema trbuhu, preponama i unutarnoj strani natkoljenice pri čemu se javljaju trnci, žareća bol i osjećaj "peckanja" natkoljeničnih mišića. Otežan je pokret čučnja i hod uz stepenice. Veći pritisak dovodi do komplikacija pri kojima se javlja slabost mišića donjih ekstremiteta. Bolesnici često ne mogu hodati jer dolazi do pada stopala ili nemogućnosti oslonca na prste [7].

Kod diskus hernije se također može javiti i rijetka komplikacija tj. sindrom caude equine. Sindrom se javlja pritiskom diskusa na živce koji upravljaju kontrolom sfinktera te se posljedično poremeti svjesna kontrola pražnjenja mjehura. Kod ovog sindroma se osim boli javlja i parestezije oko analnog otvora i genitalija, poput "jahaćih hlača" [1,3,7].

## **2.4. Dijagnostika i liječenje**

Detaljna anamneza i fizikalni pregled ključni su u procjeni bolesnika sa sumnjom na lumbalnu diskus herniju [7]. Anamneza mora sadržavati pitanja o intezitetu boli i utjecaju na aktivnost bolesnika [11]. Fizioterapeut mora pitati pacijenta o bilo kojem trenutnom ili prošlom liječenju, urinarnoj ili fekalnoj inkontinenciji, ranijoj medicinskoj povijesti zloćudnih bolesti, upalnim stanjima, sistemske infekciji, imunosupresiji i upotrebi lijekova. Potrebno je ispitati znakove i "crvene zastavice"



koji bi mogli biti obilježja temeljne infekcije, upalne bolesti ili zloćudnog tumora poput vrućice, noćnog znojenja, neobjašnjivog gubitka tjelesne težine, gubitka apetita, jake boli i osjetljivosti tijela kralješka.

Kliničkim pregledom obavljamo i testove koji nam pomažu pri lakšem otkrivanju hernije lumbalnog diska [2]. Većina simptomatskih manifestacija lumbalne diskus hernije (LDH) je kratkog vijeka i nestaje unutar šest do osam tjedana, stoga se obično u početku liječi konzervativno u suradnji s fizioterapeutom osim ako su prisutni simptomi crvene zastavice, koji pobuđuju sumnju na hitna stanja kao što je progresivni neurološki deficit ili sindrom cauda equina [9,10]. Konzervativno liječenje je početni izbor liječenja kod pacijenata sa simptomima akutne lumbalne diskus hernije [9]. Fizioterapeuti su ključni za početno liječenje bolesnika s lumbalnom diskus hernijom. Fizioterapeuti mogu započeti liječenje kratkim odmorom ako je indicirano od strane liječnika, odgovarajućom edukacijom pacijenata, provođenjem određenih vježbi i fizikalne terapije [17]. U većini slučajeva, simptomi će se poboljšati unutar nekoliko tjedana. Suradnja, zajedničko donošenje odluka i komunikacija ključni su elementi za povoljan ishod kod ovakvih pacijenata [1].

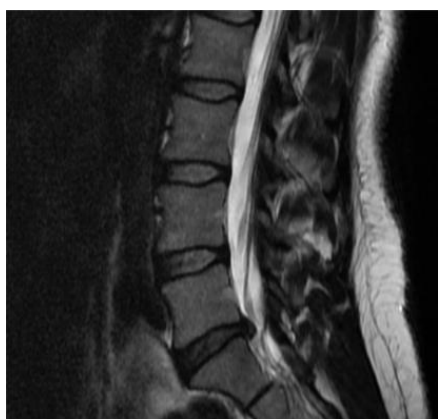## **2.5. Evaluacija**

Lumbalne rendgenske snimke prvi su slikovni testovi koji se izvode kod bolova u donjem dijelu leđa. Standardni pregled uključuje pregled u tri ravnine za procjenu cjelokupnog položaja kralježnice, otkrivanje prijeloma, kao i degenerativnih ili spondilotskih promjena [8,9]. Prikazi fleksije i ekstenzije korisni su u procjeni nestabilnosti kralježnice. Suženi intervertebralni prostor, trakcijski osteofiti i kompenzatorna skolioza na radiografiji (RTG) su nalazi koji obično upućuju na lumbalnu diskus herniju. Ako se otkrije akutni prijelom, potrebna je daljnja pretraga kompjutorskom tomografijom (CT) ili magnetskom rezonancijom (MRI) [8].

Kompjuterska tomografija je najosjetljiviji način snimanja za ispitivanje koštanih struktura kralježnice. CT snimanje omogućuje procjenu kalcificirane hernije diska ili bilo kojeg patološkog procesa koji može rezultirati gubitkom ili uništenjem kosti. Nedostatak je za vizualizaciju korijena živaca, što ga čini neprikladnim u dijagnostici radikulopatije. CT mijelografija je slikovni modalitet izbora za vizualizaciju hernije diska u bolesnika s kontraindikacijama za MRI. Mijelografija je povezana s rizicima poput postspinalne glavobolje, meningealne infekcije i

izloženosti zračenju. Nedavni napredak s CT skeniranjem učinio je njegovu dijagnostičku razinu gotovo jednakom MRI [8].

Magnetska rezonancija je pretraga zlatnog standarda za potvrđivanje sumnje na LDH [2]. S dijagnostičkom točnošću od 97%, to je najosjetljivija pretraga za vizualizaciju hernije diska zbog značajne sposobnosti vizualizacije mekog tkiva. MRI također ima veću pouzdanost od drugih modaliteta snimanja. Posebno osjetljive tehnike snimanja za prikaz hernije intervertebralnog diska su T2 mjerna slika i GRE tehnike. Degenerativne bolesti diska pokazale su korelaciju s promjenama Modic tipa 1. Pri procjeni postoperativnih lumbalnih radikulopatija, preporuka je da se MRI izvodi s kontrastom osim ako nije drugačije kontraindicirano. MRI je učinkovitiji od CT-a u razlikovanju upalne, maligne ili upalne etiologije LDH. Indiciran je relativno rano u tijeku evaluacije do 8 tj. kada pacijent ima relativne indikacije kao što su značajna bol, neurološki motorički deficiti i sindrom cauda equina [3]. *Diffusion tensor* imaging je vrsta MRI sekvence koja se koristi za otkrivanje mikrostrukturnih promjena u korijenu živca. Može biti korisno u razumijevanju promjena koje nastaju nakon što hernija lumbalnog diska pritisne korijen živca i može pomoći u razlikovanju pacijenata kojima je potrebna kirurška intervencija i kod bolesnika s visokom sumnjom na radikulopatiju zbog lumbalne diskus hernije [2,8]. Na slici 2.5.2. imamo slikovni prikaz sagitalne magnetske rezonance diskus hernije L5/S1.



Slika 2.5.2. Prikaz sagitalne MR diskus hernije L5/S1

(Izvor slike: Maxey L. MJ, i sur. *Rehabilitation for the Postsurgical Orthopedic Patient*. 3. izdanje ed. St. Louis: Elsevier Mosby; 2013. str. 283-312.)

### **3. Fizioterapijska procjena**

Fizioterapijska procjena se sastoji od subjektivne i objektivne procjene pacijenta koja uključuje provedbu funkcijskih testova i mjerenja te plan terapija, predstavlja početak fizioterapijskog procesa [11]. Procjena pacijenta nam daje uvid u funkcionalno stanje pacijenta, a provodimo je s ciljem utvrđivanja senzorni i motoričkih abnormalnosti preko kojih se LDH manifestira [1,2].

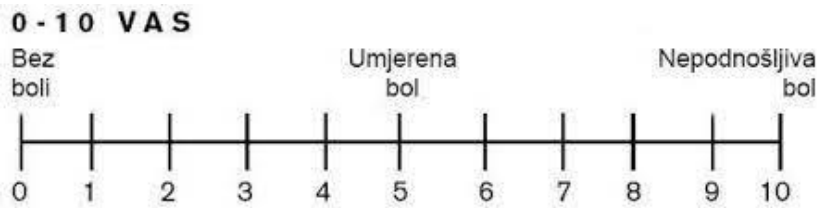Detaljna anamneza i fizikalni pregled ključni su u procjeni pacijenta, prilikom anamneze pacijent nam govori o boli te ju opisuje i utjecaju na aktivnosti svakodnevnog života. U procjenu nam spadaju inspekcija, palpacija i ostala mjerenja i testovi koje provodimo za procjenu boli u lumbalnoj kralježnici. Fizioterapeut određuje fizioterapijsku dijagnozu na temelju oštećenja koja su posljedično uzrok funkcionalnog deficita osobe i na koje se utječe fizioterapijskom intervencijom [11].

#### **3.1. Subjektivna procjena**

U subjektivnu procjenu spadaju anamneza iz koje saznajemo o trajanju i jačini boli te vremenu nastanka, položajima pri kojima se bol javlja i da li se tijekom aktivnosti bol povećava ili smanjuje. Na početku cijelog procesa iz razgovora s bolesnikom definiramo problem zbog kojeg nam bolesnik dolazi i traži fizioterapijsku skrb [1,2,4]. Pacijent opisuje karakter boli i popratne senzacije koje se javljaju. Dobiva se uvid u stanje pacijenta, trenutno stanje i bolesti, upotrebi lijekova, prijašnjim bolestima i ozljedama. Tražimo pacijenta da na karti tijela označi točno područje boli i postoje li susjedna mjesta s kojima je ta bol povezana ili u koje se prenosi, da opiše vrstu boli koju osjeća i popratne senzacije, da procjeni na skali od 0 do 10 koliko bi opisao tu bol i koliko ga ona ograničava u aktivnostima svakodnevnog života [2].

Pregled se zasniva na procjeni boli verbalnom numeričkom skalom na ljestvici od 0 do 10, 0 se prikazuje kao odsustvo boli, a 10 kao najjači stupanj boli [1].

Na slici 3.1. prikazuje se vizualna anlogna skala boli koju procjenjujemo ocjenama od 0 do 10.



Slika 3.1. Prikaz VAS skale boli

(Izvor:<https://repositorij.mef.unizg.hr/islandora/object/mef:2031/datastream/PDF/download>)

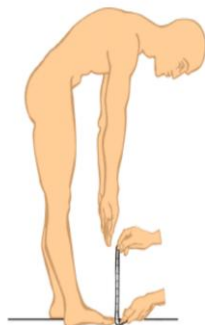### 3.2. Objektivna procjena

U objektivnu procjenu spadaju inspekcija, palpacija, mjerenja i specifični testovi koji se provode s ciljem promatranja pokretljivosti lumbalne kralježnice [11]. Procjenjuje se funkcionalno stanje pacijenta i opća pokretljivost posebice u frontalnoj i sagitalnoj ravnini. Također promatra se pacijent kao jedna cjelina, njegovo ponašanje i stav te spremnost na suradnju s fizioterapeutom [17].

U frontalnoj ravini promatramo simetričnost ramena, lopatica, criste iliače i trohantera, a u sagitalnoj ravnini promatramo lumbalnu lordozu [18].

Inspekcijom se dobiva uvid u držanje tijela te moguća odstupanja u krivinama kralježnice, lumbalnu lordozu i anteriorni nagib zdjelice. Kralježnicu promatramo od prijeda, straga i bočno, promatramo zdjelicu i njenu simetričnost, zatim moguća odstupanja u području glutealne regije. Najčešće metode za određivanje lumbalne pokretljivosti su Thomayerova test i indeks sagitalne pokretljivosti [17].

**Tomayerov test** mjeri se na način da pacijent napravi inklinaciju i trećim prstom pokušava dotaknut pod, a fizioterapeut centimetarskom trakom mjeri udaljenost između prsta i poda [16]. Na slici 3.2. prikazano je mjerenje koje se provodi po Tomayerovom testu (prst- pod).



Slika 3.2. Prikaz mjerenja prst-pod

(Izvor:<https://zdroweplecy.net/wp-content/uploads/2019/04/test-thomayera-mini-497x260.jpg>)

**Indeks lateralne gibljivosti** mjeri se na način da pacijent postranično ide u lijevu pa u desnu stranu trupom, udaljenost od trećeg prsta do poda iznosi laterofleksija [16].

Palpacijom procjenjujemo muskulaturu kralježnice i bolno područje. Provođi se palpacija piriformisa, trochanter majora ,paraspinalnih mišića, palpacija u području L4-L5 i L5-S1. Procjenjujemo držanje i hod, hod i stajanje na prstima i petama [16]. U ocjeni hoda treba promatrati položaj trupa, zamahe ruku, koljena, fleksiju - ekstenziju kuka, pokrete stopala [17].

Mišići koji se procjenjuju razlikuju se prema razini diskus hernije. Quadriceps femoris u hernijaciji na razini L3-L4, tibialis anterior i extensor hallucis longus na razini L4-L5. Slabost tibialis posteriora i gastrosoleusa javlja se na razini L5 - S1 [17].

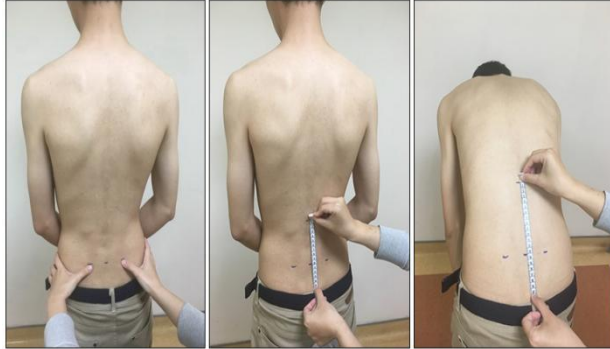Kao rezultat lumbalne diskus hernije kod posturalnih poremećaja mogu biti zahvaćene sve mišićne skupine. Procjenjuje se skraćenosť lumbalnih ekstenzora, fleksora kuka, adduktora kuka, mišića hamstringsa [17].

Procjena indeksa tjelesne mase važna je kod osoba s lumbalnom diskus hernijom jer povećava pritisak na intervertebralne diskove [16].

Testovi fleksibilnosti koje provodimo su modificirani Schoberov test, modificirani Mollov test i test hiperekstenzije trupa [18].

**Schoberov test** je test koji koristimo za procjenu pokreta fleksije lumbalne kralježnice. Za provođenje ovog testa pacijent stoji u uspravnom stavu. Fizioterapeut locira dvije stražnje iliačne kosti i povlači vodoravnu liniju između njih. Zatim se od pacijenta traži da se sagne prema naprijed što je više moguće dok koljena budu

potpuno ispružena. Razmak između prethodno označenih točaka ponovno se mjeri i pokazuje nam kolika je fleksija [17]. Na slici 3.2.1. pacijent izvodi Schoberov test, a fizioterapeut palpira i mjeri opseg pokreta.



Slika 3.2.1. Prikaz Schoberovog testa

(Izvor:<https://www.uptodate.com/contents/images/RHEUM/127398/Schobertest.jpg>)

Gubitak osjeta kod osoba s diskus hernijom očituje se u obliku parestezija. Hernija razine L3-L4 se javlja u prednjoj medijalnoj strani natkoljenice i utrnulost koljena, hernija razine L4-5 se proteže duž lateralne strane noge i javlja se utrnulost palca i drugog prsta, hernija razine L5-S1 se javlja stražnjom stranom noge i prolazi sve do peta i javlja se lateralna utrnulost stopala i prstiju [2].

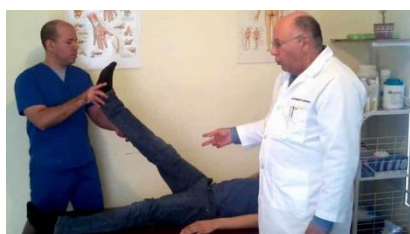Procjena refleksa provodi se ovisno o razini hernije kod lumbalnog diska. Patelarni refleks može biti zahvaćen kod hernije razine L3-L4, a Ahilov refleks kod hernije razine L5-S1. Procjena statičke ravnoteže može se procijeniti testom stajanja na jednoj nozi, dok su oči otvorene i zatvorene, a dinamička procjena ravnoteže može se procijeniti testom ustajanja i hodanja na određeno vrijeme [2].

### 3.2.1. Funkcijski testovi

Pažljiv i temeljit neurološki pregled može pomoći u lokalizaciji razine lumbalne diskus hernije ako ona uzrokuje radikulopatiju. Radikulopatija povezana s LDH razlikuje se ovisno o vrsti hernije i razini na kojoj je hernija nastala [2,5].

Kod lateralne hernije obično je zahvaćen transverzalni korijen živca: lateralna hernija na L4-L5 uzrokovala bi radikulopatiju L5. Ekstremne lateralne hernije obično rezultiraju zahvaćanjem izlaznog korijena živca: ekstremna lateralna hernija na L4-L5 uzrokovala bi radikulopatiju L4 [2].

**Test podizanja ravne noge ili Lasegueov test** je neurološki manevar koji se izvodi tijekom pregleda pacijenta koji ima bol u donjem dijelu leđa [12]. Provodi se s pacijentom koji leži na leđima dok simptomatsku nogu drži ravnom. Fizioterapeut polako podiže pacijentovu nogu. Test je pozitivan kada reproducira bolesnikove simptome; bol i parestezije. Od najveće je pomoći u dijagnosticiranju radikulopatija L4, L5 i S1. Na slici 3.3. provodi se test podizanja ravne noge ili Lasegueov test.

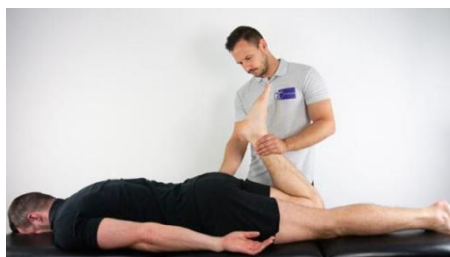

Slika 3.3. Izvođenje Laseugovog testa

(Izvor:<https://www.fizioterapeut.hr/wpcontent/uploads/2020/04/maxresdefault.jpg>)

**Test prekrštenih ravnih nogu** je još jedan manevar koji je sličan testu podizanja ravnih nogu, ali se umjesto toga provodi na asimptomatskoj nozi. Test s prekrštenom ravnom nogom smatra se pozitivnim kada pacijent prijavljuje bolove u simptomatskoj nozi, dok je asimptomatska noga pod kutom od 40 stupnjeva, što predstavlja centralnu diskus herniju s jakom iritacijom korijena živca [2].

**Test istezanja ili napetosti femoralnog živca** je pozitivan kod L3–L4 hernija. Provodi se s pacijentom dok on leži u proniranom položaju. Fizioterapeut pasivo flektira koljeno ,dok se pacijentova peta ne dotakne s mišićima stražnjice. Zadržavajući taj položaj ,fizioterapeut pasivno izvodi pokret ekstenzije u kuku. Test se smatra pozitivnim ako se pojavi bol u inerviranom području femoralnog živca [2]. Na slici 3.3. prikazan je test koji provodimo prilikom istezanja femoralnog živca.



Slika 3.3. Izvođenje testa istezanja femoralnog živca

(Izvor:[https://physiotutors.com/wpcontent/uploads/2022/01/lumbarspineassessment\\_pronekneebend\\_1-750x423.jpg](https://physiotutors.com/wpcontent/uploads/2022/01/lumbarspineassessment_pronekneebend_1-750x423.jpg) )

### 3.3. Upitnici za procjenu kvalitete života

Osim kliničke dijagnostike i liječenja, procjena kvalitete života povezane sa zdravljem stvara društvenu svijest koja naglašava utjecaj bolesti na život bolesnika [1]. Kvaliteta života osobe koja ima problema s lumbalnom hernijom diska uvelike se razlikuje od kvalitete života kod osoba koje nemaju tih problema, to se prepisuje dugoročnoj boli koju pacijenti osjećaju bez pomaka duži vremenski period, neuspjeli tretmani liječenja, dugotrajno uzimanje lijekova bez pomoći od uporabe istih, izdvojenost iz društva, smanjena radna sposobnost i loše emocionalno stanje [2].

Na temelju upitnika koji služe za procjenu kvalitete života kod osoba s lumbalnom hernijom diska procjenjuje se profesionalna procjena, procjena kroz svakodnevne životne aktivnosti i funkcionalna procjena [17].

Upitnik kojim se mjeri procjena kvalitete života je **SF-36** (engl. *The Short Form*). Ovaj upitnik jedan je od najpoznatijih generičkih HRQoL upitnika [13]. Upitnik se sastoji od osam domena tjelesnog funkcioniranja, ograničenja uloge zbog fizičkog zdravlja, tjelesne boli, općeg zdravlja, energetski zamor, društveno funkcioniranje, ograničenja uloge zbog emocionalnih problema i emocionalno blagostanje. Svaka domena ima ocjenu 0-100, pri čemu 0 označava najgori HRQoL, a 100 najbolji HRQoL [13].

Također se koristi i **Oswestryjev upitnik** zbog bolova u donjem dijelu leđa. U upitniku od 10 domena, svaka domena se fokusira na različite aspekte svakodnevnog života, kao što su intenzitet boli, osobna njega, podizanje, hodanje, sjedenje, stajanje, spavanje, seksualni život, društveni život ili putovanja [14]. Pacijent ocjenjuje koliko je lumbalna bol utjecala na svaki od ovih aspekata njegovog života. Rezultat se kreće od 0% (bez invaliditeta) do 100% (maksimalni invaliditet). Od nula do 20% (minimalni invaliditet), smatra se da pacijent može upravljati većinom životnih aktivnosti. Od ukupno 21–40% (umjerena onesposobljenost), pacijent više boluje i ima poteškoća pri sjedenju, dizanju i stajanju. Putovanja i društvene aktivnosti teže im padaju i mogu biti nesposobni za dok; osobna njega, seksualna aktivnost i spavanje nisu potpuno pogođeni. U ukupno 41–60% (teški invaliditet), bol je glavni problem, ali postoji i afekcija svakodnevnih životnih aktivnosti. U ukupno 61–80% bolovi u leđima ometaju sve aspekte života bolesnika. Ukupno 81-100%, ti su pacijenti u većini slučajeva vezani za krevet ili preuveličavaju svoje simptome [14].



Kompresija korijena lumbalnog živca ocijenjena je prema Pfirrmannu. Stupanj 0 se prikazuje bez kompresije, stupanj 1 postoji kontakt materijala diska s korijenom živca, a epiduralni masni sloj između njih nije vidljiv, stupanj 2 prilikom kojeg se provodi dorzalna dislokacija živca diskom, stupanj 3 nastaje kompresija korijena živca između materijala diska i stijenke spinalnog kanala [14].

**Roland-Morrisov upitnik** koristimo za procjenu kvalitete života kod osoba koje imaju problema s bolovima u lumbalnom dijelu kralježnice [15]. Cilj je uspostava i procjena mjerljivih ciljeva kako bi se planiralo daljnje provođenje fizikalne terapije. Mjerljivi ciljevi mogu se napisati u smislu rezultata promjena ili ciljanih vrijednosti. Ovaj upitnik sadrži 24 tvrdnje u koje su uključene aktivnosti svakodnevnog života. Boduje se od 0 do 24 i što je više stavki bodovano to je veća onesposobljenost pojedinca [15]. Prikaz upitnika koji se koristi kod procjene ovih pacijenata prikazan je na slici 3.4.

Ime pacijenta: \_\_\_\_\_ Datoteka #: \_\_\_\_\_ Podatak: \_\_\_\_\_

Pročitajte upute: Kada vas bole leđa, možda će vam biti teško raditi neke od stvari koje inače radite. Označite samo rečenice koje vas danas opisuju.

- Većinu vremena ostajem kod kuće zbog leđa.
- Često mijenja položaj kako bih leđima bila udobna.
- Zbog leđa hodam sporije nego inače.
- Zbog svojih leđa ne radim poslove koje inače obavljam po kući.
- Zbog leđa se penjem na kat uz pomoć rukohvata.
- Zbog leđa češće legnem da se odmorim.
- Zbog leđa se moram uhvatiti za nešto da bih ustala iz naslonjača.
- Zbog svojih leđa pokušavam natjerati druge ljude da rade stvari umjesto mene.
- Oblačim se sporije nego inače zbog leđa.
- Ustajem samo kratko vrijeme zbog leđa.
- Zbog leđa se trudim ne savijati i ne kleknuti.
- Teško ustajem sa stolca zbog leđa.
- Leđa su me gotovo cijelo vrijeme bole.
- Teško mi je okrenuti se u krevetu zbog leđa.
- Apetit mi nije baš dobar zbog leđa.
- Teško mi je navući čarape (ili čarape) zbog bolova u leđima.
- Mogu hodati samo na kratke udaljenosti zbog bolova u leđima.
- Slabije spavam zbog leđa.
- Zbog bolova u leđima oblačim se uz tuđu pomoć.
- Sjedim veći dio dana zbog leđa.
- Izbjegavam teške poslove po kući zbog leđa.
- Zbog bolova u leđima razdražljiviji sam i lošiji sam prema ljudima nego inače.
- Zbog leđa idem gore sporije nego inače.
- Većinu vremena ostajem u krevetu zbog leđa.

### Slika 3.4. Prikaz Rolan Moriss upitnika

(Izvor:<https://mississaugahalton.rehabcareontario.ca/Uploads/ContentDocuments/Roland-Morris-Questionnaire.pdf>)

## **4. Fizioterapijska intervencija**

Fizioterapijska intervencija kod osoba s lumbalnom diskus hernijom se provodi nakon procjene. Fizioterapeutu je cilj osposobiti osobu, smanjenje bolova i mišićnog spazma, vraćanje fleksibilnosti mekim tkivima, jačanje slabih mišića, uklanjanje mišićne neravnoteže, osiguranje stabilizacije u područjima s nestabilnošću, podučavanje prilagodbi kontroliranog pokreta, zaštita od profesionalnog stresa i kroničnih posturalnih učinaka, povećanje funkcionalnosti, sudjelovanje pacijenta u tjelesnom, a treba osigurati i društvene aktivnosti [1,18,19]. Fizioterapijski postupci koji se primjenjuju kod osoba s hernijom diska su terapijsko vježbanje, McKenzie koncept, Williamsov koncept, vježbe istezanja, stabilizacijske vježbe [18].

### **4.1. Terapijsko vježbanje**

Lumbalna diskus hernija je jedna od najčešćih ozljeda koje utječu na mišićno-koštani sustav [2]. Plan fizioterapijske intervencije se određuje individualno ovisno o stanju pacijenta i fazi u kojoj se nalazi. Individualan terapijski program vježbi provodi sam fizioterapeut. U intervenciji se zapaža odnos posture i mišića prednje i stražnje strane trupa, tj. fleksora i ekstenzora [19]. Provode se vježbe jačanja trbušnih mišića, glutealnih mišića, mišića ramenig obruča te vježbe istezanja ekstenzora trupa, fleksora kuka. Fizioterapijska intervencija se prilagođava razvojnoj fazi i stupnju hernijacije diska [18].

U akutnoj fazi hernije diska za cilj imamo kontrolu boli i upale, smanjiti spazam mišića, određuju se položaji za sjedenje, spavanje i stajanje koji smanjuju bol ili su bezbolni. Pacijent treba ostati aktivan i svakodnevno hodati. Vježbe koje se primjenjuju u akutnoj fazi su vježbe disanja, vježbe istezanja, vježbe aktivacije mišića trupa, vježbe za protok cirkulacije [17].

U kroničnoj fazi hernije diska za cilj imamo jačanje trbušnih mišića, istezanje napete leđne muskulature, jačanje gornjih leđnih mišića, istezanje prednjih mišića kuka (m.iliopsoas) i paravertebralnih mišića, jačanje sjednih mišića (m.gluteus maximus-a) te jačanje prednjeg natkoljениčnog mišića (m.quadricepsa) [20].

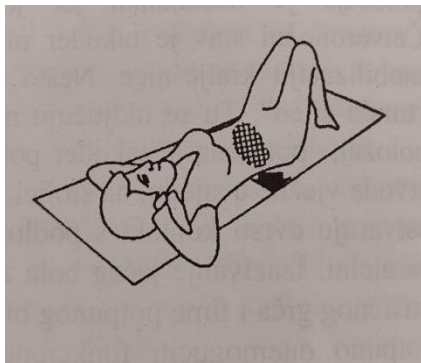
Fizioterapeut na početku pacijentu svaku vježbu opisuje i pokazuje kako se izvodi i zatim nadgleda pacijenta i ispravlja tehniku izvođenja vježbi ako je potrebno [20]. Mišićne kontrakcije tijekom izvođenja vježbi se izmjenjuju s odmorom u ritmičkom

nizu. U prosjeku traju od 5-6 sekundi, s dvostrukim odmorom između kontrakcija, 10-12 sekundi. Ovisno o stanju pacijenta, vrijeme odmora može se skratiti. Vježbanje u prosjeku traje od 30 do 60 minuta. Koncepti koji se najčešće koriste kod pacijenata s lumbalnom hernijom diska su McKenzijev i Williamsov koncept. Također kod ovih pacijenata su bitne i vježbe lumbalne stabilizacije koje omogućuju reaktivaciju i jačanje mišića koji obično dugoročno osiguravaju stabilizaciju kralježnice. Ove se vježbe temelje na zajedničkoj kontrakciji transversus abdominusa i multifidusa, ključnih mišića [21].

U početnoj fazi fizioterapijske intervencije prednost se daje izometrijskim kontrakcijama, a kasnije se postupno uvode i dinamičke vježbe [20].

Primjer statičkih vježbi koje se provode u početnoj fazi fizioterapijske intervencije kod bolesnika s lumbalnom hernijom diska prikazan je u nastavku na slikama 4.1. do 4.3.

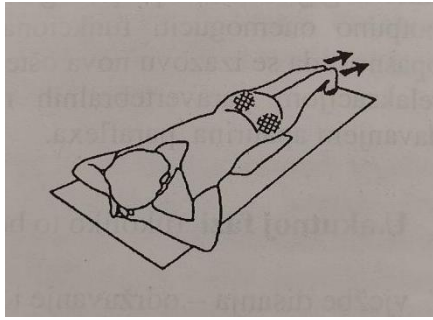
**Vježba 1.** Početni položaj je supinirani, koljena su flektirana, dlanovi su ispod glave. Pacijent laktovima pritiska o pod i zateže sjedne i trbušne mišiće. Zadržavati položaj 3 sec, uz lagano disanje opustiti se. Vježba se ponavlja 6-8 puta [16].



Slika 4.1. Prikaz statičke vježbe broj 1.

(Izvor: Kosinac,Z.2008.; Kineziterapija sustava za kretanje. Gopal, Zagreb.)

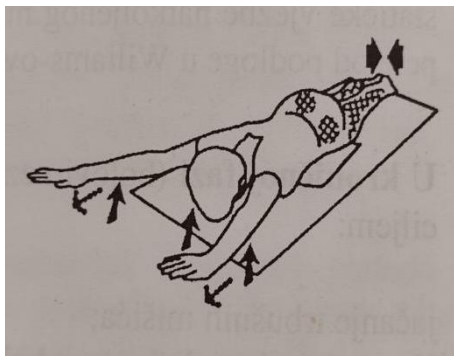
**Vježba 2.** Početni položaj je pronirani ( jastuk ispod zdjelice), noge su ekstenzirane, glava čelom oslonjena na podlogu, ruke savijene i isprepletene ispod čela. Pacijent zateže sjedne i natkoljene mišiće uz potiskivanje pete unazad. Zadržati položaj 5 sec i opustiti se . Vježba se ponavlja 6-8 puta [16].



Slika 4.2. Prikaz statičke vježbe broj 2.

(Izvor: Kosinac,Z.2008.; Kineziterapija sustava za kretanje. Gopal, Zagreb.)

**Vježba 3.** Početni položaj je pronirani( jastuk ispod zdjelice), noge su ekstenzirane, ruke ispružene ispred glave. Pacijent podiže ruke od poda i potiskiva naprijed, a noge unatrag. Pacijent zateže mišiće ramenog obruča i vrata, te sjedne , natkoljene i potkoljenične mišiće . Zadržati položaj 5 sec i opustiti se uz izdah. Vježba se ponavlja 5-6 puta [16].

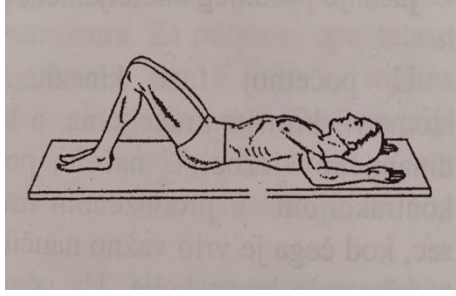


Slika 4.3. Prikaz statičke vježbe broj 3.

(Izvor: Kosinac,Z.2008.; Kineziterapija sustava za kretanje. Gopal, Zagreb.)

Primjer vježbi disanja koje se provode u početnoj fazi rehabilitacije kod osoba s hernijom diska su prikazane u nastavku na slikama 4.4.do 4.10.

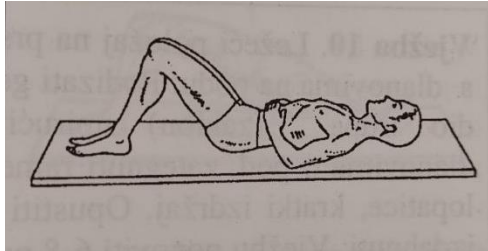
**Vježba 1.** Početni položaj je supinirani, koljena su flektirana. Pacijent izdiše , zatim maksimalno udiše uz kontrakciju m. rectus abdominisa te pokušava zadržati položaj 3 sec, zatim ponovno izdiše uz relaksaciju trbušnih mišića. Vježba se ponavlja 6-8 puta [16].



Slika 4.4. Prikaz vježbe disanja broj 1.

(Izvor: Kosinac,Z.2008.; Kineziterapija sustava za kretanje. Gopal, Zagreb.)

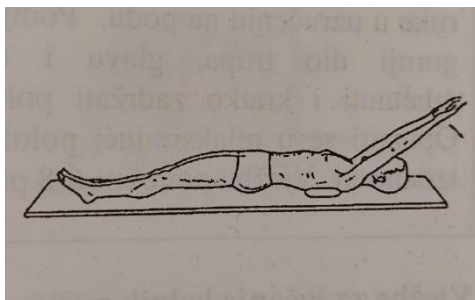
**Vježba 2.** Početni položaj je supinirani ,koljena su flektirana, dlanovi su ispruženi na trbuh, a laktovi uz tijelo na podlozi. Pacijent udiše i istovremeno dlanovima pritišće m, rectus abdominis, zadržava dah 3 sec i izdiše relaksirajući mišić. Vježba se ponavlja 6-8 puta [16].



Slika 4.5. Prikaz vježbe disanja broj 2.

(Izvor: Kosinac,Z.2008.; Kineziterapija sustava za kretanje. Gopal, Zagreb.)

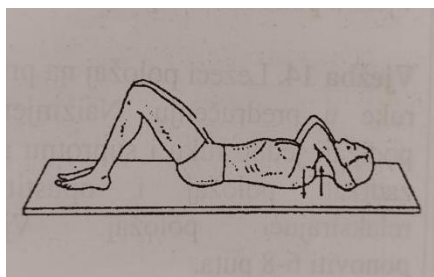
**Vježba 3.** Početni položaj je supinirani s jastukom ispod lopatica. Pacijent udiše i podiže ruke iznad glave, uvlači trbušne mišiće i isteže prsne mišiće te kratko zadržava položaj i izdiše vraćajući ruke prema dolje. Vježba se ponavlja 8-10 puta [16].



Slika 4.6. Prikaz vježbe disanja broj 3.

(Izvor: Kosinac,Z.2008.; Kineziterapija sustava za kretanje. Gopal, Zagreb.)

**Vježba 4.** Početni položaj je supinirani koljena su flektirana, ruke isprepletene ispod glave, a laktove podignuti. Pacijent laktove potiskuje o pod, isteže prsne mišiće i izdiše. Vježba se ponavlja 8-10 puta [16].



Slika 4.7. Prikaz vježbe disanja broj 4.

(Izvor: Kosinac, Z. 2008.; Kineziterapija sustava za kretanje. Gopal, Zagreb.)

#### 4.1.1. Fleksijske i ekstenzijske vježbe

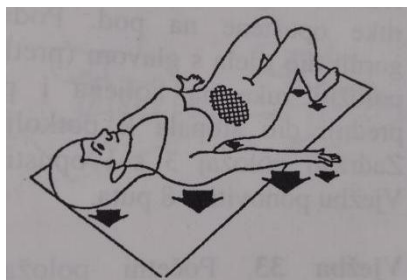
Fleksijske vježbe povećavaju tlak unutar abdomena što rezultira izravnavanjem lumbalne lordoze. Prilikom izvođenja izometričkih vježbi dolazi do otvaranja intervertebralnih otvora i razmicanja zglobnih ploha što posljedično dovodi do istežanja mišića leđa i fleksora kuka te jačanja mišića trbuha. Kod hernije diska bi trebalo dozirano s oprezom provoditi ove vježbe jer mogu dovesti do povećanja tlaka u diskovima te dodatno pogoršati simptome [20, 21].

Ekstenzijske vježbe koriste se kod posturalne stabilnosti, kod diskus hernije jer se provođenjem ovih vježbi utječe na prednji dio vertebralnog dinamičkog segmenta, djeluju na način da pomiču ispupčeni intervertebralni disk i vraćaju ga u njegov fiziološki položaj, provođenje ekstenzijskih vježbi također omogućuje pulpoznoj jezgri da se pomakne prema naprijed. Također utječu na položaj zglobnog tijela fasetnih zglobova. Provođenjem ovih vježbi uspostavlja se ravnoteža između fleksora i ekstenzora trupa [20].

Primjer terapijskih vježbi koje provodimo kod lumbalne hernije diska su prikazane na slikama od 4.8. do 4.15. Vježbe se provode uz nadzor i upute fizioterapeuta koji sastavlja plan i program rehabilitacije. Bitna je pravilna tehnika izvođenja vježbi kao i postupnost pojačavanja inteziteta dozirano od strane fizioterapeuta.

**Vježba 1.** Početni položaj je supinirani, flektirana su koljena, a ruke ispružene s dlanovima na podlozi. Pacijent udahne i stišće trbuh, kralješnicu, ramena i glavu o

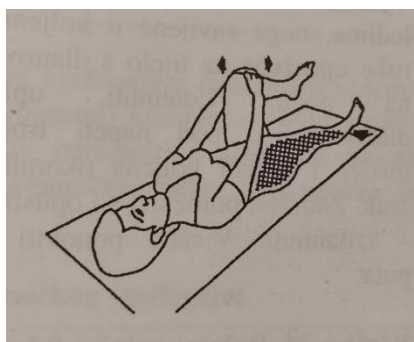
pod i podiže prednji dio stopala prema potkoljenici. Zadržava položaj 3 sec. Izdiše i opušta se u relaksirajući položaj. Vježba se ponavlja 3-5 puta [16].



Slika 4.8. Prikaz vježbe broj 1 za lumbalni dio kralježnice

(Izvor: Kosinac,Z.2008.; Kineziterapija sustava za kretanje. Gopal, Zagreb.)

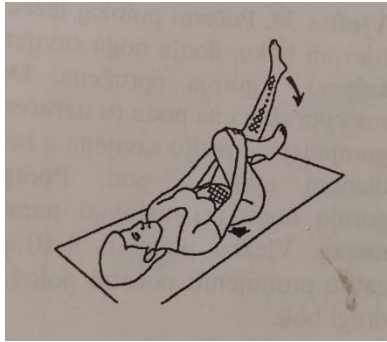
**Vježba 2.** Početni položaj je supinirani, a ruke u uzručenju. Pacijent naizmjenično obuhvaća objema rukama lijevo pa desno koljeno, koljeno tiska prema trbuhu i dolje, a prednji dio stopala zateže prema potkoljenici. Vježba se ponavlja 6-8 puta [16].



Slika 4.9. Prikaz vježbe 2 za lumbalni dio kralježnice

(Izvor: Kosinac,Z.2008.; Kineziterapija sustava za kretanje. Gopal, Zagreb.)

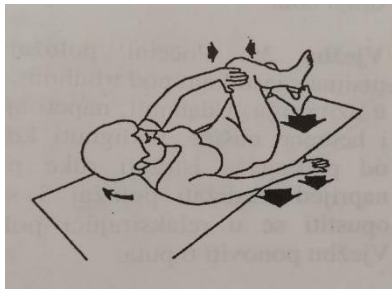**Vježba 3.** Početni položaj je supinirani. Pacijent rukama obuhvaća desno koljeno, tiska kralježnicu o pod, lijevu opruženu nogu podiže od tla prstima stopala prema prema potkoljenici. Zadržava položaj 3 sec i relaksira se te mijenja nogu. Vježba se ponavlja 6-8 puta [16].



Slika 4.10. Prikaz vježbe 3 za lumbalni dio kralježnice

(Izvor: Kosinac,Z.2008.; Kineziterapija sustava za kretanje. Gopal, Zagreb.)

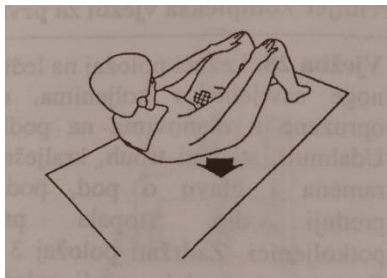
**Vježba 4.** Početni položaj je supinirani, koljena su flektirana, a ruke ispružene uz tijelo. Pacijent istovremeno privlači desnu nogu flektiranu u koljenu i pritiska dlanom suprotne ruke od sebe. Položaj se zadržava 3 sec, opušta se i izdiše. Vježba se ponavlja 6-8 puta [16].



Slika 4.11. Prikaz vježbe 4 za lumbalni dio kralježnice

(Izvor: Kosinac,Z.2008.; Kineziterapija sustava za kretanje. Gopal, Zagreb.)

**Vježba 5.** Početni položaj je supinirani, koljena su flektirana, a ruke opuštene uz tijelo. Pacijent podiže gornji dio tijela s glavom, ruke pruža prema koljenima a stopala zateže prema potkoljenici. Zadržava položaj 3 sec zatim se relaksira. Vježba se ponavlja 6-8 puta [16].

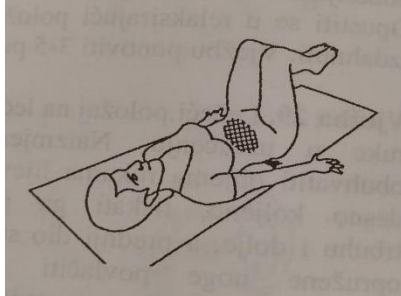

Slika 4.12. Prikaz vježbe 5 za lumbalni dio kralježnice

(Izvor: Kosinac,Z.2008.; Kineziterapija sustava za kretanje. Gopal, Zagreb.)



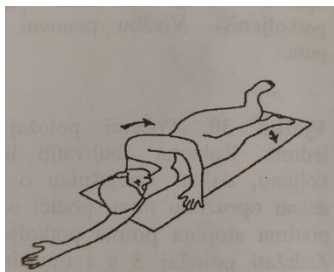
**Vježba 6.** Početni položaj je supinirani, flektirana su koljena, a ruke ispružene uz tijelo s dlanovima na podu. Pacijent udiše, upirući dlanovima o pod napete trbušne mišiće i podiže koljena okomito u zrak [16].



Slika 4.13. Prikaz vježbe 6 za lumbalni dio kralježnice

(Izvor: Kosinac,Z.2008.; Kineziterapija sustava za kretanje. Gopal, Zagreb.)

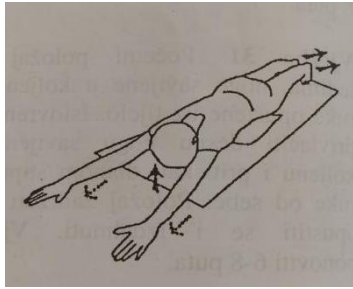
**Vježba 7.** Početni položaj je ležeći na boku, donja noga je flektirana u koljenu, a gornja ekstenzirana. Donja ruka je opružena u uzručenju, a gornja ispred prsiju flektirana u laktu s dlanom upire o pod. Pacijent podiže gornju nogu i ide s njom naprije i natrag [16].



Slika 4.14. Prikaz vježbe 7 za lumbalni dio kralježnice

(Izvor: Kosinac,Z.2008.; Kineziterapija sustava za kretanje. Gopal, Zagreb.)


**Vježba 8.** Početni položaj je pronirani, jastuk je položen ispod zdjelice, a ruke iznad glave. Pacijent udiše i napne sjedne i natkoljениčne mišiće, podigne koljena od podloge i isteže ruke prema naprijed. Zadržava položaj 3 sec, opušta se i vraća u relaksirajući položaj. Vježba se ponavlja 6 puta [16].



Slika 4.15. Prikaz vježbe 8 za lumbalni dio kralježnice

(Izvor: Kosinac,Z.2008.; Kineziterapija sustava za kretanje. Gopal, Zagreb.)

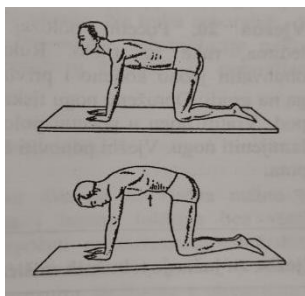
**Vježba 9.** Početni položaj je pronirani, a ruke savijene u laktu. Pacijent podiže gornji dio trupa, opruža ruke ispred glave i vraća se u početni položaj. Vježba se ponavlja 6-8 puta [16].



Slika 4.16. Prikaz vježbe 9 za jačanje leđnih mišića

(Izvor: Kosinac,Z.2008.; Kineziterapija sustava za kretanje. Gopal, Zagreb.)

**Vježba 10.** Početni položaj je četveronožni. Pacijent uvlači trbuh uz istovremeno izdizanje kralježnice gurajući ruke od pod.Zadržava taj položaj 3 sec, opušta se i vraća u početni položaj [16].

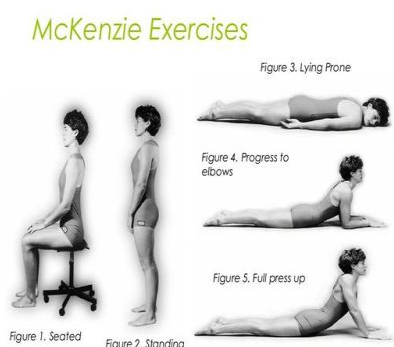


Slika 4.17. Prikaz vježbe 10 za razgibavanje lumbalne kralježnice

(Izvor: Kosinac,Z.2008.; Kineziterapija sustava za kretanje. Gopal, Zagreb.)

## 4.1.2. McKenzie koncept

McKenzie koncept je uveo fizioterapeut Robin Anthony McKenzie i jedan je od mnogih modaliteta liječenja LDH [22]. To je sustav mehaničke dijagnoze i upravljanja sindromima boli u kralježnici, temeljen na sveobuhvatnoj i reproduktivnoj evaluaciji, poznavanju uzoraka simptoma i preferencijama usmjerenja. McKenzie metoda obuhvaća procjenu, klasifikaciju, fizioterapijski pristup liječenju i prevenciju, a naglasak je na osnaživanju bolesnika i samoliječenju. Stoga je kao tretman McKenzie osmislio vježbe ekstenzije za vraćanje ili održavanje normalne lumbalne lordoze [22]. McKenzie vježbe propisuju se pacijentima koji pokazuju fenomen centralizacije boli u leđima. Centralizacija se odnosi na distalno upućene boli na sekvencijalni način s boli koja se konačno lokalizira na središnjoj liniji tijela. Vježbe su naznačene na temelju preferencija smjera, a njihova indikacija je isti smjer preferencija smjera. Na primjer, ako pacijent pokazuje usmjerenu sklonost ekstenziji kralježnice (najčešće), izvodit će se vježbe u ekstenziji kralježnice [22]. Fizioterapeuti obučeni za McKenzie metodu propisat će vježbe povezane s fenomenom centralizacije. S obzirom na to da se većina ljudi svrstava prema usmjerenoj ekstenziji kralježnice, to će biti smjer njihovih propisanih vježbi. Terapijske vježbe koje provodimo po McKenzie konceptu važno je objasniti pacijentu. Pacijent vježbe mora izvoditi u pravilnom smjeru i dozirano, u početku pacijent vježba 10 ponavljanja pokreta svaka 2 sata, nakon toga se razmak povećava kako bolovi popuštaju. Važno je da pacijent ove vježbe provodi redovito uz posturalnu svijest [22]. Na slici 4.18 prikazane su vježbe koje provodimo po McKenziejevom konceptu.



Slika 4.18. Prikaz vježbi po McKenzie konceptu

(Izvor://qph.cf2.quoracdn.net/main 233b37d47f617dbe854a3db9cd41a246-lq)

### 4.1.3. Williamsove vježbe

Williamsove vježbe je uveo Williams 1937. kad je objavio svoj program fleksijskih vježbi za pacijente s boli u lumbalnom dijelu kralježnice i degenerativnim promjenama na diskovima [23,25]. On je problem s hernijom diska opisao na način da se materijal iz nukleusa pulposusa pod utjecajem pritiska jače sile prenosi u spinalni kanal i uzrokuje pritisak i iritaciju živaca. Cilj provođenja ovih vježbi je smanjenje boli i povećanje stabilnosti lumbalnog dijela kralježnice, jačanje trbušnih, glutealnih i stražnjih natkoljениčnih mišića (m. biceps femoris, m.semitendinosus, m.semimembranosus), istezanje mišića fleksora kuka (m. iliopsoas, m.rectus femoris, m.sartorius i m. tensor fasciae latae) [25]. Primjenom ovih vježbi želimo postići odgovarajuću ravnotežu između fleksora i ekstenzora posturalnih mišića. Na slici 4.19 prikazana je jedna od Williamsovih vježbi koju koristimo u programu rehabilitacije.



Slika 4.19. Prikaz Williamsove vježbe koju pacijentica provodi zbog LDH  
(Izvor: [https://i.ytimg.com/vi/m4\\_Zruwh1wY/maxresdefault.jpg](https://i.ytimg.com/vi/m4_Zruwh1wY/maxresdefault.jpg))

### 4.1.4. Vježbe stabilizacije i istezanja

Vježbe lumbalne stabilizacije omogućuju reaktivaciju i jačanje mišića koji obično dugoročno osiguravaju stabilizaciju kralježnice [23]. Ove se vježbe temelje na zajedničkoj kontrakciji transversus abdominusa i multifidusa. Kod lumbalne diskus hernije, subakutne i kronične križobolje, stabilizacijske vježbe pokazale su se učinkovitijima [25]. Također jako bitne su vježbe istezanja koje u bolesnika s križoboljom, ovisno o neaktivnosti, meka tkiva i zglobovi mogu biti ograničeni i zategnuti. Skraćenje mišića koljena, iliopsoasa i kvadricepsa može uzrokovati

prekomjerno opterećenje u lumbalnoj regiji. Vježbe istezanja posebno za ove mišiće su vježbe koje se koriste kod lumbalne diskus hernije za povećanje pokretljivosti u lumbalnoj regiji [24]. Na slici 4.20 i 4.21. možemo vidjeti vježbe lumbalne stabilizacije i vježbe istezanja skraćenih mišića.



Slika 4.20. Prikaz vježbi lumbalne stabilizacije

(Izvor:/SMUQzBnb9tP9m92l\_1\_ntS6e7A=/1200x800/smart/media/images/2020-44/untitled-design-38.jpg)




Slika 4.21. Prikaz vježbe istezanja za lumbalnu kralješnicu

(Izvor:<https://www.fitness.com.hr/images/clanci/yoga-koljena-na-prsima-oba.jpg>)

#### 4.1.5. Terapijsko vježbanje u vodi

Terapijsko vježbanje u vodi i plivanje su jako značajne stavke kod osoba s LDH [25]. Fizikalna svojstva vode koja pridonose izvedbi terapijskih vježbi u vodi su; pritisak vode na površinu tijela, sila uzgona i termalno djelovanje vode u kombinaciji s terapijskim vježbama. Temperatura vode koja je optimalna u terapijskim bazenima

iznosi 30-40 stupnjeva [24]. Plivanjem leđnim stilom i provođenjem terapijskih vježbi u vodi aktiviraju se velike grupe mišića pogotovo mišići ramenog obruča, mišići leđa i cijelog trupa. Leđni tip plivanja ima snažno korektivno djelovanje na kralješnicu i potporne strukture. Lumbalna lordoza se ispravlja i dolazi do jačanja paravertebralnih mišića što posljedično dovodi do veće gibljivosti kralježnice [16]. Sila uzgona omogućuje izvođenje aktivnog pokreta za kojeg je potrebno znatno manje mišićne snage što dovodi do rasterećenja i stabilizacije zglobova. Vremenom dolazi do povećavanja mišićnog tonusa i snage s povećanjem kapaciteta pluća. Hidrostatski tlak je značajno veći od kapilarnog što posljedično dovodi do ubrzavanja cirkulacije krvi. Fizioterapeut tijekom vježbanja nadzire pacijenta te ga usmjerava i educira o provođenju pokreta i vježbi u vodi da bi se izbjegao nepravilan pokret i rizik od ozljede [25]. Na slici 4.22. prikazan nam je fizioterapijski pristup vježbanja s pacijentom u vodi.



Slika 4.22. Terapijsko vježbanje u bazenu

(Izvor:[https://thalassock.hr/\\_nuxt/img/thalassotherapie\\_crikvenica\\_hidroterapijab85fc19.jpg](https://thalassock.hr/_nuxt/img/thalassotherapie_crikvenica_hidroterapijab85fc19.jpg))

## 5. Edukacija pacijenta

Edukacija pacijenta je izuzetno bitna kod LDH. Više od 85% pacijenata s akutnim simptomima hernije diska doživi olakšanje simptoma unutar 6 do 12 tjedana bez ikakvih tretmana, a oni bez simptoma radikulopatije primjećuju poboljšanje u još kraćem vremenu [1]. Pacijenta treba poticati na odmor bez dnevnih aktivnosti i naprezanja koja bi mogla dovesti do pogoršanja simptoma. Za upornu bol potrebno je konzultirati fizioterapeuta koji provodi plan i program rehabilitacije. Educiramo pacijenta o provođenju aktivnosti u svakodnevnom životu na primjer o podizanju tereta. Pacijent bi prije podizanja tereta s poda prvo trebao zauzeti stav u širini ramena, čučnut ne savijajući leđa, udahnut i stisnut trbušne mišiće dok podiže teret [2]. Nebi smio raditi rotacijske pokrete trupom prilikom podizanja i spuštanja tereta. Zatim u svakodnevnom životu trebao bi izbjegavati stajanje na jednom mjestu, svako malo trebao bi promijeniti položaj da druga noga bude oslonac. Prilikom sjedenja trebao bi koristiti naslon da koljena budu u razini iznad kukova, koristiti jastuk ili podložak za leđa. Obuća bi trebala biti udobna i trebali bi izbjegavati visoke potpetice što se najviše odnosi na žene. Trebali bi izbjegavati vožnju na duže staze ili ako su već primorani zaustaviti se na svakih 1 do 2 sata. Preporuka kod ovakvih pacijenata da smanje tjelesnu masu i da se počnu baviti tjelesnom aktivnošću.

Redovita tjelesna aktivnost dovodi do jačanja mišića trupa, fleksora i ekstenzora koji su bitni u prevenciji novih diskus hernija [3]. Motiviranost pacijenta jako je bitna za aktivno sudjelovanje u liječenju, stoga fizioterapeuti tu imaju važnu ulogu. Pacijentu treba pokazati raznovrsnost terapijskog vježbanja, poticati ga na različite aktivnosti koje će pridonijeti smanjenju boli i boljoj funkciji. Pacijentu je također važna i obiteljska podrška u cijelom procesu rehabilitacije [3].

## **6. Zaključak**

Lumbalna diskus hernija je sve češća bol današnjice, a može nastati utjecajem više faktora. Glavni uzrok degeneracije diska je prijevremeno starenje diska zbog njegove loše hranjenosti. Hernije obično prođu kroz neko vrijeme bez ikakvih terapijskih procedura, međutim ako ne prođu tu nastupaju u prvom planu fizioterapeuti koji provode fizioterapijsku procjenu pacijenta i po njoj rad daljnji plan i program liječenja. Fizioterapijska procjena uključuje razna mjerenja i testove koji se provode da bi utvrdili točnu lokalizaciju hernije lumbalnog diska. Nakon procjene provodi se intervencija koja se sastoji od raznih oblika terapijskih vježbi i fizikalnih procedura. Sam proces liječenja zahtjeva punu suradnju i motiviranost pacijenta s fizioterapeutom jer želimo što prije osposobit pacijenta za rad i svakodnevne životne aktivnosti kojim se do tada bavio.



## 7. Literatura

- [1] S. Grazio, D. Buljan i sur.: Križobolja, Naklada Slap, Jastrebarsko, 2009.
- [2] M. I. Al Qaraghli, O. De Jesus: Lumbalna disk hernija ,U: StatePearls. Otok s blagom: StatPearls Publishing, dostupno 12.02.2023 na: <https://www.ncbi.nlm.nih.gov/books/NBK560878/>
- [3] V. Urban Tripović: Diskus hernija kralježnice, priručnik za bolesnike, Hrvatska liga protiv reumatizma, Pula, 2013.
- [4] R.M. Amin, N. Andrade, B.J. Neuman: Lumbar disc herniation Curr Rev Musculoskelet Med, br. 10, prosinac 2017, 507-516
- [5] P. Goupille, M. Jayson, J.P. Valat, A.J. Freemont: The role of Inflammation in Disk Herniation-Associated Radiculopathy, Semin Arthritis Rheum, 1998 Aug; 28(1):60-71
- [6] Schroeder G.D., Guyre C.A., Vaccaro A.R., The epidemiology and pathophysiology of lumbar disc herniations, Seminars in Spine Surgery, svezak 28, broj 1, ožujak 2016, str. 2-7, dostupno na ; [https://www.spinedragon.com/student\\_material/reading/2017\\_disc\\_prolapse\\_pathology\\_2016.pdf](https://www.spinedragon.com/student_material/reading/2017_disc_prolapse_pathology_2016.pdf)
- [6] I. Jajić, Z. Jajić i sur.: Fizikalna i rehabilitacijska medicina: osnove liječenja, Medicinska naklada , Zagreb, 2004.
- [7] S. Grazio, D. Buljan i sur.: Laboratorijske pretrage u križobolji, Križobolja. Jastrebarsko: Naklada Slap, 2009:1-503.
- [8] A.J. Schoenfeld ,K.B. Weiner: Treatment of lumbar disc herniation, Evidence-based practice. Int J Gen Med. 2010 Jul 21;3:209-14. dostupno na : <https://pubmed.ncbi.nlm.nih.gov/20689695/>
- [9] F.L. De Cicco, G.O. Camino Willhuber, Nucleus Pulposus Herniation, 2023 Feb 5. In: StatPearls. Treasure Island (FL): StatPearls Publishing, dostupno na ; <https://pubmed.ncbi.nlm.nih.gov/31194447/>
- [10] I. Klaić, L. Jakuš: Fizioterapijska procjena, Zdravstveno veleučilište Zagreb, 2017.
- [11] G.O. Camino Willhuber, N.S. Piuizzi : Straight Leg Raise Test, 2023 Feb 5. In: StatPearls. Treasure Island (FL): StatPearls Publishing dostupno na; <https://pubmed.ncbi.nlm.nih.gov/30969539/>

[12] T.Dehesh, M.Mahmoodi, F.Iranmanesh, P.Dehesh, A.Farvahari, Differential item functioning analysis using the SF-36 in patients with lumbar disc herniation: Health-related quality of life research, Epidemiološka biostatika i javno zdravstvo, svezak 15, broj 3, 02.07.2018. dostupno na; [https://hlth.bpums.ac.ir/UploadedFiles/CourseFiles/2018\\_12\\_9/bcab1a5654\\_7e1eacc15.pdf](https://hlth.bpums.ac.ir/UploadedFiles/CourseFiles/2018_12_9/bcab1a5654_7e1eacc15.pdf)

[13] A.Omar El-Hady, S.I. Elwan,A. Ibrahim : Evaluation of health related quality of life with the use of Oswestry disability index in degenerative discogenic low back pain, Egypt Rheumatol Rehabil, svezak 50, broj 4, dostupno 17.01.2023 na; <https://erar.springeropen.com/articles/10.1186/s43166-022-00166-6>

[14] P.W. Stratford , PT, D.L. Riddle: A Roland Morris Disability Questionnaire Target Value to Distinguish between Functional and Dysfunctional States in People with Low Back Pain ,Physiother Can. 2016;68(1):29-35, svibanj 2023. dostupno na; <https://www.ncbi.nlm.nih.gov/pmc/articles/PMC4961316/pdf/ptc.2014-85.pdf>

[15] Z. Kosinac , Kineziterapija sustava za kretanje, Split,2005.

[16] Jajić I, Jajić Z. i suradnici, Fizikalna i rehabilitacijska medicina ; osnove i liječenje, Medicinska naklada, Zagreb, 2008

[17] B.Ćurković i sur.: Fizikalna i rehabilitacijska medicina, Medicinska naklada, Zagreb, 2004

[18] Nemčić T. Medicinska gimnastika. U: Grazio S, Buljan D, ur. Križobolja. Jastrebarsko: Naklada Slap, 2009

[19] A.Delitto, L.V. Dillen: Bol u donjem dijelu kralježnice; Kliničke smjernice povezane s međunarodnom klasifikacijom funkcioniranja, invaliditeta i zdravlja iz ortopedskog odjela Američkog udruženja za fizikalnu terapiju. J Orthop Sports Phys her, 2012 dostupno na; [https://southshoreorthopedics.com/wp-content/uploads/2016/12/Lumbar\\_Disc\\_Herniation.pdf](https://southshoreorthopedics.com/wp-content/uploads/2016/12/Lumbar_Disc_Herniation.pdf)

[20] T.Nemčić, Š.Opalin: Križobolja, Klinika za reumatologiju; fizikalnu medicinu i rehabilitaciju, Zagreb.

[21] S.J.Mann, J.C.Lam, P.Singh: McKenzie vježbe za leđa, 2023 Jan 8. In: StatPearls. Treasure Island (FL): StatPearls Publishing, dostupno na; <https://pubmed.ncbi.nlm.nih.gov/30969542/>

[22] Z. Matić: Rehabilitacija bolesnika kod akutne i kronične križobolje, Zagreb 2020. , dostupno na; <https://www.bib.irb.hr/1092782>

[23] A. Bergmark : Stability of the lumbar spine. A study in mechanical engineering, Acta orthopaedica scandinavica supplementum no. 230, vol. 60.1989 svibanj 2023. dostupno na:

[https://scata.wildapricot.org/resources/Documents/symposium/2018/ebp\\_preconference/Bergmark\\_1989\\_Stability\\_Spine\\_Engineering.pdf](https://scata.wildapricot.org/resources/Documents/symposium/2018/ebp_preconference/Bergmark_1989_Stability_Spine_Engineering.pdf)

[24] S. Grazio i sur.: Therapeutic exercise for patients with chronic low-back pain, Liječnički vjesnik 136(9-10) 278-90, svibanj 2023.

[25] A.Marčić ,I.Jajić ; Hidroterapija i Fizikalna medicina, Medicinska knjiga Zagreb, 1996.




IZJAVA O AUTORSTVU  
I  
SUGLASNOST ZA JAVNU OBJAVU

Završni/diplomski rad isključivo je autorsko djelo studenta koji je isti izradio te student odgovara za istinitost, izvornost i ispravnost teksta rada. U radu se ne smiju koristiti dijelovi tuđih radova (knjiga, članaka, doktorskih disertacija, magistarskih radova, izvora s interneta, i drugih izvora) bez navođenja izvora i autora navedenih radova. Svi dijelovi tuđih radova moraju biti pravilno navedeni i citirani. Dijelovi tuđih radova koji nisu pravilno citirani, smatraju se plagijatom, odnosno nezakonitim prisvajanjem tuđeg znanstvenog ili stručnoga rada. Sukladno navedenom studenti su dužni potpisati izjavu o autorstvu rada.

Ja, Anka Jagnjić (ime i prezime) pod punom moralnom, materijalnom i kaznenom odgovornošću, izjavljujem da sam isključivi autor/ica završnog/diplomskog (obrisati nepotrebno) rada pod naslovom Fizioterapijski pristup kod lumbalne hernije diska (upisati naslov) te da u navedenom radu nisu na nedozvoljeni način (bez pravilnog citiranja) korišteni dijelovi tuđih radova.


Student/ica:  
(upisati ime i prezime)

  
-----  
(vlastoručni potpis)

Sukladno Zakonu o znanstvenoj djelatnosti i visokom obrazovanju završne/diplomske radove sveučilišta su dužna trajno objaviti na javnoj internetskoj bazi sveučilišne knjižnice u sastavu sveučilišta te kopirati u javnu internetsku bazu završnih/diplomskih radova Nacionalne i sveučilišne knjižnice. Završni radovi istovrsnih umjetničkih studija koji se realiziraju kroz umjetnička ostvarenja objavljuju se na odgovarajući način.

Ja, Anka Jagnjić (ime i prezime) neopozivo izjavljujem da sam suglasan/na s javnom objavom završnog/diplomskog (obrisati nepotrebno) rada pod naslovom Fizioterapijski pristup kod lumbalne hernije diska (upisati naslov) čiji sam autor/ica.

Student/ica:  
(upisati ime i prezime)

  
-----  
(vlastoručni potpis)