

Uloga medicinske sestre/tehničara u zdravstvenoj njezi novorođenčadi s piloričnom stenozom

Lesjak, Vanja

Undergraduate thesis / Završni rad

2024

Degree Grantor / Ustanova koja je dodijelila akademski / stručni stupanj: **University North / Sveučilište Sjever**

Permanent link / Trajna poveznica: <https://um.nsk.hr/um:nbn:hr:122:674810>

Rights / Prava: [In copyright](#) / [Zaštićeno autorskim pravom.](#)

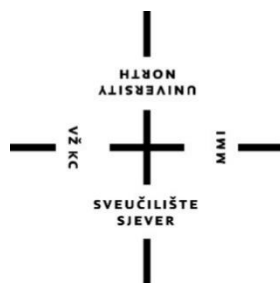Download date / Datum preuzimanja: **2025-03-13**



Repository / Repozitorij:

[University North Digital Repository](#)





**Sveučilište
Sjever**

Završni rad br. 1779/SS/2023

**Uloga medicinske sestre/tehničara u zdravstvenoj njezi
novorođenčadi s piloričnom stenozom**

Lesjak Vanja, 5002/601



Sveučilište Sjever

Odjel za Sestrinstvo

Završni rad br. 1779/SS/2023

Uloga medicinske sestre/tehničara u zdravstvenoj njezi novorođenčadi s piloričnom stenozom

Student

Lesjak Vanja, 5002/601

Mentor

Valentina Vincek, mag.med.tech.

Varaždin, Prosinac 2023. godine

Prijava završnog rada

Definiranje teme završnog rada i povjerenstva

ODJEL		Odjel za sestrinstvo	
STUDIJSKI		prediplomski stručni studij Sestrinstva	
PROSTORNIC	Vanja Lesjak	JMBAG	60913840449
DATUM	17.11.2023.	KOLEDŽI	Zdravstvena njega majke i novorođenčeta
NASLOV RADA	Uloga medicinske sestre/tehničara u zdravstvenoj njezi novorođenčadi s piloričnom stenozom		

NASLOV RADA NA
ENGL. JEZIKU The role of the nurse/technician in the health care of newborns with pyloric stenosis

MENTOR	Valentina Vincek, mag.med.techn	ZVANJE	predavač
ČLANOVI POKVJERENSTVA	1. doc.dr.sc. Ivana Žvoder, predsjednica		
	2. Valentina Vincek, mag.med.techn, mentorica		
	3. izv.prof.dr.sc. Marijana Neuberg, članica		
	4. Ivana Herak, mag.med.techn, zamjenska članica		
	5. _____		

Zadatak završnog rada

BR. 1779/SS/2023

OPIS

Hipertrofična stenozna pilorusa česta je bolest koja pogađa 1 – 4 novorođenčadi na svakih 1000 živorođene djece. Glavna funkcija piloričnog mišića je regulacija želučanog pražnjenja. Stenozna pilorusa se opisuje kao hipertrofija (uvećanje) piloričnog mišića uzrokujući suženje (stenozu) izlaznog otvora želuca. Jedini postupak za koji je dokazano da liječi HPS kod tih pacijenata je ekstramukozna piloromiotomija, koja je prvo provedena kroz transverzalni subkostalni rez. S vremenom su primjenjivane mnoge, minimalno invazivne tehnike (pristupi), kao što su transumbilikalni ili laparoskopski pristup. Optimalni režim hranjenja još uvijek treba biti utvrđen s obzirom da on varira od ustanove do ustanove. Cilj ovog rada je istaknuti potrebu za kontinuiranom edukacijom medicinskih sestara/tehničara u svrhu pružanja najbolje zdravstvene njege nakon piloromiotomije.

ZADATAK DODAN

21.11.2023.



Zahvala

Zahvaljujem mentorici Vincek na strpljenju, usmjeravanju i uloženom trudu.

Zahvala suprugu na motivaciji i preuzimanju svih obiteljskih obaveza za vrijeme studiranja, kćerima Lari i Ziti na razumijevanju zbog odgađanja obiteljskih aktivnosti.

Zahvaljujem i cijeloj široj obitelji koja mi je bila podrška tijekom svih godina studiranja.

Posebno zahvaljujem mojim roditeljima koji su uz puno razumijevanja, strpljenja i ljubavi bili uz mene od početka do kraja studiranja.

Sažetak

Dječja hipertrofična stenoza pilorusa česta je bolest koja pogađa 1 do 4 novorođenčadi na svakih 1000 živorođene djece, pri čemu je odnos između muške i ženske novorođenčadi 4:1. Glavna funkcija piloričnog mišića je regulacija želučanog pražnjenja. Stenoza pilorusa se opisuje kao hipertrofija (uvećanje) piloričnog mišića uzrokujući suženje (stenuzu) izlaznog otvora želuca. Takva opstrukcija izlaznog otvora želuca uzrokuje povraćanje koje dovodi do međusobno povezanih događaja uključujući poremećaje elektrolita, dehidraciju i zaostajanja u razvoju. Neliječeno, kontinuirano povraćanje rezultira hipokalemijom, hipokloremičnom metaboličkom alkalozom koja konačno dovodi do letargije. Iako je etiologija nepoznata, smatra se da postoje određeni genetski i okolinski faktori koji su povezani sa njezinom pojavnosću. Jedini postupak za koji je dokazano da liječi HPS je ektramukozna piloromiotomija. S vremenom su se počele primjenjivati i druge, minimalno invazivne tehnike (pristupi), kao što su transumbilikalni ili laparoskopski pristup. Optimalni režim hranjenja još uvijek nije usuglašen te varira od ustanove do ustanove. S obzirom da se stenoza pilorusa javlja u dobi od 2 – 8 tjedana, roditelji su često vrlo zabrinuti i vrlo je važna uloga medicinske sestre/tehničara u nekoliko aspekata. Kod medicinskih sestara/tehničara nužna je dobro razvijena emocionalno psihološka komponenta koja omogućava empatičan pristup roditeljima. Nužan je kontinuiran intenzivan nadzor pacijenata prije operativnog zahvata ali i nakon operativnog zahvata, posebice kada je riječ o uočavanju mogućih poslijeoperacijskih komplikacija.

Ključne riječi: hipertrofična stenoza pilorusa, dojenčad, piloromiotomija, laparoskopija, medicinska sestra/tehničar

Summary

Childhood hypertrophic pyloric stenosis is a common disease that affects 1 to 4 newborns in every 1,000 live births, with a 4:1 ratio of male to female newborns. The main function of the pyloric muscle is the regulation of gastric emptying. Pyloric stenosis is described as hypertrophy (enlargement) of the pyloric muscle causing narrowing (stenosis) of the gastric outlet. Such gastric outlet obstruction causes vomiting that leads to interrelated events including electrolyte disturbances, dehydration, and developmental delay. Untreated, persistent vomiting results in hypokalemia, a hypochloremic metabolic alkalosis that ultimately leads to lethargy. Although the etiology is unknown, certain genetic and environmental factors are thought to be associated with its occurrence. The only procedure proven to treat HPS is extramucosal pyloromyotomy. Over time, other, minimally invasive techniques (approaches), such as the transumbilical or laparoscopic approach, began to be applied. The optimal feeding regimen is still not agreed upon and varies from institution to institution. Given that pyloric stenosis occurs at the age of 2-8 weeks, parents are often very concerned and the role of the nurse/technician is very important in several aspects. Nurses/technicians need a well-developed emotional and psychological component that enables an empathic approach to parents. Continuous and intensive monitoring of patients before or after surgery is necessary, especially when it comes to possible postoperative complications.

Keywords: Hypertrophicpyloricstenosis, infants, pyloromyotomy, laparoscopy, nurse/technician

Popis korištenih kratica

HSP hipertrofična stenoza pilorusa

GER gastroezofagealni refluks

nNOs neuronska sintaza dušikovog oksida

pCO₂ parcijalni tlak ugljičnog dioksida

pO₂ parcijalni tlak kisika

H⁺ vodikov ion

HCO₃⁻ hidrogen karbonat

HCl klorovodična kiselina

NaCl natrij klorid

NG sonda nazogastrična sonda

EGBD endoscopy-guided balloondilatation (endoskopski vođena balonska dilatacija)

Sadržaj

1. Uvod	2
2. ANATOMIJA ŽELUCA	4
2.1. Embriologija želuca	4
3. ETIOLOGIJA HIPERTROFIJE STENOZE PILORUSA	6
3.1. Povezanost genetike i ostalih čimbenika sa hipertrofičnom stenozom pilorusa	7
4. PATOFIZIOLOGIJA	9
5. SIMPTOMI I DIJAGNOZA	10
5.1. Simptomi	10
5.2. Dijagnoza	10
6. PRISTUPI RJEŠAVANJA HIPERTROFIJE STENOZE PILORUSA	11
6.1. Operacijski pristup hipertrofiji stenozе pilorusa	11
6.2. Neoperacijski pristup	13
7. POSLIJEOPERACIJSKI POSTUPAK	14
7.1. Poslijeoperacijsko povraćanje	15
7.2. Anestetici i hipertrofična stenozа pilorusa	16
8. KOMPLIKACIJE NAKON TRETMANA HIPERTROFIČNE STENOZE PILORUSA	18
8.1. Ishodi	18
8.1.1. Infekcije	19
8.1.2. Incizijska kila (hernija)	19
8.1.3. Nepotpuna piloromiotomija i ponovljena piloromiotomija	20
8.1.4. Perforacija sluznice	21
9. ULOGA MEDICINSKE SESTRE / TEHNIČARA	22
10. ZAKLJUČAK	25
11. LITERATURA	27

1. Uvod

Hipertrofična stenoza pilorusa (HSP) (Hypertrophic pilorus stenosis) je jedna od najčešćih patologija kod dojenčadi, sa pojavnošću od 1 do 4 slučaja na 1000 novorođenčadi, ovisno o literaturi, pri čemu je odnos između muške i ženske novorođenčadi 4:1. Predstavlja stanje koje se obično manifestira između drugog i dvanaestog tjedna života novorođenčeta odnosno dojenčeta, a gdje sfinkter pilorusa postane abnormalno zadebljan rezultirajući začepjenjem želučanog izlaza. Prvi puta, stenoza pilorusa je bila dokumentirana 1888. godine od strane danskog pedijatra Haralda Hirschsprunga. Liječenje stenozе pilorusa tijekom kasnih godina devetnaestog stoljeća i ranih godina dvadesetog stoljeća podrazumijevala je tri vrste kirurških operacija: dilataciju pilorusa, piloroplastiku i gastroenterostomiju [1]. Uobičajeno, pacijenti sa stenozom pilorusa imaju postprandijalno, projektilno, nežučno povraćanje i tipično su gladni nakon povraćanja. Ovakvo stanje je potrebno razlikovati od najčešćeg stanja koje uzrokuje povraćanje u dojenčadi, gastroezofagealnog refluksa (GER) koji predstavlja fiziološki samoograničavajuće stanje koje se obično rješava između šestog i dvanaestog mjeseca života [1]. Pilorus je dio želuca spojen sa dvanaesnikom. Pilorični sfinkter predstavlja zonu visokog mirovanja tlaka i sastoji se od dva sloja: unutarnjeg kružnog mišićnog prstena i vanjskog uzdužnog mišićnog sloja [4]. Glavna funkcija piloričnog mišića je regulacija želučanog pražnjenja. Stenoza pilorusa se opisuje kao hipertrofija (uvećanje) piloričnog mišića uzrokujući suženje (stenozu) izlaznog otvora želuca. Takva opstrukcija izlaznog otvora želuca uzrokuje povraćanje koje dovodi do niza vezanih događaja uključujući poremećaje elektrolita, dehidraciju i zaostajanja u razvoju [5]. Značajno kašnjenje u dijagnosticiranju HSP može dovesti do dugotrajnog povraćanja što eventualno može uzrokovati krvavo povraćanje posljedično izazvanim gastritisom. Prije samog ultrazvuka, pacijent postaje toliko onemoćao da „pilorična maslina“, termin kojim se opisuje opipljiv hipertrofiran pilorus, postaje vidljiv na abdominalnoj stijenci. Prilikom tjelesnog pregleda djeteta vrlo je bitno da je dijete opušteno i nefokusirano, što se najlakše može postići za vrijeme dojenja. Za potvrdu dijagnoze zlatni standard predstavlja ultrazvučna metoda, čija se pouzdanost kreće od 99,5% – 100% [2]. Ultrazvučni kriterij za dijagnozu stenozе pilorusa je zadebljanje piloričnog mišića veće od 3mm i dužine piloričnog kanala najmanje 15 mm [3]. Iako je etiologija nepoznata, smatra se da postoje određeni genetski i okolinski faktori koji su povezani sa njezinom pojavnošću. Što se tiče samih uzroka pojavnosti hipertrofične stenozе pilorusa o njima će se detaljnije raspraviti u sljedećem poglavlju. Jedini postupak za koji je dokazano da liječi HSP kod tih pacijenata je ekstramukozna piloromiotomija, koja je prvo

provedena kroz transverzalni subkostalni rez. S vremenom su se počele primjenjivati i druge minimalno invazivne tehnike poput transumbilikalne i laparoskopske[3].

2. ANATOMIJA ŽELUCA

Želudac predstavlja najširi dio probavnog trakta koji se nalazi između jednjaka i dvanaesnika. Kada se osoba nalazi u uspravnom položaju, želudac je smješten u lijevom gornjem kvadrantu trbuha, u epigastriju, umbilikalnoj regiji i lijevom hipohondriju. Kod većine ljudi, oblik želuca slični slovu J, no može varirati ovisno o različitim čimbenicima (tipu tijela, sadržaju želuca, položaju osobe, pokretu ošita tijekom disanja). Prazan želudac je samo nešto veći u odnosu na debelo crijevo, ali ima sposobnost znatnog proširenja i zadržavanja 2-3 L hrane. Želudac novorođenčeta je veličine limuna, može se proširiti za prihvata do 30 ml mlijeka. Topografsko-anatomski želudac se najčešće dijeli na: 1. kardiju (lat. *pars cardiaca*), koji predstavlja početni dio želuca koji okružuje kardijalni otvor; 2. želučani fundus (lat. *fundus gastricus*) koji je prošireni superiorni dio koji doseže razinu petog lijevog međurebrenog prostora; 3. tijelo (lat. *corpusgastricum*) koje predstavlja najveći dio želuca između fundusa i antruma pilorusa; 4. pilorični dio (lat. *Pars pylorica*) [4], što predstavlja izlazni dio želuca, a njegov široki dio, antrum pyloricum sužava se u piloričnikanal. Želudac je izrazito dobro opskrbljen putem žila celijačnogtrunkusa (lat. *truncusceliacus*). Područje male krivine želuca opskrbljuju lijeva i desna gastična arterija (lat. *a. gastricasinistraetdextra*), a područje velike krivine lijeva i desna gastroepiploična arterija (lat. *a. gastroepiploicasinistraetdextra*). Fundus želuca opskrbljuje lijenalna arterija (lat. *a. lienalis*) preko četiri do pet kratkih želučanih arterija (lat. *aa. gastricaebreves*). Želučane vene najvećim dijelom prate istoimene arterije i ulijevaju se u sustav portalne vene (lat. *v. portaehepatis*), dok lijeva gastična vena (lat. *v. gastricasinistra*) skuplja krv duž cijele male krivine želuca te se izravno ulijeva u portalnu venu. Limfna drenaža želuca započinje iz njegove sluznice, te preko submukoznog i subseroznog pleksusa oteče u limfne čvorove oko želuca[123].

2.1. Embriologija želuca

Tanka primitivna cijev koja slobodno visi u medijalnoj ravnini, pričvršćena dorzalnim mezenterijem za stražnju i ventralnim mezenterijem za prednju trbušnu stijenku [4], predstavlja osnovu čitavog crijeva tijekom prvog mjeseca embrionalnog života. Ta primitivna probavna cijev dijeli se na tri dijela: prednje crijevo, koje ide od hipofarinksa do silaznog duodenuma, srednje crijevo, od uzlaznog dijela duodenuma do sredine poprečnog kolona, i stražnje crijevo,

koje se proteže od aboralne trećine poprečnog kolona do rektuma [5]. U četvrtom tjednu embrionalnog razvoja osnovu za razvoj želuca čini vretenasto proširenje u području prednjeg crijeva. Za vrijeme sljedećih tjedana, uslijed intenzivnog rasta srednjeg crijeva i fiziološkog prolapsa osnove tankog crijeva u žumanjčanu vreću, dolazi do promjene izgleda i položaja želuca. Želudac se okreće oko uzdužne osi za 90° u smjeru kazaljke na satu, tako da njegova lijeva strana postaje prednjom, a desna strana stražnjom što i predstavlja razlog zašto je stijenka želuca inervirana lijevim n. *vagusom*, a stražnja stijenka desnim. Kako je brži rast stražnje stijenke želuca za vrijeme rotacije u odnosu na rast prednje stijenke, dolazi do stvaranja velike i male krivine želuca. Osim promjene položaja oko uzdužne osi, želudac se okreće i u anteroposteriornom smjeru što dovodi do promjene položaja pilorusa, koji se pomiče udesno i gore, te kardije želuca, koja se pomiče ulijevo i dolje. Tim događajima želudac zauzima svoj konačni položaj i iz sagitalne ravnine prelazi u frontalnu [4]. Zbog nastalih promjena kako položaja, tako i oblika želuca dolazi do promjena dorzalnog mezenterija, pričvršćenog za veliku krivinu, te ventralnog mezenterija, koji je pričvršćen za malu krivinu želuca. Dorzalni mezenterij postaje jako izdužen i prirasta uz potrbušnicu stražnje trbušne stijenke [6].

3. ETIOLOGIJA HIPERTOFIJE STENOZE PILORUSA

Epidemiološka istraživanja daju nešto jasniju sliku o etiologiji hipertrofije stenoze pilorusa. Bolest je prema određenim podacima češća kod dječaka, zatim kod prvorodene djece, sugerirajući da postoje određene genetske predispozicije [6]. Često se smatra zapadnjačkom bolešću jer je pojavnost veća u zapadnim zemljama a manja u afričkim i azijskim [7,8]. Dodatno, smatra se da položaj spavanja, hranjenje putem bočice i postnatalna izloženost eritromicinu ima utjecaja na pojavnost HSP-a[9-11]. Iako postoje čvrsti dokazi koji ukazuju na utjecaj egzogenih faktora kao uzroka HSP-a, do rada Boybeyi-Turera i sur. (2022.god.)nije napravljena niti jedna meta analiza koja bi ispitala neke druge egzogene faktore na pojavnost HSP-a osim postnatalne izloženosti eritromicinu i makrolidima (vrsta antibiotika) [10,11] te hranjenju putem bočice [9]. Rezultati istraživanja Boybeyi-Turera i sur. (2022. god.) govore, da bi, kada je riječ o pojavnosti i uzrocima HSP-a, trebalo u obzir uzeti i etničku pripadnost majke i razinu obrazovnog statusa te pušački status majke. Kada je riječ o etničkoj (rasnoj) ulozi, podaci govore o značajno većoj pojavnosti HSP-a kod bijele rase u odnosu na crnu rasu i hispanoamerikanaca. Ova značajnost razlike može ukazivati na genetsku pozadinu ili okolinski utjecaj na uzrok(e) HSP-a. Upravo ranije spomenuta meta analiza pokazala je visoku povezanost pojavnosti HSP-a i razine obrazovanja majke, što je potrebno uzeti s oprezom, budući da se u nekim izvještajima stupanj obrazovanja roditelja uzima kao indeks siromaštva. Samim time, niži stupanj obrazovanja majke može ukazivati na niže financijske prinose obitelji, neadekvatne životne uvjete ili nedovoljan unos nutrijenata sugerirajući na snažan utjecaj egzogenih faktora u etiologiji HSP-a. Rezultati istraživanja Li-a i sur. (2018. god.)ukazuju na znatno višu pojavnost HSP-a u ruralnim područjima čime se, generalno potvrđuju rezultati gore spomenutih istraživanja [13]. Jedan od mogućih egzogenih čimbenik rizika predstavlja, prema nekim autorima i izloženost na makrolide, uglavnom eritromicin, u ranom djetinjstvu, međutim, dokazi koji podupiru ovu povezanost ostaju predmet rasprava[33]. Nadalje, ostali čimbenici rizika povezani s HSP-om su: porod carskim rezom te pušački status majke tijekom trudnoće [39, 40]. Međutim, potrebno je navesti da porod carskim rezom i njegova veza sa HSP-om nije potpuno jasna. Neki autori smatraju da je vaginalni porođaj koristan jer sprječava hormonske kaskade i faktore stresa u novorođenčadi. Povezanost sa pušenjem je vezana sa duhanskim supstancama koje uzrokuju spazam pilorusa i mišićnu hipertrofiju [39, 40].

Iz navedenog, može se vidjeti da točan uzrok postnatalnog piloričnog mišića je još uvijek nejasan, no vrlo vjerojatno ne postoji samo jedan uzrok već je on multifaktorski.

3.1. Povezanost genetike i ostalih čimbenika sa hipertrofičnom stenozom pilorusa

Kada govorimo o genetskom naslijeđu za HSP-a može se reći da je ono izrazito složeno i nejasno. Postoji povećana podudarnost između monozigotnih blizanaca u usporedbi s dvojajčanim blizancima, te je bitno za naglasiti da pacijenti sa dijagnosticiranom stenozom pilorusa povremeno imaju i obiteljsko naslijeđe. Također, stenozna pilorusa je povezana sa nekoliko genetičkih sindroma, kao što su Apertov sindrom, Denys-Drashov sindrom, Kallmannov sindrom i Marden-Walkerov sindrom [14]. No, jasna genetička veza još uvijek treba biti utvrđena [15,16]. Istraživači smatraju da mutacije u kromosomima 2q, 3p, 5q, 7p, 11q, 16p te čak i u kromosomu x imaju važnu ulogu u razvoju HSP-a [15,17–19]. Međutim, usprkos velikoj raznolikosti istraživanja, nije bilo moguće dokumentirati pojavu Mendelejevog obrasca nasljeđivanja, čak ni kada je prisutan kod monozigotnih blizanaca, što podupire teoriju da su okolišni čimbenici temeljni u njegovoj prezentaciji [20]. Osim toga, postavljeno je niz hipoteza o etiologiji HSP-a. Jedna od njih govori o nedostatku proizvodnje neuronske sinteze dušikovog oksida temeljem uloge koju ovaj enzima ima u proizvodnji dušikovog oksida, a koja je usmjerena u procese relaksacije i kontrakcije mišića pilorusa [21,22]. Nadalje, sljedeća hipoteza govori o gubitku peptidne imuno reaktivnosti kod živčanih vlakana kružnog mišića pilorusa na vrijednosti manje od 5% normalnih vrijednosti kod pacijenata sa HSP-om [23]. Također definirana je i hipoteza o smanjenoj gustoći živčanih završetaka i neurofilamenata u sloju mišića pilorusa što rezultira slabom neuronskom inervacijom [24]. Neki istraživači smatraju da HSP može uzrokovati gotovo potpuno odsustvo intersticijskih stanica, koje su zamijenjene sličnim stanicama koje predstavljaju kvar u procesu sazrijevanja piloričnog mišića [25,26].

Još uvijek nije u potpunosti poznato zašto je muška novorođenčad sklonija nastanku HPS-a. Jedna od hipoteza je da muško prerano rođene bebe imaju višu razinu želučane kiseline u odnosu na bebe ženskog spola [28], a smatra se da pojačana izloženost duodenuma želučanoj kiselini dovodi do pojačane kontrakcije sfinktera pilorusa. Krogh i sur. (2012. god.) je u svom radu naveo da postoji neovisna veza sa HSP-om gdje postoji povećani rizik od 4.6 puta u odnosu na bebe koje su bile dojene [29]. Druge teorije uključuju nedostatak sinteze dušikova oksida koja sadrži neurone unutar zadebljanog pilorusa [30]. Dušikov oksid je glavna stanična molekula stvorena od strane endotelnih stanica koja opušta glatke mišićice i ponaša se kao glavni

vazodilatator. Sukladno tome, smatra se da abnormalna inervacija pilorusa vodi prema njegovoj hipertrofiji [31].

Kod nekih pacijenata sa stenozom pilorusa dokumentirane su visoke razine gastrina, pri čemu je potrebno naglasiti da visoka koncentracija gastrina može uzrokovati hiperacidoznost, što bi moglo stimulirati ciklus kontrakcije sfinktera a što za rezultat ima hipertrofiju mišića [32].

4. PATOFIZIOLOGIJA

Regulacija ravnoteže vodikovih iona (H^+) izuzetno je važna jer aktivnost gotovo svih enzimskih sustava ovisi o koncentraciji vodikovih iona. Ako su poremećaji acidobazne ravnoteže prvenstveno uzrokovani promjenom izvanstanične koncentracije hidrogenkarbonata (HCO_3^-), govorimo o poremećaju metaboličke acidoze. Povraćanje samo želučanog sadržaja, bez sadržaja iz donjih dijelova probavnog sustava, dovodi do gubitka klorovodične kiseline (HCl) koju luči želučana sluznica. Rezultat je gubitak kiseline iz izvanstanične tekućine i razvoj metaboličke alkaloze [40]. Ovaj tip alkaloze prvenstveno je specifičan za novorođenčad s hipertrofičnim stenozom pilorusa. Liječenjem metaboličke alkaloze zahtijeva suzbijanje primarnog uzroka samog povraćanja i nadoknadu manjka natrija, kalija i klorida, što omogućuje optimalan rad bubrenih korektivnih mehanizama. Samo davanjem otopine natrijeva klorida ($NaCl$) u kojoj su natrij i klorid u jednakom omjeru, u tijelo se unosi relativni višak klorida koji potiskuje hidrogenkarbonat izvan anionskog stupca ionograma i ispravlja alkalozu [42–44]. Nekorigirana alkalozna može nepovoljno utjecati na respiratorne funkcije i povezana je s apnejama pri ekstubaciji [38]. Nadalje, dokazano je snažna povezanost stupnja alkaloze pri prijemu s brojem slučajeva sa poslijeoperacijskim povraćanjem i duljinom oporavka [15,16]. Kirurški zahvat se obično izvodi nakon što su serumski bikarbonat i serumski klorid unutar normalnog raspona, što se često događa unutar 24 sata od početka rehidracije [37].

Ono što je zanimljivo, a vezano je uz disbalans elektrolita je moguća prognostička valjanost acidobaznog statusa. Bašković i Sineri (2022. god.) analizirali su prognostičku moć acidobaznog statusa u utvrđivanju hipertrofične stenoza pilorusa [40]. S obzirom da su autori utvrdili da postoji statistički značajna razlika u određenim acidobaznim varijablama, kao što su pH, bikarbonat, ukupni ugljikov dioksid, kalij, ionizirani kalcij i glukoza, te u kontekstu varijabli kao što su obitelj, povijest, trajanje simptoma, težina pri pregledu, razlika u težini između rođenja i pregleda te vrsta povraćanja, nema sumnje da dijagnostički potencijal acidobaznog statusa postoji, posebice kada je poznato da u mnogim dijelovima svijeta ultrazvuk i radiolozi još uvijek nisu široko dostupni [40].

5. SIMPTOMI I DIJAGNOZA

5.1. Simptomi

Početni simptomi hipertrofične stenoze pilorusa započinju povraćanjem u dobi od dva tjedna do 2 mjeseca. Tijekom početne faze bolest karakterizira povremeno bljućkanje, sa povećanjem intenziteta povraćanja sve do pojave eksplozivnog povraćanja u luku, sa vremenom nastajanja u pravilu 15-30 minuta nakon obroka. Povraćani sadržaj nema primjesa žući, no u nekim situacijama može sadržavati i krv. Dulje povraćanje može dovesti do pojave znakova dehidracije. Vrlo brzo nakon hranjenja a prije povraćanja moguće je uočiti valove peristaltike, što se u pravilu javlja uslijed kontrakcija trbušnih mišića koji nastoje hranu protjerati kroz suženi pilorus. Isto tako, zbog neprolaska hrane prema dvanaesniku, moguća je pojava izostanka stolice. Fizikalnim pregledom uobičajeno se može uočiti palpabilna masa u obliku „masline“ i to uz lateralni rub desnog ravnog trbušnog mišića ispod ruba jetre [124].

5.2. Dijagnoza

Dijagnostički postupak započinje detaljnim fizikalnim pregledom, gdje liječnik vrhovima prstiju palpira trbuh duž epigastrij od ksifoida kliznim pokretima prema dolje. Palpiranje „tumorske mase“ u većini slučajeva dovoljno je kako bi se postavila dijagnoza hipertrofične stenoze pilorusa. Ukoliko klinički nalaz nije u potpunosti jasan preporuča se i ultrazvuk ili kontrastna pretraga gornjeg dijela probavnog sustava. Isto tako, nužno je učiniti i osnovne laboratorijske pretrage kako bi se dobila slika o općem stanju djeteta, s obzirom da su metabolička alkalozna, hipovolemija i disbalans elektrolita uz ranije navedene simptome jedne od osnovnih značajki hipertrofične stenoze pilorusa. Kada je riječ o ultrazvuku trbuha kojeg izvodi iskusen liječnik, njegova osjetljivost je 97%, a specifičnost 99%. UZV pregled obavlja se dok dijete leži na leđima, a potom i u desnom bočnom položaju. Cilj je odrediti i debljinu piloričnog mišića, poprečni promjer pilorusa (lumen i obje stijenke) i duljinu piloričnog kanala. Također, potrebno je napomenuti da postoje različiti kriteriji, ovisno o literaturi za postavljanje dijagnoze HSP-a. Dähnert (2018. god.) smatra da za potvrdu dijagnoze zahtijeva nalaz debljine piloričnog mišića ≥ 3 mm, poprečni promjer pilorusa ≥ 13 mm i duljinu piloričnog kanala ≥ 17 mm, dok Mattei u svom udžbeniku „Fundamentals of pediatric surgery“ (2011. god.) kao kriterij za postavljanje dijagnoze navodi debljinu piloričnog mišića ≥ 4 mm i duljinu piloričnog kanala ≥ 16 mm. Duljina i promjer piloričnog kanala specifičniji su za dijagnozu HSP-a od debljine piloričnog mišića [124].

6. PRISTUPI RJEŠAVANJA HIPERTROFIJE STENOZE PILORUSA

6.1. Operacijski pristup hipertrofiji stenoze pilorusa

Kao što je već ranije navedeno, povraćanje želučanog sadržaja dovodi do iscrpljivanja natrijevih, kalijevih, kloridnih i vodikovih iona, što na kraju rezultira klasičnom hipokloremijskom, hipokalemijskom metaboličkom alkalozom. Uobičajena sposobnost bubrega da održavaju normalan pH izlučivanjem bikarbonata, narušena je smanjenjem klorida, a višak bikarbonata se umjesto toga reapsorbira u pokušaju održavanja elektrokemijske neutralnosti što pogoršava alkalozu. Cilj početnog postupka rehidracije u dojenčadi s HSP-om je ispraviti dehidraciju i nastale biokemijske promjene. Primjer prikladnog početnog režima unosa tekućine je sljedeći: 0,45% ili 0,9% natrijevog klorida s 5% dekstroze i 10-20 mmol/L kalijevog klorida brzinom od 150 ml/kg/dan. To se može smanjiti na 100 ml/kg/dan kada je serumski bikarbonat <25 mmol/L. Korekcija volumena može se primijeniti prema potrebi (10-20 ml/kg 0,9% natrijevog klorida). Ako je postavljena nazogastrična (NG) sonda, aspirati se mogu zamijeniti mililitar po mililitars 0,9% natrijevim kloridom s 13,5 mmola kalijevog klorida. Iako teška metabolička alkalozna može biti potencijalno opasna po život, postoje ograničeni dokazi u literaturi koji upućuju na to koja je razina alkaloze prihvatljiva da se dojenče sigurno podvrgne općoj anesteziji [46]. Metabolička alkalozna može potencijalno utjecati na respiratorni sustav dojenčeta i povezana je s apnejama i poteškoćama pri ekstubaciji[47]. Kirurški zahvat se obično izvodi nakon što su serumski bikarbonat i serumski klorid unutar normalnog raspona, a to se često događa unutar 24 sata od početka rehidracije[46].

Kirurški pristup stenozu pilorusa varira, međutim sve operativne tehnike se temelje na ekstramukoznom longitudinalnom cijepanju pilorusa. Kirurški pristup obuhvaća piloromiotomiju, otvorenu ili laparoskopsku. Najpoznatija su tri pristupa: gornja desna transverzalna laparotomija, supraumbilikalnisemicirkularni pristup i laparoskopski pristup.

Mnoga istraživanja su uspoređivala laparoskopski pristup i otvorenu piloromiotomiju, no obje tehnike daju slične, uvelike prihvatljive ishode [44].

Jedini postupak za koji je dokazano da liječi HSP kod pacijenata je ekstramukozna piloromiotomija. S vremenom su mnoge, minimalno invazivne tehnike (pristupi) primjenjivane,

kao što su transumbilikalni ili laparoskopski pristup [49]. U današnjem društvu, posebice u pedijatrijskoj kirurgiji, estetski izgled nakon operacije može imati enorman utjecaj na psihološki i sociološki razvoj djeteta, posebice tijekom adolescencije. Neestetski ožiljci su česti razlog psiholoških tretmana, koji su zahtjevni kako za roditelja, tako i za dijete. Kada je riječ o piloromiotomiji, transverzalna subkostalna laparotomija može ostaviti veliki, uvučeni ožiljak, sa promjenama u boji te može čak uzrokovati bol i svrbež. U svom istraživanju Hernández-Vaquero(2023. god.) je usporedio dva kirurška pristupa, transverzalnisubkostalni i transumbilikalni [48]. U ovom istraživanju samo su komplikacije drugog stupnja imale višu pojavnost, pri čemu su 20% bile mukozne perforacije mišića koje su sanirane tijekom same operacije, no zahtijevale su poslijeoperacijsku intravenoznu terapiju. Nadalje, 80% su bile infekcije rana koje su ambulantno sanirane antibioticima. Kada je riječ o komplikacijama prvog i trećeg stupnja nema značajne razlike između skupina ispitanika, dok komplikacije četvrtog i petog stupnja uopće nisu zabilježene. Međutim, druga istraživanja opisuju stope infekcije kirurške rane do 20% u TUI (transumbilikalni rez), što je slično nalazima iz istraživanja ovog rada [50]. Jedan od mogućih razloga može biti u snažnoj trakciji (ekstenziji) na abdominalni zid što može uzrokovati hematoma ili ishemiju *m.rectus*, što pogoduje infekciji. Drugi važan faktor je i sama anatomija pupka, što ga čini težim za čišćenje i sklonijim vlazi i prljavštini [51]. Samim time temeljito previjanje moglo bi smanjiti infekcije. Također prijeoperativna primjena antibiotika mogla bi u smislu prevencije također doprinijeti smanjenju infekcije, no ne postoji konsenzus o primjeni antibiotika kod operativnog zahvata kao što je piloromiotomija[50,52,53].

Danas je nastanak ožiljaka kao posljedica kirurškog zahvata neizbježan. Patološki ožiljci mogu, kratkoročno i dugoročno, dovesti do značajnog smanjenja kvalitete života, bilo zbog motoričke disfunkcije ili psihičkih ili socioloških poremećaja. Dodatno, mora se u obzir uzeti i velik broj posjeta liječniku, što znači da imaju i značajan ekonomski utjecaj. Iako shvaćanje formiranja ožiljaka napreduje i broj dostupnih postupaka raste, cilj je što je više moguće smanjiti morbiditet pacijenata. Prema tome, iako su minimalno invazivne tehnike naširoko prihvaćene kao estetski superiorne, istraživanje Blanca i Carba (2023. god.) je prvo koje uspoređuje estetiku između ranije spomenuta dva pristupa. Kada se govori o laparaskopskom pristupu, nedavni pregledni rad autora Staerkle i sur.(2021. god.)ukazuje na visoku pojavnost mukozne perforacije i nepotpunu piloromiotomiju, i ne ukazuje na superiornost laparoskopije u vidu infekcije rana, incizijske hernije, trajanju operativnog zahvata, bolničkog liječenja ili dana potrebnih za dostizanje potpune enteralne prehrane. Kao zaključak može se navesti da su oba pristupa sigurna u tretiranju HSP-a, ne zahtijevaju duže vrijeme operativnog zahvata ili dužeg bolničkog liječenja.

No, kod roditelja, estetski rezultat je taj zbog kojeg je bolje prihvaćen transumbilikalni pristup[54].

Osim usporedbe različitih kirurških pristupa, postoje istraživanja koja su analizirala različitu vrstu instrumentarija koji se koristio u istima. S prodorom laparoskopske kirurgije među pedijatrijskim kirurzima laparoskopska piloromiotomija se češće koristi zbog svojih prednosti, kao što su znatno kraće trajanje operacije, brži oralni unos, brži oporavak, manja bol i traume tkiva te izvrsni kozmetički učinci [55,56,57,58].

6.2. Neoperacijski pristup

Iako nije u širokoj praksi, jedini trenutno dostupan neoperacijski tretman za HSP je primjena atropin sulfata. Ova strategija zahtijeva produljeni boravak u bolnici i primjenu parenteralne prehrane. Prema teoriji, atropin inhibira mišićne kontrakcije i gastrointestinalnu peristaltiku, što potencijalno smanjuje mišićni spazam za koji se smatra da dovodi do mišićne hipertrofije HPS-a [63]. U istraživanju Kawahara i sur.(2005. god.)na 19 pacijenata koji su liječeni intravenskim atropinom, dva pacijenta su naposljetku zahtijevala piloromiotomiju, a srednja duljina boravka u bolnici bila je 13 dana (raspon 6-20 dana) [64]. Druga istraživanja su izvijestila o stopama uspjeha između 78 i 85% za terapiju atropinom u liječenju HSP-a [65,66]. U novije vrijeme Lukač i sur.(2013. god.) temeljem izbora roditelja za određivanje skupine za liječenje odredili su dvije skupine pacijenata (40 oralna terapija atropinom i 26 piloromiotomija)[67]. Izvijestili su o stopi neuspjeha oralne terapije atropinom od 25% (10 pacijenata); svi ovi pacijenti podvrgnuti su piloromiotomiji između pet i sedam dana nakon početka medicinskog liječenja. Otkrili su da je za trajanje oralne terapije atropinom bilo potrebno ukupno između četiri i šest tjedana. Meta-analiza Mercer i sur. (2013. god.)kroz skupinu deset istraživanja niske razine rezultata pokazala je da uspješnost atropina u liječenju HSP-a u 88% slučajeva, no potrebno je spomenuti činjenicu da su sve uključene studije bile izložene značajnom riziku od pristranosti odabira[68]. Autori su zaključili da bi terapija atropinom trebala biti rezervirana samo za liječenje dojenčadi s iznimno visokim rizikom ili za dijelove svijeta gdje nije sigurno obavljati neonatalnu operaciju [68]. Prediktivni čimbenici negativnog ishoda terapije atropinom za HSP uključuju: slabo povećanje tjelesne težine, visoku razinu kalija u mokraći i projektilno povraćanje koje traje tri dana nakon početka liječenja [69]. Važno je napomenuti da je terapija atropinom uspješno korištena kao "terapija spašavanja" za uspješno liječenje nepotpune piloromiotomije u dojenčadi 14 dana nakon početnog postupka [70].

7. POSLIJEOPERACIJSKI POSTUPAK

Jedan od najvažnijih čimbenika poslijeoperacijskog postupka predstavlja uspostavljanje optimalnog režima hranjenja. Upravo takav optimalni režim hranjenja još uvijek treba biti utvrđen s obzirom da varira od ustanove do ustanove. Nekad se smatralo da će gladovanje do 24 sata nakon operativnog postupka smanjiti broj povraćanja, temeljeno na istraživanjima ranog želučanog motiliteta koja su pokazala da se normalna želučana peristaltika vraća 24 sata nakon operativnog zahvata [71,72]. Meta analiza iz 2016. godine pokazala je da se hranjenjem na traženje smanjilo vrijeme ostajanja u bolnici te vrijeme za dostizanje pune enteralne prehrane u usporedbi sa strukturiranim režimom prehrane [73]. Varijacije u protokolu hranjenja su temeljene na kirurgovim preferencama i bojazni za razvoj poslijeoperacijskog povraćanja. No, bez obzira na odabrani režim hranjenja, poslijeoperacijsko povraćanje će se dogoditi [75, 76].

Glavna briga za poslijeoperacijsko liječenje dojenčadi s HSP-om su: praćenje, analgezija i ponovno uvođenje enteralne prehrane [79]. Nedavni dokazi su pokazali da standardizacija poslijeoperacijske skrbi smanjuje duljinu boravka u bolnici, pozitivno utječe na iskustvo pacijenata i može smanjiti vrijeme potrebno za postizanje pune enteralne prehrane [80]. Postoje mnoge varijacije u režimima poslijeoperacijske prehrane nakon piloromiotomije. U 1920-ima, jedan takav režim hranjenja započeo je s uncom šećerne vode (28,350g) jedan sat nakon operacije, nakon čega je slijedilo mlijeko nakon 12 sati, s ciljem postizanja pune enteralne prehrane do 24 sata [81]. Ovo nije previše različito od nekih postojećih poslijeoperacijskih režima hranjenja. U sadašnjoj praksi, hranjenje započinje u bilo kojem trenutku između buđenja djeteta iz anestezije i sve do 18 sati nakon operacije. Trenutno, o odabiru optimalnog protokola uspostavljanja prehrane postoje rasprave o superiornosti ad libitum (na traženje) naspram intervalnog ili protokolarnog hranjenja [74]. Pa se tako u istraživanju Sullivan i sur. (2016. god.) provedeno na 74 pacijenta primjenjivalo tri različita režima hranjenja. Dva režima intervalnog hranjenja u kojima su pacijenti dostigli punu enteralnu prehranu za 48 sati, odnosno 20 sati, i treći režim gdje su pacijenti bili natašte 24 sata prije uvođenja pune enteralne ishrane. Autori su zaključili da je povraćanje nakon piloromiotomije neovisno o poslijeoperacijskoj strategiji hranjenja i da različiti poslijeoperacijski režimi hranjenja nisu utjecali na duljinu boravka u bolnici [73]. U preglednom članku Grahama i sur. (2013. god.) uspoređivani su neposredno hranjenje (do 6 sati poslijeoperacijski) sa odgođenim hranjenjem (nakon 6 sati poslijeoperacijsko) i intervalno hranjenje s hranjenjem ad libitum. Autori su otkrili da je neposredno hranjenje rezultiralo ozbiljnijim poslijeoperacijskim povraćanjem, bez ikakvog

značajnog utjecaja na duljinu boravka u bolnici. Nadalje, otkrili su da je većina istraživanja pokazala smanjeno vrijeme za postizanje potpunog enteralnog hranjenja s ad libitum hranjenjem postoperativno. Njihova opća preporuka bila je započinjanje ad libitum hranjenja četiri sata nakon operacije, čime bi se izbjeglo najteže razdoblje povraćanja, a istovremeno se smanjilo vrijeme do otpusta iz bolnice [73]. Ovo može predstavljati značajnu promjenu u praksi, osobito u Sjevernoj Americi, budući da je samo 15% institucija prakticiralo ad libitum hranjenje prije objavljivanja ranije spomenutog preglednog članka [72]. S obzirom na to, Adibe i sur.(2014.god.) proveli su istraživanje na 150 dojenčadi, uspoređujući hranjenje ad libitum s hranjenjem po protokolu[74]. Protokolarna skupina (75 pacijenata) započela je s oralnom otopinom elektrolita dva sata nakon operacije i napredovala do pune prehrane mlijekom na režimski način. Grupa ad libitum (75 pacijenata) započela je hranjenje s 60 ml mlijeka kada su bili potpuno budni. Iako je srednje vrijeme do ciljanog hranjenja bilo više od sedam sati brže u ad libitum skupini, nije bilo razlike u duljini boravka u bolnici između dvije skupine [78]. Ovo sugerira, kao što je možda i za očekivati, da duljina boravka u bolnici nije određena samo vremenom potrebnim za postizanje pune enteralne prehrane. Ostali utjecaji mogu uključivati društvene i logističke čimbenike, uključujući doba dana u koje se postiže puna enteralna prehrana. Ukupni dojam iz literature je da će većina dojenčadi povraćati nakon podvrgavanja piloromiotomiji i da se povraćanje u neposrednom postoperativnom razdoblju stoga može donekle zanemariti pri razmatranju odgovarajućeg postoperativnog režima hranjenja. Sve je više dokaza da ad libitum postoperativno hranjenje rezultira skraćenim vremenom za postizanje pune enteralne prehrane u dojenčadi s HSP-om[78].

7.1. Poslijeoperacijsko povraćanje

Uporno povraćanje bez žuči nakon konačnog zahvata česta je poslijeoperacijska pojava. Istraživanjem pristupa hranjenjas ciljem utvrđivanja pogodnijeg režima hranjenja za postizanje poslijeoperacijskog hranjenja, u 46% dojenčadi s opuštenim i kod 57% dojenčadi s postupnim režimom hranjenja, pojavilo se poslijeoperacijsko povraćanje [84]. Opisano je nekoliko mehanizama odgovornih za takvo poslijeoperacijsko povraćanje, uključujući gastroparezu, pilorospazam i edem pilorusa. Unutar populacije sa stenozom pilorusa, otkriveno je da su dva čimbenika vrlo prediktivna za teško poslijeoperacijsko povraćanje - stupanj prijeoperacijskog poremećaja metabolizma i elektrolita te niža težina pri prijemu [76]. Proučavani su različiti režimi hranjenja kako bi se ublažilo poslijeoperacijsko povraćanje, s ciljem bržeg postizanja

ciljeva hranjenja i smanjenja trajanja boravka u bolnici. Neki zagovaraju nestrukturirano hranjenje ad libitum, jer se povraćanje neizbježno događa bez obzira na plan hranjenja i to predstavlja potencijalno jednostavniji i učinkovitiji pristup. Retrospektivnim pregledom nije pronađena razlika u učestalosti postoperativnog povraćanja između dojenčadi hranjene ad libitum ili standardiziranog režima hranjenja, iako je puna prehrana postignuta u značajno kraćem vremenu (19,0 u odnosu na 23,1 sati, $p < 0,01$) s ad libitum hranjenjem [78].

7.2. Anestetici i hipertrofična stenoza pilorusa

Kako anestezijski protokoli za dojenčad napreduju, izbor anestetika postaje izuzetno važan, osiguravajući hemodinamičnu stabilnost, minimizirajući neželjene efekte i omogućavajući pacijentima brži oporavak sa minimalnom respiratornom insuficijencijom.. To je vrlo važno za dojenčad kod kojih postoji rizik poslijeoperacijske apneje [83, 84]. U klinički relevantnim dozama i halotan i remifentanil imaju sličan profil što se tiče oporavka i sigurnosti. Oba anestetika pacijentu osiguravaju hemodinamsku stabilnost. Također nije uočena respiratorna insuficijencija kod dojenčadi gdje je kao anestetik primjenjivan remifentanil. Isto tako, uočeno je da kod dojenčadi, anestetiziranih remifentanilom i halotanom, postoji jednak prag boli tijekom oporavka. Osim podataka o ne postojanju razlika u pragu boli tijekom oporavka, postoje i Ovi rezultati istraživanja koji govore da su pacijenti tretirani remifentanilom imali značajno više vrijednosti u odnosu na grupe ispitanika koje su tretirane drugim anestheticima. Razlike mogu proizaći iz različitog protokola poslijeoperacijske primjene analgetika[85, 86].

Kardiovaskularne nuspojave remifentaila čini se da su slične kardiovaskularnim nuspojavama halotana. Međutim, ove sličnosti mogu biti zbog prethodne primjene atropina prije anestezije. Iako nema statističke razlike između primjene oba anestetika s obzirom na frekvenciju srca i sistolički krvni tlak, postoji trend da halotanom anestetizirani pacijenti zahtijevaju liječenje hipotenzije, sugerirajući na pad frekvencije srca. Osim kardiovaskularnih nuspojava, postoje i druge dokumentirane nuspojave, primjerice, postoperativno povraćanje je bio čest, ali očekivan događaj nakon piloromiotomije. Iako su opiodi visoko emetični, nije bilo razlike u pojavnosti povraćanja između pacijenata koji su bili anestetizirani reifentanilom i halotanom. Nedostatak razlike u pojavnosti postoperativne emeze (povraćanja) može biti povezan sa čestim povraćanjem povezano sa bolešću ili operacijom. Podaci o pojavnosti postoperativne emeze u drugim istraživanjima govore o stopi od 36-90% kod dojenčadi nakon piloromiotomije[87,88].

Neočekivane kirurške komplikacije, za razliku od komplikacija uzrokovanih anestezijom bile su i glavne komplikacije na koje su u svojem istraživanju naišli Kelay i Hall (2018. god.). Kirurške komplikacije (perforacija crijeva, peritonealna curenja, poslijeoperacijsko krvarenje za koje je nužna bila transfuzija krvi) pojavilo se u 5 od 60 pacijenata, a stopa komplikacija u skladu je s piloromiotomijom. Iako su se sve te kirurške komplikacije dogodile kod pacijenata koji primaju remifentanil, smatra se da one nisu povezane s anestetikom[87,88].

8. KOMPLIKACIJE NAKON TRETMANA HIPERTROFIČNE STENOZE PILORUSA

8.1. Ishodi

Piloromiotomija je općenito povezana s niskim morbiditetom i mortalitetom. Najvažnije poslijeoperacijske komplikacije nakon kirurškog liječenja HSP-a su: nepotpuna piloromiotomija, perforacija sluznice i infekcija rane. Ukupne stope komplikacija variraju između 4,6 i 12% [116, 110]. Velike komplikacije, uključujući nepotpunu piloromiotomiju i perforaciju sluznice, imaju učestalost između 1,2 i 3,4%, a manje komplikacije 7,3 do 23,8% [110, 117]. Zabilježena je povećana učestalost komplikacija u nedonoščadi [119]. Smrtnost od stenozе pilorusa znatno je opala tijekom prošlog stoljeća i sada se u većini specijalističkih centara navodi kao blizu nule [2, 118]. Međutim, i dalje postoji jak kontrast u stopama smrtnosti nakon operacije HSP-a između razvijenih zemalja i zemalja u razvoju. Nedavno izvješće iz Tanzanije izvijestilo je o smrtnosti od 4,9% između 2009. i 2014. godine. Svi smrtni slučajevi dogodili su se prvog poslijeoperacijskog dana, a autori ovu visoku brojku pripisuju odgođenom dolasku u bolnicu i povezanoj ozbiljnoj dehidraciji i abnormalnostima u vrijednosti elektrolita. Također ukazuju i na produženi prijeoperacijski boravak u bolnici jednog broja pacijenata zbog nedostatka sredstava. Izvještavaju o usporedivoj stopi komplikacija od 11,8% [120].

Prethodno su piloromiotomiju obično izvodili opći kirurzi bez subspecijalističke obuke iz pedijatrijske kirurgije. Prethodno je raspravljano o učinku subspecijalističke obuke i opsega slučajeva na ishode [2]. U svom sustavnom pregledu, Evans i sur.(2021. god.)zaključili su da je kirurški volumen vjerojatno najbolji pokazatelj postoperativnih ishoda. Opći kirurzi s većim operativnim volumenom imali su rezultate usporedive s dječjim kirurzima. Njihovi rezultati također su pokazali da su za piloromiotomiju dječji kirurzi imali niže stope komplikacija uključujući manji rizik od perforacije dvanaesnika [121]. Noviji podaci, iz velike populacijske kohorte koja sadrži 3500 piloromiotomija, potvrđuju da se sve veći broj piloromiotomija izvodi u bolnicama s pedijatrijskim kirurzima; sa 57% 1987. na 99% 2009.godine. Autori su otkrili da se značajno manje poslijeoperacijskih komplikacija dogodilo u pedijatrijskim centrima i zaključili da postoje dobri dokazi koji sugeriraju da se optimalni ishodi nakon piloromiotomije postižu u rukama pedijatrijskih kirurga [122]. Kada govorimo o komplikacijama rana, čini se da je učestalost komplikacija cijeljenja rana veća od one koja se susreće s drugim abdominalnim ranama u pedijatrijskoj populaciji. Ovo zapažanje može imati višestruku osnovu uključujući

relativno nezreo imunološki sustav i loše prehrambene uvjete zbog varijabilnog razdoblja poslijeoperacijske pothranjenosti[122].

8.1.1. Infekcije

I dalje traje rasprava o indikaciji za profilaktičke antibiotike za pacijente koji su podvrgnuti piloromiotomiji, naizgled čistoj operaciji. Retrospektivni pregled Katz i sur. (2011. god.) kod 194 pacijenata koji su bili podvrgnuti laparoskopskoj piloromiotomiji u razdoblju od 7 godina (2002. - 2009. godine) promatrali su potencijalnu korist profilaktičkih antibiotika za ovaj postupak [106]. Budući da se unutar jednog centra razlikovalo jesu li pojedini kirurzi pripisali antibiotike ili ne, to je rezultiralo dvjema odvojenim skupinama koje se nisu značajno razlikovale u dobi, spolu, težini ili serumskom bikarbonatu pri prijemu ili tijekom operacije. Tri infekcije rane dogodile su se u svakoj skupini - 2,7% (3 od 111) onih koji su primali preventivno antibiotik u usporedbi s 3,5% (3 od 84) koji nisu. Dobivena razlika nije statistički značajna ($p = 0,73$). Prema tome, autori zaključuju da profilaktički antibiotici ne smanjuju značajno stopu infekcije rane. Intrigantno je da je uvođenje profilaktičkih antibiotika nakon 1982. godine u 35-godišnjem nizu od 791 dojenčadi sa stenozom pilorusa u jednom medicinskom centru, koincidiralo sa smanjenjem stope infekcije rane s 9% na 3,9% [108]. Postoje proturječni dokazi o riziku od infekcije rane koji se odnosi na prirodu otvorene rane s obzirom na odabrani rez. Neki su autori otkrili dva do tri puta veću stopu infekcije rane s izvornim rezom u desnom gornjem kvadrantu [108,109], dok drugi nisu uočili razliku između različitih rezova [93]. Kada je riječ o dehiscenciji, jedna dehiscencija rane dogodila se u otvorenoj skupini, a nijedna u laparoskopskoj [111]. Slična stopa razvoja "problema s ranom koji zahtijeva ponovnu operaciju" primijećena je u 7 (1,6%) iz niza od 430 dojenčadi liječenih ili otvorenim ili laparoskopski pristup u Kraljevskoj bolnici za bolesnu djecu Edinburgh između 1999. i 2012. godine [82]. To se također odrazilo i u 35-godišnjoj seriji iz bolnice za bolesnu djecu u Torontu, gdje je samo jedno od 791 novorođenčeta razvilo dehiscenciju rane [110].

8.1.2. Incizijska kila (hernija)

Tijekom razdoblja od šest godina u jednom centru, operacija incizijske kile obavljena je u 6 od ukupno 255 djece koja su inicijalno bila podvrgnuta otvorenoj [97] ili laparoskopskoj piloromiotomiji [91,99], odražavajući stopu incizijske kile od 2,52%. Nešto niža stopa od 1%

uočena je kada se kombiniraju rezultati iz pedijatrijske i regionalne bolnice, što predstavlja ukupno 4 incizijske kile - dvije nakon rezova u desnom gornjem kvadrantu i dvije nakon rezova na pupku [92]. Prethodna infekcija rane zabilježena je samo u jednom od ovih slučajeva. Pojava komplikacija rane, neovisno radi li se o dehiscenciji ili incizijskoj herniji, kao što je navedeno u prethodnom velikom istraživanju, čini se da je veća nego što bi se inače moglo očekivati [91].

8.1.3. Nepotpuna piloromiotomija i ponovljena piloromiotomija

Nedavna meta-analiza Sathye i sur. (2017. god.) otkrila je 4% veću stopu (razlika rizika 0,04, 95% interval pouzdanosti 0 - 0,08, $p = 0,03$) nepotpune piloromiotomije laparoskopskom tehnikom u usporedbi s otvorenom operacijom [93]. Velika retrospektivna multicentrična studija u devet institucija velikog opsega diljem Ujedinjenog Kraljevstva i Sjeverne Amerike analizirala je ukupno 2830 postupaka, od kojih su 1802 izvedena laparoskopski. Nepotpuna piloromiotomija dogodila se u 3 slučaja kod (0,29%) otvorene skupine i 21 (1,19%) laparoskopске skupine [94]. Analiza binomnom logičkom regresijom utvrdila je da ove brojke odražavaju znatno višu incidenciju nepotpune piloromiotomije nakon laparoskopije u usporedbi s otvorenom operacijom od 0,87% ($p = 0,046$) [95]. No, broj potreban za liječenje laparoskopskom piloromiotomijom da bi se susrelo sa pojavom nepotpune piloromiotomije je 115, naglašavajući potencijalno ograničenu kliničku važnost ove male, iako statistički značajne razlike između dva pristupa. Otkrivanjem nepotpune piloromiotomije, na koju se klinički sumnja temeljem postojanog postoperativnog povraćanja, uvijek slijedi povratak u bolnicu. Kontrastna studija gornjeg gastrointestinalnog trakta može biti korisna u potvrđivanju ove kliničke sumnje prije ponovne operacije [95]. Također je opisan alternativni neoperativni pristup koji koristi antimuskarinske lijekove [96]. Ovo slijedi istu logiku koja se primjenjuje za isključivo medicinsko liječenje HSP-a koje se široko primjenjuje u Japanu [97]. Endoskopski vođena balonska dilatacija (EGBD) također je uspješno izvedena za nepotpunu piloromiotomiju, čime je u potpunosti izbjegnuta ponovna operacija [96,98].

Iako vrlo rijetko, u literaturi je opisano ponavljanje HSP-a nakon zadovoljavajuće piloromiotomije [99,100]. Ova komplikacija otkrivena je kod 2 novorođenčadi u razdoblju od 30 godina i to u jednom centru (1973. - 2003.god.) [107]. Oboje su razvili povraćanje bez žuči mjesec dana nakon operacije, pri čemu je nakon neuspješnog ispitivanja lijekova protiv refluksa i prokinetika dva tjedna kasnije otkrivena značajna opstrukcija izlaznog otvora želuca na

kontrastnim studijama. Dilatacija balona je u početku bila izvedena u oba slučaja, međutim bila je uspješna samo u jednom, zbog čega je bila potrebna ponovna piloromiotomija[107].

8.1.4. Perforacija sluznice

Pretjerana piloromiotomija, možda s namjerom izbjegavanja ranije navedenog ishoda, također može dovesti do podjele pilorusa pune debljine s perforacijom. Neprepoznata perforacija na želučanom kraju piloromiotomije odgovorna je za kasniji razvoj tenzijskog pneumoperitoneuma [102]. U početku se to razvilo u poslijeoperacijskom razdoblju 4. dan, i iako je situacija privremeno uklonjena dekompresijom iglom, pneumoperitoneum se ponovno nakuplja unutar 24 sata što dovodi do kirurške eksploracije i identifikacije želučane perforacije. Češće, ukoliko se ne primijeti tijekom operacije, može dovesti do pojave sepse i peritonitisa. Retrospektivni pregled u jednom centru tijekom 21-godišnjeg razdoblja pokazao je incidenciju od 1,67% (15 od 896) perforacije sluznice [103]. Jedina razlika identificirana između onih kod kojih se razvila ova komplikacija i kod onih kod kojih se nije razvila bila je dob pri operaciji – 48 dana u usporedbi s 34 dana – za koju se pokazalo da je statistički značajna ($p = 0,0021$). Ova je brojka slična stopi perforacije sluznice od 1,1% viđenoj u retrospektivnoj studiji na 11 003 dojenčadi u 28 američkih država [104]. Meta-analiza nije pronašla značajnu razliku u perforacijama sluznice između laparoskopske i otvorene skupine (omjer izgleda 0,96, 95% interval pouzdanosti: 0,22 - 4,26) [105]. S obzirom na veliku retrospektivnu multicentričnu studiju u devet prethodno opisanih ustanova, perforacija sluznice primijećena je u 3 slučaja (0,29%) kod otvorene skupine u usporedbi s 15 (0,83%) koji su bili podvrgnuti laparoskopskom zahvatu, razlika koja nije dosegla statističku značajnost. Kirurške strategije za popravak perforacije sluznice uključuju ili primarni popravak sluznice ili zatvaranje pune debljine, rotaciju pilorusa i repiloromiotomiju, što je izvelo 70% odnosno 27% ispitanika iz ankete Međunarodne pedijatrijske endokirurške grupe. Zanimljivo, 93% ovih ozljede su identificirane intraoperativno, a 84% ove skupine pacijenata bilo je podvrgnuto odgodi hranjenja[106].

Iako vrlo rijetko, u literaturi je opisano ponavljanje HSP-a nakon zadovoljavajuće piloromiotomije [100,101]. Ova komplikacija otkrivena je kod 2 novorođenčadi u razdoblju od 30 godina i to u jednom centru (1973. - 2003.god.) [100]. Oboje su razvili povraćanje bez žuči 1 mjesec nakon operacije, i nakon neuspješnog ispitivanja lijekova protiv refluksa i prokinetika 2 tjedna kasnije otkrivena je značajna opstrukcija izlaznog otvora želuca na kontrastnim studijama. Dilatacija balona je u početku bila izvedena u oba slučaja, međutim bila je uspješna samo u jednom, zbog čega je bila potrebna ponovna piloromiotomija[100].

9. ULOGA MEDICINSKE SESTRE / TEHNIČARA

Kada govorimo u ulozi medicinske sestre/medicinskog tehničara, ona obuhvaća različite postupke pri prijemu pacijenta, obradi, pripremi za kirurški zahvat ali i samom monitoringu i zdravstvenoj njezi nakon istog. S obzirom da je dolazak novorođenčadi koje neprestano povraća u medicinsku ustanovu izuzetno stresna situacija kako za dijete, tako i za roditelje, vrlo je važna primarna psihološka priprema roditelja. S obzirom da se radi o djetetu koje uslijed povraćanja dehidrira, nužno je prepoznati simptome dehidracije i započeti s kvalitetnom pripremom rehidracije. Klasična abnormalnost elektrolita vidljiva je kroz hipokalemičnu, hipokloremičnu metaboličku acidozu kao rezultat dugotrajnog povraćanja. Tijelo fiziološki nastoji kompenzirati povraćanjem stvoreni gubitak kalijevih i kloridnih iona, putem očuvanja kalija na štetu vodikovih iona u bubrezima, što vodi prema paradoksalnoj aciduriji, a time još više pogoršavajući alkalozu. Organizam nastoji održati normalnu pH vrijednost izlučujući višak bikarbonata, ali je onemogućeno smanjenjem klorida, umjesto toga kloridi su reapsorbirani kako bi održali elektrokemijsku neutralnost rezultirajući metaboličkom alkalozom [52]. Povezana dehidracija vodi do sekundarnog hiperaldosteronizma uzrokujući paradoksalnu aciduriju zbog protonске pumpe (želučana vodik kalij ATPaza) koja u bubrezima zadržava kalij, izlučujući vodik u slučaju hipokalemije[45].

Prije kirurškog zahvata potrebna je rehidracija i korekcija poremećaja elektrolita. U trenutku dolaska u bolnicu većini pacijenata potrebno je 20 mL/kg fiziološke otopine kao bolus, jednom ili više puta, a zatim kontinuirano intravenozno od 4-6 mL/kg/h dok se ne ispravi neravnoteža elektrolita. Odgovor na terapiju postiže se unutar 12-48 sati, nakon čega se i preporučuje operacija. Ukoliko se uoči stanje hipovolemijskog šoka do kojeg može dovesti prekomjeren gubitak tekućine, educirana medicinska sestra/tehničar na vrijeme prepoznaje simptome istog s ciljem adekvatnog reagiranja, pri čemu se primjenjuje bolus 20 mL/kg/ fiziološke otopine (0.9% NaCl). Ako se stanje ne popravlja, primjenjuje se drugi bolus po istom principu. Nužna je analiza elektrolita i acidobaznog statusa. Mora se obratiti pozornost na koncentraciju natrija i kalija jer može doći do ozbiljnih posljedica zbog poremećaja njihove koncentracije, što je u ranijem tekstu i navedeno. Potrebno je napomenuti da, s obzirom da je ovdje riječ o novorođenčadi koje se sprema na kirurški zahvat, nužna je pravilna i adekvatna psihološka pomoć od strane medicinske sestre/tehničara s ciljem pravilne i pravovremene informiranosti prije kirurškog postupka, o samom postupku, ali i o postoperativnoj njezi. Informacije trebaju biti jasne, koncizne, primjerene onima s kojima razgovaramo, lišene pretjerane stručne

terminologije, dojam koji osoba ostavlja na roditelje mora biti dovoljno smiren i stručan kako bi se s te strane omogućilo dovoljno psihološke smirenosti za postupak koji ih čeka i za što kvalitetniju međusobnu suradnju [124].

Budući da se hipertrofična stenoza pilorusa javlja u dojenčadi, adekvatne pretrage, prehrana, priprema probavnog trakta i edukacija roditelja mora biti kvalitetno i pravodobno obavljena. S obzirom da u ovakvim slučajevima dijete povraća, dehidrira, s ciljem rehidracije i kasnije parenteralne ili enteralne prehrane instalira se središnji venski kateter, koji se postavlja od strane neonatologa, a iznimno je može postaviti i dječji kirurg. Jedna od mogućih komplikacija može predstavljati simptome koje vješta medicinska sestra/tehničar na vrijeme uočava i upozorava na iste kako bi se mogla pripisati terapija antibioticima. Kako bi se mogućnost infekcije svela na najmanju moguću mjeru medicinsko osoblje mora oprati ruke, staviti rukavice, jedna medicinska sestra/tehničar stavlja sterilne rukavice, druga otvara sterilni set za previjanje, ubodno mjesto potrebno je očistiti sterilnim tupferima koji su natopljeni dezinficijensom uz pomoć peana, kružnim pokretima od središnjeg dijela prema distalnom. Kada je čišćenje napravljeno, sterilnom kompresom se prekrije ubodno mjesto i pričvrsti prozirnicom. Nakon toga je nužno dokumentirati cijeli postupak. Jedan od mogućih primjera poslijeoperacijskog postupka dali su Pogorelić i sur. (2021) koji navode da su nakon operativnog zahvata, pacijenti smješteni u intenzivnu njegu na nekoliko sati, dok im se stanje svijesti ne normalizira[82]. Medicinska sestra/tehničar intravenozno daje infuziju. Oralno hranjenje započinje sa 5-10mL sa 5% glukoze 2-24 sata nakon operativnog zahvata, ovisno o odluci kirurga. Ukoliko pacijent prihvaća glukozu, započinje se prehrana sa majčinim mlijekom ili adaptiranom mliječnom formulom. Količina mlijeka raste svakim obrokom sve dok se ne dosegne količina obroka odgovarajuća dobi pacijenta. Ukoliko dođe do povraćanja, nastavlja se sa infuzijom i nakon nekoliko sati mlijeko se ponovno daje oralno prema istoj shemi ali u manjim obrocima. Kao analgetik, daje se paracetamol u dozama od 10 – 15 mg/kg. Afebrilni pacijenti bez povraćanja unutar 24 sata i tolerancijom na obroke otpuštaju se iz bolnice. Djeca u kliniku dolaze na pregled sedmog i tridesetog dana od otpusta iz bolnice[82].

Nakon obavljenog kirurškog zahvata, cilj je što prije započeti sa prehranom djeteta. Ovisno o stanju pacijenta primjenjuje se parenteralna ili enteralna prehrana. Sama uloga medicinske sestre/tehničara mora biti u pravilnoj zdravstvenoj njezi novorođenčeta na takvim vrstama prehrane. Takva pravilna zdravstvena njega uključuje kontrolu tekućine i glikemije, kontrolu mjesta uboda, odnosno njegu intravenskog katetera. Kada govorimo o parenteralnoj prehrani, medicinska sestra/tehničar mora voditi računa o prohodnosti venskog puta ili infundirane tekućine kako bi se spriječile moguće komplikacije u tom smjeru. Također medicinska

sestra/tehničar priprema infuzijske otopine i prati stanje novorođenčadi. Medicinska sestra/tehničar postavlja kateter u strogo aseptičnim uvjetima, mora biti educirana o takvoj vrsti prehrane, kako bi pravovremeno mogla prepoznati znakove koji se javljaju uslijed iste. Kada je riječ o enteralnoj prehrani, medicinska sestra/tehničar mora strogo slijediti propisane upute liječnika, pratiti reakcije djeteta, ako je dijete monitorirano, pratiti arterijski tlak i frekvenciju srca. Sondu postavlja prvostupnica sestrinstva, a prije samog postavljanja nužno je procijeniti opće stanje pacijenta (procjena gutanja, sluznice nosa i usne šupljine, mogućnost disanja, dužine sonde). Nakon obavljenog kirurškog zahvata, pacijent se nalazi u jedinici intenzivnog liječenja gdje je nužan monitoring vitalnih funkcija: EKG zapis, frekvencija disanja, puls, saturacija kisika, tjelesna temperatura, arterijski tlak, središnji venski tlak, $p\text{CO}_2$ te $p\text{O}_2$, gdje računa o tome vodi medicinska sestra/tehničar, no potrebno je napomenuti da ponekad i subjektivna procjena iskusne medicinske sestre/tehničara predstavlja izuzetno kvalitetan sklop povratnih informacija[82].

S obzirom da je cilj nakon kirurškog zahvata stenozе pilorusa započeti sa prehranom (vrsta ovisi o protokolu hranjenja), nužno je informirati roditelje o mogućim načinima uspostavljanja prehrane i razložiti zašto se primjenjuje određena vrsta. Upravo u takvim slučajevima, educirana medicinska sestra/tehničar ima izuzetno važnu ulogu, kako u kontroli pravilne primjene, tako i u informiranju roditelja o svim postupcima vezanim uz bržu uspostavu normalnog režima hranjenja bebe [124].

10. ZAKLJUČAK

Dobro je dokumentirano da je kratkoročni ishod piloromiotomije predstavlja trenutno olakšanje na izlazni otvori želuca uz svega nekoliko komplikacija [2]. Međutim, dugoročni rezultat nakon kirurškog liječenja stenozе pilorusa manje je proučavan. Rezultati istraživanja Danielsona i sur. (2022. god.) pokazuju da kod većine pacijenata 44 do 46 godina nakon piloromiotomije nije bilo negativnih gastrointestinalnih simptoma [125]. Postoji zabrinutost zbog trajno oštećene funkcije sfinktera pilorusa nakon piloromiotomije što može rezultirati duodenalnim refluksom ili abnormalnom brzinom pražnjenja želuca. Tam i sur. (1985) [111] izvijestili su o značajno povećanom duodenalnom refluksu u mirovanju i brže pražnjenje želuca u pacijenata s HSP-om u usporedbi s kontrolnom skupinom pet do jedanaest godina nakon piloromiotomije. Međutim, rezultati fizioloških studija funkcije pilorusa nakon piloromiotomije su različiti, pa su tako rezultati istraživanja i Sun i sur. (2000. god.) [112] i Rasmussen i sur. (1989. god.) [113] pokazali normalne vrijednosti pražnjenja želuca u bolesnika s HSP-om dugoročnim praćenjem nakon piloromiotomije [112,113]. Refluks žuči povezan je s gastritisom, želučanim ulkusom i mogućim razvojem raka želuca [114]. Pri brzom pražnjenju želuca, sluznica dvanaesnika je izložena visokom kiselinskom opterećenju što predisponira uvjete za razvoj čira na dvanaestercu [115]. S obzirom na to, dugoročno, očekivala bi se povećana prevalencija dispepsije i ulkusa nakon piloromiotomije ako je postupak rezultirao poremećenim mehanizmom sfinktera pilorusa. U nekoliko prethodno provedenih dugoročnih istraživanja na tu temu, pacijenti su imali dispeptičke simptome ili su imali povijest želučanog ili duodenalnog ulkusa [116]. Međutim, budući da nisu uključene kontrole skupine u tim istraživanjima, teško je odrediti je li prevalencija bila veća među pacijentima u usporedbi s općom populacijom. Istraživanje koje su proveli Danielson i sur. (2022. god.) pokazuje da većina pacijenata operiranih zbog stenozе pilorusa tijekom dojenačke dobi nema negativnih učinaka u odrasloj dobi, te rezultati snažno impliciraju da nema potrebe za praćenjem pacijenata u odrasloj dobi [125].

S obzirom da medicinska sestra/tehničar najviše vremena provodi s pacijentom i roditeljima, od izuzetne je važnosti da ona posjeduje skup psiholoških ali i stručnih „alata“ kojima će na kvalitetan način odgovoriti i psihološkim zahtjevima i zahtjevima struke koji se u određenom postavljaju postupku postavljaju pred njih. Samo uz kontinuirano educiranje u sestrinstvu

možemo pružiti najbolju postoperativnu zdravstvenu njegu najosjetljivijoj a ujedno i najborbenijoj skupini, novorođenoj djeci.

11. LITERATURA

1. Taylor, S. Pyloric Stenosis Before and After Ramstedt. *Archives of Disease in Childhood*, (1959), 34, 20–23.
2. Aspelund, G, Langer, J.C. Current management of hypertrophic pyloric stenosis. *Seminars in Pediatric Surgery*. (2007), 16(1), 27–33.
3. Gale, H.I., Gee, M.S., Westra, S.J. i Nimkin, K. Abdominal ultrasonography of the pediatric gastrointestinal tract. *World Journal of Radiology*, (2016), 8(7), 656–667.
4. Ramkumar, D. i Schulze, K.S. The pylorus. *Neurogastroenterology & Motility*, (2005), 17(s1), 22–30.
5. Pandya, S. i Heiss, K. Pyloric stenosis in pediatric surgery: an evidence-based review. *Surgical Clinics of North America*, (2012), 92(3), 527–39.
6. Georgoula, C. i Gardiner, M. Pyloric stenosis a 100 years after Ramstedt. *Archives of Disease in Childhood*, (2012), 97(8), 741–745.
7. Ranells, J.D., Carver, J.D. i Kirby RS Infantile hypertrophic pyloric stenosis: Epidemiology, genetics, and clinical update. (2011) *Adv Pediatr* 58:195–206
8. MacMahon B The continuing enigma of pyloric stenosis of infancy: a review. *Epidemiology*, (2006) 17:195–201.
9. Zhu, J., Zhu, T., Lin, Z.L. i sur. Perinatal risk factors for infantile hypertrophic pyloric stenosis: a meta-analysis. *Journal of Pediatric Surgery*, (2017), 52, 1389–1397.
10. Abdellatif, M., Ghozy, S., Kamel, M.G. i sur. Association between exposure to macrolides and the development of infantile hypertrophic pyloric stenosis: a systematic review and meta-analysis. *The European Journal of Pediatrics*, (2019), 178(3), 301–314.
11. Murchison, L., De Coppi, P. i Eaton S. Post-natal erythromycin exposure and risk of infantile hypertrophic pyloric stenosis: a systematic review and meta-analysis. *Pediatric Surgery International*, (2016), 32(12), 1147–1152.
12. Boybeyi-Turer, O., Celik, H.T., Arslan, U.E., Soyer, T., Tanyel, F.C. i Kiran, S. Environmental exposure in the etiology of infantile hypertrophic pyloric stenosis: a systematic review and meta-analysis. *Pediatric Surgery International*, (2022), 38(7), 951–961.

13. Li, J., Gao, W., Zhu, J.M., Zuo, W. i Liu, X. Epidemiologicalandclinicalcharacteristicsof 304 patientswithinfantilehypertrophicpyloricstenosisinAnhuiProvinceof East China, 2012-2015. *The Journal ofMaternal-Fetal&Neonatal Medicine*, (2018), 31(20), 2742–2747.
14. Peeters, B., Benninga, M.A. i Hennekam, R.C. Infantilehypertrophicpyloricstenosis--geneticsandsyndromes. *Nature ReviewsGastroenterology&Hepatology*, (2012) 9(11), 646–660.
15. Krogh, C., Fischer, T.K., Skotte, L., Biggar, R.J., Oyen, N., Skytthe, A., Goertz, S., Christensen, K., Wohlfahrt, J. i Melbye, M. Familialaggregationandheritabilityofpyloricstenosis. *Jama*, (2010), 303:2393–2399.
16. Pedersen, R.N., Garne, E., Loane, M., Korsholm, L. i Husby, S; EUROCAT Working Group. Infantilehypertrophicpyloricstenosis: a comparativestudyofincidenceandotherepidemiologicalcharacteristicsinseven European regions. *The Journal ofMaternal-Fetal&Neonatal Medicine*, (2008), 21(9). 599–604.
17. Ryan, M.J., Ramsay, M., Brown, D., Gay, N.J., Farrington, C.P. i Wall, P.G. Hospitaladmissionsattributable to rotavirusinfectioninEnglandand Wales. *Journal oftheInfectiousDiseases*, (1996), 174 (1), 12–18.
18. Manikkam, M., Tracey, R., Guerrero-Bosagna, C. i Skinner, M.K. Plasticsderivedendocrinedisruptors (BPA, DEHP and DBP) induceepigenetictransgenerationalinheritanceofobesity, reproductivediseaseandspermepimutations. *PLoS One*, (2013), 8(1), e55387.
19. Tracey, R., Manikkam, M., Guerrero-Bosagna, C. i Skinner, MK. Hydrocarbons (jet fuel JP-8) induceepigenetictransgenerationalinheritanceofobesity, reproductivediseaseandspermepimutations. *ReproductiveToxicology*, (2013), 36, 104–116.
20. Gezer, H.Ö., Oguzkurt, P., Temiz, A. i Hicsonmez A. Hypertrophicpyloricstenosisintwins; geneticorenvironmentalfactors. *ClinicalGenetics*, (2015), 87(4), 388–391.
21. Chung, E. Infantilehypertrophicpyloricstenosis: Genesandenvironment. *ArchivesofDiseaseinChildhood*, (2008), 93, 1003–1004.
22. Vanderwinden, J.M., Mailleux, P., Schiffmann, S.N., Vanderhaeghen, J.J. i De Laet, M.H. Nitricoxidesynthaseactivityininfantilehypertrophicpyloricstenosis. *The New England Journal of Medicine*, (1992), 327, 511–515.

23. Wattchow, D.A., Cass, D.T., Furness, J.B., Costa, M., O'Brien, P.E., Little, K.E. i Pitkin, J. Abnormalities of peptide-containing nerve fibers in infantile hypertrophic pyloric stenosis. *Gastroenterology*, (1987), 92, 443–448.
24. Okazaki, T., Yamataka, A., Fujiwara, T., Nishiye, H., Fujimoto, T. i Miyano, T. Abnormal distribution of nerve terminals in infantile hypertrophic pyloric stenosis. *Journal of Pediatric Surgery*, (1994), 29, 655–658.
25. Panteli, C. New insights into the pathogenesis of infantile pyloric stenosis. *Pediatric Surgery International*, (2009), 25, 1043–1052.
26. Piotrowska, A.P., Solari, V. i Puri, P. Distribution of heme oxygenase-2 in nerves and interstitial cells of Cajal in the normal pylorus and in infantile hypertrophic pyloric stenosis. *The Archives of Pathology & Laboratory Medicine*, (2003), 127, 1182–1186.
27. Rogers, I.M. The true cause of pyloric stenosis is hyperacidity. *Acta Paediatrica*, (2006), 95, 132–136.
28. Ames, M.D. Gastric acidity in the first ten days of life of the prematurely born baby. *American Journal of Diseases of Children*, (1960), 100, 252–256.
29. Krogh, C., Biggar, R.J., Fischer, T.K., Lindholm, M., Wohlfahrt, J. i Melbye, M. Bottle-feeding and the risk of Pyloric Stenosis. *Pediatrics*, (2012), 130(4), 943–949.
30. Piotrowska, A.P., Solari, V. i Puri, P. Distribution of heme oxygenase-2 in nerves and interstitial cells of Cajal in the normal pylorus and in infantile hypertrophic pyloric stenosis. *The Archives of Pathology & Laboratory Medicine*. (2003), 127(9), 1182–1186.
31. Oue, T. i Puri, P. Smooth muscle cell hypertrophy versus hyperplasia in infantile hypertrophic pyloric stenosis. *Pediatric Research*, (1999), 45(6), 853–857.
32. Rogers, I.M. The true cause of pyloric stenosis is hyperacidity. *Acta Paediatrica*. (2006), 95(2), 132–136.
33. Ranells, J.D., Carver, J.D. i Kirby, R.S. Infantile hypertrophic pyloric stenosis: epidemiology, genetics, and clinical update. *Advances in pediatric infectious diseases*, (2011), 58(1), 195–206.
34. Krmpotić-Nemanić, J. i Marušić, A. Probavni sustav. U: Krmpotić-Nemanić, J. i Marušić, A., urednici. *Anatomija čovjeka*. 2. izdanje. Zagreb: Medicinska naklada; 2007. str. 318–29.
35. Stipančić, I. i Martinac, P. Kirurgija želuca i dvanaesnika. U: Šoša T, Sutlić Ž, Stanec Z, Tonković I i sur., urednici. *Kirurgija*. Zagreb: Naklada Ljevak; 2007. str. 449–52.
36. Bartleby.com [Internet]. Philadelphia: Lea & Febiger; 2000. *Anatomy of the human body* [citirano 30.10.2020.]. Dostupno na: <https://www.bartleby.com/107/>

37. Ng, P.C., So, K.W., Fung, K.S., i sur. Randomisedcontrolledstudyoforalerythromycin for treatmentofgastrointestinaldysmotilityinpreterminfants. Archivesofdiseaseinchildhood. Fetalandneonataledition, (2001), 84(3), 177–182.
38. Murchison, L., De Coppi, P. i Eaton, S. Post-natalerythromycinexposureandriskofinfantilehypertrophicpyloricstenosis: a systematicreviewand meta-analysis. PediatricSurgery International, (2016), 32(12), 1147–1152.
39. Svenningsson, A., Svensson, T., Akre, O. i Nordenskjöld, A. Maternalandpregnancycharacteristicsandriskofinfantilehypertrophicpyloricstenosis. Journal ofPediatricSurgery, (2014), 49(8), 1226–1231.
40. Bašković, M. i Sinjeri, D. DiagnosticAccuracyofAcid-Base Status inInfantswithHypertrophicPyloricStenosis. Children (Basel), (2022), 9(12), 1815.
41. Kopač, M. EvaluationandTreatmentofAlkalosisinChildren. Journal ofPediatricIntensive Care, (2019), 8, 51–56.
42. Shaw, A.M. Bicarbonateandchlorideequilibriumandacid-base balanceinthe neonate. Neonatal Network, (2008), 27, 261–266.
43. Hall, J.E. Guytonand Hall TextbookofMedicalPhysiology, 13th ed.; W B Saunders: Philadelphia, PA, USA, 2015.
44. Jobson, M. i Hall, N.J. Contemporary management ofpyloricstenosis. SeminarsinPediatricSurgery, (2016), 25(4), 219–224.
45. AlMaramhy, H.H. IsThere a RelationBetweenPyloricMuscleThicknessandClinicalandLaboratory Data inInfantswithHypertrophicPyloricStenosis? The Indian Journal ofSurgery, (2015), 77(Suppl 3), 827–830.
46. Peters, B., Oomen, M.W., Bakx, R., i sur. Advancesininfantilehypertrophicpyloricstenosis. ExpertReviewofGastroenterology&Hepatology, (2014), 8, 533–41.
47. Pandya, S. i Heiss, K. Pyloricstenosisinpediatricsurgery: anevidence-basedreview. SurgicalClinicsof North America, (2012), 92, 527–39.
48. DiéguezHernández-Vaquero, I., CarazoPalacios, M.E., Flores Rodríguez, R., Costa-Roig, A., López Blanco, E.M. i Vila Carbó, J.J. Analysisofestheticassessmentscalesintwosurgicalapproaches for hypertrophicpyloricstenosis. Evaluación de escalas de valoraciónestéticaendosabordajesquirúrgicos para la estenosishipertrófica de píloro. Cirugiapediatrica, (2023), 36(1), 12–16.

49. Rammstedt, C. Zur Operation der angeborenen Pylorusstenose. *Medizinische Klinik*, (1912), 8, 1702–5.
50. Leinwand, M.J., Shaul, D.B. i Anderson, K.D. The umbilical fold approach to pyloromyotomy: is it a safe alternative to the right upper-quadrant approach? *Journal of the American College of Surgeons*, (1999), 189, 362–7.
51. Lambert, A., O'Brien, M., Surana, R. i Hutton, K. Circumumbilical incision for Ramstedt's pyloromyotomy. *The Annals of The Royal College of Surgeons of England*, (2002), 84, 431.
52. Herman, .TF. i Bordoni, B. *Wound classification*. Treasure Island (FL), 2022.
53. Katz, M.S., Schwartz, M.Z., Moront, M.L., Arthur, L.G., Timmapuri, S.J. i Prasad R. Prophylactic antibiotics do not decrease the incidence of wound infections after laparoscopic pyloromyotomy. *J Pediatr Surg*. 2011; 46: 1086–8.
54. Staerke, R.F., Lunger, F., Fink, L., Sasse, T., Lacher, M., von Elm, E., i sur. Open versus laparoscopic pyloromyotomy for pyloric stenosis. *Cochrane Database Syst Rev*, (2021), 3, CD012827.
55. Huang, W.H., Zhang, Q.L., Chen, L., Cui, X., Wang, Y.J. i Zhou, C.M. The safety and effectiveness of laparoscopic versus open surgery for congenital hypertrophic pyloric stenosis in infants. *Medical Science Monitor*, (2020), 26.
56. Sathya, C., Wayne, C., Gotsch, A., Vincent, J., Sullivan, K.J. i Nasr, A. Laparoscopic versus open pyloromyotomy in infants: A systematic review and meta-analysis. *Pediatric Surgery International*, (2017), 33, 325–333.
57. Costanzo, C.M., Vinocur, C. i Berman, L. Postoperative outcomes of open versus laparoscopic pyloromyotomy for hypertrophic pyloric stenosis. *Journal of Surgical Research*, (2018), 224, 240–244.
58. Oomen, M.W., Hoekstra, L.T., Bakx, R., Ubbink, D.T. i Heij, H.A. Open versus laparoscopic pyloromyotomy for hypertrophic pyloric stenosis: A systematic review and meta-analysis focusing on major complications. *Surgical Endoscopy*, (2012), 26, 2104–2110.
59. Shah, A.A., i Shah, A.V. Laparoscopic pyloromyotomy using an indigenous endoknife. *Journal of Indian Association of Pediatric Surgeons*, (2004), 9, 46–47.
60. Ramji, J. i Joshi, R.S. Laparoscopic pyloromyotomy for congenital hypertrophic pyloric stenosis: Our experience with twenty cases. *African Journal of Paediatric Surgery*, (2021), 18, 14–17.

61. Abu-Kishk, I., Stolero, S., Klin, B. i Lotan, G. Myringotomyknife for pyloromyotomy. *SurgicalLaparoscopyEndoscopy&PercutaneousTechniques*, (2010), 20, e47–e49.
62. Jain, V., Choudhury, S.R., Chadha, R., Puri, A. i Naga, A.S. Laparoscopicpyloromyotomy: Is a knifereallynecessary? *World Journal ofPediatrics*, (2012), 8, 57–60.
63. Aspelund, G. i Langer, J.C. Current management ofhypertrophicpyloricstenosis. *Semin PediatrSurg* 2007;16:27–33.
64. Kawahara, H., Takam, Y., Yoshida, i sur. Medicaltreatmentofhypertrophicpyloricstenosis: shouldwealwayslicethe “olive”? *Journal ofPediatricSurgery*, (2005), 40, 1848–51.
65. Yamataka, A., Tsukada, K., Yokoyama-Laws, Y., i sur. Pyloromyotomyversus atropine sulfate for infantilehypertrophicpyloricstenosis. *Journal ofPediatricSurgery*, (2000), 35, 338–4.
66. Takeuchi, M., Yasunaga, H., Horiguchi, H., i sur. Pyloromyotomyversusi.v. atropine therapy for thetreatmentofinfantilepyloricstenosis: nationwidehospitaldischargedatabaseanalysis. *Pediatrics International*, (2013), 55, 488–91.
67. Lukac, M., Antunovic, S.S., Vujovic, D., i sur. Isabandonmentofnonoperative management ofhypertrophicpyloricstenosiswarranted? *European Journal ofPediatricSurgery*, (2013), 23, 80–4.
68. Mercer, A.E. i Phillips, R. Question 2: can a conservativeapproach to thetreatmentofhypertrophicpyloricstenosiswith atropine beconsidered a real alternative to surgicalpyloromyotomy? *ArchivesofDiseaseinChildhood*, (2013), 98, 474–7.
69. Koike, Y., Uchida, K., Nakazawa, M., i sur. Predictivefactorsof negative outcomeininitial atropine therapy for infantilehypertrophicpyloricstenosis. *Pediatrics International*, (2013), 55, 619–23.
70. Owen, R.P, Almond, .SL. i Humphrey, G.M. Atropine sulphate: rescuetherapy for pyloricstenosis. *BMJ CaseReports*, (2012).
71. Leahy, A. i Fitzgerald, R.J. The influence ofdelayedfeeding on postoperativevomitinginhypertrophicpyloricstenosis. *British Journal ofSurgery*, (1982), 69(11), 658–659.
72. Schärli, A.F. i Leditschke, J.F. Gastricmotilityafterpyloromyotomyininfants. A reappraisalofpostoperativefeeding. *Surgery*, (1968), 64(6), 1133–1137.
73. Sullivan, K.J., Chan, E., Vincent, J., i sur. Feeding Post-Pyloromyotomy: A Meta-analysis. *Pediatrics*, (2016), 137(1), 2015–2550.

74. Adibe, O., Iqbal, C.W., Sharp, S.W., i sur. Protocolversus ad libitumfeedsafterlaparoscopicpyloromyotomy: a prospectiverandomizedtrial. *Journal ofPediatricSurgery*, (2014), 49(1), 129–132.
75. Wheeler, R.A., Najmaldin, A.S., Stoodley, N., Griffiths, D.M., Burge, D.M. i Atwell, J.D. Feedingregimensafterpyloromyotomy. *British Journal ofSurgery* (1990), 77, 1018–1019.
76. Markel, T.A., Scott, M.R., Stokes, S.M., i sur. A randomizedtrial to assessadvancementofenteralfeedingsfollowingsurgery for hypertrophicpyloricstenosis. *Journal ofPediatricSurgery*, (2017), 52(4), 534–539.
77. St Peter, S.D., Tsao, K., Sharp, S.W., i sur. Predictorsofemesisand time to goalintakeafterpyloromyotomy: analysisfrom a prospectivetrial. *Journal ofPediatricSurgery*, (2008), 43(11), 2038–41.
78. Adibe, O.O., Nichol, P.F., Lim, F.Y., i sur. Ad libitumfeedsafterlaparoscopicpyloromyotomy: a retrospectivecomparisonwith a standardizedfeedingregimenin 227 infants. *Journal ofLaparoendoscopic& Advanced SurgicalTechniques*, (2007), 17(2), 235–7.
79. Pandya, S. i Heiss, K. Pyloricstenosisinpediatricsurgery: anevidence-basedreview. *SurgicalClinicsof North America*, (2012), 92, 527–39.
80. Clayton, J.T., Reisch, J.S., Sanchez, P.J., i sur. PostoperativeRegimentationOfTreatmentOptimizes Care andOptimizesLengthofStay (PROTOCOL) afterpyloromyotomy. *Journal ofPediatricSurgery*, (2015), 50, 1540–3.
81. Keys, C., Johnson, C., Teague, W., i sur. One hundredyearsofpyloricstenosisinthe Royal Hospital for SickChildren Edinburgh. *Journal ofPediatricSurgery*, (2015), 50, 280–4.
82. Pogorelić, Z., Zelić, A., Jukić, M., &LlorenteMuñoz, C. M. TheSafetyandEffectivenessofLaparoscopicPyloromyotomyUsing 3-mm ElectrocauteryHookversus Open Surgery for TreatmentofHypertrophicPyloricStenosisinInfants. *Children (Basel, Switzerland)*, (2021), 8(8), 701.
83. Wolf, A.R., Lawson, R.A., Dryden, C.M. I Davies, F.W. Recoveryafterdesfluraneanaesthesiaintheinfant: comparisonwithisoflurane. *British Journal ofAnaesthesia*, (1996), 76, 362–4.
84. Peutrell, J.M. i Wilkins, D.G. Pyloricstenosisinfull-termbabies: a postalsurveyofthe management bypaediatricanaesthetists. *PediatricAnesthesia*, (1994), 4, 93–7.
85. Davis, P.J., Lerman, J., Suresh, S., i sur. A randomizedmulticenterstudyofremifentanilcomparedwithalfentanil, isoflurane,

- or propofol in anesthetized pediatric patients undergoing elective strabismus surgery. *Anesthesia & Analgesia*, (1997), 84, 982–9.
86. Davis, P.J., Finkel, J.C., Orr, R.J., i sur. A randomized, double-blinded study of remifentanyl versus fentanyl for tonsillectomy and adenoidectomy surgery in pediatric ambulatory surgical patients. *Anesthesia & Analgesia*, (2000), 90(4), 863–871.
87. Hulka, F., Harrison, M.W., Campbell, T.J. i Campbell, J.R. Complications of pyloromyotomy for infantile hypertrophic pyloric stenosis. *The American Journal of Surgery*, (1997), 173(5), 450–452.
88. Curley, P.J., McGregor, B., Ingoldby, C.J. MacFaul. R. The management of pyloric stenosis in a district hospital. *Journal of the Royal College of Surgeons of Edinburgh*, (1997), 42(4), 265–268.
89. Alain, J.L., Grousseau, D. i Terrier, G. Extramucosal pyloromyotomy by laparoscopy. *Surgical Endoscopy*, (1991), 5(4), 174–5.
90. Dufour, H. i Fredet, P. La Sténose Hypertrophique Du Pyloré chez le Nourrisson et son Traitement Chirurgical. *Bulletin et Mémoires de la Société Médicale des Hôpitaux de Paris*, (1907), 24, pp. 1221.
91. Mullassery, D., Pedersen, A., Robb, A. i Smith, N. Incisional hernia in pediatric surgery - experience at a single UK tertiary centre. *Journal of Pediatric Surgery*, (2016), 51(11), 1791–1794.
92. Podevin, G., Missirlu, A., Branchereau, S., Audry, G. i Gruner, M. Umbilical incision for pyloromyotomy. *European Journal of Pediatric Surgery*, (1997), 7(1), 8–10.
93. Sathya, C., Wayne, C., Gotsch, A., i sur. Laparoscopic versus open pyloromyotomy in infants: a systematic review and meta-analysis. *Pediatric Surgery International*, (2017), 33(3), 325–333.
94. Hall, N.J., Eaton, S., Seims, A., i sur. Risk of incomplete pyloromyotomy and mucosal perforation in open and laparoscopic pyloromyotomy. *Journal of Pediatric Surgery*, (2014), 49(7), 1083–1086.
95. Khoshoo, V., Noel, R.A., LaGarde, D., i sur. Endoscopic balloon dilatation of failed pyloromyotomy in young infants. *Journal of Pediatric Gastroenterology and Nutrition*, (1996), 23(4), 447–51.
96. Owen, R.P., Almond, S.L. i Humphrey, G.M. Atropine sulphate: rescue therapy for pyloric stenosis. *BMJ Case Report*, (2012), Aug 2, 2012.

97. Kawahara, H., Takama, Y., Yoshida, H., i sur. Medical treatment of infantile hypertrophic pyloric stenosis: should we always slice the "olive"? *Journal of Pediatric Surgery*, (2005), 40(12), 1848–1851.
98. Tam, P.K.H. i Carty, H. Endoscopy-guided balloon dilatation for infantile hypertrophic pyloric stenosis. *Pediatric Surgery International*, (1991), 6(4-5), 306–308.
99. Ankermann, T., Engler, S. i Partsch, C.J. Re-pyloromyotomy for recurrent infantile hypertrophic pyloric stenosis after successful first pyloromyotomy. *Journal of Pediatric Surgery*, (2002), 37(11), E40.
100. Nasr, A., Ein, S.H. i Connolly, B. Recurrent pyloric stenosis: to dilate or operate? A preliminary report. *Journal of Pediatric Surgery*, (2008), 43(2), e17–e20.
101. Eke, N. Postoperative tension pneumoperitoneum in an infant. *Pediatric Surgery International*, (2001), 17(2-3), 204–5.
102. Royal, R.E., Linz, D.N., Gruppo, D.L., i sur. Repair of mucosal perforation during pyloromyotomy: surgeon's choice. *Journal of Pediatric Surgery*, (1995), 30(10), 1430–2.
103. Safford, S.D., Pietrobon, R., Safford, K.M., i sur. A study of 11,003 patients with hypertrophic pyloric stenosis and the association between surgeon and hospital volume and outcomes. *Journal of Pediatric Surgery*, (2005), 40(6), 967–72.
104. Jia, W.Q., Tian, J.H., Yang, K.H., i sur. Open versus laparoscopic pyloromyotomy for pyloric stenosis: a meta-analysis of randomized controlled trials. *European Journal of Pediatric Surgery*, (2011), 21, 77–81.
105. Waldron, L.S., St Peter, S.D. i Muensterer, O.J. Management and Outcome of Mucosal Injury During Pyloromyotomy – An Analytical Survey Study. *Journal of Laparoendoscopic & Advanced Surgical Techniques*, (2015), 25(12), 1044–6.
106. Katz, M.S., Schwartz, M.Z., Moront, M.L., i sur. Prophylactic antibiotics do not decrease the incidence of wound infections after laparoscopic pyloromyotomy. *Journal of Pediatric Surgery*, (2011), 46(6), 1086–88.
107. Ein, S.H., Masiakos, P.Ty. i Ein, A. The ins and outs of pyloromyotomy: what we have learned in 35 years. *Pediatric Surgery International*, (2014), 30(5), 467–80.
108. van den Ende, ED., Allema, J.H., Hazebroek, F.W., i sur. Can pyloromyotomy for infantile hypertrophic pyloric stenosis be performed in any hospital? Results from two teaching hospitals. *The European Journal of Pediatrics*, (2007), 166(6), 553–7.

109. Sola, J.E. i Neville, H.L. Laparoscopic vs openpyloromyotomy: a systematicreviewand meta-analysis. *Journal ofPediatricSurgery*, (2009), 44(8), 1631–7.
110. Siddiqui, S., Heidel, R.E., Angel, C.A., i sur. Pyloromyotomy: randomizedcontroltrialoflaparoscopic vs opentechnique. *Journal ofPediatricSurgery*, (2012), 47(1), 93–8.
111. Tam, P.K. , Saing, H. i Koo, J . Pyloricfunctionfive to elevenyearsafterRamstedt’spyloromyotomy. *Journal ofPediatricSurgery*, (1985), 20(3), 236–9.
112. Sun, W.M. , Doran, S.M., Jones K.L., i sur. Long-termeffectsofpyloromyotomy on pyloricmotilityandgastricemptyinginhumans. *The American Journal ofGastroenterology*, (2000), 95(1), 82–100.
113. Rasmussen, L., Oster-Jørgensen, E., Hansen, L.P., i sur. Gastricemptyinginadultstreated for infantilehypertropicpyloricstenosis. *Acta ChirurgicaScandinavica*, (1989), 155(9), 471–3.
114. Li, D., Zhang. J., Yao, W.Z., i sur. Therelationshipbetweengastriccancer, itsprecancerouslesionsand bile reflux: a retrospectivestudy. *Journal of Digestive Diseases*, (2020), 21(4), 222–9.
115. Griffith, G.H., Owen. G.M., Campbell, H., i sur. Gastricemptyinginhealthandin gastro duodenaldisease. *Gastroenterology*, (1968), 54(1), 1–7.
116. St Peter, S.D., Holcomb, G.W., Calkins, C.M., i sur. Open versuslaparoscopicpyloromyotomy for pyloricstenosis: a prospective, randomizedtrial. *AnnalsofSurgery*, (2006), 244, 363–70.
117. Taylor, N.D., Cass, D.T. i Holland.. *AJ. Infantilehypertrophicpyloricstenosis: hasanythingchanged?* *Journal ofPaediatricsandChild Health*, (2013), 49, 33–7.
118. Kamata, M., Cartabuke, R.S. i Tobias. J.D. Perioperative care ofinfantswithpyloricstenosis. *PediatricAnesthesia*, (2015), 25, 1193–206.
119. Huang, I.F., Tiao, M.M., Chiou, C.C., i sur. Infantilehypertrophicpyloricstenosisbefore 3 weeksof age ininfantsandpretermbabies. *Pediatrics International*, (2011), 53, 18–23.
120. Chalya, P.L., Manyama, M., Kayange, N.M., i sur. Infantilehypertrophicpyloricstenosis at a tertiary care hospitalinTanzania: a surgicalalexperiencewith 102 patientsover a 5-year period. *BMC Research Notes*, (2015), 8, 690.
121. Evans, C. i van Woerden, H.C. Theeffectofsurgicaltrainingandhospitalcharacteristics on patientoutcomesafterpediatricsurgery: a systematicreview. *Journal ofPediatricSurgery*, (2011), 46, 2119–27.

122. McAteer, J.P., LaRiviere, C.A., Oldham, K.T., i sur. Shiftstowardspediatricspecialistsinthetreatmentofappendicitisandpyloricstenosis: trendsandoutcomes. *Journal ofPediatricSurgery*, (2014), 49, 123–7.
123. Nikles, Sven. Kongenitalna hipertrofična stenoza pilorusa, Diplomski rad, Sveučilište u Zagrebu, Medicinski fakultet, 2014, <https://urn.nsk.hr/urn:nbn:hr:105:649066>
124. Zelić, Ana. Usporedba otvorene i laparoskopske piloromiotomije u djece s hipertrofičnom stenozom pilorusa : retrospektivna studija, (Diplomski rad), Sveučilište u Splitu, Medicinski fakultet, (2022), <https://urn.nsk.hr/urn:nbn:hr:171:827756>
125. Danielson, J., Svenningsson, A., Jansson, P., & Läckgren, G. Controlled longterm outcome of pyloromyotomy for pyloric stenosis: No long-term adverse effect. *Journal of pediatric surgery*, (2022), 57(11), 736–739.

Sveučilište Sjever




IZJAVA O AUTORSTVU

Završni/diplomski rad isključivo je autorsko djelo studenta koji je isti izradio te student odgovara za istinitost, izvornost i ispravnost teksta rada. U radu se ne smiju koristiti dijelovi tuđih radova (knjiga, članaka, doktorskih disertacija, magistarskih radova, izvora s interneta, i drugih izvora) bez navođenja izvora i autora navedenih radova. Svi dijelovi tuđih radova moraju biti pravilno navedeni i citirani. Dijelovi tuđih radova koji nisu pravilno citirani, smatraju se plagijatom, odnosno nezakonitim prisvajanjem tuđeg znanstvenog ili stručnoga rada. Sukladno navedenom studenti su dužni potpisati izjavu o autorstvu rada.

Ja, **Vanja Lesjak** (ime i prezime) pod punom moralnom, materijalnom i kaznenom odgovornošću, izjavljujem da sam isključivi autor/ica završnog rada pod naslovom **Uloga medicinske sestre/tehničara u zdravstvenoj njezi novorođenčadi s piloričnom stenozom** (upisati naslov) te da u navedenom radu nisu na nedozvoljeni način (bez pravilnog citiranja) korišteni dijelovi tuđih radova.

Student/ica:
Vanja Lesjak



(vlastoručni potpis)

Sukladno čl. 83. Zakonu o znanstvenoj djelatnosti i visokom obrazovanju završne/diplomske radove sveučilišta su dužna trajno objaviti na javnoj internetskoj bazi sveučilišne knjižnice u sastavu sveučilišta te kopirati u javnu internetsku bazu završnih/diplomskih radova Nacionalne i sveučilišne knjižnice. Završni radovi istovrsnih umjetničkih studija koji se realiziraju kroz umjetnička ostvarenja objavljuju se na odgovarajući način.

Sukladno čl. 111. Zakona o autorskom pravu i srodnim pravima student se ne može protiviti da se njegov završni rad stvoren na bilo kojem studiju na visokom učilištu učini dostupnim javnosti na odgovarajućoj javnoj mrežnoj bazi sveučilišne knjižnice, knjižnice sastavnice sveučilišta, knjižnice veleučilišta ili visoke škole i/ili na javnoj mrežnoj bazi završnih radova Nacionalne i sveučilišne knjižnice, sukladno zakonu kojim se uređuje znanstvena i umjetnička djelatnost i visoko obrazovanje.