

Fizioterapijski pristup kod djece sa spinom bifidom- prikaz slučaja

Vugrinec, Jelena

Undergraduate thesis / Završni rad

2024

Degree Grantor / Ustanova koja je dodijelila akademski / stručni stupanj: **University North / Sveučilište Sjever**

Permanent link / Trajna poveznica: <https://um.nsk.hr/um:nbn:hr:122:230765>

Rights / Prava: [In copyright](#) / [Zaštićeno autorskim pravom.](#)

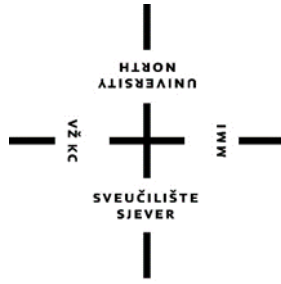Download date / Datum preuzimanja: **2025-03-13**



Repository / Repozitorij:

[University North Digital Repository](#)





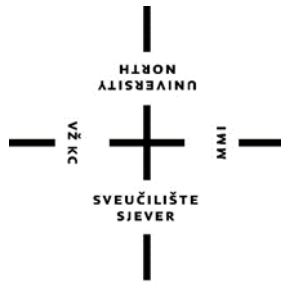**Sveučilište
Sjever**

Završni rad br. 299/FIZ/2024

**FIZIOTERAPIJSKI PRISTUP KOD DJECE SA
SPINOM BIFIDOM-PRIKAZ SLUČAJA**

Jelena Vugrinec, 0336055839

Varaždin, kolovoz 2024. godine



Sveučilište Sjever

Odjel za fizioterapiju

Završni rad br. 299/FIZ/2024

FIZIOTERAPIJSKI PRISTUP KOD SPINE BIFIDE- PRIKAZ SLUČAJA

Student

Jelena Vugrinec, 0336055839

Mentor

Mirjana Kolarek-Karakaš, dr. med. spec. pedijatar

Varaždin, kolovoz 2024. godine

Prijava završnog rada

Definiranje teme završnog rada i povjerenstva

ODJEL Odjel za fizioterapiju

STUDIJI prijediplomski stručni studij Fizioterapije

PRISTUPNIK Jelena Vugrinec MATIČNI BROJ 0336055732

DATUM 28.5.2024. KOLESIJ Rana intervencija u djetinjstvu

NASLOV RADA Fizioterapijski pristup kod djece sa spinom bifidom-prikaz slučaja

NASLOV RADA NA ENGL. JEZIKU Physiotherapy approach in children with spina bifida-case report

MENTOR Mirjana Kolarek-Karakaš dr.med. ZVANJE predavač

- ČLANOVI POVJERENSTVA:
1. Nikolina Zaplatić-Degač, pred., predsjednik
 2. Mirjana Kolarek-Karakaš, pred., mentor
 3. Anica Kuzmić, pred., član
 4. Marija Arapović, pred., zamjenski član
 - 5.

Zadatak završnog rada

BROJ 299/FIZ/2024

OPIS
Spina bifida je kongenitalni defekt koji nastaje zbog nepravilnog ili nepotpunog zatvaranja neuralne cijevi. Dolazi u dva oblika, a to su zatvoreni (lat. occulta) i otvoreni (lat. cystica). Otvoreni tip dijeli se na meningokelu i mijelomeningokelu. Točan uzrok je još uvijek nepoznat, no poznato je da nedostatak ili problemi s apsorpcijom folne kiseline mogu uzrokovati poteškoće koji se vežu uz zatvaranje neuralne cijevi. Što se tiče dijagnostike, ovo se stanje dijagnosticira prenatalno i to najčešće indirektno, prisustvom abnormalnih proporcija kostiju lubanje. Liječenje je komplicirano i obično zahtijeva operativno zatvaranje. Kod spine bifide često su prisutni problemi s mokraćnim i probavnim sustavom, problemi mišićno-koštanog sustava, kognitivne poteškoće, alergija na lateks i mnoga druga stanja koja ovisi o težini same deformacije. Budući da spina bifida ima veliki utjecaj na funkciju lokomotornog sustava, oboljela djeca zahtijevaju iscrpnu fizioterapiju. Ona obuhvaća temeljitu procjenu u kojoj se promatraju sve strukture na tijelu, postura, ožiljak od operativnog zahvata, kretanje u prostoru te mnoge druge komponente. Zatim se postavljaju ciljevi i plan terapije, nakon čega slijedi fizioterapijska intervencija koja obično traje godinama. Najčešće obuhvaća određene koncepte poput Boobath tehnike, Vojte, Baby Handlinga te vježbe u vodi. Potrebno je uključiti multidisciplinarni tim i roditelje djeteta koji su i glavni u (habilitaciji) jer su s njime 24 sata na dan. Ovim radom prikazujemo dječaka u dobi od 19 mjeseci s mijelomeningokelom koji polazi fizikalnu terapiju, u cilju postizanja barem djelomične samostalnosti.

ZADATAK URUČEN 19.04.2024 MENTORA Mirjana Kolarek Karakaš



Predgovor

Željela bih zahvaliti svima koji su uz ove tri godine bili uz mene i vjerovali u moj uspjeh i onda kada ja nisam. Hvala mojoj mami, tati, sestri i dečku Nikoli koji su me pratili u ovom školovanju i bili podrška u dobrim i lošim trenucima. Hvala i svim kolegama koji su ovaj dio života učinili zabavnijim i jednostavnijim. Posebno hvala svim profesorima koji su se trudili prenijeti svoje znanje i vještine na nas i koji su bili vrlo strpljivi s nama. Na kraju, najveća zahvala upućena je mojoj mentorici Mirjani Kolarek-Karakaš koja je bila uz mene i koja je bila uvijek dostupna i spremna pomoći, dati savjet ili ohrabrenje. Hvala svima!

Sažetak

Spina bifida je kongenitalni defekt koji nastaje zbog nepravilnog ili nepotpunog zatvaranja neuralne cijevi. Dolazi u dva oblika, a to su zatvoreni (*lat. occulta*) i otvoreni (*lat. cystica*). Otvoreni tip dijeli se na meningokelu i meningomijelokelu, za koju se smatra da je najteža kongenitalna malformacija spojiva sa životom. Točan uzrok je još uvijek nepoznat, no poznato je da nedostatak ili problemi s apsorpcijom folne kiseline mogu uzrokovati poteškoće koji se vežu uz zatvaranje neuralne cijevi. Zbog toga su kao način prevencije mnoge zemlje odredile minimalnu dozu folata koja se mora nalaziti u namirnicama. Što se tiče dijagnostike, ovo se stanje dijagnosticira prenatalno i to najčešće indirektno, uviđanjem abnormalnih proporcija kostiju lubanje. Liječenje je komplicirano i zahtijeva operativni zahvat zatvaranja spine bifide. Razvojem znanja u medicini, ti su se zahvati počeli obavljati još kad je plod u maternici i na taj način mu se daju veće šanse za samostalni oporavak do poroda. Dijete rođeno s ovim deformitetom u većini slučajeva boluje od hidrocefalusa i Arnold Chiari malformacije, i to najčešće tipa II. Još neka stanja koja često idu uz ovu dijagnozu su i problemi s mokraćnim i probavnim sustavom, problemi mišićno-koštanog sustava, kognitivne poteškoće, alergija na lateks i mnoga druga stanja koja ovise o težini same deformacije. Budući da spina bifida ima veliki utjecaj na lokomotorni sustav, oboljela djeca zahtijevaju iscrpnu fizioterapiju. Ona obuhvaća temeljitu procjenu u kojoj se promatraju sve strukture na tijelu, postura, ožiljak od operativnog zahvata, kretanje u prostoru te mnoge druge komponente. Zatim se postavljaju ciljevi i plan terapije, nakon čega slijedi fizioterapijska intervencija koja može trajati godinama. Najčešće obuhvaća određene koncepte poput Boobath tehnike, Vojte, Baby Handlinga te vježbe u vodi. Kako bi ishod bio što bolji potrebno je uključiti multidisciplinarni tim i roditelje djeteta koji su i glavni u rehabilitaciji jer su s njime 24 sata na dan. Prikaz slučaja prikazuje dječaka starosti 19 mjeseci s meningomijelokelom koji dolazi na neurorazvojnu fizikalnu terapiju i kod kojeg se ulažu naponi da se njegovo teško stanje uspije dovesti do razine da dijete jednog dana bude barem djelomično samostalno.

Ključne riječi: spina bifida, fizioterapija, djeca, prikaz slučaja

Summary

Spina bifida is a congenital defect caused by improper or incomplete closure of the neural tube. It comes in two forms, which are closed (occulta) and open (cystica). The open type is divided into meningocele and myelomeningocele, which is considered to be the most severe congenital malformation compatible with life. The exact cause is still unknown, but it is known that a deficiency or problems with the absorption of folic acid can cause difficulties associated with the closure of the neural tube. Because of this, as a method of prevention, many countries have determined the minimum dose of folate that must be found in food. As for diagnostics, this condition is diagnosed prenatally and most often indirectly, by observing abnormal proportions of the bones of the skull. The treatment is complicated and requires surgery to close the spina bifida. With the development of knowledge in medicine, these interventions began to be performed while the fetus is still in the womb, and in this way, it is given greater chances for independent recovery until delivery. A child born with this deformity in most cases suffers from hydrocephalus and Arnold Chiari malformation, most often type II. Some other conditions that often accompany this diagnosis are problems with the urinary and digestive systems, problems with the musculoskeletal system, cognitive difficulties, latex allergy and many other conditions that depend on the severity of the deformity itself. Since spina bifida has a great impact on the locomotor system, affected children require extensive physiotherapy. It includes a thorough assessment in which all structures on the body, posture, surgical scar, movement in space and many other components are observed. Goals and a therapy plan are then set, followed by physiotherapy intervention that can last for years. It most often includes certain concepts such as the Boobath technique, Vojta, Baby Handling and water exercises. In order for the outcome to be as good as possible, it is necessary to involve a multidisciplinary team and the child's parents, who are also the main ones in habilitation because they are with him 24 hours a day. The case report shows a 19-month-old boy with myelomeningocele who comes to neurodevelopmental physical therapy and where efforts are being made to bring his severe condition to the level where the child will one day be at least partially independent.

Key words: spina bifida, physiotherapy, children, case report

Popis korištenih kratica

AFP-alfa-fetoprotein

AFO-ankle, foot orthosis

KAFO-knee, ankle, foot orthosis

HKAFO-hip, knee, ankle, foot orthosis

IQ-intelligence quotient

SOAP-subjektivna procjena, objektivna procjena, analiza i plan

Sadržaj

1. Uvod	1
2. Spina Bifida	3
2.1. Spina bifida occulta	4
2.2. Spina bifida cystica	5
3. Etiologija	7
3.1. Genetika	7
3.2. Folna kiselina	7
3.3. Vitamin B12	8
3.4. Dijabetes	8
4. Dijagnostika	9
5. Liječenje	11
6. Stanja povezana sa spinom bifidom	12
6.1. Problemi urogenitalnog i probavnog sustava	12
6.2. Problemi mišićno-koštanog sustava i kretanja	13
6.3. Hidrocefalus	14
6.4. Arnold Chiari malformacija	16
6.5. Alergija na lateks	17
6.6. Kognitivne poteškoće	18
7. Fiziološki razvoj djeteta	19
7.1. Razvojni miljojazi do prohodavanja	19
8. Fizioterapijski postupci	24
8.1. Fizioterapijska procjena	24
8.2. Fizioterapijska intervencija	25
8.2.1. Bobath terapija	26
8.2.2. Vojta terapija	26
8.2.3. Baby Handling	26
8.2.4. Terapijsko vježbanje u vodi	26
8.3. Evaluacija	27
9. Prikaz slučaja	28
9.1. Anamneza	28
9.1.1. Nalaz ultrazvuka mozga	28
9.1.2. Nalaz pulmologa	29

9.1.3. Nalaz kardiologa	29
9.2. Fizioterapijska procjena	29
9.3. Psihološka procjena.....	30
9.4. Ciljevi fizioterapije	31
9.5. Fizioterapijska intervencija.....	31
9.6. Evaluacija.....	32
10. Usporedba slučajeva.....	33
10.1. Zaključak usporedbe.....	34
11. Zaključak	35
12. Literatura.....	36

1. Uvod

Spina bifida vrlo je kompleksna kongenitalna deformacija koja ne predstavlja izazov samo za dijete, već i za njegovu obitelj i okolinu o kojoj je dijete više ili manje ovisno. Što se tiče prevalencije, rađa se jedno na tisuću djece u svijetu s ovom dijagnozom. Iako je mortalitet dosta nizak i iznosi oko 7%, ova dijagnoza nikako nije bezopasna. Postoji mnogo čimbenika koji mogu utjecati na razvoj ovog stanja, no jedan se posebno ističe. To je nedostatak folne kiseline kod majke u trudnoći. Upravo zbog toga su mnoge zemlje još 1990-ih godina počele obogaćivati žitarice folnom kiselinom, što je rezultiralo drastičnim smanjenjem pojavnosti ovog i sličnih deficita. Procjenjuje se da genetika igra važnu ulogu te da su u 60-70% slučajeva odgovorne upravo genetske predispozicije. Drugi čimbenici koji se navode kao mogući pokretači nastanka ove deformacije su pretilost majke, pušenje, konzumacija alkohola i droga te mnogi okolišni čimbenici kao što su izloženost otrovnim tvarima [1]. Ovo stanje razvija se još u embrionalnom stadiju, a označava nepotpuno zatvaranje kralježnice i neuralne cijevi. Navedeno rezultira različitim neurološkim deficitima zbog degeneracije izloženog neurološkog tkiva u maternici. Sam deficit varira i ovisi o razini lezije. Također, takvo dijete u pravilu ima komplikacije lokomotornog sustava te se upravo na tom području uviđa važnost i neophodnost fizioterapije kako bi se navedeni deficiti smanjili na najmanju moguću mjeru ili u najidealnijem slučaju u potpunosti otklonili [2]. Sama fizioterapija za cilj ima optimizaciju senzornih i motoričkih sposobnosti te prevenciju komplikacija uz nezaobilaznu edukaciju djeteta, roditelja, ali i cijeloga društva. Najvažniji vid fizioterapije je neurorazvojna fizioterapija. Ona se temelji na rehabilitaciji pravilnih, fizioloških obrazaca pokreta i koristi neuroplastičnost mozga kako bi se nadoknadile funkcije koje nedostaju ili su oštećene do najbolje moguće mjere. Također, fizioterapija je neophodna iz razloga što brojna djeca ispod razine lezije imaju slabost mišića, parezu ili plegiju udova, što im otežava pokretanje i pravilan razvoj [3]. Uz primarnu dijagnozu mogu se pojaviti sekundarne komplikacije poput urinarne i fekalne inkontinencije, Chiari malformacija, hidrocefalusa, kontraktura, skolioza, kifoza i mnoga druga stanja koja je potrebno tretirati. Što se tiče dijagnostike ovog stanja, ono se može primijetiti još u trudnoći, točnije ultrazvukom. Najoptimalnije je ukoliko se ovaj defekt detektira u prvom tromjesečju, što je neprekidno tehnologije danas i moguće. Ukoliko nije moguće direktno vidjeti spinu bifidu, provjeravaju se neki drugi pokazatelji koji mogu biti znak za uzbunu da se s fetusom događa nešto abnormalno. Neki od tih pokazatelja su “znak limuna” i “znak banane” te abnormalno velika lubanja djeteta. Ukoliko se dijagnoza ne uspije postaviti u prvom tromjesečju, ovi znakovi kasnije više nisu toliko očiti, no onda je

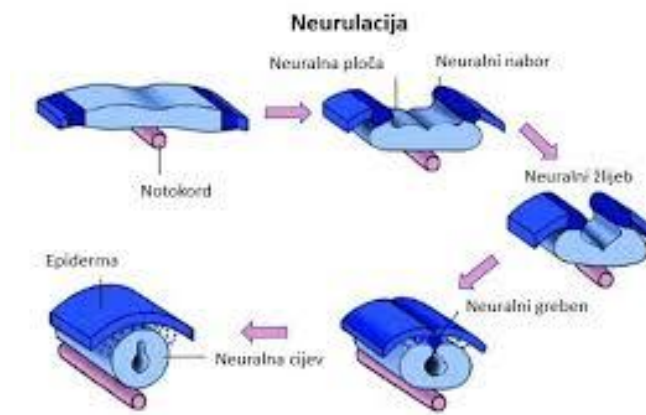
moguće primijetiti nedostatak malog mozga koji se spušta kroz foramen magnum [4]. Liječenje je vrlo kompleksno i stručnjaci su još uvijek podijeljeni o najboljem načinu na koji treba izvesti operativni zahvat kod ovog defekta. Jedni smatraju da se zahvat treba obaviti intrauterino jer se na taj način povećava šansa boljeg razvoja i motoričkog napretka jednom kad je dijete rođeno. S druge strane, smatra se da je takva operacija vrlo rizična i invazivna i za majku i za fetus te da se treba pričekati do poroda i onda obaviti operativni zahvat zatvaranja spine bifide [5]. Upravo zbog kompleksnosti i raznih simptoma kod ovog stanja, važan je individualan pristup svakom djetetu te pomna i detaljna fizioterapijska procjena na kojoj će se temeljiti daljnji tijek terapije. Nadalje, neophodan je multidisciplinarni pristup koji uključuje koherentan tim sastavljen od skupine stručnjaka od kojih svaki ima svoju ulogu i koji se međusobno nadopunjuju. Tim čine: primarni pedijatar, neuropedijatar, medicinska sestra, fizioterapeut, radni terapeut, logoped, defektolog, psiholog te stručnjaci za ranu razvojnu podršku potrebni timu, uz naravno samo dijete i njegovu užu i širu obitelj. Rana razvojna podrška obuhvaća skup postupaka kojima se pruža poticajna pomoć i podrška djetetu te stručna i profesionalna, no opet dostupna savjetodavna pomoć za roditelje, udomitelje ili članove obitelji djece kod koje je u ranoj dobi utvrđeno odstupanje u razvoju ili određene razvojne poteškoće [2].

Što se samog prikaza slučaja tiče, riječ je o djetetu muškog spola koje je rođeno s dijagnozom lumbalne spine bifide, točnije meningomijelokele. On je na neurorazvojnu terapiju došao s osam mjeseci, nakon nezadovoljavajuće terapije u drugoj ustanovi. U pratnji roditelja dolazio je tri puta tjedno, sve do navršene druge godine života. Detaljniji opis stanja, kao i intervencije usmjerene na njegovu dijagnozu biti će navedeni kasnije u radu.

Cilj samog rada je pobliže prikazati dijagnozu spine bifide i objasniti plan i program terapije. Kako bi to bilo što zornije i zanimljivije, uključen je prikaz slučaja kako bi se na primjeru vidjelo sve ono što se može pročitati u literaturi pa i više od toga.

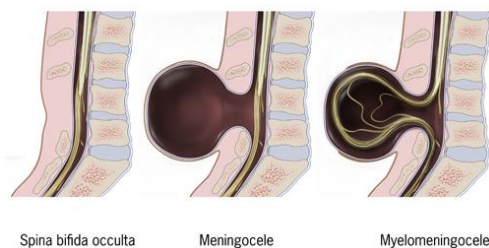
2. Spina Bifida

Proces embrionalnog razvoja u kojem se neuralna cijev stvara naziva se neurulacija i prikazana je na Slici 2.1. Sam proces je izrazito bitan jer će u kasnijim stadijima intrauterinog razvoja ta neuralna cijev postati središnji živčani sustav koji uključuje mozak i leđnu moždinu. Neurulacija započinje formiranjem neuralne ploče koje se presavije i tako nastaje neuralna cijev. Sastoji se od dvije faze: primarne i sekundarne. Primarna neurulacija definira se kao preklapanje dorzalnog dijela neuralne cijevi i produljenja neuralnih ploča te sužavanje poprečnog presjeka. U ovoj se fazi stvaraju mozak i leđna moždina. Sekundarna faza označava stvaranje kanala neuralne cijevi, što rezultira stvaranjem distalnog dijela leđne moždine. Proces neurulacije započinje u četvrtom tjednu gestacije.



Slika 2.1. Prikaz procesa neurulacije u embrionalnom razvoju, preuzeto s: [www.http://biology.kenyon.edu](http://biology.kenyon.edu)

Ukoliko se dogodi neuspjeh u dovršavanju neurulacije dolazi do defekta neuralne cijevi koji može imati veće ili manje posljedice na središnji živčani sustav ploda. Jedan od defekata neuralne cijevi je i spina bifida. Ona se pojavljuje u dva glavna oblika, a to su zatvoreni (lat. *occulta*) i otvoreni (lat. *aperta/cystica*), koji su prikazani na slici 2.2. Može se pojaviti na bilo kojem segmentu kralježnice, no najčešće se javlja u području lumbalne kralježnice i to u čak 64% slučajeva. Prema simptomima se može podijeliti u tri skupine: spina bifida occulta, meningocele i meningocele [6].

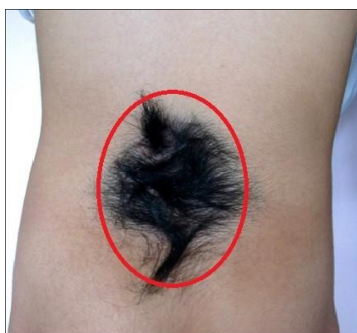

Slika 2.2. Prikaz ilustracije zatvorenog tipa spine bifide te dva tipa otvorene spine bifide, preuzeto s:

<https://www.cdc.gov/ncbddd/spinabifida/facts.html>

2.1. Spina bifida occulta

Spina bifida occulta je abnormalnost formiranja stražnjeg luka kralježnice. Kod ovog stanja leđna moždina, ovojnice mozga i koža ostaju neoštećene i ne izlaze kroz napotpuno zatvorene kralješke. Budući da se radi o naizgled nevidljivom defektu, potrebno je potražiti određene znakove koji mogu ukazivati na njegovo postojanje. Najčešći pokazatelji zatvorenog tipa spine bifide su čuperak dlake (slika 2.1.1), promjena u pigmentaciji kože, madež ili udubljenje na određenom segmentu kralježnice. Iako se najčešće javlja u lumbosakralnom dijelu, potvrđeni su i slučajevi pronalaska ove anomalije i u torakalnom i cervikalnom dijelu. S obzirom da je ovo stanje u većini slučajeva neprimjetno i asimptomatsko, često se dijagnosticira tek u odrasloj dobi tijekom sekundarnih pregleda [7]. Međutim, nije pravilo da se kod ovog defekta ne događaju neke druge promjene u mišićno-koštanom sustavu. Tako se kod spine bifide occulte mogu otkriti i određene strukturne abnormalnosti poput asimetričnog glutealnog rascjepa, skolioze ili razlike u duljini nogu. Što se tiče prognoze za ovaj defekt, ona je povoljna. Zbog očuvanja živaca i leđne moždine, dijete neće imati značajniji invaliditet [8].

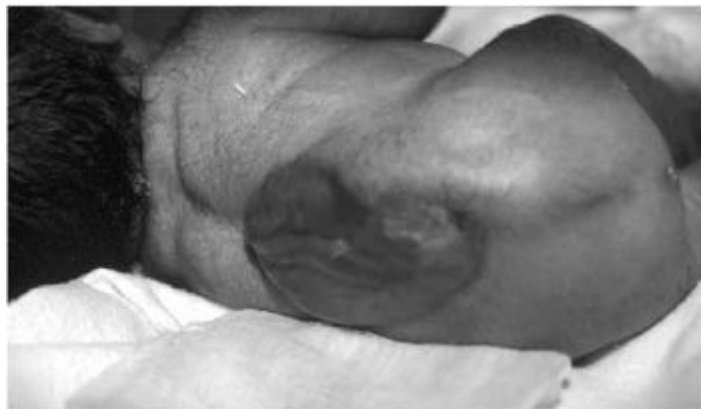

Slika 2.1.1. Prikaz čuperka dlake kao znaka otvorene spine bifide, preuzeto s:

<https://www.spinabifida.net/spina-bifida-occulta-pictures-images/>

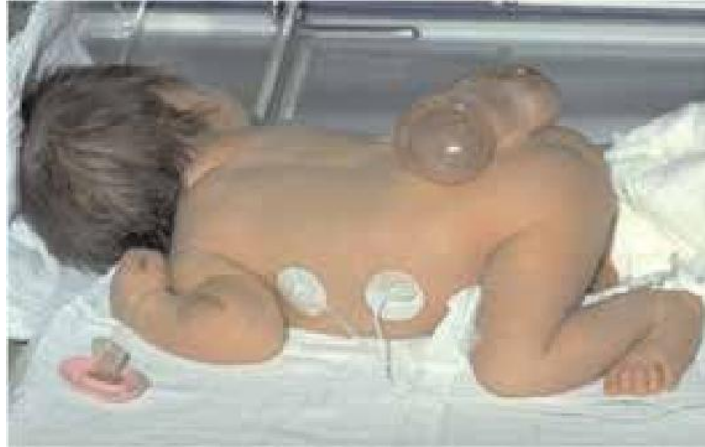2.2. Spina bifida cystica

Otvoreni tip spine bifide karakterizira izloženo neuralno tkivo sa ili bez izbočene vrećice na mjestu lezije. Dolazi u dva glavna oblika, a to su: meningokela i meningomijelokela. Kod meningokele (Slika 2.2.1.) se stvara hernija samo moždanih ovojnica i likvora, a koža na mjestu lezije je obično intaktna. Iz razloga što leđna moždina u ovom slučaju nije oštećena, ne očekuju se ni teški invaliditet kod djeteta. Dakako, težina kliničkih manifestacija ovisi o veličini same hernije te o njezinom položaju. Uključuju bol u leđima, neurogeni mjehur, parestezije i parapareze. Rijetko se kod ovog stanja primjećuje Chiari I malformacija i hidrocefalus, no takvi slučajevi ipak postoje. Dijete će vrlo vjerojatno uhvatiti korak motoričkog i kognitivnog razvoja s vršnjacima, no potrebno ga je uključiti u program neurorazvojne fizioterapije te kontinuirano i intenzivno s njime raditi [9]. Kod meningomijelokele (Slika 2.2.2.) se uz herniju ovojnica događa i hernija neuralnog tkiva gdje leđna moždina i živci izlaze u izbočenu vrećicu na leđima djeteta. Ovo stanje dolazi u kombinaciji s različitim komplikacijama koje uključuju smanjenje kognitivne sposobnosti, neurogena crijeva i mjehur, ortopedske probleme, hidrocefalus, Arnold Chiari II malformaciju te mnoge druge koje su individualne za svako dijete i ovise o visini i težini same lezije. Budući da je leđna moždina oštećena, dijete se suočava s teškim fizičkim invaliditetom koji uključuje plegiju ispod razine lezije, ili u najboljem slučaju tešku parezu [10].



Slika 2.2.1. Prikaz meningokele, preuzeto s:

<https://www.sciencedirect.com/topics/pharmacology-toxicology-and-pharmaceutical-science/meningocele>



Slika 2.2.2. Prikaz meningomijelokele, preuzeto s:

https://www.researchgate.net/figure/Figura-211-Mielomeningocele-antes-da-cirurgia_fig1_285055982

3. Etiologija

Što se tiče uzroka nastanka ovog stanja govori se o genetskim i okolišnim čimbenicima koji igraju glavnu ulogu u stvaranju samog defekta neuralne cijevi. Međutim, postoje i drugi čimbenici koji povećavaju mogućnost nastanka ove anomalije, kao što su: pretilost, dijabetes, socioekonomski status, zemljopisno područje u kojem osoba živi te etnička pripadnost. Vrlo je važna i prehrana majke, a u tu skupinu spadaju još i komponente poput upotrebe alkohola, kofeina, unos folata, cinka te vitamina C i B12 [2].

3.1. Genetika

Suvremena dostignuća puno su unaprijedila samo razumijevanje ovog defekta i pomogla njegovo rano otkrivanje i liječenje. Kao što je spomenuto, sama etiologija nije posve razjašnjena, no smatra se da se u više od 60% slučajeva radi o određenim genetskim čimbenicima koji utječu na pojavu spine bifide. Sam obrazac nasljeđivanja gena za spinu bifidu razlikuje se od osobe do osobe. Neke studije su ukazale na dominantno nasljeđivanje ovog defekta i to na više specifičnih mjesta na kromosomima, kao što su gen VANGL1, VANGL2, FUZ i drugi. Iako su se ti pojedinačni geni uspjeli izolirati i identificirati, najnovija istraživanja pokazuju da je potrebna i određena interakcija s čimbenicima okoline kako bi se njihovo djelovanje pokrenulo [11].

3.2. Folna kiselina

Kao jedan od važnih i najpoznatijih faktora spominje se dovoljan unos folne kiseline u trudnoći. Postoje istraživanja koja su dokazala da se uzimanjem folne kiseline, u obliku multivitaminskog pripravka u trudnoći, smanjuje stopa pojavnosti spine bifide za 71%, što je ogromna brojka. Što se tiče samog utjecaja folne kiseline na intrauterini razvoj djeteta, ona je vrlo važna jer direktno doprinosi proliferaciji stanica kod mnogih procesa pa tako i kod neurulacije. Istraživanje provedeno 2006./2007. godine pokazalo je da su djeca čije su majke uzimale folnu kiselinu u drugom i trećem tromjesečju, nakon 7 godina pokazala znatno više rezultate na tetstu kognitivnih funkcija od djece čije majke su uzimale placebo preparat [12]. Ukoliko je koncentracija folne kiseline preniska, zaustavlja se umnožavanje stanica neuralnog tkiva kod neurulacije te se događaju poremećaji neuralne cijevi. U nekim slučajevima događa se i da trudnice koje uzimaju dovoljno folne kiseline rađaju dijete s poremećajem neuralne cijevi. To se može dogoditi zbog promjene u metabolizmu folata, receptorima za folat te proteinima odgovornim za transport. Ipak najčešće su promjene u receptorima za folat, i to

folat alfa i beta receptorima, koji preuzmu derivate folne kiseline unutar neurona koji su neophodni za neurulaciju te dolazi do njezinog neuspjeha [6].

3.3. Vitamin B12

Važnost vitamina B12 povezana je s folnom kiselinom. Ovaj vitamin pomaže pretvorbu homocisteina (aminokiseline koja nastaje razgradnjom folata) u metionin. To je izrazito važno jer je prevelika razina homocisteina toksična pa se nedostatkom vitamina B12 toksičnost ove aminokiseline povećava. To direktno utječe na modifikaciju folnih receptora, koje tijelo počne percipirati kao antigen i na njih stvara protutijela te aktivnost folata opada, što za sobom povlači posljedice spomenute u odlomku ranije [13].

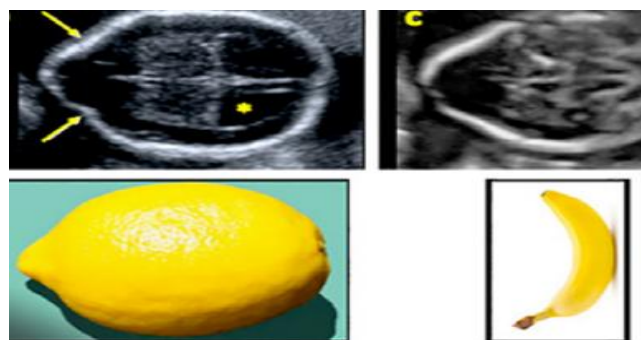
3.4. Dijabetes

Gestacijski dijabetes majke vrlo je opasno stanje koje se mora kontrolirati, kako ne bi došlo do komplikacija s djetetom, ali i trudnicom. Postoje podatci da upravo ova dijagnoza povećava šansu za razvoj spine bifide do 10 puta, u odnosu na trudnoće u kojima je razina glukoze u krvi majke bila u razinama normalnih vrijednosti. Budući da embrij nema razvijenu gušteraču sve do sedmog tjedna gestacije, majčin dijabetes na njega može imati teške posljedice. Naime, ako se embrij izloži povećanoj koncentraciji glukoze u vrijeme neurulacije (četvrti tjedan života) kada funkcija gušterače još nije razvijena, to direktno može imati utjecaj na defekte zatvaranje neuralne cijevi i nastanak spine bifide [11].

4. Dijagnostika

Do 2011. godine pregledi za spinu bifidu kod fetusa koristili su tome da se ona otkrije i da se roditeljima daju upute kako se s njome nositi i na koji način brinuti o djetetu. Također, bile su im ponuđene opcije poroda u bolnici koja ima odjel neonatalne kirurgije ili abortus. Danas su se stvari dosta modernizirale te se roditeljima nudi mogućnost operacije fetusa u maternici kako bi se ovaj defekt riješio. Studije pokazuju da, ukoliko se napravi prenatalna korekcija meningomijelokele prije 26. tjedna gestacije, postoje velike šanse da se ostvare pozitivni neurološki učinci tj. da dijete nakon poroda ima puno manje posljedice. S razvojem tehnologije, ubrzala se i detekcija ovog defekta te se on može primijetiti već u prvom tromjesečju [4].

Kao što je spomenuto, ultrazvučnim pregledom moguće je uočiti postojanje spine bifide, no to je dosta zahtjevan posao te se u tom periodu više oslanja na procjenu intrakranialnih znakova. Oni obuhvaćaju mjerenje posteriorne jame lubanje, udaljenosti između kostiju lubanje i nepravilna zaobljenost ili izravnatost kostiju. Ukoliko postoje određene abnormalnosti kod fetusa, to može biti znak spine bifide. Karakterističan znak koji se primjećuje kod više od 70% fetusa s ovom dijagnozom je “znak limuna”. Ovaj pojam označava jaku konkavnost frontalne kosti. Još jedan specifičan znak je “znak banane” koji označava jaku posteriornu konveksnost. Oba znaka su dosta sigurni pokazatelji spine bifide, ali kod fetusa koji nisu stariji od 24 tjedna (slika 4.1.) . Kod starijih fetusa veća šansa nemogućnosti pronalaska malog mozga ultrazvukom, zbog njegovog abnormalnog položaja, a to je najčešće spuštanje kroz foramen magnum [4].



Slika 4.1. Prikaz “znaka limuna” i “znaka banane”, preuzeto s:

<https://pubmed.ncbi.nlm.nih.gov/34033426/>

Još jedan način prenatalnog otkrivanja spine je genskim testiranje. Naime, između 5 i 20% slučajeva meningomijelokele povezano je s nekom kromosomskom abnormalnošću, a to je najčešće trisomija 18, poznatija kao Edwardsov sindrom [5].

Potrebno je spomenuti i dijagnostiku na temelju mjerenja alfa-fetoproteina (AFP) u krvi majke. Naime, normalno je da fetus u maternici proizvodi ovu tvar, koja se krvotokom prenosi u majčinu krv. Međutim, povišene vrijednosti, u čak 80% slučajeva, upućuju na defekte neuralne cijevi kod djeteta. Samo testiranje izvodi se između 16. i 18. tjedna trudnoće i to testiranjem majčine krvi. Ukoliko je razina ovog glikoproteina 2,5 ili više puta veća od normalne (3mg/ml) postoje značajne šanse da dijete boluje od nekog defekta neuralne cijevi. Unazad nekoliko godina pokušava se ovu pretragu svrstati u program primarne dijagnostike jer osim mogućnosti otkrivanja defekata neuralne cijevi, koristi se i za otkrivanje određenih kromosomskih abnormalnosti poput Down sindroma i spomenutog Edwards sindroma [14].

5. Liječenje

Što se samog operativnog liječenja tiče, postoji dvije opcije, a to je fetalno zatvaranje spine bifide i postnatalna operacija. Važnost što ranijeg saniranja ovog defekta potvrđena je 2011. godine. Naime, dokazano je da je oštećenje živčanog sustava progresivno i da je važno živce i leđnu moždinu što prije zaštititi i vratiti unutar tijela. To je osobito važno zbog toga što amnionska tekućina, koja okružuje fetus tijekom trudnoće, oštećuje živčano tkivo te se događaju sekundarna oštećenja koja kasnije u razvoju dovode to mentalnih i fizičkih deficita. Kako bi se to spriječilo, predstavljen je pristup prenatalnog operativnog zahvata kod kojeg se fetus vadi iz maternice i na njemu se odradi zatvaranje neuralne cijevi [4]. Drugi način, koji je još u povojima, je fetoskopska fetalna operacija. Kod nje je puno manja invazija i na majku i na fetus jer se on ne vadi iz maternice, već se instrumentom fetoskopom ulazi u maternicu i na taj se način izvršava sama operacija. Iako ima manji rizik od komplikacija kao što su dehiscencija maternice, potrebno je optimizirati ovu tehniku kako bi se spriječila sekrecija iz rane na mjestu ulaska [5].

Što se tiče usporedbe prenatalnog i postnatalnog zahvata zatvaranja spine bifide, izvršeno je istraživanje 2011. godine koje je prikazalo zanimljive rezultate. 12 mjeseci nakon rođenja, provjereno je koliki postotak djece je imao potrebu za ventrikuloperitonealnim shuntom zbog pojave hidrocefalusa. Taj postotak je za djecu koja su bila podvrgnuta postnatalnoj operaciji bio 82%, a za djecu podvrgnutu prenatalnom zahvatu dvostruko manji te je iznosio 40%. Sljedeća komponenta je bila provjera mentalnih i motornih funkcija te sposobnost hoda nakon 30 mjeseci. I ovdje je razlika bila ogromna, postotak djece koja su prohodala nakon postnatalne operacije bio je 21%, a nakon fetalnog zahvata 42%. Zadnja gledana stavka bila je pojavnost Chiari II malformacije. U ovom se slučaju najviše vidjela razlika jer je postotak djece koji su imali ovu malformaciju nakon postnatalne operacije spine bifide bio 36%, a nakon prenatalne 4%. Svi ovi podatci bili su vrlo dobri pokazatelji uspješnosti i korisnosti fetalnog zahvata zatvaranja spine bifide. Međutim, ovaj zahvat je još uvijek dosta novo područje te ne postoji mnogo ustanova koje ga obavljaju. Prema podacima, postoji oko 50 zdravstvenih ustanova u svijetu koje imaju obučeno osoblje, instrumente i uvjete za obavljanje ovog zahvata. Budući da se pokazao kao uspješna mogućnost liječenja koja sprječava daljnju deterioraciju tjelesnih i mentalnih funkcija djeteta, ovu metodu trebalo bi implemenirati u zbrinjavanje djece sa spinom bifidom [4].

6. Stanja povezana sa spinom bifidom

Iako je spina bifida primarno deformitet koji zahvaća kralježnicu, leđnu moždinu i živce, u ozbiljnijim slučajevima kao kod meningomijelokele, to je ustvari deformitet cijelog organizma. Ovisno o području lezije i ozbiljnosti samog deformiteta, moguće je povezati nekoliko stanja. To su: problemi s urogenitalnim sustavom, problemi s probavnim sustavom, poteškoće u kretanju i smetnje u mišićno-koštanom sustavu, poremećaji osjeta, hidrocefalus te Arnold Chiari malformacija. Svaka od njih sa sobom donosi dodatne poteškoće za dijete, ali i cijeli zdravstveni tim jer je uz primarnu dijagnozu potrebno tretirati i niz sekundarnih stanja koja, ukoliko su nepravilno sanirana i tretirana, mogu dovesti do kobnih posljedica [15].

6.1. Problemi urogenitalnog i probavnog sustava

Zbog oštećenja motornih živaca koji inerviraju mišiće odgovorne za probavu i mokrenje te senzornih mišića koji signaliziraju da su crijeva ili mjehur puni, velik broj pacijenata sa spinom bifidom pati od neurogenog mjehura i crijeva. Neki od najčešćih simptoma koji karakteriziraju ovaj poremećaj su: urinarna i fekalna inkontinencija, infekcije mokraćnog sustava, teške opstipacije te oštećenja bubrega [16]. Vrlo je važno što ranije otkriti koji dijelovi probavnog i mokraćnog sustava ne funkcioniraju kako bi se pravilno i pravovremeno poduzele mjere da ne bi došlo do nepopravljivih posljedica. Shodno tome, treba provjeriti je li riječ u prevelikom tlaku unutar crijeva i mjehura, je li problem u prejakim ili preslabim sfinkterima ili je problem u kapacitetima ili mišićima. Što se tiče mogućih metoda liječenja ovih stanja, spomenute su kirurške intervencije. Iako se ranije smatralo da je kirurška intervencija zadnji korak ili metoda koja se koristi kada sve ostale metode liječenja zakažu, novija istraživanja pokazala su korisnost takvog pristupa kod inkontinencije mjehura i crijeva [17]. Ipak, najrasprostranjenija metoda je intermitentna kateterizacija. Od najranije dobi potrebno je djecu učiti pravilno provođenje ove metode jer se ona provodi nekoliko puta dnevno samostalno ili uz pomoć roditelja/skrbnika/njegovatelja kada je dijete malo. Sljedeća metoda liječenja je antikolinergičko liječenje. Ono obuhvaća korištenje lijekova koji blokiraju djelovanje acetilkolina na receptore u mokraćnom mjehuru i na taj način pomažu kontrolirati simptome neurogenog mjehura. Postoji i opcija korištenja injekcije sredstva koje povećava volumen mokraćnog mjehura. Što se tiče liječenja komplikacija povezanih s neurogenim crijevima, najviše pacijenata koristi laksative i klistire za pražnjenje crijeva. Još jedan veliki problem kod ovih stanja je socijalni život tog djeteta. Zbog nemogućnosti kontroliranja mokraće i stolice, dijete često ima nezgode zbog kojih može biti meta ismijavanja od strane

vršnjaka. Upravo zbog toga je vrlo važno što ranije krenuti s učenjem pravilne brige o sebi kako bi se izbjegle komplikacije kasnije u životu [16].

6.2. Problemi mišićno-koštanog sustava i kretanja

Ovi problemi su vrlo česti kod djece sa spinom bifidom, osobito na donjim ekstremitetima. Oštećenje leđne moždine dovodi do pareze ili paralize određenih segmenata tijela, ovisno o visini lezije. Spina bifida može se pojaviti na bilo kojem segmentu kralježnice, no najčešće se formira u lumbo-sakralnom području, što znači da dijete nema funkciju nogu ili je ona minimalna [3]. Tablica 1 prikazuje motoričke funkcije koje dijete ima ovisno o visini nastanka spine bifide. Ortopedski deformiteti utječu na funkciju mišićno-koštanog sustava te pridonose oštećenju kože. Samo oštećenje kralježnice, koje je nezaobilazno kod spine bifide, za sobom povlači mnoge deformacije kao što su kifoze, skolioze ili hiperlordoze koje su vrlo izazovne za liječenje. Jedan od načina rješavanja ovih deformacija je operativni zahvat kad je dijete još malo, no to sa sobom donosi rizike poput infekcija, pseudartroza, gubitka pokretljivosti te oštećenja zona rasta, koje djetetu mogu nanijeti više štete nego primarni deformitet. Ipak, ukoliko dolazi do komplikacija s disanjem zbog navedenih stanja, operativni zahvat je jedino rješenje. Sam deformitet donjih udova može biti posljedica spine bifide i on uvelike utječe na hod, a uključuje kontrakture koljena ili kuka te određene deformacije stopala poput uvrnutih stopala (*lat. pes equinovarus*). Još jedan problem je neplantigradno stopalo na kojem se često manifestiraju oštećenja osjeta i kože. Kao potporu slabim donjim ekstremitetima, koriste se razne ortoze, ovisno o tome kakvo je opće stanje djeteta te snaga njegovih mišića. Ortoza za gležanj i stopalo (AFO), podupire stopalo i pomaže kod pacijenata s motoričkim oštećenjima, no treba pripaziti na određene deformitete stopala koji mogu onemogućiti pravilno stezanje ortoze. Sljedeća ortoza je za koljeno, gležanj i stopalo (KAFO) te daje veću potporu djetetu kod stajanja i hoda i koristi se kod težih motoričkih oštećenja. Ortoza za kuk, koljeno, gležanj i stopalo (HKAFO) daje najveću razinu potpore i koristi se kad su donji ekstremiteti jako slabi te dijete treba snažnu potporu kod stajanja i hoda [18].

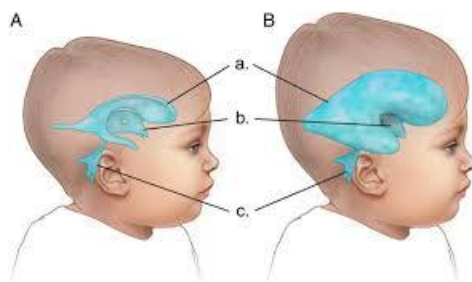
Tablica 6.2.1. Prikaz motoričkih funkcija djeteta s obzirom na visinu nastanka spine bifide,
 Izvor: <https://www.spinabifidaassociation.org/wp-content/uploads/HOW-SB-LESIONS-IMPACT-DAILY-FUNCTION1-1-1-1.pdf>

RAZINA OZLJEDE	MOTORIČKE FUNKCIJE
C5	FLEKSORI LAKTA- DJELOMIČNA FUNKCIJA GORNJIH EKSTREMITETA
C6	EKSTENZORI RUČNOG ZGLOBA
C7	EKSTENZORI LAKTA
C8	FLEKSORI PRSTIJU
T2	POTPUNA FUNKCIJA GORNJIH EKSTREMITETA
T3	STAJANJE S ORTOZOM
T4	VJEŽBE POKRETANJA
T7	DJELOMIČNA FUNKCIJA MIŠIĆA TRUPA
T9	VJEŽBE HODA UZ POMAGALA
T10	FUNKCIJA MJEHURA
L1	POTPUNA FUNKCIJA MIŠIĆA TRUPA
L2	PRISUTNA FUNKCIJA FLEKSORA KUKA
L3	PRISUTNA FUNKCIJA EKSTENZORA KOLJENA
L5	HOD SA ŠTAKAMA
S1	ABDUKTORI KUKA MMT 3/5
S2	EKSTENZORI KUKA MMT 4/5
S3	AKTIVNOST SVIH MIŠIĆA U GRANICAMA NORMALA

6.3. Hidrocefalus

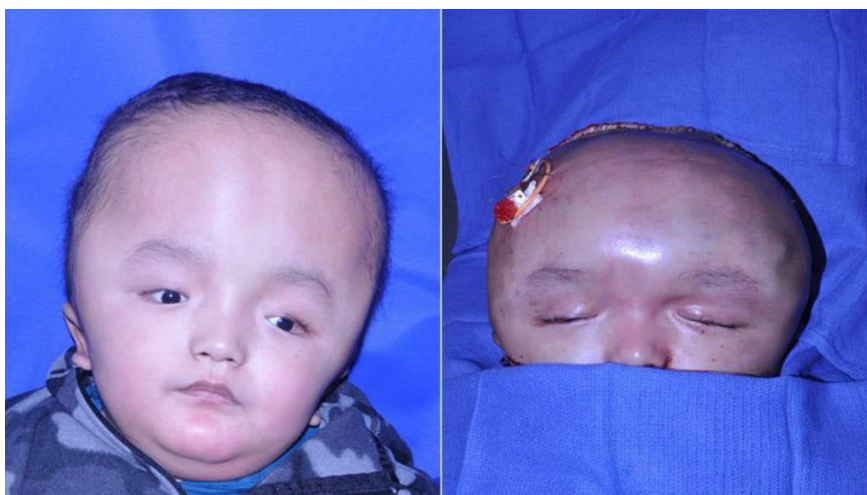Hidrocefalus je najčešći i najznačajniji komorbiditet koji se javlja uz spinu bifidu. Javlja se na 30 od 10000 živorođene djece. Ovo stanje označava proširenje moždanih komora zbog nakupljanja viška cerebrospinalnog likvora. Uzrokuje ga fizička ili funkcionalna opstrukcija protoka likvora [19]. Može biti akutno opasan po život djeteta ukoliko se ne sanira. Problem kod ovog stanja udruženog sa spinom bifidom je taj što višak likvora pritišće već oštećeni živčani sustav te potiče nastanak sekundarnih problema. Međutim, ova dva stanja

su u čak 80% slučajeva povezana, što znači da se 80% djece, koja imaju defekt spine bifide, također bori i s hidrocefalusom. 2-4% djece sa spinom bifidom intrauterino ima izraženu makrocefaliju te se kod njih preporuča prijevremeni porod kako bi se liječio hidrocefalus i spriječila daljnja oštećenja mozga kod poroda. Kod ostale većine, čeka se do termina te se, u najboljem slučaju, odmah nakon poroda dijete podvrgava operaciji zatvaranja spine bifide i ugradnje ventrikuloperitonealnog shunta. Kod neke djece, koja imaju manje teške slučajeve hidrocefalusa, prvih se nekoliko dana čeka i promatra otjecanje likvora. Ukoliko se tijekom tih prvih dana ne primijeti abnormalan rast ventrikula dijete se ne upućuje na operativni zahvat, već ga se redovito kontrolira. Međutim, ukoliko se primijete bilo kakve abnormalnosti koje mogu negativno utjecati na djetetovo zdravlje, ono se šalje na ugradnju shunta. Ovom tehnikom se smanjila potreba za ugradnjom sustava drenaže s 80% na 65% djece s ovom dijagnozom. Još jedan način liječenja ovog stanja je korištenjem vanjskih ventrikularnih drenova. Oni se također koriste kod lakših slučajeva hidrocefalusa. Međutim, zbog tanke kože novorođenčeta, grube cijevi vanjskog drena površinski oštećuju glavicu djeteta te nisu najbolje rješenje. Stručnjaci se slažu da ne postoji jedan pravilni način liječenja hidrocefalusa. Potrebno je svako dijete pratiti i nakon izlaska iz bolnice te uključiti njegovu obitelj te ih educirati o prepoznavanju i zabrinjavaju simptoma i kliničkih znakova. Postoji mogućnost da shunt prestane pravilno raditi te dijete može pokazivati određene znakove koje većina roditelja ne povezuje s ovim stanjem. To su: glavobolja, mučnina, povraćanje, pospanost i umor te bol u kuku i lumbalnom dijelu kralježnice. Ukoliko roditelji nisu upućeni, postoji velika mogućnost da zanemare ove znakove i da dijete doživi nepotrebne poteškoće. Iako je ovo stanje uistinu opasno, uz pravilnu njegu i brigu, moguće je na tom području dobiti dobre rezultate i optimalnu kvalitetu života djeteta [20]. Jedna od dijagnoza koja je također vrlo usko povezana s hidrocefalusom je Arnold Chiari malformacija o kojoj će više biti spomenuto u nastavku rada.



Slika 6.3.1. Ilustracijski prikaz hidrocefalusa, preuzeto s:

<https://repozitorij.mef.unizg.hr/islandora/object/mef%3A6859/datastream/PDF/view>



Slika 6.3.2. Prikaz hidrocefalusa, preuzeto s:

[HIDROCEFALUS - najnovije objave | 24sata](#)

6.4. Arnold Chiari malformacija

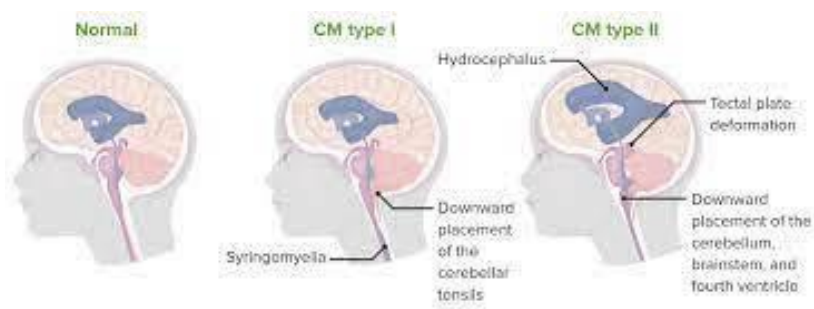
Arnold Chiari malformacija najjednostavnije se objašnjava kao spektar kongenitalnih malformacija koje zahvaćaju i oštećuju kranio-cervikalni spoj. Ove anomalije razlikuju se po simptomima, etiologiji te dobi djeteta kada se počnu manifestirati. Postoje objašnjene tri patologije, od kojih je svaka svrstana u posebnu kategoriju od I do III (tip I, tip II i tip III). Jedan od znakova koji je prisutan kod sva tri tipa je pomak malog mozga kroz kranio-cervikalni spoj na foramen magnum. Sama etiologija nije razjašnjena, postoje nagađanja i hipoteze, no ni jedna ne obuhvaća i objašnjava sve značajke ovih anomalija. Što se tiče povezanosti spine bifide i ove malformacije, kod djece s meningomijelokelom u gotovo svim slučajevima primijećena je Chiari II malformacija [21].

Chiari I, iako ozbiljno stanje, u usporedbi sa preostala dva tipa najmanje je kritično i često se dijagnosticira slučajno u odrasloj dobi. Karakteriziraju ga šiljaste tonzile koje strše 5 mm ispod foramena magnum [22, 23]. Također je primijećena elongacija medijalnih dijelova režnjeva malog mozga. Primijećeno je da se ovaj tip pojavljuje samo kod kongenitalnog hidrocefalusa, a u slučajevima akutnog ili kasnije stečenog hidrocefalusa ne [21].

Chiari II, ozbiljnije je stanje koje se najčešće povezuje s defektom neuralne cijevi. Karakterizira ga pomak cerebralnih tonzila inferiorno kroz foramen magnum u gornji cervikalni spinalni kanal. Ovo stanje manifestira se promjenama na lubanji, mozgu, moždanim ovojnica, kralježnici i leđnoj moždini. Leđna moždina, vermis i četvrti ventrikul

kod ovog su tipa normalni ili imaju minimalnu deformaciju. Nije posve sigurno, ali se smatra da je ova malformacija sekundarna u odnosu na meningomijelokelu [23]. Što se dijagnostike tiče, ona se primarno temelji na slikovnim prikazima magnetske rezonance. Za sada ne postoje specifični markeri u likvoru, krvi ili tkivu koji bi mogli sa sigurnošću potvrditi ovu dijagnozu. Prognoza za ovu djecu je nepredvidiva i promjenjiva te jako individualna i ovisi o mnogim povezanim faktorima [24].

Chiari III, najozbiljnije je stanje koje uzrokuje potpunu herniju malog mozga u spinalni kanal. Okcipitalna regija je položena nisko, a cervikalna visoko. Karakterizira ga velika lubanja kod djeteta zbog hidrocefalusa. Najčešće se primjećuju znakovi slični kao kod Chiari II tipa, no ozbiljnijeg tijeka. Postoji mogućnost da se ova malformacija pronađe kod meningoencefalokele, stanja kod kojeg se neuralno tkivo i moždane ovojnice izboče kroz defekt u lubanji. Međutim, takvi su slučajevi izuzetno rijetki i stopa za preživljavanje djeteta s takvom dijagnozom je izuzetno niska [25].



Slika 6.4.1. Prikaz Arnold Chiari malformacija tip I i II, izvor:

<https://www.lecturio.com/concepts/chiari-malformations/>

6.5. Alergija na lateks

Pojavnost alergije na lateks unazad nekoliko godina raste, osobito kod pacijenata sa spinom bifidom. U općoj populaciji, ova alergija nije izrazito česta, javlja se kod 1% do 2% stanovništva. Međutim, kod osoba sa spinom bifidom taj je postotak znatno viši te iznosi između 20% i 70%. Budući da su takva djeca od prvih dana života (a neka i ranije) izložena lateksu u operacijskim salama, ona na njega razviju alergijsku reakciju. To može biti osobito

opasno zbog rizika od anafilaksije. Zanimljiva je informacija da djeca koja su alergična na lateks, ujedno razvijaju jaku alergijsku reakciju na određene plodove poput kivija, kestena, banana, krumpira, avokada i rajčica. Taj fenomen se naziva sindrom “lateks-hrana”. Kod takve djece vrlo je važno paziti da ne dođu u doticaj s proizvodima od lateksa kako se ne bi dogodila alergijska reakcija na isti jer u nekim slučajevima može doći i do smrtnog ishoda. Također, potrebno je sve osobe, koje su u doticaju s djetetom, upozoriti na djetetove alergije na određenu hranu kako ne bi došlo do slučajne kontaminacije i nepotrebnih komplikacija [26].

6.6. Kognitivne poteškoće

Znanstveno je pokazano da djeca sa spinom bifidom imaju niži kvocijent inteligencije u odnosu na svoje vršnjake bez dijagnoze. On se najviše očituje u izvedbi određenih zadataka, a manje u verbalnom smislu. Ta povezanost objašnjava se smanjenim volumenom stražnjih regija žuljevitog tijela (*lat. Corpus callosum*), koje spaja lijevu i desnu polutku mozga. Hidrocefalus i Chiari malformacija još dodatno smanjuju kognitivne sposobnosti zbog oštećenja mozga i moždanih struktura. Istraživanje provedeno na 265 pacijenata pokazalo je da gotovo polovica (45%) ispitanih ima sniženi IQ, tj. da on iznosi manje od 85 bodova. Također je dokazano da djeca koja uz spinu bifidu imaju i hidrocefalus, dodatno imaju poteškoće s verbalnim razumijevanjem, zaključivanjem i ukupnim testom inteligencije [27]. Ova djeca su podložnija emocionalnim problemima, problemima u ponašanju i psihijatrijskim poremećajima [28].

7. Fiziološki razvoj djeteta

Svako dijete, neovisno ima li određenu dijagnozu ili ne, ima svoj tempo razvoja i napretka. Međutim, kako bi se lakše odredilo je li zaostajanje u razvoju kod nekog djeteta stvar njegovog individualnog procesa ili postoje neke patološke komponente koje djetetu onemogućuju da napreduje u skladu sa svojom dobi, osmišljeni su razvojni miljojazi (*eng. Developmental milestones*). Oni su korisni kako bi bilo moguće uvidjeti prolazi li dijete tipičan razvoj ili zaostaje u određenom području [29].

7.1. Razvojni miljojazi do prohodavanja

Dojenče već u dobi od mjesec dana prepoznaje glas roditelja te na njega reagira smješkom, većinu dana provede ležeći na leđima, a ukoliko ga se pasivno postavi u pronirani ležeći položaj, glavu okreće u jednu stranu kako bi moglo disati (Slika 7.1.1).



Slika 7.1.1 Dojenče starosti mjesec dana na trbuhu, preuzeto s:

[One Month Old Newborn Image & Photo \(Free Trial\) | Bigstock \(bigstockphoto.com\)](https://www.bigstockphoto.com/One-Month-Old-Newborn-Image-Photo-Free-Trial)

S dva mjeseca pomoću izraza lica i plača pokazuje nezadovoljstvo, sreću ili tugu. Što se motoričkih dostignuća tiče, u supiniranom ležećem položaju je često prisutan tonični vratni refleks koji s vremenom nestaje spontano (Slika 7.1.2), a u proniranom ležećem položaju odiže glavicu od podloge i lagano je oslonjeno na podlaktice.



Slika 7.1.2. Prikaz toničnog vratnog refleksa, preuzeto s: [\(10\) Facebook](#)

Od trećeg mjeseca života, vrlo je važno da dijete ima kontinuirane rutine kojih se roditelji pridržavaju jer na taj način dijete uči samostalno regulirati i kontrolirati svoje emocije. Kad leži na leđima poseže za igračkama u neposrednoj blizini i igra se njima u području trupa. Na trbuhu, ramena odiže od podloge i oslanja se na laktove, dok glavu nesmetano okreće s jedne strane na drugu što je prikazano na slici 7.1.3.



Slika 7.1.3. Pronirani položaj djeteta starosti tri mjeseca, preuzeto s:

[3-Month-Old: Milestones, Schedule, Growth - Today's Parent \(todayparent.com\)](https://www.todayparent.com/3-month-old-milestones-schedule-growth/)

S četiri mjeseca proizvodi neartikulirane glasove te počinje burno reagirati na kazne (npr. uzimanje igračke). Šake su otvorene i počinje koristiti bimanualni dohvat kad poseže za igračkama. Ne leđima sve više odiže kukove u fleksiju i na taj način jača mišiće, u proniranom položaju prebacuje težinu s jedne strane na drugu i na taj način oslobađa jednu ruku kako bi bila slobodna za igru (Slika 7.1.4.).



Slika 7.1.4. Prebacivanje težine, preuzeto s:

[6 Toys for a 4-Month-Old Baby | Peanut \(peanut-app.io\)](https://peanut-app.io/6-toys-for-a-4-month-old-baby/)

S pet mjeseci prepoznaje roditelje po izgledu, glasno se smije i sve više vokalizira. U supiniranom položaju igra se svojim rukama i nogama, koje su već u dubokoj fleksiji u kuku (Slika 7.1.5.), te na taj način razvija palmarni hvat. Na trbuhu se odiže na poluispružene laktove i počinje pivotirati (okretati se u krug u potrbušnom položaju) [30].



Slika 7.1.5. Vježbanje palmarnog hvata, preuzeto s:

[Baby development at 4-5 months | Raising Children Network](#)

Sa šest mjeseci burno reagira na nepoznate osobe, a u prisustvu poznatih brblja i glasno se smije. Kada leži na leđima noge su u potpunosti dignute od podloge. Dijete počinje koristiti i palac kod hvatanja igrački te se razvija radiopalmarni хват pomoću kojeg sve igračke stavlja u usta. Sposobno je samo se rotirati u potrbušni položaj preko boka (Slika 7.1.6.). Kad se okrene oslobađa zarobljenu ruku i postavlja se visoko na ispružene podlaktice i široko otvorene šake. Ne kreće se prema naprijed, no spretno pivotira.



Slika 7.1.6. Prikaz rotiranja preko boka, preuzeto s:

[Baby rolling over in sleep: When is too early and what to do \(medicalnewstoday.com\)](#)

U sedmom mjesecu života zainteresirano je za glasove oko sebe i odaziva se na svoje ime. Iz bočnog ležećeg položaje zauzima kosi sjedeći položaj u kojem postupno razvija stabilnost i sigurnost. Počinju se razvijati bočne obrambene reakcije (obrana od pada u stranu). Kad leži na trbuhu, po podlozi povlači jednu ruku i suprotnu nogu prema naprijed te na taj način počinje puzati na vojnički način (slika 7.1.7.).



Slike 7.1.7. i 7.1.8. Usporedba nezrelog i zrelog puzanja, preuzeto s:

[Zašto je puzanje važno za razvoj bebe? \(klubko.hr\)](http://klubko.hr), [Možemo li igračkama potaknuti pravilno puzanje? \(babycenter.hr\)](http://babycenter.hr)

S osam mjeseci prati što mu pokazuju roditelji i zna pokazati kada nešto želi. Savladava sjedeći položaj, iako on još uvijek nije stabilan, već dijete pada prema naprijed, što se na kralježnici očituje kao kifoza. U potrbušnom položaju odiže zdjelicu i oslanja se na laktove te zauzima četveronožni položaj u kojem se njiše naprijed nazad, što je prikazano na slici 7.1.9. Igračke sve više hvata kažiprstom i palcem te na taj način vježba pincetni hvat.



Slika 7.1.9. Četveronožni položaj, preuzeto s:

[8-Month-Old Baby: Milestones and Development \(whattoexpect.com\)](http://whattoexpect.com)

Između devetog i desetog mjeseca života, dojenče namjerno baca stvari na pod te istraživanjem prostora oko sebe gradi samopouzdanje. Sposobno je jasno izraziti svoje emocije i riječi koje izgovara dobivaju značenje. Savladava sjedenje i na kralježnici se više ne primjećuje izražena kifoza, već se razvija lumbalna lordoza. Iz sjedećeg položaja kreće u puzanje koje je još uvijek sporo i nesigurno uz fleksiju nožnih prstiju i everziju stopala. S vremenom se puzanje usavršava te je dijete brzo i spretno na podu (slika 7.1.8.). Neka djece u toj dobi kreću s vertikalizacijom uz namještaj. Do prve godine života usavršavaju sva do tada stečena znanja. Usavršavanjem pincetnog hvata drže olovku i crtaju svoje prve crteže te su sposobni složiti drvene kockice jednu na drugu. Spretno savladavaju prijelaze iz supiniranog u pronirati pa sjedeći, četveronožni i na kraju se dižu na noge. Razvijaju stražnju obranu (obrana od pada unazad). Dijete može napraviti prve bočne korake uz namještaj pridrživajući se dvjema rukama ili prve korake prema naprijed pridrživajući se jednom rukom. Kad se dojenče osjeća sigurno i stabilno na nogama, pušta namještaj i radi svoje prve korake kao što se vidi na slici 7.1.9. U početku su nestabilni i dijete često pada, no s vremenom i vježbom dijete postaje sve sigurnije. Većina djece prohoda između 12. i 15. mjeseca života, no normalnim se smatra ako se prvi koraci dogode do 18. mjeseca života [29].



Slika 7.1.10. Prvi koraci djeteta, preuzeto s:

[When should my baby start walking? | baby gooroo](#)

8. Fizioterapijski postupci

Rani početak neurorazvojne fizioterapije neophodan je za najbolji mogući napredak djeteta. Kod djece sa spinom bifidom, ne govorimo o rehabilitaciji, već habilitaciji. Razlika je u tome što rehabilitacija znači ponovno vraćanje oštećenih funkcija (koliko je to moguće), a habilitacija označava učenje psihomotoričkih vještina u svrhu pravilnog razvoja. Od prvog dana dijete je pod budnim okom multidisciplinarnog medicinskog tima koji vodi neuropedijatar uz medicinske sestre, fizioterapeute, psihologe, radne terapeute i ostalo osoblje kako bi se obuhvatili svi aspekti djetetova života, ali i života roditelja. Najvažniji vid fizioterapije kod ove djece je fizioterapijska procjena. Bez nje nema pravilne intervencije, ni rezultata. Na temelju procjene moguće je postaviti određene kratkoročne i dugoročne ciljeve koji održavaju motiviranost i zainteresiranost djeteta, ali i roditelja. Nakon detaljno provedene procjene slijedi dugotrajna intervencija koja uključuje terapiju pokretom i korištenje različitih koncepata poput Bobatha, Vojte ili Baby Handlinga. Uz sve to nezaobilazna je stalna evaluacija, kako bi terapeut uvidio nedostatke koje treba popraviti tijekom terapije [31].

8.1. Fizioterapijska procjena

Kao što je i ranije navedeno, bez dobre i kvalitetne procjene, nema ni uspješne intervencije. Potrebno je procijeniti dijete u svim položajima i pokretima te na temelju toga odrediti plan i program terapije. Kao i kod svake fizioterapijske procjene, tako i kod djece, potrebno je voditi se SOAP modelom. On označava subjektivni pregled, objektivni pregled, analizu i plan terapije. U ovom dijelu procesa, roditelji imaju vrlo važnu ulogu iz razloga što se tu često radi o djeci od nekoliko mjeseci starosti te sve informacije koje fizioterapeut inače saznaje od pacijenta, u ovom slučaju mora pitati roditelje. Što se subjektivne procjene tiče, ona obuhvaća strukturirani intervju u kojem fizioterapeut saznaje više o tijeku trudnoće, komplikacijama, djetetovom stanju, ponašanju, spavanju, hranjenju i mnogim drugim čimbenicima koji bi mogli biti važni za daljnji tijek terapije [32]. Također, važni su i simptomi koje roditelji primjećuju kod djeteta. To mogu biti naočigled nebitne stvari poput toga da dijete stvari hvata bolje jednom rukom, da glavu okreće više na jednu stranu, da ne reagira na glasove ili vidne podražaje, do onih očitih znakova poput pareze ili paralize udova, hipertonusa ili hipotonusa te mnogih drugih znakova. Važno je da se i dijete i roditelji osjećaju ugodno u prisustvu terapeuta kako bi izgradili međusobno povjerenje koje je neophodno za kvalitetno provedenu terapiju. Objektivna procjena označava pregled djeteta od strane fizioterapeuta. Vrlo je važno da se dijete procijeni u svim položajima (na leđima, na trbuhu, te ukoliko je dijete sposobno u četveronožnom, sjedećem ili stojećem položaju). Od

prvog ulaska u ambulantu, fizioterapeut već puno toga može vidjeti o držanju djeteta. Je li glavica stabilna, kakva je djetetova postura, ima li pokreta u ekstremitetima te kakva je interakcija između djeteta i roditelja. Zatim terapeut zamoli roditelja da s djeteta svuče svu nepotrebnu odjeću kako bi se procjena mogla što kvalitetnije obaviti. Za to vrijeme promatra kako roditelj postupa s djetetom te ga odmah korigira ukoliko postoje neka odstupanja. Dijete se prvo postavlja u supinirani ležeći položaj te se promatraju njegove spontane reakcije. Zatim se provjerava položaj djetetove glavice, ruku, nogu i trupa. Potom se dijete stavlja u pronirani ležeći položaj i gledaju se iste stvari uz provjeru ožiljka ukoliko je postojao operativni zahvat zatvaranja spine bifide. Ukoliko je dijete dovoljno staro i ima motoričke mogućnosti, stavlja ga se u četveronožni položaj, isto kao i sjedeći i stojeći te se prati djetetovo držanje, ponašanje i kontrola. U svim položajima važno je procijeniti tonus mišića na pojedinim dijelovima tijela [33]. Djeca s ovom dijagnozom u većini slučajeva imaju parezu ili paralizu donjih udova te se posebna pozornost stavlja na njih. Budući da se radi o maloj djeci, potrebno ih je na neki način zainteresirati, a to se najlakše obavlja pomoću igračke kojom fizioterapeut pridobi pažnju djeteta i na taj način nesmetano obavlja procjenu. Potrebno je upozoriti roditelje da dijete na terapiju mora doći naspavano, sito i zadovoljno jer ukoliko dijete plače ili je loše volje i nezainteresirano, procjena neće biti u potpunosti točna jer dijete neće surađivati. U toku cijelog ovog procesa, terapeut educira roditelje i daje im savjete kako najpravičnije postupati s djetetom [34]. Jedna od bitnijih stvari kod procjene je postavljanje ciljeva. S malom djecom, ciljevi moraju biti kratkoročni jer dijete napreduje iz dana u dan i nemoguće je dugoročno točno pretpostaviti kakav će biti napredak. Ciljevi terapeuta moraju biti usklađeni sa željama roditelja, no opet realni. Fizioterapeut ne smije roditeljima davati lažnu nadu ili ih odmah obeshrabriti i reći da njihovo dijete nikada neće hodati. Mora pronaći zlatnu sredinu i polako te stupnjevito kako vrijeme prolazi, roditeljima prezentirati informacije. Također, potrebno je odrediti i kvalitetan plan terapije koji je potrebno modificirati u skladu s napredovanjem ili nazadovanjem djeteta [35].

8.2. Fizioterapijska intervencija

Fizioterapijska intervencija je skup postupaka koji se provode s ciljem rehabilitacije pacijenta, ili u slučaju male djece, habilitacije tj. pravilnog učenja motoričkih obrazaca pokreta. Kod djece je cilj pokušati uhvatiti korak motoričkog razvoja s vršnjacima. To se može izvesti na različite načine i različitim konceptima. Neki od njih su Bobath, Vojta, terapijske vježbe na krevetu/strunjači, terapijske vježbe u vodi te kao dodatna tehnika-Baby Handling [36].

8.2.1. Bobath terapija

Bobath terapija je individualni pristup kod kojeg je temeljni cilj ponovno učenje normalnog pokreta i posture tijela. Ovaj koncept jedan je od učinkovitijih za poticanje reorganizacije mozga, nakon određene traume koju je proživio. Bobath zahtjeva timski rad u kojem sudjeluju liječnik, Bobath terapeut, medicinska sestra, roditelj i samo dijete [34]. Ideje ove terapije su šireg pogleda nego klasični programi fizioterapije i usmjerene su na učenje djeteta o pokretima koji su potrebni u svakodnevnom životu za ustajanje, sjedanje, stajanje, hodanje, hranjenje i mnoge druge aktivnosti koje se tiču osobne higijene i brige o sebi. Budući da je riječ o djeci, ovaj koncept pomoću interaktivnih vježbi omogućava djeci da neprimjetno vježbaju kroz igru i ne gube zanimanje [37].

8.2.2. Vojta terapija

Vojta koncept je metoda fizioterapijske intervencije kojoj je cilj izazivanje sustavnog motoričkog odgovora i to na način da se stimuliraju određene refleksne zone u određenom početnom položaju. Na taj se način inhibiraju patološki obrasci pokreta, a stimuliraju fiziološki. Istraživanja su pokazala da ovaj pristup pozitivno utječe na posturalno držanje i to aktivacijom dubokih spinalnih mišića. Vojta se dijeli na refleksno okretanje 1, refleksno okretanje 2, refleksno puzanje i prvi položaj. Kao i kod svake druge intervencije s malim djetetom, potrebno je educirati roditelja koji sudjeluje u terapiji i naučiti ga kako da pokazane vježbe odradi kod kuće [38].

8.2.3. Baby Handling

Ova tehnika je dio Bobath terapije, a odnosi se na pravilno postupanje s djetetom kod aktivnosti svakodnevnog života. Te aktivnosti uključuju: hranjenje, držanje, podizanje, stuštanje, previjanje, svlačenje i oblačenje. Pravilno izvođenje ovih pokreta važno je za motorički, ali i senzorički razvoj djeteta. Neka od osnovnih pravila su da djetetu glava mora biti slobodna kako bi se vježbali mišići vrata i na taj način stabilnost glavice. Objе ruke uvijek moraju biti položene naprijed, s tim da laktovi moraju biti ispred ramena. Noge trebaju biti u položaju fleksije kuka i koljena. Svi ovi položaji su fiziološki za dijete i na taj način djetetov mozak upija informacije o pravilnom položaju. Kroz jednostavno obavljanje svakodnevnih zadataka i dijete i roditelji vježbaju i čine veliku korist za razvoj djeteta [39].

8.2.4. Terapijsko vježbanje u vodi

Vježbe u vodi vrlo su učinkovit i popularan vid fizioterapije kod mnogih oboljenja, pa tako i kod spine bifide. Svojstva vode omogućuju djeci da puno lakše odrađuju vježbe jer im

sila uzgona smanjuje pritisak vlastite težine. Ove su vježbe pogodne za djecu s parezom ili paralizom određenih dijelova tijela te smanjenim opsegom pokreta u zglobovima. Pruža se veća sloboda i ugodnije okruženje, pogotovo ako je voda topla. Međutim, kod djece je potrebno obratiti pažnju na strah od vode i uvijek, bez iznimke, uz dijete treba biti odgovorna odrasla osoba. Dalje, kod male djece koja su imala zahvat zatvaranja spine bifide, potrebno je konzultirati se s liječnikom kada dijete smije u vodu kako ne bi došlo do infekcije rane. Moguće je vježbanje i vrlo malih beba u vodi, no onda glavnu ulogu imaju roditelji koji vode dijete u pravilno izvođenje pokreta i stvaraju osjećaj sigurnosti i ugodnosti [40].



Slika 8.2.4.1. Prikaz vježbe u vodi, preuzeto s:

[Mother Baby Exercises Pool Healthy Lifestyle Stock Photo 1313642387 | Shutterstock](#)

8.3. Evaluacija

Fizioterapijska evaluacija označava proces usporedbe rezultata i ranije postavljenih ciljeva fizioterapije. Na temelju nje može se uvidjeti imaju li određene fizioterapijske intervencije učinka ili se plan terapije mora promijeniti kako bi se rezultati poboljšali. Za provedbu evaluacije potrebno je koristiti neke mjerne instrumente ili pažljivo opservirati kako bi bilo moguće zamijetiti bilo kakve poteškoće. Sam proces obavlja se tijekom svakog tretmana. Fizioterapeut provjerava postoji li napredak ili nazadovanje od prethodne terapije i na temelju toga modificira daljnji tijek fizioterapije [41]. Potrebno je tijekom određenog vremenskog perioda (ovisno o dijagnozi i stanju djeteta to može biti tjedan, dva ili više) napraviti detaljnu evaluaciju kod koje se provjeravaju različite komponente poput posture, pregled ožiljka, motoričke sposobnosti, kognitivne sposobnosti i drugo. Važno je naglasiti da djeca napreduju iz dana u dan pa će kod njih u kraćem vremenskom periodu biti moguće primjetiti veći napredak nego kod odraslih pa se shodno tome i evaluacija mora češće provoditi [42].

9. Prikaz slučaja

Ovaj slučaj prikazuje dijete, muškog spola, 2021. godište. Dječak je na naurorazvojnu fizikalnu terapiju upućen od strane primarnog pedijatra zbog dijagnoze *lumbalna meningomijelokela s hidrocefalusom*. Terapiju je počeo pohađati s osam mjeseci nakon što su roditelji bili nezadovoljni uslugom u drugoj ustanovi.

9.1. Anamneza

Dijete je rođeno iz osme majčine trudnoće koja je bila redovno kontrolirana i komplicirana gestacijskim dijabetesom. Majka (38 godina) i otac (42 godine) negiraju obiteljsku anamnezu na ikakve neurološke bolesti i navode da im nijedno od starije djece nema neuroloških deficita. U 24-om tjednu, ginekolog je izrazio sumnju da postoji malfomacija ploda i uputio majku u kliniku na ultrazvučni pregled. Na njemu se nije uspio prikazati mali mozak kod ploda. U 25-om tjednu gestacije, učinjena je amniocenteza (testiranje na kromosomske anomalije), no promjena u broju kromosoma nije primijećena. U 32-om tjednu trudnoće učinjena je magnetska rezonanca mozga fetusa i primijećeni su deformiteti koji odgovaraju Arnold Chiari II malformaciji. Zbog hidrocefalusa i neproporcionalnosti između veličine glave i ostatka tijela, u 37-om tjednu porod je inducirano i dovršen je carskim rezom. Dječak je bio dug 51cm i težak 3785g, a apgar test učinjen u prvoj i petoj minuti iznosio je 4/6. Dijete je bilo hipotonično, bradikardno i bez spontanih respiracija. Započeta je ventilacija preko maske te je odmah u sali intubiran do pojave spontanih respiracija. Nakon stabilizacije vitalnih stavki, učinjen je operativni zahvat zatvaranja meningomijelokele i postavljanje ventrikuloperitonealne drenaže. Zbog primarne dijagnoze, dijete ima neurogeni mjehur te se iz tog razloga tri puta na dan provodi intermitentna kateterizacija.

9.1.1. Nalaz ultrazvuka mozga

Mozgovina je urednog izgleda, bez pomaka mase. Ne primjećuje se proširenje interhemisferične pukotine. III. i IV. klijetka promijenjenog izgleda zbog konkavne zaobljenosti u frontalnom smjeru. Mali mozak se slabo prikazuje te je sadržaj stražnje lubanjske jame potisnut kaudalno, što ukazuje na Arnold Chiari II malformaciju. U desnoj se klijetki vidi drenažni sustav koji se doima zabodenim u parenhim. Ugradnjom shunta, postranične klijetke nisu se bitno smanjile (lijeva klijetka promjera 37 mm, desna 21 mm).

9.1.2. Nalaz pulmologa

3.12.2021. godine novorođenče je u operacijskoj sali tijekom operativnog zahvata rekonstrukcije meningomijelokele zbog poteškoća intubirano te je 15 sati nakon operacije ekstubirano. Zbog stridora i produljenog ekspirija uvedena je terapija adrenalina i aminofilina. Dijete nije zahtjevalo dodatan kisik nakon terapije. Najvjerojatnije je došlo do aspiracije mlijeka u dišni sustav, što je potaknulo stridorozno disanje. Sljedećeg dana inhaliran. RNS prisupom kroz desni kavum pregledane su unutarnje strukture. Sluznica je mirna, epifarinks uredan, glasnice mobilne, nema stranog tijela u larinksu. Planirano uvođenje nazogastrične sonde.

9.1.3. Nalaz kardiologa

Akcija nad srcem je ritmična, ne čuju se organski šumovi. Normalno disanje i stanje pluća te se arterijske pulzacije jasno mogu palpirati. Ultrazvukom srca ustanovljena je uredna segmentalna građa srca, septumi u kontinuitetu te normalni kaviteti. Utok kardinalnih i pulmonalnih vena u srce je normalan. Protok krvi kroz aortu uredan, normalne brzine. Nema izljeva oko srca, ni u pleurama.

9.2. Fizioterapijska procjena

Dječak je na dan procjene bio star 19 mjeseci. Već jedanaest mjeseci, redovito, tri puta tjedno dolazi na neurorazvojnu fizikalnu terapiju u pratnji majke. Majka je zainteresirana i dobro je savladala predočene vježbe i s djetetom redovito vježba kod kuće. Dječčić ima dobar socijalni kontakt, većinu vremena terapije ne plače, budan je i dobro raspoložen. Izvršava jednostavnije naloge poput odazivanja na svoje ima i prihvaćanja ponuđene igračke, no naslućuje se kašnjenje u kognitivnom smislu. Ne govori, i nema ni jednu riječ sa značenjem, već samo proizvodi neartikulirane glasove slične gugutanju. Sposoban je samostalno stavljati hranu u usta, no iz određenog razloga tu hranu ne uspijeva progutati. Kada isto učini majka, bez ikakvog problema prožvače i proguta hranu. Jedina pokazna gesta mu je pokazivanje kažiprstom prema stvari koju želi. Ostale pokazne geste koje su karakteristične za ovu dob (pa-pa, slanje poljupca, pokazivanje kako je velik) ne pokazuje i majka navodi da ih ne prakticira ni kod kuće. U supiniranom ležećem položaju je stabilan, glava i trup su u medijalnoj liniji. Noge hladne i blijede uz prisutan edem na plantarnom dijelu oba stopala. Uspostavlja kontakt očima i prati igračku pogledom u obje strane u punom opsegu pokreta. Ima bimanualni dohvat, no šake su još djelomično zatvorene i na obje šake je treći prstić flektiran. Kod dohvata lijeva ruka većinom vodi pokret. Na gornjim

ekstremitetima je spontana motorika srednjeg intenziteta, dok na donjim ekstremitetima nema voljnog, spontanog pokreta osim blage i povremene aktivne dorzifleksije lijevog stopala. Uz facilitaciju, i na desnom stopalu izvodi dorzifleksiju te flektira potkoljenice (više lijevu). Majka navodi da tijekom kupanja, navedene pokrete izvodi bez facilitacije. Samostalno se ne rotira, pokušava, ali dolazi do boka i odustaje. Uz facilitaciju uspješno rotira u obje strane (bolje u desnu). Dolaskom u pronirani ležeći položaj izvači zarobljenu ruku i postavlja se u oslonac na šake i podlaktice, no trup je postavljen nisko (oko 40 stupnjeva). Sposoban je uhvatiti igračku na podlozi, a uz pomoć fizioterapeuta, izvodi i visoki dohvat u razini glave. Tijekom pasivne trakcije u sjedeći položaj glava prati od 20 stupnjeva, ali samo kada on to želi. Dovođenjem u sjedeći položaj, isti ne zadržava, već pada u stranu ili prema naprijed. Prednja obrana i bočna u lijevu stranu su u tragu, no u desnu stranu se ne primjećuju. U vertikalnoj suspenziji noge vise, labave su i nema oslonca. Tonus je normalan na rukama, no na nogama i trupu se primjećuje izrazit hipotonus. Opseg pokreta u zglobovima donjih ekstremiteta je očuvan. Ožiljak od operativnog zahvata meningomijelokele je uredan, bez crvenila ili drugih promjena. Dijete je prije mjesec dana upućeno na Vojta terapiju, no ne primjećuje se veći napredak.

9.3. Psihološka procjena

Dječak na psihološku procjenu dolazi u pratnji majke. Pomno promatra prostor u koji ulazi i zainteresiran je za ponuđene igračke. Odaziva se na svoje ime i uspostavlja kontakt očima. Pokazuje što želi te uspijeva pratiti jednostavnije naredbe i upute kod kojih mu nekada treba malo motivacije. Nezadovoljstvo pokazuje plačem, a što se tiče vokalizacije, primjećuju se samo neartikulirani glasovi. Procjena ukazuje na usporeni opći psihomotorni razvoj djeteta. U svim aspektima razvoja kasni za svoju dob. Nema razvijenu koordinaciju ruka-oko. Koristi pincetni hvat i uspijeva staviti kuglicu u bočicu kako mu se prethodno pokazalo. Pokazuje interes za slikovnice, promatra ih i samostalno lista. Reagira ljubomorom kad majka posvećuje pažnju drugoj osobi. Majka navodi da dječak pokazuje interes za drugu djecu i odrasle osobe te da ih promatra. Također, majka navodi da dijete razumije naloge poput "poljubi me, daj to, pusti". Ne oponaša zvukove iz okoline poput kašljanja ili sličnih radnji. Sposoban je pokazati kad mu je potrebno prematanje. Zainteresiran je samo samostalno hranjenje, no zbog ograničenja u motorici, ne uspijeva. Navodi se kako je najveći zaostatak u jezično-govornom području i gruboj motorici. Socio-emocionalni razvoj je u granicama normala za njegovu dob.

9.4. Ciljevi fizioterapije

U sljedeća tri mjeseca, cilj je što više potaknuti aktivne pokrete na donjim ekstremitetima uz facilitaciju, dobiti potpunu kontrolu glave, razviti prednje i bočne obrane, savladati prebacivanje težine u proniranom ležećem položaju te dobiti samostalne rotacije. Također, educirati roditelje na koji način vježbati kod kuće i obavljati svakodnevne aktivnosti poput oblačenja, kupanja, hranjenja. Pokazati im primjenu masaže za poticanje cirkulacije na nogama i vježbe za pasivno razgibavanje djeteta kako bi se što više održao puni opseg pokreta u zglobovima donjih ekstremiteta.

9.5. Fizioterapijska intervencija

Kod dolaska, dijete u ambulantu ulazi s roditeljem. Roditelj dijete svlači te ono ostaje samo u bodiju. Fizioterapeut zatim roditelja ispituje o novostima, napretku ili bilo kojoj drugoj informaciji koja bi mogla biti značajna za nastavak fizikalne terapije. Roditelj zatim stavlja dijete na terapijski stol. Fizioterapeut djetetu donosi igračke i nekoliko trenutaka s njim uspostavlja kontakt kako bi se dijete osjećalo sigurno i zadovoljno. Nakon toga kreće sa samim postupkom fizikalne terapije. Najprije dijete postavlja u ležeći supinirani položaj i izvodi masažu za poticanje cirkulacije, budući da dijete ima parezu donjih udova te mu je cirkulacija u tom području oslabljena. Zatim slijede pasivne vježbe za očuvanje opsega pokreta u zglobovima donjih ekstremiteta. Započinje se mobilizacijom stopala u frontalnoj, sagitalnoj i transverzalnoj ravnini. Pokreti su lagani i ritmični, bez naglog povlačenja koje bi moglo uznemiriti dijete. U koljenu se pasivno izvodi fleksija, zadržavajući pravilan položaj noge, bez uvijanja u jednu ili drugu stranu. Na kraju se rade vježbe očuvanja pokreta u kuku, ponovno u sve tri ravnine. Iste te vježbe rade se u proniranom položaju. U međuvremenu, dijete igra igračkama kako bi bilo što mirnije. Dijete se vraća u položaj na leđa i pomoću igračke ga se navodi da glavicu okreće u lijevu i desnu stranu kako bi se vidjelo ima li puni opseg pokreta u vratu. Daje mu se igračka na prsa da se testira bimanualni hvat i koordinacija ruku te se promatra način na koji dijete hvata igračke (palmarni hvat, radiopalmarni hvat, pincetni hvat). Za to vrijeme fizioterapeut prati jesu li djetetove šake otvorene i ako nisu izvodi proces glađenja. Ovaj način pogodan je za primjenjivanje kod djece jer na nježan i neprimjetan način omogućuje djetetu da samostalno otvori šake. Izvodi se na način da terapeut primi djetetovu šaku i lagano ju vuče po podlozi i na taj način dijete otvara šaku. Budući da dijete nema aktivnih pokreta u nogama, fizioterapeut mu pomaže da se rotira s leđa na trbuh. To radi na način da uhvati njegovu nogu i prebaci je preko medijalne linije tijela i na taj način facilitira rotaciju te se dijete automatski okrene na trbuh. Nakon toga djetetu se da

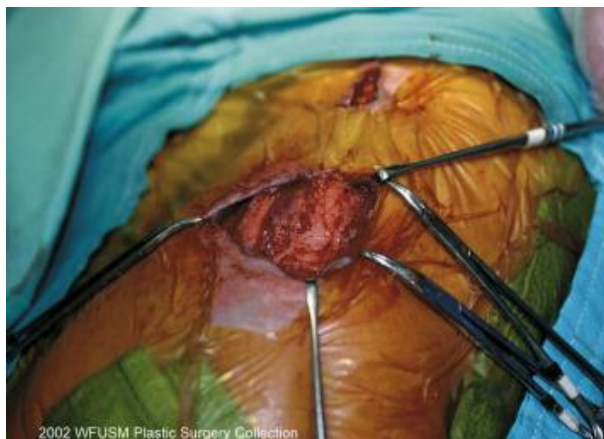vremena da izvuče zarobljenu ruku, a ukoliko ne uspijeva, pruži mu se pomoć davanjem laganog pritiska na suprotnu stranu zdjelice od one na kojoj je zarobljena ruka. Na taj način dijete ponovno samo izvede pokret uz pomoć terapeuta. Na trbuhu se dijete postavlja u položaj tako da je oslonjeno na podlaktice i šake. Pokušava ga se potaknuti da što duže ostane u tom položaju kako bi ojačalo miškulaturu. Također se rade vježbe prijenosa težine. Rade se na način da dijete, uz pomoć fizioterapeuta, izvede vanjsku rotaciju u kuku i fleksiju u koljenu desne noge te na taj način stvori širu bazu oslonca. Zatim se djetetu iznad visine glave nudi igračka u lijevu ruku i na taj se način vježba prebacivanje težine i stvaranje oslonca. Ista se vježba ponavlja i na suprotnoj strani. Na kraju se vježba kontrola glave. Fizioterapeut dijete u supiniranom ležećem položaju primi za ramena i polako ga diže u sjedeći položaj. U tom procesu glavica bi u svakom trenutku trebala biti usporedna s linijom tijela i ne padati iza nje. Zatim terapeut dijete uhvati i u sjedećem položaju u lijevu i desnu stranu napravi puni krug. Dijete i u ovoj vježbi mora kontrolirati glavicu i ne dopustiti da padne iza linije tijela. Posljednja vježba su obrane. Budući da dječak ima tragove prednje i bočne obrane, radi se na njihovom poboljšanju. Terapeut uhvati djetetovu šaku i prisloni ju uz krevet. Na taj način daje djetetovom mozgu informaciju da neće pasti i dijete se osjeća sigurnije. S vremenom pušta djetetovu šaku i promatra koliko dugo dijete samostalno zadržava navedeni položaj i povremeno podupire lakat kako bi održao ispruženu ruku. Isti princip primjenjuje se i za preostale obrane. Na kraju terapije roditelj oblači dijete i postavlja fizioterapeutu pitanja. Važno je napomenuti da ukoliko dijete ne surađuje i plače, bolje je uzeti nekoliko minuta pauze i dati ga roditelju da se umiri, nego forsirati izvođenje vježbi. Vrlo je teško raditi s nesuradljivim djetetom te u tim trenucima ono ne pokazuje sve svoje potencijale pa je vrlo teško procijeniti na čemu još treba raditi.

9.6. Evaluacija

Napredak djeteta je vrlo slab i spor i nakon uključivanja u Vojta terapiju, dječak ne pokazuje zadovoljavajući napredak. Zbog zastoja u napretku, potrebno je učestalost provođenja neurorazvojne fizikalne terapije smanjiti s tri na dva puta tjedno. Prema navodima majke, dječak ne pokazuje neke značajnije motoričke ili kognitivne uspjehe kod kuće te se time zaključuje da je pokazano na terapiji u skladu sa stvarnim stanjem djeteta. Nastaviti provođenje vježbi u neurorazvojnoj ambulanti do druge godine života te ih nakon toga nastaviti u dječjoj dvorani za fizikalnu terapiju. Budući da je dijete staro već 19 mjeseci, svi znakovi pokazuju da ono neće prohodati. Cilj je djetetu omogućiti kretanje u invalidskim kolicima ili ga osposobiti za stajanje uz pomoć prikladnih ortoza.

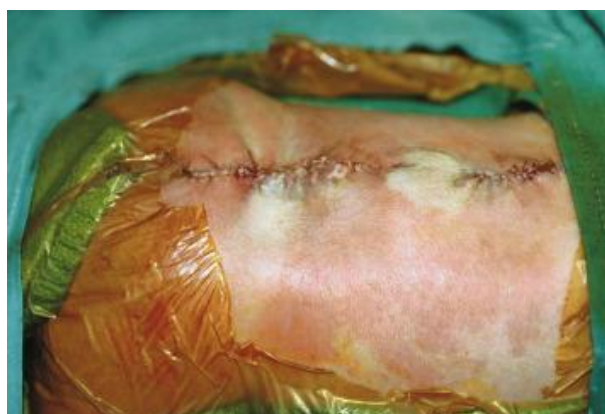10. Usporedba slučajeva

Sljedeći prikaz slučaja govori o djevojčici kod koje je pronađena izrazito rijetka dvostruka spina bifida. Dijete je rođeno u 39. tjednu gestacije, porođajne težine 3120 g i opsega glavice 34 cm. Majka negira bilo kakvu uporabu alkohola, droga ili nikotina tijekom trudnoće. Tijekom kontrolnih pregleda, ultrazvukom je otkriven očit defekt neuralne cijevi. Nakon poroda, dijete je pregledano i uočene su dvije vrećice ispunjene tekućinom, jedna u području L1, veličine 6x6 cm, a druga na razini T8-T9, veličine 4x4 cm. Djevojčica je bila budna, pokretna, živahna, s dobrim mišićnim tonusom i spontanim pokretima na gornjim i donjim ekstremitetima. Nedugo nakon rođenja, izvršena je rekonstrukcija obje meningomijelokele [43].



Slika 10.1. Prikaz dojenčeta s dvije meningomijelokele, preuzeto s:

[https://www.jprasurg.com/article/S0007-1226\(03\)00121-8/fulltext](https://www.jprasurg.com/article/S0007-1226(03)00121-8/fulltext)



Slika 10.2. Prikaz dojenčeta nakon zatvaranja dvije meningomijelokele, preuzeto s:

[https://www.jprasurg.com/article/S0007-1226\(03\)00121-8/fulltext](https://www.jprasurg.com/article/S0007-1226(03)00121-8/fulltext)

Također je bio napravljen i ultrazvuk mozga koji je pokazao Chiari II malformaciju, ali bez hidrocefalusa pa nije bilo potrebe za ugradnjom ventrikuloperitonealnog shunta. Dijete je nakon 7 dana hospitalizacije otpušteno iz bolnice i praćeno ambulantno. Pacijentica se redovito prati već dvije godine i pokazuje značajan uspijeh i napredak. Nikada nije razvila hidrocefalus i neurološkim praćenjem ustanovljeno je da nema većih deficita. Ima gotovo potpunu funkciju nogu, puže i postavlja se u stojeći položaj uz povlaćenje. Zbog nedostatka plantarne fleksije, koristi ortožu za gležanj i stopalo koja joj pomaže kod stajanja. Zbog manjih deformacije zdjelice, upućuje se na periodične ultrazvuke. Uprkos teškoj dijagnozi, dijete danas djelomično prati razvoj svojih vršnjaka. U nekim aspektima lagano zaostaje, no uz pravilnu fizikalnu terapiju, očekuje se da će dijete prohodati uz pomoć ortože ili hodalice [43].

10.1. Zaključak usporedbe

Uspoređujući ova dva slučaja, vidljivo je da o mnogo faktora ovisi krajnji ishod. Dvoje djece, rođeno s meningomijelokelom na istom području, mogu imati potpuno različite kliničke slike. Kod djevojčice je veliki značaj imalo to što nikada nije razvila hidrocefalus, dok je dječak spomenut ranije, s hidrocefalusom imao poteškoće od rođenja. Također, imali su i vrlo različito stanje nakon poroda. Djevojčica je bila živahna, s dobrom respiracijom i urednog statusa, dok je dječak imao nizak mišićni tonus i trebao je pomoć kod disanja. Iako danas slične dobi, djevojčica i dječak imaju vrlo različite napretke. Nažalost, dječak vjerojatno nikada neće prohodati i mentalno će zaostajati za svojim vršnjacima te će zbog hidrocefalusa imati poteškoće s držanjem glavice i ostalim motoričkim funkcijama. S druge strane, kod djevojčice je izgledno da će prohodati uz ortopedska pomagala, a odsutnost hidrocefalusa omogućili su joj da djelomično uhvati korak sa svojim vršnjacima.

11. Zaključak

Spina bifida predstavlja kompleksno neurološko stanje koje ima značajan utjecaj na život djeteta, ali i njegovih roditelja, braće, sestara i ostale uže i šire obitelji. Budući da često rezultira fizičkim i kognitivnim invaliditetom, potrebno je uključiti multidisciplinarni tim koji se sastoji od liječnika, medicinske sestre, fizioterapeuta, radnog terapeuta, defektologa, logopeda, psihologa i stručnjaka za ranu razvojnu podršku kako bi se pokrile sve domene medicinske skrbi. Kao što se vidi i iz prikaza slučaja, potreban je mukotrpan rad i trud za minimalni napredak. Iako se smatra da su djeca s ovom dijagnozom zaostala u kognitivnom smislu, treba im se pružiti priliku da napreduju do one razine do koje je to moguće. Potrebno je uložiti sredstva za kontinuirana istraživanja i unapređenja pristupa u dijagnostici i liječenju ovog stanja. Svako dijete, neovisno o njegovoj dijagnozi vrijedno je kvalitetne skrbi i treba mu se pružiti sve ono što se pruža i djeci normalnog razvoja. Smatram da se uz kvalitetan i stručan rad mogu postići određeni postavljeni ciljevi i djetetu se može pružiti dostojan život ispunjen smijehom i ljubavlju.

12. Literatura

1. C. AM Atta, K. M. Fiest, A. D. Frolkis, N. Jette, T. Pringsheim, C. Germaine-Smith, T. Rajapakse, G. G. Kaplan, A. Metcalfe: Global Birth Prevalence of Spina Bifida by Folic Acid Fortification Status: A Systematic Review and Meta-Analysis, Am J Public Health, br. 106. siječanj 2016, 24-34 str. dostupno na:

<https://www.ncbi.nlm.nih.gov/pmc/articles/PMC4695937/>

2. A. J. Copp, N. S. Adzick, L. S. Chitty, J. M. Fletcher, G. N. Holmbeck, G. M. Shaw: Spina Bifida, Nat Rev Dis Primers, br. 30, travanj 2015, dostupno na:

<https://www.ncbi.nlm.nih.gov/pmc/articles/PMC4898641/>

3. M. J. Conklin, S. Kishan, C. B. Nanayakkara, S.R. Rosenfeld: Orthopedic guidelines for the care of people with spina bifida, J Pediatr Rehabil Med, br 13, prosinac 2020, str. 629-635, dostupno na:

<https://www.ncbi.nlm.nih.gov/pmc/articles/PMC7838956/>

4. C. Meller, D. Covini, H. Aiello, G. Izbizky, S. P. Medina, L. Otano: Update on prenatal diagnosis and fetal surgery for myelomeningocele, Arch Argent Pediatar, br 119, 2021, str. 215-228, dostupno na:

<https://pubmed.ncbi.nlm.nih.gov/34033426/>

5. S. K. Kabagambe, G. W. Jensen, Y. J. Chen, M. A. Vanover, D. L. Farmer: Fetal Surgery for Myelomeningocele: A Systematic Review and Meta-Analysis of Outcomes in Fetoscopic versus Open Repair, Fetal Diagn Ther, br. 43, 2018, str 161-174, dostupno na:

<https://pubmed.ncbi.nlm.nih.gov/28910784/>

6. J. Bhandari, P. K. Thada: Neural tube disorders, Stat Pearls, siječanj 2024, dostupno na:

<https://www.ncbi.nlm.nih.gov/books/NBK555903/>

7. P. Graham: Spina Bifida Occulta, Orthopaedic Nursing, br. 40, kolovoz 2021, str. 259-261, dostupno na:

https://journals.lww.com/orthopaedicnursing/citation/2021/07000/spina_bifida_occulta.15.asp

[x](#)

8. L. Avagliano i sur: Overview on Neural tube defects: from development to physical characteristics, Birth Defects Res, br. 111, studeni 2018, str. 1455-1467, dostupno na:

<https://www.ncbi.nlm.nih.gov/pmc/articles/PMC6511489/>

9. S. Nethi, K. Arya: Meningocele, Stat Pearls, Nassau, siječanj 2024, dostupno na:

<https://www.ncbi.nlm.nih.gov/books/NBK562174/>

10. S. W. Mohd-Zin, A. I. Marwan, M. K. Abou Char, A. Ahmad-Annuar, N. M. Abdul-Aziz: Spina Bifida: Pathogenesis, Mechanisms, and Genes in Mice and Humans, Scientifica veljača 2017, dostupo na:

<https://www.ncbi.nlm.nih.gov/pmc/articles/PMC5327787/>

11. K. J. Denny, A. Jeanes, K. Fathe, R. H. Finnell, S. M. Taylor, T. M. Woodruff: Neural Tube Defect, Folate, and Immune Modulation, Birth Defects Res A Clin Mol Teratol, br. 97, rujan 2013, str. 602-609, dostupno na:

<https://www.ncbi.nlm.nih.gov/pmc/articles/PMC4053177/>

12. H. McNulty, M. Rollins, T. Cassidy, A. Caffrey: Effect of continued folic acid supplementation beyond the first trimester of pregnancy on cognitive performance in the child: a follow-up study from a randomized controlled trial (FASSTT Offspring Trial), BMC medicine, br. 17, listopad 2019, dostupno na:

<https://www.ncbi.nlm.nih.gov/pmc/articles/PMC6823954/>

13. A. S. Hassan, Y. L. Du, S.Y. Lee, A. wang, S. L. Farmer: Spina Bifida: A Review of the Genetich, Pathophysiology and Emerging Cellular Therapies, Journal of Developmental Biology, br. 10, lipanj 2022, dostupno na:

<https://www.ncbi.nlm.nih.gov/pmc/articles/PMC9224552/>

14. C.P. Chen: Prenatal diagnosis, fetal surgery, recurrence risk and differential diagnosis of neural tube defects, Taiwan J Obstet Gynecol, br. 47, rujan 2008, str. 283-290, dostupno na:

<https://pubmed.ncbi.nlm.nih.gov/18935990/>

15. G Fieggen i sur: Spina bifida: a multidisciplinary perspective on a many-faceted condition, Afr Med J, br 104, ožujak 2014, str. 213-217, dostupno na:

<https://pubmed.ncbi.nlm.nih.gov/24897828/>

16. H. Traff, A. Borjesson, M. Salo: Patient-Reported Outcomes of Bladder and Bowel Control in Children with Spina Bifida, *Children (Basel)*, br. 209, ožujak 2021, dostupno na:

<https://www.ncbi.nlm.nih.gov/pmc/articles/PMC8001903/>

17. K. Smith i sur: The effectiveness of bowel and bladder interventions in children with spina bifida, *Developmental Medicine and Child Neurology*, br. 58, ožujak 2016, str. 979-988, dostupno na:

<https://onlinelibrary.wiley.com/doi/10.1111/dmcn.13095>

18. Spina bifida i ozljeda leđne moždine u djetinjstvu, internet izvor, dostupno na:

https://www2.ubu.es/earlycare_t/sites/www2.ubu.es.earlycare_t/files/imgs_ubu/resultados/cr/Poglavlje_Modul_III_7.pdf

19. H. M. Tully, W. B. Dobins: Infantile hydrocephalus: a review of epidemiology, classification and causes, *Eur J Med Genet*, br. 57, kolovoz 2014, str. 359-368, dostupno na:

<https://pubmed.ncbi.nlm.nih.gov/24932902/>

20. J. Blount, P. Meleknija, B. D. Hopson, B. G. Rocque, WJ Oakes: Hydrocephalus in Spina Bifida, *Neurology India*, br. 69, listopad 2021, str. 367-371: dostupno na:

https://journals.lww.com/neur/fulltext/2021/69002/hydrocephalus_in_spina_bifida.18.aspx

21. J. S. Rosenblum, I. J Pomeranec, J. D. Heiss: Chiari Malformation (Update on Diagnosis and Treatment), *Neurol Clin*, br. 40, ožujak 2022, str. 297-307, dostupno na:

<https://www.ncbi.nlm.nih.gov/pmc/articles/PMC9043468/>

22. J. A. Hidalgo, C. A. Tork, M. Varacallo: Arnold-Chiari malformation, *Stat Pearls*, Mississippi, 2024, dostupno na:

<https://pubmed.ncbi.nlm.nih.gov/28613730/>

23. D. Ganesh, B. M. Sagayaraj, R. K. Barua, N. Sharma, U. Ranga: Arnold Chiari Malformation with Spina Bifida: A Lost Opportunity of Folic Acid Supplementation, *J Clin Diagn Res*, br. 8, prosinac 2014, dostupno na:

<https://www.ncbi.nlm.nih.gov/pmc/articles/PMC4316301/>

24. J. Kuhn, P. D. Emmady: Malformation Chiari II, Stat Pearls, Miami, 2022, dostupno na:
<https://www.ncbi.nlm.nih.gov/books/NBK557498/>
25. SB. Hiremath i sur: The Perplexity Surrounding Chiari Malformations – Are We Any Wiser Now?, AJNR Am J Neuroradiol, br. 41, studeni 2020, str. 1975-1981, dostupno na:
<https://www.ncbi.nlm.nih.gov/pmc/articles/PMC7658834/>
26. X. Chua, J. Mohamed, H. van Bever: Prevalence of latex allergy in spina bifida patients in Singapore, Asia Pac Allergy, br.3, travanj 2013, str. 96-99, dostupno na:
<https://www.ncbi.nlm.nih.gov/pmc/articles/PMC3643061/>
27. J. Schneider i sur: Brain malformations and cognitive performance in spina bifida, Developmental Medicine and Child Neurology, br. 63, studeni 2020, str. 295-302, dostupno na:
<https://onlinelibrary.wiley.com/doi/10.1111/dmcn.14717>
28. A. Bikmazer, E. Giray, A. R. Arman, I. Gokce, E. K. Saygi: Psychosocial problems and cognitive functions in children with spina bifida, Turk J Phys Med Rehabil, br. 68, ožujak 2022, str. 37-45, dostupno na:
<https://www.ncbi.nlm.nih.gov/pmc/articles/PMC9305641/>
29. F. Malik, R. Marwaha: Developmental Stages of Social Emotional Development in Children, Stat Pearls, 2022, dostupno na:
<https://www.ncbi.nlm.nih.gov/books/NBK534819/>
30. S. Misirliyan, A. Boehning, M. Šah: Developmental Milestones, Stat Pearls, Bakersfield, 2023, dostupno na:
<https://www.ncbi.nlm.nih.gov/books/NBK557518/>
31. J. Gober, S. P. Thomas, D. R. Gater: Pediatric Spina Bifida and Spinal Cord Injury, J Pers Med, br. 12, lipanj 2022, dostupno na:
<https://www.ncbi.nlm.nih.gov/pmc/articles/PMC9225638/>

32. G. Sanevski, V. Kamnar: Fizioterapijski pristup kod djeteta sa meningomijelokelom-prikaz slučaja, *Physiotherapia Croatica*, br. 14, 2016, dostupno na:

<https://hrcak.srce.hr/file/256881>

33. S. Novak Orlić, A. Miškulin, J. Ostrež: Uvjeti potrebni za inicijalno prohodavanje djeteta, *Physiotherapica Croatica*, br. 14, 2017, str. 152-155, dostupno na:

<https://hrcak.srce.hr/file/256893>

34. F. Banda: Physiotherapy management of spina bifida in Lusaka, Zambia, magistarski rad, University of the Western Cape, siječanj 2016, dostupno na:

file:///C:/Users/Moj/Downloads/Banda_f_msc_chs_2016.pdf

35. I. Klaić, L. Jakuša: Fizioterapijska procjena, Zdravstveno Veleučilište, Zagreb, 2017.

36. S. Briski: Bobath koncept, *Stručni časopis Škole za medicinske sestre Vinogradska*, br.1, 2022, str. 23-25, dostupno na:

<https://hrcak.srce.hr/clanak/404267>

37. V. van Tittelboom i dr.: Intensive Therapy of the Lower Limbs and the Trunk in Children with Bilateral Spastic Cerebral Palsy: Comparing a Qualitative Functional and a Functional Approach, *J Clin Med*, br.12, lipanj 2023, dostupno na:

<https://www.ncbi.nlm.nih.gov/pmc/articles/PMC10299290/>

38. S. Ha, Y. Sung: Vojta Approach Affects Neck Stability and Static Balance in Sitting Position of Children With Hypotonia, *Int Neurorol J*, br. 25, studeni 2021, str. 90-95, dostupno na:

<https://www.ncbi.nlm.nih.gov/pmc/articles/PMC8654318/>

39. E. Trigg, T. Aslam Mohammed: *Practises in children nursing-Guidelines for Hospital and Community*, Churchill Livingstone, Elsevier, Amsterdam, 2010, dostupno na:

[Open Research Online](#)

40. M. Kelly, J. Darrah: Aquatic exercise for children with cerebral palsy, *Developmental Medicine and Child Neurology*, br. 47, 2007, str. 838-842, dostupno na:

<https://onlinelibrary.wiley.com/doi/abs/10.1111/j.14698749.2005.tb01091.x?sid=nlm%3Apubmed>

41. M. Grubišić: *Kiničke smjernice u fizikalnoj terapiji*, Hrvatska komora fizioterapeuta, Zagreb, 2011, dostupno na:

<https://www.hkf.hr/wp-content/uploads/2018/12/Klini%C4%8Dke-smjernice-u-fizikalnoj-terapiji1.pdf>

42. V. Matijević, J. Marunica Karšaj: *Smjernice (re)habilitacije djece s neurorazvojnim poremećajima*, pregledni rad, KBC Sestre milosrdnice, Zagreb, 2016, dostupno na:

<https://hrcak.srce.hr/file/240735>

43. T. A. Richards i sur: Double myelomeningocele: case report and review, *JPRAS*, br. 56, travanj 2022, str. 306-308, dostupno na:

<https://www.jprasurg.com/action/doSearch?AllField=%22spinal%20cord%20defects%22&journalCode=ybjps>

Popis slika

Slika 2.1. Prikaz neurulacije u embrionalnom razvoju, preuzeto s: www.http://biology.kenyon.edu	3
Slika 2.2. Prikaz zatvorenog tipa spine bifide te dva tipa otvorene spine bifide, preuzeto s: https://www.cdc.gov/ncbddd/spinabifida/facts.html	4
Slika 2.1.1 Prikaz čuperka dlake kao znaka otvorene spine bifide, preuzeto s: https://www.spinabifida.net/spina-bifida-occulta-pictures-images/	4
Slika 2.2.1. Prikaz meningokele, preuzeto s: https://www.sciencedirect.com/topics/pharmacology-toxicology-and-pharmaceutical-science/meningocele	5
Slika 2.2.2. Prikaz meningomijelokele, preuzeto s: https://www.researchgate.net/figure/Figura-211-Mielomeningocele-antes-da-cirurgia_fig1_285055982	6
Slika 4.1. Prikaz “znaka limuna” i “znaka banane”, preuzeto s: https://pubmed.ncbi.nlm.nih.gov/34033426/	9
Slika 6.3.1. Ilustracijski prikaz hidrocefalusa, preuzeto s: https://repozitorij.mef.unizg.hr/islandora/object/mef%3A6859/datastream/PDF/view	15
Slika 6.3.2. Prikaz hidrocefalusa, preuzeto s: HIDROCEFALUS - najnovije objave 24sata	16
Slika 6.4.1. Prikaz Arnold Chiari malformacija tip I i II, preuzeto s: https://www.lecturio.com/concepts/chiari-malformations/	17

Slika 7.1.1 Dojenče starosti jedan mjesec na trbuhu, preuzeto s:	
One Month Old Newborn Image & Photo (Free Trial) Bigstock (bigstockphoto.com)	19
Slika 7.1.2. Prikaz toničnog vratnog refleksa, preuzeto s:	
(10) Facebook	19
Slika 7.1.3. Pronirani položaj djeteta starosti tri mjeseca, preuzeto s:	
3-Month-Old: Milestones, Schedule, Growth - Today's Parent (todaysparent.com)	20
Slika 7.1.4. Prebacivanje težine, preuzeto s:	
6 Toys for a 4-Month-Old Baby Peanut (peanut-app.io)	20
Slika 7.1.5. Vježbanje palmarnog hvata, preuzeto s:	
Baby development at 4-5 months Raising Children Network	21
Slika 7.1.6. Prikaz rotiranja preko boka, preuzeto s:	
Baby rolling over in sleep: When is too early and what to do (medicalnewstoday.com)	21
Slike 7.1.7. Prikaz nezrelog puzanja, preuzeto s:	
Zašto je puzanje važno za razvoj bebe? (klubko.hr)	22
Slika 7.1.8. Prikaz zrelog puzanja, preuzeto s:	
Možemo li igračkama potaknuti pravilno puzanje? (babycenter.hr)	22
Slika 7.1.9. Četveronožni položaj, preuzeto s:	
8-Month-Old Baby: Milestones and Development (whattoexpect.com)	22
Slika 7.1.10. Prvi koraci djeteta, preuzeto s:	
When should my baby start walking? baby gooroo	23
Slika 8.2.4.1. Prikaz vježbe u vodi, preuzeto s:	
Mother Baby Exercises Pool Healthy Lifestyle Stock Photo 1313642387 Shutterstock	27
Slika 10.1. Prikaz dojenčeta s dvije meningomijelokele, preuzeto s:	
https://www.jprasurg.com/article/S0007-1226(03)00121-8/fulltext	33

Slika 10.2. Prikaz dojenčeta nakon zatvaranja dvije meningomijelokele, preuzeto s:

[https://www.jprasurg.com/article/S0007-1226\(03\)00121-8/fulltext](https://www.jprasurg.com/article/S0007-1226(03)00121-8/fulltext).....33

Popis tablica

Tablica 6.2.1. Prikaz motoričkih funkcija djeteta s obzirom na visinu nastanka spine bifide,
izvor:

<https://www.spinabifidaassociation.org/wp-content/uploads/HOW-SB-LESIONS-IMPACT-DAILY-FUNCTION1-1-1-1.pdf>.....14

MARKON
ALISBRAINO

Sveučilište
Sjever



SVEUČILIŠTE
SJEVER

IZJAVA O AUTORSTVU
I
SUGLASNOST ZA JAVNU OBJAVU

Završni/diplomski rad isključivo je autorsko djelo studenta koji je isti izradio te student odgovara za istinitost, izvornost i ispravnost teksta rada. U radu se ne smiju koristiti dijelovi tuđih radova (knjiga, članaka, doktorskih disertacija, magistarskih radova, izvora s interneta, i drugih izvora) bez navođenja izvora i autora navedenih radova. Svi dijelovi tuđih radova moraju biti pravilno navedeni i citirani. Dijelovi tuđih radova koji nisu pravilno citirani, smatraju se plagijatom, odnosno nezakonitim prisvajanjem tuđeg znanstvenog ili stručnoga rada. Sukladno navedenom studenti su dužni potpisati izjavu o autorstvu rada.

Ja, JELENA VUGRINEC (ime i prezime) pod punom moralnom, materijalnom i kaznenom odgovornošću, izjavljujem da sam isključivi autor/ica završnog/diplomskog (obrisati nepotrebno) rada pod naslovom FIZIOTERAPIJSKI PRISTUP KOD DECE SA SPINOM BIFIDOM - PRIKAZ SLUČAJA (upisati naslov) te da u navedenom radu nisu na nedozvoljeni način (bez pravilnog citiranja) korišteni dijelovi tuđih radova.

Student/ica:

(upisati ime i prezime)

JELENA VUGRINEC

Jelena Vugrinec

(vlastoručni potpis)

Sukladno Zakonu o znanstvenoj djelatnosti i visokom obrazovanju završne/diplomske radove sveučilišta su dužna trajno objaviti na javnoj internetskoj bazi sveučilišne knjižnice u sastavu sveučilišta te kopirati u javnu internetsku bazu završnih/diplomskih radova Nacionalne i sveučilišne knjižnice. Završni radovi istovrsnih umjetničkih studija koji se realiziraju kroz umjetnička ostvarenja objavljuju se na odgovarajući način.

Ja, JELENA VUGRINEC (ime i prezime) neopozivo izjavljujem da sam suglasan/na s javnom objavom završnog/diplomskog (obrisati nepotrebno) rada pod naslovom FIZIOTERAPIJSKI PRISTUP KOD DECE SA SPINOM BIFIDOM - PRIKAZ SLUČAJA (upisati naslov) čiji sam autor/ica.

Student/ica:

(upisati ime i prezime)

JELENA VUGRINEC

Jelena Vugrinec

(vlastoručni potpis)