

# Monocentrično presječno istraživanje kirurškog zbrinjavanja prijeloma podlaktica kod djece

---

Horvat, Anja

Master's thesis / Diplomski rad

2024

Degree Grantor / Ustanova koja je dodijelila akademski / stručni stupanj: **University North / Sveučilište Sjever**

Permanent link / Trajna poveznica: <https://um.nsk.hr/um:nbn:hr:122:627750>

Rights / Prava: [In copyright](#) / [Zaštićeno autorskim pravom.](#)

Download date / Datum preuzimanja: **2025-03-13**

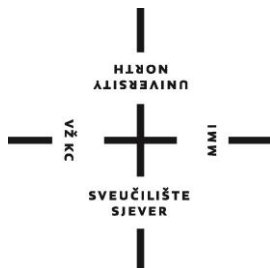

Repository / Repozitorij:

[University North Digital Repository](#)



**SVEUČILIŠTE SJEVER  
SVEUČILIŠNI CENTAR VARAŽDIN**



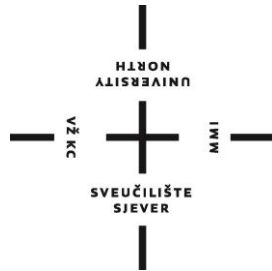DIPLOMSKI RAD br. 379/SSD/2024

**MONOCENTRIČNO PRESJEČNO  
ISTRAŽIVANJE KIRURŠKOG ZBRINJAVANJA  
PRIJELOMA PODLAKTICA KOD DJECE**

Anja Horvat

Varaždin, lipanj 2024.

**SVEUČILIŠTE SJEVER**  
**SVEUČILIŠNI CENTAR VARAŽDIN**  
**Studij menadžmenta u sestrinstvu**



DIPLOMSKI RAD br. 379/SSD/2024

**MONOCENTRIČNO PRESJEČNO**  
**ISTRAŽIVANJE KIRURŠKOG ZBRINJAVANJA**  
**PRIJELOMA PODLAKTICA KOD DJECE**

Student:  
Anja Horvat, 0744/336

Mentor:  
izv. prof. dr. sc. Tomislav Meštrović

Varaždin, lipanj 2024.

# Prijava diplomskog rada

## Definiranje teme diplomskog rada i povjerenstva

ODJEL	Odjel za sestrinstvo		
STUDIJ	diplomski sveučilišni studij Sestrinstvo – menadžment u sestrinstvu		
PRISTUPNIK	Anja Horvat	MATIČNI BROJ	0336010593
DATUM	15.9.2024.	KOLEGIJ	Javno zdravstvo i promocija zdravlja
NASLOV RADA	Monocentrično presječno istraživanje kirurškog zbrinjavanja prijeloma podlaktica kod djece		
NASLOV RADA NA ENGL. JEZIKU	Monocentric cross-sectional study of surgical treatment of forearm fractures in children		
MENTOR	izv. prof. dr. sc. Tomislav Meštrović	ZVANJE	Izvanredni profesor; viši znanstveni suradnik
ČLANOVI POVJERENSTVA	1. doc. dr. sc. Ivo Dumić-Čule, predsjednik Povjerenstva 2. izv. prof. dr. sc. Tomislav Meštrović, mentor 3. doc. dr. sc. Irena Canjuga, član 4. izv. prof. dr. sc. Marijana Neuberg, zamjenski član 5.		

## Zadatak diplomskog rada

BROJ	379/SSD/2024
OPIS	<p>Prijelomi kostiju podlaktice, uključujući radius i ulna, najčešći su prijelomi kod djece i predstavljaju značajan javnozdravstveni problem zbog mogućih komplikacija i neželjenih ishoda. Približno trećina ovih prijeloma odnosi se na distalni dio radiusa, a glavni uzrok je pad na ispruženu ruku. Dijagnoza se postavlja na temelju anamneze, fizikalnog pregleda i rendgenske snimke. Ovisno o složenosti prijeloma, liječenje može uključivati repoziciju ulomaka, imobilizaciju ruke, a u težim slučajevima i kiruršku intervenciju. Uloga medicinske sestre u zbrinjavanju prijeloma podlaktice kod djece iznimno je važna. Ona obuhvaća sveobuhvatnu njegu, edukaciju te psihološku podršku djetetu i njegovoj obitelji. Zbog prirode aktivnog djetinjstva, prijelomi podlaktice su relativno česti, a medicinska sestra ima ključnu ulogu u procesu liječenja i oporavka. U sklopu ovog diplomskog rada provest će se istraživanje s ciljem analize mehanizama nastanka prijeloma kostiju podlaktice te metoda zbrinjavanja i liječenja kod djece koja su liječena u Županijskoj bolnici Čakovec. Istraživanje će se provesti retrospektivno, analizom medicinske dokumentacije pacijenata s dijagnozom prijeloma podlaktice koji su liječeni u bolnici u razdoblju od 1. siječnja 2019. do 31. prosinca 2023. godine. Diplomski rad će pružiti uvid u najčešće uzroke i metode liječenja prijeloma podlaktice kod djece te važnost pravovremenog i pravilnog zbrinjavanja u smanjenju rizika od komplikacija i postizanja što boljih ishoda liječenja.</p>

ZADATAK URUČEN 19.09.2024. POTPIS MENTORA Tomislav Meštrović



## **Predgovor**

*Iskreno se zahvaljujem mentoru izv. prof. dr. sc. Tomislavu Meštroviću, na pristupačnosti i stručnom vodstvu tijekom izrade ovog diplomskog rada.*

*Od srca hvala mojim roditeljima, prijateljima i kolegama na razumijevanju i beskrajnoj podršci.*

## Sažetak

Prijelomi kostiju podlaktice (radiusa i/ili ulne) najčešći su prijelomi kod djece te zbog mogućih komplikacija i neželjenih ishoda predstavljaju veliki javnozdravstveni problem. Trećina tih prijeloma su prijelomi distalnog dijela radiusa. Glavni uzrok prijeloma je pad na ispruženu ruku. Dijagnoza se postavlja na temelju anamneze, fizikalnog pregleda i rendgenske snimke. Ovisno o vrsti prijeloma liječenje obično uključuje repoziciju ulomaka, imobilizaciju ruke i kiruško liječenje.

Uloga medicinske sestre u zbrinjavanju prijeloma podlaktice kod djece iznimno je važna i uključuje više aspekata njege, edukacije i psihološke podrške djetetu i njegovoj obitelji. Prijelomi podlaktice, koji obuhvaćaju lom jedne ili obje kosti podlaktice (ulna i radius), česti su kod djece zbog njihove aktivne prirode.

Cilj ovog istraživanja je bio istražiti mehanizam nastanka prijeloma kostiju podlaktice te način i metodu zbrinjavanja odnosno liječenja kod djece u Županijskoj bolnici Čakovec.

Iz prikupljenih podataka uočeno je da prijelomi podlaktice nastaju gotovo trostruko češće u dječaka nego u djevojčica. Najviše prijeloma nastaje u dobi od 7-14 godine, a glavni mehanizam nastanka prijeloma su padovi (pad u razini i pad s visine). Vodeće dijagnoze su prijelom dijafize lakatne i palčane kosti i prijelom podlaktice. Prijelome koji nastaju većinom se liječe ugradnjom Kirschnerove žice i zatvorenim metodom zbrinjavanja, dok je konzervativno (repozicija + imobilizacija) zbrinuto manji broj pacijenata.

Ključne riječi: prijelom, podlaktica, pad, dob, lakatna kost, palčana kost.

## **Abstract**

Fractures of the bones of the forearm (radius and/or ulna) are the most common fractures in children and, due to possible complications and unwanted outcomes, represent a major public health problem. A third of these fractures are fractures of the distal part of the radius. The main cause of fracture is a fall on an outstretched arm. The diagnosis is based on history, physical examination and X-ray. Depending on the type of fracture, treatment usually includes repositioning of the fragments, immobilization of the arm, and surgical treatment.

The role of the nurse in treating forearm fractures in children is extremely important and includes multiple aspects of care, education and psychological support for the child and his family. Forearm fractures, which involve breaking one or both bones of the forearm (ulna and radius), are common in children due to their active nature.

The aim of this research was to investigate the mechanism of fracture of the forearm bones and the way and method of care and treatment in children at the Čakovec County Hospital.

From the collected data, it was observed that forearm fractures occur almost three times more often in boys than in girls. Most fractures occur at the age of 7-14 years, and the main mechanism of fracture occurrence is falls (falls from a level and falls from a height). The leading diagnoses are a fracture of the diaphysis of the ulna and thumb and a fracture of the forearm. Fractures that occur are mostly treated with the installation of a Kirschner wire and a closed treatment method, while a smaller number of patients are treated conservatively (reposition + immobilization).

Key words: fracture, forearm, fall, age, ulna, thumb bone

# Sadržaj

1. Uvod.....	1
1.2. Anatomija kostiju podlaktice .....	2
2. Prijelomi kostiju u djece.....	4
2.1. AO klasifikacija.....	5
2.2. Salter Harris klasifikacija .....	6
2.3. Prijelomi proksimalne trećine podlaktice.....	7
2.4. Prijelomi dijafize podlaktice .....	8
2.5. Prijelomi distalne trećine podlaktice .....	9
2.6. Klinička slika i dijagnostika .....	10
2.7. Liječenje prijeloma podlaktice .....	11
2.7.1. Konzervativno liječenje.....	12
2.7.2. Kirurško liječenje .....	16
2.8. Komplikacije konzervativnih metoda liječenja prijeloma.....	22
2.8.1. Kompartment-sindrom .....	24
2.8.2. Sudeckova distrofija .....	24
2.8.3. Volkmannova ishemijska kontraktura.....	25
2.9. Komplikacije kirurških metoda liječenja prijeloma .....	25
2.10. Rehabilitacija i fizikalna terapija.....	26
2.11. Edukacija .....	27
2.12. Kvaliteta života nakon prijeloma podlaktice.....	28
3. Istraživački dio rada .....	31
3.1. Cilj istraživanja .....	31
3.2. Materijali i postupci .....	31
3.3. Statističke metode .....	32
4. Rezultati .....	33
4.1. Sociodemografski podaci .....	33
4.2. Mehanizam nastanka prijeloma, datum i dijagnoza .....	35
4.3. Incidencija mehanizma nastanka prijeloma s obzirom na dob u razdoblju od 1. siječnja 2019. godine do 31.12.2023. godine .....	41
4.4. Incidencija dijagnoze s obzirom na mehanizam nastanka u razdoblju od 1. siječnja 2019. godine do 31.12.2023. godine .....	42



5. Rasprava .....	45
6. Zaključak .....	48
7. Literatura .....	49

# 1. Uvod

U dječjoj dobi najčešći prijelomi su prijelomi podlaktice. Istraživanje provedeno u Županijskoj bolnici Čakovec pokazalo je da je 2021. godine od ukupnog broja dijagnosticiranih prijeloma kod djece u dobi od 0-18 godina, 79 % prijeloma uključivalo prijelome gornjih ekstremiteta [1]. Među najčešćim uzrocima prijeloma podlaktice je pad u kući ili njezinoj neposrednoj blizini. Najveća učestalost prijeloma događa se u tom razdoblju, kada djeca imaju više tjelesne aktivnosti tijekom igre [2].

Podlaktica se sastoji od dvije kosti – radijusa (palčana kost) i ulne (lakatne kosti) koje zajedno s međukoštanom membranom čine jedinstvenu anatomsku i funkcionalnu cjelinu [3]. Kao rezultat koordiniranog djelovanja pojedinačnih zglobova i ligamenata, oni omogućuju veliku slobodu kretanja. Kostii djece, uključujući radijus i ulnu, imaju specifičnu histološku strukturu i histogeni potencijal koji ih razlikuju od kostiju odrasle osobe, a prijelomi nastaju drugačijim mehanizmom. Čak 33% djece zadobi barem jedan prijelom do svoje šesnaeste godine. Prijelomi podlaktice čine 35-40% svih prijeloma djece te se svrstavaju među najčešće. Prijelomi distalnih dijelova ulne i radijusa zajedno čine oko 33% svih prijeloma, prijelomi dijafize radijusa i ulne 5,4%, a proksimalnih dijelova radijusa i ulne 2,8%. Najveća učestalost prijeloma podlaktice, posebice distalnih dijelova radijusa i ulne, utvrđena je u dobnoj skupini od 4 do 14 godina, pri čemu su češće ozlijeđeni dječaci nego djevojčice. Uz to, dječaci imaju više ozljeda dijafize ulne i radijusa, ali ne i proksimalne dijelove kostiju, što je češće kod djevojčica, osobito onih starijih od 12 godina [4]. Ozljede su rezultat kombinacije unutarnjih i vanjskih čimbenika, a među najčešćim uzrocima su rekreativne aktivnosti i sportovi poput nogometa. Pad s visine glavni je mehanizam ozljeđivanja [4]. Dijagnoza se postavlja na temelju anamneze, fizikalnog pregleda i rentgenske snimke. U liječenju se prednost daje konzervativnim metodama repozicije i imobilizacije, ovisno o vrsti prijeloma. Međutim, primijećen je porast operativnih zahvata, koji su indicirani u slučaju otvorenih prijeloma ili kada konzervativno liječenje nije uspješno. Zbog anatomske i funkcionalne razlike povezane s prijelomima podlaktice i stupnja prijeloma, nije moguće imati jedinstveno liječenje. Osim učestalosti, prijelomi podlaktice kod djece su značajni i zbog mnogobrojnih komplikacija, poput refraktura, kutnih i sekundarnih pomaka, te ozljeda arterija i živaca na mjestu prijeloma. S obzirom na to da su dječje kosti u fazi rasta, prijelomi mogu uzrokovati vidljive deformitete [5]. Cilj liječenja prijeloma nije samo zacjeljivanje kosti, već i obnavljanje pune funkcije ozlijeđenog dijela lokomotornog sustava. Kod prijeloma koji se

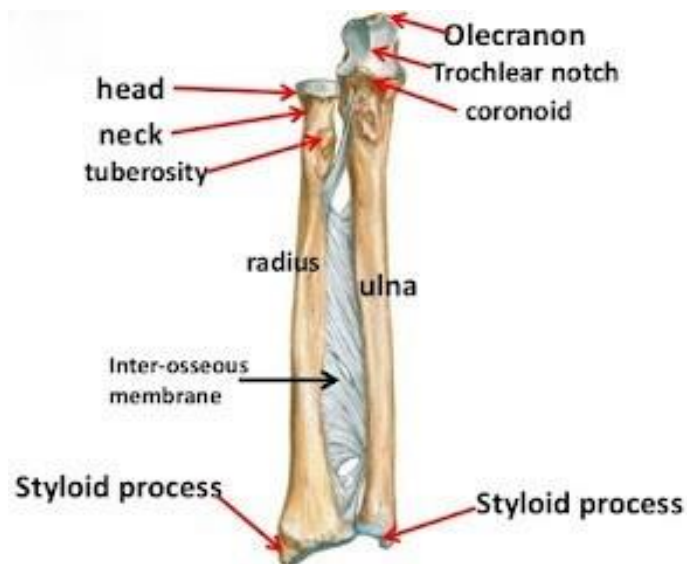
liječe operativnim zahvatom, imobilizacija gipsom nije potrebna. Odmah nakon operacije započinje se s vježbama kako bi se očuvala pokretljivost zglobova i spriječila atrofija mišića [6].

## 1.2. Anatomija kostiju podlaktice

U podlaktici se nalaze dvije kosti - palčana kost (radijus) i lakatna kost (ulna), koje su povezane zglobovima na svojim krajevima. Između dijafiza ovih kostiju proteže se vezivna ovojnica poznata kao „*membrana interossea antebrachi*“. Radijus je dugačka cjevasta kost koja se nalazi na vanjskoj strani podlaktice i ima trup i dva zadebljana kraja. Na gornjem kraju radijusa nalazi se glava („*caput radii*“), koja se spaja s lateralnim dijelom ulne, „*incisura radialis*“, putem „*circumferentia articularis* i *lig. anulare radii*“. Ispod glave se nalazi vrat radijusa, a ispod njega „*tuberositas radii*“, mjesto pričvršćivanja dvoglavog mišića nadlaktice („*m. biceps brachii*“). Trup palčane kosti sastoji se od tri ruba i tri strane. Prednja i stražnja strana nemaju posebne karakteristike, dok se na vanjskoj strani nalazi hrapavost („*tuberositas pronatoria*“) koja služi kao pričvršćivanje za mišić „*m. pronator teres*“. Rubovi su također specifični: prednji i stražnji su zaobljeni, dok je medijalni oštar zbog pričvršćenja međukoštane ovojnice. Distalni kraj palčane kosti je veći i deblji od proksimalnog, a na medijalnoj strani je prisutna udubina („*incisura ulnaris*“) za zglobljavanje s distalnim krajem ulne. Na lateralnoj strani nalazi se „*processus styloideus*“, koji je česta lokalizacija prijeloma, poznatog kao „*fractura radii loco typico*“. Na *processus „styloideus“* vežu se ligamenti radiokarpalnog zgloba i tetiva mišića „*m. brachioradialis*“ [7].

Poput radijusa, ulna je također dugačka cjevasta kost s trupom i dva kraja te se nalazi na unutarnjoj strani podlaktice. Suprotno od radijusa, kod ulne je prisutan veći proksimalni kraj, na čijoj su lateralnoj strani prisutna dva koštana izdanka koji okružuju *incisuru radialis*. Na tom proksimalnom kraju postoje dva veća izdanka koji tijekom fleksije i ekstenzije podlaktice ulaze u odgovarajuće udubine u nadlaktičnoj kosti. To su „*olecranon*“, stražnji izdanka koji služi kao hvatište za troglavni mišić nadlaktice, te prednji izdanak, „*processus coronoideus*“, manji od „*olecranon*“, ispod kojeg je prisutna hrapavost, „*tuberositas ulnae*“ te služi kao hvatište za mišić „*m. brachialis*“. Također, ulna ima tri strane i tri ruba, a glava lakatne kosti, *caput ulnae* nalazi se na distalnom kraju, koja ima „*circumferentia articularis*“ za povezivanje s „*incisuram ulnaris*“ na distalnom kraju radijusa. Na unutarnjoj strani distalnog kraja je „*processus styloideus ulnae*“, koji je, gledajući okomito, bliži proksimalnom kraju

nego što je istoimeni proces na radijusu. Oba distalna kraja su glatka i konkavna te se imenuju kao „*facies articularis carpalis*“, za povezivanje s kostima zapešća. Pokreti se izvode preko četiri zglobova na kostima podlaktice: fleksija i ekstenzija, pronacija i supinacija, fleksija i ekstenzija te adukcija i abdukcija šake [7].



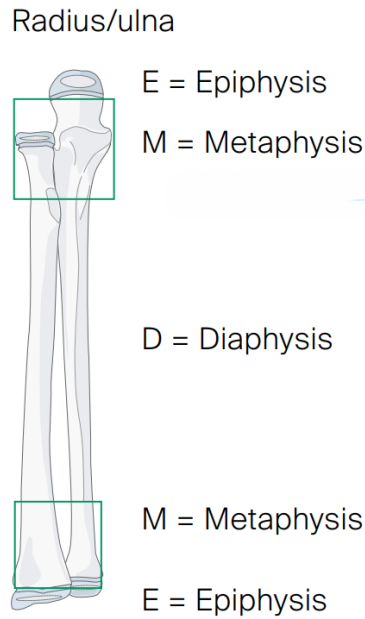
*Slika 1.2.1. Prikaz radiusa i ulne povezane interosealnom membranom  
(izvor: <https://medicinskilatinski.blogspot.com/2018/03/radius.html>)*

Kao što je prethodno spomenuto, djetetova kost prolazi kroz stalan proces rasta i mijenjanja koji je u skladu s djetetovim starenjem i razvojem. Periost je odgovoran za rast poprečno, a epifizne hrskavične ploče olakšavaju rast uzdužno. Čimbenici koji izravno ili neizravno potiču rast kosti povećanjem protoka krvi u epifizi su prijelomi, česte promjene položaja, infekcije i strana tijela [8]. Primarni centri okoštavanja su dijafize radijusa i ulne, ti centri počinju okoštavati od hrskavične baze u 8. tjednu embrionalnog razvoja, dok su sekundarni centri, proksimalne i distalne epifize radijusa i olekranon ulne se počinju okoštavati od 5 do 7 godine, odnosno 9 do 10 godina. Tijekom prve godine dolazi do okoštavanja distalnog dijela radijusa, a do šeste godine na ulni. Konačna osifikacija i integracija kostiju je individualizirana, ali okvirno se događa između 14. i 17. godine za proksimalni, odnosno od 20. do 25. godine za distalni radijus, dok se olekranon i distalna ulna spoja između 16. -19. godine [9].

## 2. Prijelomi kostiju u djece

Prijelomi kostiju kod djece su specifični zbog razvoja kostiju, posebno zbog prisustva hrskavičnih ploča koje omogućuju rast. Broj ulomaka određuje stupanj ozljede kosti u djece, neki su prijelomi jednostavni i obično uključuju samo jednu liniju prijeloma, dok multifragmentarni prijelomi sadrže više fragmenata i nerijetko zahtijevaju složeniji terapijski pristup. Prijelome također možemo podijeliti i prema integritetu kosti na potpune, gdje je kost potpuno slomljena, i nepotpune kao što su greenstick i torus prijelomi koje češće možemo naći kod djece zbog elastičnosti kostiju. Avulzijski prijelomi također su česti, a označavaju prijelome kod kojih dolazi do odvajanja koštanih fragmenata zbog jakih kontrakcija mišića, posebice na mjestima gdje se tetive i mišići vežu za koštane izbočine. Najčešća klasifikacija prijeloma dugih kostiju je prema anatomskej lokaciji - proksimalna, dijafizna i distalna trećina. Proksimalni i distalni dijelovi kostiju uključuju metafizu i epifizu, što je posebno važno u djece zbog prisutnosti centara okoštavanja. Prijelomi u tim područjima kosti mogu uključivati hrskavičnu ploču, što potencijalno može utjecati na daljnji rast kosti. Prema položaju zglobova u odnosu na prijelome, možemo ih svrstati u ekstraartikularne, djelomičnu i potpune artikularne prijelome. Budući da su centri okoštavanja prisutni na epifizama tijekom djetinjstva, artikularni prijelomi često ukazuju na epifiziolizu, odnosno odvajanje epifizne ploče od metafize, od kojih se polovica nalazi u blizini distalnog radijusa, koje predstavlja jedno od najčešćih mjesta prijeloma kod djece [10]. Duge cjevaste kosti dijele se u tri anatomske regije, proksimalnu, distalnu i dijafiznu regiju. Proksimalna i distalna regija dijele se u dvije podregije, metafizu i epifizu[11].

Kako bi se osigurala ispravna dijagnoza i odgovarajuće liječenje, koristi se nekoliko klasifikacijskih sustava. AO klasifikacija je korisna za identificiranje prijeloma prema anatomskej lokalizaciji i složenosti, dok Salter-Harrisova klasifikacija kategorizira prijelome koji zahvaćaju rastuće ploče. Ove klasifikacije ne samo da pomažu u dijagnostici i liječenju, već pružaju i uvid u prognozu ozljede. Naime, pravilno prepoznavanje prijeloma koji uključuju epifize od ključne je važnosti, jer nepravilno liječenje može dovesti do deformiteta ili abnormalnog rasta kosti [12].

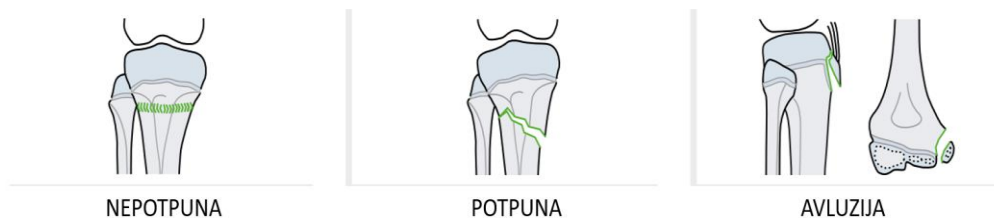


*Slika 2.1. Podjela radijusa i ulne na anatomske regije*

*(izvor: prema Slongo T, Audigé L, AO Pediatric Classification Group (2007) AO Pediatric Comprehensive Classification of Long-Bone Fractures (PCCF). AO Foundation, Switzerland.)*

## 2.1. AO klasifikacija

Prijelomi podlaktice u djece mogu biti potpuni, nepotpuni ili avulzijski prijelomi [11].



*Slika 2.1.1. Prikaz nepotpunog, potpunog i avulzijskog prijeloma*

*(izvor: prema Slongo T, Audigé L, AO Pediatric Classification Group (2007) AO Pediatric Comprehensive Classification of Long-Bone Fractures (PCCF). AO Foundation, Switzerland.)*

S obzirom na broj ulomaka, prijelomi mogu biti jednostavni (vidljiva dva ulomka) i multifragmentarni (vidljiva dva ulomka, s najmanje jednim međuulomkom) [11].



*Slika 2.1.2. Prikaz jednostavnog i multifragmentarnog prijeloma*

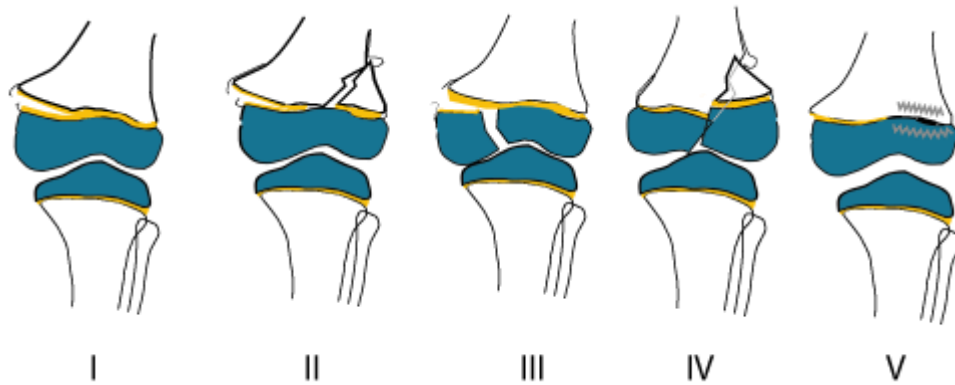
*(izvor: prema Slongó T, Audigé L, AO Pediatric Classification Group (2007) AO Pediatric Comprehensive Classification of Long-Bone Fractures (PCCF). AO Foundation, Switzerland.)*

AO klasifikacija dijeli prijelome podlaktice u tri široke kategorije:

1. Prijelomi proksimalnih dijelova radijusa i ulne (epifizni i metafizni),
2. Prijelomi dijafiza radijusa i ulne,
3. Prijelomi distalnih dijelova radijusa i ulne (epifizni i metafizni) [11].

## **2.2. Salter Harris klasifikacija**

Poseban izazov u dječjoj kirurgiji predstavljaju prijelomi epifizne hrskavične ploče, koji čine 15-18% svih prijeloma u djece. Imajući to na umu, Salter-Harrisova klasifikacija koristi jednostavan i uobičajen jezik koji pomaže liječnicima u dijagnozi i liječenju. Postoji pet vrsta oštećenja (I, II, III, IV, V). Tip I predstavlja epifizno odvajanje, pukotina prijeloma tipa II uključuje epifiznu ploču rasta i metafizu, a slomljeni fragment se sastoji od epifize ploče, epifize i metafize. Prijelomi tipa III mogu se vidjeti kroz ravninu epifizne ploče rasta, a zatim kroz epifizu do metafize mogu se vidjeti prijelomi tipa IV koso kroz epifiznu ploču, epifizu i metafizu, te se mogu vidjeti slomljeni fragmenti. Tip V je ozljeda koja nastaje uslijed stresa [12].



*Slika 1.3.2.1. Salter Harris klasifikacija*

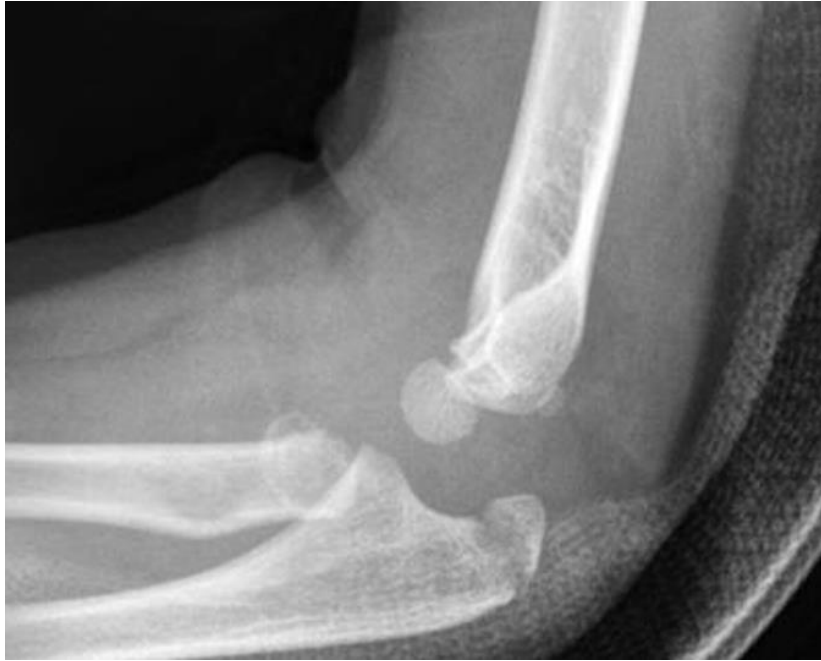(izvor: <https://www0.sun.ac.za/ortho/webct-ortho/growthplate/gplate.html>)

### **2.3. Prijelomi proksimalne trećine podlaktice**

Prijelomi proksimalne trećine podlaktice kod djece često su izazvani traumom, primjerice pad na ispruženu ruku, do kojeg najčešće dolazi u igri ili prilikom obavljanja sportskih aktivnosti. U proksimalnoj trećini podlaktične kosti postoje mnoge koštane strukture koje su neophodne za normalnu funkciju zglobova lakta i mišića podlaktice i nadlaktice, a njihov položaj određuje njihovu sklonost prijelomima. Najvažniji od njih su olekranon, ularni koronoidni nastavak i radijus. Prijelomi olekranona najčešće su uzrokovani izravnom silom, kao što je pad ili pad sa supiniranom poluflektiranom rukom, kada se triceps kontrahira uzrokujući avulzijski prijelom. Ovi prijelomi zahtijevaju pažljivo liječenje zbog blizine epifizne linije i mogućnosti oštećenja rasta kosti, što može dovesti do dugoročnih komplikacija u daljnjem razvoju kosti. Najčešći prijelom u predjelu lakta je prijelom palčane kosti. Dok su prijelomi glave češći u odraslih, prijelomi radijalnog vrata češći su u djece. Prijelomi glave radijusa kod djece imaju tendenciju oporavka uz konzervativno liječenje, osim, slučajeva gdje dolazi do pomaka fragmenata ili dislokacije, tada je potrebna kirurška intervencija. Do prijeloma dolazi kada dođe do pada s ispruženom rukom u supiniranom položaju kada se sila prenosi duž osovine i uzrokuje da glava radijalne kosti udari u glavu



humerusa. Osim ove ozljede, često postoje pridružene ozljede kao što su prijelomi radijusa, prijelomi glave nadlaktične kosti i iščašenja lakta u tipičnim područjima, a prijelomi koronoidnog nastavka ulne se javljaju u gotovo 40% slučajeva [14].

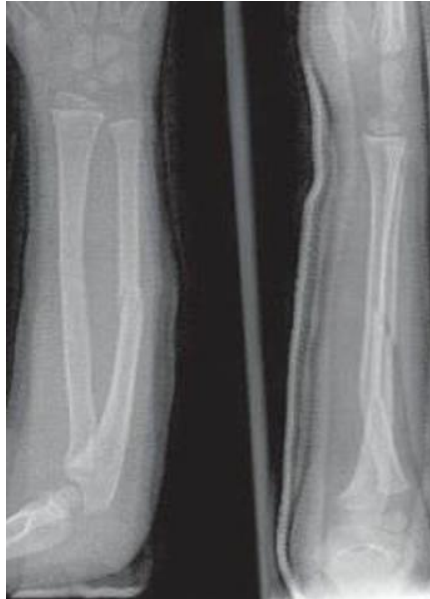

*Slika 2.3.1. Prijelom radijalnog vrata (sa pomakom) i olecranona  
(izvor: Little KJ. Elbow Fractures and Dislocations Orthop Clin North Am, 2014.)*

## **2.4. Prijelomi dijafize podlaktice**

Iako bi se na prvi pogled moglo činiti da prijelom dijafize ne bi previše utjecao na funkciju susjednih zglobova, to nije slučaj kada je riječ o podlaktici. Pronacijski i supinacijski pokreti odvijaju se kroz proksimalne i distalne radioulnarne zglobove duž osi koja prolazi proksimalno kroz radijalnu glavu i distalno kroz ulnarnu glavu. Dakle, tijekom pronacije, distalni kraj radijusa rotira oko i poprijeko glave lakatne kosti, dok u supiniranom položaju kosti leže paralelno [14]. Prijelomi dijafize podlaktice dijele se na prijelome obiju kostiju, izolirane prijelome palca ili lakatne kosti te izolirane prijelome kod kojih je jedna od kosti istovremeno iščašena – prijelomi Monteggia i Galleazzi. Izolirani prijelomi lakatne kosti, također poznati kao "*parir*" prijelomi, nastaju kada se primijeni izravna sila. Fraktura tipa

Monteggia označava prijelom proksimalne trećine ulne s iščašenjem glave radijalne kosti koja je prisutna u 60% slučajeva i anteverzijom ulne. Rjeđe se javlja posterolateralna dislokacija i angulacija (15 %) te anterolateralna dislokacija palčane kosti (20 %) (8). Galeazzijeva ozljeda je prijelom radijalne dijafize povezan s dislokacijom distalnog radioulnarnog zgloba. Ponekad dolazi do prijeloma ulnarnog stiloidnog zgloba, a ne do iščašenja, a do prijeloma dolazi kada šaka primi izravan udarac dok je podlaktica u pronaciji ili kada dođe do pada [15].



*Slika 2.4.1. Prikaz dijafizarnog prijeloma sa sadrenom udlagom*

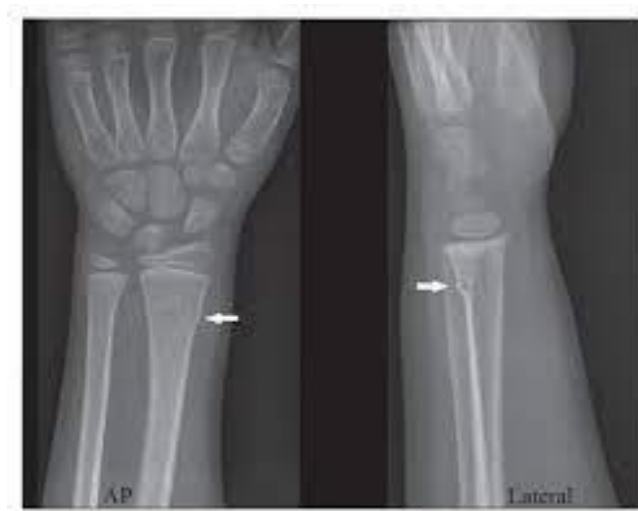*(izvor: Flynn JM. Rockwood and Wilkins Fractures in Children (2014) str. 595)*

## **2.5. Prijelomi distalne trećine podlaktice**

Uzimajući u obzir refleksni mehanizam ekstenzije šake pri padu, prijelomi distalne trećine podlaktice su među najčešćim prijelomima uopće, a najznačajniji je prijelom distalnog radijusa, koji predstavlja 75 % svih prijeloma. prijelomi ruku. Tipična zona ima duljinu od približno četiri centimetra i uključuje vrh stiloidnog nastavka radijusa kao i četiri centimetra proksimalnog prostora. Najčešći uzrok prijeloma je pad na ruku s dorzalnom fleksijom šake u položaju od 90 stupnjeva, što se također naziva hiperekstenzija. Prijelom stiloidnog nastavka radijusa prisutan je u 50-60 % slučajeva koji imaju prekid stiloidnog nastavka ulne, a pomak ulomaka ovisi o prirodi prijeloma. Imamo Collesov ili Smithov tip prijeloma ovisno o mjestu prijeloma. Kod Collesovih prijeloma, do ozlijede dolazi kada dijete padne na dlan s rukom u hiperekstenziji, što uzrokuje dorzalni pomak fragmenata. Ovi prijelomi nerijetko su popraćeni

prijelomom stiloidnog nastavka ulne, koji se javlja u 50-60% slučajeva, što dodano komplicira kliničku sliku. Pomak fragmenata može varirati, ovisno o mehanizmu ozljede i jačini udarca. Kod Smithovih prijeloma, koji su mnogo rjeđi, dolazi do pada na volarno flektirani dlan. Ova vrsta prijeloma zahtjeva specifičan pristup, jer uključuje pomak ulomaka te postoji veći rizik od poremećaja cirkulacije i oštećenja mekih tkiva, uključujući tetive i neurovaskularne strukture [15].

U djece su prijelomi distalne trećine podlaktice često nepotpuni (poput torus ili greenstick prijeloma), što omogućava konzervativno liječenje imobilizacijom u većini slučajeva. Međutim, ukoliko je prisutan pomak ulomaka ili prijelom s dislokacijom, može biti potrebna repozicija i operativno zbrinjavanje prijeloma.



*Slika 2.5.1. Prikaz prijeloma kopče distalnog radijusa*

*(izvor: Ben-Yakov M, Boutis K. Buckle fractures of the distal radius in children. CMAJ. 2016 Apr 19;188(7):527.)*

## **2.6. Klinička slika i dijagnostika**

Na simptomatologiju i kliničku sliku ozljede podlaktice prvenstveno utječe stupanj i ozbiljnost prijeloma. Najčešći simptomi su bol, oteklina i ograničena funkcija, uz hematome i probleme s pokretljivošću. Inicijalni simptom koji upućuje na dijagnozu je intenzivna bol koja se pojačava pri pokušaju pokreta, što dovodi do nevoljkosti kretanja i nerijetko nepravilanog položaja uda. Kod ozbiljnijih prijeloma mogu biti prisutne očite deformacije, skraćenje podlaktice te abnormalni položaj uda [14].

Osim lokalnih simptoma, pažnju treba usmjeriti i na opće stanje djeteta. Primijetiti eventualnu moguću pojavu šoka ili povećane anksioznosti uslijed boli. Malformacije poput angulacije ili rotacije podlaktice mogu biti znak ozbiljnijih prijeloma s dislokacijom.

Ozlijeđeno dijete treba ispitati o uzroku nesreće i s posebnom pažnjom procijeniti ozlijeđeni ekstremitet i sve povezane ozljede. Na ozlijeđenoj strani treba procijeniti pokretljivost zglobova i prisutnost kliničkih znakova ozljede kosti kao što su patološki položaj ili ponašanje, nedostatak funkcije, prisutnost edema te nužnost provjere neurovaskularnog statusa. Kada govorimo o dijagnostičkim metodama potvrde prijeloma, temeljni alat za potvrdu je radiografsko snimanje. Rendgenska snimka koja daje dvije različite slike obično je dovoljna za potvrdu dijagnoze, dok se kompjutorizirana tomografija (CT) i magnetska rezonancija (MR) koriste u slučajevima koji imaju složenu mješavinu višestrukih fragmentiranih kostiju i/ili povezanih ozljeda tkiva i neurovaskularnih strukture [8,13].

## **2.7. Liječenje prijeloma podlaktice**

Prijevoz djeteta u zdravstvenu ustanovu na najsigurniji mogući način iu najkraćem mogućem roku, uz ugradnju transportnih sredstava i eventualno saniranje ostalih ozljeda, ključan je za povoljan ishod liječenja. Transportna imobilizacija imobilizira ozlijeđeni dio, izbacuje ga iz pogona i umanjuje pomicanje mjesta prijeloma i fragmenata, smanjuje bol i sprječava dodatna oštećenja kosti i okolnih struktura. Ispravan način primjene imobilizacije je uključivanje dvaju susjednih zglobova, što se može postići bilo kojom od sljedećih metoda, uključujući daske, Krammerovu udlagu i trokutastu maramu.

Nakon definitivnog prepoznavanja prijeloma donosi se odluka o načinu liječenja. Mogućnosti su brojne, ali primarna je razlika između konzervativnog i kirurškog liječenja. Tipično, stav je da je konzervativna terapija uvijek preporučljiva za prijelome u djece. Primarna razmatranja trebaju biti oblik kosti, mjesto prijeloma i biološka dob bolesnika [16]. Primarni ciljevi liječenja su namještanje pukotine prijeloma i fragmenata na stabilan način te osigurati uvjete koji pogoduju bržem zacjeljivanju i normalnom funkcioniranju uda. Zacjeljivanje kostiju kod djece je brzo i ona imaju visoku sposobnost ispravljanja manjih nepravilnosti i malformacija uslijed reformacije i rasta. Zbog navedenih čimbenika, kao i mogućnosti ozljede epifizne ploče rasta i njezinog oštećenja, liječenje prijeloma u djece predstavlja značajan izazov, a izbor metode prvenstveno je individualiziran i ovisi o više čimbenika, uključujući dob djeteta, mjesto i stabilnost prijeloma, pomak fragmenata,

pridružene ozljede itd. Zbog spomenute mogućnosti korekcije mali broj djece zahtijeva operaciju [17].

Postoje dvije vrste cijeljenja kostiju, naime izravno ili primarno cijeljenje i neizravno ili sekundarno cijeljenje. Potpuna nepokretnost fragmenata nužan je uvjet za primarno ili izravno cijeljenje. Ova vrsta cijeljenja podrazumijeva odsutnost stvaranja kalusa, što ga razlikuje od sekundarnog cijeljenja. Postizanje primarnog cijeljenja u prirodnim okolnostima vrlo je malo vjerojatno, stoga je potrebna kirurška intervencija kako bi se postigla apsolutna stabilnost interfragmentarnom kompresijom. Anatomska repozicija fragmenata ili idealna prilagodba, konkretno hrskavice na hrskavicu, presudan je faktor za uspješno primarno cijeljenje. S druge strane, sekundarno cijeljenje kosti događa se u uvjetima relativne stabilnosti gdje su mogući manji pomaci između fragmenata koji dovode do stvaranja međufaze kalusa. Četiri su različite faze uključene u proces neizravnog cijeljenja: faza hematoma i angiogeneze, faza mekog kalusa, faza tvrdog kalusa i faza remodeliranja. Važno je napomenuti da se ove faze odvijaju istovremeno, pri čemu se svaka faza preklapa s ostalima. Neizravno cijeljenje prijeloma događa se u slučajevima kada se koriste konzervativne metode liječenja ili određene tehnike fleksibilne osteosinteze [6].

### **2.7.1. Konzervativno liječenje**

Konzervativno liječenje uključuje repoziciju dislociranih fragmenata bez izravnog pristupa kosti, ovo liječenje je ograničeno na liječenje prijeloma s pomakom ili estetski prihvatljivim pomakom, npr. onaj koji se može poboljšati dodatnim rastom kostiju. Mjesto prijeloma se ručno otvara trakciji, rotaciji i bočnim silama kako bi se pukotina prijeloma pokušala što više zatvoriti, a repozicija se smatra prihvatljivom ako se dodiruje 2/3 opsega kosti. Kako bi se smanjila bol i opustili okolni mišići, anestetici se koriste u konzervativnoj repoziciji kostiju u djece. Nakon repozicije, važno je zadržati fragmente u najpovoljnijem anatomskom položaju kako bi se pospješilo najbrže cijeljenje kosti i povratak funkcije ekstremiteta. Za to se u praksi najčešće koristi imobilizacija sadrenim zavojem, ovaj postupak ovisi o mjestu prijeloma i uvijek će fiksirati distalni radioulnarni i radiokarpalni zglob, kao i gips. Također, lakat je često postavljen pod kutom od 90 stupnjeva, što povećava stabilnost i jamči pravilan položaj ruke [17].

Neoperativno funkcionalno liječenje kako ga opisuje Sarmiento je metoda liječenja prijeloma s ograničenom količinom pokreta i većim opterećenjem. Svrha ovog liječenja je povećati brzinu osteogeneze. Kod ove metode se nakon repozicije primjenjuje modelirana

imobilizacija koja ne zahvaća susjedne zglobove i dozirano opterećuje područje prijeloma, čime se sprječava razvoj atrofije mišića i kontrakture zgloba. Posebno je koristan kod prijeloma obje kosti podlaktice, kao i kod prijeloma koji zahvaćaju međukoštanu membranu ili distalni radioulnarni zglob, Monteggia prijelom i druge [16].

Štetni učinci konzervativne terapije su duže hospitalizacije, češće rendgenske snimke i dugotrajno nošenje gipsa. Upravo zbog dugotrajnog nošenja gipsa dolazi do atrofije mišića i čestih kontrakcija zglobova. Samim time slijedi dulji period oporavka, zbog čega su i troškovi liječenja veći [18].

Konzervativno liječenje uključuje više metoda poput imobilizacije, gips/sadra, udlagu ili longeta, cirkularni gips, Sarmientov funkcionalan gips i ortoze.

Imobilizacije uključuje mirovanje ozlijeđenih ili bolesnih dijelova tijela. Imobilizacija se može podijeliti u dvije kategorije:

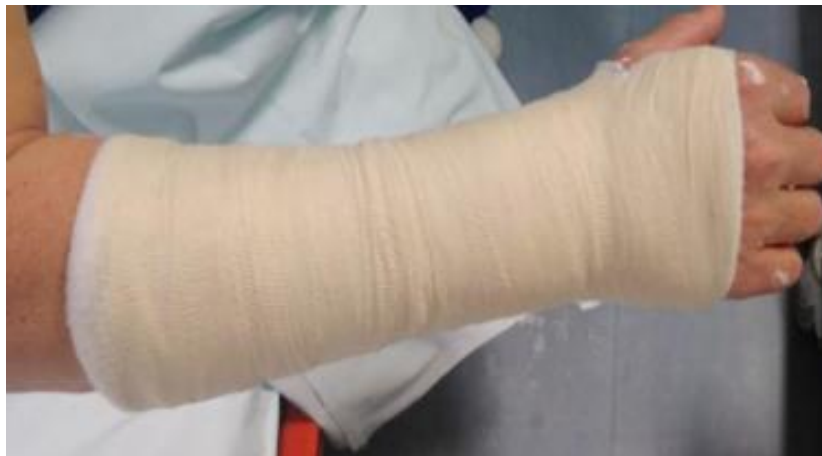- privremena imobilizacija, koja se koristi za zaštitu i stabilizaciju ozlijeđenog neposredno nakon traume i tijekom transporta,
- terapijska imobilizacija, koja se provodi u zdravstvenim ustanovama, a obuhvaća kirurško i nekirurško liječenje.

Za privremenu imobilizaciju koriste se gipsani i plastični alati i šine, a kod otvorenih i zatvorenih prijeloma dugih kostiju, ozljeda zglobova i značajnih ozljeda terapijska imobilizacija. Ozljede mekog tkiva i tetiva mogu se liječiti postupcima imobilizacije, koji se obično nazivaju "gipsom". Iz ovog pojma nastao je izraz "*gipsanje*". Za razliku od privremene imobilizacije, terapijsku imobilizaciju provode specijalizirani kirurzi. Cilj ove imobilizacije je učiniti ozlijeđeni dio tijela nepomičnim na točno onoliko vremena koliko je potrebno za ozdravljenje. Produljena razdoblja nepokretnosti mogu imati štetne učinke, uključujući smanjenu pokretljivost u imobiliziranom dijelu tijela. Osim toga, kontrakture zglobova i atrofija mišića mogu rezultirati štetnim učincima na cjelokupnu tjelesnu funkciju [19].

Godine 1852. Nizozemac po imenu Matthiysen došao je do značajnog otkrića na području kirurgije, otkiće gipsa. Ubrzo nakon toga, ruski kirurg po imenu Pirogov uveo je koncept imobilizacije tijekom transporta i liječenja prijeloma ranjenih pacijenata. Gips, također poznat kao kalcijev sulfat, prolazi kroz transformaciju kada je izložen toplini, gubeći vodu u procesu. Kada se spoji s vodom, gips se pretvara u savitljivu tvar koja se može oblikovati kako bi odgovarala specifičnim potrebama. Važno je napomenuti da se gips sporije stvrdnjava kada se uroni u hladnu vodu, zbog čega je preporučljivo koristiti mlaku vodu za umakanje gipsa. Konzistencija je ključna prilikom nanošenja gipsa, osiguravajući da je jednake debljine u cijelosti. Proces skrućivanja gipsa obično traje od 5 do 45 minuta, ali

općenito se preporučuje izbjegavanje postavljanja bilo kakvih tereta na gips tijekom prvih 24 sata kako bi se omogućilo pravilno sušenje. Debljina gipsa određena je različitim čimbenicima kao što su dio tijela koji zahtijeva imobilizaciju, tjelesna građa pacijenta i vrsta gipsa koji se koristi [18].

Longeta, također poznat kao udlaga, pokriva otprilike 1/2 do 2/3 cirkumferencije okrajine. Longeta se sastoji od 5-10 slojeva sadrenog zavoja, koji variraju ovisno o vrsti prijeloma i tjelesnoj građi pacijenta. U početku se stavlja vata za zaštitu kože, a zatim se stavlja mekana longeta za lakše rukovanje. Longeta se može primjeniti za imobilizaciju privremeno ili trajno. U privremenom okruženju obično se koristi za veće prijelome prije operacije ili kada se preferira konzervativni pristup liječenju, ali trenutna primjena cirkularnog gipsa nije moguća zbog moguće otekline. Kako bi se osiguralo pravilno pristajanje i udobnost, ključno je prerezati obični zavoj iznad longete po dužini unutar prvih nekoliko sati. Longete dolaze u različitim oblicima, a svaka je dizajniran za određeno područje tijela. Razlikujemo longete za podlakticu, nadlakticu, natkoljenicu, potkoljenicu, kao i torakobrahijalne i koksofemorale proteze. Osim toga, mogu se koristiti longete i za imobilizaciju prstiju kada je to potrebno [19].



*Slika 2.7.1.1. Podlaktična longeta*

*(izvor: [https://www.hsdhm.hr/documents/imobilizacija\\_sadrenim\\_zavojem\\_u\\_ohbp-48.pdf](https://www.hsdhm.hr/documents/imobilizacija_sadrenim_zavojem_u_ohbp-48.pdf))*

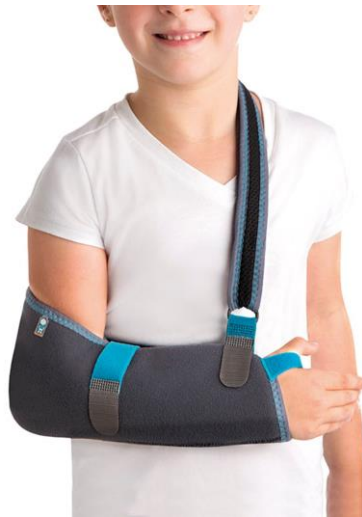Cirkularni gips obavlja cijelo rubno područje. Ako je gips primarno postavljen, možda će biti potrebno prerezati po dužini. Ako postoje bilo kakve rane, moguće je napraviti jedan ili više "prozora" za nadzor rane, pritom pazeći na lokaliziranu oteklinu. Pacijenti često izražavaju nelagodu ili osjetljivost, u kojem slučaju flaster treba ukloniti, pregledati kožu i

zatim ponovno staviti. Kako se gips ne bi zalijepio za kožu, preporuča se prethodno nanijeti sloj vazelina. Prilikom postavljanja cirkularnog gipsa važno je ne zategnuti ga previše. Obično se stavlja na rub desnom rukom, a zatim se lijevom rukom zaglađuje i oblikuje. Postoje nekoliko vrsta gipsa, a to su: standardni gips, vodootporni gips, brzovežući gips i polusintetični gips [19].

Kod primjene Sarmientovog funkcionalnog gipsa prednost je u tome što pacijent izbjegava sve potencijalne kirurške rizike i komplikacije. Uvjet za stavljanje funkcionalnog gipsa je da na zahvaćenom području nema otekline i gips se postavlja samo ako postoji relativna stabilizacija prijeloma tijekom istezanja. Primjena Sarmientove imobilizacije zahtijeva specijaliziranu tehniku, gdje se gips pažljivo nanosi na meka tkiva i usmjerava prema kondilima. Pacijenti koji primaju liječenje s funkcionalnim gipsom morat će ostati hospitalizirani dulje vrijeme. Za korištenje ove vrste gipsa potrebno je temeljito poznavanje tehnike nanošenja, što može rezultirati većim troškovima. Ovaj se pristup preporučuje u slučajevima kada postoji nestabilnost u osteosintezi fragmenata dijafize [17].

Ortoze služe kao pomoć pri imobilizaciji, korekciji, rasterećenju i stabilizaciji određenih dijelova tijela. Kontroliranim pristupom ortoza učinkovito imobilizira ozlijeđeno područje. Osim toga, ortoze se mogu koristiti za ispravljanje držanja i poboljšanje kretanja. Nakon temeljitog pregleda, liječnik će propisati korištenje ortoza koje su izrađene od izdržljivih materijala i funkcionalnih komponenti kao što su šipke, poluge ili pojasevi. Dostupne su i gotove i prilagođene ortoze. Ortotski uređaji dostupni su u unaprijed izrađenim veličinama i mogu biti potpuno ili djelomično gotovi proizvodi koji se mogu prilagoditi anatomskim strukturama djeteta. S druge strane, prilagođene ortoze posebno su prilagođene pojedinom djetetu i namijenjene su dugotrajnoj ili trajnoj uporabi [19].





*Slika 2.7.1.2. Imobilizacijska ortoza*

*(izvor: <https://bauerfeind.hr/product/pedijatrijska-imobilizacijska-mitela/2965>)*

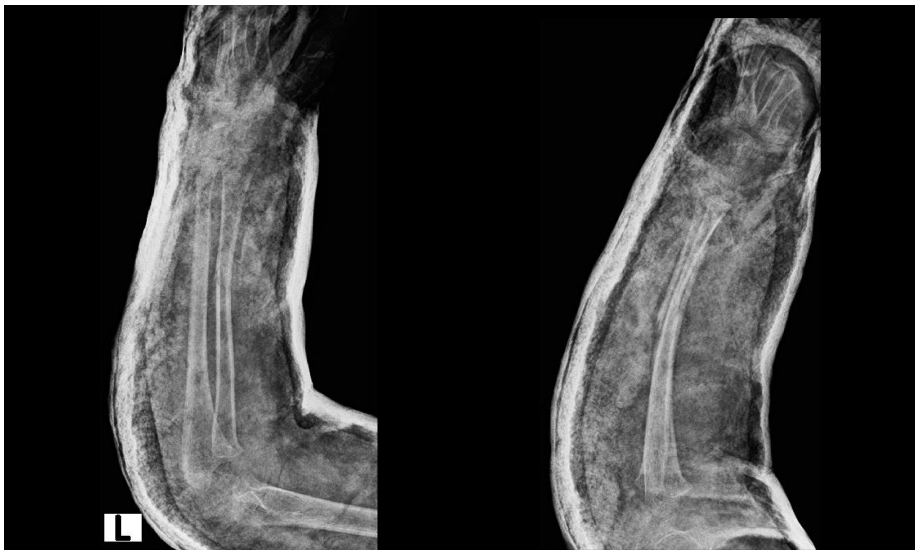
## **2.7.2. Kirurško liječenje**

Ako se pomak ulomaka i stabilnost prijelomne pukotine ne može osigurati ručnom repozicijom i fiksacijom, pristupamo mjestu prijeloma kirurški. To znači kirurško namještanje fragmenata i njihovo fiksiranje osteosintetskim materijalima. Kirurška intervencija može biti nužna i kada su prisutne neurovaskularne komplikacije ili oštećenja mekih tkiva, jer ova stanja mogu znatno otežati oporavak bez operativnog liječenja [14].

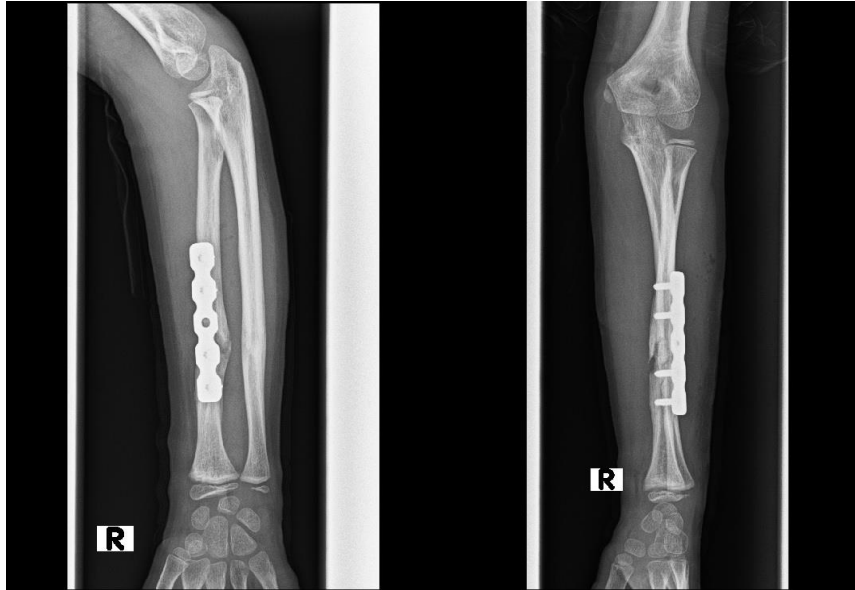
Kada govorimo o kirurškom liječenju, razlikujemo zatvorenu redukciju, gdje se fragmente kostiju pokušava vratiti u anatomski ispravan položaj bez otvaranja kože, uz minimalnu invazivnosti. Ukoliko nije moguće postići zatvorenu redukciju, pristupa se otvorenoj krvavoj redukciji (*repositio cruenta*), gdje je potrebno kirurški otvoriti područje prijeloma kako bi se postigla maksimalna preciznost i pristup za osiguravanje stabilnosti fragmenata. Otvoreni pristup koristi se posebice kod intraartikularnih prijeloma gdje je očuvanje funkcionalnosti zgloba ključno za dugoročni ishod. Kirurško liječenje također uključuje ručnu repoziciju (*repositio handis*) nakon koje slijedi fiksacija osteosintetskim materijalima, bez uporabe skalpela i izravnog pristupa mjestu prijeloma. Kada govorimo o kirurškom liječenju, najčešće mislimo na osteosintezu, odnosno, primjenu osteosintetskih materijala kao najčešću metodu stabilizacije fragmenata. Osteosintetski materijali, poput pločica, vijaka, Kirschnerovih i intramedularnih žica, omogućavaju fiksaciju fragmenata u ispravnom položaju sprečavajući daljnje pomake dok prijelom ne zacijeli. Osteosintetski

materijal dolazi u različitim varijantama i oblicima, ovisno o indikaciji, vrsti i težini prijeloma, dobi djeteta i individualnim anatomskim faktorima [20].

Kirurško liječenje preporuča se kod prijeloma dijafiza dugih cjevastih kostiju kada se repozicija i imobilizacija fragmenata pokažu izazovima zbog jakih suprotnih mišićnih sila, što dovodi do dislokacije nakon početne repozicije i imobilizacije. Ostale indikacije uključuju unutarzglobne i djelomično zglobne prijelome koji zahtijevaju preciznu anatomsku repoziciju kako bi se očuvala funkcija, izvanzglobne metafizne prijelome (kao što su suprakondilarni prijelomi bedrene kosti i prijelomi pertrohanterne regije, prijelomi radijusa), prijelome praćene oštećenjem živaca ili krvnih žila, kosi i poprečni prijelomi s minimalnim kontaktom između ulomaka, prijelomi koji uključuju slobodne trokutaste ulomke, složeni prijelomi, otvoreni prijelomi i amputacije ekstremiteta [15]. Otvoreni prijelomi, u kojima dolazi do prekida integriteta kože, probijanjem kosti kroz kožu na površinu, smatraju se hitnim slučajevima zbog rizika od infekcije. U takvim situacijama, kirurško liječenje uključuje čišćenje rane, repoziciju fragmenata i primjenu vanjske ili unutarnje fiksacije kako bi se smanjio rizik od infekcije i osigurao pravilan proces cijeljenja. Također, prijelomi koji su popraćeni ozljedama živaca ili krvnih žila zahtijevaju hitnu kiruršku intervenciju kako bi se spriječila ishemija, nekroza tkiva ili trajno oštećenje funkcije uda [14].



*Slika 2.7.2.1. Rendgenski prikaz repozicije  
(izvor: bolnički informacijski sustav Županijske bolnice Čakovec)*

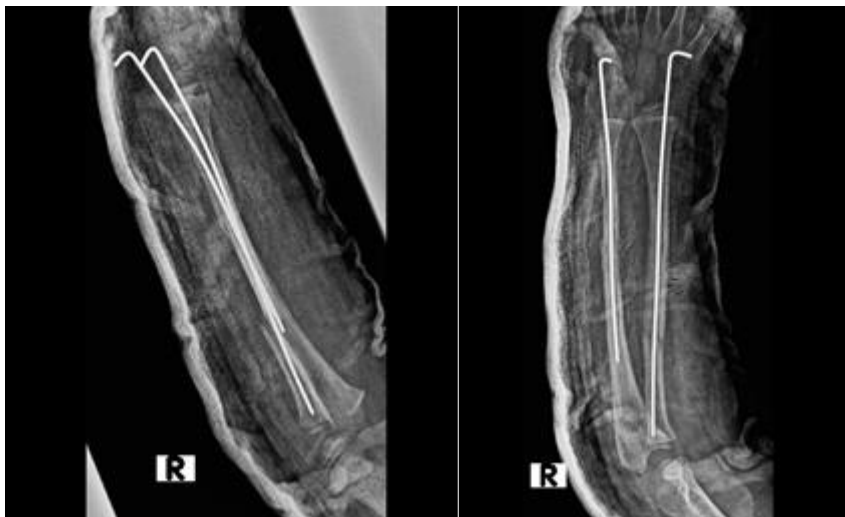


*Slika 2.7.2.2. Prikaz ugradnje osteosintetskog materijala*

*(izvor: bolnički informacijski sustav Županijske bolnice Čakovec)*

Jedan od najčešćih osteosintetskih materijala koji se koristi za liječenje prijeloma šake su Kirschnerove žice koje se uvode perkutano nakon uspješne repozicije frakturnog ulomka [20]. Kirschnerove žice tanke su, na jednom kraju zašiljene, metalne žice, koje se koriste za stabilizaciju kostiju tijekom procesa cijeljenja. Njihova primjena osobito je popularna u pedijatrijskoj kirurgiji zbog njihove učinkovitosti i minimalne invazivnosti. Kirschnerove žice uvode se kroz kožu (perkutano), nakon što se ulomci zahvaćeni frakturom postave u anatomske ispravan položaj. Mogu se koristiti za privremenu ili trajnu stabilizaciju fragmenata kostiju, ovisno o vrsti prijeloma i postignutoj stabilnosti nakon repozicije. Najčešće se koriste kod prijeloma distalnog radijusa, ali također i kod prijeloma metakarpalnih kostiju, gdje pružaju dovoljnu stabilnost bez potrebe za velikim kirurškim rezom. Nakon uvođenja Kirschnerovih žica, ozlijeđena ruka se najčešće dodatno imobilizira gipsom ili udlagom kako bi se postigla maksimalna stabilnost tijekom procesa cijeljenja. Prijelomi kostiju koji se liječe ovom tehnikom zaccjeljuju uz pomoć periostalnog sekundarnog kalusa. Ova metoda se primjenjuje za liječenje prijeloma koji imaju dobar biološki potencijal, što znači da očekujemo da će proces ozdravljenja remodeliranjem uspješno ispraviti manje kutne devijacije koje su se možda pojavile. Neke od prednosti liječenja upotrebom Kirschnerovih žica su sljedeće: minimalna invazivnost – mogu se uvesti bez potrebe za velikim kirurškim rezovima, što uvelike smanjuje rizik od infekcija i komplikacija povezanih s otvorenim operacijama; brza primjena – uvođenje žica je relativno brzo i jednostavno, omogućava brzu stabilizaciju prijeloma, što je osobito bitno kod djece, zbog trajanja anestezije; smanjeno

vrijeme oporavka – zbog efikasne stabilizacije, omogućen brzi proces zacjeljivanja i brži povratak djeteta u normalne aktivnosti; fleksibilnost primjene – Kirschnerove žice mogu se koristiti kod različitih tipova prijeloma te se mogu prilagoditi specifičnim potrebama pacijenta; jednostavno uklanjanje – nakon cijeljenja kosti, žice se lako uklanjaju bez dodatnih komplikacija, često bez potrebe za općom anestezijom; očuvanje rasta kosti – ukoliko se pravilno koriste, žice obično ne ometaju rast kostiju, što je ključno za djecu. Unatoč brojnim prednostima, primjena Kirschnerovih žica nije bez rizika. Neki od nedostataka su: mogućnost infekcije – iako je rizik od infekcija manji u odnosu na otvorene operacije, postoji mogućnost infekcije oko mjesta ulaska žice; iritacija kože – moguće javljanje nelagode ili iritacije na mjestu ulaska, što može uzrokovati nelagodu kod pacijenata; migracija žica – u nekim slučajevima, može se dogoditi migracija žice iz početnog položaja, što može zahtijevati dodatne medicinske intervencije ili ponovnu repoziciju; ograničena stabilnost – iako pružaju dobru stabilnost, Kirschnerove žice mogu biti manje stabilne u odnosu na neki drugi osteosintetski materijal (pločice ili vijci), što može predstavljati izazov kod složenijih prijeloma; potrebna imobilizacija – nakon uvođenja žica, ruka se obično mora dodatno imobilizirati gipsom ili udlagom, što može ograničiti pokretljivost i izazvati nelagodu; estetski aspekt – nakon uklanjanja, mogu ostati ožiljci ili tragovi na koži, što može ponekad predstavljati problem za djecu i njihove roditelje. U konačnici, Kirschnerove žice su dobra metoda izbora u liječenju prijeloma, osobito kod djece, ali, važno je pažljivo procijeniti rizike i prednosti prije donošenja odluke o njihovoj primjeni [14, 20].

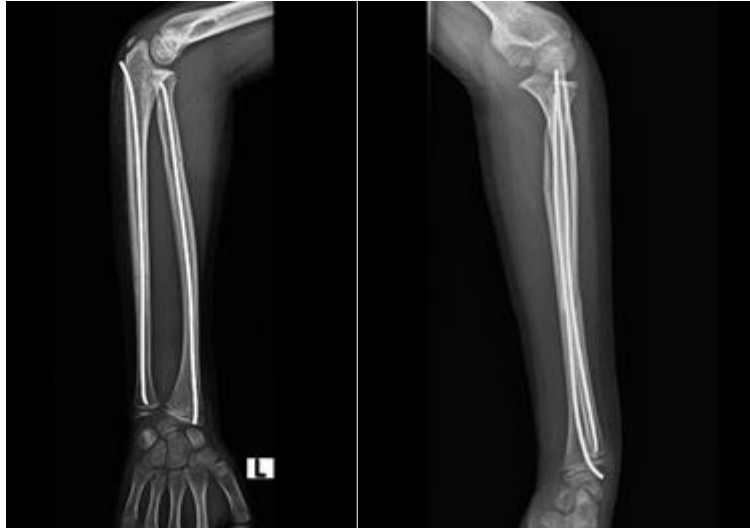

*Slika 2.7.2.3. Prikaz ugradnje Kirschnerove žice  
(izvor: bolnički informacijski sustav Županijske bolnice Čakovec)*

Osim Kirschnerovih žica, koriste se različite metode intramedularne osteosinteze, pri čemu se materijal nakon repozicije postavlja u medularni kanal kosti, čime se održava specifičan položaj ulomka. Postoje različite vrste intramedularnih čavala kao što su Kuntcher intramedularni čavalo, Ender intramedularni čavalo, Steinmann intramedularni čavalo, Rush intramedularni čavalo, Prevot Nancy intramedularni čavalo i Gamma intramedularni čavalo, od kojih svaki ima različite indikacije, načine upotrebe, prednosti i nedostatke. Jedna od metoda intramedularne osteosinteze je dinamička kompozitna veza (njem. Zuggurtung), koja se sastoji od dvije Kirschnerove žice i "osmice" žičanih kopči postavljenih u medularni kanal, koje dodatno fiksiraju ulomke [20].

Ovisno o mjestu i težini prijeloma, dobi bolesnika i očekivanom ishodu liječenja, postoje indikacije za primjenu pojedinih osteosintetskih materijala. Kod epifiznih prijeloma najčešće se postavljaju kompresijski vijci ili Kirschnerove žice, koje također nalaze svoje mjesto u liječenju metafiznih prijeloma uz dodatnu gipsanu imobilizaciju. Potreba za postoperativnom fiksacijom i ograničena stabilizacija ulomaka značajni su nedostaci Kirschnerove žice, koje postupno gube svoje prednosti u odnosu na intramedularnu osteosintezu, unatoč tome što su višestruko jeftinije i jednostavne za izvođenje, te zapravo gotovo nemaju utjecaja na ploču epifiznog rasta i dalje ima svoje ogromne prednosti [20].

Prévot Nancy čavalo, TEN (titanium elastic nail) ili ESIN (elastic stable intramedullary nailing) metoda je nastala od strane liječnika Jeana Prévota i Paula Metaizeau koja potječe iz 1970-ih godina [21]. Liječenje elastičnom stabilnom intramedularnom osteosintezom bazira se na principu dva elastična čavla koji na simetričan način podupru mjesto frakture, a osim samog mjesta frakture, svaki od njih odupire se o kost na još dvije točke, čime se postiže maksimalna stabilnost fiksacije. ESIN metoda liječenja prijeloma podlaktice kod djece predstavlja idealan način liječenja za navedenu populacijsku skupinu zbog minimalno invazivnog pristupa, fleksibilnosti čavla, umetanja bez utjecaja na epifiznu ploču rasta te u konačnici osiguravanja dobre repozicije i stabilizacije. ESIN metoda pruža mogućnost brze mobilizacije te povratak pacijenta svakodnevnim aktivnostima zbog rane stabilnosti frakture. Liječenje prijeloma vrši se uvođenjem po jednog čavla u svaku kost, radius i ulnu, na način da vrh zavoja svakog čavla dolazi na mjesto prijeloma te tako osigurava veću stabilnost i uravnoteženu osteosintezu [22].



*Slika 2.7.2.4. Prikaz ugradnje Prévot Nancy čavla ili TEN  
(izvor: bolnički informacijski sustav Županijske bolnice Čakovec)*

Također, uz primjenu osteosintetskog materijala mogu se i primijeniti vanjski fiksatori. Vanjski fiksatori, koji se postavljaju izvana na kožu, služe za stabilizaciju fragmenata kosti pomoću žica ili klinova koji su povezani uzdužnim cijevima. Postoje različite kategorije vanjskih fiksatora, uključujući stabilizacijske vanjske fiksatore, kompresijske vanjske fiksatore i distrakcijske fiksatore. Ovi fiksatori mogu se postaviti u jednoj ravnini ili u dvije ravnine, bilo s jedne ili s obje strane zahvaćenog ekstremiteta [17].



*Slika 2.7.2.5. Prikaz fiksatora za vanjsku fiksaciju  
(izvor: <https://www.jsshuangyang.com/hr/5-0-series-external-fixation-fixator-radius-backbone-frame-product/>)*

## 2.8. Komplikacije konzervativnih metoda liječenja prijeloma

Konzervativne metode liječenja prijeloma karakterizira njihova neinvazivna priroda i oslanjanje na intrinzične sposobnosti zacjeljivanja tijela. Ovi pristupi često uključuju imobilizaciju pomoću gipsa ili udlaga, nadopunjenu fizikalnom terapijom i strategijama za ublažavanje boli. Jedno od primarnih ograničenja konzervativnog liječenja je sporiji proces cijeljenja u usporedbi s kirurškom intervencijom. Na primjer, kirurške mogućnosti poput unutarnje fiksacije mogu odmah stabilizirati prijelom, omogućujući raniju mobilizaciju i potencijalno brže vrijeme oporavka. Nasuprot tome, konzervativne metode mogu zahtijevati produljena razdoblja imobilizacije, što može dovesti do ukočenosti zglobova i atrofije mišića. Štoviše, konzervativni tretmani često zahtijevaju pažljivo praćenje kako bi se osiguralo pravilno poravnanje tijekom procesa zacjeljivanja. Ako dođe do neusklađenosti, to može značajno produljiti rok oporavka i utjecati na funkcionalne ishode pacijenta. Posljedično tome, dok konzervativni tretmani mogu biti prikladni za određene vrste prijeloma, njihova ograničenja često zahtijevaju oprezniji pristup, osobito u slučajevima kada bi kirurške mogućnosti mogle dovesti do povoljnijih putanja oporavka [19].

Rizik od komplikacija povezanih s konzervativnim metodama liječenja dodatno komplicira proces donošenja odluka u liječenju prijeloma. Jedna značajna zabrinutost je mogućnost nepravilnog poravnanja tijekom faze cijeljenja, što može rezultirati nesraslim ili pogrešno sraslim prijelomima. Nesrastanje se odnosi na neuspjeh prijeloma da adekvatno zaraste, dok pogrešno srastanje ukazuje da je kost nepravilno zrasla, što dovodi do deformiteta i disfunkcije. Istraživanja sugeriraju da se te komplikacije mogu pojaviti u značajnom postotku slučajeva koji se liječe konzervativno, osobito kod starijih pacijenata ili onih sa složenim prijelomima. Osim toga, pacijenti koji ne postignu pravilno poravnanje mogu osjetiti kroničnu bol ili invaliditet dugo nakon završetka liječenja, naglašavajući dugoročne implikacije početnih izbora liječenja [20].

Čimbenici specifični za pacijenta igraju ključnu ulogu u određivanju učinkovitosti konzervativnih metoda liječenja prijeloma. Dob i opće zdravlje najvažniji su faktori, budući da mlađi pacijenti općenito imaju bolje sposobnosti zacjeljivanja u usporedbi sa starijim pojedincima koji mogu imati komorbiditete koji utječu na oporavak. Istraživanja pokazuju da su starije odrasle osobe sklonije komplikacijama poput nezarastanja ili produljenog vremena cijeljenja kada se liječe konzervativno. Nadalje, suradljivost bolesnika i pridržavanje protokola liječenja značajno utječu na ishode. Na primjer, pacijent koji se ne pridržava

propisanih razdoblja imobilizacije može ugroziti poravnanje i cijeljenje prijeloma, što dovodi do suboptimalnih rezultata. Psihološki čimbenici, uključujući motivaciju i status mentalnog zdravlja, također pridonose uspjehu oporavka. Pacijenti koji doživljavaju anksioznost ili depresiju mogu se boriti s pridržavanjem rehabilitacijskih protokola, što dodatno komplicira oporavak. Stoga je razumijevanje ovih čimbenika specifičnih za pacijenta presudno za pružatelje zdravstvenih usluga kada osmišljavaju planove liječenja i predviđaju potencijalne izazove u konzervativnom liječenju prijeloma [19,20].

Dok konzervativne metode liječenja prijeloma nude neinvazivnu opciju za liječenje prijeloma, one predstavljaju značajna ograničenja i rizike koji se ne mogu zanemariti. Sporiije vrijeme cijeljenja i mogućnost nepravilnog poravnanja mogu spriječiti oporavak i dovesti do komplikacija kao što su nezarastanje i kronična bol. Nadalje, na učinkovitost ovih metoda uvelike utječu čimbenici specifični za pacijenta, uključujući dob, zdravstveno stanje, pridržavanje i psihološko blagostanje. Kao takav, holistički pristup koji uzima u obzir i metodu liječenja i okolnosti pojedinog pacijenta ključan je za optimizaciju ishoda liječenja prijeloma. U konačnici, dok konzervativni tretmani mogu biti prikladni za određene prijelome, ključno je da pružatelji zdravstvenih usluga ostanu oprezni u pogledu mogućih komplikacija i razmotre kirurške alternative kada je to opravdano [19].

Komplikacije povezane s konzervativnim liječenjem prijeloma mogu se kategorizirati u dvije glavne vrste: vaskularne i neurološke. Ozljede krvožilnog i živčanog sustava obično nastaju kada su fragmenti kosti zahvaćeni traumom i smatraju se popratnim ozljedama. Važno je napomenuti da ozljede krvožilnih i živčanih struktura mogu nastati i tijekom procesa slaganja koštanih fragmenata. Te se komplikacije mogu manifestirati kao primarne ili sekundarne ozljede ovih struktura, kao i kao komplikacije koje proizlaze iz posttraumatskog edema. Prisutnost edema vrši pritisak na fascijalne prostore, što dovodi do štetnih učinaka na strukture živaca i krvnih žila. Dodatno, pojava krvarenja na mjestu prijeloma i kasniji razvoj lokalnog edema nakon traume rezultira povećanim pritiskom na okolna tkiva. Vene su izložene pritisku okolnih struktura, što predstavlja opasnost za njihovu funkcionalnost. Ovaj pritisak ometa protok krvi i podiže pritisak ispod fascije, što dovodi do brzog zatvaranja kruga. Nakupljanje tekućine u venama dovodi do transudacije, što dodatno pojačava pritisak na venske pleksuse i onemogućuje povrat krvi. Komplikacije kao što su ishemija mišića, ishemija živaca i vaskularna ishemija nastaju zbog razvoja *circulus vitiosus* ishemijskog procesa i edema mišića. Kako bi se spriječile ove komplikacije, savjetuje se pratiti zahvaćeni ekstremitet određeno vrijeme nakon repozicije koštanih fragmenata i imobilizacije ekstremiteta gipsom [21].



### **2.8.1. Kompartiment-sindrom**

Kompartiment sindrom, odnosi se na povišenje pritiska unutar specifičnih mišićnih odjeljaka koji su čvrsto zatvoreni. Ovo stanje često se opaža nakon prijeloma u suprakondilarnoj regiji, osobito u pedijatrijskih pacijenata. Uz to, kompartiment sindrom može se manifestirati smanjenim intenzitetom kada je ekstremitet imobiliziran pomoću kružnog gipsa, koji vrši značajan vanjski pritisak na ekstremitet. Razvoj mišićnog tkiva događa se unutar vremenskog okvira od dva do četiri sata nakon početnog kvara neuromuskularnog sustava, a naknadne promjene gotovo je nemoguće poništiti [9]. U početku se javlja nelagoda u području, a koja postaje znatno intenzivnija tijekom pokreta. Kako bi se riješio problem kompartiment sindroma, Bohler je predložio metodu koja uključuje uzdužno rezanje prvobitno nanesenog kružnog gipsa ili uklanjanje i ponovno nanošenje zavoja na imobilizirani ud tijekom prvih sati. Kada se dijagnosticira kompartiment sindrom, potrebna je hitna kirurška intervencija. Početni postupak uključuje uklanjanje svih zavoja i cirkularnog gipsa, nakon čega slijedi podizanje ekstremiteta malo iznad razine srca [21].

### **2.8.2. Sudeckova distrofija**

Tijekom liječenja prijeloma može nastati teška komplikacija poznata kao Sudeckova distrofija, prvenstveno zahvaćajući kosti ekstremiteta, ali također potencijalno zahvaćajući druga meka tkiva i okolna područja. Ovo se stanje može prepoznati kroz prisutnost spontane boli i primjetnih promjena na koži i kostima. Sudeckova distrofija je klasificirana u tri različita stadija [9]. U početnom stadiju bolesnici osjećaju spontanu bol koja se pojačava pokretom i širi se cijelom zahvaćenom regijom. Osim toga, koža postaje topla, a može doći i do pojačanog rasta kose i noktiju. Ako ovaj početni stadij potraje dulje od tri mjeseca, bolesnik prelazi u drugi stadij, koji karakteriziraju teže distrofične promjene. Koža postaje sjajna, a edem se povećava. Mišići su podvrgnuti nekrozi, a rendgenskim snimanjem otkriva se tanki korteks i sporadična atrofija kosti. Treći stadij je posljednja faza koja uključuje sve mišiće u tijelu koji su atrofirani do visokog stupnja te ova faza često ostavlja trajni trag na tjelesnoj funkciji [23].

### **2.8.3. Volkmannova ishemijska kontraktura**

Pojava Volkmannove ishemijske kontrakture, koju karakterizira neadekvatan protok krvi i odumiranje tkiva u mišićima podlaktice, u posljednje vrijeme bilježi značajan porast. Utjecaj suvremene medicinske tehnologije na liječenje prijeloma kostiju značajno je smanjio pojavu Volkmannove ishemijske komplikacije, čineći je gotovo beznačajnom. Ovu komplikaciju karakteriziraju različiti pokazatelji, uključujući intenzivnu bol, bljedilo i plavkastu promjenu boje u području ispod mjesta prijeloma, gubitak pulsa u perifernoj arteriji, osjećaj trnaca u ekstremitetima, pa čak i slabost mišića u zahvaćenom ekstremitetu. Među tim znakovima, bol igra ključnu ulogu u pokazivanju opsega oštećenja lokalne cirkulacije i treba je pažljivo tretirati [19, 21].

## **2.9. Komplikacije kirurških metoda liječenja prijeloma**

Komplikacije koje mogu nastati kirurškim zahvatom obuhvaćaju niz problema kao što su oticanje, stvaranje krvnog ugruška, ograničena pokretljivost zglobova, infekcija, oštećenje živaca i krvnih žila, nemogućnost implantiranog uređaja da ostane na mjestu, nepravilno cijeljenje kosti, odsutnost srastanje kosti koje rezultira lažnim zglibom, nestabilnošću zglobova, iritacijom i kidanjem tetiva, degenerativnom bolešću zglobova, dugotrajnom nelagodnom na unutarnjoj strani podlaktice i zahvaćenošću medijalnog živca [23].

Infekcija posebno na mjestu gdje je implantat umetnut česta je komplikacija o kojoj je već bilo riječi, a zahvaća približno 20% slučajeva koji uključuju perkutane postupke. Trajanje fiksacije (pomoću Kirschnerovih žica i vijaka) je odlučujući faktor u vjerojatnosti infekcije. Tipično, ako žice i vijci ostanu na mjestu 8-10 tjedana, postoji značajna vjerojatnost infekcije. U slučajevima kada se sumnja na infekciju, može se započeti liječenje antibioticima. Alternativno, ako se potvrdi infekcija, fiksacija se može ukloniti 1-2 tjedna prije planiranog roka [20].

Uz mogućnost pojave infekcije, jedna od komplikacija je i kompresija medijalnog živca. Rješavanje kompresije medijalnog živca i refleksne simpatičke distrofije je ključno zbog njihovog značajnog utjecaja, koji čini 13 do 23% slučajeva. U situacijama kada se funkcija živca pogoršava nakon operacije i traje, dekompresija postaje neophodna. Refleksna simpatička distrofija složeno je stanje karakterizirano nizom simptoma, uključujući žareću bol, osjetljivost, oticanje, promjenu boje, znojenje i temperaturnu osjetljivost. Uz fizikalnu

terapiju i anestetičke blokove, važno je razmotriti srednju dekompresiju kao potencijalno rješenje [25].

Važno je napomenuti da su loše srastanje i nezarastanje moguće komplikacije, gdje prijelomi mogu zarasti u deformiranom položaju ili rezultirati skraćenim ekstremitetom. U slučaju krivog zarastanja, može postojati određena tolerancija. Međutim, u određenim slučajevima može biti potrebna dodatna korektivna osteotomija distalnog radijusa. Pseudoartroza se, s druge strane, javlja rjeđe i odnosi se na izostanak cijeljenja kosti, što rezultira trajnom boli i nestabilnošću prijeloma [25].

Posttraumatski artritis zapešća opažen je u približno 25-30% visokoenergetskih intraartikularnih prijeloma. Iako se artritis s vremenom može pogoršati, liječenje je potrebno rjeđe u usporedbi s drugim stanjima. Većina pacijenata s ovim stanjem je bez simptoma, unatoč tome što imaju bolest koja se može otkriti radiološkim putem. I konzervativno i operativno liječenje može rezultirati ozljedama tetiva. Točnije, najčešće je zahvaćena duga tetiva ekstenzora palca, a do ruptur dolazi u otprilike 0,2 do 1,5% slučajeva. To se može pripisati tetivi koja je nakon postupka došla u kontakt s fragmentom prijeloma ili kirurškim instrumentima, kao što su unutarnje fiksacijske ploče [18].

## **2.10. Rehabilitacija i fizikalna terapija**

Cilj rehabilitacije je ojačati mišićno tkivo, čime se potiče protok krvi, poboljšava prokrvljenost tkiva i sprječava embolija. U programu rehabilitacije počnite s aktivnim vježbama. Rehabilitacija počinje od prvog dana nakon operacije i postupno povećava opseg pokreta i težinu. Slijede izometrijske vježbe, koje su aktivne vježbe koje se izvode izometrijskom kontrakcijom okolnog mišićnog tkiva bez pomicanja zglobova. Nazivaju se i inervacijama, a to su namjerni pokreti istezanja. Vrlo su važni u prijeoperativnoj pripremi, posebice nakon artroplastičkih operacija. Rehabilitacijske vježbe namijenjene su prevenciji atrofije mišića i izvode se s ciljem maksimalnog istezanja mišića u trajanju od dvije do tri sekunde i što je moguće češće tijekom dana. Potrebne su i vježbe koordinacije, a pacijent mora aktivirati niz mišića, poput učenja hodanja i stajanja. Svrha zagrijavanja je postići vazodilataciju, čime se postiže bolja prokrvljenost tkiva. Postoji razlika između primjene suhe topline i primjene vlažne topline toplim jastucima, strujanjem toplog zraka, kratkim valovima, infracrvenim zračenjem. Krioterapija je primjena hladnoće (obično leda) za sužavanje krvnih žila, stvarajući reakcijsku fazu koja povećava protok krvi [25].

Fizikalna terapija počinje prvog postoperativnog dana. Vrsta fizikalne terapije prilagođava se konkretnom postoperativnom razdoblju i prilagođava se ovisno o stanju pacijenta i vrsti operativnog zahvata te mjestu i vrsti prijeloma. Cilj fizikalne terapije je vratiti pacijenta u stanje prije operacije što je brže moguće. To znači započeti liječenje prvi ili drugi dan nakon operacije, ovisno o vrsti anestezije. Fizioterapija se provodi tijekom cijele hospitalizacije, a fizioterapija i rehabilitacija nastavljaju se nakon izlaska s bolničkog odjela. Uz statičke vježbe snage, prvi dio oporavka osmišljen je za regeneraciju oštećenog tkiva i smanjenje otekline i boli. U tome može pomoći fizikalna terapija, poput terapije laserom, strujom, ultrazvukom i limfnom drenažom koja ubrzava protok limfe i regeneraciju tkiva. Plan fizikalne terapije izrađuje se na temelju sposobnosti i stanja pacijenta. Uz daljnju pratnju operatera, liječnika i fizioterapeuta, opterećenje će se postupno povećavati dok se pacijent ne vrati u prvobitno stanje [19].

## **2.11. Edukacija**

Nakon prijeloma, djeci je potrebna posebna obrazovna potpora za učinkovito upravljanje procesom zacjeljivanja. Za djecu je ključno da shvate da je zacjeljivanje prijeloma podlaktice postupan proces koji može trajati od nekoliko tjedana do mjeseci, ovisno o težini ozljede i dobi pojedinca. Edukacija djece o važnosti pridržavanja liječničkih savjeta, uključujući odlazak na kontrolne preglede, ključna je za osiguranje pravilnog ozdravljenja. Nadalje, fizikalna terapija igra značajnu ulogu u rehabilitaciji, jer pomaže vratiti snagu, fleksibilnost i raspon pokreta zahvaćenoj ruci. Terapeutske vježbe mogu se prilagoditi djetetovim specifičnim potrebama, potičući postupni oporavak uz smanjenje rizika od ponovne ozljede. Osim fizičkog oporavka, djeca često doživljavaju emocionalne izazove, poput frustracije ili tjeskobe povezane s njihovim ograničenjima tijekom procesa ozdravljenja. Emocionalna i psihološka podrška postaje najvažnija jer se djeca mogu osjećati izolirano od svojih vršnjaka ili strahovati da neće moći sudjelovati u aktivnostima u kojima su nekoć uživala. Pružanje sigurnog prostora za djecu da izraze svoje osjećaje i uvjerenje da su njihova iskustva valjana može potaknuti otpornost i pomoći u oporavku. Uključivanje njih u rasprave primjerene njihovoj dobi o njihovoj ozljedi i oporavku može pomoći u demistificiranju procesa i osnažiti ih da preuzmu aktivnu ulogu u svom putu ozdravljenja [26].

Roditelji imaju ključnu ulogu u obrazovnom procesu nakon prijeloma djetetove podlaktice, jer njihova uključenost značajno utječe na iskustvo oporavka djeteta. Neophodno je da roditelji budu dobro informirani o rutinama njege, uključujući kako kontrolirati bol i učinkovito davati sve propisane lijekove. Razumijevanje pravilne uporabe gipsa ili udloga, zajedno sa znakovima komplikacija kao što su pojačana bol ili oteklina, može spriječiti nepotrebne zastoje u oporavku. Komunikacijske strategije također su ključne za podržavanje djetetove emocionalne dobrobiti tijekom tog vremena. Roditelji bi trebali poticati otvoreni dijalog, dopuštajući svojoj djeci da izraze zabrinutost i strahove vezane uz njihovu ozljedu. To se može dodatno poboljšati korištenjem jezika primjerenog dobi i pružanjem sigurnosti da je oporavak normalan dio procesa ozdravljenja. Osim toga, roditelji moraju biti proaktivni u poticanju sigurne igre i modificiranju aktivnosti kako bi se prilagodile djetetovoj ruci koja liječi. To može uključivati zamjenu sportova s velikim udarcima blažim alternativama ili organiziranje spojeva koji ne uključuju fizičke rizike. Poticanjem okruženja razumijevanja, podrške i sigurnosti, roditelji mogu značajno doprinijeti emocionalnoj otpornosti svog djeteta i cjelokupnoj putanji oporavka [27].

Edukacija i djece i roditelja nakon prijeloma podlaktice ključna je kako bi se osigurao nesmetan proces oporavka. Sveobuhvatno razumijevanje prirode prijeloma podlaktice, zajedno s posebnom obrazovnom podrškom za djecu, može olakšati fizičko i emocionalno ozdravljenje. Štoviše, aktivna uključenost roditelja u obrazovni proces ne samo da poboljšava djetetovo iskustvo oporavka, već i jača obiteljsko okruženje koje podržava ozdravljenje. Rješavanjem višestrukih potreba djece i osiguravanjem odgovarajućih resursa za roditelje, putovanje oporavka može se transformirati iz izazovne kušnje u priliku za rast i otpornost [28].

## **2.12. Kvaliteta života nakon prijeloma podlaktice**

Kvaliteta života djece nakon prijeloma višestruko je pitanje koje obuhvaća fizičku, psihičku i socijalnu dimenziju. Analizirajući ove komponente, možemo steći dublje razumijevanje holističkih implikacija prijeloma podlaktice na živote mladih pacijenata.

Ove ozljede često proizlaze iz aktivnosti u djetinjstvu koje uključuju padove ili izravne traume, kao što su nezgode na igralištu ili sportske ozljede. Neposredni fizički učinci ovih prijeloma obično su karakterizirani značajnom boli, oteklinom i ograničenom pokretljivošću.

Djeci može biti teško obavljati rutinske zadatke, od samostalnog odijevanja do sudjelovanja u tjelesnom odgoju, što dovodi do frustracije i osjećaja bespomoćnosti. Kratkoročno, često je neophodna imobilizacija gipsom ili udlagama, što pogoršava osjećaj izoliranosti, osobito kada se djeca ne mogu igrati ili baviti sportom sa svojim vršnjacima. Dugoročne posljedice mogu biti jednako zabrinjavajuće, budući da nepravilno zacjeljivanje ili komplikacije tijekom oporavka mogu dovesti do poremećaja rasta, kao što su razlike u duljini udova ili funkcionalna oštećenja koja mogu utjecati na svakodnevne aktivnosti i u odrasloj dobi. Na primjer, dijete koje pretrpi ozbiljan prijelom podlaktice može imati poteškoća u spretnosti ili snazi, ometajući njegovu sposobnost obavljanja finih motoričkih vještina potrebnih za zadatke poput pisanja ili sviranja glazbenih instrumenata. Stoga fizički učinci prijeloma podlaktice nisu samo privremeni problemi, već mogu rezultirati trajnim izazovima koji utječu na razvoj i kvalitetu života djeteta [29].

Psihološki učinci prijeloma podlaktice na djecu mogu biti duboki, često dovodeći do emocionalnih reakcija poput tjeskobe, straha i frustracije. Početna trauma od ozljede može djeci uliti strah, ne samo u vezi s boli povezanom s prijelomom, već i u vezi s implikacijama na njihovu sposobnost da se uključe u uobičajene aktivnosti. Ova tjeskoba može biti složena zabrinutošću oko procesa ozdravljenja i potencijala za ponovnu ozljedu, stvarajući ciklus straha koji može spriječiti njihovu spremnost da se vrate na prethodne razine tjelesne aktivnosti. Nadalje, dok se djeca oporavljaju, mnoga doživljavaju promjene u samopouzdanju i slici tijela. Vidljivost gipsa ili drugih medicinskih uređaja može dovesti do osjećaja samosvijesti, osobito tijekom razvojne faze kada je prihvaćanje vršnjaka najvažnije. Djeca se mogu osjećati drugačije ili isključeno iz svojih društvenih krugova, što dovodi do povlačenja ili promjena u interakciji s vršnjacima. Na primjer, dijete koje se nekoć aktivno bavilo sportom može se osjećati otuđeno kada ne može sudjelovati zbog svoje ozljede, što utječe na njihove društvene odnose i osjećaj pripadnosti. Ova promjena može imati dugotrajne učinke, budući da su društvene veze ključne tijekom razvoja u djetinjstvu. Psihološke posljedice prijeloma podlaktice stoga nadilaze samu fizičku ozljedu, utječući na emocionalnu dobrobit i društvene interakcije tijekom formativnog razdoblja djetetova života [29].

U svjetlu fizičkih i psihičkih učinaka prijeloma podlaktice, razmatranja o kvaliteti života nakon prijeloma postaju najvažnija. Djeca se često suočavaju sa značajnim prilagodbama u svakodnevnom životu, uključujući ograničenja u aktivnostima u kojima su nekoć uživali, kao što su sport, igranje, pa čak i jednostavni zadaci poput pisanja ili jela. Uloga podrške obitelji tijekom ove faze oporavka je ključna; njegujuća okolina može potaknuti otpornost i pomoći u ublažavanju nekih psiholoških opterećenja povezanih s ozljedom. Aktivno sudjelovanje

članova obitelji u naporima rehabilitacije, kao što je pohađanje terapijskih sesija i pomoć pri kretanju, ne samo da pruža praktičnu pomoć, već i jača emocionalnu podršku. Rehabilitacijski programi prilagođeni dječjim potrebama mogu dodatno poboljšati oporavak, uključujući elemente igre kako bi mali pacijenti ostali angažirani i motivirani. Mjerila kvalitete života, uključujući procjene fizičkog, emocionalnog i socijalnog blagostanja, otkrivaju složen krajolik za djecu koja se oporavljaju od prijeloma podlaktice. Istraživanja pokazuju da dok mnoga djeca vraćaju razinu tjelesne aktivnosti prije ozljede, psihološki ožiljci ostaju, utječući na njihovo samopoštovanje i društvene interakcije. Ovo naglašava važnost sveobuhvatnog pristupa oporavku koji se ne bavi samo fizičkim zacjeljivanjem prijeloma, već i emocionalnim i društvenim dimenzijama koje pridonose ukupnoj kvaliteti života djeteta. Poticanjem okruženja koje podržava i fizičku rehabilitaciju i emocionalno iscjeljenje, možemo bolje osigurati da djeca izađu iz svojih ozljeda ne samo fizički oporavljena nego i psihički otporna [30].

Kvaliteta života djece nakon prijeloma podlaktice obuhvaća širok raspon razmatranja, od neposrednih fizičkih i psihičkih učinaka do dugoročnih implikacija na njihov razvoj. Međudjelovanje između fizičkih ograničenja nametnutih prijelomom i emocionalnih i društvenih izazova koji se javljaju tijekom oporavka naglašava složenost ovih ozljeda. Razumijevanje višestruke prirode djetetovog iskustva nakon prijeloma podlaktice ključno je za njegovatelje, odgajatelje i pružatelje zdravstvene skrbi. Baveći se fizičkim i psihološkim potrebama mladih pacijenata, možemo promicati holističkiji pristup oporavku koji ne samo da vraća fizičku funkciju, već također njeguje emocionalnu otpornost i socijalnu reintegraciju. Sveobuhvatni sustavi podrške ključni za poboljšanje kvalitete života djece koja se nose s posljedicama prijeloma podlaktice [30].

### **3. Istraživački dio rada**

#### **3.1. Cilj istraživanja**

Cilj ovog istraživanja je istražiti mehanizme nastanka prijeloma kostiju podlaktice te načine i metode zbrinjavanja odnosno liječenja kod djece u Županijskoj bolnici Čakovec.

Osnovno istraživačko pitanje je utvrditi najčešću vrstu prijeloma, mehanizam nastanka prijeloma i metodu liječenja. Sporedno istraživačko pitanje je utvrditi prosječnu dob djece s dijagnozom prijeloma podlaktice u gore navedenom vremenskom razdoblju.

#### **3.2. Materijali i postupci**

Retrospektivno istraživanje provedeno je na temelju medicinske dokumentacije pacijenata s dijagnozom prijeloma podlaktice koji su liječeni u Županijskoj bolnici u razdoblju od 01. siječnja 2019. godine do 31. prosinca 2023. godine. Za prikupljanje podataka dobivena je suglasnost Etičkog povjerenstva Županijske bolnice Čakovec (Prilog 1.).

Istraživački postupci uključivali su retrospektivnu analizu medicinske dokumentacije i statističku obradu podataka. Od podataka prikupljeni su dob, spol, dijagnoza, mehanizam nastanka, način i metodu zbrinjavanja.

Kriterij uključenja bili su pacijenti u dobi od 0-18 godina s dijagnozom prijeloma podlaktice. Iz istraživanja su bili isključeni pacijenti s prijelomima drugih ekstremiteta te stariji od 18 godina.

Retrospektivno istraživanje je istraživanje koje koristi procjenu prošlih događaja i podataka, a ne praćenje novih događaja. Unatoč prednostima retrospektivnog istraživanja, uključujući niže troškove, bržu implementaciju i pristup neuobičajenim događajima, ono ima i nedostatke. Moguće je da su pacijenti prethodno bili izloženi čimbeniku rizika koji bi utjecao na rezultate istraživanja. Osim toga, retrospektivna istraživanja obično ne uzimaju u obzir promjene okoliša koje su se dogodile tijekom vremena, što može dovesti do drugačijih rezultata istraživanja [31].



### **3.3. Statističke metode**

Podaci su organizirani u obliku tablice (Microsoft Excel 2013). Prikupljeni podaci sumirani su metodom deskriptivne statistike i distribucije frekvencija, a rezultati su prikazani tablično.

## 4. Rezultati

### 4.1. Sociodemografski podaci

U tablici 4.1.1. predočena je distribucija pacijenata s obzirom na spol.

Varijabla	2019. g.		2020. g.		2021. g.		2022. g.		2023. g.	
	N N= 18	%	N N=15	%	N N=19	%	N N=18	%	N N=32	%
<b>Spol</b>										
Muško	14	78,0	12	80,0	14	74,0	11	61,0	22	69,0
Žensko	4	22,0	3	20,0	5	26,0	7	39,0	10	31,0

*Tablica 4.1.1. Broj pacijenata s obzirom na spol*

U tablici 4.1.1. predočena je distribucija pacijenata prema spolu. 2019. godine najviše pacijenata, njih 14 (78,0 %) bilo je muškog spola, dok je samo njih 4 (22,0 %) pacijenata bilo ženskog spola.

2020. godine najveći broj pacijenata bilo je muškog spola, konkretno njih 12 (80,0 %), dok je samo njih 3 (20,0 %) pacijenata bilo ženskog spola.

2021. godine najveći broj pacijenata bilo je muškog spola, konkretno njih 14 (74,0 %), dok je samo njih 5 (26,0 %) pacijenata bilo ženskog spola.

2022. godine najveći broj pacijenata bilo je muškog spola, konkretno njih 11 (61,0 %), dok je samo njih 7 (39,0 %) pacijenata bilo ženskog spola.

2023. godine najveći broj pacijenata bilo je muškog spola, konkretno njih 22 (99,0 %), dok je samo njih 10 (31,0 %) pacijenata bilo ženskog spola.

U tablici 4.1.2. predočena je distribucija pacijenata s obzirom na dob.

	2019. g.		2020. g.		2021. g.		2022. g.		2023. g.	
Varijabla	N	%	N	%	N	%	N	%	N	%
	N= 18		N=15		N=19		N=18		N=32	
<b>Dob</b>										
0-6 g.	2	11,0	5	33,0	4	21,0	3	17,0	9	28,0
7-14 g.	14	78,0	10	67,0	13	68,0	14	78,0	19	59,0
15-18 g.	2	11,0	0	0,0	2	11,0	1	5,0	4	13,0

*Tablica 4.1.2. Broj pacijenata s obzirom na dob*

U tablici 4.1.2. predočena je distribucija pacijenata prema dobi. 2019. godine u dobi od 7-14 godina je bilo najveći broj pacijenata, njih 14 (78,0 %), u dobi od 0-6 godina bilo je njih 2 (11,0 %) pacijenata, isto kao pacijenata u dobi od 15-18 godina.

2020. godine u dobi od 7-14 godina bilo je najveći broj pacijenata, njih 10 (67,0 %), u dobi od 0-6 godina bilo je njih 5 (33,0 %) pacijenata, dok nije bilo pacijenata u dobi od 15-18 godina.

2021. godine u dobi od 7-14 godina najveći broj pacijenata bilo je njih 13 (68,0 %), u dobi od 0-6 godina bilo je njih 4 (21,0 %) pacijenata, dok njih 2 (11,0 %) pacijenata je bilo u dobi od 15-18 godina.

2022. godine u dobi od 7-14 godina bilo je najveći broj pacijenata, njih 14 (78,0 %), u dobi od 0-6 godina bilo je njih 3 (17,0 %) pacijenata, samo 1 (5,0 %) pacijenat je bilo u dobi od 15-18 godina.

2023. godine u dobi od 7-14 godina najveći broj pacijenata bilo je njih 19 (59,0%), u dobi od 0-6 godina bilo je njih 9 (28,0 %) pacijenata, dok njih 4 (13,0 %) pacijenata je bilo u dobi od 15-18 godina.

## 4.2. Mehanizam nastanka prijeloma, datum i dijagnoza

U tablici 4.2.1. predočena je distribucija pacijenata s obzirom na mehanizam nastanka prijeloma.

Varijabla	2019. g.		2020. g.		2021. g.		2022. g.		2023. g.	
	N N= 18	%	N N=15	%	N N=19	%	N N=18	%	N N=32	%
Udarac u ruku	3	17,0	1	7,0	1	5,0	1	5,50	3	9,0
Pad u razini	9	50,0	5	33,0	10	53,0	8	44,0	18	56,0
Pad s bicikla	4	22,0	4	27,0	4	21,0	4	22,0	2	6,0
Udarac rukom	1	5,50	0	0,0	0	0,00	0	0,0	0	0,0
Pad s visine	1	5,50	5	33,0	3	16	5	28,0	7	22,0
Nesreća	0	0,0	0	0,0	1	5,0	0	0,0	0	0,0
Pad tereta na ruku	0	0,0	0	0,0	0	0,0	0	0,0	1	3,0
Pad po stepenicama	0	0,0	0	0,0	0	0,0	0	0,0	1	3,0

*Tablica 4.2.1. Broj pacijenata s obzirom na mehanizam nastanka prijeloma.*

U tablici 4.1.3. predočena je distribucija pacijenata s obzirom na mehanizam nastanka prijeloma. 2019. godine najveći broj prijeloma, njih 9 (50,0 %) uzrokovao je pad u razini, njih 4 (22,0 %) uzrokovao je pad s bicikla, njih 3 (17,0 %) uzrokovao je udarac u ruku, dok je njih 1 (5,50 %) uzrokovao je udarac rukom, kao i pad s visine.

2020. godine najveći broj prijeloma, njih 5 (33,0 %) uzrokovao je pad u razini, kao i pad s visine, njih 4 (27,0 %) uzrokovao je pad s bicikla, njih 1 (7,0 %) uzrokovao je udarac u ruku.

2021. godine najveći broj prijeloma, njih 18 (56,0 %) uzrokovao je pad u razini, njih 4 (21,0 %) uzrokovao je pad s bicikla, njih 3 (7,0 %) uzrokovao je pad s visine, dok njih samo 1 (5,0 %) uzrokovao je udarac u ruku, kao i nesreća.

2022. godine najveći broj prijeloma, njih 8 (44,0 %) uzrokovao je pad u razini, njih 5 (28,0 %) uzrokovao je pad s visine, njih 4 (22,0 %) uzrokovao je pad s bicikla, dok njih samo 1 (5,5 %) uzrokovao je udarac u ruku.

2023. godine najveći broj prijeloma, njih 10 (53,0 %) uzrokovao je pad u razini, njih (22,0 %) uzrokovao je pad s visine, njih 3 (9,0 %) uzrokovao je udarac u ruku, dok njih samo 2 (6,0 %) uzrokovao je pad s bicikla, dok je njih samo 1 (3,0 %) prijelome uzrokovao pad tereta na ruku, kao i pad po stepenicama .

U tablici 4.2.2. predočena je distribucija pacijenata s obzirom na dijagnozu

Varijabla	2019. g.		2020. g.		2021. g.		2022. g.		2023. g.	
	N N= 18	%	N N=15	%	N N=19	%	N N=18	%	N N=32	%
Prijelom podlaktice	6	33,0	5	33,0	4	21,0	5	28,0	9	28,0
Prijelom gornjega kraja palčane kosti	1	5,50	0	0,0	2	11,0	0	0,0	0	0,0
Prijelom dijafize palčane kosti	2	11,0	1	7,0	1	5,0	1	5,50	1	3,0
Prijelom dijafize lakatne i palčane kosti	6	33,0	3	20,0	3	16,0	8	44,0	9	28,0
Prijelom donjeg dijela lakatne i palčane kosti	1	5,50	4	27,0	4	21,0	1	5,50	6	19,0

Varijabla	2019. g.		2020. g.		2021. g.		2022. g.		2023. g.	
	N N= 18	%	N N=15	%	N N=19	%	N N=18	%	N N=32	%
Prijelom donjeg dijela palčane kosti	2	11,0	2	13,0	3	16,0	0	0,0	5	16,0
Višestruki prijelomi podlaktice	0	0,0	0	0,0	2	11,0	3	17,0	0	0,0
Prijelom gornjeg kraja lakatne kosti	0	0,0	0	0,0	0	0,0	0	0,0	2	6,0

*Tablica 4.2.2. Broj pacijenata s obzirom na dijagnozu.*

U tablici 4.2.2. predočena je distribucija pacijenata s obzirom na dijagnozu. Iz prikupljenih podataka može se utvrditi da je 2019. godine najveći broj dijagnoza, njih 6 (33,0 %) je bila prijelom dijafizog dijela lakatne i palčane kosti kao i prijelom podlaktice, njih 2 (11,0 %) je bila prijelom dijafizog dijela palčane kosti kao i prijelom donjeg dijela palčane kosti, samo njih 1 (5,50 %) bila je prijelom gornjega kraja palčane kosti kao i prijelom donjeg dijela lakatne i palčane kosti.

2020. godine najveći broj dijagnoza, njih 5 (33,0 %) je bila prijelom podlaktice, njih 4 (27,0 %) je bila prijelom donjeg dijela lakatne i palčane kosti, njih 3 (20,0 %) bila je prijelom dijafizog dijela lakatne i palčane kosti, dok je njih 2 (13,0 %) je bila prijelom donjeg dijela palčane kosti, a samo njih 1 (7,0 %) je bila prijelom dijafizog dijela palčane kosti.

2021. godine najveći broj dijagnoza, njih 4 (21,0 %) je bila prijelom donjeg dijela lakatne i palčane kosti kao i prijelom podlaktice, njih 3 (16,0 %) je bila prijelom dijafizog dijela lakatne i palčane kosti kao i prijelom donjeg dijela palčane kosti, njih 2 (11,0 %) bila je prijelom gornjega kraja palčane kosti kao i višestruki prijelomi podlaktice, dok je njih 1 (5,0 %) je bila prijelom dijafizog dijela palčane kosti.

2022. godine najveći broj dijagnoza, njih 8 (44,0 %) je bila prijelom dijafizog dijela lakatne i palčane kosti, njih 5 (28,0 %) je bila prijelom podlaktice, njih 3 (17,0 %) bila je

višestruki prijelomi podlaktice, dok je njih 1 (5,0%) je bila prijelom dijafizog dijela palčane kosti kao i prijelom donjeg dijela lakatne i palčane kosti

2023. godine najveći broj dijagnoza, njih 9 (28,0 %) je bila prijelom dijafizog dijela lakatne i palčane kosti kao i prijelom podlaktice, njih 6 (19,0 %) je bila prijelom donjeg dijela lakatne i palčane kosti, njih 5 (16,0 %) bila je prijelom donjeg dijela palčane kosti, dok je njih 2 (6,0 %) je bila prijelom gornjeg kraja lakatne kosti, a smo njih 1 (3,0 %) je bila prijelom dijafizog dijela palčane kosti.

U tablici 4.2.3. predočena je distribucija pacijenata s obzirom na način zbrinjavanja.

Varijabla	2019. g.		2020. g.		2021. g.		2022. g.		2023. g.	
	N N= 18	%	N N=15	%	N N=19	%	N N=18	%	N N=32	%
Pločica + vijci	5	28,0	1	7,0	2	10,5	1	5,5	2	6,0
Kirschnerove žice	11	61,0	9	60,0	14	74,0	5	28,0	16	50,0
Konzervativno (repozicija + imobilizacija)	2	11,0	5	33,0	2	10,5	3	16,5	5	16,0
Prévot Nancy čavao (TEN)	0	0,0	0	0,0	1	5,0	9	50,0	9	28,0

*Tablica 4.2.3. Broj pacijenata s obzirom na način zbrinjavanja.*

U tablici 4.2.3. predočena je distribucija pacijenata s obzirom na način zbrinjavanja prijeloma. 2019. godine najveći broj prijeloma, njih 11 (61,0 %) zbrinuto je Kirschnerovom žicom, njih 5 (28,0 %) zbrinuto je ugradnjom pločica i vijka, njih 2 (11,0 %) zbrinuto je konzervativno (repozicija + imobilizacija).

2020. godine najveći broj prijeloma, njih 9 (60,0 %) zbrinuto je Kirschnerovom žicom, njih 5 (33,0 %) zbrinuto je konzervativno (repozicija + imobilizacija), a samo njih 1 (7,0 %) zbrinuto je ugradnjom pločica i vijka.

2021. godine najveći broj prijeloma, njih 14 (74,0 %) zbrinuto je Kirschnerovom žicom, njih 2 (10,5 %) zbrinuto je konzervativno (repozicija + imobilizacija) i ugradnjom pločica i vijka, a samo njih 1 (5,0 %) zbrinuto je ugradnjom Prévot Nancy čavlom (TEN).

2022. godine najveći broj prijeloma, njih 9 (50,0 %) zbrinuto je ugradnjom Prévot Nancy čavla (TEN), njih 5 (28,0 %) zbrinuto je Kirschnerovom žicom i ugradnjom pločica i vijka, dok njih 3 (16,5 %) zbrinuto je konzervativno (repozicija + imobilizacija), a samo njih 1 (5,5 %) zbrinuto je ugradnjom pločica i vijka.

2023. godine najveći broj prijeloma, njih 16 (50,0 %) zbrinuto je Kirschnerovom žicom, njih 9 (28,0 %) zbrinuto je ugradnjom Prévot Nancy čavla (TEN), dok njih 5 (16,0 %) zbrinuto je konzervativno (repozicija + imobilizacija), a samo njih 2 (6,0 %) zbrinuto je ugradnjom pločica i vijka.

U tablici 4.2.4. predočena je distribucija pacijenata s obzirom na metodu zbrinjavanja.

Varijabla	2019. g.		2020. g.		2021. g.		2022. g.		2023. g.	
	N	%	N	%	N	%	N	%	N	%
	N= 18		N=15		N=19		N=18		N=32	
Zatvoreno	8	44,0	9	60,0	11	58,0	16	89,0	26	81,0
Otvoreno	10	56,0	6	40,0	8	42,0	2	11,0	6	19,0

*Tablica 4.2.4. Broja pacijenata s obzirom na metodu zbrinjavanja.*

U tablici 4.2.4. predočena je distribucija pacijenata s obzirom na metodu zbrinjavanja prijeloma. 2019. godine najveći broj prijeloma, njih 10 (56,0 %) zbrinuto je zatvorenim metodom liječenja, a njih 8 (44,0 %) zbrinuto je otvorenim metodom liječenja.

2020. godine najveći broj prijeloma, njih 9 (60,0 %) zbrinuto je zatvorenim metodom liječenja, a njih 6 (40,0 %) zbrinuto je otvorenim metodom liječenja.

2021. godine najveći broj prijeloma, njih 11 (58,0 %) zbrinuto je zatvorenim metodom liječenja, a njih 8 (42,0 %) zbrinuto je otvorenim metodom liječenja.

2022. godine najveći broj prijeloma, njih 16 (89,0 %) zbrinuto je zatvorenim metodom liječenja, a njih 2 (11,0 %) zbrinuto je otvorenim metodom liječenja.

2023. godine najveći broj prijeloma, njih 26 (81,0 %) zbrinuto je zatvorenim metodom liječenja, a njih 6 (19,0 %) zbrinuto je otvorenim metodom liječenja.



U tablici 4.2.5. predočena je distribucija pacijenata s obzirom na datum nastanka prijeloma.

Varijabla	2019. g.		2020. g.		2021. g.		2022. g.		2023. g.	
	N N= 18	%	N N=15	%	N N=19	%	N N=18	%	N N=32	%
Siječanj	0	0,0	0	0,0	0	0,0	0	0,0	0	0,0
Veljača	0	0,0	0	0,0	0	0,0	1	5,5	2	6,0
Ožujak	3	17,0	1	7,0	0	0,0	1	5,5	1	3,0
Travanj	4	22,0	0	0,0	1	5,0	1	5,5	4	12,5
Svibanj	1	5,5	3	20,0	2	11,0	1	5,5	4	12,5
Lipanj	1	5,5	3	20,0	4	21,0	1	5,5	4	12,5
Srpanj	2	11,0	2	13,0	2	11,0	2	11,0	4	12,5
Kolovoz	3	17,0	1	7,0	3	16,0	1	5,5	2	6,0
Rujan	1	5,5	5	33,0	2	11,0	3	17,0	3	9,0
Listopad	2	11,0	0	0,0	4	21,0	3	17,0	4	12,5
Studeni	1	5,5	0	0,0	1	5,0	2	11,0	2	6,0
Prosinac	0	0,0	0	0,0	0	0,0	2	11,0	2	6,0

*U tablici 4.2.5. Broj pacijenata s obzirom na datum nastanka prijeloma.*

U tablici 4.2.5. predočena je distribucija pacijenata s obzirom na datum nastanka prijeloma. Iz prikupljenih podataka može se utvrditi da je 2019. godine najveći broj prijeloma, njih 4 (22,0 %) nastao je u travnju, njih 3 (17,0 %) nastao je u ožujku i kolovozu, dok njih 2 (11,0 %) nastao je u srpnju i listopadu, a samo njih 1 (5,5 %) nastao je u svibnju, lipnju, rujnu i studenom.

2020. godine, najveći broj prijeloma, njih 5 (33,0 %) nastao je u lipnju i listopadu, njih 3 (20,0 %) nastao je u svibnju i lipnju, dok njih 2 (13,0 %) nastao je u srpnju, a samo njih 1 (7,0 %) nastao je u ožujku i kolovozu.

2021. godine, najveći broj prijeloma, njih 4 (21,0 %) nastao je u rujnu, njih 3 (16,0 %) nastao je u kolovozu, dok njih 2 (11,0 %) nastao je u svibnju i srpnju, a samo njih 1 (5,0 %) nastao je u travnju i studenom.

2022. godine, najveći broj prijeloma, njih 3 (17,0 %) nastao je u rujnu i listopadu, njih 2 (11,0 %) nastao je u srpnju, kolovožu, studeni i prosinac, a samo njih 1 (5,5 %) nastao je u veljači, ožujku, travnju, svibnju, lipnju i kolovožu.

2023. godine, najveći broj prijeloma, njih 4 (12,5 %) nastao je u travnju, svibnju, lipnju, srpnju i listopadu, njih 3 (9,0 %) nastao je u rujnu, dok njih 2 (6,0 %) nastao je u veljači, studeni i prosinac, a samo njih 1 (3,0 %) nastao je u ožujku i rujnu.

### 4.3. Incidencija mehanizma nastanka prijeloma s obzirom na dob u razdoblju od 1. siječnja 2019. godine do 31.12.2023. godine

U tablici 4.3.1. predočena je distribucija mehanizma nastanka prijeloma s obzirom na dob u razdoblju od 1. siječnja 2019. godine do 31. prosinca 2023. godine.

Varijabla	0-6 godina		7-14 godina		15-18 godina	
	N N= 23	%	N N=70	%	N N=9	%
Udarac u ruku	1	4,5	9	13,0	0	0,0
Pad u razini	9	39,0	34	49,0	6	67,0
Pad s bicikla	4	17,0	11	16,0	3	33,0
Udarac rukom	0	0,0	1	1,0	0	0,0
Pad s visine	8	35,0	13	19,0	0	0,0
Nesreća	0	0,0	1	1,0	0	0,0
Pad tereta na ruku	0	0,0	1	1,0	0	0,0
Pad po stepenicama	1	4,5	0	0,0	0	0,0

*Tablica 4.3.1. Broj mehanizma nastanka prijeloma s obzirom na dob u razdoblju od 1. siječnja 2019. godine do 31. prosinca 2023. godine.*

U tablici 4.3.1. predočena je distribucija mehanizma nastanka prijeloma s obzirom na dob u razdoblju od 1. siječnja 2019. godine do 31. prosinca 2023. godine. U dobi od 0-6 godina najviše prijeloma, njih 9 (39,0 %) uzrokovalo je pad u razini, njih 8 (35,0 %) uzrokovalo je pad s visine, dok njih 4 (17,0 %) uzrokovalo je pad s bicikla, a samo njih 1 (4,5 %) uzrokovalo je udarac u ruku kao i pad po stepenicama.

U dobi od 7-14 godina najviše prijeloma, njih 34 (49,0 %) uzrokovalo je pad u razini, njih 13 (19,0 %) uzrokovalo je pad s visine, dok njih 9 (13,0 %) uzrokovalo je udarac u ruku, a njih 11 (16,0 %) uzrokovalo je pad s bicikla, a samo njih 1 (1,0 %) uzrokovalo je udarac rukom kao i pad tereta na ruku i nesreća.

U dobi od 15-18 godina najviše prijeloma, njih 6 (67,0 %) uzrokovalo je pad u razini, njih 3 (33,0 %) uzrokovalo je pad s bicikla.

#### 4.4. Incidencija dijagnoze s obzirom na mehanizam nastanka u razdoblju od 1. siječnja 2019. godine do 31.12.2023. godine

U tablici 4.4.1. predočena je incidencija dijagnoze s obzirom na mehanizam nastanka u razdoblju od 1. siječnja 2019. godine do 31. prosinca 2023. godine.

	Udarac u ruku	Pad u razini	Pad s bicikla	Udarac rukom	Pad s visine	Nesreća	Pad tereta na ruku	Pad po stepenicama
<b>Varijabla</b>	<b>N</b> <b>N=</b> <b>102</b> <b>(%)</b>	<b>N</b> <b>N= 102</b> <b>(%)</b>	<b>N</b> <b>N= 102</b> <b>(%)</b>	<b>N</b> <b>N= 102</b> <b>(%)</b>	<b>N</b> <b>N=</b> <b>102</b> <b>(%)</b>	<b>N</b> <b>N= 102</b> <b>(%)</b>	<b>N</b> <b>N= 102</b> <b>(%)</b>	<b>N</b> <b>N= 102</b> <b>(%)</b>
Prijelom podlaktice	3 (3,0%)	13 (13,0%)	5 (5,0%)	1 (1,0%)	7 (7,0%)	0 (0,0%)	0 (0,0%)	0 (0,0%)
Prijelom gornjega kraja palčane kosti	1 (1,0%)	1 (1,0%)	1 (1,0%)	0 (0,0%)	0 (0,0%)	0 (0,0%)	0 (0,0%)	0 (0,0%)
Prijelom dijafize palčane kosti	1 (1,0%)	4 (4,0%)	1 (1,0%)	0 (0,0%)	1 (1,0%)	0 (0,0%)	0 (0,0%)	0 (0,0%)
Prijelom dijafize lakatne i palčane kosti	0 (0,0%)	17 (17,0%)	5 (5,0%)	0 (0,0%)	6 (6,0%)	0 (0,0%)	0 (0,0%)	1 (1,0%)

	Udarac u ruku	Pad u razini	Pad s bicikla	Udarac rukom	Pad s visine	Nesreća	Pad tereta na ruku	Pad po stepenicama
<b>Varijabla</b>	<b>N</b> <b>N= 102</b> <b>(%)</b>	<b>N</b> <b>N= 102</b> <b>(%)</b>	<b>N</b> <b>N= 102</b> <b>(%)</b>	<b>N</b> <b>N= 102</b> <b>(%)</b>	<b>N</b> <b>N= 102</b> <b>(%)</b>	<b>N</b> <b>N= 102</b> <b>(%)</b>	<b>N</b> <b>N= 102</b> <b>(%)</b>	<b>N</b> <b>N= 102</b> <b>(%)</b>
Prijelom donjeg dijela lakatne i palčane kosti	3 (3,0%)	7 (7,0%)	3 (3,0%)	0 (0,0%)	2 (2,0%)	0 (0,0%)	1 (1,0%)	0 (0,0%)
Prijelom donjeg dijela palčane kosti	2 (2,0%)	5 (5,0%)	2 (2,0%)	0 (0,0%)	2 (2,0%)	1 (1,0%)	0 (0,0%)	0 (0,0%)
Višestruki prijelomi podlaktice	0 (0,0%)	2 (2,0%)	0 (0,0%)	0 (0,0%)	3 (3,0%)	0 (0,0%)	0 (0,0%)	0 (0,0%)
Prijelom gornjeg kraja lakatne kosti	0 (0,0%)	1 (1,0%)	1 (1,0%)	0 (0,0%)	0 (0,0%)	0 (0,0%)	0 (0,0%)	0 (0,0%)

*Tablica 4.4.1. Incidencija dijagnoze s obzirom na mehanizam nastanka u razdoblju od 1. siječnja 2019. godine do 31. prosinca 2023. godine.*

U tablici 4.4.1. predočena je incidencija dijagnoze s obzirom na mehanizam nastanka u razdoblju od 1. siječnja 2019. godine do 31. prosinca 2023. godine. Prijeloma podlaktice, njih 13 (13,0 %) uzrokovao je pad u razini, njih 7 (7,0 %) uzrokovao je pad s visine, dok je njih 5 (5,0 %) uzrokovalo pad s bicikla, a njih 3 (3,0 %) uzrokovalo je udarac u ruku.

Prijelom gornjega kraja palčane kosti, njih samo 1 (1,0 %) uzrokovao je udarac u ruku, kao i pad u razini i pad s bicikla.

Prijelom dijafiznog dijela palčane kosti, njih 4 (4,0 %) uzrokovao je pad u razini, dok je samo njih 1 (1,0 %) urokovao je udarac u ruku, kao i pad s bicikla i pad s visina.

Prijelom dijafiznog dijela lakatne i palčane kosti, njih 17 (17,0 %) uzrokovao je pad u razini, njih 6 (6,0 %) uzrokovao je pad s visine, dok njih 5 (5,0 %) uzrokovao je pad s bicikla, a samo njih 1 (1,0 %) uzrokovao je pad po stepenicama.

Prijelom donjeg dijela lakatne i palčane kosti, njih 7 (7,0 %) uzrokovao je pad u razini, njih 3 (3,0 %) uzrokovao je udarac u ruku kao i pad s bicikla, dok je njih 2 (2,0 %) uzrokovao je pad s visine, a samo 1 (1,0 %) uzrokovao je pad tereta na ruku.

Prijelom donjeg dijela palčane kosti, njih 5 (5,0 %) uzrokovao je pad u razini, njih 2 (2,0 %) uzrokovao je udarac u ruku kao i pad s bicikla i pad s visine, a samo 1 (1,0 %) uzrokovala je nesreća.

Višestruki prijelomi podlaktice, njih 3 (3,0 %) uzrokovao je pad s visine, a njih 2 (2,0 %) uzrokovao je pad u razini.

Prijelom gornjeg kraja lakatne kosti, njih 1 (1,0 %) uzrokovalo je pad u razini, kao i pad s bicikla.

## 5. Rasprava

U dječjoj dobi najčešći prijelomi su prijelomi podlaktice. Najčešći uzrok prijeloma podlaktice je pad u kući ili njezinoj neposrednoj blizini. Najveća učestalost prijeloma događa se u tom razdoblju, kada djeca imaju više tjelesne aktivnosti tijekom igre [2]. Tijekom ovog retrospektivnog istraživanja prikupljeni podaci o mehanizmu nastanka prijeloma na temelju medicinske dokumentacije pacijenata s dijagnozom prijeloma podlaktice koji su liječeni u Županijskoj bolnici u razdoblju od 01. siječnja 2019. godine do 31. prosinca 2023. godine. navode se udarac u ruku, pad u razini, pad s bicikla, udarac rukom, pad s visine, nesreća, pad tereta na ruku i pad po stepenicama. Udarci u ruku mogu biti posljedica različitih situacija i aktivnosti. Neki od najčešćih uzroka uključuju sportske aktivnosti poput igranje nogometa (udarac loptom) ili tjelesna i zdravstvena kultura u školi. Pad u razini, odnosno pad na ravnoj površini mogu također nastati prilikom izvođenja sportskih aktivnosti poput rolanja, vožnje skejborda, igranja nogometa, igranja na igralištu. Uzroci pada s visine mogu varirati ovisno o okolnostima i aktivnosti koje dijete obavlja. U pedijatrijskoj populaciji takve nesreće se najčešće događaju na dječjim igralištima (pad s tobogana, ljuljačke, trampolin).

Ovo istraživanje je provedeno s ciljem kako bi se istražili mehanizmi nastanka prijeloma kostiju podlaktice te načine i metode zbrinjavanja odnosno liječenja kod djece u Županijskoj bolnici Čakovec u Županijskoj bolnici u razdoblju od 01. siječnja 2019. godine do 31. prosinca 2023. godine. Među pacijentima najviše je pacijenata bilo muškog spola (72,0 %). Možemo uočiti da su prijelomi podlaktice trostruko učestaliji u dječaka nego u djevojčica. Također, prema rezultatima retrospektivnog istraživanja provedenog u traumatološkom centru Kraljevina Saudijska Arabija u razdoblju između 2007. i 2015. godine prijelomi su se češće javljali kod dječaka (80,82%) nego kod djevojčica (19,18 %). Iz navedenih podataka možemo zaključiti da su dječaci skloniji prijelomima od djevojčica [32].

U distribuciji pacijenata s obzirom na dob najviše pacijenata bilo je u dobi od 7-14 godina (69,0 %). Prema istraživanju provedeno u Napulju, Italija u Ambulanti za dječje prijelome 2008. godine, najveća učestalost prijeloma dogodila se u dobi od 12 godina kod dječaka (15,3 %) i 9 godina u dobi kod djevojčica (13,2 %) [30]. Uspoređujući s ovim istraživanjem možemo zaključiti da je učestalost prijeloma s obzirom na dob pripada istoj dobnoj skupini. S obzirom da su psihomotoričke vještine djece u navedenom razdoblju razvijenije, djeca školske dobi i tinejdžeri osjetljiviji su na ozljede uslijed guranja ili pada s opreme za igranje u školama ili na javnim mjestima.

Najčešći mehanizam nastanka prijeloma je uzrokovao pad u razini (50,0%) te pad s visine (21,0 %). U retrospektivnom istraživanju provedeno u Washingtonu DC od 2003. do 2006. godine, najčešći mehanizam prijeloma bio je vezan uz pad (83,0 %) [34]. Uspoređujući s navedenim istraživanjima [33,34], te uspoređujući varijable ovog istraživanja, može se uočiti podjednaka učestalost mehanizma nastanka prijeloma s obzirom na dob, odnosno da je najviše padova (pad u razini i pad s visine) bilo u dobi od 7 do 14 godina.

U distribuciji pacijenata s obzirom na dijagnozu, najčešće dijagnoze su bile prijelom dijafiznog dijela lakatne i palčane kosti i prijelom podlaktice (28,0 %), dok je najmanje bilo prijeloma gornjeg kraja lakatne kosti (2,0 %). Prema rezultatima istraživanja provedenog u gradu Olsztyna u od 2009. do 2012. godine najčešća lokalizacija bio je prijelom distalnog radijusa (43,0 %), a najrjeđa lokalizacija prijelom dijafize ulne (3,0 %). Razdoblje najveće učestalosti prijeloma je bilo proljeće (38 %) te u ostalim godišnjim dobima su bili u ljeti (30,0 %), jesen (18,0 %) i zima (14,0 %) [35]. Možemo uočiti da je razdoblje najveće učestalosti podjednak i s ovim istraživanjem gdje je analizom podataka najveća učestalost prijeloma bila u proljeće (40,0%), zatim u ljeti (35,0 %), jeseni (26,0 %) i zimi najmanje (13,0 %). Navedenim podacima ide u prilog činjenica da u proljeće raste broj sportskih i rekreativnih aktivnosti i samim time povećava se mogućnost učestalijih padova prilikom kojih dolazi do prijeloma.

U prikupljenim podacima može se uočiti da je najviše prijeloma zbrinuto Kirschnerovom žicom (54,0 %) i zatvorenom metodom zbrinjavanja (69,0 %), dok je konzervativno (repozicija + imobilizacija) zbrinuto manji broj pacijenata (17,0 %). S obzirom na navedene podatke u našem istraživanju i prema ostalim istraživanjima uočeno je povećanje invazivnog naspram neinvazivnog liječenja prijeloma dijafize podlaktice u djece tijekom razdoblja istraživanja [36]. Iako istraživanje provedeno u Sjedinjenim Američkim Državama pokazalo je odstupanje između prakse i istraživanja u liječenju prijeloma podlaktice, ukazujući da većina pregledanih istraživanja ne podupire trend prema agresivnijem liječenju [33]. Stoga je važno razumjeti indikacije za operaciju pri liječenju prijeloma podlaktice u djece.

Uspoređujući varijable incidencije dijagnoze s obzirom na mehanizam nastanka prijeloma može se uočiti da su dijagnoze prijelom dijafiznog dijela lakatne i palčane kosti i prijelom podlaktice (28,0 %) najčešće bile uzrokovane padovima (29,0 % pad u razini i 13,0 % pad s visine). Istraživanje provedeno u Finskoj od 1997. do 2009. godine također je utvrdilo da su najčešći uzroci prijeloma dijafize podlaktice uzrokovani padovima (34,0 %) [38].

Uloga medicinske sestre u zbrinjavanju prijeloma podlaktice nije ključna samo u osiguravanju pravilnog zacjeljivanja, već i ključna u pružanju emocionalne podrške djetetu i njegovoj obitelji. Sestrinska procjena i dijagnoza prijeloma podlaktice započinje sveobuhvatnom anamnezom pacijenta i fizičkim pregledom. Medicinske sestre moraju prikupiti informacije o mehanizmu ozljede, prethodnoj medicinskoj povijesti i svim temeljnim stanjima koja bi mogla utjecati na cijeljenje, kao što je osteogenesis imperfecta, genetski poremećaj karakteriziran krhkim kostima. Ključne tehnike procjene uključuju promatranje deformiteta, palpaciju osjetljivosti i procjenu opsega pokreta, što može ukazivati na prisutnost prijeloma. Uloga medicinske sestre u provođenju temeljitih procjena ne samo da pomaže u prepoznavanju ozljede, već također postavlja pozornicu za učinkovito upravljanje i strategije rehabilitacije skrojene prema individualnim potrebama svakog djeteta.

Nakon procjene, intervencije i strategije liječenja djece s prijelomima podlaktice uključuju i neposrednu njegu i stalnu podršku. Upravljanje boli još je jedan bitan aspekt njege, a medicinske sestre moraju koristiti tehnike primjerene dobi, uključujući upotrebu analgetika, metode distrakcije i tehnike opuštanja kako bi ublažile djetetovu nelagodu. Istraživanja pokazuju da učinkovito upravljanje boli ne samo da poboljšava djetetovo iskustvo, već može i produžiti vrijeme oporavka [39]. Osim fizičke njege, medicinske sestre igraju ključnu ulogu u obrazovanju djeteta i njegove obitelji o procesu ozdravljenja, mogućim komplikacijama i važnosti naknadne njege. Pružanje emocionalne podrške i sigurnosti pomaže ublažiti tjeskobu, omogućujući obiteljima da učinkovitije upravljaju putem oporavka. Poticanjem otvorene komunikacije i poticajnog okruženja, medicinske sestre osnažuju obitelji da budu aktivni sudionici u skrbi za dijete, što u konačnici promiče bolje ishode i poboljšano ozdravljenje.

Zaključno, uloga medicinske sestre u liječenju prijeloma podlaktice u djece je višestruka, obuhvaća procjenu, dijagnozu i strategije liječenja. Razumijevanjem prirode prijeloma podlaktice, provođenjem temeljitih procjena i provedbom učinkovitih intervencija, medicinske sestre pružaju ključnu podršku koja ne samo da olakšava fizičko zacjeljivanje, već se također bavi emocionalnim potrebama pedijatrijskih pacijenata i njihovih obitelji. Kako se zdravstvena skrb i dalje razvija, važnost uloge medicinske sestre u pedijatrijskom zbrinjavanju prijeloma ostaje neporeciva, pojačavajući potrebu za specijaliziranom obukom i obrazovanjem u ovom području. Svojom stručnošću i suosjećajnom brigom, medicinske sestre značajno utječu na putanje oporavka djece s prijelomima podlaktice, što u konačnici pridonosi njihovoj sveukupnoj dobrobiti i kvaliteti života.



## 6. Zaključak

Iz prethodnog teksta jasno je da su prijelomi vrlo česti u pedijatrijskoj populaciji, a s obzirom na mehanizam ozljede i samu dječju igru, podlaktica je često mjesto prijeloma. Iako je većina prijeloma bezopasna i događa se tijekom igre i igranja, postoje određene situacije u kojima treba biti oprezan.

Prijelomi podlaktice obično se liječe konzervativnom terapijom, no kada to nije moguće, važno je odabrati manje invazivnu metodu liječenja koja ima manji rizik od komplikacija. Različiti autori preporučuju različite metode osteosinteze. Minimalno invazivni pristupi, poput intramedularne osteosinteze ili perkutane fiksacije Kirschmerovim žicama, smanjuju rizik od postoperativnih komplikacija. Osim toga, ove metode povezane su s bržim oporavkom i kraćim boravkom u bolnici, što smanjuje troškove liječenja i omogućava brži povratak djece svakodnevnim aktivnostima, poput odlaska u vrtić ili školu.

Prijelomi podlaktice mogu dovesti do vidljivih deformiteta, pa je važno spriječiti ove ozljede kad god je to moguće. Fokus treba biti na edukaciji o pravilnoj vožnji bicikla, korištenju zaštitne opreme tijekom rolanja ili skateboardanja, obnavljanju igrališnih sprava u parkovima te osiguravanju sigurnog okruženja.

Uloga medicinske sestre ključna je u svakom koraku liječenja prijeloma podlaktice kod djece, od prve pomoći do potpune rehabilitacije, a kombinira medicinsku stručnost s empatijom i podrškom djetetu i njegovoj obitelji.

## 7. Literatura

- [1] S. Pal1, A. Trstenjak1, D. Krištofić: Incidencija prijeloma u djece u ukupnom broju pregleda djece u kirurškoj službi u rasponu dijagnoza ozljeda (S00 – S99.9) prije i tijekom pandemije u ŽB Čakovec.
- [2] R.K. Gandhi, P. Wilson, J.J. Mason Brown, W. Macleod: Sponta neous corection of deformity following fractures of the forerm in children, Br J Surg, 1992., str. 5-10.
- [3] P. Keros, B. Matković: Anatomija i fiziologija, Zagreb, Naklada Ljevak, 2014.
- [4] A. Rennie, C. M. Court-Brown, J. Y.Q. Moka, T. F. Beattie: The epidemiology of fractures in children, Injury, Int. J. Care Injured, 2007., str. 913—922.
- [5] E.M. Hedström, O. Svensson, U. Bergström, P. Michno: Epidemiology of fractures in children and adolescents Increased incidence over the past decade: a population-based study from northern Sweden, Acta Orthopaedica, 2010., str. 148–153.
- [6] N. Bukvić, Z. Lovrić, Z. Trninić: Traumatologija, Zagreb, 2008.
- [7] J. Krmpotić-Nemanić, A. Marušić: Anatomija čovjeka, Zagreb, Medicinska naklada; 2007., str. 56 - 57.
- [8] A. Antabak: Prijelomi i iščašenja u dječjoj dobi. T. Šoša, Ž. Sutlić, Z. Stanec, I. Tonković: Kirurgija, Zagreb, Naklada ljevak, 2007., str.1063 - 1067.
- [9] P. Keros, B. Matković: Anatomija i fiziologija, Zagreb, Naklada Ljevak, 2006.
- [10] P. Butler, A. Mitchell, Healy J: Applied Radiological Anatomy, Cambridge, Cambridge University Press, 2012., str. 289 - 307.
- [11] T. Slongo, L. Audigé: AO Pediatric Classification Group, AO Pediatric Comprehensive Classification of Long-Bone Fractures (PCCF), 2007.
- [12] D.J. Cepela, J.P. Tartaglione, T.P. Dooley, P.N. Patel: Classification in brief: Salter-Harris classification of pediatric physeal fractures, Clinical orthopaedics and relate research, 2016., str. 2531-2537.
- [13] D. Johnson, H. Ellis: Clinical Anatomy, Elsevier, 2018.
- [14] D. Ring, J. Jupiter, *Fractures of the Elbow*. In *Fractures in Adults*, 8th Edition, Lippincott Williams & Wilkins, 2020.
- [15] B. Šebečić: Ozljede lakta i podlaktice. T. Šoša, Ž. Sutlić, Z. Stanec. I. Tonković: Kirurgija, Zagreb, Naklada ljevak, 2007., str. 942 - 948.
- [16] T. Antoljak, J. Turčić: O ozljedama sustava za kretanje. T. Šoša, Ž. Sutlić, Z. Stanec, I. Tonković: Kirurgija, Zagreb, Naklada ljevak, 2007., str. 921 - 933.

- [17] H. Štalekar: Općenito o prijelomima, Rijeka, Medicinski fakultet u Rijeci, Katedra za kirurgiju, 2011., str. 15 - 28.
- [18] A. Kvesić i suradnici: Kirurgija, Zagreb, Medicinska naklada, 2016.
- [19] J. Hančević, T. Antoljak i Ž. Korać: Imobilizacija, Zagreb, Medicinska naklada, 2001.
- [20] A. Heare, D. Goral, M. Belton, C. Beebe, A. Trizno, J. Stoneback: Intramedullary Implant Choice and Cost in the Treatment of Pediatric Diaphyseal Forearm Fractures, *J Orthop Trauma*, 2017., str. 334 - 338.
- [21] PH. Hutchinson, DS. Bae, PM. Waters: Intramedullary nailing versus percutaneous pin fixation od pediatric proximal humerus fractures: a comparison of complications and early radiographic results, *J Pediatric Orthop*. 2011., str 617-622.
- [22] P. Lascombes, JD. Metaizeau: Surgical technique: basic principles – Flexible intramedullary nailing in children; *The Nancy University Manual*. Heidelberg: Springer; 2009., str. 141.
- [23] K. Rotim, T. Sajko: Neurokirurgija, Zdravstveno veleučilište, Zagreb, 2010.
- [24] B.D. Bushnell, D.K. Bynum: Malunion of the distal radius, *J Am Acad Orthop Surg.*, 2007., str 27-40.
- [25] Štakerlar H.: Općenito o prijelomima, Zagreb, Medicinski fakultet, 1998.
- [26] A. Martinez, N. Bhanushali, K. Noonan: Pediatric Forearm Fracture Characteristics as Prognostic Indicators of Healing Cureus, 2022.
- [27] S. Kalauz: Zdravstvena njega kirurških pacijenata, Visoka zdravstvena škola, Zagreb, 2010.
- [28] A.M. Bruder, N.F. Taylor, K.J. Dodd, & N. Shields: Physiotherapy intervention practice patterns used in rehabilitation after distal radial fracture, *Physiotherapy*, 2013., str. 233–240.
- [29] R. McClure, C. Finch, J. Langley: Adolescent Recovery from Concussion and Fractures: Long-term Outcomes on Quality of Life; *Journal of Pediatric Psychology*. 2019.
- [30] C. Wylie, C. Stevenson: Assessing the quality of life in children with orthopedic injuries. *Pediatric Quality and Safety*. 2020.
- [31] J.K. Smith,, L.T. Brown: "Retrospective Studies: Advantages and Disadvantages". *Journal of Medical Research*, 2020.
- [32] B.S. Alrashedan, A.H. Jawadi, S.O. Alsayegh, I.F. M. Alshugair, T.A. Alblaihi, Jawadi, A.A. Hassan, A.M. Alnasser, N.B. Aldosari, M.A. Aldakhail: Patterns of

- paediatric forearm fractures at a level I trauma centre in KSA, J Taibah Univ Med Sci., 2018., str. 327-331.
- [33] G. Valerio, F. Gallè, C. Mancusi, V. Di Onofrio, M. Colapietro, P. Guida, G. Liguori: Pattern of fractures across pediatric age groups: analysis of individual and lifestyle factors, BMC Public Health, 2010.
- [34] L.M. Ryan, S.J. Teach, K. Searcy, S.A. Singer, R. Wood, J.L. Wright, J.M. Chamberlain: Epidemiology of pediatric forearm fractures in Washington, DC. J Trauma, 2010.
- [35] P. Grabala: Epidemiologija prijeloma podlaktice u populaciji djece i adolescenata: trenutni podaci iz tipičnog poljskog grada, Orthop Muscular Syst. 2015.
- [36] R.T. Hansen, N.W. Borghegn, P.H. Gundtoft, K.A. Nielsen, A. Balslev-Clausen, B. Viberg: Change in treatment preferences in pediatric diaphyseal forearm fractures: a Danish nationwide register study of 36,244 fractures between 1997 and 2016., Acta Orthop., 2023., str. 32-37.
- [37] E.A. Eismann, K.J. S.T. Little Kunkel, R. Cornwall: Klinička istraživanja ne podržavaju agresivnije liječenje prijeloma gornjih ekstremiteta u djece , J Bone Joint Surg Am, 2013., str. 50-1345.
- [38] J.J. Sinikumpu, T. Pokka, W. Serlo: The changing pattern of pediatric both-bone forearm shaft fractures among 86,000 children from 1997 to 2009., Eur J Pediatr Surg., 2013., str. 96-289.
- [39] M. McGrath, J. Kim, F. Farrokhyar, L.H. Braga: Randomized Controlled Trial of Scrotal versus Inguinal Orchidopexy on Postoperative Pain, Journal of Urology, str. 895–901.

## Popis slika

[1]	Slika 1.2.1. Prikaz radiusa i ulne povezane interosealnom membranom .....	3
[2]	Slika 2.1. Podjela radijusa i ulne na anatomske regije .....	5
[3]	Slika 2.1.1. Prikaz nepotpunog, potpunog i avulzijskog prijeloma .....	5
[4]	Slika 2.1.2. Prikaz jednostavnog i multiframegmentarnog prijeloma .....	6
[5]	Slika 1.3.2.1. Salter Harris klasifikacija .....	7
[6]	Slika 2.3.1. Prijelom radijalnog vrata (sa pomakom) i olecranona .....	8
[7]	Slika 2.4.1. Prikaz dijafizarnog prijeloma sa sadrenom udlagom .....	9
[8]	Slika 2.5.1. Prikaz prijeloma kopče distalnog radijusa .....	10
[9]	Slika 2.7.1.1. Podlaktična longeta .....	14
[10]	Slika 2.7.1.2. Imobilizacijska otoza .....	16
[11]	Slika 2.7.2.1. Rendgenski prikaz repozicije .....	17
[12]	Slika 2.7.2.2. Prikaz ugradnje osteosintetskog materijala .....	18
[13]	Slika 2.7.2.3. Prikaz ugradnje Kirschnerove žice .....	19
[14]	Slika 2.7.2.4. Prikaz ugradnje Prévot Nancy čavla ili TEN .....	21
[15]	Slika 2.7.2.5. Prikaz fiksatora za vanjsku fiksaciju .....	21

## Popis tablica

[1]	Tablica 4.1.1. Prikaz broja pacijenata s obzirom na spol .....	33
[2]	Tablica 4.1.2. Prikaz broja pacijenata s obzirom na dob .....	34
[3]	Tablica 4.2.1. Prikaz broja pacijenata s obzirom na mehanizam nastanka prijeloma ..	35
[4]	Tablica 4.2.2. Prikaz broja pacijenata s obzirom na dijagnozu .....	36
[5]	Tablica 4.2.3. Prikaz broja pacijenata s obzirom na način zbrinjavanja .....	38
[6]	Tablica 4.2.4. Prikaz broja pacijenata s obzirom na metodu zbrinjavanja .....	39
[7]	U tablici 4.2.5. prikaz broja pacijenata s obzirom na datum nastanka prijeloma .....	40
[8]	Tablica 4.3.1. prikaz broja mehanizma nastanka prijeloma s obzirom na dob u razdoblju od 1. siječnja 2019. godine do 31. prosinca 2023. godine .....	41
[9]	Tablica 4.4.1. prikaz incidencije dijagnoze s obzirom na mehanizam nastanka u razdoblju od 1. siječnja 2019. godine do 31. prosinca 2023. godine .....	42

## Prilog 1.



**ŽUPANIJSKA  
BOLNICA  
ČAKOVEC**

**Etičko povjerenstvo  
Broj: 01-379/1/2024  
Čakovec, 24.01.2024**

Etičko povjerenstvo Županijske bolnice Čakovec u sastavu Dejan Balažin, dr.med., spec. pedijatrije, subspec. pedijatrijske nefrologije, Jasmina Srnec, bacc.med.techn., Robert Marčec, dr.med., spec. neurologije, Valentina Biševac, mag.oec. i Monika Risek, mag.iur. na temelju čl.6. Poslovnika o radu Etičkog povjerenstva, na sjednici održanoj dana **24.01.2024.** godine povodom zamolbe Anje Horvat, bacc.med.techn. donosi

### ZAKLJUČAK

1. **Anji Horvat, bacc.med.techn.** daje se suglasnost za provedbu istraživanja radi izrade završnog rada na temu „Kirurško liječenje prijeloma podlaktice kod djece u Županijskoj bolnici Čakovec“.
2. Imenovana je dužna, u skladu s UREDBOM 2016/679 EZ O ZAŠTITI POJEDINACA U VEZI S OBRADOM OSOBNIH PODATAKA I SLOBODNOM KRETANJU TAKVIH PODATAKA, čuvati povjerljivost svih podataka kojima ima pravo i ovlast pristupa te potpisati Izjavu o povjerljivosti.
3. Svi prikupljeni podaci o pacijentima mogu se objaviti samo kao statistički podaci i koristiti u svrhu navedenog istraživanja.
4. O rezultatima provedenog istraživanja imenovana je u obvezi izvijestiti ovo Povjerenstvo.

**Predsjednik Etičkog povjerenstva**  
Dejan Balažin, dr.med., spec. pedijatrije,  
subspec. pedijatrijske nefrologije

Dostaviti:

1. Imenovani/a
2. Etičko povjerenstvo
3. Za spis

## IZJAVA O AUTORSTVU

Završni/diplomski/specijalistički rad isključivo je autorsko djelo studenta koji je isti izradio te student odgovara za istinitost, izvornost i ispravnost teksta rada. U radu se ne smiju koristiti dijelovi tuđih radova (knjiga, članaka, doktorskih disertacija, magistarskih radova, izvora s interneta, i drugih izvora) bez navođenja izvora i autora navedenih radova. Svi dijelovi tuđih radova moraju biti pravilno navedeni i citirani. Dijelovi tuđih radova koji nisu pravilno citirani, smatraju se plagijatom, odnosno nezakonitim prisvajanjem tuđeg znanstvenog ili stručnoga rada. Sukladno navedenom studenti su dužni potpisati izjavu o autorstvu rada.

Ja, ANJA HORVAT (*ime i prezime*) pod punom moralnom, materijalnom i kaznenom odgovornošću, izjavljujem da sam isključivi autor/ica završnog/diplomskog/specijalističkog (*obrisati nepotrebno*) rada pod naslovom MONOCENTRIČNO PRESJEČNO ISTRAŽIVANJE — KIRURŠKOG ZBRINJAVANJA PRIJELOMA PODLAKTICA KOD DJECE (*upisati naslov*) te da u navedenom radu nisu na nedozvoljeni način (bez pravilnog citiranja) korišteni dijelovi tuđih radova.

Student/ica:

*(upisati ime i prezime)**Horvat**(vlastoručni potpis)*

Sukladno članku 58., 59. i 61. Zakona o visokom obrazovanju i znanstvenoj djelatnosti završne/diplomske/specijalističke radove sveučilišta su dužna objaviti u roku od 30 dana od dana obrane na nacionalnom repozitoriju odnosno repozitoriju visokog učilišta.

Sukladno članku 111. Zakona o autorskom pravu i srodnim pravima student se ne može protiviti da se njegov završni rad stvoren na bilo kojem mrežnoj bazi na visokom učilištu učini dostupnim javnosti na odgovarajućoj javnoj mrežnoj bazi sveučilišne knjižnice, knjižnice sastavnice sveučilišta, knjižnice veleučilišta ili visoke škole i/ili na javnoj mrežnoj bazi završnih radova Nacionalne i sveučilišne knjižnice, sukladno zakonu kojim se uređuje umjetnička djelatnost i visoko obrazovanje.