

Hiperbarična oksigenoterapija

Šelendić, Maria

Undergraduate thesis / Završni rad

2020

Degree Grantor / Ustanova koja je dodijelila akademski / stručni stupanj: **University North / Sveučilište Sjever**

Permanent link / Trajna poveznica: <https://um.nsk.hr/um:nbn:hr:122:046667>

Rights / Prava: [In copyright](#)/[Zaštićeno autorskim pravom.](#)

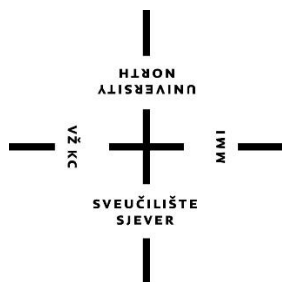
Download date / Datum preuzimanja: **2025-01-10**



Repository / Repozitorij:

[University North Digital Repository](#)





**Sveučilište
Sjever**

Završni rad br. 1236/SS/2020

Hiperbarična oksigenoterapija

Maria Šelendić, 1902/336

Varaždin, siječanj 2020. godine



Sveučilište Sjever

Odjel za sestrinstvo

Završni rad br. 1236/SS/2020

Hiperbarična oksigenoterapija

Student

Maria Šelendić, 1902/336

Mentor

doc. dr. sc. Marijana Neuberg

Varaždin, siječanj 2020. godine

Prijava završnog rada

Definiranje teme završnog rada i povjerenstva

ODJEL: Odjel za sestrinstvo

STUDIJ: preddiplomski stručni studij Sestrinstva

PRIJAVNIK: Maria Šelendić

MATIČNI BROJ: 1902/336

DATUM: 10.1.2020.

KOLEGIJ: Zdravstvena njega odraslih 2

NASLOV RADA: Hiperbarična oksigenoterapija

NASLOV RADA NA ENGL. JEZIKU: Hyperbaric oxygen therapy

MENTOR: dr.sc. Marijana Neuberg

EVANJE: docent

ČLANOVI POVJERENSTVA

1. Nikola Bradić, dr.med., predsjednik

2. doc. dr.sc. Marijana Neuberg, mentor

3. doc.dr.sc. Rosana Ribić, član

4. dr.sc. Irena Canjuga, zamjenski član

5.

Zadatak diplomskog rada

BROJ: 1236/SS/2020

OPIS

Hiperbarična komora je medicinska naprava, koja je izrađena tako da podnosi tlačenja, te da se u njoj može primjenjivati kisik pod tlakom većim od tlaka na razini mora. Hiperbarična komora je najvažniji uređaj u hiperbaričnoj medicini. Indikacije kod hiperbarične oksigenoterapije se mogu podijeliti u dvije skupine; apsolutne hitne indikacije i indikacije kojima je hiperbarična oksigenoterapija dodatna metoda liječenja uz osnovnu etiološku terapiju. U apsolutne hitne indikacije spadaju: akutne disbarične bolesti ronoca, dekompresijska bolest, barotraumska plinska embolija, akutne plinske embolije jatrogenog ili traumatskog podrijetla, otrovanja ugljičnim monoksidom i otrovanja kod kojih je poremećen transport i apsorpcija kisika. Jedina apsolutna kontraindikacija za hiperbaričnu oksigenoterapiju je netiječeni pneumotoraks, zbog mogućnosti da će se proširiti i razviti u tenzijski pneumotoraks tokom dekompresijske faze terapije. Bitnu ulogu u liječenju hiperbaričnim kisikom zauzima medicinska sestra, pogotovo višeg stručnog obrazovanja. Potrebno je da medicinske sestre koje rade u hiperbaričnim komorama budu dodatno educirane o hiperbaričnoj oksigenoterapiji. Edukaciju stječu kroz različite radionice, seminare i kongrese. Sigurnost u barokomori je na prvom mjestu stoga je potrebno educirati pacijenta o sigurnosnim mjerama prije i prilikom ulaska u barokomoru. Zadatak medicinske sestre je objasniti pacijentu sve postupke koji će se primjenjivati, te upoznati ga sa sigurnosnim mjerama tokom terapije hiperbaričnim kisikom.

ZADATAK URUČEN

24.01.2020.



Predgovor

Ponosno završavam preddiplomski studij sestrinstva na Sveučilištu Sjever na kojem sam stekla adekvatno znanje i iskustvo.

Želim se zahvaliti svojoj obitelji i prijateljima koji su mi pružali podršku tokom mog trogodišnjeg studija, te se zahvaljujem mentorici doc. dr. sc. Marijani Neuberg koja mi je pomogla svojim znanjem, strpljenjem i iskustvom pri izradi završnog rada.

Posebno sam zahvalna na pomoći, strpljenu, podršci i inspiraciji za temu završnog rada mentorici iz KB Dubrava bacc. sestrinstva Dubravki Andrić, te ravnatelju poliklinike Oxy Mr. sc. Dejanu Andriću dr. med.

Sažetak

Hiperbarična komora je medicinska naprava, koja je izrađena tako da podnosi tlačenja, te da se u njoj može primjenjivati kisik pod tlakom većim od tlaka na razini mora. Hiperbarična komora je najvažniji uređaj u hiperbaričnoj medicini.

Indikacije kod hiperbarične oksigenoterapije se mogu podijeliti u dvije skupine; apsolutne hitne indikacije i indikacije kojima je hiperbarična oksigenoterapija dodatna metoda liječenja uz osnovnu etiološku terapiju. U apsolutne hitne indikacije spadaju: akutne disbarične bolesti ronioca, dekompresijska bolest, barotraumatska plinska embolija, akutne plinske embolije jatrogenog ili traumatskog podrijetla, otrovanja ugljičnim monoksidom i otrovanja kod kojih je poremećen transport i apsorpcija kisika.

Jedina apsolutna kontraindikacija za hiperbaričnu oksigenoterapiju je neliječeni pneumotoraks, zbog mogućnosti da će se proširiti i razviti u tenzijski pneumotoraks tokom dekompresijske faze terapije.

Bitnu ulogu u liječenju hiperbaričnim kisikom zauzima medicinska sestra, pogotovo višeg stručnog obrazovanja. Potrebno je da medicinske sestre koje rade u hiperbaričnim komorama budu dodatno educirane o hiperbaričnoj oksigenoterapiji. Edukaciju stječu kroz različite radionice, seminare i kongrese.

Sigurnost u barokomori je na prvom mjestu stoga je potrebno educirati pacijenta o sigurnosnim mjerama prije i prilikom ulaska u barokomoru. Zadatak medicinske sestre je objasniti pacijentu sve postupke koji će se primjenjivati, te upoznati ga sa sigurnosnim mjerama tokom terapije hiperbaričnim kisikom.

Ključne riječi: hiperbarična oksigenoterapija, indikacije, kontraindikacije, medicinska sestra, sestrinstvo

Abstract

Hyperbaric chamber is medical device which is made to endure oppression, it is made that way so that oxygen at the pressures higher than sea level pressure may be used in it. The hyperbaric chamber is the most important device in hyperbaric medicine.

Indications for hyperbaric oxygen therapy can be divided into two groups, which are absolute urgent indications and indications for which hyperbaric oxygen therapy is an additional method of treatment in addition to basic etiologic therapy. Absolute urgent indications include: acute diarrheal diver diseases, decompression sickness, barotraumatic gas embolism, acute gas emboli of iatrogenic or traumatic origin, carbon monoxide poisoning and other poisons that disrupt oxygen transport and absorption.

The only absolute contraindication for hyperbaric oxygen therapy is untreated pneumotorax, because of the possibility that it will expand and develop into tension pneumotorax during the decompression phase of therapy.

Nurses play an important role in the treatment of hyperbaric oxygen, especially those with post-secondary education. Nurses working in hyperbaric chambers need to be further educated on hyperbaric oxygen therapy. They receive their education through various workshops, seminars and congresses.

Keywords: hyperbaric oxygen therapy, indications contraindications, nurse, nursing

Popis korištenih kratica

ATA	Apsolutna atmosfera
HBO	Hiperbarična oksigenacija
HBT	Hiperbarična terapija
HBOT	Hiperbarična oksigenoterapija
HB	Hiperbarična
CO	Ugljični monoksid
UHMS	Undersea and Hyperbaric Medical Society- Podvodno i hiperbarično medicinsko udruženje

Sadržaj

1.	Uvod	1
2.	Liječenje hiperbaričnom oksigenacijom	3
2.1.	Povijest hiperbarične oksigenoterapije.....	5
3.	Vrste hiperbaričnih komora	5
3.1.	Jednomjesne hiperbarične komore.....	6
3.2.	Višemjesne hiperbarične komore.....	7
3.3.	Pokretne ili prenosive hiperbarične komore.....	7
3.4.	Komore za uvježbavanje ronioaca.....	7
3.5.	Male hiperbarične komore.....	8
4.	Indikacije kod hiperbarične oksigenoterapije	8
4.1.	Dekompresijska bolest	9
4.2.	Akutna plinska embolija.....	10
4.3.	Trovanje ugljičnim monoksidom.....	11
4.4.	Akutte, subakutne i kronične ishemije	12
4.5.	Crush i compartment sindrom	13
4.6.	Aseptična nekroza kosti.....	13
4.7.	Dijabetičko stopalo	15
4.8.	Kronične nedijabetičke rane	16
4.9.	Iznendadni idiopatski gubitak sluha.....	16
4.10.	Iznenađna sljepoća	17
4.11.	Kronični refraktorni osteomijelitis.....	18
4.12.	Progradirajuće nekrotizirajuće infekcije mekih tkiva	18
4.13.	Radijacijska oštećenja koštanih i mekih tkiva.....	19
5.	Kontraindikacije za hiperbaričnu oksigenoterapiju.....	21
6.	Intervencije medicinske sestre kod primjene hiperbarične oksigenoterapije.....	22
6.1.	Priprema pacijenta za hiperbaričnu oksigenoterapiju.....	22
6.2.	Izjednačavanje tlaka u šupljini uha.....	25
7.	Važnost liječenja u hiperbaričnoj komori	26
8.	Zaključak.....	29
9.	Literatura.....	30

1. Uvod

U ovom završnom radu prikazivati će se hiperbarična oksigenoterapija. Hiperbarična oksigenoterapija je terapija hiperbaričnim kisikom, ona ima za cilj poboljšati dostavu kisika u mikrocirkulaciju i time pomoći organizmu u obrani od raznih patoloških stanja. Hiperbarična oksigenoterapija se provodi u barokomori, unutar koje pacijent udiše kroz masku, kacigu ili endotrahealni tubus 100% kisik pri povišenom tlakom. Unutar barokomore se zrak tlači, te je on veći od tlaka na visini mora, odnosno viši od 1 ATA. Prema definiciji UHMS; „Udisanje 100% kisika pod tlakom od 1 ATM ili izlaganje dijelova tijela 100%-tnom kisiku se ne smatra liječenjem HBO₂; pacijent kisik mora udisati unutar tlačene kabine. Današnje spoznaje ukazuju da tlak mora biti 1,4 ATA ili veći.“ [1].

Postoji više vrsta hiperbaričnih komora, one se dijele s obzirom na količinu mjesta za pacijente, veličinu, te pokretnost. Dijele se na:

- jednomjesne komore u kojima se ne može razviti tlak veći od 3 ATA.
- višemjesne komore koriste se za istovremeno liječenje više pacijenata, kapacitet takvih komora je u rasponu do čak 20 pacijenata,
- pokretne ili prenosive komore koje se najčešće koriste za istraživanje,
- komore za uvježbavanje ronionaca i
- male hiperbarične komore [2].

U ovom završnom radu prikazati će se vrste gore navedenih hiperbaričnih komora, nakon čega slijedi poglavlje o indikacijama za hiperbaričnu oksigenoterapiju. Sve navedene indikacije u radu su indikacije koje su odobrene od strane Hrvatskog zavoda za zdravstveno osiguranje, te time osiguranik može provoditi terapiju na teret Hrvatskog zdravstvenog osiguranja. Indikacije su prikazane tako da svaka ima svoju definiciju, simptome i etiologiju, također svaka indikacija ima navedenu preporuku standarda i normativa za primjenu u kliničkoj medicini, te određen minimalan i maksimalan broj tretmana koje pokriva Hrvatski zavod za zdravstveno osiguranje. Indikacije kod hiperbarične oksigenoterapije se dijele u dvije skupine, a to su apsolutne hitne indikacije, te indikacije kao dodatna metoda uz primjenu osnovne, etiološke terapije [3].

Ujedno su u radu prikazane kontraindikacije hiperbarične oksigenoterapije, odnosno stanja kod kojih se ne smije provoditi hiperbarična oksigenoterapija ili stanja kod kojih nije preporučena provedba hiperbarične oksigenoterapije. Neke kontraindikacije ovise o potencijalnim koristima, odnosno rizicima terapije za pojedinog pacijenta, takve kontraindikacije se nazivaju relativnim kontraindikacijama [4].

Najvažniji dio ovog završnog rada je značaj medicinske sestre kod primjene hiperbarične oksigenoterapije. Elaborirani su zadatci i obaveze medicinskih sestara kod upoznavanja i

educiranja pacijenta prije i za vrijeme hiperbarične oksigenoterapije. Prikazana je priprema pacijenta za hiperbaričnu oksigenoterapiju [5].

Medicinska sestra ima bitnu ulogu u hiperbaričnoj oksigenoterapiji, pogotovo one medicinske sestre koje su stekle više stručno obrazovanje. Za rad u barokomori potrebna je dodatna edukacija medicinskih sestara zbog specifičnosti načina rada i specifične opreme koja se ne viđa na uobičajenim odjelima [2].

Priprema pacijenta počinje s prvim dolaskom na polikliniku, tada doktor specijalist utvrđuje stanje pacijenta, te postoje li kontraindikacije i upoznaje pacijenta s načinom liječenja. Pacijent prije ulaska u barokomoru mora obaviti određene pretrage [2].

Zadatak medicinske sestre je da edukacijom pacijenta osigura sigurnu primjenu hiperbarične oksigenoterapije. Unutar barokomore nisu dozvoljena zapaljiva sredstva i električni uređaji, te pacijent mora biti čist i obučen u 100% pamučnu odjeću [4].

Tokom terapije hiperbaričnim kisikom zajedno s pacijentima u barokomoru ulazi liječnik ili medicinska sestra. Važno je da osoba koja ulazi s pacijentima u barokomoru zna prepoznati i uočiti moguće nuspojave. Tokom terapije hiperbaričnim kisikom može se javiti neugodan osjećaj u uhu uzrokovan pritiskom u barokomori. U radu su opisani načini i postupci rješavanja povišenog tlaka u šupljini uha [4].

2. Liječenje hiperbaričnom oksigenacijom

Hiperbarična oksigenacija je oblik terapije u kojoj pacijent udiše 100% kisik u uvjetima povišenog tlaka. Cilj takvog oblika liječenja je dovesti što veću količinu kisika u mikrocirkulaciju kako bi se potaknuo i poboljšao obrambeni mehanizam organizma u obrani protiv patoloških stanja [2].

2.1. Povijest hiperbarične oksigenoterapije

Razvoj hiperbarične medicine je povezan s povijesti razvoja medicine ronjenja. Podrijetlo ronjenja je nepoznato, ali je poznato da je postojalo kao posebno zanimanje 4500. godine prije Krista. Aleksandru Velikom se pripisuje prva primjena opreme za ronjenje, on je 320. godine prije Krista spušten na dno Bosporskog tjesnaca u staklenoj bačvi. Leonardo Da Vinci je 1500. godine napravio različite nacрте raznih ronilačkih naprava, no one nažalost nisu doživjele razvoj za praktičnu primjenu. Nizozemski izumitelj Cornelius Drebbel je 1620. godine razvio prvo ronilačko zvono, koje je bilo dosta primitivno, pa je njegova primjena bila jako ograničena. Edmund Halley je 1961. godine usavršio tehnologiju ronilačkog zvona sa svojom dogradnjom metode za izmjenu zalihe zraka pomoću utezima opterećenih bačvi. Unatoč produljenju trajanja zarona, ronjenje je i dalje bilo ograničeno na male dubine. Ronioci su ubrzo shvatili da visoki tlak u zaronu može dovesti do pucanja bubnjića, a oni najhrabriji koji su ronili na velikim dubinama upoznali su se s najpoznatijom bolesti ronjenja, odnosno dekompresijskom bolesti. Unatoč tome tek u 19. stoljeću je otkrivena učinkovitost liječenja dekompresijske bolesti s hiperbaričnom terapijom, u početku se koristio samo zrak, a danas se koristi hiperbarični kisik i to je glavna povezanost između medicine ronjenja i drugih oblika liječenja s HBO [2].

Britanski liječnik Henshaw je prvi primjenjivao stlačeni zrak u medicinske svrhe 1662. godine. Svoju komoru je nazvao „domicilium“. Komora je bila hermetički zatvorena, te je u njoj razvijao različite klimatske uvijete i ostvarivao različite tlakove. Za svoju komoru je indicirao poboljšanje probave, pojačanje neosjetnog znojenja, olakšanja disanja i iskašljavanja, te za prevenciju većine plućnih bolesti. Unatoč njegovom radu ne postoje nikakvi podatci o primjeni preporučenog liječenja, te je daljnji razvoj hiperbarične terapije čekao gotovo dva stoljeća [2].

Godine 1834. raste zanimanje za hiperbaričnu terapiju u Francuskoj, gdje je Junod izgradio hiperbaričnu komoru za liječenje plućnih bolesti pod tlakom od 2 do 4 ATA. Otkrićem kisika, koji je otkrio Joseph Priestley 1775. godine je bila prva podloga za liječenje hiperbaričnim kisikom. Liječenje hiperbaričnim kisikom nije se odmah razvilo zbog toksičnih učinka kisika koje su prvi opisali Lavoisier i Seduin 1879. godine, zbog tih toksičnih učinaka oklijevalo se s početkom

primjene kisika pod povišenim tlakom. Tako je tek dva stoljeća kasnije Heinrich Dräger 1917. godine razvijao sustav za liječenje žrtva ronilačkih nesreća dekompresijske prirode. U razvijanju sustava za liječenje otkrio je potencijalnu korist primjene kisika pod povišenim tlakom. Iz nepoznatih razloga njegov sustav se nikada nije počeo serijski proizvoditi [2].

Početak doba HBO su označili Behnke i Shaw koji su počeli primjenjivati hiperbarični kisik u liječenju dekompresijske bolesti. Godine 1967. osnovano je društvo podvodne i hiperbarične medicine u svrhu poticanja izmjene podataka o fiziologiji i medicini komercijalnog ronjenja [2].

U Hrvatskoj je krajem 1969. godine u Splitu Stracimir Gošković započeo s organiziranom primjenom hiperbarične oksigenoterapije. Hrvatska lista indikacija za HBO je prvi put objavljena 1993. godine u nepoznatom časopisu „Medicina“, glasilu Hrvatskog liječničkog zbora u Rijeci. Iste godine na Splitskom institutu, a kasnije Zavodu za pomorsku medicinu nalazila se jedna barokomora. Hasan Kovačević je prvi u nezavisnoj Hrvatskoj 1992. godine obranio doktorat iz područja hiperbarične oksigenoterapije. Prvu hrvatsku službenu listu indikacija, objavili su Petri i suradnici, prema njoj se od srpnja 2009. godine liječenje financira iz Hrvatskog zavoda za zdravstveno osiguranje, te se postavlja pitanje etičkih dvojbi oko opravdanosti uvrštavanja na Listu i nekih indikacija za koje nisu postojali znanstveni dokazi o učinkovitosti hiperbarične oksigenoterapije [6].

3. Vrste hiperbaričnih komora

Hiperbarična komora, odnosno barokomora je medicinska naprava, koja je izrađena tako da podnosi tlačenja, te da se u njom može primjenjivati kisik pod tlakom većim od tlaka na razini mora. Hiperbarična komora je najvažniji uređaj u hiperbaričnoj medicini. Komora također predstavlja potencijalnu opasnost kad se uzme u obzir način primjenjivanja terapije; izlaganje pacijenta unutar komore tlačenim zrakom i povećanim parcijalnim tlakom kisika. Stoga je vrlo važno da su svi hiperbarični sistemi ispravni, te moraju biti u suglasnosti i regulirani prikladnim regulacijama, proizvođači uz svaki model daju tehničke detalje, jer veličina, oblik i mogućnost tlačenja može biti različita [7].

3.1. Jednomjesne hiperbarične komore

Kod jednomjesnih komora se ne može razviti radni tlak veći od 3 ATA. Pacijent se na nosilima ugura u unutrašnjost i komora se ispuni kisikom pod povišenim tlakom. Kako samo ime kaže u jednomjesnu komoru stane samo jedna osoba. Prikaz takve komore se nalazi na slici 3.1.1. [7].

Prednosti jednomjesnih komora:

- a) Individualna rad s pacijentom, „jedan na jedan“
- b) Privatnost pacijenta
- c) Izolacija u slučaju infekcije
- d) Prikladne za intenzivno liječenje
- e) Maska za lice nije potrebna
- f) Nema opasnosti od curenja kisika
- g) Prikladna za pacijente vezane uz krevet (akutne bolesti, ozljede)
- h) Olakšan nadzor pacijenta
- i) Nisu potrebni postupci dekompresije
- j) Ekonomičnost prostora i troškova
- k) Može se lako premještati u bolnici te je potreban manji broj osoblja za rukovanje komorom

Nedostaci jednomjesnih komora:

- a) Opasnost od požara zbog visoke koncentracije kisika
- b) Neposredan pristup pacijentu je ograničen
- c) Fizikalno liječenje nije moguće, zbog skučenosti prostora



Slika 3.1.1. Jednomjesna hiperbarična komora

Izvor: <https://www.fokus.ba/vijesti/bih/hiperbaricna-komora-potpuno-bezbolno-lijeci-sirok-spektar-obiljenja-foto/1188771/>

3.2. Višemjesne hiperbarične komore

Višemjesne komore se koriste za liječenje više pacijenata. Kapacitet takvih komora je u rasponu do čak 20 pacijenata. Komora se puni tlačnim zrakom, a kisik pacijenti udišu kroz maske koje pokrivaju nos i usta. Suvremene komore su opremljene složenim sustavima za dostavu disajnog materijala i za nadzor. Sastav plinova u komori se nadzire i korigira, osobito ako postoji vlažnost i temperatura atmosfere u zadanom rasponu udobnosti. Prikaz višemjesne komore izvana s prikazom kontrolne ploče se može vidjeti na slici 3.2.1., a unutrašnjost višemjesne barokomore može se vidjeti na slici 3.2.2.[7].

Prednosti višemjesnih komora su sljedeće: moguće je istovremeno liječiti više pacijenata, neophodne su za postupke liječenja u kojima je potrebna nazočnost terapeuta i posebnih uređaja. Moguće je provoditi fizikalnu terapiju u komori, te se tlak može povećati do 6 ATA za potrebe liječenja posebno kritičnih stanja kao što su plinska embolija i dekompresijska bolest [7].



Slika 3.2.1. Višemjesna HB komore s kontrolnom pločom

Izvor: <http://oxy.hr/fotogalerija/lijecenje/galerija-poliklinike-oxy>



Slika 3.2.2. Prikaz unutrašnjosti višemjesne komore

Izvor: <https://medisal.rs/hiperbaricne-komore/>

3.3. Pokretne ili prenosive hiperbarične komore

Pokretne ili prenosive komore se koriste za različite posebne namjene: za istraživanja na području sportske i fizikalne medicine, za liječenje pacijenata s neadekvatnim krvotokom mozga, ishemijom srčanog mišića i bolestima perifernih žila. Prva takva komora napravljena je u obliku autobusa u Japanu, no ona se više ne koristi. Danas diljem svijeta postoje prenosive višemjesne hiperbarične komore. Prednosti takvih komora su:

- a) Prenosive su prema potrebi
- b) Udobne, sigurne za rad i liječenje
- c) Idealne za primjenu u klinici, ali i za istraživanja
- d) Prikladne su za primjenu u vojnoj medicini, mogu se prenositi zrakom i morem.

3.4. Komore za uvježbavanje ronioca

Ronilačke komore se koriste za ispitivanja i uvježbavanja ronioca na simuliranim dubinama. Takvi pogoni se u središtima za baromedicinu obično kombiniraju s hiperbaričnim komorama za liječenje pacijenata [7].

3.5. Male hiperbarične komore

Male hiperbarične komore se primjenjuju u istraživanjima na malim laboratorijskim životinjama, te u veterini. Također male hiperbarične komore su vrlo korisne za liječenje novorođenčadi [7].

4. Indikacije kod hiperbarične oksigenoterapije

Ministarstvo zdravstva je 2018. godine dostavilo Hrvatskom zavodu za zdravstveno osiguranje dopis s kriterijima za provođenje liječenja hiperbaričnom oksigenoterapijom u okvirima obaveznog osiguranja. U dopisu su navedene indikacije za liječenje s preporukom standarda i normativa za primjenu u kliničkoj medicini. Također je uz indikacije određen i maksimalan broj tretmana koje osiguranik može provesti na teret sredstva Hrvatskog zavoda za osiguranje [3].

Indikacije kod hiperbarične oksigenoterapije se mogu podijeliti u dvije skupine, a to su apsolutne hitne indikacije i indikacije kojima je hiperbarična oksigenoterapija dodatna metoda liječenja uz osnovnu etiološku terapiju.

U apsolutne hitne indikacije spadaju: akutne disbarične bolesti ronioaca, dekompresijska bolest, barotraumska plinska embolija, akutne plinske embolije jatrogenog ili traumatskog podrijetla, otrovanja CO i drugih otrovanja kod kojih je poremećen transport i apsorpcija kisika (cijanidi, pesticidi osim parakvanta, gljive) [3].

Indikacije za liječenje hiperbaričnom oksigenacijom kao dodatnom metodom uz osnovnu terapiju su sljedeće:

- a) Akutne, subakutne i kronične ishemije različitog podrijetla kritične lokalizacije, opsega i trajanja
- b) Aseptična nekroza kosti
- c) Crush i compartment sindrom
- d) Dijabetičko stopalo
- e) Iznenadna gluhoća
- f) Kronične ne dijabetičke rane (venski vrijed, ishemijski ili arterijski vrijed, vaskulitisi)
- g) Iznenadna sljepoća
- h) Kronični refraktorni osteomijelitis
- i) Progredirajuće nekrotizirajuće infekcije mekih tkiva
- j) Radijacijska oštećenja koštanih i mekih tkiva [3]

4.1. Dekompresijska bolest

Dekompresijska bolest je jedna od apsolutnih hitnih indikacija za primjenu hiperbarične oksigenoterapije. Ta bolest je oblik disbarizma koji se kao opći termin koristi za sve patološke promjene uzrokovane promjenama okolnog tlaka. Dekompresijska bolest je grupa simptoma različitog intenziteta, ovisno o povećanju pritiska. Primjerice kod ronioaca koji rone na duboke zarone i ne izrone dovoljno polako javiti će se stanje prezasićenja dušika u tkivima, te će se

formirati mjehurići u tijelu. Njih stvara dušik koji je inertni plin, on se otapa u tkivu; kao rezultat plinske faze nastale naglim sniženjem okolnog tlak. Mjehurići plina koji imaju dovoljno veliki volumen u krvi i/ili tkivu će djelovati patološki na funkciju organa i organizma. Simptomi dekompresijske bolesti se mogu podijeliti u tri kategorije:

- A) Tip I. bolovi u udovima i zglobovima, kožni osip
- B) Tip II. Sistemski simptomi i znakovi uzrokovani zahvaćenošću središnjeg živčanog sustava, odnosno neurološki: moždani (smetnje vida, afazija, hemiplegija, gubitak pamćenja, konvulzija, koma), spinalni (poremećaj osjeta u udovima: parastezije, utrnulost, mišićna slabost, otežan hod, poremećaj funkcije mjehura, paraplegija i kvadriplegija), poremećaj ravnoteže (nistagmus, vertigo). Može zahvatiti i kardiopulmonalni sustav: pluća (zaduha, hiperventilacija, bolovi u prsima), srce (tahikardija, aritmija)
- C) Tip III. Obilježava konvulzije i smrt[2].

Kod akutne disbarične bolesti ronioca predviđeni protokol za tlak u barokomori je od 2.8 do 6 ATA, vrlo je važno da se liječenje hiperbaričnom oksigenoterapijom započne što je ranije moguće, maksimalna terapijska serija je regulirana do maksimalnog poboljšanja, odnosno izlječenja pacijenta. Koristi od dodatne hiperbarične oksigenoterapije su: smanjenje mortaliteta, morbiditeta, incidencije i stupnja invalidnosti, te smanjenje boli [3].

4.2. Akutna plinska embolija

Plinska embolija nastaje kada plinovi prodru u krvotok venskom ili arterijskom krvlju, te stvore jezgre koje emboliziraju krvne žile u tolikoj mjeri da naruše funkciju organa ili dijela tijela. Najčešći uzroci plinske embolije su ijatrogeni, odnosno kao posljedica invazivnog medicinskog postupka ili zahvata. Također nastaje kod iznenadne dekompresije i naglog izrona. Postoji veliki raspon uzroka nastanka plinske embolije. Ona nastaje kao posljedica ozljede glave i vrata, te nesreće na velikim visinama. Kako je prethodno navedeno najčešći uzrok plinskih embolija je ijatrogeno, kod dijagnostičkih i malih medicinskih intervencija npr. uvođenja intravenozne kanile i postavljanja sistema za infuziju, uvođenja centralnog venskog katetera, otvaranja arterijskog puta radi uzimanja uzoraka krvi, kod angiografije: dijagnostičke i terapijske kateterizacije krvnih žila, mehaničke ventilacije s pozitivnim tlakom, hemodijaliza i biopsije pluća iglom. Plinska embolija također može nastati kod komplikacija tijekom kirurških zahvata. Neki od drugih rijetkih uzroka plinske embolije su: udisanje helija iz natlačene boce i gutanje otopine vodik peroksida [2].

Klinički znakovi i simptomi akutne plinske embolije su uglavnom neurološki ili kardiološki te su jako raznovrsni. Znakovi i simptomi ovise o položaju pacijenta, putu prodora i volumenu plina,

mjhurića i brzini ulaska plina u krvotok. Ukoliko pacijent leži veća je vjerojatnost da će nastati embolija koronarnih arterija, a ako je pacijent u sjedećem položaju veća je vjerojatnost nastanka embolije krvnih žila mozga. Najčešći simptom je nagla promjena funkcije osjetila i to u rasponu od dezorijentiranosti do kome. Klinički nalaz često uključuje žarišne neurološke ispade primjerice hemiplegiju ili monoplegiju, ovisno o mjestu nastanka oštećenja. Kod masivne embolije moguć je razvoj kliničke slike koja nalikuje na šok. Mogu postojati simptomi pneumotoraksa ili ishemije miokarda [2].

Kao i kod dekompresijske bolesti kod akutne plinske embolije potrebno je što ranije započeti liječenjem hiperbaričnom oksigenoterapijom. Predviđeni tlak kod akutne plinske embolije je tlak od 2.8 ATA. Minimalan broj terapijskih serija je 10, a maksimalan broj je 14 serija [3].

4.3. Trovanje ugljičnim monoksidom

Ugljikov monoksid je plin bez boje, mirisa i okusa. Trovanje nastaje prilikom nepotpunog izgaranja tvari koje imaju ugljika u uvjetima gdje se ne nalazi dovoljno kisika. Ugljikov monoksid se 200 puta brže veže za hemoglobin u usporedbi s kisikom, tako on sprječava protok kisika po tijelu, te tako uzrokuje vrlo brzo gubitak svijesti. Otrovanje ugljičnim monoksidom je stanje opasno po život. Najčešća stradanja su pokušaji samoubojstva, a ostala otrovanja su povezana s neispravnim pećima i dimnjacima, požarima, te povećanom koncentracijom plina koji se stvara u ispušnom sustavu vozila ako je motor upaljen u zatvorenom prostoru npr. u garaži. Mogući simptomi i znakovi otrovanja ugljičnim monoksidom su: glavobolja, vrtoglavica, umor, mučnina i povraćanje, zbunjenost i oslabljeno prosuđivanje, ružičasta do crvena boja kože, slabost mišića, grčevi mišića, gubitak svijesti i prestanak disanja [8].

Učinak ugljikovog monoksida na organske sustave:

- a) Srčano-žilni sustav: pojačana ishemija miokarda kod bolesnika s anginom, poremećaji EKG-a, kardiomiopatija kao akutni i kardiomegalija kao kronični učinak, hipertenzija i ateroskleroza kao kronični učinci
- b) Krv i hemoreologija: pojačana agregacija trombocita, smanjena sposobnost izobličavanja eritrocita, povećanje viskoznosti plazme i hematokrita, eritrocitoza kao kronični učinak
- c) Živčani sustav: mozak (edem mozga, žarišna nekroza), periferni živci (neuropatija i usporen prijenos motoričkog impulsa)
- d) Osjetila: vid (retinopatija i smetnje vida), sluh (naglušost zbog hipoksije kohlearnog živca)
- e) Pluća: plućni edem
- f) Bubrezi: poremećaj funkcije, zatajenje
- g) Endokrinološki: poremećaj funkcije hipofize, hipotalamusa i nadbubrežne žlijezde

- h) Kosti i zglobovi: degenerativne promjene, hipertrofija koštane srži
- i) Koža: eritem i mjehuri
- j) Reprodukcijski sustav: poremećaj menstruacije i plodnosti žena, impotencija muškaraca, toksični učinak na fetus [2].

Hiperbarična oksigenoterapija ima terapijski učinak kod otrovanja ugljičnim monoksidom tako što zasićuje plazmu kisikom, te tako pomaže u obrnutoj hipoksiji tkiva, također olakšava metabolizam izdvajanja ugljikovog monoksida iz krvi i stanica. Prepoznato je da je ne tretiranje otrovanja ugljikovim monoksidom hiperbaričnom oksigenoterapijom povezano s povećanim morbiditetom i lošim ishodima za pacijenta, on razvija simptome zaboravljivosti, slabe koordinacije, manjka pažnje, pa sve do teških neuropsihijatrijskih oštećenja. Hiperbarična oksigenoterapija je najbrža metoda za poništavanje i mijenjanje učinaka životno ugroženih osoba otrovanih ugljikovim monoksidom [9].

Kod trovanja ugljikovim monoksidom terapiju hiperbaričnim kisikom potrebno je započeti što prije, predviđeni protokol za tlak je od 2.4 do 3 ATA (1-3 puta na dan) 90 minuta, s dvije pauze 5 minuta od kisika zbog prevencije epileptičkog napadaja. Minimalan broj terapijskih serija je 5, a maksimalno je do 20 serija terapije uz ponavljanje nakon 6 mjeseci i godinu dana. Koristi od dodatne terapije hiperbarične oksigenacije kod trovanja ugljičnim monoksidom su smanjenje mortaliteta, hospitalizacija, te normalizacija psihometrijskih funkcija, uklanjanje perkardijalne boli i EKG promjena [3].

4.4. Akutne, subakutne i kronične ishemije

Prema listi Hrvatskog zavoda za zdravstveno osiguranje jedna od indikacija za hiperbaričnu oksigenoterapiju kao dodatnu metodu liječenja uz osnovnu spadaju akutne, subakutne i kronične ishemije različitog podrijetla kritične lokalizacije i/ili opsega i/ili trajanja. Pojam ishemije označava smanjen dotok krvi kroz suženu ili komprimiranu krvnu žilu u neki organ ili dijelove tijela. Zbog smanjene opskrbe krvlju određenog organa najčešći simptom ishemije je bol uz ispade funkcije tog organa. Ovisno o stupnju suženja, odnosno kompresije krvne žile, posljedice ishemije mogu biti različite od prolaznih i bezopasnih potpuno asimptomatskih, pa do onih s teškim bolovima, invaliditetom i smrtnim ishodom. Ishemija mozga se manifestira glavoboljom i neurološkim simptomima. Hiperbarična oksigenoterapija ima takav učinak da umanjuje oštećenje nastalo ishemijom mozga, tako što smanjuje otečenost i upalu, te potiče stvaranje novih krvnih žila [10].

Kod akutne, subakutne i kronične ishemije različitog podrijetla kritične lokalizacije i/ili opsega i/ili trajanja predviđeni protokol primjene hiperbarične oksigenoterapije je tlak od 2.0

do 2.5 ATA, jednom do dva puta na dan. Minimalan broj terapijskih serija je 10, a maksimalan broj je do 30 serija. Koristi od terapije su: smanjenje mortaliteta, amputacija i drugih kirurških intervencija, infekcija, ožiljaka, deformiteta, kontraktura, broja i ukupnog trajanja hospitalizacije, fizikalne rehabilitacije, stupnja invaliditeta te ukupnih troškova liječenja [3].

4.5. Crush i compartment sindrom

Compartment sindrom je definiran kao povećan pritisak unutar zatvorenog prostora koji dovodi do ugrožene mikrovaskularne cirkulacije, te posljedično do smrti stanica kao posljedica nedostatka kisika. Sindrom akutnog odjeljka može imati katastrofalne posljedice uključujući paralizu, gubitak udova ili gubitak života. Uzrok compartment sindroma može biti trauma (hematoma, ugriz životinje ili insekta, crush ozljeda), smrzotina, opekotina, prekomjerno ponavljana ozljeda, koagulopatija ili neki drugi uzroci npr. vanjska kompresija kod bandažiranja. Simptomi compartment sindroma su: bol, parastezija ili anestezija, intenzivna bol kada se istežu mišići koji su zahvaćeni i palpatorna ukočenost [11].

Crush sindrom je sindrom nagnječenja koje je medicinski karakterizirano šokom i zatajenjem bubrega. On je česti kod različitih katastrofa, kao što su potresi, kod žrtva koje su zarobljene ispod poginulih ili pod naslagama zemlje i zidova. Ona započinje sa ozljedom mišića, te smrti mišićnih stanica. Tri mehanizma su odgovorna za smrt mišićnih stanica: lokalna sila koja uzrokuje neposredne smetnje, direktni pritisak nakon kojeg mišićne stanice postanu ishemične, te vaskularno oštećenje u kojem krv otječe u mišić. Velik problem kod takvog stanja je naglo uklanjanje sile koja je na ozlijeđenoj osobi. Simptomi crush sindroma su kompresija velikih grupa mišića duže od 60 minuta, izostanak pulsa, blijeda, hladna vlažna koža, slab, ubrzan puls, odsutnost boli u ozlijeđenom dijelu, šok [11].

Kod crush i compartment sindroma predviđeni protokol je tlak od 2.4 do 2.8 ATA (1-3 puta na dan), minimalan broj terapijskih serija je 10, dok je maksimalan broj terapija 30 serija. Koristi od hiperbarične oksigenoterapija kod crush i compartment sindroma su smanjenje mortaliteta, amputacija, i drugih kirurških intervencija, infekcija, ožiljaka, kontraktura, deformiteta, ukupnog trajanja hospitalizacije, fizikalne rehabilitacije, stupnja invaliditeta te ukupnih troškova liječenja [3].

4.6. Aseptična nekroza kosti

Aseptična nekroza kosti je poremećaj vaskularizacije kosti, koja dovodi do urušavanja i gubitaka koštane strukture, a klinički se očituje kao bol i gubitak funkcije zahvaćenog zgloba. Postoji više uzroka aseptične nekroze kostiju, međutim najčešće je uzrok promjena vezana uz

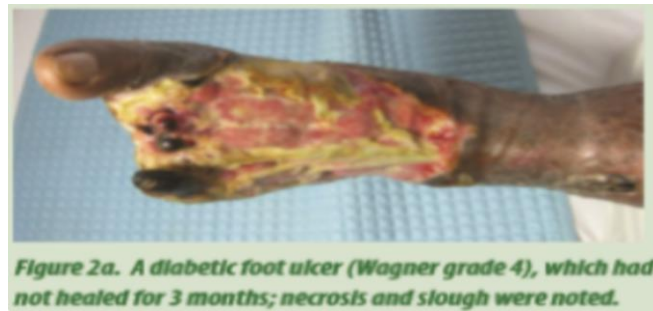prethodnu ozljedu. Također uzrok može biti začepljenje krvnih žila mjehurićima plina, nakupinama trombocita, masnom embolijom ili suženjem unutarnjeg promjera arterija. Propadanje stanica dovodi do edema i upalnog odgovora tkiva s posljedičnim nastankom boli i ograničenja pokreta u zglobu, što su vodeći simptomi bolesti. Najčešće zahvaćene kosti su femur, humerus i tibija. Dijagnoza se postavlja magnetnom rezonancom zahvaćene kosti. Hiperbarična oksigenoterapija povećava parcijalni tlak kisika u tkivu, čime sprječava daljnje odumiranje koštanih stanica, izaziva vazokonstrikciju čime smanjuje edem i poboljšava perfuziju, stimulira neoangiogenezu i osteogenezu, te smanjuje bol. Liječenje je dugotrajno, ali učinkovito. Orijentir za procjenu uspjeha liječenja je radiološka potvrda povećanja gustoće kostiju [2].

Predviđeni protokol liječenja aseptične nekroze hiperbaričnom oksigenacijom je tlak od 2.0 do 2.5 ATA, minimalan broj terapijskih serija je 40, dok je maksimalan broj terapijskih serija 60. Koristi od hiperbarične oksigenacije su smanjenje morbiditeta, amputacija, broja kirurških intervencija, te trajanja hospitalizacije [3].

4.7. Dijabetičko stopalo

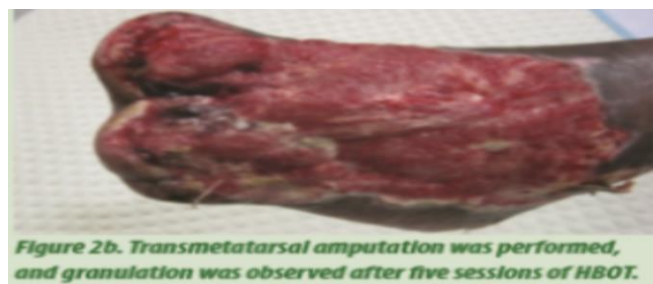Dijabetičko stopalo je jedna od najznačajnijih i najproblematičnijih komplikacija dijabetesa. U SAD-u je 50% amputacija donjih udova povezano s posljedicama dijabetesa. U skupini dijabetičara 4-10% razvije dijabetičko stopalo, procjenjuje se da 5% od cjelokupne populacije dijabetičara ima povijest bolesti povezanu s dijabetičkim stopalom, te postoji rizik od 15% za te osobe da će razviti komplikacije dijabetičkog stopala. Glavna prepreka uspješnog zacjeljivanja rana kod dijabetičara je prekid normalnog krvotoka u proksimalnim ekstremitetima s posljedičnom hipoksijom. Insuficijentnost žila se kreće u rasponu od teške, multisegmentalne zahvaćenosti velikih krvnih žila, do blagih promjena u mikrocirkulaciji. Kod pacijenata s dijabetesom postoje i funkcionalne promjene u mikrocirkulaciji, one često uzrokuju smanjenje lokalne prokrvljenosti i dostave kisika u tkiva. U najekstremnijim slučajevima liječenje hiperbaričnom oksigenoterapijom nije efikasno, zbog nedostatka cirkulacije. U slučajevima gdje postoji „granična“ mikrocirkulacija uloga hiperbarične oksigenoterapije je uvelike značajna. Povećanje tlaka kisika u rani koje se ostvaruje hiperbaričnom oksigenoterapijom ubrzava cijeljenje, ojačava protumikrobne obrambene mehanizme, te na anaerobne organizme djeluje izravno bakteriostatički, potiče neovaskularizaciju. Upravo zbog tih podataka u liječenju dijabetičkog stopala uz klasičnu terapiju i debridman hiperbarična oksigenoterapija je preporučena. Na slici 4.7.1. prikazano je dijabetičko stopalo koje nije moglo zacijeliti 3 mjeseca s prisutnom nekrozom, te na slici 4.7.2. je prikazano stopalo na kojem su kirurški odstranjeni prsti i primjetno je stvaranje granulacije nakon 5 serija terapije hiperbaričnim kisikom. Potom slika 4.7.3. prikazuje stopalo 3 tjedna nakon stavljanja

kožnog grafta, te 10 serija terapije hiperbaričnim kisikom. Naposljetku slika 4.7.4. prikazuje potpuno zacijeljeno stopalo nakon 3 mjeseca terapije hiperbaričnim kisikom. [12].



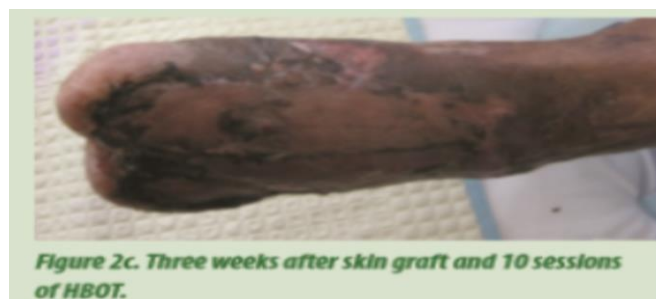Slika 4.7.1. Dijabetičko stopalo

Izvor: L. Tongson, D. L. Habawel, R. Evangelista, J. Lerry Tan: Hyperbaric oxygen therapy as adjunctive treatment for diabetic foot ulcers, Wound International, December 1. 2013, Vol 4. Issue 4



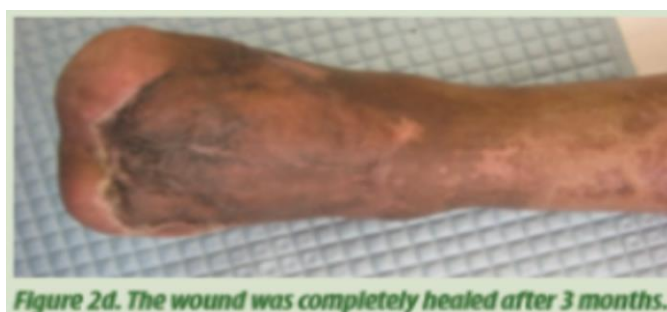Slika 4.7.2. Nakon 5 terapija HBO

Izvor: L. Tongson, D. L. Habawel, R. Evangelista, J. Lerry Tan: Hyperbaric oxygen therapy as adjunctive treatment for diabetic foot ulcers, Wound International, December 1. 2013, Vol 4. Issue 4



Slika 4.7.3. graft i 3 mjeseca HBO

Izvor: L. Tongson, D. L. Habawel, R. Evangelista, J. Lerry Tan: Hyperbaric oxygen therapy as adjunctive treatment for diabetic foot ulcers, Wound International, December 1. 2013, Vol 4. Issue 4



Slika 4.7.4. Zacijeljeno stopalo, 3 mjeseca HBO

Izvor: L. Tongson, D. L. Habawel, R. Evangelista, J. Lerry Tan: Hyperbaric oxygen therapy as adjunctive treatment for diabetic foot ulcers, Wound International, December 1. 2013, Vol 4. Issue 4

Predviđeni protokol za terapiju hiperbaričnom oksigenacijom dijabetičkog stopala je tlačenje od 2.0 do 2.5 ATA, minimalan broj terapijskih serija je 20, dok je maksimalan broj terapijskih serija 60. Koristi od dodatne hiperbarične oksigenoterapije kod dijabetičkog stopala su smanjenje mortaliteta, velikih amputacija, komorbiditeta, poboljšanje lokalnog statusa rane, smanjenje boli, trajanja hospitalizacije, te ukupnih troškova liječenja [3].

4.8. Kronične ne dijabetičke rane

U kronične ne dijabetičke rane za koje Hrvatski zdravstveni zavod za osiguranje pokriva hiperbaričnu oksigenoterapiju spadaju venski vrijed, ishemijski (arterijski ili miješani) vrijed i vaskulitisi. Ishemijske rane su posljedica periferne arterijske bolesti. Najčešći uzrok nastanka rane je ateroskleroza, rjeđe mogu biti i drugi uzroci trombangitis obliterans, embolijski incident ili arterijsko-venske malformacije. Ishemijske rane su bolne, a bol se pojačava u ležećem položaju. Ulceracija je duboka, najčešće lokalizirana na distalnim dijelovima ekstremiteta, dorzumu stopala ili prstima. Rana je prekrivana svijetlim, slabo prokrvljenim granulacijama, a okolna koža je blijeda, znakovi upale uglavnom kod takvih rana nisu prisutni [13].

Venski vrijed je najteža manifestacija kronične venske manifestacije, on je multifaktorska bolest. Etiološki čimbenici se mogu podijeliti u 3 skupine: primarni, sekundarni i nasljedni. Primarni etiološki čimbenik je valvularna insuficijencija površnog venskog sustava. Sekundarni čimbenici su tromboza vena dubokog venskog sistema, a u nasljedne čimbenike pripadaju malformacije venskog sistema i genetska predispozicija. Karakteristike tipične venske ulceracije: lokalizira se na medijalnoj strani donje trećine potkoljenice, češće na lijevoj potkoljenici, dno ulkusa je nečiste granulacije s mogućim venskim krvarenjem, rubovi rane su neravni, podminirani, često ima jaku sekreciju, plitki ulkus, umjerena bol koja prestaje podizanjem noge, te je noga topla [13].

Provedeno je istraživanje u Australiji o učinku hiperbarične oksigenoterapije kod kroničnih venskih ulkusa. Trećina venskih ulkusa nije zacijelila nakon standardne njege i terapije, no nakon hiperbarične oksigenoterapije u ovom istraživanju je rezultiralo u značajnom smanjenju širine i opsega ulkusa nakon 12 tjedan u usporedbi s placebo grupom. S obzirom na cijenu hiperbarične oksigenoterapije očekuje se da je ona rezervirana samo za one rane koje ne cijele nakon standardne njege i terapije. Hiperbarična oksigenoterapija je dokazano poboljšala cijeljenje venskog ulkusa sa hipoksijom [14].

Kod kroničnih ne dijabetičkih rana predviđeni protokol terapije hiperbaričnim kisikom je pod tlakom od 2.0 do 2.5. ATA, minimalan broj terapijskih serija je 20, dok je maksimalan broj do 60 terapijskih serija. Koristi od hiperbarične oksigenoterapije su smanjenje velikih amputacija i drugih većih kirurških zahvata, morbiditeta, disfiguracije rane, te ukupnih troškova liječenja [3].

4.9. Iznenadni idiopatski gubitak sluha

Surditas idiopathica acuta, odnosno iznenadni idiopatski gubitak sluha je gubitak sluha od 30 dB ili više u najmanje 3 uzastopne audiometrijske frekvencije, on se razvija tijekom 72 sata ili manje. Uzrok nastanka je nepoznat, postoji mogućnost da se radi o virusnim infekcijama, autoimunim poremećajima, te mikrovaskularnim okulzijama uha, no za to ne postoji potpuni dokazi. Iznenadni gubitak sluha se može pojaviti u bilo kojoj životnoj dobi, najčešće između 50 i 60 godina starosti, te je jednako zastupljen u oba spola. Kod ovog poremećaja javlja se naglušost obično na jednom uhu, osjećaj punoće, pritiska, zujanja u ušima, te vrtoglavica, nekada se može javiti tinitus ili povraćanje. Ako se liječenje gubitka sluha ne započne u roku od sedam dana od nastanka, oštećenje sluha više nije moguće u potpunosti povratiti, tada zujanje u ušima i smanjenje sluha postaju doživotni [15].

Primjenom hiperbarične oksigenoterapije cilj je dovesti što veću količinu kisika u tkiva. Kod ovog poremećaja specifično je to što je kohlea izrazito osjetljiva na ishemiju. Nekoliko je studija zaključilo da se poboljšanje oštrine sluha postiže primjenom hiperbarične oksigenoterapije plus primjenom kortikosteroida i vazodilatatora. Studije su zaključile da hiperbarična oksigenoterapija ne zamjenjuje standardnu terapiju već uspješno djeluje sa istovremenom primjenom lijeka [16].

Predviđeni protokol hiperbarične oksigenacije kod iznenadnog idiopatskog gubitka sluha je tlačenje od 2.0 do 2.5 ATA, minimalan broj terapijskih serija je 10, dok je maksimalan broj terapijskih serija 20. Koristi od dodatne hiperbarične oksigenoterapije kod idiopatskog gubitka sluha su potporna terapija, brži i kompletniji oporavak, te smanjenje oštećenja sluha [3].

4.10. Iznenadna sljepoća

Iznenadna sljepoća ili latinski *occlusio vascularis retinae* je okulzija koja predstavlja začepljenje središnje vene ili arterije. Ona nastaje zbog začepljenja, najčešće embolusom. Okulzija je posljedica embolije iz aterosklerotičnih plakova, no embolus može nastati i zbog endokarditisa, tromboze ili masnim embolusom. U kliničkoj slici iznenadne sljepoće javlja se nagla, bezbolna i jednostrana sljepoća ili ispad vidnog polja. Poremećaj vida ili gubitak vida ovise i zahvaćenosti mrežnice, ako je zahvaćena cijela arterija gubitak vida je potpun [2].

Liječenje hiperbaričnom oksigenoterapijom treba započeti odmah ili unutar nekoliko sati od nastanka sljepoće uz standardnu terapiju. Hiperbarična oksigenoterapija može gotovo u potpunosti vratiti vid. Terapija može oksigenirati ishemijsku, ali ne i potpuno nekrotičnu mrežnicu, ona sprječava predinfarkt mrežnice, te značajno poboljšava vizualni ishod od 86% značajnog napretka [17].

Predviđeni protokol prema Hrvatskom zavodu za zdravstveno osiguranje tlak u barokomori je indiciran od 2.0 do 2.5 ATA (jednom ili dva puta dnevno), minimalan broj terapijskih serija je 10, dok je maksimalno do 20 terapijskih serija. Koristi od hiperbarične oksigenoterapije su potpora postojećoj terapiji, te smanjenje invaliditeta [3].

4.11. Kronični refraktorni osteomijelitis

Kronični refraktorni osteomijelitis predstavlja upalu koštanog tkiva uzrokovanu infektivnim agensom (bakterija). Kronični refraktorni osteomijelitis se definira kao infekcija kosti koja traje dulje od 6 mjeseci i pri čemu postoje histološki i radiološki znakovi infekcije ili pozitivan mikrobiološki nalaz kulture koštanog ulomka. Termin „refraktorni“ se odnosi na slučajeve kod kojih rana vezana uz osteomijelitis nije zacijelila unatoč kirurškom i antibiotskom liječenju. Infekcija kosti može nastati prilikom prijeloma kosti ili ako je infektivno žarište u mekim tkivima u neposrednoj blizini kosti (egzozna infekcija) ili može biti unesen krvlju (hematogena infekcija). U zahvaćenom tkivu su izraženi ishemija i hipoksija. Klinička slika se može odvijati akutno, subakutno i kronično. Liječenje osteomijelitisa je kombinirano: kirurški, antibioticima i hiperbaričnom oksigenoterapijom [2].

Hiperbarična oksigenoterapija popravljajući strukturu kosti, podiže parcijalni tlak kisika čine stimulira neoangiogenezu, povećava se produkcija leukocita i njihova aktivnost u području bolesne kosti, poboljšava se transport aminoglikozida kroz bakterijsku staničnu membranu, potiče aktivnost osteoklasta u uklanjanju nekrotičnih dijelova kosti, te osteoblasta u stvaranju nove kosti [2].

Predviđeni protokol hiperbarične oksigenoterapije kod kroničnog refraktornog osteomijelitisa je primjena tlaka od 2.0 do 2.5 ATA, minimalan broj terapijskih serija je 60, a maksimalan broj je više od 100 serija. Koristi od terapije hiperbaričnim kisikom kod kroničnog refraktornog osteomijelitisa su povećani izgledi za izlječenje, smanjenje kirurških rekonstrukcija, hospitalizacija, hospitalizacije i fizikalne rehabilitacije, stupnja invaliditeta, te ukupnih troškova liječenja [3].

4.12. Progredirajuće nekrotizirajuće infekcije mekih tkiva

Nekrotizirajuće infekcije mekih tkiva su smrtonosna i rijetka infektivna stanja koja zahvaćaju potkožno tkivo i fasciju bez zahvaćanja mišića. Takve infekcije predstavljaju kiruršku dijagnozu širokog spektra bolesti u kojoj teška infekcija uzrokuje duboku nekrozu mekih tkiva. Ona obuhvaća nekrotizirajući fascilitis, klostridijsku mionekrozu (plinska gangrena), nekrotizirajući celulitis (klostridijski i neklostridijski), progresivnu bakterijsku sinergističku gangrenu, nekrotizirajući miozitis, piomiozitis, Fournierovu gangrenu, te Ludwigovu gangrenu. Nekrotizirajuće infekcije mekih tkiva se mogu pojaviti nakon velikih traumatskih ozljeda, kao i kod manjih defekata kože i sluznice, infekcijom varičele, nepenetrirajućih ozljeda mekih tkiva ili rutinskih opstetičkih i ginekoloških postupaka, kao i kod nedavno operiranih i imunokompromiranih pacijenata [18].

Hiperbarična oksigenoterapija kod progredirajućih nekrotizirajućih infekcija mekih tkiva ima cilj povisiti razinu kisika na razini tkiva, te smanjiti edem, stimulirati rast fibroblasta, te povećati djelotvornost antibiotika. Predviđeni protokol za terapiju hiperbaričnim kisikom kod progredirajuće nekrotizirajuće infekcije mekih tkiva je tlak od 2.8 do 3.0 ATA, inicijalno 2 do 3 puta na dan, a poslije jednom dnevno s tlakom od 2.0 do 2.5 ATA. Minimalan broj terapijskih serija je 5, dok je maksimalan broj do 30 terapijskih serija. Koristi od dodatne hiperbarične oksigenoterapije kod progredirajuće nekrotizirajuće infekcije mekih tkiva su smanjenje mortaliteta, amputacija, broja kirurških intervencija, trajanja hospitalizacije te ukupnih troškova liječenja [3].

4.13. Radijacijska oštećenja koštanih i mekih tkiva

Radioterapija ili liječenje zračenjem je česti i rasprostranjeni tip liječenja malignih oboljenja različitih anatomskih lokalizacija. No tijekom radioterapije dolazi do iritacije okolnog mekog tkiva, to je jedna od potencijalnih komplikacija, ozljeda normalnog tkiva. Ozljeda normalnog tkiva zbog radioterapije se može pojaviti mjesecima ili čak godinu dana nakon radioterapije. Kada se oštećenje pojavi, meko tkivo počne odumirati na mikrovaskularnoj razini, javlja se fibroza. Oštećenje može doći do kritične točke kada se tkiva počnu raspadati i počne nastanak ulkusa u području zahvaćenom iritacijom radioterapijom. Oštećenje nastaje zbog smanjene raspoloživosti kisika, te koža počne gubiti kolagen, te se pojačava prethodno spomenuta fibroza, te dolazi do atrofije kože i nastajanja rane, te razvoja osteoporoze koštanih struktura. Proces oštećenja kože se može pogoršati ukoliko se javi sekundarna infekcija ili zbog operacije na oštećenom području. Radijacijsko oštećenje se može javiti na bilo kojem dijelu tijela koje se liječi radioterapijom, no neka područja su podložnija nastanku oštećenja od drugih. Zdjelica, rektum, te koža i mukozna

sluznica područja glave i vrata su posebno osjetljivi na nastanak oštećenja izazvanih radioterapijom [19].

Kod radijacijskih oštećenja koštanih i mekih tkiva protokol za tlak u barokomori je od 2.0 do 2.5 ATA, minimalan broj terapijskih serija je 20 dok je maksimalan broj 60 terapijskih serija. . Hiperbarična oksigenoterapija potiče neoangiogenezu, dovodi do poboljšanja mikrocirkulacije, poboljšava imunološki odgovor organizma, ubrzava cijeljenje rana, potiče stvaranje kolagena na rubovima rana, smanjuje učestalost obolijevanja i dubinu tkivnog oštećenja, štiti zdravo rubno tkivo, ubrzava epitelizaciju rana, te smanjuje troškove liječenja i rehabilitacije [3].

5. Kontraindikacije za hiperbaričnu oksigenoterapiju

Kada je pacijentu potrebna hiperbarična oksigenoterapija potrebno je napraviti kompletni pregled i obratiti pažnju na moguće kontraindikacije, kako bi primjena terapije bila što sigurnija i učinkovitija. Jedina apsolutna kontraindikacija za hiperbaričnu oksigenoterapiju je neliječeni pneumotoraks, zbog mogućnosti da će se proširiti i razviti u tenzijski pneumotoraks tokom dekompresijske faze terapije. Moguće je kirurški evakuirati pneumotoraks, tada postaje relativna kontraindikacija [2].

Relativne kontraindikacije ovise o potencijalnim koristima za pacijenta, odnosno liječenje se treba sagledati u odnosu na stanje pacijenta i moguće neželjene učinke. One obuhvaćaju infekcije gornjih dišnih puteva kod kojih postoji opasnost od barotraumatskih oštećenja unutrašnjeg uha i pranazalnih sinusa. Kod pacijenata sa emfizemom koji zadržava CO₂ može se razviti pneumotoraks nakon pucanja emfizemske bule, stoga se preporuča u sklopu obrade prije početka terapije napraviti RTG snimku pluća kako bi se takve promjene eliminirale. Hiperbarična oksigenoterapija se ne bi trebala uključivati u liječenje pacijenata s asimptomatskim promjenama na RTG snimci pluća. Također kod pacijenata s nekontrolirano visokom vrućicom nije preporučena hiperbarična oksigenoterapija, zato što se stvaraju povoljni uvjeti za razvoj konvulzija. Ukoliko je terapija indicirana u febrilnim stanjima, prije početka seanse potrebno je sniziti temperaturu. Ostale relativne kontraindikacije su: operacije uha i otvorenog prsišta, trudnoća, klaustrofobija, epileptički i konvulzijski poremećaji, te neliječene zloćudne bolesti. Također hiperbarična oksigenoterapija je kontraindicirana kod primjene određenih lijekova, primjerice kemoterapijskih lijekova (Adriamycin, Doxil), citostatika (Platinol) zbog potencijalnog povećanja citotoksičnosti. Ujedno je terapija kontraindicirana kod onih pacijenata koji primaju terapiju zbog alkoholizma (Antabuse). Relativna kontraindikacija terapije se odnosi i na pacijente koji pate od klaustrofobije, kod takvih pacijenata može se primijeniti terapija anksioliticima kao npr. lorazepam (Ativan) ili diazepam (Valium) kako bi se minimalizirala anksioznost [4].

6. Intervencije medicinske sestre kod primjene hiperbarične oksigenoterapije

Bitnu ulogu u liječenju hiperbaričnim kisikom zauzima medicinska sestra, pogotovo one višeg stručnog obrazovanja. Potrebno je da medicinske sestre koje rade u hiperbaričnim komorama budu dodatno educirane o hiperbaričnoj oksigenoterapiji. Edukaciju stječu kroz različite radionice, seminare i kongrese. Također u planu trajnog usavršavanja hrvatska komora medicinskih sestara je održala predavanja o zadacima medicinskih sestara kod hiperbarične oksigenoterapije u Rijeci, te upoznavanje medicinskih sestara s osnovama hiperbarične oksigenoterapije u Zagrebu. U sklopu Kliničkog bolničkog centra Sestre milosrdnice medicinske sestre iz Klinike za kirurgiju 2019. godine sudjelovale su u poslijediplomskom tečaju stalnog medicinskog usavršavanja prve kategorije „Rane-Principi i postupci liječenja“ gdje su u sklopu praktičnog dijela posjetile barokomoru, te je mr. sc. Dejan Andrić objasnio primjenu i mogućnosti hiperbarične oksigenoterapije [20].

Medicinska sestra koja radi u barokomori treba imati odličnu sposobnost procjene stanja pacijenta, napredno znanje iz specifičnih bolesti i njihovih procesa, te znanja i vještina u tehničkoj podršci koja se ne viđa i ne uči na uobičajenim odjelima. U Hrvatskoj još ne postoji posebna licenca za medicinsku sestru koja radi u barokomori, no medicinske sestre u poliklinici Oxy imaju položen ispit prema Pravilniku o poslovima upravljanja i rukovanja energetskim postrojenjima i uređajima. Prema tome uloga medicinske sestre je i upravljanje radom barokomore, te pratnja pacijenta u barokomori [21].

Sestrinska skrb kod pacijenata primljenih na terapiju hiperbaričnim kisikom uključuje pripremu pacijenta prije terapije, pripremu opreme, monitoring tijekom terapije, te kontinuiranu procjenu stanja pacijenta. Medicinske sestre su odgovorne za edukaciju pacijenta i njegove obitelji o hiperbaričnoj oksigenoterapiji. Edukacija pacijenta uključuje upoznavanje pacijenta sa sigurnosnim mjerama tokom terapije, načinom primjene terapije, mogućim poteškoćama tokom terapije, provjerom stanja pacijenta, utvrditi postoje li neke specifične medicinske naprave spojene ili usađene u pacijenta (pacemaker), te utvrđivanje terapije koju pacijent pije. Potrebno je da medicinska sestra educira pacijenta o štetnosti pušenja ili drugih nikotinskih aparatura, o pravilnoj prehrani i konzumaciji pića tokom terapije hiperbaričnim kisikom [22]

6.1. Priprema pacijenta za hiperbaričnu oksigenoterapiju

Priprema pacijenta za hiperbaričnu oksigenoterapiju počinje već s prvim dolaskom pacijenta na polikliniku. U prethodnom poglavlju je samo kratko navedena uloga medicinske sestre u

edukaciji pacijenta, a u ovom poglavlju biti će detaljno razrađena. Nakon što je pacijent od strane specijaliste upućen na hiperbaričnu oksigenoterapiju, prolazi obradu od strane doktora, koji prije početka terapije obavezno utvrđuje postoje li kontraindikacije, a pacijent se upoznaje s postupkom liječenja. Potrebno je također da pacijent prije početka liječenja donese određene nalaze, potreban je rendgen nalaz srca i pluća ne stariji od 6 mjeseci, nalaz spirometrije, rutinske laboratorijske pretrage koje uključuju CBC (complete blood count), ABG (arterial blood gas), biokemiju, CO razinu, te zbog mogućnosti da hiperbarična terapije izazove hipoglikemiju, potrebno je izmjeriti glukozu prije početka seanse [4].

Sigurnost u barokomori je na prvom mjestu stoga je potrebno educirati pacijenta o sigurnosnim mjerama prije i prilikom ulaska u barokomoru. Zadatak medicinske sestre je objasniti pacijentu da se tijekom terapije koristi 100% kisik koji se tlači, kisik je vrlo zapaljiv plin, stoga određenim proizvodima nije mjesto u barokomori, odnosno zabranjeni su. Zabranjeni su materijali koji sadrže zapaljive elemente (šibice, upaljači, uređaji koji sadrže baterije, elektronika, vatreno oružje), zabranjeno je unositi slušne aparate, novine, hranu i piće u barokomoru [22].

Potrebno je educirati pacijenta o pravilnoj higijeni prije ulaska u barokomoru, zbog sigurnosnih razloga. Potrebno je da pacijent bude čist, te da na kožu prije terapije ne nanosi ulja, masti, losione, niti nikakve preparate na bazi istih i alkohola. Lice treba biti čisto također bez kreme, šminke i ruža, nokti ne smiju biti lakirani, pacijent također ne smije na sebi imati dezodorans, parfem. U kosi ne smije biti gela, laka za kosu. Pacijent prije ulaska u barokomoru mora imati na sebi 100% pamučnu odjeću, uključujući i čarape i donji veš, te grudnjaci ne smiju imati metala u sebi. Potrebna je čista obuća koja nije premazana laštivim sredstvom. Ostali proizvodi koji se ne smiju unositi u barokomoru su: slušni aparati, naočale s metalnim okvirima, kontaktne leće, nakit, satovi, zubala, te duga pomagala [5].

Prije početka terapije potrebno je provjeriti ako pacijent pije lijekove, koje sve lijekove konzumira te ukoliko je uveden novi lijek tokom terapije potrebno je obavijestiti osoblje o tome. U specifičnu procjenu pacijenta medicinska sestra treba prikupiti podatke o mogućim medicinskim napravama spojenim ili ugrađenim u pacijenta (npr. pacemaker), provjera terapije koju pacijent uzima, te specifična pomagala (npr. proteza, leće). Ukoliko postoji slučaj pacijenta s ugrađenim vodičem srčanog ritma (pacemaker) pacijent treba pri dolasku na liječenje priložiti uvjerenje proizvođača da je ugrađeni uređaj siguran za rad u hiperbaričnoj komori. Pacijenti s ugrađenim zaliscima na srcu trebaju priložiti potvrdu o tipu ugrađene proteze. Pacijenti s ranama trebaju imati previjene rane s odobrenim načinom i materijalom od strane stručnog osoblja barokomore [5].

Potrebno je provjeriti s pacijentom ima li na sebi metalne kirurške kopče ili dentalno privremeno punjenje zuba, koje može imati malo zraka, te će se tokom terapije taj zrak proširiti i uzrokovati bol. Ako je pacijentu potrebna intravenozna kanila tokom terapije bilo bi idealno kad

bi se zamijenila s kanilom koja je dizajnirana za hiperbarične komore. Ukoliko pacijent ima Foleyev kateter ili endotrahealni tubus treba imati na umu da će se baloni punjeni normalnim atmosferskim zrakom tijekom terapije smanjiti u volumenu. Kako bi baloni ostali tokom terapije istog volumena, te kateter na istoj poziciji, potrebno je napuniti balone sa sterilnom tekućinom [4].

Kod procjene stanja pacijenta važno je da medicinska sestra uoči postoji li kod pacijenta nelagoda, anksioznost ili klaustrofobija. Umjerena anksioznost ili nelagoda je normalno stanje prilikom početka terapije zbog toga što pacijent ne zna što očekivati, tu je bitna uloga medicinske sestre i njezine edukacije i objašnjavanja postupka liječenja, te educiranja o sigurnosnim mjerama. Kod klaustrofobije liječnik može prepisati anksiolitik, no klaustrofobija se smatra relativnom kontraindikacijom, stoga je vrlo važna procjena medicinske sestre stanja pacijenta, te ukoliko je sigurno za takvog pacijenta da se liječi hiperbaričnom oksigenoterapijom [22].

Preporučeno je uzeti obrok prije tretmana u barokomori sat-dva prije. Ukoliko je pacijent dijabetičar, važno je da se drži uputa o prehrani, te da redovito uzima inzulin ili lijekove i provodi redovite kontrole kod svog liječnika interne medicine. Prije početka terapije pacijentima s dijabetesom se mjeri šećer. Važno je educirati pacijente o štetnosti pušenja, te uzimanja drugih nikotinskih preparata i kofeinskih napitaka, oni imaju utjecaj na sužavanje krvnih žila, te posljedično smanjuju efektivnost hiperbarične oksigenoterapije. Idealno bi bilo da pacijenti tokom cijele terapije apstiniraju od pušenja, ukoliko to nije moguće onda barem ne pušiti dva sata prije tretmana i dva sata nakon tretmana. Također preporučuje se apstinencija od alkoholnih pića, ne preporučuje se konzumacija gaziranih i kofeinskih napitaka [22].

Pacijent treba znati ukoliko se tijekom terapije hiperbaričnim kisikom razboli od nekih akutnih bolesti npr. povišena temperatura, gripa, upala sinusa, proljev i slično, mora obavijestiti osoblje prije ulaska u barokomoru pošto neka od tih stanja su privremena kontraindikacija za barokomoru. Prije svakog ulaska u barokomoru medicinska sestra mjeri krvni tlak svim pacijentima i vrijednosti tlaka upisuje u bolesničke liste. Ukoliko pacijent ima povišeni tlak medicinska sestra treba obavijestiti liječnika koji odlučuje može li pacijent ući u barokomoru [22].

Tokom terapije u barokomori zajedno s pacijentima ulazi pratitelj koji može biti doktor ili medicinska sestra. Važno je da medicinska sestra u ulozi pratioca uoči moguće nuspojave terapije. Unatoč tome što su nuspojave hiperbarične oksigenacije rijetke znaju se javiti u smislu omaglice, miopije, barotraume uha, te toksičnosti kisika nakon terapije. Ukoliko pacijent doživljava osjećaj nelagode, bola, otežanog disanja, boli u prsima, zubobolje, neuspješnog izjednačavanja tlaka u srednjem uhu ili sinusima potrebno je da odmah obavijesti pratioca mahanjem ruke ili dozivanjem, u tom slučaju tlačenje komore će biti zaustavljeno, a pacijentu pružena odgovarajuća pomoć [5].

Vrlo je važno da medicinska sestra informira pacijenta da se tokom terapije zna javiti minimalni neugodni osjećaj u uhu pacijenta uzrokovan pritiskom u barokomori, medicinska sestra

treba educirati pacijenta da je to samo prolazan osjećaj, te da se može umanjiti sa zijevanjem ili gutanjem sline ili vode kako bi se izjednačio pritisak u uhu. Takav neugodni osjećaj javlja se tokom tlačenja komore između 5 i 10 minuta i za to vrijeme potrebno je aktivno primjenjivati postupak izjednačavanja tlakova. Također pacijentu se treba napomenuti da će tokom tlačenja komore primijetiti povećanje temperature, što nekad može biti neugodno, to je samo kratkotrajni učinak, te kada se dostigne željeni tlak povećanje temperature prestaje, a ventiliranjem barokomore se postiže ugodnija temperatura. Medicinska sestra u ulozi pratioca obavlja sve pripremne radnje te provjerava ispravnost maske i postavlja ih na lice pacijenata, zadužena je za rukovanje cjelokupnom tehnikom, a pacijentima je strogo zabranjeno samostalno postavljanje maske, otvaranje ili zatvaranje ventila, diranje bilo kakvih cijevi ili drugih uređaja. Nakon što je prošlo indicirano vrijeme terapije komora se sporo rastlaćuje, taj postupak traje oko 10 minuta. Tijekom rastlaćivanja komore nije potrebno provoditi postupak aktivnog izjednačavanja tlaka srednjeg uha i pacijenti ne smiju zadržavati dah. Nije dopušteno stavljanje bilo kakvih čepića u uši tijekom boravka u barokomori, jer tako može doći do oštećenja bubnjića [5].

6.2. Izjednačavanje tlaka u šupljini uha

Postoje tri načina izjednačavanja tlaka u šupljini srednjeg uha:

1. Nosnice se stisnu prstima, a usta su zatvorena, potom se kratko i snažno puhne kroz zatvoreni nos, budući da zrak ne može izaći kroz zatvoreni nos i usta pacijent će čuti kako zrak ulazi u oba srednja uha uz karakterističan šum. Znak da se postupak napravio ispravno je osjećaj olakšanja u bubnjiću ili sinusima.
2. Pacijent može pokušati žvakati, zijevati ili gutati slinu. Olakšanje je znak da se postupak proveo ispravno.
3. Ukoliko pacijent ne može izjednačiti tlak u šupljini srednjeg uha, liječnik može ugraditi u bubnjić pacijenta cjevčicu koja će omogućiti spontano izjednačavanje tlaka. Postupak ugradnje cjevčice je potpuno bezbolan, vrlo jednostavan, a komplikacije su iznimno rijetke. Cjevčice se nakon liječenja uklanjaju, a otvor spontano zacijeli. Ukoliko pacijent ima ugrađenu cjevčicu potrebno ga je educirati da se pridržava svih savjeta i upozorenja liječnika, da onemogući prodor vode i nečistoća u srednje uho, te ukoliko se javi bilo kakav problem da mora obavijestiti osoblje [5].

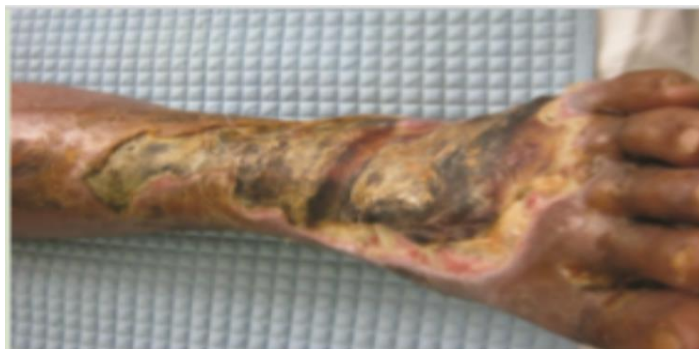7. Važnost liječenja u hiperbaričnim komorama

U svijetu je hiperbarična oksigenoterapija prihvaćena kao metoda izbora za liječenje nekih bolesti, a za mnoge druge služi kao pomoćna terapija. U Hrvatskoj se hiperbarična oksigenoterapija sustavno primjenjuje već 30 godina, postoje 4 velike višemjesne barokomore Poliklinike za baromedicinu Oxy u Puli i Zagrebu, kao i u Institutu pomorske medicine u Splitu, također postoje i male, jednomjesne komore u Puli, Osijeku i Splitu. Često se hiperbarična oksigenoterapija ne uzima u obzir kao metoda liječenja ili kao potporna terapija zbog toga što nije široko dostupna i nije jeftina [9].

Promocija hiperbarične oksigenoterapije je vrlo važna stavka u multidisciplinarnom timu koji liječi pacijente. Liječnik specijalist upućuje pacijente na liječenje hiperbaričnom oksigenoterapijom. Važno je znati da određene indikacije za liječenje hiperbaričnom oksigenoterapijom pokriva Hrvatski zavod za zdravstveno osiguranje. Unatoč tome što liječnik specijalisti piše uputnice za terapiju, u nekim situacijama je potrebno i da medicinske sestre uoče potencijalne indikacije za terapiju, te savjetuju pacijenta na konzultacije sa liječnikom specijalistom, koji dalje upućuje pacijenta na liječenje. Vrlo važno je naglasiti uspješnost liječenjem hiperbaričnim kisikom.

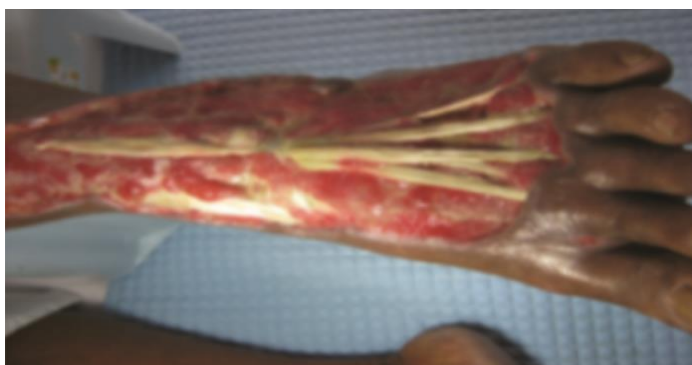Primjer dobre prakse liječenja hiperbaričnim kisikom je kliničko istraživanje u SAD-u gdje su promatrali zacjeljenje dijabetičkih stopala. Primjena hiperbarične oksigenoterapije je bila takva da su pacijenti bili tlačeni u barokomori pod tlakom od 2.5. ATA jednom dnevno po 90 minuta. Uz hiperbaričnu oksigenoterapiju primjenjivala se i standardna njega dijabetičkog stopala koja uključuje debridman rane, primjena obloga i negativnog tlaka ako je bio indiciran. Cilj istraživanja je zaključiti učestalost amputacija kod pacijenata koji su prošli hiperbaričnu oksigenoterapiju. Minimalan broj terapijskih serija hiperbaričnim kisikom je 30, 13 pacijenata je isključeno iz istraživanja jer nisu zadovoljili minimalan broj terapijskih serija. Od preostalih 41 pacijenata 24 je bilo muškog spola, a 17 ženskog. 88% pacijenata je pokazalo poboljšanje rane, a 12% pacijenata je moralo proći zahvat amputacije. Od 36 pacijenata čije se stanje poboljšalo 86% pacijenata je imalo potpuno zacjeljenje i epitelizaciju dijabetičkog stopala, dok 14% pacijenata je razvilo granulaciju tkiva, no rana nije u potpunosti zacijelila i epitelizirala. Na slici 7.1. prikazano je dijabetičko stopalo koje nije moglo zacijeliti 2.5 mjeseca, na rani se nalazilo crno, tvrdo nekrotično tkivo neugodna mirisa, te gnojni iscjedak koji curi iz rane. Slika 7.2. prikazuje stopalo nakon kirurškog debridmana i promjene obloga, primijenjen je antibiotik širokog spektra, te je uočena granulacija tkiva nakon 5 serija HBOT. Slika 7.3. prikazuje stopalo nakon dva tjedna i 10 serija HBOT sa primjenom debridmana i dnevnom promjenom obloga, granulacija i epitelizacija su

uočeni. Na slici 7.4. je dijabetičko stopalo nakon 2.5 mjeseca HBOT, kožnog grafta i standardne terapije [12].



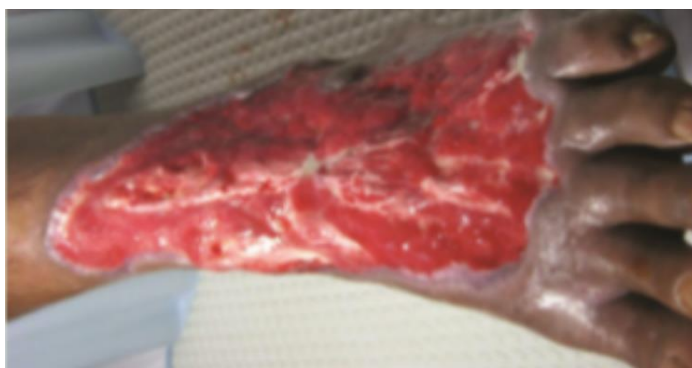Slika 7.1. Dijabetičko stopalo koje ne cijeli 2.5 mjeseca

Izvor: L. Tongson, D. L. Habawel, R. Evangelista, J. Lerry Tan: Hyperbaric oxygen therapy as adjunctive treatment for diabetic foot ulcers, Wound International, December 1. 2013, Vol 4. Issue 4



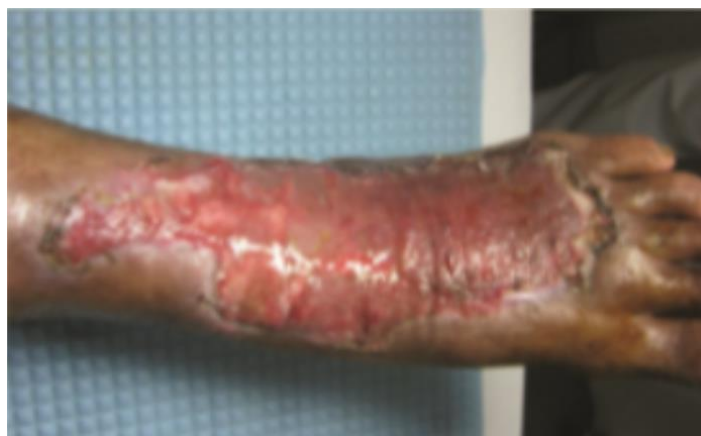Slika 7.2. Dijabetičko stopalo nakon 5 serija HBO

Izvor: L. Tongson, D. L. Habawel, R. Evangelista, J. Lerry Tan: Hyperbaric oxygen therapy as adjunctive treatment for diabetic foot ulcers, Wound International, December 1. 2013, Vol 4. Issue 4



Slika 7.3. Dijabetičko stopalo nakon 2 tjedna i 10 serija HBOT

Izvor: L. Tongson, D. L. Habawel, R. Evangelista, J. Lerry Tan: Hyperbaric oxygen therapy as adjunctive treatment for diabetic foot ulcers, Wound International, December 1. 2013, Vol 4. Issue 4



Slika 7.4. Dijabetičko stopalo nakon 2.5 mjeseca HBOT

Izvor: L. Tongson, D. L. Habawel, R. Evangelista, J. Lerry Tan: Hyperbaric oxygen therapy as adjunctive treatment for diabetic foot ulcers, Wound International, December 1, 2013, Vol 4. Issue 4

8. Zaključak

Hiperbarična oksigenoterapija je oblik terapije u kojoj pacijent udiše 100% kisik u uvjetima povišenog tlaka. HB komora je oblik medicinske naprave u kojoj se obavlja HBO, postoje različite vrste HB komora: jednomjesne, višemjesne, prenosive, za uvježbavanje ronioaca, te male HB komore.

Hrvatski zavod za zdravstveno osiguranje pokriva troškove liječenja određenih bolesti HBO. Postoje apsolutne hitne indikacije i indikacije kojima je HBO potporna terapija uz osnovnu. Kod svih indikacija HBO je dokazano djelotvorna terapija, odnosno potporna terapija uz osnovnu terapiju ovisno o indikacijama.

Medicinska sestra ima važnu ulogu u radu s pacijentima koji obavljaju terapiju HB kisikom, sestra treba imati specifična znanja o radu u barokomori kako bi mogla adekvatno raditi s pacijentima. Liječenje HB kisikom je u globalu siguran postupak no postoje određene sigurnosne mjere kojih se treba pridržavati. Upravo o tim sigurnosnim mjerama medicinska sestra educira pacijenta. Uz edukaciju medicinska sestra radi pripremu pacijenta prije terapije, monitoring tijekom terapije te obavlja kontinuiranu procjenu stanja pacijenta koju dokumentira.

Cilj ovoga rada je prikazati kod kojih medicinskih stanja pacijent ima pravo na liječenje HBO, kod kojih stanja nije poželjno liječenje HBO, te ulogu medicinskih sestra/tehničara u liječenju HBO.



Sveučilište
Sjever



**IZJAVA O AUTORSTVU
I
SUGLASNOST ZA JAVNU OBJAVU**

Završni/diplomski rad isključivo je autorsko djelo studenta koji je isti izradio te student odgovara za istinitost, izvornost i ispravnost teksta rada. U radu se ne smiju koristiti dijelovi tuđih radova (knjiga, članaka, doktorskih disertacija, magistarskih radova, izvora s interneta, i drugih izvora) bez navođenja izvora i autora navedenih radova. Svi dijelovi tuđih radova moraju biti pravilno navedeni i citirani. Dijelovi tuđih radova koji nisu pravilno citirani, smatraju se plagijatom, odnosno nezakonitim prisvajanjem tuđeg znanstvenog ili stručnoga rada. Sukladno navedenom studenti su dužni potpisati izjavu o autorstvu rada.

Ja, Maria Šelendić (ime i prezime) pod punom moralnom, materijalnom i kaznenom odgovornošću, izjavljujem da sam isključivi autor/ica završnog/ rada pod naslovom Hiperbarična oksigenoterapija (upisati naslov) te da u navedenom radu nisu na nedozvoljeni način (bez pravilnog citiranja) korišteni dijelovi tuđih radova.

Student/ica:
(upisati ime i prezime)

Maria Šelendić
(vlastoručni potpis)

Sukladno Zakonu o znanstvenoj djelatnosti i visokom obrazovanju završne/diplomske radove sveučilišta su dužna trajno objaviti na javnoj internetskoj bazi sveučilišne knjižnice u sastavu sveučilišta te kopirati u javnu internetsku bazu završnih/diplomskih radova Nacionalne i sveučilišne knjižnice. Završni radovi istovrsnih umjetničkih studija koji se realiziraju kroz umjetnička ostvarenja objavljuju se na odgovarajući način.

Ja, Maria Šelendić (ime i prezime) neopozivo izjavljujem da sam suglasan/na s javnom objavom završnog/ rada pod naslovom Hiperbarična oksigenoterapija (upisati naslov) čiji sam autor/ica.

Student/ica:
(upisati ime i prezime)

Maria Šelendić
(vlastoručni potpis)

9. Literatura

- [1] Liječenje hiperbaričnim kisikom, izvješće komiteta, Društvo podvodne i hiperbarične medicine, revidirano 1996. godine
- [2] Kewal K. Jain, prijevod Hrvoje Stipančević: Hiperbarična medicina udžbenik, Poliklinika za baromedicinu i medicinu rada Oxy, Pula, 2010. godine
- [3] Povjerenstvo Ministarstva zdravstva za utvrđivanje indikacija za liječenje hiperbaričnom oksigenoterapijom, Hrvatski zavod za zdravstveno osiguranje, Pazin, 16. svibnja 2018. godine
- [4] DL. Bailey, L. Jackson, D. White: HBO therapy: Beyond the bends, Executive Director of Critical Care, Norwalk Hospital, rujan 2004. godine, Vol 67, No. 9
- [5] http://oxy.hr/images/dokumenti/99/opce_upute_i_priprema.pdf, dostupno 9.11.2019. godine
- [6] P. Nadan: Riječka hiperbarična medicina 25 godina nakon objave prve hrvatske liste indikacija za hiperbaričnu oksigenaciju, medicina fluminensis 2018. godine, Vol. 54, No. 1, p. 35-42
- [7] D. Mathieu: Handbook on hyperbaric medicine, Published by Springer 2006.
- [8] R. Markat, A. Mikulčić, D. Dobrota, I. Beigljević Kniewald, Ž. Guštin: Pružanje prve pomoći priručnik za vozače i sve sudionike u prometu, Hrvatski crveni križ, Zagreb 2018. godine
- [9] E. Durmaz, S. Laurence, P. Roden, S. Carruthers: Clinical Carbon monoxide poisoning and hyperbaric oxygen therapy, British Journal of Nursing, September 9. 1999., Vol 8, No. 16
- [10] N. Brechka: Stroke awareness, Better Nutrition, May 1. 2017.
- [11] L. Altizer: Compartment syndrome, Ortopadic Nursing, November 2014, Vol 23, No. 6.
- [12] L. Tongson, D. L. Habawel, R. Evangelista, J. Lerry Tan: Hyperbaric oxygen therapy as adjunctive treatment for diabetic foot ulcers, Wound International, December 1. 2013, Vol 4. Issue 4.
- [13] D. Huljev, M. El Aklouk: Kronične rane, Hrvatska udruga za rane, Zagreb 2013. godine
- [14] K. R. Thistlethwaite, K. J. Finlayson, P. D. Cooper, B. Brown, M. H. Bennett, G. Kay, M. T. O'Reily, H. E. Edwards: Tehe effectiveness of hyperbaric oxygen therapy for healing cronic venous leg ulcers: A randomized double-blind, placebo-controlled trail, Wound Repair & Regeneration, July 1, 2018.
- [15] T. Cikač, K. Sambol: Iznenadna zamjedbena naglušost-prikaz pacijentice, Med Fam Croat 2014, Vol 22, p 56-61
- [16] G. Konstantina, G. Fildissis, S. Zyga, G. Baltopoulos: The clinical efficacy of hyperbaric oxygen therapy in idopathic sudden sensoneural hearing loss and tinitus, iMedPub Journals 2015., Vol. 10, No. 1:54

- [17] M. Hessel Haddad, H. Irving Leopold: Effects of hyperbaric oxygenation on microcirculation: use in therapy of retinal vascular disorders, *Investigative Ophthalmology & Visual science*, December 1965, Vol. 4, Issue 6.
- [18] D. Ilić: Nekrotizirajuće infekcije mekih tkiva, Diplomski rad, Sveučilište u Zagrebu Medicinski fakultet, Zagreb, 2018. godine
- [19] B. L. Hoggan, A. L. Cameron: Systematic review of hyperbaric oxygen therapy for the treatment of non-neurological soft tissue radiation-related injuries, *Support care Cancer*, June 1, 2014, Vol 22, p. 1715-1726
- [20] Izvješće: 14 postdiplomski tečaj stalnog medicinskog usavršavanja prve kategorije „Rane-principi i postupci liječenja“
- [21] M. Bogadi: Uspješnost u liječenju pacijenata primjenom HBO, Završni rad, Zagreb 2018. godine
- [22] Y. Alemyehu, F. Kiwanuka, M. Muhamaddi. M. Imanipour, S. Akhvan Rad: Hyperbaric oxygen therapy: indications, benefits and nursing management, *International journal of caring sciences*, January-April 2019., Vol 12, Issue 1, p. 567.

Popis slika

- Slika 3.1.1. Jednomjesna hiperbarična komora, Izvor: <https://www.fokus.ba/vijesti/bih/hiperbaricna-komora-potpuno-bezbolno-lijeci-sirok-spektar-obiljenja-foto/1188771/>..... 6
- Slika 3.2.1. Višemjesna hiperbarična komora s kontrolnom pločom Izvor: <http://oxy.hr/fotogalerija/lijecenje/galerija-poliklinike-oxy>..... 6
- Slika 3.2.2. Prikaz unutrašnjosti višemjesne komore, Izvor: <https://medisal.rs/hiperbaricne-komore/>..... 7
- Slika 4.7.1 Dijabetičko stopalo, Izvor: L. Tongson, D. L. Habawel, R. Evangelista, J. Lerry Tan: Hyperbaric oxygen therapy as adjunctive treatment for diabetic foot ulcers, Wound International, December 1. 2013, Vol 4. Issue 4.. 14
- Slika 4.7.2 Nakon 5 tjedana HBO, Izvor: L. Tongson, D. L. Habawel, R. Evangelista, J. Lerry Tan: Hyperbaric oxygen therapy as adjunctive treatment for diabetic foot ulcers, Wound International, December 1. 2013, Vol 4. Issue 4.. 14
- Slika 4.7.3 Graft i 3 mjeseca HBO, Izvor: L. Tongson, D. L. Habawel, R. Evangelista, J. Lerry Tan: Hyperbaric oxygen therapy as adjunctive treatment for diabetic foot ulcers, Wound International, December 1. 2013, Vol 4. Issue 4.. 14
- Slika 4.7.4. Zacijeljeno stopalo, 3 mjeseca HBO, Izvor: L. Tongson, D. L. Habawel, R. Evangelista, J. Lerry Tan: Hyperbaric oxygen therapy as adjunctive treatment for diabetic foot ulcers, Wound International, December 1. 2013, Vol 4. Issue 4..... 15
- Slika 7.1. Dijabetičko stopalo koje ne cijeli 2.5 mjeseca, Izvor: L. Tongson, D. L. Habawel, R. Evangelista, J. Lerry Tan: Hyperbaric oxygen therapy as adjunctive treatment for diabetic foot ulcers, Wound International, December 1. 2013, Vol 4. Issue 4.....28
- Slika 7.2. Dijabetičko stopalo nakon 5 serija HBO, Izvor: L. Tongson, D. L. Habawel, R. Evangelista, J. Lerry Tan: Hyperbaric oxygen therapy as adjunctive treatment for diabetic foot ulcers, Wound International, December 1. 2013, Vol 4. Issue 4.....28
- Slika 7.3. Dijabetičko stopalo nakon 2 tjedna i 10 serija HBOT, Izvor: L. Tongson, D. L. Habawel, R. Evangelista, J. Lerry Tan: Hyperbaric oxygen therapy as adjunctive treatment for diabetic foot ulcers, Wound International, December 1. 2013, Vol 4. Issue 4.....28
- Slika 7.4 Dijabetičko stopalo nakon 2.5 mjeseca HBOT, Izvor: L. Tongson, D. L. Habawel, R. Evangelista, J. Lerry Tan: Hyperbaric oxygen therapy as adjunctive treatment for diabetic foot ulcers, Wound International, December 1. 2013, Vol 4. Issue 4.....29

