

Specifičnosti sestrinske skrbi u oralnoj kirurgiji

Golubić, Antonio Damir

Undergraduate thesis / Završni rad

2020

Degree Grantor / Ustanova koja je dodijelila akademski / stručni stupanj: **University North / Sveučilište Sjever**

Permanent link / Trajna poveznica: <https://um.nsk.hr/um:nbn:hr:122:235944>

Rights / Prava: [In copyright](#)/[Zaštićeno autorskim pravom.](#)

Download date / Datum preuzimanja: **2025-01-08**



Repository / Repozitorij:

[University North Digital Repository](#)





**Sveučilište
Sjever**

Završni rad br. 1343/SS/2020

Specifičnost sestrinske skrbi u oralnoj kirurgiji

Golubić Antonio Damir, 0336017552

Varaždin, rujan 2020. godine



Sveučilište Sjever

Odjel za sestrinstvo

Završni rad br. 1343/SS/2020

Specifičnost sestrinske skrbi u oralnoj kirurgiji

Student

Antonio Damir Golubić, 0336017552

Mentor

Ivana Herak, mag.med.techn.

Varaždin, rujan 2020. godine

Prijava završnog rada

Definiranje teme završnog rada i povjerenstva

ODJEL Odjel za sestrinstvo

STUDIJSKI preddiplomski studij Sestrinstva

PRISTUPNIK Golubić Antonio Damir

MATIČNI BROJ 0336017552

DATUM 07.09.2020.

KOLEGIJ Zdravstvena njega odraslih II

NASLOV RADA Specifičnosti sestrinske skrbi u oralnoj kirurgiji

NASLOV RADA NA ENGL. JEZIKU Specifics of nursing care in oral surgery

MENTOR Herak Ivana mag.med.techn.

ZVANJE predava

ČLANOVI POVJERENSTVA

1. doc.dr.sc. Marijana Neuberger, predsjednik

2. Herak Ivana mag.med.techn., mentor

3. doc.dr.sc. Marin Šubarić, član

4. dr.sc. Jurica Veronek, zamjenski član

5.

Zadatak završnog rada

BROJ 1343/SS/2020

OPIS

Oralna kirurgija je grana stomatologije koja se bavi kirurškim liječenjem u oralnoj šupljini, najčešći zahvati koji se izvode su ekstrakcija zubi, alveotomija, apikotomija, cikstekotomija, kortikotomija, augmentacija kosti i ostalo. Također bavi se i traumatologijom te njezinom terapijom. Ostali zahvati koji se izvode su uklanjanje raznih mekotrežnih i koštanih promjena, primjerice kao fibromi, mukokele, egzostoze i razne hiperplazije. Oralna kirurgija je usko vezana sa maksilofacijalnom te ih možemo podijeliti na traumatologiju, ortopediju lica, kirurgiju tumora i kirurgiju odontogenih bolesti i stanja. Medicinska sestra/ tehničar koji radi u oralnoj kirurgiji mora imati širok spektar znanja kako iz medicine tako i iz područja stomatologije kako bi lakše razumijeli faze procesa liječenja, pogotovo ako je u pitanju protetska terapija. Medicinska sestra/ tehničar dio je oralnokirurškog tima te je njihov zadatak osigurati čisti i sterilan pribor za obavljanje operacijskih zahvata, asistencija specijalisti oralne kirurgije prilikom izvođenja zahvata, premedikacija pacijenata i poslijeoperacijska skrb. Oralnu kirurgiju možemo svrstati u dnevnu kirurgiju, te pacijent nakon zahvata odlazi doma. Upravo pravilnom pripremom i edukacijom, medicinska sestra/tehničar ima iznimnu ulogu u sprečavanju poslijeoperacijskih poteškoća i komplikacija, te svojim znanjem i vještinama priprema pacijenta za siguran boravak kod kuće.

ZADATAK URUČEN

16.09.2020.

POTPIS MENTORA



Predgovor

Zahvalio bih se mentorici Herak Ivani, mag.med.techn. na svim sugestijama i pomoći prilikom izrade ovog rada.

Također, zahvale mojim kolegama s radnog mjesta na nesebičnosti i podršci, posebice Tasković Martini, dr.med.dent. na nesebično prenesenom znanju i savjetima.

Najveće hvala iznio bih roditeljima i bratu te prijateljima na pruženoj bezuvjetnoj ljubavi, podršci i motivaciji tijekom cijelog školovanja.

Hvala vam!

Sažetak

Oralna kirurgija je grana stomatologije koja se bavim liječenjem patoloških stanja usne šupljine kirurškim putem. Svoj rapidan uspon doživljava u 20. stoljeću tijekom Drugog svjetskog rata i razvojem medicinske tehnologije. Oralna kirurgija spada u kraniofacijalnu regiju u kojoj se nalaze temeljne anatomske strukture kao što su mozak i osjetni organi vida, njuha, okusa. Najčešći zahvati koji se izvode u oralnoj kirurgiji su: ekstrakcija impaktiranih ili retiniranih zubi, cistektomija, apikotomija, gingivektomija i ugradnja dentalnih implantanata i oni se mogu riješiti ambulantnim putem ili jednodnevnom kirurgijom pa je samim time to i ugodnije za pacijenta, ali izazovno za kirurški tim i medicinsku sestru koja treba dobro znati koordinirati kratak (obično nekoliko sati) boravak pacijenta u zdravstvenoj ustanovi.

Razvojem tehnologije, više zahvata se može izvršiti u lokalnoj anesteziji pa je samim time mogući oporavak pacijenta kod kuće, ali uz dobru skrb medicinske sestre/ tehničara u prijeoperacijskom, operacijskom i poslijeoperacijskom periodu. Operacijski periodi brže se mijenjaju u ambulantnoj kirurgiji naspram klasične, pa je samim time važna međusobna suradnja, komunikacija i sinkronizacija svih članova tima (prijeoperacijske medicinske sestre, operacijske medicinske sestre, operatera, asistenata i prvostupnika radiološke tehnologije,) kako bi pacijentu bila pružena najbolja moguća skrb i javljanje nikakvih ili minimalnih poslijeoperacijskih komplikacija i neželjenih događaja. Edukacija igra važnu ulogu tijekom cijelog perioda, jer pacijent nakon operacije odlazi na kućno liječenje te tijekom tog perioda nema stalni medicinski nadzor, stoga je važno da medicinska sestra/tehničar prenese jasne upute kako se samozbrinjavati nakon operacijskog zahvata, te da je uvijek spremna odgovarati na pacijentova pitanja.

KLJUČNE RIJEČI: oralna kirurgija, medicinska sestra/tehničar, operacija, pacijent, samozbrinjavanje

Summary

Oral surgery is a branch of dentistry that deals with the treatment of pathological conditions of the oral cavity by surgery. It experienced its rapid rise in the 20th century during World War II and the development of medical technology. Oral surgery belongs to the craniofacial region in which the basic anatomical structures such as the brain and sensory organs of sight, smell, taste are located. The most common procedures performed in oral surgery are: extraction of impacted or retained teeth, cystectomy, apicotomy, gingivectomy and implantation of dental implants and they can be solved by outpatient or one-day surgery, so it is more comfortable for the patient, but challenging for the patient. and a nurse who needs to know well how to coordinate a patient's short (usually several hours) stay in a health facility.

With the development of technology, more procedures can be performed under local anesthesia, so it is possible for the patient to recover at home, but with the good care of a nurse / technician in the preoperative, operative and postoperative period. Surgical periods change faster in outpatient surgery compared to conventional surgery, so it is important to cooperate, communicate and synchronize all team members (preoperative nurses, operating room nurses, operators, assistants and bachelors of radiology technology) to provide the patient with the best possible care and occurrence of no or minimal postoperative complications and adverse events. Education plays an important role throughout the period, because the patient goes for home treatment after the operation and during this period there is no constant medical supervision, so it is important that the nurse / technician provides clear instructions on how to self-care after surgery, and is always ready to respond. patient questions.

KEY WORDS: oral surgery, nurse, surgery, patient, self-care

Popis korištenih kratica

TMZ- Temporomandibularni zglob

FDI- Federation dentaire internationale

Ppi- *Per primam intentionem*

SŽS- Središnji živčani sustav

AO- Alveolarni osteitis

PRF- Platelet rich fibrin

CKS- Crvene krvne stanice

PPP- Platelet poor plasma

ASA- American society of anesthesiologists

BMI- Body mass index

Sadržaj

1.	Uvod.....	1
2.	Anatomija orofacijalnog sustava.....	2
2.1.	Gornja čeljust	2
2.2.	Donja čeljust.....	3
2.3.	Čeljusni zglob.....	4
2.4.	Usna šupljina i označavanje zubi	4
2.4.1.	<i>Označavanje zubi</i>	5
3.	Oralna kirurgija.....	6
3.1.	Cijeljenje rane u usnoj šupljini.....	6
3.1.1.	<i>Proces cijeljenja rane.....</i>	6
3.2.	Dentoalveolarna kirurgija.....	7
3.2.1.	<i>Klasifikacija položaja umnjaka</i>	7
3.2.2.	<i>Alveotomija</i>	8
3.3.	Ostali kirurški zahvati	9
3.3.1.	<i>Apikotomija</i>	9
3.3.2.	<i>Frenulektomija</i>	10
3.3.3.	<i>Ugradnja dentalnih implantata</i>	10
3.4.	Traumatologija	10
3.4.1.	<i>Frakture donje trećine lica.....</i>	11
4.	Premedikacija i sedacija.....	12
4.1.	Premedikacija	12
4.2.	Sedacija	13
5.	Poslijeoperacijske komplikacije i njihovo sprečavanje	14
5.1.	Poslijeoperacijske komplikacije.....	14
5.1.1.	<i>Postoperativna bol</i>	14
5.1.2.	<i>Infekcija.....</i>	15
5.1.3.	<i>Poslijeoperacijski edem.....</i>	15
5.1.4.	<i>Hemoragija</i>	16
5.1.5.	<i>Trizmus.....</i>	16
5.1.6.	<i>Lezije živaca</i>	16
5.1.7.	<i>Fraktura mandibule.....</i>	16
6.	Agumentacijski postupci.....	18
6.1.	Tehnike dobivanja autogenog transplantata	18
6.1.1.	<i>Intraoralna donorska regija.....</i>	19
6.1.2.	<i>Ekstraoralna donorska regija</i>	19
6.2.	Uloga PRF-a.....	19
6.2.1.	<i>Metoda dobivanja tromobocitima obogaćenog fibrina (PRF)</i>	19
7.	Sestrinska skrb za oralno- kirurškog pacijenta	21
7.1.	Faza procjene i prijeoperacijska faza	21
7.1.1.	<i>Faza procjene pacijenta</i>	21
7.1.2.	<i>Prijeoperacijska faza.....</i>	23

7.2. Intraoperacijska faza	23
7.2.1. Pozicija pacijenta i priprema operacijskog polja	23
7.2.2. Tehnike instrumentiranja	24
7.2.3. Instrumentarij u oralnoj kirurgiji.....	25
7.3. Poslijeoperacijska faza	28
7.3.1. „Aldrete“ sustav bodovanja	29
8. Planiranje zdravstvene njege.....	31
8.1. Sestrinske dijagnoze	31
8.1.1. Anksioznost.....	31
8.1.2. Neupućenost	33
8.1.3. Neprihvatanje vlastitog izgleda	34
8.1.4. Visok rizik za neučinkovitu tkivnu perfuziju	31
8.1.5. Visok rizik za infekciju.....	36
8.1.6. Akutna bol	36
9. Zaključak.....	38
10. Literatura.....	40

1. Uvod

Oralna kirurgija je grana stomatologije koja se bavi dijagnostikom i operacijskim tretmanom bolesti, ozljeda i defekata tvrdog i mekog tkiva usne šupljine [1]. Stomatologija se zajedno s oralnom kirurgijom počela uže razvijati u doba Pierra Faucharda (17.stoljeće) koji je i napisao knjigu u dva dijela o stomatologiji i vađenju zubi. Otkrićem „rajskog plina“ pa zatim i etera počinje se razvijati kirurgija pa tako i stomatologija sa oralnom kirurgijom. Svoj rapidan uspon doživljava u 20. stoljeću razvojem tehnologije i tijekom Drugog svjetskog rata. [2]. Oralna kirurgija spada u kraniofacijalnu regiju u kojoj se nalaze temeljne anatomske strukture kao što su mozak i osjetni organi vida, njuha, okusa. Nedostatkom jednog od osjetnih organa bitno se narušava kvaliteta života. Ona je i sam početak stomatognatog sustava koji mora biti funkcionalan kako bi cijeli probavni sustav mogao funkcionirati. Kod kongenitalnih malformacija, kao što su razni orofacijalni rascjepi potrebna je intenzivna sestrinska skrb, kako za novorođenče na odjelu neonatologije da bi se uspostavila normalna i uravnotežena prehrana, tako i za roditelje kojima je potrebna psihološka potpora. Edukacija je za njih također važan čimbenik jer novorođenče ne može odmah biti operirano, nego mora proći određeno vrijeme kada to odluči cijeli tim koji je uključen u terapiju, ali i kasniju rehabilitaciju. U ovoj grani kirurgije najvažnija je komunikacija i psihološka potpora medicinske sestre/ tehničara prema pacijentu jer područje glave najmanjim defektom ili traumom može izazvati kod pacijenta velike emocionalne poteškoće za svakodnevno obavljanje životnih aktivnosti [3]. Posljednjih 20 godina raste industrija plastične i estetske kirurgije pa je tako i taj dio zahvatio oralnu kirurgiju. Sam proces zdravstvene njege i profesionalna sestrinska skrb nisu još u potpunosti prilagođene ovakvom načinu rada. Neki autori smatraju da nema potrebe za implementacijom estetske kirurgije u proces zdravstvene njege jer se to prkosi načelima i etici sestrinstva, ali pacijente koji žele učiniti preinake na svome tijelu smatraju posebno ranjivom skupinom. Razlozi tome mogu biti razni, kao što je ugled ili sociokulturološka norma. Pacijenti najčešće pribjegavaju takvim operacijskim zahvatima u stranim zemljama, točnije zemljama „trećeg svijeta“. To za njih može biti nesigurno, zbog mogućih loših ili nepostojećih diplomatskih odnosa između država te loših zdravstvenih uvjeta [4]. Uz psihološku potporu medicinske sestre/ tehničara važna je i edukacija kojom pacijent može unaprijediti kvalitetu života te spriječiti poslijeoperacijske poteškoće i komplikacije. Za pacijente koji su podvrgnuti ambulantnom kirurškom liječenju od velike su važnosti pružene informacije kako se oporavak ne bi prolongirao, a samim time osigurao pozitivan ishod planiranog liječenja [3].

2. Anatomija orofacijalnog sustava

Lice se dijeli na područje osjetnih organa, područje nosa, područje paranazalnih šupljina i na stomatognatni sustav koji se klinički i morfološki može podijeliti na dva dijela, a to su usta i obrazi te usna šupljina. Osnovu orofacijalnog sustava čini kostur koji je oblikovan od nepokretnih kostiju i jedne pokretne kosti mandibule. Nepokretne kosti s neuralnim dijelom lubanje čine cjelinu te je njihova značajka složenost građe i postojanje zračnih šupljina koje se još nazivaju paranazalni sinusi. U taj se sustav također ubraja gornja čeljust. Kost su međusobno spojene šavovima, a donja čeljust, kao jedina pokretna kost glave, učvršćena je čeljusnim zglobovom za lubanju [5].

2.1. Gornja čeljust

Gornja čeljust, *maxilla*, parna je kost koja čini osnovicu prednjeg gornjeg dijela lica. Kost se sastoji od tijela i četiri nastavaka; čeonni, nepčani, zubni i sponični [5].

Tijelo gornje čeljusti, *corpus maxillae*, ima oblik četverostrane prizme i sadrži sinus gornje čeljusti, *sinus maxillaris*, koji se otvara u srednji nosni hodnik čeljusnim otvorom, *hiatus maxillaris*. Usna šupljina ima oblik piramide kojoj je osnovica usmjerena prema nosnoj šupljini te zbog toga može biti različite veličine jer gornja čeljust nije u svih ljudi jednako pneumatizirana [5].

Prednja ploha, *facies anterior*, udubljena je i prema dolje se proteže u zubni nastavak, gdje se nalaze alveolarna izbočenja, *juga alveolaris*, što odgovara položaju zubnih korjenova. Iznad alveolarnih izbočenja pretkutnjaka nalazi se očnjačka udubina, *fossa canina*. Prednja strana gornje čeljusti omeđena je infraorbitalnim rubom, *margo infraorbitalis*, a ispod njega se nalazi infraorbitalni otvor, *foramen infraorbitalis*, kroz koji prolaze živac i arterija istoimenog naziva. Prednja strana gornje čeljusti prema medijalno čini nosni urez, *incisura nasalis*, te tako sa drugom stranom gornje čeljusti taj dio čini kruškoliki otvor, *apertura piriformis*. U donjem rubu kruškolikog otvora nalazi se koštani trn, *spina nasalis anterior*, na kojeg se veže hrskavica nosne pregrade [5].

Stražnja ploha, ili kako se još naziva, infratemporalna ploha, *facies temporalis*, odijeljena je od prednje plohe korijenom sponičnog nastavka. Prema natrag je izbočena u kvrgu gornje čeljusti, *tuber maxillae*. Kvrge gornje čeljusti ima dva ili tri sitna otvora, *foramina alveolaria*, u kojem počinju alveolarni kanali, *canales alveolare*, koji su usmjereni koso prema dolje i naprijed, a čija je funkcija dovod krvnih žila i živaca kutnjacima [5].

Čeoni nastavak, *processus frontalis*, spaja se sa čeonom kosti i usmjeren je prema gore. Etmoidni greben, *crista ethmoidalis*, nalazi se na medijalnoj strani nastavka i na njega se priključuje prednji kraj srednje nosne školjke [5].

Nepčani nastavak, *processus palatinus*, tvori veliki dio tvrdog nepca i spaja se sa istim nastavkom suprotne strane. Na strani nosne šupljine nastaje nosni greben, *crista nasalis*, na koji se veže raonik. Straga se nepčani nastavci spajaju šavovima obiju čeljusti za nepčanu kost. Na donjoj strani nepčanog nastavka nalazi se sjekutični otvor, *foramen incisivum*, te nepčani žlijebovi, *sulci palatini*, u kojima se nalaze krvne žile i živci [5].

Zubni ili alveolarni nastavak, *processus alveolaris*, sadrži osam zubnih pretinaca koji su međusobno odijeljeni pregradama, *septa interalveolaria*, a unutar njih nalaze se međukorijenske pregrade, *septa interradicularia* [5].

Sponični nastavak, *processus zygomaticus*, spaja se sa sponičnom kosti i tvori uporište pri kojem se prenosi tlak prilikom žvakanja. Ispod sponičnog nastavka u području granice prednje i stražnje plohe nalazi se sponičnoalveolarni greben, *crista zygomaticoalveolaris*, koji služi za prijenos tlaka [2].

2.2. Donja čeljust

Najveća je kost lica i jedina pokretna kost lubanje. Osnovicu čini potkovasto tijelo koje s obje strane kosti prelazi u granu donje čeljusti [5].

Trup donje čeljusti, *corpus mandibulae*, ima masivan donji dio ili osnovicu, *basis mandibulae*. Na prednjoj strani nalazi se izbočina brade, *protuberantia mentalis*. U području prvog ili drugog kutnjaka nalazi se otvor brade, *foramen mentale*, kroz kojeg izlaze živac i krvne žile brade. Postranično na trupu nalazi se koštana kosa pruga, *linea obliqua*, i seže do grane donje čeljusti. Iznad kose pruge nalazi se hvatiše *m.buccinatora*. Unutrašnja strana tijela donje čeljusti sadrži četiri koštana trna, *spina mandibulae*, ispod njih nalazimo polazišta dvotrušastog mišića, *fossa digastrica*. Iza te udubine i iznad nje počinje koštana pruga od koje polazi milohoidni mišić, *linea mylohyoidea*, koja odjeljuje dvije udubine. U gornju udubinu uložena je podjezična žlijezda, a u donju udubinu podčeljusna žlijezda [5].

Grana donje čeljusti, *ramus mandibulae*, široka je i tanka koštana ploča usmjerena prema gore i natrag te sa trupom zatvara kut od 110 do 130 stupnjeva. Ona završava s dva nastavka, prednji se naziva mišićni ili koronoidni, *processus coronoideus*, a stražnji je zglobni nastavak, *processus condilaris* [5].

2.3. Čeljusni zglob

Čeljusni zglob, *articulatio temporomandibularis*, je parni i jedini pravi zglob lubanje. Zglob jedne strane izravno je pod utjecajem djelovanja zgloba druge strane, što znači da lijeva i desna strana funkcioniraju kao cjelina. Ima mogućnost izvođenja rotacijskih i kliznih kretnji, ali ih sam ne može izvesti. Razvija se i oblikuje tijekom razvoja zuba, a razvoj završava oko 25. godine života [6].

Čeljusni zglob anatomski se dijeli u dva dijela: gornji i donji, koji su odijeljeni zglobnom pločicom. Funkcijski se dijeli na četiri dijela: gornji, donji, prednji i stražnji. Vrlo je složene građe te ima nekoliko dijelova:

- zglobni nastavak ili kondil, *caput mandibulae ili processus condylaris*
- zglobna jamica, *fossa articularis*
- zglobna kvržica, *tuberculum articulare*
- zglobna pločica, *discus articularis*
- zglobna čahura, *capsula articularis*
- ligament [6].

2.4. Usna šupljina i označavanje zubi

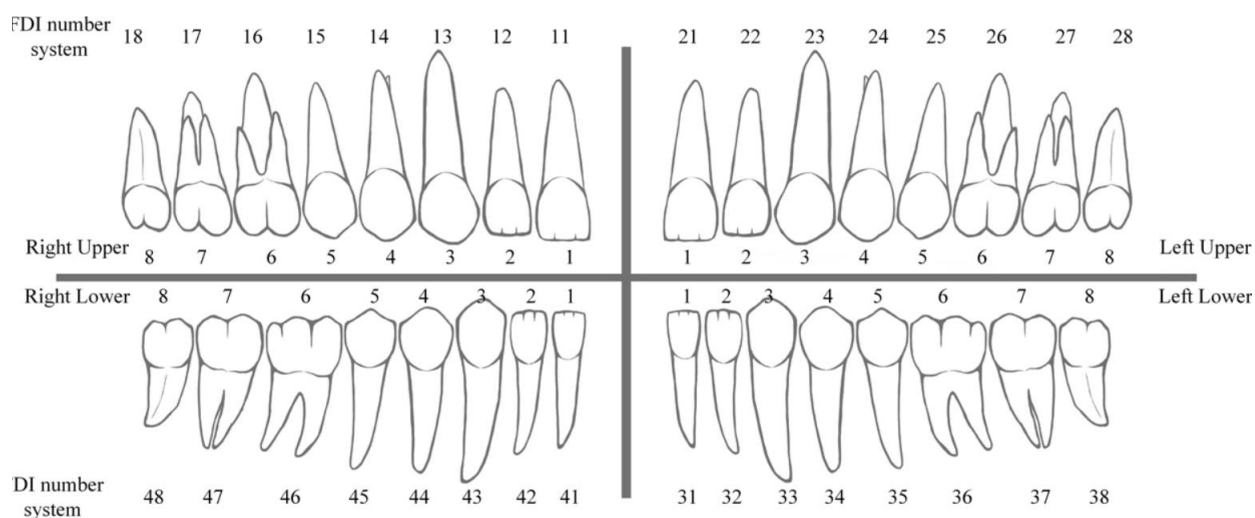
Usna šupljina, *cavitas oris*, je prostor prekriven sluznicom i razlikujemo ju u tri dijela: predvorje, *vestibulum*, prava usna šupljina, *cavitas oris propria*, i ždrijelo, *fauces*, sa suženjem, *isthmus faucium*, koji čini prijelaz u ždrijelo [7].

Predvorje usne šupljine, *vestibulum oris*, sprijeda je odijeljen od gornje i donje čeljusti usnama, *labia oris*, distalno obrazima, *buccae*, a s unutrašnje strane zubima, *dentes*, i alveolarnim nastavcima. Iznad alveolarnih nastavaka nalazi se sluznica ili zubno meso, *gingiva*, koja je čvrsto sraštena sa kosti i prelazi na usne i obraze. U sredini su usne vezane za gingivu gornje ili donje čeljusti pomoću vezivnog tračka, *frenulum labii superioris* ili *frenulum labii inferioris*. U predvorju se nalaze mnogobrojne male žlijezde slinovnice kao i izvodni kanal podušne žlijezde.

Pravu usnu šupljinu, *cavitas oris propria*, na prednjoj granici čine alveolarni nastavci, zubi i zubno meso, a straga je povezana za ždrijelo putem *isthmus faucium*. Krov čine tvrdo i meko nepce, *pallatum durum* i *pallatum molle*, te je granica prema nosnoj šupljini. Dno tvore mišići dna usne šupljine, *diaphragma oris*, na kojem je ležište jezika, *lingua* [7].

2.4.1. Označavanje zubi

Postoji više međunarodnih međusobno različitih sustava opisa zubi. U Europi i svijetu najčešće se koristi FDI-ev (Federation Dentaire Internationale) sustav označavanja zubi zbog lakšeg kompjutorskog navođenja. Obje čeljusti su podijeljene na kvadrante od desno gore prema desno dolje, trajni zubi 1-4, a mliječni 5-8, a zubi mezijalno prema distalno 1-8. Tako se desni red gornje čeljusti sastoji od zubi označenih sa brojevima 11, 12, 13,14,15,16,17,18. Lijevi red gornje čeljusti: 21, 22, 23, 24, 25, 26, 27, 28. Lijevi red donje čeljusti: 31, 32, 33, 34, 35, 36, 37, 38 i desni red donje čeljusti 41, 42, 43, 44, 45, 46, 47, 48 [8].



[SLIKA 2.4.1.1] Ilustrativni prikaz označavanja zubi prema FDI

IZVOR: https://file.zhisci.com/upload_oss%2Fpdf%2F2019%2F0033%2F201900339171-cn.pdf

3. Oralna kirurgija

Oralna kirurgija je grana stomatologije koja se bavi dijagnostikom i operacijskim tretmanom bolesti, ozljeda i defekata tvrdog i mekog tkiva usne šupljine [1]. Najčešći zahvati koji se izvode u oralnoj kirurgiji su: ekstrakcija impaktiranih ili retiniranih zubi, cistektomija, apikotomija, gingivektomija i ugradnja dentalnih implantanata [5]. Uz to, ovdje se i ubraja dentalna traumatologija i njezina terapija, te bazična kirurgija usne šupljine koja se sastoji od uklanjanja raznih mekotkivnih i koštanih promjena [9].

- Oralnu kirurgiju zajedno sa maksilofacijalnom možemo podijeliti na:
- traumatologiju
- ortopediju lica
- kirurgiju tumora
- kirurgiju odontogenih bolesti i stanja [9].

3.1. Cijeljenje rane u usnoj šupljini

Rana je ozljeda tkiva koja je nastala kao posljedica traume kao što su posjekotina, ubod, nagnječenje, a uzrok može biti i neka od bolesti tkiva (ulceracije). Ako je zahvaćen epitelni sloj rane, tada rana cijeli bez ožiljka (*restitutio ad integrum*), a kod zahvaćenih dubljih slojeva rana cijeli stvaranjem vezivnog tkiva. Rane možemo podijeliti ovisno o uzroku i izgledu na ogrebotinu (*excoriatio*), posjekotinu (*vulnus incisum*), ubodnu ranu (*vulnus spissum*), kontuziju (*vulnus contusum*), laceraciju (*vulnus dialaceratum*), ugriznu ranu (*vulnus morsum*), opeklinu (*vulnus combustum*) i prostrjelnu ranu (*vulnus sclapetarium/ vulnus bombardium*) [9].

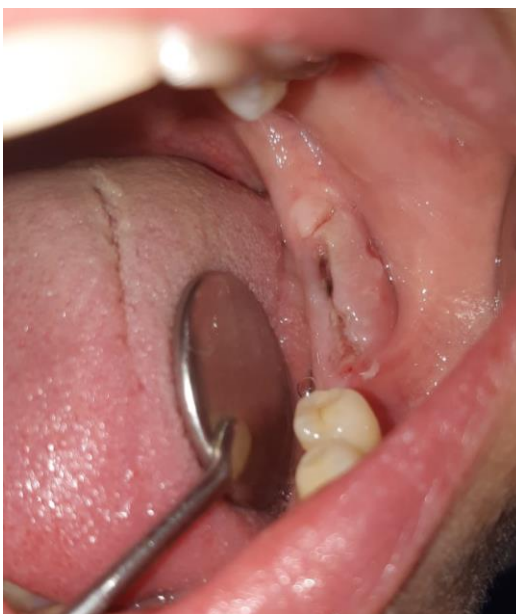3.1.1. Proces cijeljenja rane

Primarno cijeljenje rane (*Per primam intentionem- Ppi*) opisuje se kod rana koje su međusobno približene u slojevima sa šavovima ili bez njih te cijele bez komplikacija s minimalnim stvaranjem ožiljkastog tkiva. U slučaju da rubovi nisu približeni nastaje sekundarno cijeljenje rane i tada nastaje veća količina granulacijskog tkiva pa samim time nastaje veći ožiljak koji je funkcionalno i estetski manje zadovoljavajući. Ako se šiva rana koja cijeli sekundarno i prekrije ju zdravo granulacijsko tkivo, tada počinje tercijarno cijeljenje rane te se na taj način ožiljak može reducirati. Jedan od dobrih primjera komplicirane rane je rana nakon ekstrakcije zuba jer je zahvaćena sluznica, periost, kost, parodontni ligament, krvne žile i živci. Ona uglavnom cijeli sekundarno pa

je izrazito važno da se nakon vađenja zuba alveola ispuni krvlju kako bi se lakše stvorio koagulum [9].

Cijeljenje rane može se opisati u nekoliko faza:

- UPALNA FAZA- rana se biološki čisti kroz nekoliko dana. Bakterije, nekrotične stanice i strana tijela deintegriraju te se uklanjaju.
- PROLIFERACIJSKA FAZA- stvaraju se nove krvne žile i vezivno tkivo te kapilare i fibroblasti koji nalikuju na male granule urastaju u ranu.
- FAZA MATURACIJE- rana sazrijeva te dolazi do vezivnog premoštavanja. Kolageni i fibrili se raspoređuju kako bi se povećala vlačna čvrstoća rane [9].



[Slika 3.1.1.1] Prikaz kirurške rane koja cijeli primarno nakon ekstrakcije zubi

IZVOR: autor

3.2. Dentoalveolarna kirurgija

Ekstrakcije zuba i alveotomija dva su važna operacijska zahvata u oralnoj kirurgiji koji spadaju u područje dentoalveolarne kirurgije. Treći molar niče uglavnom do 25. godine života te je on najčešće djelomično iznikao ili neiznikao, uz to može biti i impaktirani zbog susjednog zuba ili kosti koja ne omogućuje pravilno nicanje [9].

3.2.1. Klasifikacija položaja umnjaka

Pojedinim zubima može biti onemogućeno nicanje, no to ne mora značiti da je zaustavljen razvoj zuba. Impaktirani i retinirani zubi su zubi koji su se potpuno formirali unutar kosti, ali nisu iznikli na svome mjestu, niti na kojem drugom mjestu u ili izvan zubnog luka. Razlog tome može

biti nepovoljan smjer nicanja ili nedovoljno mjesta za nicanje u zubnom luku zbog drugog zuba ili neke druge mehaničke zapreke (koštanog ili mekog tkiva). U tom slučaju impaktirani i retinirani umnjaci mogu izazvati simptome poput boli i oticanja zbog čega je indicirana alveotomija. Impaktirani i retinirani zubi se otkrivaju rendgenskom snimkom ili se utvrde kliničkim pregledom uz prisustvo bolova, otekline ili drugih tegoba [10].

Winterovom klasifikacijom se najčešće opisuje impakcija umnjaka u čeljusti. Njegova se klasifikacija odnosi na poziciju osovine umnjaka u odnosu na drugi molar i razlikuje osam osnovnih položaja: [10]

- Mezioangularna pozicija – najčešći tip impakcije koji se pojavljuje u gotovo 43% slučajeva, a također i najlakši za terapeuta. Umnjak je nagnut prema drugom molaru u mezijalnom smjeru [11].
- Horizontalna pozicija – pojavljuje se samo u 3% slučajeva i smatra se težim za odstranjenje u odnosu na mezioangularnu impakciju. Okluzalna površina umnjaka je uglavnom vrlo blizu korjenova drugog molara što vrlo često uzrokuje parodontnu bolest [11].
- Vertikalna pozicija – drugi najčešći tip impakcije (38%) i drugi po težini kirurškog tretmana. Uzdužna os impaktiranog umnjaka je paralelna sa uzdužnom osi susjednog drugog molara [11].
- Distoangularna pozicija – neuobičajena impakcija koja se javlja u otprilike 6% slučajeva i predstavlja najteži problem za terapeuta. Okluzalna površina umnjaka je uglavnom zarobljena u uzlaznom kraku donje čeljusti i zahtijeva odstranjenje velikog dijela kosti da bi se zub mogao izvaditi [11].

3.2.2. Alveotomija

Operacijski zahvat kojim se odstranjuje impaktirani ili retinirani zub naziva se alveotomijom – *alveotomia*. Neki autori nazivaju takav zahvat i alveolotomijom i alveolektomijom jer se istovremeno uklanja i dio alveole. U nas je uobičajen i najčešće prihvaćen naziv alveotomija. U engleskoj literaturi može se naići i na termin odontektomija [12].

Zahvat započinje incizijom mukoperiosta, rez je dovoljne veličine kako bi se omogućila dobra vidljivost u operacijskom polju, rubovi reznja su na čvrstoj koštanoj podlozi, režanj ne smije biti zategnut te mora biti dobro vaskulariziran. Zatim operater određuje treba li zub izvaditi u cjelini

ili ga separirati u manje dijelove, odlučuje se o količini kosti koja okružuje zub i koju je potrebno odstraniti prilikom operacije. Operater izabire najprikladnije instrumente za rad, osobito za otklanjanje kosti (svrdla, dlijeta i drugo). Zub se nakon otklanjanja kosti potiskuje u određenom smjeru prikladnim instrumentom, najčešće polugom [12]. Nakon uklanjanja zuba slijedi zbrinjavanje rane, što najčešće uključuje ispiranje fiziološkom otopinom, pažljivo uklanjanje dentalnog folikula i sekvestri kosti te postavljanje šavova. Kod elektivnog zahvata poslijeoperacijska drenaža nije rutinska pa se šavovi ne trebaju prejako zategnuti [9]. Javila se relativno nova metoda gdje se nakon alveotomije u donjoj čeljusti ne šiva kirurška rana, no dosadašnji rezultati ne pokazuju značajnu razliku u cijeljenju rane sa i bez šavova. Taj zahvat izvodi se incizijom u obliku obrnutog slova „V“. Šiljasti se vrh slova proteže do vrha alveolarnog nastavka u području umnjaka. Mukoperiostalni režanj se zatim odmakne retraktorom i uklanja se kost. Nakon operacije režanj se reponira i ne zatvara šavovima. Kada je riječ o konvencionalnoj alveotomiji, postavljanje šavova je ipak potrebno [12].

3.3. Ostali kirurški zahvati

3.3.1. Apikotomija

Apikotomija je kirurški postupak uklanjanja vrška korijena zajedno s periapikalnim žarištem. Svrha tog kirurškog zahvata je ukloniti patološki supstrat, spriječiti recidiv i na kraju očuvati zube u čeljusti. Najprije je potrebno napuniti korijenske kanale zuba te se preporuča sat vremena prije operacijskog zahvata ili intraoperacijski nakon apikotomije [13].

Operater najprije radi inciziju do kosti te odiže mukoperiostalni režanj raspatorijem, zatim otvara kost čeličnim svrdlima i nasadnikom uz obavezno hlađenje pomoću fiziološke otopine kako ne bi došlo do pregrijavanja kosti i nekroze kosti. Nakon fenestracije patološkog supstrata u kosti uklanja granulacijsko žarište ili upalne ciste kohleama. Nakon kiretaže periradikularnog područja vrši se resekcija korijena fisurnim čeličnim svrdlima, također uz neprestano hlađenje. Nakon završene operacije važno je isprati operacijsko područje fiziološkom otopinom te se rana šiva na području zdrave kosti kako ne bi došlo do dehiscencije i infekcije rane. Sljedećeg dana se može učiniti kontrolni pregled te rana isprati hidrogenom 3%, a šavovi se skidaju sedam dana nakon operacije [13].

3.3.2. Frenulektomija

Labijalna frenulektomija je kirurški zahvat uklanjanja frenuluma [14]. Najčešće se izvodi u djece ako dalje nakon izniknutih trajnih očnjaka perzistira dijastema u području prvih prednjih sjekutića [15]. Terapija je najčešće konvencionalno kirurška: incizijska, ekscizijska, transpozicijska, elektrokirurška i laserska [16].

3.3.3. Ugradnja dentalnih implantata

Dentalni implantati postali su sve češći način nadomještanja izgubljenih zubi, oni su aloplastični materijali koji se ugrađuju u gornju ili donju čeljust zbog gubitka zuba, orofacijalnih struktura, posljedica traume ili kongenitalna oštećenja [17]. Operacijski zahvat se radi na mjestu nedostatka zuba, započinje rezom i odizanjem mukoperiostealnog režnja. Nakon otvaranja režnja, operater prvo pilot-svrdom buši koštani kanal, a kada odredi smjer i dubinu započinje bušiti svrdlima na kojima je označeno do koje dubine može bušiti. Svaki proizvođač ima svoj redoslijed i broj uporabe svrdala za svaku širinu implantata. Cijelo vrijeme prilikom korištenja svrdala hlađenje mora biti neprekidno i kontrolirano, najčešće pomoću fiziološke otopine. Kada operater pripremi koštani kanal, implantat se sterilno pakirani istrese u posudu od titana te se hvata titanskom pincetom, postavlja u čeljust i zateže implantat kiret-ključem do željene dubine uz također neprekidno hlađenje fiziološkom otopinom. Kada je implantat stegnut, na njega se postavlja pokrovni vijak koji ostaje na implantatu do završetka osteointegracije. Rana se ispiri fiziološkom otopinom i šiva atraumatskom iglom resporbirajućim koncem 5,0 debljine ili neresporbirajućim 4,0 debljine [17].

3.4. Traumatologija

Pacijenti s ozljedom lica najčešći su posjetitelji hitnih službi. Ozljede u prometnim nesrećama su najčešći uzrok trauma kostiju lica. One su rijetko ugrožavajuće, ali mogu biti povezane s drugim traumama, primjerice, kod traume srednjeg lica moguća je i ozljeda cervikalne kralježnice. Uz traumu lica može se dogoditi destrukcija dišnog puta u slučaju profuznog krvarenja, stranih tijela u usnoj šupljini, povraćanja, frakture gornje čeljusti utisnute posteriorno i frakture donje čeljusti kod koje jezik više nema fiksaciju za kost. Bolničko liječenje je svakako indicirano kod prijeloma kostiju lica, mekog tkiva ili glave [9].

Hemoragični šok je rijetkost, ali pri krvarenju iz gornje čeljusti *a.maxillaris* potrebna je prednja i stražnja tamponada. Taj postupak je poprilično zahtjevan te kao alternativa može poslužiti kateter s balonom. Fatalan ishod u prometnim nesrećama često je posljedica aspiracije krvi te je uz torakalne i cerebralne ozljede jedan od najčešćih uzroka smrti. Većina žrtava s traumom lica imaju smrtni ishod, a oni koji prežive prilikom transporta do bolnice izgube puno krvi [9].

3.4.1. Frakture donje trećine lica

Lokacija frakture donje čeljusti ovisi o nekoliko čimbenika, a najvažniji su dob i broj zuba u denticiji. Kod djece su najčešće frakture TMZ-a te bilateralno, dok su kod odraslih najčešće frakture kondila. Što je pacijent stariji, mogućnost frakture u području angulusa donje čeljusti je veća, razlog tome se navodi neiznikli ili djelomično iznikli umnjak koji svojim smještajem oslabljuje kost u preangularnoj ili angularnoj regiji. Na isti način u području simfize dolazi do frakture zbog impaktiranih ili retiniranih očnjaka u području sjekutića donje čeljusti. Frakture donje čeljusti mogu biti opasne po život kod pacijenata starije životne skupine jer su u većini slučaja bezubi pa tako dolazi i do fraktura bilatelarne strane čeljusti, odnosno tijela donje čeljusti, jer može doći do poteškoća s disanjem, a razlog je kontrahiranje suprahiodidnih mišića. Djeca koja padnu najčešće zadobiju bilateralnu frakturu kondila. Kod adolescenata je češća jednostrana fraktura angulusa i sa suprotne strane TMZ-a kao posljedica udarca [9].

Ekstraoralni simptomi i klinički nalaz koji su povezani sa frakturom donje čeljusti su: edem, hematom, oticanje, deformitet, otvoreni zagriz, krvarenje iz usne šupljine, ekhimoze, ograničeno kretanje čeljusti ispad osjeta usnice [9].

4. Premedikacija i sedacija

Anksioznost, fobije i strah od stomatologa su česti problem u dentalnoj medicini koji mogu utjecati na terapiju i dovesti do pogreške. Oralna premedikacija je potrebna kod nekih pacijenata, ali kod pacijenata koji imaju izrazitu tjeskobu, potrebna je duboka sedacija ili čak opća anestezija. [9]. Kod djece se najčešće koristi premedikacija zbog njihove anksioznosti ili su premali da bi se zahvat mogao obaviti uspješno. Anksioznost je zastupljena u 55-66% djece te je najčešći razlog uvođenje anestetika [18].

4.1. Premedikacija

Premedikacija se primjenjuje oralno s malom količinom tekućine, najčešće jedan sat prije, a intramuskularno 30 minuta prije zahvata. Može se primijeniti i intravenski neposredno prije početka postupka, a maloj djeci rektalno ili bukalno. Za premedikaciju se najčešće koriste benzodiazepini, opiodi, antihistaminici i njihove kombinacije [9].

Benzodiazepini su najčešći izbor premedikacije, oni smanjuju strah, stres i tjeskobu uzrokujući antiretrogradnu amneziju. Diazepam su najčešća rješenja za premedikaciju oralnih i dentalnih zahvata. Diazepam se može koristiti u obliku tableta, smjese, injekcijske tekućine, rektalnih supozitorija i medicinske klizme. Midazolam se primjenjuje u obliku tableta i injekcijske tekućine, također se može oralno pomiješati s malom količinom soka jer tada djeluju brže od tableta. Benzodiazepini ne deprimiraju disanje i nemaju negativan učinak na kardiovaskularni sustav zdravih pacijenata [9]. Nuspojave koje se mogu javiti su paraodoksalne ekscitacije, dezorijentiranost, nekontrolirana verbalizacija ili plakanje, agitiranost, nemirnost pa čak i agresivno ponašanje [19]. Važno je napomenuti i upozoriti pacijente da ne upravljaju vozilima i strojevima nakon postupka [20].

Opioidi se primjenjuju u bolnim stanjima i nakon operacije kod ekstrakcije trećih molara ili serijskih ekstrakcija zubi. U premedikaciji se koriste morfin, oksicon, petidin, fentanil i primjenjuju se intramuskularno 15-30 minuta prije zahvata. Od navedenih lijekova morfin i oksikon djeluju najduže, oko četiri sata [7]. Nuspojave koje se mogu javiti su mučnina i povraćanje, opstipacija te zastoj sekreta u respiratornom sustavu [21].

4.2. Sedacija

Sedacija se koristi iz razloga kako bi se anksioznom pacijentu smanjio strah, a operateru osigurava mirnog i kooperativnog pacijenta. Nju možemo klasificirati u nekoliko stupnjeva (Tablica 4.2.1). U stomatološkoj praksi koristi se nekoliko postupaka sedacije. Ovisno o potrebi, pacijent ju može primiti intravenskim putem ili kontinuirano putem infuzije [7].

STUPANJ DEPRESIJE SŽS	UČINCI
MINIMALNA SEDACIJA	Odgovori na napatke su normalni, kognitivna funkcija i koordinacija su blago smanjene. Refleksi i funkcije kardiovaskularnog sustava i kardiovaskularnog sustava su normalni.
UMJERENA SEDACIJA	Pacijent reagira na stimulaciju dodirrom. Adekvatna je ventilacija i funkcija kardiovaskularnog sustava.
DUBOKA SEDACIJA	Pacijent reagira samo na ponavljanje ili bolne podražaje Kardiovaskularna funkcija je adekvatna, no dišni put je otežan.

[Tablica 4.2.1] Prikaz stupnjeva sedacije i njezinog učinka.

5. Poslijeoperacijske komplikacije i njihovo sprečavanje

Na poslijeoperacijske komplikacije može utjecati nekoliko čimbenika. Prvenstveno su svi čimbenici vezani uz pacijenta te su to prijeoperacijska infekcija, adekvatna poslijeoperacijska vaskularizacija, pušenje, spol i konzumacija oralnih kontraceptiva. Čimbenici koji se odnose na zub su tip impakcije prema određenoj klasifikaciji, odnos prema *n. alveolaris inferior* i kvaliteta okoline kosti. Čimbenici koji se vežu uz sam zahvat su način kirurškog postupka, tehnika zatvaranja rane, iskustvo operatera i vrijeme trajanja zahvata [10].

5.1. Poslijeoperacijske komplikacije

Jedan od najčešćih operacijskih zahvata u oralnoj kirurgiji jest alveotomija donjih trećih molara. Obično se nakon tog zahvata javljaju značajne poslijeoperacijske komplikacije koje mogu biti fiziološki uzrokovane kao što je infekcija, suha alveola, edem, trizmus, hemoragija, povreda susjednih zubi, fraktura mandibule, lezije živaca [25].

5.1.1. Poslijeoperacijska bol

Može se razviti fenomen produljene boli, *dolor post extractionem*, nastaje nakon ambulatornog vađenja ili operacijski uklonjenog zuba. Etiologija nije sasvim poznata no pretpostavlja se da ima više uzroka kao što su alveolarni osteitis (AO), akutna upala alveole i akutno inficirana alveola [10].

Alveolarni osteitis (*alveolitis sicca*), karakteriziran je razvojem jake pulsirajuće boli koja nastaje nakon nekoliko dana nakon ekstrakcije zuba, često je popraćen halitozom. Razlog tome je da dolazi do resorpcije krvnog ugruška, a javlja se u 0,3-26% slučajeva. Neki autori kao uzrok pojavi AO-a navode i oslobađanje tkivnih faktora koji uzrokuju aktivaciju plasminogena koji se pretvori u plazmin i razgrađuje krvni ugrušak.

Brojne studije su pokazale da na nastanak AO također utječu veća životna dob, ženski spol, oralni kontraceptivi, pušenje. Kako bi se spriječio nastanak AO koriste se lokalni anestetici za ublažavanje boli i tamponi natopljeni jodom [26].

5.1.2. Infekcija

Poslijeoperacijska infekcija nije tako česta poslijeoperacijska komplikacija, uglavnom se dešava u 0,8-4,2% slučajeva. Ona može nastati u ranom ili kasnom poslijeoperacijskom stadiju. Faktori rizika za nastanak infekcije su starosna dob, stupanj impakcije zuba, potreba za uklanjanjem kosti, izlaganje neurovaskularnog snopa, prisutnost nekih drugih upalnih stanja kao što je gingivitis ili perikoronitis, iskustvo kirurga, upotreba antibiotika i lokacija izvođenja zahvata (bolničko ili ambulantno). Kod vađenja gornjih trećih umnjaka apsces se širi u vestibulum, bukalni prostor, duboki temporalni prostor ili infratemporalni prostor. Apsces koji nastaje nakon ekstrakcije donjih trećih molara može se širiti u vestibulum mandibule, bukalni prostor, submasterični prostor, petrigomandibularni, parafaringealni ili submandibularni prostor. Parafaringealni i submandibularni apscesi mogu uzrokovati ozbiljne poteškoće sa disanjem. Infekcija se može također proširiti u retrofaringealno tkivo, a potom u medijastinum sa posljedicama opasnima po život. Kako bi se spriječile poslijeoperacijske infekcije najčešće se kao prvi izbor terapije bira penicilin ili amoksisicilin koji pokazuje bolji učinak zbog većeg spektra djelovanja. Metronidazol se također može uključiti u antibiotski režim dok se klindamicin koristi kao alternativa kod pacijenata alergičnih na penicilin [26].

5.1.3. Poslijeoperacijski edem

Očekivano je da poslijeoperacijski dođe do edema jer tkivo reagira na traumu koja je okarakterizirana upalom nastalom zbog otpuštanja histamina i drugih tvari. Odmah dolazi do ispuštanja velike količine tekućine nalik plazmi iz kapilarnog područja te se ona koagulira i okluzijom zatvara lokalne venske i limfne kanale [27]. Nakon kirurškog zahvata edem postupno raste, a vrhunac se može očekivati 48 sati nakon zahvata. Povlačenje edema se očekuje nakon četvrtog dana, dok se potpuni gubitak očekuje sedmog dana [25]. Utjecaj na dužinu i veličinu edema ima također dužina samog zahvata, klasifikacija umnjaka te je li bila parcijalna ili potpuna impakcija trećih umnjaka [28]. Gruba manipulacija operatera može također imati utjecaj na edem [27]. Kako bi se kontrolirala poslijoperacijska bol i edem, najboljom se pokazala kombinacija dexametasona i ibuprofena. Pacijent se brže oporavlja i može nastaviti svakodnevnim životom, a uz to nisu zabilježena nikakve nuspojave pacijenta [30].

5.1.4. Hemoragija

Učestalost hemoragije je vrlo rijetka, no događa se u 0,2% do 5,8% slučajeva i može biti klasificirana kao intraoperacijska ili poslijeoperacijska sa sistemskim ili lokalnim uzrokom. Pacijenti sa visokim rizikom su oni koji boluju od hemofilije A ili B te Von Willebrandova bolest. Lokalni faktori za nastajanje hemoragije su ozljeda krvne žile tijekom ekstrakcije zuba. Pacijenti kod kojih postoji produljeno poslijeoperacijsko krvarenje trebali bi držati gazu na kirurškoj rani te tako činiti kompresiju sa suprotnim zubima gornje ili donje čeljusti [26].

5.1.5. Trismus

Trismus označuje grč mišića i svojom kontrakcijom onemogućuje djelomično ili potpuno zatvaranje usta. Uzrokovan je oštećenjem *m.pterygoideus medialisa* uz izravnu povezanost sa poslijeoperacijskom boli zbog koje pacijent ne može zatvoriti usta. Svoj vrhunac dostiže drugi dan nakon ekstrakcije te se nakon prvog tjedna povlači [31].

5.1.6. Lezije živaca

Na povrede *n. alveolaris inferiora* i *n. lingualis* pacijenta treba upozoriti prije samog početka zahvata. One mogu biti privremene ili perzistentne. Do trajnog poremećaja senzibiliteta *n.alveolaris inferiora* dolazi u 1% dok u 0,4% *n.lingualis*, a razlog tome je povezanost korijena zuba sa mandibularnim kanalom. Kada operater posumnja da se može javiti povreda živaca tada je indicirana koronektomija, odnosno parcijalno uklanjanje umnjaka kod kojeg se samo uklanja kruna zuba, a korijeni se ostavljaju *in situ*. Kod takvih povreda, pacijent mora biti upućen specijalistu te mu se preporuča konzumacija vitamina B12 kako bi došlo do regeneracije živaca [32].

5.1.7. Fraktura mandibule

Fraktura mandibule kao poslijeoperacijska komplikacija je vrlo rijetka te joj je incidencija 0,0049%. Nastaje iz razloga jer je na mjestu vađenja trećeg molara kost oslabljena. Obično se događa između 13. i 21. dana nakon alveotomije. Pretpostavlja se da je glavni razlog tome što bol i edem nestanu te se pacijentu vrati funkcija žvakanja i okluzije kod koje je prejak sila naspram


nezacijeljene kosti. U tom slučaju, preporuča se da pacijent konzumira mekanu hranu i da ne upotrebljava prejake žvačne sile [26].

6. Augmentacijski postupci

Augmentacija kosti se često primjenjuje u implantologiji kao preduvjet za implantaciju. Kada nema dovoljno mjesta u području alveolarnog nastavka tada je indicirana augmentacija kako bi se dobila odgovarajuća širina i visina kosti te kontura alveolarnog nastavka. Augmentacija mora zadovoljiti visoke standarde kako bi se udovoljili zahtjevi za položajem, estetikom i mogućnosti održavanja oralne higijene pacijenta [33].

Za izvođenje augmentacije koriste se različite skupine materijala:

- Autogeni materijal (kost se uzima od samog pacijenta) spada u zlatni standard jer postoji najveća biokompatibilnost. Uz sve dobrobiti, postoji i nedostatak gdje dolazi do pojave defekta u području gdje je uzeti transplantat.
- Alogeni materijali su transplantati od iste vrste, ali nejednakih pripadnika. Kako bi transplantat bio imunološki siguran, na njemu se vrše različita ispitivanja.
- Ksenogeni materijali su materijali od druge vrste. Najčešći su materijali od goveda i svinja, ali na tržištu ima i materijala od konja i algi. Provede se daljnja istraživanja, ali do sada nisu zabilježeni imunološki problemi.
- Sintetički materijali ne nose nikakvu imunološku problematiku jer su izrađeni umjetnim putem, no postavlja se pitanje njihove učinkovitosti [33].



[Slika 6.1] Umjetna kost granule veličine „S“ i „L“

IZVOR: autor

6.1. Tehnike dobivanja autogenog transplantata

U oralnoj kirurgiji za dobivanje transplantata najčešće se koriste intraoralne regije, ali mogu se i iskoristiti ekstraoralna područja [33].

6.1.1. Intraoralna donorska regija

Koštana strugotina ili „chips“ može se dobiti gotovo svagdje te se prilikom implantacije mogu iskoristiti koštane strugotine koje nastaju. One se dohvaćaju specijalnim instrumentima, a ako to nije dovoljno, istruže se okolina kosti za to predviđenim instrumentom za struganje kosti [30].

Koštani blok se može uzeti prema vlastitim preferencijama operatera, na raspolaganju su u gornjoj čeljusti područje tubera, a u donjoj čeljusti područje simfize, uzlazni krak mandibule i horizontalni dio donje čeljusti [33].

6.1.2. Ekstraoralna donorska regija

Uzimanjem transplantata izvan usne šupljine proširuje se zahvat te je potrebna opća anestezija, a uz to je potreban i stacionarni boravak pacijenta. Dokazano je da je regeneracijski potencijal najveći kod ekstraoralnih transplantata, posebice kod ilijačne kosti. Transplantat iz kalvarije pokazao se osobito otpornim na resorpciju. Ekstraoralna tehnika dobivanja grafta vrlo je rijetka i koristi se pri specijalnim indikacijama [33].

6.2. Uloga PRF-a

PRF (eng. *Platelet rich fibrin*, hrv. trombocitima obogaćen fibrin) je predstavljen još davne 1974. godine. Smatra se autolognim biomaterijalom, a faktori rasta koji se aktiviraju iz trombocita zarobljeni unutar matriksa fibrina potiču mitogeni proces u periostu za regeneraciju kosti. U posljednja dva desetljeća razvojem tehnologije došlo je i do boljeg razumjevanja uloge trombocita u zacjeljivanju rana te njegovoj terapijskoj primjeni pa se danas koristi u brojnim poljima medicine kao što je oralna kirurgija, ortopedija, dermatologija, oftalmologija i tkivno inženjerstvo [34].

6.2.1. Metoda dobivanja trombocitima obogaćenog fibrina (PRF)

Pripremu i dobivanje PRF-a vrši medicinska sestra/tehničar. Potrebna je centrifuga i jednokratni PRF set koji se sastoji od 4 epruvete 10 ml zapremnine, sterilne ravne pincete za vađenje ugruška, sterilne škarice za rezanje ugruška i „PRF box“ te sustav za vađenje krvi. Postupak započinje vađenjem pacijentove krvi u epruvete bez aditiva te se odmah centrifugiraju na 2700-3000 okretaja po minuti u vremenu od 10-12 minuta. Kao posljedica centrifugiranja vidljiva su 3 sloja: crvene krvne stranice (CKS) na dnu epruvete, PRF ugrušak u sredini i trombocitima osiromašena plazma (PPP, eng. *platelet poor plasma*) na vrhu. Kako se krv započinje

koagulirati odmah prilikom kontakta sa staklenom epruvetom brzo rukovanje je ključno za dobivanje klinički ispravnog PRF ugruška jer u protivnom dolazi do polimerizacije fibrina te je rezultat nakon centrifuge mali krvni ugrušak bez konzistencije [34].

Nakon uspješnog centrifugiranja ugrušaka on se vadi i odvaja od ostalih slojeva (CKS-a i PPP-a) te se stavlja u „PRF box“ kako bi membrana ugruška ostala homogena, zgusnuta i hidratizirana sa eksudatom bogatim trombocitima, leukocitima, vitronektinom i fibronektinom. „PRF box“ služi kao preša, u sebi ima rešetke na koje se stavlja ugrušak i prekriva se kompresivnim poklopcem te to rezultira oblikovanjem autolognog fibrina u obliku membrane. Prikupljeni eksudat na dnu kutijice može se koristiti za hidrataciju transplantata ili ispiranje kirurškog mjesta [34].



[Slika 6.2.1.1] Krv nakon centrifugiranja- vidljiva tri sloja na dnu CKS, u sredini PRF ugrušak i na vrhu PPP

IZVOR: autor

7. Sestrinska skrb za oralno - kirurškog pacijenta

Kirurški pacijent je pacijent koji se liječi operacijskim putem što znači da mu se uklanja ili mijenja organ i/ ili tkivo. Oni se znatno razlikuju od internističkih pacijenta, a uz to imaju još i rizik od komplikacija nakon kirurškog zahvata. Njima je često potrebna psihološka potpora posebice prije operacijskog postupka. Kako bi lakše podnijeli prijeoperacijski period potrebno im je omogućiti ekspresiju straha i tjeskobe. Važno je da pacijent razumije važnost postupaka prije samog operacijskog zahvata te da je upoznat sa kirurškim postupkom te njegovim ishodom i potencijalnim rizicima i komplikacijama. Za pacijenta je također važna poslijeoperacijska psihološka potpora jer se kod nekih zahvata njihova slika tijela mijenja pa tako postoji rizik da pacijent zbog ožiljaka, protetskih nadomjestaka razvije depresiju ili neke druge psihološke probleme [35].

Pacijentu je bitno pružiti najbolju njegu prije, tokom i poslije operacije, a za to su zaslužne kirurške sestre koje su posebno educirane te imaju bogato teoretsko znanje anatomije i fiziologije organizma, znanje o komplikacijama povezanima s operacijskim zahvatom, kontroli infekcija, farmakologiji i tretiranju boli, anksioznosti i mehanizmom suočavanja te najvažnije, o edukaciji pacijenta koja može biti od presudne važnosti za njegov brži oporavak [35].

7.1. Faza procjene i prijeoperacijska faza

U oralnoj kirurgiji zahvati su elektivni te se ona može svrstati u dnevnu kirurgiju ili ambulantnu jer pacijent dolazi na dan operacije te se isto tako vraća kući odmah nakon operacije. Iznimno u slučajevima kada je operacija izvedena u općoj anesteziji, pacijent ostaje duže u bolnici ili ambulanti. Samim time smanjuje se potreba za opioidnom analgezijom pacijenta [35].

Čak i elektivni zahvati mogu izazvati tjeskobu pacijenata, uz to da oralna kirurgija u većini slučajeva pruža i dio estetske kirurgije. Oni imaju često poremećaj slike o sebi i samopoštovanja što može potaknuti dodatne negativne emocije zbog prisjećanja na traumu ili bolest te operacijski ishod, odnosno konačni rezultat. Kako se estetska kirurgija često smatra nepotrebnom te pacijenti često nemaju potrebnu podršku obitelji i prijatelja, uloga medicinske sestre/tehničara postaje od velike važnosti posebice u prijeoperacijskoj fazi [36].

7.1.1. Faza procjene pacijenta

Kako je već prije navedeno, pacijent se vraća kući nakon operacijskog zahvata te to može imati i povoljan utjecaj na njega jer se kod kuće lakše preokupira naspram boravka u bolnici. Kako

pacijent nema kod kuće medicinsku skrb to predstavlja rizik od poslijeoperacijskih komplikacija koje mogu biti uzrokovane anestezijom ili operacijskim zahvatom, ovisno o kompleksnosti. Kako bi pacijent mogao biti ambulantno operiran, mora zadovoljiti neke od kriterija kao što su: opći zdravstveni status, prema ASA-i pacijenti u kategorijama 1-3 zadovoljavaju kriterije ambulantnog kirurškog zahvata i rezultati laboratorijskih nalaza koji moraju biti prije samog operacijskog zahvata evaluirani [37].

Medicinska sestra/tehničar zajedno sa liječnikom/stomatologom vrši fizikalni pregled, daje pacijentu zdravstveni upitnik, uzima anamnezu te mjeri vitalne znakove - krvni tlak, puls, disanje, oksigenaciju, mjeri težinu i visinu kako bi mogla izračunati BMI indeks [35]. Kako bi ta faza bila lakša za pacijenta, važno je ponašanje medicinske sestre/ tehničara prema pacijentu. Autorica *Philips* savjetuje da pozdravimo pacijenta imenom, smirenim tonom i dotaknemo ako nam on dopušta. Održavanje kontakta očima može nam pomoći pri uspostavi povjerenja koje nam može pomoći kako bismo saznali pacijentov emocionalni status, percepciju vlastite slike o sebi i razinu anksioznosti [36].

U ovoj fazi je također pacijentu potrebno dati prijeoperacijske i poslijeoperacijske smjernice koje obuhvaćaju procedure u vidu administracije, prijeoperacijske faze, intraoperacijske faze, oporavak i otpusta uz to i informirani pristanak te pristanak na anesteziju (36). Za lakše razumijevanje pacijentu je potrebno dati informacije u pisanom obliku na jeziku kojega on razumije. Na listu je potrebno napisati: [38]

- Dan i vrijeme operacije
- Vrijeme kada pacijent ne smije više ništa uzimati na usta i razloge
- Koje lijekove mora uzeti na dan operacije i u koje vrijeme
- Vrijeme dolaska
- Što mora uzeti od osobnih stvari
- Transfer u operacijski blok
- Učinci anestezije i rizici kod operacijskog zahvata
- Postupak otpusta: lijekove koje mora uzeti pacijent, poslijeoperacijska skrb o rani i usnoj šupljini, potreban period za oporavak
- Kontakt telefon ako pacijent ima pitanja ili je došlo do problema [38]
- Informacije koje pacijent dobio pismeno na papiru potrebno je još i verbalno objasniti [38].

Neizostavan dio sestrinskog posla također je komunikacija sa operaterom i anesteziologom, (ako se zahvat izvodi u općoj anesteziji) kako bi se odredila potreba za specijalnom opremom, priborom, koncima i implantatima [36].

7.1.2. Prijeoperacijska faza

Kako bi se osigurala najbolja moguća sestrinska skrb za pacijenta, područje oko njega treba biti organizirano i prikladno. Oprema za kisik i aspiraciju treba biti redovito održavana i ispravna. Preporučuje se da su oralni kateteri (*Yankeur i Sims*) za aspiraciju nadomak ruke. U blizini je potreban set na kojemu je set sa rukavicama, gazama i štapićima za briseve. Ti setovi mogu biti prilagođeni, ovisno o operacijskom zahvatu pa tako mogu sadržavati i pribor za pripremu oralne sluznice prije velikih oralno - kirurških zahvata. Važno je da medicinska sestra/ tehničar prije samog zahvata provjeri prijeoperacijsku listu kako bi ona bila apsolutno točna i kojom se sprječavaju incidenti i problemi tijekom intraoperacijske faze. Uz to moraju biti priloženi laboratorijski nalazi, ortopantomogram i pisani pristanak pacijenta na operaciju [36].

7.2. Intraoperacijska faza

Kirurški tim mora se pridržavati svih načela kao i kod bilo kojih drugih kirurških operacija. Ona uključuje strogo poštivanje aseptičkih i sterilnih tehnika te drugih pravila koja vrijede za operacijsku salu. Važno je poštivati pacijentovu privatnost i čuvati profesionalnu tajnu kako kasnije ne bi došlo do njegove stigmatizacije. Pacijent kod kojeg se radi operacija u lokalnoj anesteziji mora biti kontinuirano monitoriran zbog mogućih reakcija na lijekove. Ako tijekom operacijskog zahvata nije nazočan anesteziolog, potrebna je educirana medicinska sestra/tehničar koja se zna koristiti anesteziološkom opremom kako bi pratila pacijentovo stanje te ne bi smjela imati nijednu drugu dužnost u to vrijeme, osim praćenja stanja bolesnika [37].

7.2.1. Pozicija pacijenta i priprema operacijskog polja

Zbog same prirode oralne kirurgije, ako se operacijski zahvat izvodi u općoj anesteziji tada nakon nazalne intubacije anesteziolog mora pomoću gaze zaštititi orofarinks jer je moguće upadanje dijelova zubi ili curenje krvi i salive. Nakon odobrenja anesteziologa, pacijent se može pažljivo premjestiti na operacijski stol, a da se ne poremeti tubus. Anesteziološka oprema trebala bi biti

suprotno od glave pacijenta, najidealniji je položaj u razini kukova ili bedara. Dopuštanjem anesteziologa pacijentova glava se fiksira te je pacijent u supinacijskom položaju [38]. Kada se operacijski zahvat izvodi u lokalnoj anesteziji ne postoji potreba za prisustvom anesteziologa te lokalnu anesteziju ubrizgava kirurg i anestezira živčani blok, obično *n.maxillaris* ili *n.mandibularis* [39] *epinepherineom* 1: 100.000 ili 1:200.000 [40]. Pacijent je tada u semi-fowlerovom položaju, noge pacijenta su blago flektirane u koljenu, a leđa pod kutem od 45°, to je također najčešći položaj pacijenata kod operacijskih zahvata ramena, rekonstrukcija dojki te operacija lica [37].

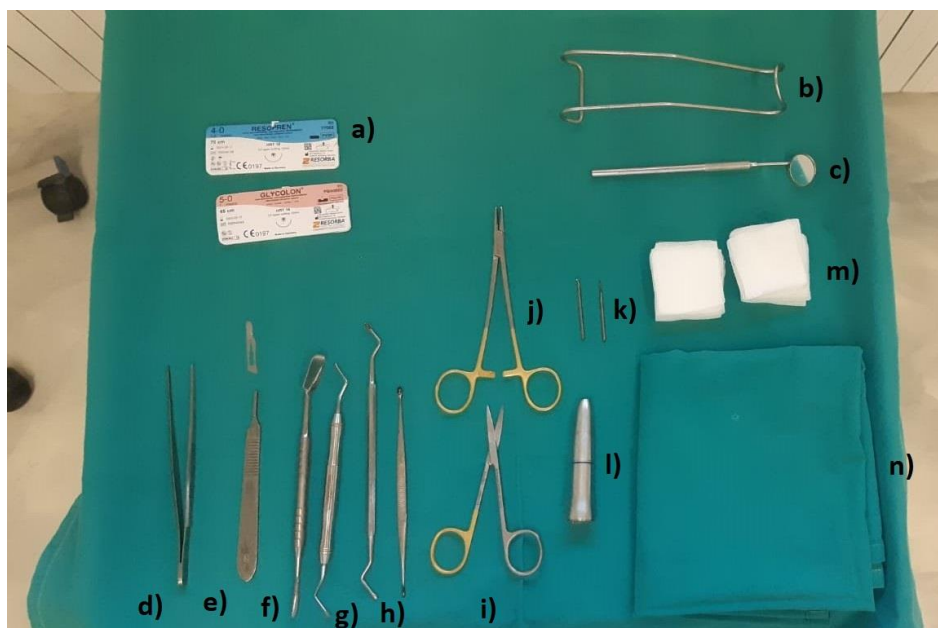
Operacijsko polje prekriva se prema preferencijama kirurga, koriste se tri sterilne plahte, jedna se omotava oko glave dok se drugom prekriva vrat i svaka strana operacijskog stola oko vrata kako bi se tekućina i krv mogle apsorbirati, a treća sterilna kompres, koja je i najveća, prekriva se preko glave i vrata te ima otvor u području usta [38].

7.2.2. Tehnike instrumentiranja

Jedan od zadataka čiste sestre je brojanje igala i instrumenata tijekom operacije, ali i da oni budu čisti i organizirani. Kod većih zahvata za pacijentovu sigurnost može se staviti sterilna magnetna prostirka na sterilne plahte, na taj način štitimo pacijenta od ozljeda, ako primjerice kirurg nehotice ispusti oštar predmet prije nego ga medicinska sestra/ tehničar stigne dohvatiti. Tijekom zatvaranja vrši se konačno prebrojavanje igala i instrumenata [38].

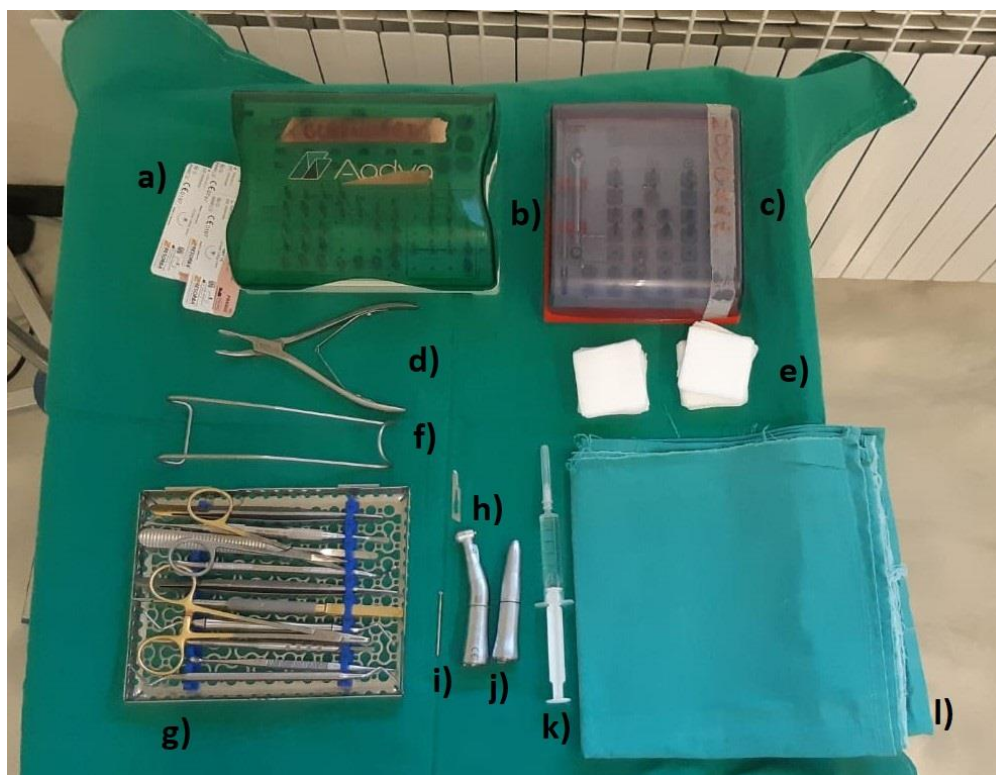
Kod operacijskih zahvata kada je samo kirurg, medicinska sestra/ tehničar preuzima ulogu asistenta te ona tada mora stajati suprotno od kirurga. U području iznad glave treba stajati stolić za instrumentiranje. Kod operacijskog zahvata sa jednim kirurgom i više asistenata, medicinska sestra/tehničar stoji iza glave pacijenta te može imati stolić za instrumentiranje kraj sebe ili ispred sebe. Ako je više asistenata tada je najbolja pozicija za medicinsku sestru/ tehničara u području pacijentovih kukova nasuprot anesteziološkog monitora, a na taj se način daje više prostora kirurgu i asistentima [38].

7.2.3. Instrumentarij u oralnoj kirurgiji



[SLIKA 7.2.3.1.] Operacijski set za alveotomiju: a) konci (resorptivni i neresorptivni), b) obrazni retractor, c) stomatološko ogledalce, d) ravna pinceta, e) držač za skalpel i skalpel broj 15, f) periost elevatro ili raspatorij, g) ekskavator, h) zavinuta i ravna kohlea, i) škarice, j) iglodržač, k) čelična svrdla za kirurški nasadnik (okruglo i Lindemann), l) kirurški nasadnik, m) sterilne gaze, n) sterilna kompres

IZVOR: autor



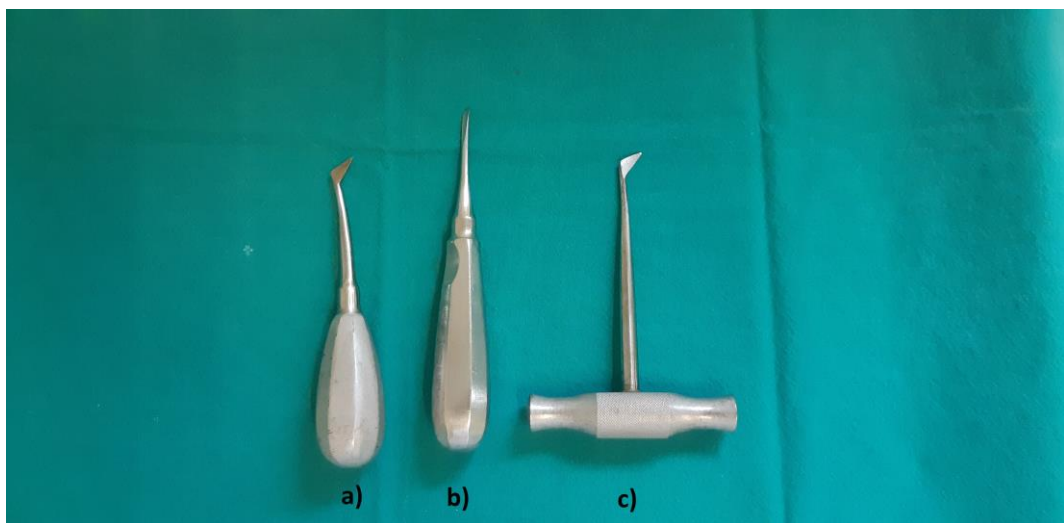
[Slika 7.2.3.2.] Operacijski set za ugradnju implantata: a) resorptivni monofilamentni konci, b) implantološki set proizvođača 1, c) implantološki set proizvođača 2, d) Laurentova kliješta za kost, f) obrazni retractor, e) sterilne gaze, g) instrumentarij u setu (ravna pinceta, periost elevator, ekskavator, ravna i zavinuta kohlea, držač za nožić, iglodržač, šakrice), h) nožić broj 15, i) čelično svrdlo, j) sterilni kirurški nasadnik i kolječnik, k) fiziološka otopina u šprici, l) sterilna kompresna za pacijenta

IZVOR: autor



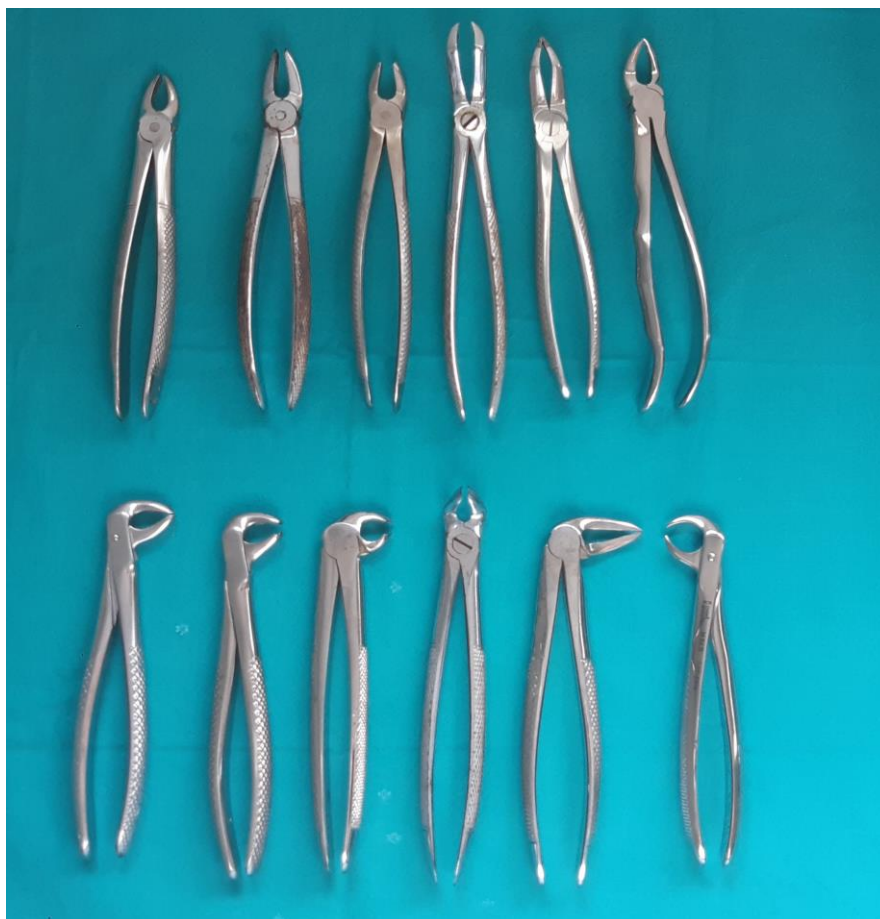[Slika 7.2.3.3.] Razlika u implantološkim setovima proizvođača 1 i proizvođača 2

IZVOR: autor



[Slika 7.2.3.4.] Poluge za ekstrakciju zubi: a) Poluga po Cryeru od sebe, b) Poluga po Beinu ravna, c) Poluga po Winteru od sebe

IZVOR: autor



[Slika 7.2.3.5.] Kliješta za ekstrakciju zubi, gornji red- kliješta za zube gornje čeljusti (prema pravilu čitanja): incizivna kliješta, premolarna kliješta, molarna kliješta lijeva, umnjačka kliješta, korijenska kliješta i rog kliješta lijeva, donji red- kliješta za ekstrakciju zubi donje čeljusti (prema pravilu čitanja): incizivna kliješta, premolarna kliješta, molarna kliješta, umnjačka kliješta, korijenska kliješta, rog kliješta.

IZVOR: autor

7.3. Poslijeoperacijska faza

Pacijenti kod kojih je operacijski zahvat bio izveden u lokalnoj anesteziji, prije odlaska ostaju u ambulanti na kratkom praćenju te se otpuštaju kući, dok oni pacijenti kod kojih je operacijski zahvat izveden u općoj anesteziji ili sedacijski, potrebna je skrb u sobi za buđenje. Oni ostaju do potpunog oporavka, a pomoću „Aldrete“ bodovnog sustava moguće je odrediti kriterije za otpuštanje pacijenata, ali on nikako ne bi trebalo zamijeniti procjenu pacijentovog trenutnog stanja. Kada se zadovolje kriteriji za otpuštanje pacijenta iz ustanove uz prisustvo kirurga ili anesteziologa opet se mjere vitalni znakovi i vrši se opća procjena pacijenta. Tek tada oni napišu pismeni nalog za otpustom [37]. Prilikom otpusta medicinska sestra/ tehničar ponovno educiraju pacijenta o poslijeoperacijskoj skrbi te je potrebno pacijentu dati pisane upute [38].

Poslijeoperacijske upute:

- Nakon operacijskog zahvata u oralnoj šupljini oticanje i neugoda su normalne, korištenje leda može smanjiti oteklinu i bol.
- Lagano krvarenje još nekoliko sati nakon operacijskog zahvata je normalno.
- Izbjegavati vruću i tvrdu hranu nekoliko dana nakon operacijskog zahvata.
- Za ublažavanje bolova može se uzeti analgetik paracetamol ili ibuprofen te antibiotik ako je prepisano.
- Nužno je održavati higijenu usta, prati zube normalno, ali ne po rani i ne mućkati tekućine u usnoj šupljini [38].

7.3.1. „Aldrete“ sustav bodovanja

Medicinske sestre/ tehničari koji rade u području perianestezije koriste različite bodovne sustave spremnosti pacijenata za premještanje pacijenata na nemonitorirani krevet ili odlazak kući. Ambulantno izvedeni operacijski zahvati imaju puno benefita, primjerice kako bi smanjili troškove ustanove, slobodan je veći broj kreveta i neusporediv je komfor pacijentu kod kuće naspram hospitalizacije. Ali, kako bi to bilo moguće, potrebno je osigurati da pacijentovo zdravlje i život nisu ugroženi pa tako pomoću „Aldrete“ sustava medicinska sestra/ tehničar može procijeniti pacijentovu spremnost za otpustom [Tablica 7.3.1.] [41].

PARAMETRI	PACIJENTOVO STANJE	BODOVI
Razina aktivnosti	Na zahtjev podiže sve ekstremitete	2
	Podiže 2 ekstremiteta	1
	Ne podiže ekstremitete	0
Respiracija	Može duboko disati i iskašljavati se	2
	Dispneja, plitko ili ograničeno disanje	1
	Apneja	0
Cirkulacija (krvni tlak)	20 mmHg > preanesteziološka razina	2
	20-50 mmHg > preanesteziološka razina	1

	50 mmHg > preanesteziološka razina	0
Razina svijesti	U potpunosti budan	2
	Reagira na podražaje	1
	Ne reagira	0
Oksigenacija	90% bez maske za kisik	2
	> 90% uz pomoć maske za kisik	1
	< 90% uz pomoć maske za kisik	0
NAPOMENA: Najveći broj bodova moguć je 10, za otpust je potrebno 9 bodova.		

[Tablica 7.3.1.1] Aldrete sustav bodovanja.

8. Planiranje zdravstvene njege

Planiranje zdravstvene njege za svakog kirurškog pacijenta je individualno i započinje u prijeoperacijskoj fazi kada se donese odluka o kirurškoj intervenciji. Tijekom ove faze medicinska sestra/ tehničar određuje sestrinske dijagnoze, identificira potencijalne ugroze i ishode te razrađuje plan zdravstvene njege. Medicinska sestra/ tehničar razmatra aktualne potencijalne psihološke, psihosocijalne i spiritualne potrebe ili zdravstveni status. Zajedno u kolaboraciji sa pacijentom i zaduženim timom određuje sestrinske dijagnoze i očekivane ishode prema prijeoperacijskom doživljaju pacijenta. U intraoperacijskoj fazi isti plan zdravstvene njege se nastavlja te se on po potrebi nadopunjuje. Tijekom intraoperacijske faze plan zdravstvene njege podložan je preinakama. U poslijeoperacijskoj fazi kod ambulantne jednodnevne kirurgije, pacijenta se premješta u sobu za buđenje ili on ide kući. Poslijeoperacijska faza završava kada pacijent ima odobrenje za otpust, a tada također završava i posljednja faza, faza evaluacije [37].

8.1. Sestrinske dijagnoze

Prijeoperacijska medicinska sestra/ tehničar osmišljava plan zdravstvene njege primjenjujući kritičko razmišljanje kako bi implementirala informacije prikupljene od pacijenta. Medicinska sestra/ tehničar treba težiti stvaranju sigurne okoline za pacijenta, operacijsku sestru i cijeli kirurški tim tijekom planiranja procesa [34].

Sestrinske dijagnoze povezane s oralno-kirurškim pacijentom:

- Anksioznost povezana sa kirurškom intervencijom i ishodom
- Neupućenost
- Neprihvatanje tjelesnog izgleda
- Visok rizik za neučinkovitu tkivnu perfuziju [36]
- Visok rizik za infekciju
- Akutna bol [38]

8.1.1. Anksioznost

Anksioznost je emocionalno stanje koje uključuje osjećaje strepnje, napetosti, nervoze i zabrinutosti popraćeno sa fiziološkim uzbuđenjem [42].

KRITIČKI ČIMBENICI:

- Dijagnostičke i medicinske procedure procedure/ postupci, ovom slučaju sam kirurški zahvat i njegov ishod
- Strah od ugroze emocionalne i fizičke cjelovitosti
- Promjena ambijenta i navika [43].

VODEĆA OBILJEŽJA:

- Razdražljivost
- Verbalizacija straha i neugode
- Otežano spavanje
- Mučnina i/ili proljev
- Smanjena verbalizacija
- Tendencija samoozljeđivanju [43].

INTERVENCIJE:

- Klasificirati pacijentovu tjeskobu (blaga, umjerena ili ozbiljna).
- Pokušati razumijeti i prepoznati pacijentovu percepciju stresora i stresnih situacija ili događaja.
- Predstaviti sebe i ostale članove kirurškog tima.
- Objasniti sve preoperacijske događaje i senzacije koje se mogu dogoditi.
- Utvrđivanje pacijentovog obrasca ponašanja.
- Komunicirati s pacijentom mirno, bez žurbe i na umirujuć način.
- Ohrabriti pacijenta da izrazi svoje osjećaje i zabrinutost.
- Smanjiti ometajuće podražaje u prijeoperacijskom okolišu.
- Osigurati sigurne informacije o napretku kirurškog zahvata te obavijestiti obitelj.
- Osigurati udobnost pacijentu.
- Poticati pacijenta da koristi osobno učinkovite strategije suočavanja [36].

CILJEVI:

- Pacijent će prepoznati znakove anksioznosti i verbalizirati ih
- Pacijent će osjećati smanjeni intenzitet anksioznosti [43].

8.1.2. Neupućenost

Neupućenost označava manjak znanja i vještina o specifičnom problemu [44], u ovom slučaju može biti povezana sa prijeoperacijskim procesom [36].

KRITIČKI ČIMBENICI:

- Kognitivno perceptivna ograničenja
- Nepoznavanje izvora točnih informacija
- Tjeskoba
- Sociokulturološke i jezične barijere
- Gubitak pamćenja [44].

VODEĆA OBILJEŽJA:

- Nepostojanje specifičnih znanja [44]
- Iskrivljena slika o rezultatima operativnog zahvata [36].

INTERVENCIJE:

- Utvrđivanje razine znanja.
- Pružiti edukaciju na temelju dobi i utvrđenih potreba, ako postoji komunikacijska barijera, potrebno ju je identificirati i prilagoditi.
- Procijeniti i prilagoditi pacijentovu prijeoperacijsku njegu kod kuće te navesti očekivanja od pacijenta.
- Navesti slijed ili protokol pripreme u prijeoperacijskoj fazi za kirurški zahvat.
- Uključivanje članova obitelji, procijeniti njihovo znanje i razinu podrške pacijentu.
- Evaluirati pacijentovo znanje o poslijeoperacijskoj njezi te ga ponoviti (primjerice briga o rani, faze cijeljenja rane, tehnika zbrinjavanja rane te znakovi i simptomi koje je potrebno prijaviti).
- Prilikom otpusta za olakšavanje procesa rehabilitacije obitelji ili njegovatelju dati pacijentu izrađeni plan zdravstvene njege.
- Edukativne materijale također osigurati u pismenom obliku [36].

CILJEVI:

- Pacijent će verbalizirati i demonstrirati očekivane ishode operacijskog zahvata [36].

- Obitelj ili bliska osoba će biti aktivno uključene u skrb i pružanje podrške pacijentu [42].

8.1.3. Neprihvatanje vlastitog izgleda

Iskrivljena slika o prihvaćanju vlastitog tjelesnog izgleda [45].

KRITIČKI ČIMBENICI:

- Promjena dijela tijela
- Gubitak funkcije dijela tijela
- Politrauma
- Kirurški zahvat
- Kemoterapija
- Trudnoća [45]

VODEĆA OBILJEŽJA:

- Skrivanje od pogleda promijenjenog dijela tijela
- Neprihvatanje novonastale promjene
- Izbjegavanje ljudi i okupljanja
- Izbjegavanje gledanja određenog dijela tijela [45].

INTERVENCIJE:

- Utvrditi psihosocijalni status.
- Utvrđivanje pacijentovih očekivanja od operacijskog zahvata.
- Procijeniti mehanizam suočavanja.
- Omogućiti psihološku potporu.
- Omogućiti pacijentu privatnost i dostojanstvo.
- Pomoć pacijentu da prepozna i razgovara o osjećajima i percepciji oboljelog/deformiranog dijela tijela.
- Utvrditi percepciju pacijentove slike o sebi, jesu li njegova očekivanja realna te mu pojasniti nerealna očekivanja i zablude.
- Pomoć pacijentu da fizički izgled odvoji od osobne vrijednosti, samopoimanja i samopoštovanja.

- Ponuditi pomoć pacijentu drugih stručnjaka (svećenik, socijalni radnik, psiholog) ili grupa za pomoć [36].

CILJEVI:

- Pacijent će moći dodirivati i gledati promijenjeni dio tijela
- Pacijent će ponovno uspostaviti socijalne kontakte i funkcije [45].

8.1.4. Visok rizik za neučinkovitu tkivnu perfuziju

Prisutnost čimbenika koji mogu uzrokovati oštećenje tkiva [44].

KRITIČNI ČIMBENICI:

- Kirurški zahvat
- Edemi
- Sedacija
- Prisilan položaj
- Neadekvatna odjeća
- Starija životna dob [44].

INTERVENCIJE:

- Identifikacija kritičnih čimbenika povezanih s rizicima neučinkovite tkivne perfuzije (dijabetes, imunosupresivi, prethodno izlaganje zračenju).
- Procjena tkivne perfuzije prije i nakon operacijskog zahvata.
- Identifikacija čimbenika kod rizika za krvarenjem ili gubitkom tekućine i elektrolita (bolesnici koji su nedavno pretrpjeli traumatske ozljede, abnormalno vrijeme krvarenja ili zgrušavanja, opsežni kirurški postupci, bolesti bubrega i jetre).
- Primjena tehnike hemostaze (osigurati instrumente koji su potrebni za suzbijanje krvarenja).
- Bilježiti bilo kakve senzorne i perceptivne promjene na dijelu tijela koje je bilo podvrgnuto operacijskom zahvatu.
- Održavanje tjelesne temperature .
- Primjena kompresivnih čarapa ili antiemboličkih uređaja.
- Monitoriranje krvne perfuzije (procjena kapilarnog punjenja).
- Zabilježiti otekline i promjene boje operiranog područja [36].

CILJEVI:

- Pacijentova će perfuzija rane ili tkiva nakon operacijskog zahvata biti ista ili poboljšana [34].
- Pacijent će nabrojati metode održavanja intergriteta kože pri otpustu [44].

8.1.5. Visok rizik za infekciju

Stanje u kojem je pacijent izložen opasnosti od nastanka infekcije mikroorganizmima endogenog i/ ili egzogenog podrijetla [43].

KRITIČNI ČIMBENICI:

- Kronične bolesti
- Oslabljen imunološki sustav [43]
- Postojanje ulaznog mjesta za mikroorganizme [46].

INTERVENCIJE:

- Pacijent će biti educiran o pravilnoj higijeni usne šupljine nakon operacijskog zahvata.
- Pacijent će dobiti u pismenom obliku upute za ponašanje nakon operacijskog zahvata.
- Pacijent će biti educiran o antibiotskoj profilaksi te će ju uzeti prije i nakon operacijskog zahvata prema uputama liječnika.
- Procjena pacijentovog znanja i spremnosti za otpust.
- Kirurški tim će aseptičnom tehnikom obući zaštitnu odjeću i rukavice [46].

CILJ:

- Pacijent će znati nakon otpusta brinuti o rani te neće doći do dehiscencije i infekcije rane [40].

8.1.6. Akutna bol

Neugodan senzorni i emocionalni podražaj povezan sa trenutnim ili potencionalnim oštećenjem tkiva [35].

KRITIČNI ČIMBENICI:

- Kirurški zahvat [34]
- Mehanička ozljeda

- Terapijski postupak
- Poslijeoperacijski period [43].

INTERVENCIJE:

- Procijeniti bol pomoću skale boli.
- Utvrditi kulturne i vrijednosne komponente boli.
- Tretiranje boli prema smjernicama.
- Evaluacija pacijentovog odgovora na tretiranje boli tehnikama upravljanja boli i prepisanom medikacijom.
- Primjena alternativnih metoda tretiranja boli (raznolike aktivnosti, meditacija, akupunktura, manipulativne metode, disanje) [36].

CILJ:

- Pacijent će samostalno znati tretirati bol [34].

9. Zaključak

Medicinskoj sestri/tehničaru potreban je širok spektar znanja iz područja kliničke medicine pa tako i kliničke dentalne medicine zbog toga jer se one u ovoj grani stomatologije međusobno isprepliću. Od velike je važnosti da su medicinske sestre/ tehničari vješti u komunikaciji kako bi dobro uzeli anamnezu te isplanirali plan zdravstvene njege koji može biti vrlo zahtjevan zbog same prirode djelatnosti, odnosno, pacijent je vrlo kratko pod medicinskom skrbi (tek nekoliko sati). Takvim načinom rada svaki korak u planiranju zdravstvene njege treba biti pomno promišljen te pacijent mora biti pravovremeno obaviješten. Medicinske sestre/ tehničari se često susreću sa pacijentima koji se podvrgavaju kirurškim zahvatima zbog estetskih i/ ili funkcionalnih razloga pa samim time oni imaju lošu sliku o sebi. Takvim pacijentima je potrebno pružiti psihološku i psihosocijalnu pomoć kako bi se saznalo što ih najviše muči te je cilj pokušati riješiti njihove nedoumice jer njihove želje i konačni rezultati su ponekad i nerealni. Česti su također i pacijenti koji se boje stomatologa pa je samim time terapijski postupak otežan ili ga nije moguće izvesti. Kako je medicinska sestra/tehničar prvi kontakt pacijentu, mora pomoći pacijentu da se riješi straha raznim tehnikama relaksacija ili najjednostavnijim načinom, odnosno dobrom i povjerljivom komunikacijom. Medicinska sestra ima veliku ulogu u koordinaciji oralne kirurgije, ovisno o poziciji koju obavlja. Medicinska sestra/tehničar koja radi u operacijskoj sali treba se brinuti za sigurnost pacijenta tijekom operacijskog zahvata te također pratiti njegove vitalne znakove i reakcije tijekom zahvata, ako se izvodi u lokalnoj anesteziji. Kako je svaka operacija posebna na svoj način, važna je dobra komunikacija između operatera i medicinske sestre/tehničara zbog nabave medicinske opreme, ali i tijekom samog operacijskog zahvata. Od iznimne je važnosti otpust pacijenta, a kako je već ranije u radu spomenuto, neki pacijenti ostaju dulje u zdravstvenoj ustanovi dok neki idu kući. Samim time pred medicinskim sestrama/tehničarima je novi izazov, edukacija pacijenta koji ide kući. Edukacija može biti otežana zbog loših komunikacijskih vještina medicinske sestre/tehničara ili zbog drugih prepreka kao što su dob pacijenta, njegova razina edukacije, sociokulturološke norme, pacijentova motivacija ili invaliditet. Upravo zato, od neminovne je važnosti pravilna i kvalitetna edukacija za koju su potrebni znanje i vještine kako bi se spriječile poslijeoperacijske poteškoće i komplikacije te osigurao pacijentov siguran dolazak i daljnji boravak kod kuće.



**IZJAVA O AUTORSTVU
I
SUGLASNOST ZA JAVNU OBJAVU**

Završni/diplomski rad isključivo je autorsko djelo studenta koji je isti izradio te student odgovara za istinitost, izvornost i ispravnost teksta rada. U radu se ne smiju koristiti dijelovi tuđih radova (knjiga, članaka, doktorskih disertacija, magistarskih radova, izvora s interneta, i drugih izvora) bez navođenja izvora i autora navedenih radova. Svi dijelovi tuđih radova moraju biti pravilno navedeni i citirani. Dijelovi tuđih radova koji nisu pravilno citirani, smatraju se plagijatom, odnosno nezakonitim prisvajanjem tuđeg znanstvenog ili stručnoga rada. Sukladno navedenom studenti su dužni potpisati izjavu o autorstvu rada.

Ja, ANTONIODAMIR GOLUBIĆ (ime i prezime) pod punom moralnom, materijalnom i kaznenom odgovornošću, izjavljujem da sam isključivi autor/ica završnog/diplomskog (obrisati nepotrebno) rada pod naslovom SPECIFIČNOST SESTRINSKE SKRBI U OBLASTI KIRURGIJE (upisati naslov) te da u navedenom radu nisu na nedozvoljeni način (bez pravilnog citiranja) korišteni dijelovi tuđih radova.

Student/ica:
(upisati ime i prezime)

Golubić
(vlastoručni potpis)

Sukladno Zakonu o znanstvenoj djelatnosti i visokom obrazovanju završne/diplomske radove sveučilišta su dužna trajno objaviti na javnoj internetskoj bazi sveučilišne knjižnice u sastavu sveučilišta te kopirati u javnu internetsku bazu završnih/diplomskih radova Nacionalne i sveučilišne knjižnice. Završni radovi istovrsnih umjetničkih studija koji se realiziraju kroz umjetnička ostvarenja objavljuju se na odgovarajući način.

Ja, ANTONIODAMIR GOLUBIĆ (ime i prezime) neopozivo izjavljujem da sam suglasan/na s javnom objavom završnog/diplomskog (obrisati nepotrebno) rada pod naslovom SPECIFIČNOST SESTRINSKE SKRBI (upisati naslov) čiji sam autor/ica. U OBLASTI KIRURGIJE

Student/ica:
(upisati ime i prezime)

Golubić
(vlastoručni potpis)

10. Literatura

[1.] American Dental Association, State Government Affairs, number 52 Definition of Dentistry-summary June 2, 2003

[2.] Knežević G. i sur., Oralna kirurgija 2. dio, Medicinska naklada, Zagreb, 2003.

[3.] Storch J.E. i Rice J., Reconstructive plastic surgical nursing- Clinical management and wound care, John Wiley & Sons, 2008.

[4.] Ackerman S.L., Plastic paradise: transforming bodies and selves in Costa Rica's cosmetic surgery tourism industry, Medical Anthropology, 2010, 29.4, 403-423.

[5.] Miše I., Oralna kirurgija, Jugoslavenska medicinska naklada, Zagreb, 1982.

[6.] Badel T., Temporomandibularni poremećaji i stomatološka protetika, Medicinska naklada, Zagreb, 2007.

[7.] Fritsch H. i Kuhnel W., Priručni anatomske atlas u 3 sveska- unutrašnji organi, Medicinska naklada, Zagreb, 2006.

[8.] Havale, R., et al. "Dental notation for primary teeth: a review and suggestion of a novel system." Eur J Paediatr Dent 16.2, 2015: 163-6.

[9.] Meurman i sur., Dental Mammoth (Dentalni mamut), Osnove kliničke dentalne medicine, Hansa book, EU, Zagreb, 2018.

[10.] Kotarac K. A., Utjecaj jednokratnog prijeoperativnog uzimanja antibiotika na pojavu komplikacija nakon alveotomije donjeg umnjaka, doktorska disertacija, Sveučilište u Zagrebu, Stomatološki fakultet, Zagreb, 2014.

[11.] Hupp JR., Ellis III E., Tucker MR., Contemporary Oral and Maxillofacial Surgery 5th ed., Mosby-Elsevier, St. Louis, 2008, str.153-79

[12.] Gabrić Pandurić D., Kirurška terapija impaktiranih i retiniranih trećih molara., Medix: specijalizirani medicinski dvomjesečnik 15.80/81 2009., str, 252-255.

[13.] Kuna T., Apikotomija, Sonda 8.14/15, 51-54.

[14.] Schilndler-Hultsch G., Laserski potpomognuta frenulektomija u dječjoj stomatologiji, Dental tribune, ruj., 2011

[15.] Čabov T, Ahel V., Kordić D., Morelato I., Učestalost frenulektomije u oralnokirurškoj sali na Klinici za maksilofacijalnu i oralnu kirurgiju Kliničkog bolničkog centra Rijeka, Medicina fluminensis, 2014

[16.] Čabov T. Oralnokirurški priručnik. 1. izd. Zagreb: Medicinska naklada; 2009. 143 str.

[17.] Pye, A. D., A review of dental implants and infection, Journal of Hospital infection, 72.2, 2009, str. 104-110.

[18.] Knežević G. i sur., Osnove dentalne implantologije, Sveučilište u Zagrebu, Školska knjiga, Zagreb, 2002.

[19.] Perez-Heredia M., Clavero-González, Marchena-Rodríguez, Use of melatonin in oral health and as dental premedication, *Journal of Biological Research-Thessaloniki*, 22.1, 2015, str. 1-3

[20.] Hosey, M. T., The effect of transmucosal 0.2 mg/kg midazolam premedication on dental anxiety, anaesthetic induction and psychological morbidity in children undergoing general anaesthesia for tooth extraction, *British dental journal* 207.1, 2009.

[21.] Gordon D., A critical review of approaches to the treatment of dental anxiety in adults, *Journal of anxiety disorders* 27.4, 2013., str. 365-378

[22.] Gabrić D. Primjena benzodiazepina u stomatologiji. Sonda, 2002

[23.] Linčir I., Farmakologija za stomatologe, 3. Izdanje, Medicinska naklada, Zagreb, 2011.

[24.] Appukuttan D.P., Strategies to manage patients with dental anxiety and dental phobia: literature review, *Clinical, cosmetic and investigational dentistry* 8, 2016, str. 35.

[25.] Ayaz, Hira, Post-operative complications associated with impacted mandibular third molar removal, *Pakistan Oral & Dental Journal* 32.3, 2012.

[26.] Bouloux, Gary F., Martin B. Steed, and Vincent J. Perciaccante, Complications of third molar surgery, *Oral and Maxillofacial Surgery Clinics* 19.1, 2007, str. 117-128.

[27.] Messer E., Keller J.K., The use of intraoral dexamethasone after extraction of mandibular third molars, *Oral surgery, oral medicine, oral pathology* 40.5, 1975, str. 594-598.

[28.] Ross O.B. i Hollander B., The effect of methylprednisolone on pain, trismus, and swelling after removal of third molars, *Oral surgery, oral medicine, oral pathology* 61.2, 1986 str. 134-138.

[29.] King K., The use of corticosteroids and nonsteroidal antiinflammatory medication for the management of pain and inflammation after third molar surgery: a review of the literature, *Oral Surgery, Oral Medicine, Oral Pathology, Oral Radiology, and Endodontology* 107.5, 2009, str. 630-640.

[30.] Muneem, A., and Z. Qaiuoom, Effect of Dexamethasone, Ibuprofen combination on post operative sequelae of third molar surgery, *Pak Oral & Dent J* 24, 2004, str. 23-6.

[31.] Miloro, M., Peterson's principles of oral and maxillofacial surgery 2nd edition, Hamilton, 2004.

[32.] Kammerer P., Al-Nawas B., Operativno uklanjanje umnjaka, *Quintessence International* (Hrvatsko izdanje broj 1), siječanj/veljača 2011., str. 77-84.

[33.] Tröltzsch M., Augmentationsverfahren und-materialien in der dentalen Implantologie– Eine Übersicht, *Quintessenz* 68.12, 2017, str. 1363-1375.

[34.] Gupta V., Regenerative potential of platelet rich fibrin in dentistry: Literature review, *Asian J Oral Health Allied Sci* 1, 2011, str. 23-8.

[35.]Smith, A., Radford K., *Oxford Handbook of Surgical Nursing*, Oxford University Press, 2016.

[36.]Rothrock, J.C., *Alexander's Care of the Patient in Surgery-E-Book*, Elsevier Health Sciences, 2018.

[37.]Phillips, N., *Berry & Kohn's operating room technique*. Elsevier Health Sciences, 2016.

[38.]Yates, C., *A manual of oral and maxillofacial surgery for nurses*, Blackwell Science, 2000.

[39.] Kanakaraj M., Regional anesthesia in faciomaxillary and oral surgery, *Journal of pharmacy & bioallied sciences* 4, Suppl 2, 2012, str.264.

[40.] Tolas, Andrew G., A. Eugene Pflug, and Jeffrey B. Halter, Arterial plasma epinephrine concentrations and hemodynamic responses after dental injection of local anesthetic with epinephrine, *Journal of the American Dental Association*, 1982, str. 41-43.

[41.]Ead H., From Aldrete to PADSS: Reviewing discharge criteria after ambulatory surgery, *Journal of perianesthesia nursing*, 21.4, 2006., str. 259-267.

[42.] Spielberger C.D., State-Trait anxiety inventory, *The Corsini encyclopedia of psychology*, 2010, str.1-1.

[43.] Šepec S. i sur., *Sestrinske dijagnoze*, Hrvatska komora medicinskih sestara, Zagreb, 2011.

[44.] Kadović M. i sur., *Sestrinske dijagnoze 2*, Hrvatska komora medicinskih sestara, Zagreb, 2013.

[45.] Baou A. D. i sur., *Sestrinske dijagnoze 3*, Hrvatska komora medicinskih sestara, Zagreb, 2015.

[46..] Rebar, Cherie R., *Medical-surgical Nursing-Concepts for Interprofessional Collaborative Car*, Elsevier-Health Sciences Division, 2017.

Popis slika

[Slika 2.4.1.1] Ilustrativni prikaz označavanja zubi prema FDI- Chen, Hu, et al. "A deep learning approach to automatic teeth detection and numbering based on object detection in dental periapical films." Scientific reports 9.1 (2019): 1-11.

[Slika 3.1.1.1] Prikaz kirurške rane koja cijeli primarno nakon ekstrakcije zubi- vlastiti izvor

[Slika 6.1] Umjetna kost granule veličine „S“ i „L“- vlastiti izvor

[Slika 6.2.1.1] Krv nakon centrifugiranja- vlastiti izvor

[SLIKA 7.2.3.1.] Operativni set za alveotomiju- vlastiti izvor

[Slika 7.2.3.2.] Operativni set za ugradnju implantata- vlastiti izvor

[Slika 7.2.3.3.] Razlika u implatološkim setovima proizvođača 1 i proizvođača 2- vlastiti izvor

[Slika 7.2.3.4.] Poluge za ekstrakciju zubi- vlastiti izvor

[Slika 7.2.3.5.] Kliješta za ekstrakciju zubi- vlastiti izvor

Popis tablica

Tablica [4.2.1] Prikaz stupnjeva sedacije i njezinog učinka.- O'Halloran M. The use of anaesthetic agents to provide anxiolysis and sedation in dentistry and oral surgery. Australas Med J. 2013

Tablica [7.3.1.1] Aldrete sustav bodovanja- Ead, Heather. "From Aldrete to PADSS: Reviewing discharge criteria after ambulatory surgery." Journal of perianesthesia nursing 21.4 (2006): 259-267.