

Rehabilitacija nakon amputacije donjeg ekstremiteta

Bukovec, Monika

Undergraduate thesis / Završni rad

2021

Degree Grantor / Ustanova koja je dodijelila akademski / stručni stupanj: **University North / Sveučilište Sjever**

Permanent link / Trajna poveznica: <https://um.nsk.hr/um:nbn:hr:122:504826>

Rights / Prava: [In copyright](#)/[Zaštićeno autorskim pravom.](#)

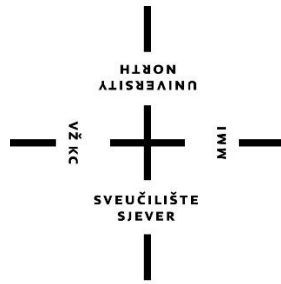
Download date / Datum preuzimanja: **2024-11-15**



Repository / Repozitorij:

[University North Digital Repository](#)





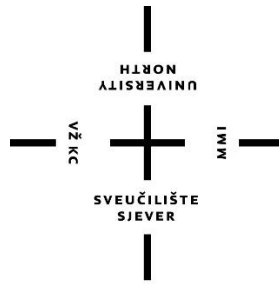
**Sveučilište
Sjever**

Završni rad br. 005/FIZ/2021

Rehabilitacija nakon amputacije donjeg ekstremiteta

Monika Bukovec, 3121/336

Varaždin, lipanj 2021. godine



Sveučilište Sjever

Odjel za Fizioterapiju

Završni rad br. 005/FIZ/2021

Rehabilitacija nakon amputacije donjeg ekstremiteta

Student

Monika Bukovec, 3121/366

Mentor

Dr. sc. Pavao Vlahek, dr. med., specijalist fizikalne medicine i rehabilitacije

Varaždin, lipanj 2021. godine

Prijava završnog rada

Definiranje teme završnog rada i povjerenstva

ODJEL Odjel za fizioterapiju

STUDIJ preddiplomski stručni studij Fizioterapija

PRISTUPNIK Monika Bukovec

JMBAG 0336027982

DATUM 28.06.2021

KOLEGIJ Fizioterapija II

NASLOV RADA Rehabilitacija nakon amputacije donjeg ekstremiteta

NASLOV RADA NA ENGL. JEZIKU Rehabilitation after lower limb amputation

MENTOR Dr. sc. Pavao Vlahek

ZVANJE viši predavač

ČLANOVI POVJERENSTVA

- dr.sc. Jurica Veronek prof.v.š., predsjednik
- dr.sc. Pavao Vlahek v.predavač- mentor
- Anica Kuzmić, mag.physioth, pred., član
- Jasminka Potočnjak, predavač, mag.physioth, pred., zamjenski član
-

Zadatak završnog rada

BROJ 005/FIZ/2021

OPIS

Rehabilitacija amputacije donjih udova može se podijeliti na četiri faze: predoperacijsku, postoperacijsku, predprotetičku i protetičku. Predoperacijska faza priprema je za operaciju i pozitivno utječe na trajanje i ishod daljnje operacije te ju je potrebno provesti prije svake operacije ukoliko je moguće. Posoperacijska faza bazira se na zbrinjavanju rane i formiranju bataljka bandaziranjem te vježbama balansa, jačanja mišića i održavanja opsega pokreta. Predprotetička i protetička faza dijelovi su rehabilitacije u kojima se planira i adaptira opskrba pacijenta protezom individualno, prema potrebama pacijenta. Tijekom svake faze potrebno je prilagoditi komunikaciju psihološkom stanju pacijenta. Edukacija je jedan od temeljnih dijelova svake faze rehabilitacije jer teži tome da pacijent samostalno obavlja aktivnosti svakodnevnog života.

ZADATAK URUČEN

POTPIS MENTORA

Predgovor

Najveći postotak svih amputacija su amputacije donjih udova. Fizioterapeut je prisutan u svim fazama rehabilitacije nakon amputacije donjih udova, ali i u pripremama za operaciju (predoperacijskoj fazi) te u cjeloživotnom održavanju zdravstvenog stanja pacijenta.

Sažetak

Rehabilitacija amputacije donjih udova može se podijeliti na četiri faze: predoperacijsku, postoperacijsku, predprotetičku i protetičku. Predoperacijska faza priprema je za operaciju i pozitivno utječe na trajanje i ishod daljnje operacije te ju je potrebno provesti prije svake operacije ukoliko je moguće. Posoperacijska faza bazira se na zbrinjavanju rane i formiranju bataljka bandažiranjem te vježbama balansa, jačanja mišića i održavanja opsega pokreta. Predprotetička i protetička faza dijelovi su rehabilitacije u kojima se planira i adaptira opskrba pacijenta protezom individualno, prema potrebama pacijenta. Tijekom svake faze potrebno je prilagoditi komunikaciju psihološkom stanju pacijenta. Edukacija je jedan od temeljnih dijelova svake faze rehabilitacije jer teži tome da pacijent samostalno obavlja aktivnosti svakodnevnog života.

Rehabilitacija, amputacija donjih udova, faze rehabilitacije, protetika

Popis korištenih kratica

a. arteria

n. nervus

m. musculus

mm. musculi

art. articulatio

VAS vizualna analogna skala

PNF propioceptivna neuromuskularna facilitacija

Abstract

Rehabilitation of lower limb amputation can be divided into four phases: preoperative, postoperative, preprosthetic and prosthetic. The preoperative phase is preparation for surgery and has a positive effect on the duration and outcome of the surgery. It should be performed before each amputation surgery if possible. The postoperative phase is based on wound care, shaping residual limb by bandaging and exercises (balance, muscle strengthening and maintaining range of motion). The preprosthetic and prosthetic phases are phases for individual planning of the prosthesis supply and further adaptations of the prosthesis according to the patient's needs. During each phase of rehabilitation, it is necessary to adjust our communication with the patient to his or her psychological state. Education is fundamental part of each phase because it strives for the patient to independently perform the activities of everyday life.

Rehabilitation, amputation of lower limbs, rehabilitation phases, prosthetics

Sadržaj

1. Uvod	1
1.1. Uzroci koji vode do amputacije.....	1
1.1.1. Dijabetičko stopalo.....	2
1.1.2. Periferna vaskularna bolest.....	2
1.2. Anatomija donjih ekstremiteta.....	2
2. Predoperacijska faza rehabilitacije.....	4
2.1. Predoperacijska fizioterapijska procjena.....	5
2.1.1. Fantomski dio tijela i fantomska bol.....	5
2.1.2. Pojačano znojenje.....	7
2.1.3. Česta pitanja.....	7
2.1.4. Testovi.....	8
2.2. Vježbe.....	8
3. Operacije.....	9
3.1. Metatarzalna resekcija.....	9
3.2. Transmetatarzalna amputacija.....	9
3.3. Amputacija po Lisfrancu.....	10
3.4. Amputacija po Chopartu.....	10
3.5. Amputacija po Pirogovu.....	10
3.6. Amputacija po Boydu.....	11
3.7. Amputacija po Symeu.....	11
3.8. Transtibijalna amputacija.....	11
3.9. Dizartikulacija koljena.....	12
3.10. Transfemuralna amputacija.....	13
3.11. Dizartikulacija kuka.....	13
4. Postoperacijska faza rehabilitacije	13
4.1. Rana postoperacijska faza rehabilitacije.....	14
4.1.1. Njega bataljka i komplikacije.....	14
4.1.2. Pozicioniranje bataljka i prevencija kontraktura.....	14
4.1.3. Formiranje bataljka i bandaža.....	15

4.1.4. Vježbe disanja.....	17
4.1.5. Transfer.....	17
4.2. Kasna postoperacijska faza rehabilitacije.....	17
4.2.1. Postoperacijska fizioterapijska procjena.....	17
4.2.2. Vježbe.....	17
5. Predprotetička faza rehabilitacije	20
6. Protetička faza rehabilitacije.....	21
6.1. Program rehabilitacije u protetičkoj fazi.....	22
6.2. Apsolutne i relativne kontraindikacije za korištenje proteze.....	22
7. Održavanje	23
8. Svakodnevni život osobe s amputiranim donjim ekstremitetom (emocionalni aspekt) .	23
9. Prikaz slučaja	24
10. Zaključak	25
11. Literatura.....	26

1. Uvod

Rehabilitacija nakon amputacije donjih ekstremiteta dugotrajan je i izazovan proces koji zahtijeva interdisciplinarni i multidisciplinarni pristup. U rehabilitaciji nakon amputacija sudjeluje mnogo stručnjaka iz raznih područja: fizijatar, ortoped, kirurg, medicinske sestre i tehničari, fizioterapeuti, psiholozi, radni terapeuti, socijalni radnik. Ukoliko je potrebno sudjeluju i liječnici specijalizirani za druga područja kao što su dijabetičar, kardiolog, specijalist za vaskularne bolesti, psihijatar i/ili stručnjaci drugih područja (nutricionist, svećenik). Veliku ulogu i doprinos koji traje u svim fazama rehabilitacije ipak ima sam pacijent sa svojom obitelji te bliskim osobama i prijateljima koji ga prate u rehabilitaciji kroz svakodnevne životne aktivnosti. Zbog toga svaki član interdisciplinarnog tima, osim uloge u neposrednoj rehabilitaciji, ima i edukacijsku ulogu ostalih članova koji su bliski pacijentu [1,2].

Tijekom cijelog procesa rehabilitacije bitno je, uz stručnost, imati i pozitivan pristup pacijentu te ga motivirati za nastavak aktivnosti kojima se bavio prije amputacije da bi se izbjegle psihološke poteškoće s kojima se ljudi s amputiranim ekstremitetima susreću. Zbog toga se tijekom cijele rehabilitacije koristi biopsihosocijalni model [3]. Tim načinom se nastoji pacijenta čim prije vratiti funkcioniranju u svim aktivnostima kao i prije amputacije. To uključuje elementarne aktivnosti svakodnevnog života, socijalne aktivnosti (druženja), fizičke aktivnosti (rad), sportske aktivnosti (ili svakodnevno kretanje te tjelovježba) i hobije te što bolju financijsku neovisnost [1].

1.1. Uzroci koji vode do amputacije

U prošlom stoljeću najčešći uzroci za amputacijsku operaciju nekog ekstremiteta bili su povezani s čestim ratnim zbivanjima. Tadašnji uzroci bili su primarno povezani s traumama nastalima na bojištu ili sekundarno kao uzroci drugih patoloških stanja ili manjih trauma u okolnostima minimalne higijene i oslabljenog imuniteta koje su dovele do infekcija. Upravo je u prošlom stoljeću bio velik napredak tog aspekta u medicini (traumatologija, amputacije, infektologija) jer na ratnom terenu nije bilo drugog izbora. Započelo je otvaranje raznih centara specijaliziranih za rehabilitaciju nakon amputacija te usavršavanje stručnjaka radi ubrzanja procesa rehabilitacije [4].

Danas su najčešće indikacije za amputacijsku operaciju komplikacije dijabetesa (40 – 60% svih amputacija) i periferna vaskularna bolest (PVD) dok su amputacije indicirane traumom, tumorom ili kongenitalnim deformitetima rjeđe [5, 6, 7, 8, 9, 10, 11].

1.1.1. Dijabetičko stopalo

Dijabetičko stopalo uvijek je povezano s neuropatijom, ishemijom i infekcijom. To je jedna od najtežih komplikacija šećerne bolesti [12]. Ulkusi na stopalu su prisutni kod 15% svih ljudi oboljelih od dijabetesa, a kod 15 – 20% pacijenata s uklusom na stopalu potrebno je odstranjivanje stopala amputacijom. Najvažniji rizični faktor za razvitak ulkusa na stopalu kod dijabetičara je periferna senzorna neuropatija uzrokovana perifernom vaskularnom bolesti [6, 13].

1.1.2. Periferna vaskularna bolest

Izraz periferna vaskularna bolest većinom se koristi kao sinonim za perifernu arterijsku bolest. To je najčešća bolest arterija koju uzrokuje nakupljanje masnih naslaga s unutarnje strane žila uzrokovana aterosklerozom. U najviše slučajeva zahvaćene su arterije u nogama što dovodi do manjka dovoda kisika u taj dio tijela i uzrokuje ishemiju. Pacijent se žali na bol, osjećaj hladnoće u stopalima, prisutne su diskoloracije. Bolest može uznapredovati do totalne blokade dovoda kisika pa samim time i do odumiranja tkiva, odnosno gangrene. Najzagaćenija skupina ljudi su stariji od 60 godina (češće muškarci) i to 12 – 20% te populacije. Opet je dijabetes jedan od glavnih rizičnih faktora uz krvne ugruške, arteritis, infekcije, strukturalne defekte, ozljede [14].

1.2. Anatomija donjih ekstremiteta

Donji ekstremitet možemo podijeliti na zdjelično područje i slobodni dio donjeg uda: natkoljenica, *femur*, koljeno, *genus*, potkoljenicu, *crus*, gležanj, *malleolus* i stopalo, *pes*. Za krvnu opskrbu noge zaslužna je vanjska ilijačna arterija, *a. iliaca externa*. Živci koji imaju motoričku i senzornu funkciju za donji ekstremitet granaju se iz lumbalnog i sakralnog pleksusa.

Najvažniji su *n. femoralis*, *n. obturatorius*, *n. ischiadicus*, *n. tibialis*, *n. peroneus communis*, *n. fibularis superficialis* i *n. fibularis profundus* [15, 16].

Zdjelično područje označuje granicu trupa i donjeg ekstremiteta. Spominje se kod anatomije donjih ekstremiteta jer funkcionalno pripada njima zbog mišića odgovornih za pokretanje cijele noge. Polazište tih mišića je na kostima zdjelice. Sastoji se od kosti zdjeličnog obruča, *cingulum pelvicum*: zdjelična kost, *os coxae* i zdjelice, *pelvis*. Mišiće koji djeluju na zdjelični zglob, to jest, aktiviraju se pri pokretanju noge, možemo podijeliti na one na anteriornoj i posteriornoj strani. Na anteriornoj strani se nalaze *m. iliopsoas* i *m. psoas minor* dok su na posteriornoj *mm. glutei*, *m. piriformis*, *m. obturatorius internus*, *mm. gemelli* i *m. quadratus femoris* [15].

Natkoljenicu ili bedro, *femur* čini istoimena kost. Mišići se mogu podijeliti u tri skupine: anteriornu, medijalnu i posteriornu grupu mišića. Anteriornu grupu mišića čine mišići ekstenzori potkoljenice *m. sartorius* i *m. quadriceps femoris* kojeg tvore četiri glave (*rectus femoris*, *vastus medialis*, *vastus lateralis* i *vastus intermedius*). Medijalna grupa mišića su aduktori noge: *m. pectineus*, *m. adductor magnus*, *m. adductor minimus*, *m. adductor longus*, *m. adductor brevis* i *m. gracilis*. Posteriona grupa mišića je najmanja te ju čine hamstrinsi (*m. semimembranosus*, *m. semitendinosus* i *m. biceps femoris*), a sudjeluje pokretu retrofleksije noge u zglobu kuka [15].

Koljeno, *genus* je zglob sastavljen od tri kosti (*femur*, *tibia*, *patella*) i dva meniska (*meniscus medialis* i *meniscus lateralis*). Pokreti moguću u zglobu koljena su fleksija i ekstenzija potkoljenice te zanemarivo male rotacije u fleksiji [15].

Potkoljenica, *crus* sastoji se od dvije kosti (*tibia* i *fibula*) koji čine dva zgloba (*art. superior* i *inferior tibiofibularis*). Mišići potkoljenice dijele se na anteriornu i posteriornu skupinu mišića. Anteriornu skupinu čine *m. tibialis anterior*, *m. extensor hallucis longus*, *m. extensor digitorum longus* i *m. peroneus tertius*. Posteriornu skupina dijeli se na dvije podskupine, superficialnu i duboku skupinu mišića. Superficialni mišići su *m. gastrocnemius*, *m. soleus* i *m. plantaris* dok u duboku skupinu spadaju *m. popliteus*, *m. tibialis posterior*, *m. flexor digitorum longus* i *m. flexor hallucis longus* [15].

Gležanj, *malleolus* sastavljen je od dva zgloba, gornjeg nožnog zgloba, *art. talocruralis* i donjeg nožnog zgloba, *art. subtalaris* (*talocalcanea*) [15].

Stopalo, *pes* čini sedam tarzanih kostiju (*os calcaneus, os talus, os naviculare, os cuboideum* i tri *ossa cuneiformia*), metatarzalne kosti i falange. Mišići stopala dijele se na mišiće tabana i mišiće na hrptu stopala. Mišići tabana su *m. abductor hallucis, m. flexor hallucis brevis, m. adductor hallucis, m. abductor digiti minimi, m. flexor digiti minimi brevis, m. opponens digiti minimi, m. flexor digitorum brevis, m. quadratus plantae, mm. lubricales pedis, mm. interossei dorsales pedis* i *mm. interossei plantares*. Mišići na hrptu stopala su *m. extensor digitorum brevis* i *m. extensor hallucis brevis* [15].

2. Predoperacijska faza

Fizioterapijska terapija trebala bi početi prije same operacije ukoliko je moguće. Takav pristup rehabilitaciji pomaže pacijentu da se lakše nosi sa samim ishodom operacije i daljnjom rehabilitacijom, ali i olakšava te ubrzava postoperacijski oporavak. Na primjer, pacijenti kojima je indicirana operacija koja uključuje amputaciju zbog vaskularne bolesti ili dijabetesa (najčešći uzroci) ili pak zbog malignog tumora, obično imaju dugu povijest bolničkog liječenja te se indikacija za operaciju mogla predvidjeti, a sama operacija često nije hitna. U takvim slučajevima, kada se operacija može planirati, provodi se predoperacijski fizioterapijski tretman koji priprema na operaciju i rehabilitaciju nakon operacije. Takvu proceduru nije moguće primijeniti kod hitnih amputacija kao što su amputacije indicirane traumom [17, 18].

Zadaća fizioterapeuta u predoperacijskoj fazi rehabilitacije je održavanje ili čak unaprjeđenje pacijentovog stanja da bi se operacija lakše podnjela, sa što manje komplikacija te što bržim oporavkom. Prilikom prvih konzultacija procjenjuje se pacijentovo stanje lokomotornog sustava i prema primjedbama odabire se program vježbi koje uključuju sve dijelove tijela [17].

Također, bitno je informirati pacijenta o tijeku cijelokupne rehabilitacije, koje će biti zadaće pacijenta, što će se promijeniti u njegovom životu, koliko rehabilitacija traje. Bitno je pacijentu prenijeti stav da amputacija nije negativna prekretnica, već je neophodna. Potrebno je ostati pozitivan zbog čestih psiholoških poteškoća koje se javljaju nakon amputacije donjih ekstremiteta. Psihičko stanje pacijenta ima veliki utjecaj na ishod i trajanje cijele rehabilitacije stoga je bitno od početka pridavati značaj komunikaciji fizioterapeuta i pacijenta. Međutim, ne smiju se predstavljati prevelika očekivanja jer bi to imalo velik negativni utjecaj na svakodnevni život pacijenta. Informira se i pacijentova obitelj o promjenama koje će biti neophodne u

pristupanju pacijentu i o promjenama koje će trebati učiniti u prilagodbi životnog prostora pacijenta [17, 18].

2.1. Predoperacijska fizioterapijska procjena

U ovom trenutku pacijent je već pod emocionalnim stresom zbog operacije, saznanja da će mu nedostajati dio tijela, svih nepoznanica s kojima se suočava i brige o socijalnom i poslovnom životu te svojim financijama koje će se vjerojatno smanjiti zbog njegovog ograničenja. Ako je operacija planirana uskoro od prvih konzultacija, moguće je da će pacijent biti pod utjecajem nekih lijekova koji su mu propisani unaprijed operacije. To pacijentovo stanje treba uzeti u obzir prilikom komunikacije i odabira riječi [17].

Razgovor prilikom prve procjene treba uključivati:

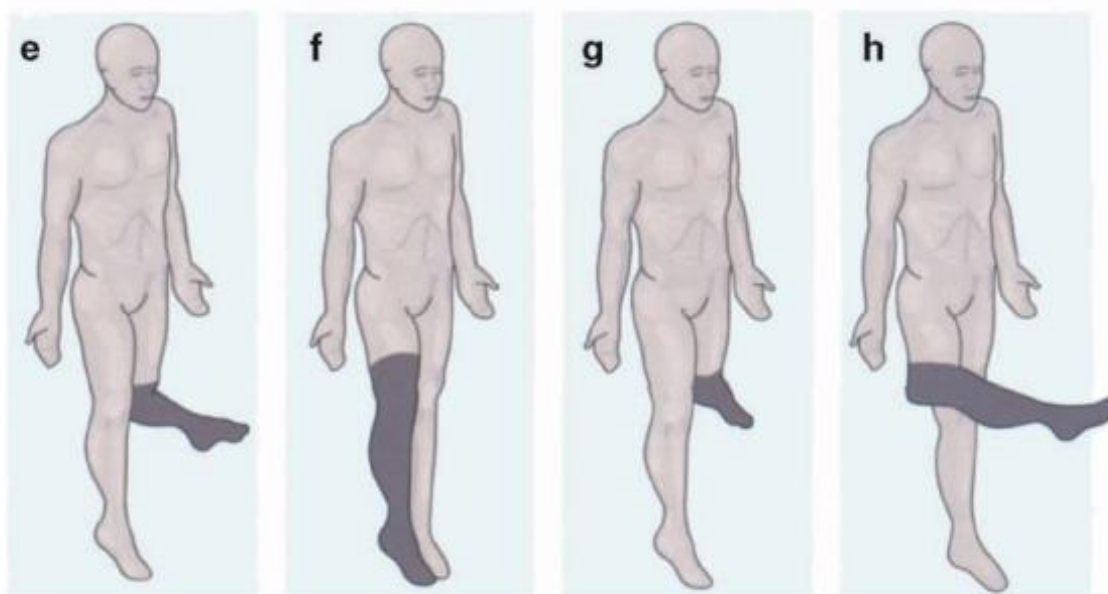
- objašnjenje za indikacije operacijskog zahvata i opis rane nakon operacije (to je većinom raspravljeno s doktorom pa taj korak nije nužan)
- opis postoperacijskog plana
- kratko objašnjenje funkcije proteze
- obrazloženje zašto je važno da pacijent aktivno sudjeluje i trudi se tijekom rehabilitacije
- opovrgavanje nerealističnih očekivanja pacijenta i njegove obitelji, ali bez smanjivanja motivacije [17].

Može se i diskutirati o fantomskoj boli, pojačanom znojenju i, naravno, ostalim pitanjima pacijenta [17].

2.1.1. Fantomski dio tijela i fantomska bol

Fantomski dio tijela objašnjava se kao stalan osjećaj prisutnosti nepostojećeg dijela tijela specifičnog oblika ili težine ili kao da se taj dio može pokretati. Fantomski dio tijela osjećaju gotovo svi ljudi koji su prošli amputaciju. Osjećaj opisuju kao bockanje i iritaciju, najčešće osjećaju hladnoću ili toplinu u tom dijelu ili pak da je taj dio tijela prekriven odjećom. Tijelo im govori da je taj dio i dalje prisutan, ali nemaju osjećaja u njemu, kao da utrnulo i neprirodno visi. Tijekom pokretanja dijela noge koji imaju osjećaju kao da se amputirani dio spontano kreće (što ima neugodan osjet poput spazma) ili da je amputirani dio ostao fiksiran u prostoru. Što se tiče

položaja fantomskog dijela tijela, to je rijetko prirodan položaj u kojem bi amputirani dio tijela inače bio prisutan (Slika 1.) [19, 20].



Slika 2.1.1.1. Pacijentova percepcija položaja fantomskog dijela tijela (osjenčano) [20]

Fantomaska bol je bol koja se javlja u fantomskom (amputiranom) dijelu noge. Opisuje se kao trnci, nelagoda, bockanje, pulsiranje, oštra, rezanje, žarenje, stezanje, poput nelagodne električne struje, grčevi, drobljenje, svrbež, trganje, pucanje ili kao bol koja je bila prisutna prije operacije u tom dijelu noge. Raspon boli opisan prema VAS skali boli kreće se u rasponu od 2.7 do 7.7. Intenzitet i trajanje boli nije cijelo vrijeme jedna već ovisi o raznim faktorima poput aktivnosti kojima se pacijent trenutno bavi, vremenskim prilikama, osjetljivosti pacijenta, ispavanosti, koncentraciji, psihološkom stanju, dobi, spolu, dobi dana, klimi, i tako dalje [20].

Tretiranje fantomske boli je vrlo problematičan i većinom bezuspješan proces stoga se više pažnje treba pridavati prevenciji fantomske boli. Zbog toga je vrlo bitna adekvatna predoperacijska faza rehabilitacije da se strukture neposredno oko mjesta gdje će biti amputacijski rez dovedu u dobro zdravstveno stanje, da se pripreme za operaciju i rehabilitaciju te je potrebno ukloniti postojeću bol prije operacije. Terapija za fantomsku bol uključuje lijekove, analgezijske fizioterapijske procedure (TENS) i psihoterapiju [20].

2.1.2. Pojačano znojenje

Nakon amputacije, kada će pacijent opet postati fizički aktivan, bit će povećana sekrecija znoja. To se događa iz nekoliko razloga. Zbog gubitka dijela tijela, smanjuje se obujam i brojnost biomehaničkih komponenti koje inače imaju funkcionalnu ulogu u hodu te će tijelu trebati više energije da kompenzira izgubljeno i još da dostigne dovoljnu razinu koja mu je potrebna bez dijela ekstremiteta. Zdravom čovjeku je hodanje lakše nego osobi koja treba koncentraciju usmjeravati na korištenje proteze i hodanje koje inače nije sasvim prirodno, nego je naučeno. Pojačano znojenje bit će najintenzivnije u prvim aktivnostima nakon operacije zbog toga jer su distalni dijelovi nekadašnjeg krvožilnog sustava zamijenjeni dijelovima neposredno oko bataljka. To će zahtijevati više energije za fizičke aktivnosti, ali kako će se tijelo sve više prilagođavati novonastalom stanju, taj razlog će polako nestajati. Također, zbog gubitka značajne površine kože koja je zaslužna za regulaciju tjelesne temperature, ostatak kože trebat će izlučivati više znoja da bi uspješno regulirao tjelesnu temperaturu. Ono ovisi i o razini na kojoj je napravljena amputacija. Ako je razina amputacije viša, blize trupu, pojačano znojenje bit će izraženije. Ako je razina amputacije niža, na primjer nožni prst, stopalo, pojačano znojenje će biti prisutno manjem stupnju [17].

Pojačano znojenje će vremenom nestajati do kada se tijelo u potpunosti ne privikne na stanje nakon amputacije. Prilikom postoperativnog vježbanja je potrebno obratiti pozornost na temperaturu okoline u kojoj se vježba da se pretjerano znojenje ublaži [17].

2.1.3. Česta pitanja

Neka od pitanja koja pacijent često postavi:

„Hoću li moći hodati bez štapa ili štaka?“

„Hoću li moći voziti auto s protezom?“

„Hoću li moći nastaviti raditi svoj posao nakon amputacije?“

Odgovori na ova pitanja ovise o razini amputacije, zdravstvanom stanju pacijenta, njegovoj motivaciji, godinama, zanimanju i želji. Fizioterapeut treba biti spreman odgovoriti na svako pitanje iskreno i sa što većom stručnosti koristeći pažljivo odabrane riječi [17].

2.1.4. Testovi

U prvoj predoperacijskoj procjeni potrebno je ispuniti fizioterapijski karton i obaviti osnovna mjerenja da bi se zabilježilo stanje pacijenta neposredno prije operacije i prije predoperacijske faze rehabilitacije. Testira se snaga mišića mišićnim manulanim testom i opseg pokreta da bi se moglo predvidjeti stanje pacijenta nakon operacije i prema tome isplanirati daljnji tretman te se pomoću toga postavljaju neka očekivanja. Također je poželjno izmjeriti opsege ekstremiteta da bi se odmah kroz dokumentaciju vidio mogući postoperacijski edem. Uz procjenu lokomotornog sustava nogu, procjenjuje se i stanje respiratornih funkcija, gornji ekstremiteti, kožne promjene, balans [17].

2.2 Vježbe

U ovoj fazi bazira se na vježbe snage mišića cijelog tijela. Potrebno je jačati trup i gornje ekstremitete, a ne samo noge, jer će taj ostatak tijela biti prijeko potreban za bolji ishod rehabilitacije. Bitno je da se ojačaju mišići trupa jer će u prvim tjednima biti najviše pod opterećenjem zbog manjka vertikalnog kretanja i mišići ruku kojima će se pacijent kretati pomoću štaka ili kolica, ali i za održavanje ravnoteže [17, 21].

Vježbe se preporučaju s opterećenjem. Pacijentu se u ležećem ili sjedećem položaju prilože utezi u ruke te tada izvodi pokrete fleksije u laktu, horizontalne i vertikalne abdukcije i adukcije. Vježbe se izvode svaki dan, idealno dvije serije po 10 – 12 ponavljanja. Težina utega dozira se po procjenjenom zravstvenom stanju pacijenta. Vježbe za trup uključuju trbušnjake jednom na dan 5 – 20 pokreta. Vježbe za nogu fokusiraju se više na zdravu nogu i dijelom na proksimalne dijelove noge koja će biti podložena amputacijskoj operaciji. To uključuje vježbe s trakom u sjedećem položaju, to jest izvođenje pokreta ekstenzije potkoljenice u koljenu s opterećenjem dvaput dnevno po 15 – 30 ponavljanja. Mogu se izvoditi i vježbe abdukcije u položaju ležanja na boku ukoliko to previše ne umara pacijenta. Ne preporuča se pretjerivanje s vježbama jer bi umor organizma imao negativne posljedice za operacijski tijek i daljnju rehabilitaciju. Potrebno je zaustaviti vježbanje kod pojave zaduhe ili umora ili jednostavno prilikom gubitka motivacije pacijenta. Treba obratiti pozornost da pacijent unosi dovoljnu količinu vode u organizam, da je temperatura okoline ugodna za vježbanje te da se prostorija prozračuje radi adekvatne opskrbe kisikom. Za starije pacijente koji su vrijeme prije operacije proveli u slaboj fizičkoj aktivnosti ili u kolicima, dovoljne su i izometričke vježbe da bi se očuvala funkcija koju imaju i pripremlilo za

operaciju jer bi vježbe s većim intenzitetom dodatno umorile organizam i negativno utjecale na ishod nakon operacije [17].

Ukoliko postoje značajnija odstupanja u opsegu pokreta zdrave noge, potrebno je optimizirati opseg pokreta zdrave noge radi lakšeg savladavanja hoda nakon operacije. To se postiže prvo zagrijavanjem struktura (UZV, masaža) te slijedi mobilizacija (gležnja, koljena, kuka). Nakon mobilizacije slijede pasivne potpomognute vježbe za povećavanje opsega pokreta i aktivne vježbe. Opterećenje se dodaje prema potrebi i motivaciji pacijenta, ali nije nužno [17].

Vježbe balansa pomažu kod vraćanja pacijenta na noge nakon operacije te boljem služenju s protezom [17].

3. Operacije

3.1. Metatarzalna resekcija

Kod ove operacije uklanja se metatarzalna kost s pripadajućim falangama koje su zglobno povezane s tom metatarzalnom kosti. Moguća je amputacija i više metatarzalnih kosti i falangi, ovisno o indikacijama. Indikacije za metatarzalnu resekciju su kongenitalne anomalije, kronične infekcije metataralne kosti, gangrene (npr. od životinjskog ugriza), neoplazme. Rezultat je uže stopalo, a rehabilitacija se sastoji od akutne postoperacijske kod koje je prioritet održavanje higijene stopala radi sprječavanja infekcija i ovisno o broju uklonjenih metatarzalnih kosti može se provesti škola hoda s protezom ako je neophodna [18].

3.2. Transmetatarzalna amputacija

Metatarzalnom amputacijom stopala uklanja se distalni dio stopala gledajući od metatarzusa. Ova operacija spada pod djelomičnu amputaciju stopala te je jedna od amputacija koja najmanje narušava daljnje funkcioniranje pacijenta jer je rehabilitacija relativno kratka i nisu velike poteškoće u hodanju. Rehabilitacija se sastoji od akutne postoperacijske faze kod koje je prioritet održavanje higijene stopala radi sprječavanja infekcija i škole hoda uz protezu i bez proteze stopala [18].

3.3. Amputacija po Lisfrancu

Razina amputacije po Lisfrancu jest linija svih tarzometatarzalnih zglobova (Lisfrancova linija). Uklanjaju se sve matatarzalne kosti i falange. Budući da ostaje dio stopala, rehabilitacija nije kompleksna jer hodanje predstavlja manji problem, nego kod amputacija viših razina. Rehabilitacija se sastoji od akutne postoperacijske rehabilitacije kod koje je prioritet održavanje higijene stopala radi sprječavanja infekcija i škole hoda s i bez proteze stopala [18].

3.4. Amputacija po Chopartu

Amputacija po Chopartu izvodi se na razini poprečnog tarzalnog zgloba (Chopartov zglob), a uklanjaju sve kosti distalno od Chopartovog zgloba (*os naviculare*, *os cuboideum*, *ossa cuneiformia*, metatarzalne kosti i falange). Problem u rehabilitaciji i održavanju nakon ove amputacije je mogućnost pojave kontrakture ekvinoarusa zbog djelovanja gastrocnemiusa i soleusa što dovodi do stvaranja kalusa preko ostatka stopala na anteriornom i posteriornom dijelu [18].

3.5. Amputacija po Pirogovu

Amputacija po Pirogovu provodi se na razini između tibije i petne kosti (*os calcaneus*) uz uklanjanje gležnjeva. Amputirane kosti su falange, metatarzalne kosti, *ossa cuneiformia*, *os naviculare*, *os cuboideum*, *talus* i dio petne kosti dok se ostavljaju dio petne kosti koji je u doticaju s tibijom i veći dio tibije i fibule. Poteškoće nakon ove amputacije javljaju se većinom kod balansa koji je narušen zbog oblika ostatka noge sa smanjenom bazom oslonca. Također je česta pojava burzitisa i ulkusa zbog prevelikog opterećenja na ahilovu tetivu i petnu kost prilikom hoda. Kod kasne postoperacijske rehabilitacije provode se intenzivne vježbe balansa uz školu hoda s protezom [18].

3.6. Amputacija po Boydu

Amputacija po Boydu izvodi se između zgloba tibije, fibule i calcaneusa (mortis zglob). Kostí koje se odstranjuju su: falange, metatarzalne kosti, *ossa cuneiformia*, *os naviculare*, *os cuboideum*, dio *sustentaculum tali*, talusa i hrskavice gležnja. Operacija sadržava i pomak petne kosti anteriorno da bi se sastavila s ostatkom gležnja. Većina petne kosti te tibija i fibula ostaju nakon amputacije. Kod kasne postoperacijske rehabilitacije provode se intenzivne vježbe balansa uz školu hoda s protezom [18].

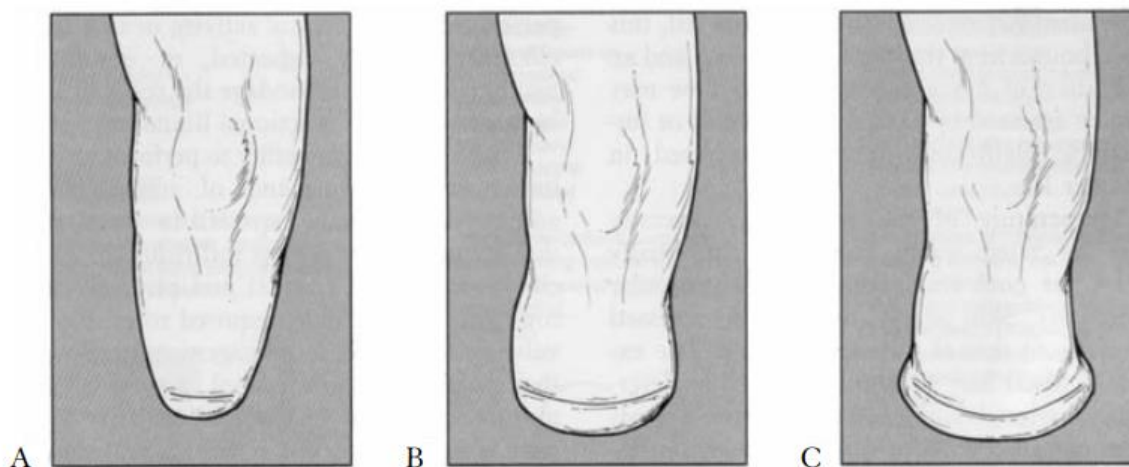
3.7. Amputacija po Symeu

Jedna od vrlo čestih oblika amputacije stopala je amputacija po Jamesu Symeu. Amputacija se vrši horizontalno između tibije i talusa. Odstranjuju se talus, *os calcaneus*, *ossa cuneiformia*, *os cuboideum*, *os naviculare*, metatarzalne kosti i falange. Tibia i fibula ostaju, samo se dijelovi maleola i vrlo mali komad distalnog dijela tibije odstranjuju da bi se dobila paralela s podom prilikom stajanja. Problemi s ovom amputacijom znaju se javljati prilikom dugih šetnji i sportskih aktivnosti jer svu težinu nosi distalni dio noge koji je malen površinom. Zbog malog i distalnog bataljka znaju se javiti poteškoće kod nošenja proteze. Kod kasne postoperacijske rehabilitacije provode se intenzivne vježbe balansa uz školu hoda s protezom [18].

3.8. Transtibijalna amputacija

Transtibijalna amputacija je najčešća amputacijska razina. Oko 50% svih amputacija donjih udova su upravo transtibijalne amputacije [7]. Razina transtibijalne amputacije općenito je 12 – 18 cm ispod koljena kroz tibiju i fibulu. Fibula se većinom ostavlja 1 cm kraća u odnosu na tibiju koja je zakošena anteriorno. Uklanjaju se distalni dijelovi tibije i fibule kao i sve kosti distalno od reza amputacije. U ovu amputacijsku operaciju uključena je i mioplastika mišića fleksora i ekstenzora koji se zašiju zajedno i pričvrste za pokosnicu tibije. Na taj način olakšan je protok krvi i limfe kroz ostalo tkivo. Između tibije i fibule gradi se most kojim će se dijeliti težina tijela kod stajanja i tako umanjiti pritisak na distalne vrhove kosti. Budući da je razina amputacije ispod koljenog zgloba, normalno hodanje nakon amputacije je djelomično očuvano jer će i dalje biti moguće kretanje u koljenu. Međutim zbog gubitka gležnja i stopala u tim dijelovima nema

kretnji te pravilnost hoda ovisi o tipu proteze koju će pacijent koristiti [18]. Prilagodba na protezu i udobnost nošenja proteze ovise o obliku bataljka koji će se formirati – stožasti (A), cilindrični (B) ili polukružni (C) (prikaz na slici 2.) [5].



Slika 3.8.1. Oblici bataljka: stožasti (A), cilindrični (B) ili polukružni (C) [5]

3.9. Dizartikulacija koljena

Razina amputacije prilikom dizartikulacije koljena prolazi kroz sam koljeni zglob. Takva operacija je indicirana samo kada nema dovoljno očuvane kože koja je potrebna za prekrivanje kod transtibijalne amputacije ili kada je očuvano manje od 4 cm tibije. Kod ove amputacije, ne presjeca se kost te se ostavlja patela i hrskavice patele i femoralnih kondila. Zbog zadržavanja kosti cijelima, smanjuju se šanse za razvitak osteomijelitisa u budućnosti. Također, zbog očuvanja mišića natkoljenice je zacjeljivanje brzo i većinom pravilno, bez komplikacija tako da se protetsko koljeno može ugraditi i ranije. Međutim, prilagodba na protezu zna biti otežana zbog povećane duljine preostalog ekstremiteta pa protetsko koljeno može se pomaknuti previše anteriorno prilikom sjedenja. Rehabilitacija nakon dizartikulacije koljena otprilike je jednaka kao kod transtibijalne amputacije uz više baziranja na koljeni zglob i pokrete u koljenu koje je potrebno osposobiti zbog čega cjelokupni proces traje duže [18].

3.10. Transfemuralna amputacija

Transfemuralne amputacije su druga najčešća vrsta amputacija s obzirom na raznu amputacije, oko 40% svih amputacija donjih udova [7]. Transfemuralna razina operacije indicirana je kada sve niže, distalnije razine amputacije, imaju malu šansu za uspješnu rehabilitaciju ili kada distalniji dijelovi nisu dovoljno očuvani, zdravi. Također, rana amputacije na transfemuralnoj razini brzo zacjeljuje jer je preostali dio natkoljenice sačinjen od više mekših struktura nego, na primjer, potkoljenica. Zbog toga cjelokupni proces rehabilitacije traje kraće. Međutim, stopa smrtnosti nakon ove razine amputacije je nešto značajnija od stopa smrtnosti nakon amputacija na razinama niže od koljena zbog velike proksimalne površine reza koja povećava vjerojatnost težih infekcija. Zbog proksimalne razine amputacije, u kasnijoj rehabilitaciji moguće su poteškoće u hodu i prilagodbi na protezu. Uzrok teže prilagodbe na hod nakon ove amputacije je to što je jedini preostali zglob donjeg ekstremiteta zglob kuka te se značajno gubi pravilnost hoda. Amputacije na transfemuralnoj razini čine gotovo 85% svih amputacija. Što je viša razina amputacija, manja je vjerojatnost uspješne rehabilitacije. U usporedbi s amputacijama čija je razina distalnije od koljena, 25% pacijenata nakon transfemuralne amputacije se privikne na pravilno korištenje proteze u aktivnostima svakodnevnog života dok 90% pacijenata s distalnijim razinama amputacije se uspješno privikne na svakodnevno korištenje proteze [18].

3.11. Dizartikulacija kuka

Ova razina amputacije obuhvaća oko 10% svih amputacija donjih udova [7]. Dizartikulacija kuka podrazumijeva amputaciju cijelog donjeg ekstremiteta distalnije od zgloba kuka. To uključuje cijeli femur i sve distalnije strukture. Najčešća indikacija za ovu amputaciju je distalni femuralni osteosarkom dok su neke ostale indikacije traume i infekcije. Rehabilitacija nakon ove razine amputacije je dugotrajna te je slaba vjerojatnost da će pacijent uopće koristiti protezu za hodaње u aktivnostima svakodnevnog života [18].

4. Postoperacijska faza rehabilitacije

Postoperacijska faza može se podijeliti na ranu postoperacijsku fazu i kasnu postoperacijsku fazu. Rana postoperacijska faza uglavnom se sastoji od njege rane, bataljka, zacjeljivanja rane,

kontrole boli zbog operacije i fantomske boli, prevencije edema, sprječavanja kontraktura amputirane noge i ostalih dijelova tijela, emocionalne podrške, psihoterapije, edukacija pacijenta o zbrinjavanju rane i bataljka, planiranja daljnjeg programa rehabilitacije i prevencije komplikacija. Trajanje rane postoperacijske faze ovisi o stanju rane i bataljke te općem zdravstvenom stanju pacijenta, ali i o eventualnim komplikacijama koje su česte. Okvirno trajanje rane postoperacijske faze je jedan do tri tjedna nakon operacije. Kasna postoperacijska faza započinje kada je rana potpuno zacijeljena, bataljak formiran te više nije potrebna stručna njega bataljka i bolnički nadzor, već je sam pacijent zadužen za brigu o bataljku. Ova faza odvija se na odjelu fizioterapije. Krajnji cilj kasne postoperacijske faze rehabilitacije je postizanje optimalnog opsega pokreta, snage mišića i balansa te educiran pacijent koji samostalno obavlja aktivnosti svakodnevnog života uz modifikacije životne okoline i pomagala [4, 5, 18].

4.1. Rana postoperacijska faza rehabilitacije

4.1.1. Njega bataljka i komplikacije

Početak rehabilitacije fokusiran je na prevenciji komplikacija koje su vrlo česte nakon većih kirurških zahvata kao što su bolničke infekcije, venska tromboza, plućna embolija, aritmije, sepsa, otkazivanje bubrega, hematomi... Budući da su najčešći uzroci za amputacije dijabetes i periferna vaskularna bolest, a najčešća dobna skupina kojoj je indicirana amputacija su stariji, gotovo je nemoguće izbjeći neku od navedenih komplikacija. U ovoj fazi se najbolje primjećuje utjecaj i doprinos predoperacijske faze rehabilitacije. Njega pacijenta u ovoj fazi usmjerena je na higijenu bataljka radi pravilnog zacjeljivanja i na ublažavanju boli nakon operacije. Prvih nekoliko dana nakon operacije prisutna je najveća bol koja će se javljati tijekom cijele rehabilitacije. Uz to, pacijent je sada po prvi puta direktno suočen sa stvarnošću, prvi puta vidi svoj bataljak i nedostatak donjeg ekstremiteta. Taj psihološki stres i medikamentozna terapija protiv bolova smanjuju svjesnost pacijenta što otežava komunikaciju [18].

4.1.2. Pozicioniranje bataljka i prevencija kontraktura

Pacijenti najčešće pozicioniraju nogu s bataljkom u položaj u kojem osjećaju najmanju bol i nelagodu. Međutim, potrebno je pravilno pozicioniranje bataljka da bi se spriječile kontrakture u proksimalnim zglobovima donjih ekstremiteta. Potrebno je objasniti pacijentu da je vraćanje pokretljivosti u zglobove nakon razvitka kontrakture dugotrajan, bolan i naporan proces te je

prevencija kontraktura od izrazite važnosti. Pravilno pozicioniranje određuje se ovisno o razini amputacije [4, 5].

Pacijentima čija je razina amputacije distalno od koljena ne stavlja se jastuk ispod koljena već je bolje održavati nogu ispruženom i slobodnom. Prilikom sjedenja (na rubu kreveta ili u kolicima) preostali dio uda s bataljkom ne bi trebao visjeti. Donji ekstremitet s bataljkom trebao bi što duže biti u povišenoj poziciji radi prevencije edema. Kod elevacije bataljka treba obratiti pozornost na materijale podloge na koju je položen bataljak da se ne bi razvio dekubitus. Podloga ispod bataljka nikada ne smije biti tvrda, oštra ili gruba [4, 5, 17].

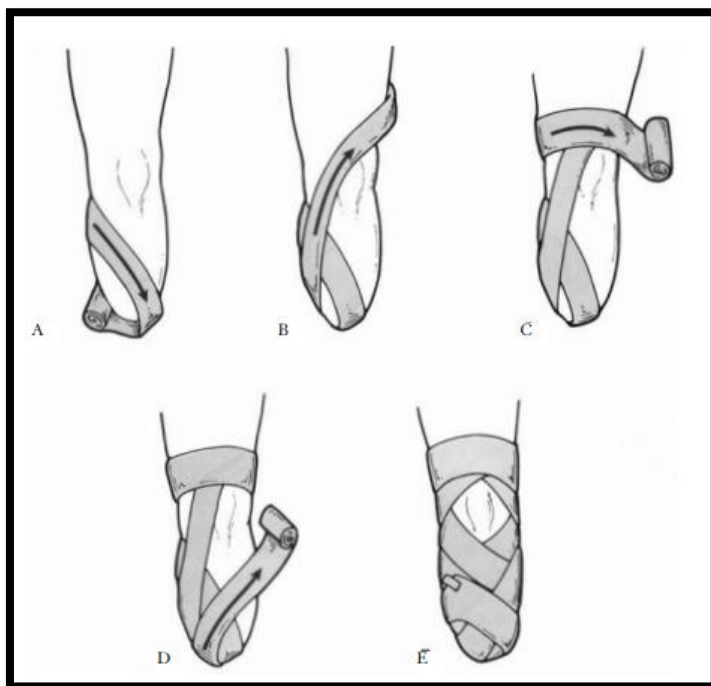
Pacijenti s razinom amputacije iznad koljena ne smiju sjediti duži period radi prevencije kontrakture u kuku. Njima se savjetuje ležanje u proniranom položaju 15 do 20 minuta nekoliko puta na dan jer je u toj poziciji noga u zglobu kuka u položaju ekstenzije [4, 5, 17].

Najčešća kontraktura je fleksorna kontraktura koljena kod pacijenata s transtibijalnom razinom amputacije. Najbolja prevencija za ovu kontrakturu je imobilizacija koljena ortozom ili udlagama od prvog dana rehabilitacije. Također je potrebno izbjegavati dugotrajno sjedenje u kolicima s flektiranim koljenom, a kod sjedenja u kolicima preporuča se korištenje pomagala koje se pričvrsti na kolica te se donji ekstremitet položi tako da je koljeno u ekstenziji. Kontrakture u kuku se često javljaju kod pacijenata s transfemuralnom razinom amputacije. Prisutna kontraktura u kuku može biti samo jedna, ali su većinom u kombinaciji: fleksorna kontraktura, kontraktura vanjske rotacije i abdukcije. Pravilno pozicioniranje pacijenta u krevetu je uspješna prevencija kontraktura u kuku: ležanje u supiniranom položaju s jastukom bočno od amputirane noge. Fleksijska kontraktura kuka procjenjuje se Thomasovim testom kod pacijenata s transtibijalnom i transfemuralnom razinom amputacije. [18]

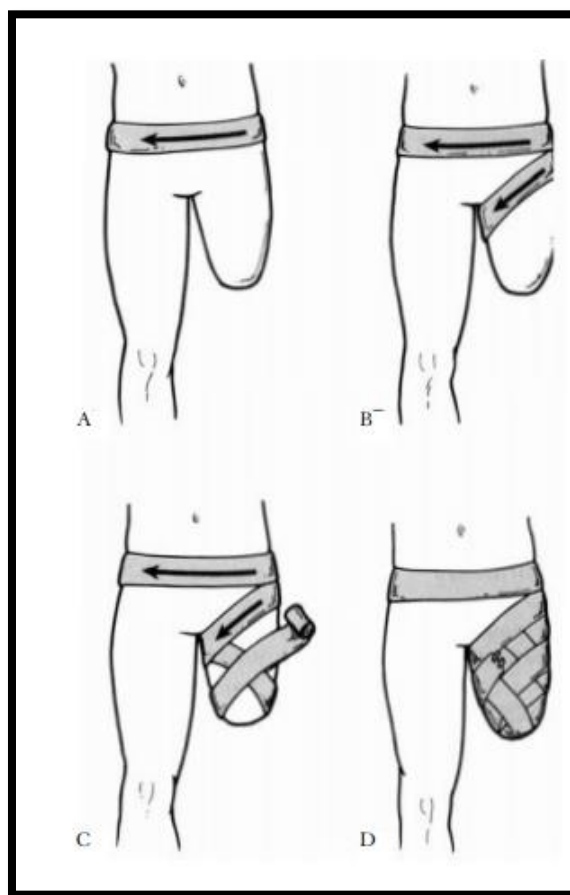
4.1.3. Formiranje bataljka i bandaža

Neposredno nakon operacije, bataljak je otečen te se primjenjuju drenaže za smanjenje edema i kompresivne bandaže koje održavaju cirkulaciju bataljka i pripremaju njegov oblik da se postigne bolja prilagodba na protezu u kasnijim fazama. Bandažu prvih nekoliko puta postavlja fizioterapeut, ali je potrebno educirati pacijenta o pravilnom postavljanju bandaže. Bandaža se ne postavlja samo u postoperacijskoj fazi, već će pacijentu biti potrebna svakodnevno kod stavljanja proteze. Postupak i krajnji izgled postavljene bandaže ovisi o razini amputacije, to jest

o dijelu noge koji se bandažira. Kod bandažiranja važno je obratiti pozornost da je nateg jednak po cijelom bandažiranom dijelu noge jer to utječe na pritisak tog dijela [5].



Slika 4.1.3.1. Bandaža (transtibijalna razina) [5]



Slika 4.1.3.2. Bandaža (transfemuralna razina) [5]

4.1.4. Vježbe disanja

S vježbama disanja valja započeti odmah nakon operacije da bi se prevenirala pneumonija. Pacijent je u ležećem supiniranom položaju s rukama položenim uz tijelo. Zamoli ga se da napravi duboki udah za kojim slijedi izdah. Izdah treba trajati dvostruko duže od udaha uz priozvodnju zvuka „s“ radi bolje kontrole. Poželjno je uz udah podići ruke iznad glave te ih tijekom izdaha postepeno spuštati ukoliko takva modifikacija vježbi disanja ne umara pacijenta ili mu izaziva bol. Vježbe disanja preporučuju se par puta kroz dan s barem 15 ponavljanja. Vježbama disanja postiže se mobilizacija kardiovaskularnog sustava [17].

4.1.5. Transfer

Pacijent se educira kako će najlakše napraviti transfer iz kreveta u kolica pa iz kolica na toalet ili u kadu. To su svakodnevne aktivnosti koje će pacijentu pružiti veću dozu samopouzdanja. Samostalno obavljanje tih intimnih svakodnevnih aktivnosti od velike je važnosti za prihvaćanje novog načina života [4].

4.2. Kasna postoperacijska faza rehabilitacije

4.2.1. Postoperacijska fizioterapijska procjena

U prvoj fizioterapijskoj procjeni u kasnoj postoperacijskoj fazi evaluira se VAS skala boli, opseg pokreta, mišićni manualni test, balans te ukoliko postoji edem, mjere se i uspoređuju zdrava i amputirana noga radi dokumentiranja podatka o veličini edema. Također se procjenjuje funkcioniranje pacijenta u aktivnostima svakodnevnog života koje se improviziraju na odjelu fizioterapije [18].

4.2.2. Vježbe

Lagane izometričke vježbe provode se u krevetu, odmah prvi dan nakon operacije. Trajanje, intenzitet, broj ponavljanja i dužina pauze u prva 2 do 3 dana obavezno se dozira prema energiji, izdržljivosti i volji pacijenta jer nije poželjno iscrpiti pacijenta [17]. Od specijalnih tehnika najčešće se koristi PNF [4].

U kasnijoj postoperacijskoj fazi rehabilitacije provode se vježbe za opseg pokreta, jačanje mišića i balans kao trening za hod s protezom i bez proteze te samostalno funkcioniranje u aktivnostima svakodnevnog života. Trajanje, intenzitet, broj ponavljanja i dužina pauze određuju se individualno ovisno o općem stanju pacijenta te se postepeno pojačavaju. Kod planiranja programa vježbi za jačanje mišića fokusira se najviše na vježbe koje potiču aktivaciji mišićnih skupina odgovornih za ekstenziju trupa, abdominalne mišiće, ruke i zdravu nogu. Te vježbe imaju pozitivan učinak na amputiranu nogu kroz stimulacije mišića te noge i snaga navedenih mišića je potrebna za pravilno izvođenje vježbi amputirane noge [17].

Program vježbi, uz mobilizacije zgobova, započinje s vježbama za jačanje kvadricepsa jer taj mišić izrazito brzo atrofira i kod zdravih osoba koje imaju smanjenu svakodnevnu fizičku aktivnost. Stanje koje je induciralo samu operaciju te operacija i cijeljenje negativno utječu na mišićnu snagu kvadricepsa. Potrebno je posvetiti se mišićima natkoljenice na obje noge da bi se što prije započelo sa školom hoda i korištenjem proteze. Ukoliko su mišići u amputiranom i zdravom donjem ekstremitetu preslabi, korištenje proteze i pravilan hod će predstavljati poteškoće. To će umanjiti motivaciju pacijenta jer će ga dodatno umarati psihički i fizički. Za početak se provode statičke vježbe jačanja kvadricepsa u supiniranom položaju na krevetu. Nakon tri dana kreće se s antigravitacijskom aktivnom fleksijom noge u zglobu kuka u supiniranom ležećem položaju. Ukoliko se radi o starijem pacijentu ili pacijentu s narušenim zdravstvenim stanjem kojem je vježba aktivne fleksije noge u zglobu kuka preintenzivna, fizioterapeut potpomaže u ostvarivanju tog pokreta na svakom početku serije vježbi. Zadnjih nekoliko pokreta potiče se pacijenta da sam izvede aktivni pokret. Kada je ostvarena ocjena 4 na mišićnom manualnom testu, fizioterapeut više ne sudjeluje u vježbama već fleksija noge u zglobu kuka mora biti samostalni aktivni pokret. Nakon tjedan dana od početka programa vježanja kreće se s vježbama uz opterećenje. Takvi postupci dat će rezultate koji su potrebni da bi korištenje proteze i hod nakon operacije bio moguć u planiranom vremenu bez forsiranja i umaranja pacijenta tijekom procesa rehabilitacije [17].

Uz kvadriceps, od izrazite je važnosti glutealna skupina mišića. Ti mišići imaju najveću ulogu u uspravljanju trupa i održavanju pravilne posture, ali i u hodu. Slabost glutealne skupine mišića izaziva probleme s posturom što bi u budućnosti uzrokovalo probleme s kralježnicom, najčešće bolove u lumbalnom dijelu, a kasnije i u cervikalnom dijelu kralježnice te nepravilan hod. Na slabost glutealnih mišića nije primarno utjecala operacija i cijeljenje rane u toj mjeri koliko je to utjecalo na kvadriceps, već su oslabljeni sekundarno zbog mirovanja. Vježbe za glutealnu skupinu mišića provode se u ležećem proniranom položaju na krevet i ležećem položaju na boku.

U proniranom položaju provodi se pokret ekstenzije noge u zglobu kuka čime se aktivira *m. gluteus maximus*. U bočnom položaju antigravitacijski se izvodi pokred abdukcije noge u zglobu kuka što aktivira *m. gluteus minimus* i *m. gluteus medius* [17].

Ekstenzori trupa (*m. sacrospinalis* i *m. quadratus lumborum*) odgovorni su za pravilnu posturu. Tijekom hodanja posturom mijenja težište tijela s jedne na drugu nogu da nijedan dio kralježnice i ekstremiteta nebi bio preopterećen u usporedbi s drugima. Mirovanje uzrokuje slabost ekstenzora trupa. Ukoliko se ne osnaže ti mišići, težište tijela pomiče se unatrag te bi se pacijent tijekom hodanja previše umarao i kao dugotrajna posljedica javili bi se bolovi u kuku i prvo križima, a zatim i u cervikalnom dijelu kralježnice. Ekstenzori trupa mogu se aktivirati u supiniranom i proniranom položaju. U supiniranom položaju izvodi se ekstenzija trupa gurajući glavu, ruke i noge u krevet, a krajni položaj vježbe poznatiji je pod nazivom „most“. U proniranom položaju pacijent aktivno aktivira ekstenzore trupa čime se blago podigne glava, vrat i ramena te noge od kreveta. U oba položaja izvođenja vježbi za aktivaciju ekstenzora trupa aktiviraju se i glutealni mišići [17].

Mišićne skupine koje izvode pokrete adukcije i abdukcije noge u zglobu kuka jačaju se, kao i kvadriceps, prvo izometrički, a kasnije aktivno i antigravitacijski pa s opterećenjem. Abduktorima natkoljenice pruža se otpor stavljanjem elastične trake preko oba bedra na razini najdistalnije trećine bedra. Prilikom izvođenja ove vježbe treba obratiti pozornost na pravilnost izvođenja – bez vanjske rotacije natkoljenice u zglobu kuka. Otpor adukciji natkoljenice u zglobu kuka pruža se stavljanjem jastuka ili gušće spužve između bedra, a pacijenta se zamoli da pritišće jastuk, zadrži nekoliko sekundi pa se opusti. Kod adukcije pripaziti da ne bi došlo do unutarnje rotacije u kuku [17].

Kod većine pacijenata nakon amputacije donjeg ekstremiteta su slabi abdominalni mišići. Za njihovo izvodi se fleksija trupa na krevetu u supiniranom položaju. Amputirani ekstremitet je položen na krevetu u neutralnom položaju, a drugi ekstremitet je blago fleksiran u koljenu i kuku. Pacijent iz tog položaja učini fleksiju u trupu podižući glavu i ramena pokušavajući rukama obuhvatiti koljeno. Kada pacijent nauči pravilno izvoditi ovu vježbu, preporuča se ponavljanje tri do četiri puta na dan uz zadržavanje kontrakcije abdominalnih mišića u položaju fleksije trupa 5 – 10 sekundi [17].

Osim fokusiranja na jačanje amputirane noge i ostalih dijelova tijela, za pravilan hod treba se ojačati i zdrava noga koja nakon operacije postaje dominantna u aktivnostima svakodnevnog

života, hodanju, bavljenju sportom, održavanju balansa i tako dalje. Ukoliko je moguće, odmah se započinje s aktivnim vježbama uz otpor. Posebna pažnja se obraća na trening stopala, koljena i kuka. Osim vježbi jačanja mišića, provodi se i program u koji su uključene vježbe balansa. Nakon amputacije baza oslonca kod stajanja je smanjena, težina nogu nije ujednačena, nije moguće izvoditi jednake pokrete ni s protezom kad što je moguće kod zdrave noge. Sva ta asimetrija u pokretima, težini površini, bazi oslonca, snazi mišića, senzomotorici i percepciji uzrokuje disbalans. Optimalan opseg pokreta i snaga mišića trebaju biti ostvareni barem u najdistalnijim dijelovima (stopalo, gležanj, potkoljenica) jer mane u tim dijelovima najviše utječu na hod i balans. Stoga se treba doseći pravilan opseg pokreta u pokretima everzije i inverzije stopala te snagu mišića potkoljenice da bi se postigla stabilnost. Mišići stabilizatori koljena ne smiju biti slabi da bi se izbjegli nepravilni pokreti u koljenu i prevenirale dodatne ozljede. Ekstenzori potkoljenice i abduktori moraju biti sposobni izdržati dugotrajno hodanje i stajanje jer će se u gotovo svim uspravnim položajima težina tijela prebacivati na lateralne dijelove zdrave noge. Slabost abduktora prezentira se kao Duchenneov znak i pozitivan Trendelenburgov znak. U tom slučaju pacijent kompenzira stabilnost noge nepravilnim položajima u stopalu i gležnju. Kompenzacije i nepravilni položaji se vrlo lako i uspješno preveniraju vježbama balansa i snage mišića zdrave noge [17].

5. Predprotetička faza rehabilitacije

U predprotetičkoj fazi rehabilitacije najveću ulogu ima pacijent te se ova faza rehabilitacije gotovo uvijek odvija u pacijentovom domu. U ovoj fazi pacijent sam provodi vježbe naučene u kasnoj postoperacijskoj fazi rehabilitacije radi održavanja optimalnog stanja lokomotornog sustava. Pokretljivost zglobova, jakost mišića i dobar balans potrebni su za korištenje proteze. U ovoj fazi pacijent se za laše funcioniranje koristi štakama, hodalicom i/ili kolicima, ovisno o njegovom općem zdravstvenom stanju, dobi te razini operacije. Ova faza također je i završna faza formiranja bataljka o čemu se brine pacijent samostalno. Kod pacijenata s transtibijalnom razinom amputacije idealan oblik bataljka je cilindrični dok se kod pacijenata s transfemuralnom razinom amputacije bandažiranjem ostvaruje stožasti oblik bataljka. Ortoped ili fizijatar tijekom ove faze planiraju vrstu proteze za pacijenta ovisno o njegovoj razini amputacije, stanju njegovog lokomotornog sustava te njegovim svakodnevnim potrebama [1, 18].

6. Protetička faza rehabilitacije

Protetička faza rehabilitacije namijenjena je za određivanje vrste proteze ovisno o pacijentovim željama i potrebama te sama izrada proteze koja uključuje manje adaptacije pacijentovim potrebama, visini, težini, obujmu i obliku bataljka. Stručnjaci koji sudjeluju u ovoj fazi rehabilitacije su ortoped ili fizijatar koji se bave protetikom i fizioterapeut koji pomaže kod adaptacije proteze i mjerenja, a po potrebi i psihijatar ili psiholog. Liječnik određuje i propisuje vrstu proteze koja bi najbolje odgovarala pacijentu i njegovim potrebama. Međutim, ova faza rehabilitacije nije potrebna kod svih pacijenata. Postoje kriteriji koje pacijent treba ispuniti da bi se odredilo treba li mu proteza za lakše funkcioniranje u aktivnostima svakodnevnog života. To se može dokumentirati „K“ skalom mobilnosti ocjenama od „K 0“ (najmanja ocjena, pacijent nije adekvatan za korištenje proteze) do „K 4“ (najviša ocjena, pacijentu će proteza uvelike olakšati svakodnevno funkcioniranje te se preporuča korištenje proteze) [22]. Protetička opskrba trebala bi početi što je ranije moguće uz individualno planiranje opskrbe proteze uvažavajući sve potrebe pacijenta. Tijekom izrade proteze potrebno je koristiti modularni sustav. Proteza treba imati ležište s potpunim kontaktom [1, 18].

Također, jednako važna stavka kao procjena liječnika koji se bavi protetikom jest i pacijentova želja. Svaki pacijent ima pravo odbiti korištenje proteze ukoliko smatra da nije spreman ili da mu proteza nije potrebna. Protetička faza započinje gotovo uvijek u razdoblju jednog do dva mjeseca nakon operacije, a ovisi o eventualnim komplikacijama koje su bile prisutne tijekom prijašnje rehabilitacije [1].

Tablica 1. Skala razine mobilnosti [22]

K 0	Pacijent nije u mogućnosti te nema potencijala za siguran i pravilan hod ili transfer s ili bez pomagala i proteza se ne preporuča jer ona neće povećati razinu životne kvalitete pacijenta.
K 1	Postoji mogućnost ili potencijal za transfer ili pokretanje pomoću proteze na podlozi iste visine uz nepomičnu kadencu. To su većinom pacijenti koji su ograničeno ili neograničeno pokretni u svom domu.
K 2	Pacijent pokazuje dovoljan potencijal za korištenje proteze kao pomagala kod hodanja po površinama s manjim preprekama (stepenice, kosine). To su većinom pacijenti koji su ograničeno pokretni u prostoru izvan svog doma.

K 3	Pacijent ima dovoljan potencijal za korištenje proteze s promijenjivom kadencom. To omogućava savladavanje većih prepreka. Kod tih pacijenata provode se vježbe s protezom.
K 4	Pacijent može koristiti protezu za više aktivnosti od osnovnih aktivnosti svakodnevnog života kao što su sport, rekreacija, hobiji. Takvi pacijenti su većinom djeca, aktivne odrasle osobe i sportaši.

6.1. Program rehabilitacije u protetičkoj fazi

Protetička faza rehabilitacije sastoji se od edukacije, škole hoda s protezom te vježbi snage i balansa. Potrebno je pacijenta podučiti pravilnom stavljanju i skidanju proteze da bi korištenje bilo ugodnije i lakše te da bi proteza duži period ostala ispravna. Budući da je pacijent u ovoj fazi postigao željenu kondiciju i snagu mišića, vježbe snage provode se radi održavanja postignute snage. Vježbe balansa provode se sada u stojećem položaju. To nisu klasične vježbe balansa jer težina ekstremiteta, baza oslonca i senzomotorika lijevog i desnog donjeg ekstremita nisu izjednačeni kao kod ljudi koji nisu prošli proces amputacije. Kod amputiranih pacijenata, samo stajanje je vježba balansa. Zdrava noga i trup trebaju se prilagoditi novonastalom prijenosu težine tijela, bez nepravilnih položaja koji bi uzrokovali probleme kralježnice ili ostalih zglobova. Uz korištenje proteze, pacijenta se korigira prilikom hodanja da bi postigao što pravilini obrazac hoda s protezom. Započinje se s hodanjem na ravnoj podlozi te se nastavlja s hodanjem po kosini, po stepenicama i preko prepreka. Paralelno sa školom hoda, pacijent se educira o pravilnom ustajanju, posijedanju i sjedenju s protezom [1, 23, 24, 25].

6.2. Apsolutne i relativne kontraindikacije za korištenje proteze

Apsolutne kontraindikacije za korištenje proteze su teže zdravstvene poteškoće kao na primjer kardiopulmonarne bolesti, teže neurološke bolesti koje vrlo utječu na lokomotorni sustav, narušeno psihičko ili intelektualno stanje pacijenta zbog kojeg nije moguća edukacija o korištenju proteze. To su: akutni miokarditis ili perikarditis, nestabilna angina pectoris, kronična dekompenzacija srca, ejekcijska frakcija lijevog ventrikla manja od 30%, nekontrolirana fibrilacija atrijske, atrioventrikularni blok trećeg stupnja bez pace-makera, nemogućnost porasta

RR-a u opterećenju, sistolički arterijski tlak veći od 200 mmHg, dijastolički arterijski tlak veći od 110 mmHg u mirovanju i tromboflebitis. Relativne kontraindikacije za korištenje proteze imaju pacijenti visokog rizika za kardiovaskularne bolesti koji zahtijevaju praćenja kardiologa [1].

7. Održavanje

Pacijenti s amputiranim donjim ekstremitetom dolaze nekoliko puta godišnje na preglede kod specijalista fizijatra ili ortopeda koji im je provodio protetičku opskrbu. Takvi kontrolni pregledi služe za provjeru pacijentova snalaženja s protezom, savjetodavne su i edukacijske uloge te postoji mogućnost promjena i adaptacija na protezi. Ukoliko pacijent ima poteškoća u obavljanju svakodnevnih životnih aktivnosti tijekom nošenja proteze razmatra se zamjena za adekvatniju protezu ili se pacijent dodatno educira o korištenju proteze [5, 19, 26, 27].

8. Svakodnevni život osobe s amputiranim donjim ekstremitetom (emocionalni aspekt)

Većini pacijenata potrebna je pomoć psihologa nakon amputacije. Najčešći problem je osjećaj tuge zbog gubitka dijela tijela. Opisuje se da je težina te tuge jednaka osjećaju nakon gubitka bliske osobe. Pacijenti s amputiranim donjim ekstremitetom trebaju posebnu emocionalnu podršku. Ukoliko je indicirana, pacijenti s protezom češće imaju manje prepreka u obavljanju svakodnevnih fizičkih aktivnosti. Fizički im je umanjen osjećaj gubitka jer su dobili nadomjestak te su im gornji ekstremiteti slobodni jer ne trebaju koristiti ostala pomagala. Osobe s amputacijom donjih udova su većinom starija populacija čija se fizička aktivnost sastoji od hodanja na kraće staze. Međutim, mladi i odrasli rijetko posustaju od bavljenja sportom, hobija, druženja i ostalih aktivnosti kojima su se bavili prije operacije. Oni koriste više različitih proteza, ovisno o aktivnosti kojima se bave. Budući da ljudi koji su prošli amputaciju imaju određeni status invalidnosti, postoje poteškoće kod zapošljavanja koje imaju i ostale osobe s invaliditetom. Dodatne predrasude i strah od financijske nesigurnosti negativno utječu na psihološko stanje pacijenta [19, 28, 29].

9. Prikaz slučaja

Žena M. M. u dobi od 57 godina većinu života boluje od dijabetesa. U zadnjih 6 mjeseci pohađala je fizikalne terapije zbog kroničnog ulkusa na medijalnoj plantarnoj strani lijevog stopala. Na terapije za tretiranje ulkusa dolazila je dva puta tjedno. Gospođa prilikom hoda naginje se na lijevu stranu te je takav prijenos težine moguć uzrok ulkusa. Odgovara da ne osjeća bol u lijevom stopalu. Njega ulkusa je bila uspješna te se nije javila infekcija. Međutim, zbog zavoja kojima je obavljen ulkus, ne može nositi zatvorenu obuću na lijevom stopalu. Terapija ulkusa nije bila uspješna te je indicirana amputacija na transtibijalnoj razini. Program rehabilitacije protekao je bez komplikacije te je gospođa nakon dva mjeseca korisnik proteze bez poteškoća u aktivnostima svakodnevnog života.

10. Zaključak

Rehabilitacija osoba nakon amputacije donjih ekstremiteta traje otprilike dva mjeseca. Osobe kojima je indicirana amputacija pod velikim su psihološkim stresom na što treba pripaziti tijekom komunikacije. Predoperacijska faza rehabilitacije pomaže pacijentima da rehabilitacija nakon operacije bude što uspješnija i bez komplikacija. Zbog toga smatram da je predoperacijska faza rehabilitacije podjednako važna kao i službena rehabilitacija nakon operacije. Postoperacijski oporavak bazira se na higijeni rane i prevenciji komplikacija koje se mogu javiti postoperacijski. Ukoliko dođe do infekcije, to utječe na čitavu kasniju rehabilitaciju. U toj fazi fizioterapeut treba voditi pacijenta da se posveti vježbama disanja dok je fizička aktivnost određena motivacijom i općim zdravstvenim stanjem pacijenta. Moje mišljenje je da je važno educirati pacijenta o pravilnom izvođenju vježbi disanja, ne samo u akutnoj postoperacijskoj fazi rehabilitacije, nego i zbog dužeg perioda u ležećem položaju zbog manjka aktivnosti u kasnijim fazama rehabilitacije i svakodnevnom životu. Vježbe snage i balansa pripremaju pacijenta za hod uz korištenje proteze da bi mu se olakšale aktivnosti svakodnevnog života. Poznato je da samostalnost u svakodnevnom životu pozitivno utječe na emocionalno stanje i motivaciju pacijenta. Predprotetička i protetička faza rehabilitacije usmjerene su na opskrbu pacijenta protezom. Mislim da bi svakom pacijentu koji ima uvjete za korištenje proteze trebalo savjetovati prihvatiti ju. Važnu ulogu u ovim fazama ima edukacija kojom korištenje proteze neće stvarati poteškoće te dodatno smanjiti motivaciju pacijenta za provođenje života kakav je bio prije operacije. Vraćanje aktivnostima kojima se pacijent bavio prije amputacije je, po mojem mišljenju, službeni, uspješni kraj rehabilitacije.

11. Literatura

- [1] I. Kovač, V. Mužić, M. Abramović, Z. Vuletić, T. Vukić, N. Ištvanović, O. Živković. N. Kauzlarić, B. Livaković: Rehabilitacija osoba s amputacijom donjih udova – smjernice za klinički rad u Hrvatskoj. Fizikalna i rehabilitacijska medicina [Internet]. 2015 [pristupljeno 17.06.2021.];27(3-4):183-211. Dostupno na: <https://hrcak.srce.hr/163274>
- [2] A. Esquenazi, R. DiGiacomo: Rehabilitation after amputation, Journal of the American Podiatric Medical Association, br. 1, siječanj 2001, str. 13–22
- [3] O. Horgan, M. MacLachan: Psychosocial adjustment to lower-limb amputation, Disability and Rehabilitation, br. 26, lipanj 2009, str. 837-850
- [4] R. Ham, L. Cotton: Limb Amputation: From aetiology to rehabilitation, Springer-Science+Business Media, B.V., New York, 1991.
- [5] A. Cristian: Lower Limb Amputation: A Guide to Living a Quality Life, Demos, New York, 2005.
- [6] J. Apelqvist, J. Larsson: What is the most effective way to reduce incidence of amputation in the diabetic foot?, Diabetes/Metabolism Research and Reviews, br. 16, listopad 2000, str. S75-S83
- [7] M. R. Pitkin: Biomechanics of Lower Limb Prosthetics, Springer, New York, 2010.
- [8] W. Abdul, B. Hickey, C. Wilson: Lower extremity compartment syndrome in the setting of iliofemoral deep vein thrombosis, phlegmasia cerulea dolens and factor VII deficiency, BJM Case Reports [Internet]. 2016 [pristupljeno 17.06.2021.]. Dostupno na: <https://www.ncbi.nlm.nih.gov/>
- [9] K. Ziegler-Graham, E. J. MacKenzie, P. L. Ephraim, T. G. Travson, R. Brookmeyer: Estimating the prevalence of limb loss in the United States: 2005 to 2050, Arch Phys Med Rehabil., br 89, ožujak 2008, str. 422
- [10] R. A. Sage, M. Pinzur, R. Struck, C. Napolitano: Amputation and Rehabilitation of the Diabetic Foot, The Diabetic Foot, 2006, str. 363-389
- [11] C. S. Molina, JB. Faulk: Lower Extremity Amputation [Internet]. 2020 [pristupljeno 17.06.2021.]. Dostupno na: <https://www.ncbi.nlm.nih.gov/>
- [12] S. P. Pendsey: Understanding diabetic foot, Int J Diabetes Dev Ctries, br. 30, travanj – lipanj 2010, str. 75-79
- [13] S. Pendsy: Diabetic Foot: A Clinical Atlas, Jaypee Brothers Medical Publishers, New Delhi, 2003
- [14] J. Beckerman: Peripheral Vascular Disease [Internet]. 2020 [pristupljeno 17.06.2021.]. Dostupno na: <https://www.webmd.com/>

- [15] J. Krmpotić-Nemanić, A. Marušić: Anatomija čovjeka, Medicinska naklada, Zagreb, 2007
- [16] A. Rad: Lower extremity anatomy [Internet]. 2021 [pristupljeno 17.06.2021.]. Dostupno na: <https://www.kenhub.com/>
- [17] G. Mensch, W. Kaphingst: Physiotherapie und Prothetik nach Amputation der unteren Extremität, Springer, Berlin, 1998
- [18] D. Murphy: Fundamentals of amputation care and prosthetics, demosMEDICAL, New York, 2014
- [19] C. S. Crawford: Phantom Limb: Amputation, Embodiment, and Prosthetic Technology, New York University Press, New York, 2014
- [20] C. Murray: Amputation, Prosthesis Use, and Phantom Limb Pain, Springer, New York, 2010
- [21] C. Takaaki, S. Seishi, F. Hisao, N. Sakuya, O. Hiroko, N. Yuji, O. Isao, O. H. Nakagawa: Akio Physical Fitness of Lower Limb Amputees, American Journal of Physical Medicine & Rehabilitation, br 81, svibanj 2002, str. 321-325
- [22] E. M. Balk, A. Gazula, G. Markozannes, i sur: Lower Limb Prostheses: Measurement Instruments, Comparison of Component Effects by Subgroups, and Long-Term Outcomes [Internet]. [pristupljeno 17.06.2021.]. Dostupno na: <https://www.ncbi.nlm.nih.gov/>
- [23] T. D. Royer, C. A. Wasilewski: Hip and knee frontal plane moments in persons with unilateral, trans-tibial amputation, Gait & Posture, br. 23, travanj 2006, str. 303-306
- [24] E. Russel Esposito, K. M. Rodriguez, C. A. Rabago, J. M. Wilken: Does unilateral transtibial amputation lead to greater metabolic demand during walking?, JRRD, br. 51, 2014, str. 1287-1296
- [25] W. Dite, H. J. Connor, H. C. Curtis: Clinical Identification of Multiple Fall Risk Early After Unilateral Transtibial Amputation, Archives of Physical Medicine and Rehabilitation, br. 88, siječanj 2007, str. 109-114
- [26] A. Esquenazi, R. H. Meier: Rehabilitation in Limb Deficiency. 4. Limb Amputation, Arch Phys Med Rehabil, br. 77, ožujak 1996, str. 18-28
- [27] M. H. Ebrahimzadeh, S. Hariri: Long-Term Outcomes of Unilateral Transtibial Amputations, Military Medicine, br. 174, lipanj 2009, str. 593-597
- [28] Life After a Leg Amputation: A guide to managing with a leg amputation [Internet]. 2012 [pristupljeno: 17.06.2021.]. Dostupno na: <https://vch.eduhealth.ca/>
- [29] C. D. Murray, J. Fox: Body image and prosthesis satisfaction in the lower limb amputee, Disability and Rehabilitation, br. 24, lipanj 2009, str. 925-931

Popis slika

Slika 2.1.1.1. Pacijentova percepcija položaja fantomskog dijela tijela (osjenčano) Izvor: C. Murray: Amputation, Prosthesis Use, and Phantom Limb Pain, Springer, New York, 2010.....	6
Slika 3.8.1. Oblici bataljka: stožasti (A), cilindrični (B) ili polukružni (C) Izvor: A. Cristian: Lower Limb Amputation: A Guide to Living a Quality Life, Demos, New York, 2005.....	12
Slika 4.1.3.1. Bandaža (transtibijalna razina) Izvor: A. Cristian: Lower Limb Amputation: A Guide to Living a Quality Life, Demos, New York, 2005.....	16
Slika 4.1.3.2. Bandaža (transfemuralna razina) Izvor: A. Cristian: Lower Limb Amputation: A Guide to Living a Quality Life, Demos, New York, 2005.....	16



**IZJAVA O AUTORSTVU
I
SUGLASNOST ZA JAVNU OBJAVU**

Završni/diplomski rad isključivo je autorsko djelo studenta koji je isti izradio te student odgovara za istinitost, izvornost i ispravnost teksta rada. U radu se ne smiju koristiti dijelovi tuđih radova (knjiga, članaka, doktorskih disertacija, magistarskih radova, izvora s interneta, i drugih izvora) bez navođenja izvora i autora navedenih radova. Svi dijelovi tuđih radova moraju biti pravilno navedeni i citirani. Dijelovi tuđih radova koji nisu pravilno citirani, smatraju se plagijatom, odnosno nezakonitim prisvajanjem tuđeg znanstvenog ili stručnoga rada. Sukladno navedenom studenti su dužni potpisati izjavu o autorstvu rada.

Ja, _____ (*ime i prezime*) pod punom moralnom, materijalnom i kaznenom odgovornošću, izjavljujem da sam isključivi autor/ica završnog/diplomskog (*obrisati nepotrebno*) rada pod naslovom _____ (*upisati naslov*) te da u navedenom radu nisu na nedozvoljeni način (bez pravilnog citiranja) korišteni dijelovi tuđih radova.

Student/ica:
(*upisati ime i prezime*)

(vlastoručni potpis)

Sukladno Zakonu o znanstvenoj djelatnosti i visokom obrazovanju završne/diplomske radove sveučilišta su dužna trajno objaviti na javnoj internetskoj bazi sveučilišne knjižnice u sastavu sveučilišta te kopirati u javnu internetsku bazu završnih/diplomskih radova Nacionalne i sveučilišne knjižnice. Završni radovi istovrsnih umjetničkih studija koji se realiziraju kroz umjetnička ostvarenja objavljuju se na odgovarajući način.

Ja, _____ (*ime i prezime*) neopozivo izjavljujem da sam suglasan/na s javnom objavom završnog/diplomskog (*obrisati nepotrebno*) rada pod naslovom _____ (*upisati naslov*) čiji sam autor/ica.

Student/ica:
(*upisati ime i prezime*)

(vlastoručni potpis)

HERIION
UNIVERSITY

Sveučilište
Sjever



SVEUČILIŠTE
SJEVER

IZJAVA O AUTORSTVU
I
SUGLASNOST ZA JAVNU OBJAVU

Završni/diplomski rad isključivo je autorsko djelo studenta koji je isti izradio te student odgovara za istinitost, izvornost i ispravnost teksta rada. U radu se ne smiju koristiti dijelovi tuđih radova (knjiga, članaka, doktorskih disertacija, magistarskih radova, izvora s interneta, i drugih izvora) bez navođenja izvora i autora navedenih radova. Svi dijelovi tuđih radova moraju biti pravilno navedeni i citirani. Dijelovi tuđih radova koji nisu pravilno citirani, smatraju se plagijatom, odnosno nezakonitim prisvajanjem tuđeg znanstvenog ili stručnoga rada. Sukladno navedenom studenti su dužni potpisati izjavu o autorstvu rada.

Ja, MONIKA BUKOVEC (ime i prezime) pod punom moralnom, materijalnom i kaznenom odgovornošću, izjavljujem da sam isključivi autor/ica završnog/diplomskog (obrisati nepotrebno) rada pod naslovom REHABILITACIJA NAKON AMPUTACIJE DONJEG EKSTREMITETA (upisati naslov) te da u navedenom radu nisu na nedozvoljeni način (bez pravilnog citiranja) korišteni dijelovi tuđih radova.

Student/ica:
(upisati ime i prezime)

Monika Bukovec

(vlastoručni potpis)

Sukladno Zakonu o znanstvenoj djelatnosti i visokom obrazovanju završne/diplomske radove sveučilišta su dužna trajno objaviti na javnoj internetskoj bazi sveučilišne knjižnice u sastavu sveučilišta te kopirati u javnu internetsku bazu završnih/diplomskih radova Nacionalne i sveučilišne knjižnice. Završni radovi istovrsnih umjetničkih studija koji se realiziraju kroz umjetnička ostvarenja objavljuju se na odgovarajući način.

Ja, MONIKA BUKOVEC (ime i prezime) neopozivo izjavljujem da sam suglasan/na s javnom objavom završnog/diplomskog (obrisati nepotrebno) rada pod naslovom REHABILITACIJA NAKON AMPUTACIJE DONJEG EKSTREMITETA (upisati naslov) čiji sam autor/ica.

Student/ica:
(upisati ime i prezime)

Monika Bukovec

(vlastoručni potpis)