

Rehabilitacija nakon transfemoralne amputacije

Vrbanić, Monika

Undergraduate thesis / Završni rad

2021

Degree Grantor / Ustanova koja je dodijelila akademski / stručni stupanj: **University North / Sveučilište Sjever**

Permanent link / Trajna poveznica: <https://um.nsk.hr/um:nbn:hr:122:772782>

Rights / Prava: [In copyright](#)/[Zaštićeno autorskim pravom.](#)

Download date / Datum preuzimanja: **2025-02-10**



Repository / Repozitorij:

[University North Digital Repository](#)





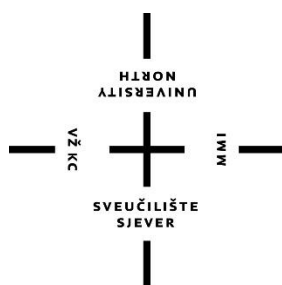
**Sveučilište
Sjever**

Završni rad br. 091/FIZ/2021

Rehabilitacija nakon transfemoralne amputacije

Monika Vrbanić 3137/336

Varaždin, studeni 2021. godine



Sveučilište Sjever

Fizioterapija

Završni rad br. 091/FIZ/2021

Rehabilitacija nakon transfemoralne amputacije

Student

Monika Vrbanić, 3137/336

Mentor

Anica Kuzmić, mag. physioth.

Prijava završnog rada

Definiranje teme završnog rada i povjerenstva

ODJEL Odjel za fizioterapiju

STUDIJ preddiplomski stručni studij Fizioterapija

PRISTUPNIK Monika Vrbanić

JMBAG

0336028009

DATUM 26.11.2021.

KOLEGIJ Fizioterapija II

NASLOV RADA Rehabilitacija nakon transfemoralne amputacije

NASLOV RADA NA ENGL. JEZIKU Rehabilitation after transfemoral amputation

MENTOR Anica Kuzmić, mag.physioth.

ZVANJE

predavač

ČLANOVI POVJERENSTVA

1. doc. dr. sc. Manuela Filipec, predsjednik
2. Anica Kuzmić, mag.physioth., pred. mentor
3. Ivana Herak, mag.med.techn., pred., lan
4. Jasminka Poto njak, mag.physioth., pred., zamjenski lan
5. _____

VŽKC

MMI

Zadatak završnog rada

BROJ

091/FIZ/2021

OPIS

Pacijent nakon transfemoralne amputacije prolazi kroz niz psiholoških, anatomskih i funkcionalnih promjena. Sam operacijski postupak izrazito je zahtjevan proces koji iziskuje iskustvo i spretnost cijelog operacijskog tima. Prisutna estetska promjena kao i određene nesposobnosti remete psihološki aspekt pacijenta i izvršavanje aktivnosti svakodnevnog života. Veliku pažnju tijekom rehabilitacije treba posvetiti održavanju normalne psihološke razine pacijenta jer su uslijed amputacije česte depresija i anksioznost te posttraumatski stresni poremećaj. Pozitivni pristup pacijentu nakon provedene transfemoralne amputacije uvelike će doprinijeti motiviranosti pacijenta tijekom rehabilitacije. Navedeno se postiže kroz adekvatnu komunikaciju s pacijentom i psihološku podršku od strane interdisciplinarnog tima te obitelji i bližnjih. Tijekom fizioterapije u rehabilitaciji potrebno je napraviti fizioterapijsku procjenu pacijenta prema SOAP pristupu uz korištenje specifičnih testova u odgovarajućim fazama rehabilitacije. Procjena mora biti stručno provedena, dokumentirana i kontinuirana. Završava analizom i kritičkim osvrtom te uspostavom plana i programa rehabilitacije korištenjem različitih fizioterapijskih intervencija u cilju osposobljavanja bolesnika samostalnom korištenju protetskog nadomjestka u aktivnostima svakodnevnog života.

ZADATAK URUČEN

29. 11. 2021.



POTPIS MENTORA

AKUZ57

Sažetak

Pacijent nakon transfemoralne amputacije prolazi kroz niz psiholoških, anatomskih i funkcionalnih promjena. Sam operacijski postupak izrazito je zahtijevan proces koji iziskuje iskustvo i spretnost cijelog operacijskog tima. Potrebno je dobro poznavanje anatomije natkoljenice, te spretnost kod operacija na vaskularnim i neurološkim anatomskim strukturama kako bi operacija rezultirala što optimalnijim oblikom bataljka te bez eventualnih mogućih oštećenja koja uzrokuju komplikacije i bol. Pacijent u potpunosti ostaje bez koljenog zgloba te dijelova i/ili cijelih stabilizatora koljena uz to i bez cijele potkoljenice i gležnja koji doprinose normalnom obrascu hoda. Sve njihove zadatke nakon operacijskog postupka izvršava natkoljениčna proteza, a uz novonastalo opterećenje dolazi do određenih kompenzacijskih obrazaca na lokomotornom sustavu. Također pacijentu je narušena ravnoteža i balans te propriocepcija i koordinacija. Prisutna estetska promjena kao i određene nesposobnosti remete psihološki aspekt pacijenta i izvršavanje aktivnosti svakodnevnog života. Veliku pažnju tijekom rehabilitacije treba posvetiti održavanju normalne psihološke razine pacijenta jer su uslijed amputacije česte depresija i anksioznost te posttraumatski stresni poremećaj. Pozitivni pristup pacijenta nakon provedene transfemoralne amputacije uvelike će doprinijeti motiviranosti pacijenta tijekom rehabilitacije. Navedeno se postiže kroz adekvatnu komunikaciju s pacijentom i psihološku podršku od strane interdisciplinarnog tima te obitelji i bližnjih.

Prije početka rehabilitacije potrebno je napraviti fizioterapijsku procjenu pacijenta prema SOAP pristupu uz korištenje specifičnih testova u odgovarajućim fazama rehabilitacije. Procjena mora biti stručno provedena, dokumentirana i kontinuirana. Procjena završava analizom i kritičkim osvrtom te uspostavom plana i programa rehabilitacije.

Jedna od najčešćih komplikacija je fantomska bol koja u pravilu nestaje s individualno određenim vremenom, ali za nju ne postoji znanstveno potkrijepljena terapija koja je u potpunosti djelotvorna. Interdisciplinarni tim potreban za adekvatnu rehabilitaciju se sastoji od brojnog medicinskog osoblja, ali jedan od ključnih zdravstvenih stručnjaka upravo su fizioterapeuti. Oni provode najviše vremena s pacijentom kako bi ga kroz fizioterapiju i druge terapijske modalitete osposobili za samostalno korištenje protetskog nadomjestka i educirali u obavljanju aktivnosti svakodnevnog života te mu vratili prijašnju kvalitetu života.

Ključne riječi: rehabilitacija, transfemoralna amputacija, fizioterapijska procjena, škola hoda

Summary

The patient after the transfemoral amputation goes through number of physical, anatomical and functional changes. Operational process is extremely difficult, and the surgical team must be experienced and skilled to perform it. Knowledge of the anatomy is necessary to perform vascular and neurological operations of the limb so the stump is well shaped and there are no possible damages that can cause complications and ache. The patient is left without the whole knee joint and parts and/or whole stabilizers of the knee, also he is left without shin and ankle joint which contribute to the normal gait cycle. All their tasks after an operation must be fulfilled by transfemoral prosthesis and the new load creates compensatory strategies of the locomotor system. Patients balance along with the proprioception and coordination are disturbed as well. Aesthetic change along with the certain disabilities counterwork patient`s psychological aspect and everyday activities along with participation. Attention should be brought to the normal psychological function because after an operation it is very common for patient`s to develop depression, anxiety and posttraumatic stress disorder. Positive approach of the patient after transfemoral amputation will increase patient`s motivation during the rehabilitation. The stated is achieved by proper communication and psychological support of the patient from the wholesome interdisciplinary team and patient`s family and loved ones.

Before the start of the rehabilitation, it is necessary to carry out the physiotherapy assessment according to SOAP access along with the use of specific tests in certain phases of the rehabilitation. The assessment must be professionally carried out, documented and continuous. The assessment ends with an establishment of the plan and program of the rehabilitation.

One of the most common complications is phantom pain which generally vanishes with individually determined time but for it there is no entirely effective therapy. Interdisciplinary team required for successful rehabilitation contains numerous medical staff but one of the key medical experts are in fact physical therapists. They spend the most amount of time with the patient and they rehabilitated him by using many physiotherapy modalities so the patient can use the prosthesis on his own, also they educate him concerning everyday activities and bring him back his previous quality of life.

Key words: rehabilitation, transfemoral amputation, physiotherapy assessment, gait school

Popis korištenih kratica

2MWT – Dvominutni test hoda (*eng. 2 minute and walk test*)

a. – arterija (*lat. arteria*)

aa. – arterije (*lat. arteriae*)

AMP - Funkcionalni test pokretljivosti amputirane osobe (*eng. Amputee Mobility Predictor*)

ASŽ – aktivnosti svakodnevnog života

art. – zglob (*lat. articulatio*)

CAD CAM – *eng. Computer Added Design – Computer Added Manufactured*

CMS – Skala razine mobilnosti (*eng. Centers for Medicare and Medical Services Functional Levels*)

eng. - engleski

FIM – Mjerenje funkcionalne sposobnosti (*eng. Functional Independence Measure*)

lat. - latinski

LCI – Indeks lokomotornih mogućnosti (*eng. The Locomotor Capabilities Index*)

lig. – ligament (*lat. ligamenta*)

ligg. – ligamenti (*lat. ligamentum*)

m. – mišić (*lat. musculus*)

n. – živac (*lat. nervus*)

PEQ – Upitnik za evaluaciju proteze (*eng. Prosthetic Evaluation Questionnaire*)

r. – grana (*lat. ramus*)

RR – visina krvnog tlaka

SF36 – *eng. Short Form 36*

TENS – transkutana elektroneuro stimulacija

TUG – Test ustani i idi (*eng. Timed up and go test*)

UZV – terapijski ultrazvuk

v. – vena (*lat. vena*)

VAS – Vizualno analogna skala

Sadržaj

1.	Uvod	1
2.	Anatomija natkoljenice	2
2.1.	Articulatio coxae, zglob kuka	2
2.2.	Articulatio genus, koljeni zglob.....	3
2.3.	Mišići zdjelice i natkoljenice	3
2.4.	Vaskularizacija zdjelice i natkoljenice	4
2.5.	Neurološke strukture natkoljenice	5
3.	Epidemiologija	6
3.1.	Operacijski zahvat transfemoralne amputacije	6
3.1.1.	Vrste transfemoralne amputacije	7
4.	Biomehanika nakon transfemoralne amputacije.....	8
5.	Fizioterapijska procjena	10
5.1.	Subjektivni pregled.....	10
5.2.	Objektivni pregled	11
5.2.1.	Opservacija	11
5.2.2.	Palpacija.....	12
5.2.3.	Testiranje selektivne tenzije kontraktilnih i nekontraktilnih tkiva	12
5.2.4.	Testovi i mjerenja	13
5.2.5.	Specifični testovi	13
5.3.	Analiza.....	20
5.4.	Plan	20
6.	Fizioterapijski proces	21
6.1.	Prijeoperacijska faza rehabilitacije	21
6.2.	Poslijeoperacijska faza rehabilitacije.....	22
6.2.1.	Fizioterapija pokretom u poslijeoperacijskoj fazi	23
6.2.2.	Tretman bataljka	24
6.2.3.	Fantomska bol.....	26

6.2.4.	Psihološka podrška	27
6.2.5.	Evaluacija	27
6.3.	Prijeprtetička faza rehabilitacije	28
6.3.1.	Fizioterapija pokretom.....	28
6.4.	Protetička faza rehabilitacije	29
6.4.1.	Relativne i apsolutne kontraindikacije	29
6.4.2.	Protetička opskrba	30
6.4.3.	Protetička rehabilitacija	30
6.4.4.	Škola hoda	31
6.5.	Faza dugoročnog praćenja	32
6.5.1.	Evaluacija ishoda nakon cjelokupne rehabilitacije.....	33
7.	Zaključak.....	34
8.	Literatura	35

1. Uvod

Rehabilitacija nakon transfemoralne amputacije je izrazito složen i dugotrajan proces koji se provodi kroz pet faza: prijeoperacijska faza, poslijeoperacijska faza, prijeprotetička faza, protetička faza i faza dugotrajnog kliničkog praćenja.

Program rehabilitacije i operacijskog zahvata transfemoralne amputacije je vrlo zahtjevan proces uz kojeg se javljaju brojni izazovi i problemi. Procesu rehabilitacije prethodi složen operacijski postupak rekonstrukcije donjeg uda gdje se javlja problematika strukturiranja optimalnog bataljka. Navedeno je jedan od preduvjeta za uspješnost nadolazeće protetičke faze rehabilitacije. Često najveću problematiku u cijelom rehabilitacijskom procesu predstavlja socijalna reintegracija pacijenta zbog narušavanja samopouzdanja radi funkcionalnih i estetskih nedostataka. Brojne kontraindikacije onemogućavaju pacijentu protetičku opskrbu te s time narušavaju njegovu mogućnost potpune socijalne reintegracije.

Ciljevi rehabilitacije su mnogobrojni i podijeljeni s obzirom na faze rehabilitacije, a konačan cilj je postizanje što veće samostalnosti i neovisnosti pacijenta kod obavljanja aktivnosti svakodnevnog života. Glavni cilj prijeoperacijske faze je psihološka podrška i edukacija pacijenta o operacijskom postupku. Mnogobrojni ciljevi nadolazeće poslijeoperacijske faze se svode na tretman bataljka, kontrolu boli te održavanje i/ili ponovno uspostavljanje snage mišića i mobilnosti zglobova. Ciljevi prijeprotetičke faze su održavanje svih ciljeva nakon poslijeoperacijske faze uz uspostavu potrebnog balansa, ravnoteže i koordinacije za potrebe protetičke faze. Iako protetička faza kao glavni cilj ima samo savladavanje tzv. škole hoda, ona je najzahtjevniji i najsloženiji od svih ciljeva. Najteži dio protetičke faze za pacijenta je prihvaćanje natkoljene proteze kao artificijalni nadomjestak u estetskom te funkcionalnom smislu.

Program rehabilitacije sadrži individualni program dozirane fizioterapije pokretom koja uključuje vježbe snage, vježbe mobilnosti, vježbe disanja i sve ostale potrebne modalitete te psihološku podršku i pomoć, a izvodi se uz pomoć i edukaciju od strane fizioterapeuta.

Primarna rehabilitacija se najčešće provodi u specijaliziranim zdravstvenim ustanovama s interdisciplinarnim timom iskusnog medicinskog osoblja koji čine: kirurg, fizijatar, fizioterapeut, internist, medicinske sestre, psiholog, psihijatar i radni terapeut. U nadolazećoj razradi rada obuhvaćeni su etiologija i epidemiologija radi kojih je potrebna sama transfemoralna amputacija te načini provođenja iste, proces rehabilitacijskog i protetičkog postupka kroz navedenih pet svrsishodnih faza te načela biopsihosocijalne rehabilitacije pacijenta. Također je razjašnjeni postupak fizioterapijske procjene s navedenim evaluacijskim upitnicima koji su potrebni u rehabilitaciji nakon transfemoralne amputacije [1].

2. Anatomija natkoljenice

Bedrena kost (*lat. os femoris*) je najdulja, najveća i najteža kost u ljudskom tijelu. Prosječno doseže do 50 cm duljine [2]. Po građi pripada u duge cjevaste kosti te se sastoji od trupa te proksimalnog i distalnog kraja. Prvi dio proksimalnog kraja bedrene kosti čini okrugla glava (*lat. caput femoris*). U sredini glave femura smještena je jamica (*lat. fovea capitis*). Drugi dio proksimalnog kraja bedrene kosti čini vrat bedrene kosti (*lat. collum femoris*), koji se nalazi lateralno, straga i dolje od glave femura, a lateralno je smješten veliki obrtač, (*lat. trochanter major*) te medijalno i inferiorno nalazi se mali obrtač, (*lat. trochanter minor*) [3]. S njegove medijalne strane nalazi se udubina, (*lat. fossa trochanterica*). Među navedenim obrtačima, posteriorno na pragu između glave i trupa, smješten je greben, (*lat. crista intertrochanterica*). Anteriorno posrijedi obrtača, nalazi se crta (*lat. linea intertrochanterica*) [2].

Trup femura (*lat. corpus femoris*), ima cilindričan presjek, blago zaobljene uglove i konveksan je u anteriornom smjeru. S posteriorne strane trupa bedrene kosti nalazi se veliki uzdužni greben (*lat. linea aspera*). Kraj trupa posteriorno predstavlja poplitealna ploha (*lat. facies poplitea*). Na distalni kraj trupa spajaju se dva vertikalno usmjerena konveksna zglobna tijela, odnosno medijalni i lateralni kondili (*lat. condylus lateralis et medialis*), između kojih se nalazi jama (*lat. fossa intercondylaris*). Anteriorno poviše kondila smješten je iver (*lat. facies patellaris*), a lateralno od kondila smješteni su epikondili (*lat. epicondylus medialis et lateralis*) [3].

2.1. Articulatio coxae, zglob kuka

Zglob kuka (*lat. art. coxae*), prema vrsti pripada u kuglaste zglobove. Smješten je između zdjelične kosti (*lat. os coxae*) koja je konkavno zglobno tijelo te glave femura, koji čini konveksno zglobno tijelo. Acetabulum, odnosno konkavno zglobno tijelo u zglobu kuka uvećava vezivno-hrskavični prsten na rubovima (*lat. labrum acetabulare*), uz poprečnu svezu (*lat. lig. transversum acetabuli*), te sveza glave femura (*lat. lig. capitis femoris*). *Lat. art. coxae* ima izrazito čvrstu zglobnu čahuru koju podupiru tri ligamenta: iliofemoralni ligament (*lat. lig. iliofemorale*), koji se smatra najčvršćim ligamentom u ljudskom mišićno-koštanom sustavu; zatim *lat. lig. pubofemorale* i *lat. lig. ischiofemorale*. Navedeni zglob je u mogućnosti izvoditi pokrete u svim smjerovima zahvaljujući njegovoj građi, ali ima ograničen opseg kretnji pa se zbog toga svrstava u posebnu vrstu zglobova tzv. *lat. articulatio cotylica* [3].

2.2. *Articulatio genus*, koljeni zglob

Articulatio genus, odnosno koljeni zglob često se navodi kao najkompleksniji zglob u lokomotornom sustavu. U zglob ulazi distalni dio femura s proksimalnim dijelom tibie između kojih se nalazi i najveća sezamska kost, odnosno iver, patella. Sastoji se od femorotibijalnog i femoropatelnog zgloba.

Femorotibijalni zglob je sastavljen od kondila femura i kondila tibie. Kondili tibie, odnosno goljenične kosti su konkavne prirode, a njihovoj udubljenosti doprinose vezivno-hrskavični srpasti menisci (*lat. articulares*) čiji je presjek klinastog oblika. Navedeni menisci su spojeni na goljeničnu kost svojim slobodnim krajevima te anteriornim i posteriornim rogovima. Menisci su anatomske strukture u obliku slova C koje nadopunjuju sklad zglobnih tijela koljena te su vrlo važni pasivni stabilizatori koljena. Pasivnu stabilnost koljenog zgloba osiguravaju medijalni i lateralni kolateralni ligamenti, a aktivni stabilizatori su natkoljenični mišići između kojih se ističe (*lat. m. quadriceps femoris*). S anteriorne strane zglobna je čahura učvršćena tetivom (*lat. m. quadriceps femoris*) u kojoj se nalazi patella i patelarna sveza. Pasivni stabilizatori koljena su ligamenti, odnosno sveze. Medijalno i lateralno koljeni zglob podupiru kolateralne sveze (*lat. lig. collateralia*), a posteriornu stabilnost osiguravaju (*lat. lig. popliteum arcuatum et obliquum*). Udubinu između kondila femura s proksimalnim dijelom tibie spajaju dvije ukrižene sveze (*lat. lig. cruciatum anterius et posterius*). Navedeni ligamenti se međusobno križaju oko svojih poprečnih osi, čim se postiže stalna napetost barem jednog križnog ligamenta što omogućuje kontinuiran dodir između zglobnih površina. Zglobna tijela u koljenu kreću se oko dvije osi gibanja. Oko poprečne osi izvode se pokreti fleksije (pregibanje) i ekstenzije (ispružanje). U flektiranom položaju zgloba, nadalje su moguće kretnje i oko uzdužne osi, odnosno unutarnja te vanjska rotacija [3].

2.3. Mišići zdjelice i natkoljenice

Za pokretanje i stabilnost bataljka važna je muskulatura natkoljenice, ali i zdjelična muskulatura. Natkoljeni i zdjelični mišići grupiraju se u odnosu na funkciju ili smještaj u sljedeće grupe:

Stražnji mišići zdjelice:

- *m. psoas major* i *m. iliacus* (*m. iliopsoas*) izvode fleksiju natkoljenice
- *m. piriformis* izvodi vanjsku rotaciju i abdukciju u zglobu kuka
- *m. gluteus minimus* sudjeluje u addukciji u zglobu kuka
- *m. gluteus medius* izvodi abdukciju u zglobu kuka
- *m. gluteus maximus* izvodi ekstenziju i vanjsku rotaciju u zglobu kuka

- *m. tensor fasciae latae* izvodi abdukciju u zglobu kuka

Prednji mišići zdjelice i adduktori natkoljenice:

- *m. obturatorius internus* izvodi vanjsku rotaciju u zglobu kuka

- *m. quadratus femoris* izvodi vanjsku rotaciju i addukciju u zglobu kuka

- *m. obturatorius externus* izvodi vanjsku rotaciju u zglobu kuka

- *m. pectineus* izvodi addukciju u zglobu kuka

- *m. gracilis* izvodi addukciju u zglobu kuka

- *m. adductor brevis*, *m. adductor longus*, *m. adductor magnus*. i *m. adductor minimus* izvode addukciju u zglobu kuka

Prednja skupina mišića natkoljenice:

- *m. quadriceps femoris*: *m. rectus femoris*, *m. vastus intermedius*, *m. vastus medialis* i *m. vastus lateralis*, a sva četiri mišića zajedno čine najsnažniji mišić u ljudskom tijelu i izvode fleksiju u zglobu kuka

- *m. sartorius* kao najduži mišić u ljudskom tijelu izvodi 3 funkcije, odnosno fleksiju, abdukciju i vanjsku rotaciju u zglobu kuka

Stražnja skupina mišića natkoljenice:

- *m. biceps femoris* izvodi ekstenziju u zglobu kuka

- *m. semitendinosus* ekstenziju u zglobu kuka

- *m. semimebranosus* ekstenziju u zglobu kuka [4].

2.4. Vaskularizacija zdjelice i natkoljenice

Glavnu ulogu u krvnoj opskrbi noge ima vanjska ilijačna arterija (*lat. a. iliaca externa*) a njezin nastavak čini bedrena arterija (*lat. a. femoralis*). *A. iliaca externa* postaje *a. femoralis* na području preponske sveze pa sve do ulaza u aduktorni kanal gdje naknadno prelazi u *a. popliteu*. Najveći ogranak *a. femoris* je dubinska bedrena arterija (*lat. profunda femoris*) koja vaskularizira *m. quadriceps* te aduktornu skupinu mišića. Polazi otprilike 4 cm ispred preponske sveze, usmjerena je inferiorno između *m. adductor magnus* i *m. vastus medialis*. *A. profunda femoris* ima tri ogranka:

- *a. circumflexa femoris lateralis* smještena je anterolateralno te prokrvljuje lateralni dio natkoljenice

- *a. circumflexa femoris medialis* smještena je posteriornu te prokrvljuje glavu i vrat bedrene kosti (*lat. os femoris*)

- *aa. perforantes* se sastoji od više arterija koje prokrvljuju medijalnu te dio lateralna strane natkoljenice.

Medijalno od vrha *a. femoralis* nalazi se *v. femoralis* te se nadalje omotava oko medijalnog ruba arterije te dolazi na njezinu stražnju stranu, prolazeći kroz aduktorni kanal te isto sudjeluje u vaskularizaciji natkoljenice [5].

U krvnu opskrbu natkoljenice uključena je i opturatorna arterija (*lat. a. obturatoria*). Polazi od prednjeg glavnog ogranka unutarnje ilijačne arterije (*lat. a. iliaca interna*) te se prostire uz lateralnu stijenku zdjelice sve do opturatornog kanala (*lat. canalis obturatorius*) i na kraju ulazi u medijalni dio natkoljenice i grana se na:

- *r. anterior* koja prokrvljuje *m. pectineus*, *m. obturator externus*, *m. gracilis* i aduktornu skupinu mišića
- *r. posterior* koja prokrvljuje određene duboke glutealne mišiće [2].

2.5. Neurološke strukture natkoljenice

Lumbalni pleksus (*lat. plexus lumbalis*) i sakralni pleksus (*lat. plexus sacralis*) su zaduženi za inervaciju donjeg ekstremiteta, odnosno natkoljenice.

Plexus lumbalis formiraju grane prva četiri lumbalna živca (L1-L4):

- *n. genitofemoralis* koji izlazi iz korijenova L1, L2 kralješka i inervira kožu na anteriornoj strani natkoljenice
- *n. obturatorius* koji izlazi iz korijenova L2, L3, L4 kralješka i inervira kožu i sve mišiće medijalne strane natkoljenice
- *n. cutaneus femoris lateralis* koji izlazi iz korijenova L2, L3 kralješka i inervira dio anteriorne i cijelu lateralnu stranu natkoljenice
- *n. femoralis* je najveća grana lumbalnog pleksusa izlazi iz korijenova L2, L3, L4 kralješka i inervira *m. iliacus*, *m. pectineus*, *m. sartorius*, *m. quadriceps femoris* te dio anteriornog i medijalnog područja kože natkoljenice [6].

Plexus sacralis čini *truncus lumbosacralis* (L4, L5) i prva tri sakralna živca (S1, S2, S3):

- *n. sciaticus* čiji korijen živca izlazi iz L4, L5, S1, S2, S3 kralješka i inervira cijelu posteriornu muskulaturu natkoljenice, uključujući dio *adductor magnus*
- *n. cutaneous femoralis posterior* čiji korijen živca izlazi iz S1, S2, S3 kralješka i inervira kožu posteriorne strane natkoljenice
- *n. gluteus superior* čiji korijen živca izlazi iz L4, L5, S1 i innervira *m. gluteus minimus*, *m. gluteus medius* i *m. tensor fascia latae*
- *n. gluteus inferior* čiji korijen živca izlazi iz L5, S1, S2 kralješka i inervira *m. gluteus maximus* [7].

3. Epidemiologija

Prema podacima iz Sjedinjenih Američkih Država iz 2005. godine, 1,6 milijuna ljudi je bilo podvrgnuto amputaciji donjeg ekstremiteta. Isto istraživanje navodi kako će broj ljudi kojima će biti potrebna amputacija donjeg uda do 2050. godine iznositi 3,6 milijuna. Četiri najčešća razloga amputacije su:

- vaskularna etiologija (najčešće)
- traumatske ozljede
- maligni karcinom
- kongenitalni uzroci [8].

Dob je također rizičan čimbenik jer se prema istraživanju rizik za potrebu amputacije donjeg uda dvostruko povećava nakon navršene 65. godine života. Kod mlađih osoba glavni razlog amputacije su traumatske ozljede najčešće zadobivene u prometnim nesrećama. Diabetes mellitus je vodeći čimbenik rizika te je od njega oboljelo 67% amputiranih pacijenata.

10-25% svih pacijenata oboljelih od dijabetesa podvrgnuti su amputaciji stopala uslijed začepjenja krvnih žila, a određenom broju unesrećenih amputira se donji ud i na višoj razini odnosno transfemoralno. Pušenje, točnije nikotin i povišeni krvni tlak su također faktori rizika, ali u manjem postotku [1, 9].

3.1. Operacijski zahvat transfemoralne amputacije

Suvremena medicina svakodnevno nastoji sačuvati cijeli zahvaćeni ekstremitet, ali u sve većem broju slučajeva transfemoralna amputacija je vitalno induciran kirurški zahvat zbog gore navedenih razloga. Često laici poistovjećuju terminologiju transfemoralne amputacije i dezartikulacije koljena, naime, transfemoralna amputacija izvodi se u području bedrene kosti, a dezartikulacija koljena je operacijski postupak kod kojeg se odstranjuje dio uda ili cijeli ud u području koljenog zgloba. Glavni cilj transfemoralne amputacije je postići adekvatan bataljak. Bataljak mora biti čim duži, zaobljen na distalnom dijelu, miškulatura i meko tkivo trebaju biti maksimalno očuvani te mora biti optimalno opteretiv i bez boli. Navedene stavke potrebno je zadovoljiti tijekom kirurškog zahvata radi daljnje uspješne protetičke opskrbe pacijenta [10].

Proces transfemoralne operacije zahtijeva interdisciplinarni, uravnotežen rad zdravstvenih stručnjaka liječnika – fizijatra, ortopeda, kirurga, medicinskih sestara i tehničara, psihologa, psihijatra te ovisno o komplikacijama i drugog medicinskog osoblja [1].

Transfemoralna amputacija je dug i složen kirurški proces te se dijeli na: operacije na živcima, operacije na krvnim žilama te operacije na mekim tkivima odnosno koži. Za operacije na živcima koristi se najfiniji instrumenti, između kojih je i medicinski mikroskop, a najčešći zahvati kod amputacija su: sindrom karpalnog kanala, translokacija, resekcija ili transplatacija živca te šivanje živca. Operacije na krvnim žilama osim specifičnih instrumenata iziskuje iskustvo ortopeda, a najčešći zahvati su suture, podvezivanje arterija, kirurško liječenje proširenih vena te kirurško liječenje limfedema. Od operacija na koži najčešće se izvode intrakutano te transkutano šivanje kože. Najčešće poslijeoperacijske komplikacije su pojačano znojenje, edem, infekcije u mekim tkivima, pojava furunkula, infekcije folikula, gnojenje te fantomska bol [10].

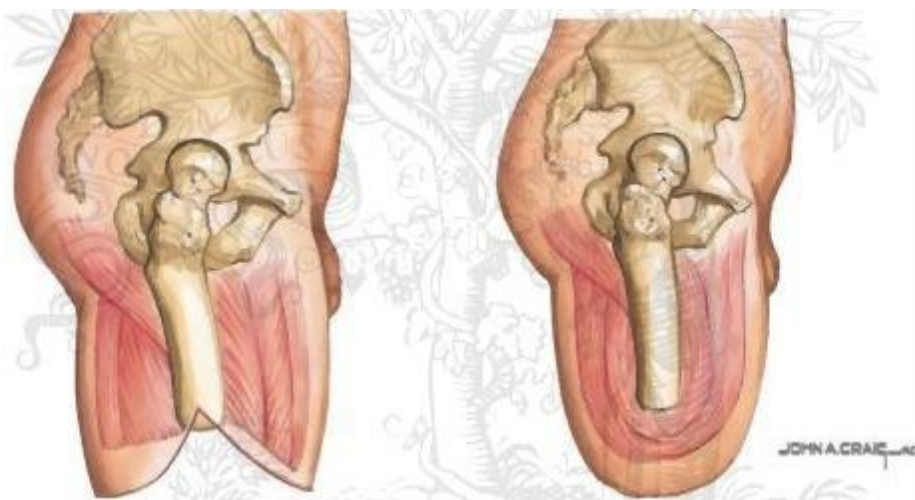
3.1.1. Vrste transfemoralne amputacije

a) Gritti amputacija

Kod Gritti amputacije rez se izvodi neposredno iznad koljenog zgloba. Uklanja se femoralna zglobna kvrga. Kod ovakvog tipa transfemoralne amputacije proteza se nastavlja na lat. tuber ischiadicum, a distalni oslonac dozvoljava amputaciju na samo 6 cm iznad razine te nije potrebna elongacija bataljka. Prednost ovakvog kirurškog postupka nije samo dug cilindričan bataljak već i izvrsna poluga [11].

b) Transfemoralna amputacija u razini srednje trećine natkoljениčne kosti

Transfemoralna amputacija u razini srednje trećine natkoljениčne kosti i distalnog kraja natkoljenice je ujedno najoptimalnije smještena amputacija te joj je glavna prednost adekvatna upotreba tkiva i primjeren oblik bataljka. Femur se reže 3-7 cm od reza kože, a ta udaljenost je ovisna o debljini mišića koji osiguravaju pokrivanje kosti bez natezanja kože (Slika 3.1.1.1.) [12].



Slika 3.1.1.1. Transfemoralna amputacija u razini srednje trećine natkoljениčne kosti

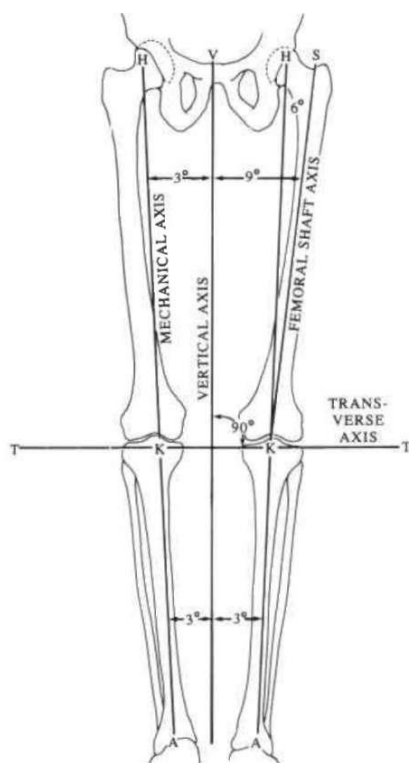
Izvor: [<https://netterimages.com/transfemoral-amputation-unlabeled-orthopaedics-john-a-craig-7581.html>]

4. Biomehanika nakon transfemoralne amputacije

Normalne anatomske i mehaničke veze donjeg uda su sljedeće: u dvonožnom raskoraku, mehanička os polazi od centra glave femura, nadalje prolazi kroz centar koljenog zgloba te završava u centralnoj točki gležnja s odstupanjem od vertikale za 3°. Femoralna osovina mjeri 9° od vertikalne osi, što znači da je normalan anatomski stav zapravo kad je ekstremitet u addukciji (Slika 4.1.). Navedeno dozvoljava stabilizatorima kuka (*lat. m. gluteus medius et minimus*) i adduktorima kuka (*lat. gluteus medius, lat. m. tensor fasciae latae*) normalno funkcioniranje te smanjuje lateralnu mobilnost što rezultira adekvatnijim hodom koji zahtijeva malu potrošnju energije.

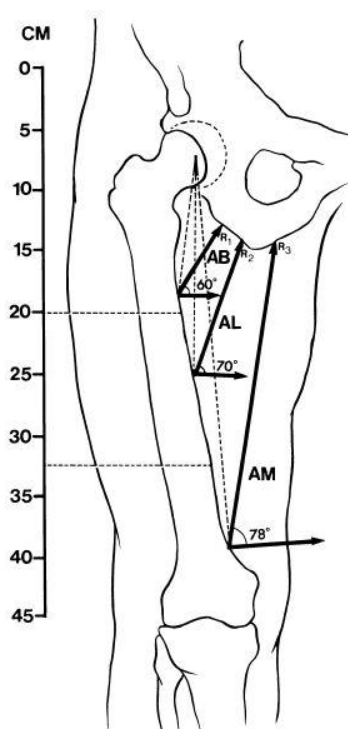
Pacijenti nakon transfemoralne amputacije nemaju iste odnose između tjelesnih osi u tijelu. Femur više nije u normalnom poravnanju s tibijom, što postavlja femuralnu osovину u abdukciju, a kod zdravog ekstremiteta ona je u addukciji. Abdukcijski stav je uvjetovan nepokolebljivim mehanizmom abduktora. Ovakav stav zahtijeva veću potrošnju energije zbog povećanja lateralnog razmaka. Manja preostala masa adduktora mora zadržavati femur u njegovoj normalnoj poziciji, a nije u mogućnosti proizvoditi dovoljnu snagu što rezultira abdukcijom stavom.

M. adductor magnus je 3-4 puta opsežniji u poprečnom presjeku od *m. adductor longus* i *m. adductor brevis* zajedno (Slika 4.2.). Kako bi femur nakon operacijskog postupka transfemoralne amputacije ostao što bliže adukcijskom stavu potrebno je očuvanje *m. adductor magnus* jer on pomaže u održavanju ravnoteže između jačine adduktorske i abduktorske skupine mišića. Jedinstvena anatomija *m. adductor magnus* s dvostrukom živčanom inervacijom (*lat. n. sciaticus* i *ogranak lat. n. obturatorius*) i dvije nepovezane funkcije (addukcija i abdukcija u kuku) čini navedeni mišić ključnim stabilizatorom femura nakon transfemoralne amputacije [13].



Slika 4. 1. Normalne mehaničke i anatomske veze donjih ekstremiteta

Izvor: [F. Gottschalk, MD: Transfemoral Amputation – Biomechanics and Surgery, Clinical orthopaedics and related research, 1999.]



Slika 4. 2. Odnos i položaj m. adductora magnusa, m. adductora longusa i m. adductora brevis

Izvor: [F. Gottschalk, MD: Transfemoral Amputation – Biomechanics and Surgery, Clinical orthopaedics and related research, 1999.]

5. Fizioterapijska procjena

Svaka uspješna fizioterapijska procjena mora biti problemski orijentirana. 1960-ih godina dr. Lawrence Weed osmislio je SOAP pristup kao način dokumentiranja svih bitnih stavki kod fizioterapijske procjene, a takav pristup se koristi i danas zbog svoje jednostavnosti, ali i sveobuhvatnosti. SOAP je zapravo kratica koja se odnosi na određene fragmente fizioterapijske procjene: subjektivni pregled, objektivni pregled, analizu i plan terapije. Ovakav način dokumentiranja omogućuje sigurno i adekvatno praćenje trenutnog stanja pacijenta te daje uvid u sve terapijske postupke koje fizioterapeut radi na pacijentu i najvažnije uz to ukazuje na njihovu učinkovitost. Detaljno bilježenje podataka, također olakšava komuniciranje između svih stručnjaka potrebnih za zbrinjavanje pacijenta, omogućava racionalno raspodjelu vremena i novca, a doprinosi i napredovanju istraživačke fizioterapije. U konačnici, cilj same fizioterapijske procjene je određivanje etiologije problematičnosti, evidencija svih potrebnih podataka, uspostava kratkoročnih i dugoročnih ciljeva te uspostavljanje plana rehabilitacije. Bitno je naglasiti da u svakom koraku fizioterapijske procjene, određenom korisniku mora biti ugodno i treba biti suglasan sa svim postupcima procjene [14].

5.1. Subjektivni pregled

Subjektivni pregled ili intervju je zapravo dio procjene u kojem se uzima anamneza korisnika. Svi potrebni podaci dobivaju se iz subjektivnog intervjuja u kojem korisnik opisuje svoje probleme i navodi razloge njegove boli, onesposobljenja te kako određene disfunkcije utječu na njegov svakodnevni život. Fizioterapeut treba što jasnije i jednostavnije formulirati pitanja radi adekvatnosti intervjuja. Subjektivni intervju, odnosno razgovor o trenutnom stanju korisnika mora se provoditi duž cijelog procesa procjene i rehabilitacije jer sam korisnik najbolje zna koje disfunkcije, tegobe i boli treba izliječiti. Fizioterapeut treba obratiti pozornost na pravilnu upotrebu stručne terminologije kod pacijenta kako ne bi došlo do nesporazuma [14].

Na početku intervjuja određuje se problem radi kojeg je pacijentu potrebna fizioterapijska intervencija. U slučaju transfemoralne amputacije samo fizičko stanje pacijenta koje uključuje: lokomotorni sustav, kardiološki sustav, respiratorni sustav, neurološki sustav, psihološki aspekt, te stanje bataljka odnosno kože, osjeta, vaskularizacije i česte deformacije te ostale moguće popratne komplikacije. Često se kao temeljni dokument koristi pacijentov postojeći medicinski karton. Bitno je navesti zanimanje i dnevnu rutinu pacijenta kako bi se rehabilitacija usmjerila na što bolju funkcionalnu pokretljivost u tim segmentima [1,14].

Podaci kod strukturiranog subjektivnog intervjua prikupljaju se u nekoliko kategorija. Prvu kategoriju čine opći podaci: ime i prezime, spol, dob, datum; u drugu kategoriju svrstavaju se trenutni pacijentovi znakovi i simptomi, a velika pažnja se pridodaje opisu lokacije, intenziteta i vrste boli. Za opis boli najčešće se koristi vizualno analogna skala boli (VAS), gdje na ljestvici 0-10 pacijent navodi koji je njegov intenzitet boli. Kod pacijenata s amputiranim donjim udom treba se posvetiti pažnja na detaljno ispitivanje fantomske boli. Od velike je važnosti zabilježiti kako se simptomi javljaju i nestaju kod određenih funkcionalnih pokreta ili drugih fizioterapijskih postupaka u rehabilitaciji. U treću kategoriju pripada dokumentacija vezana uz vremensko nastajanje i nestajanje znakova i simptoma te se na temelju opisa pokušava otkriti etiologija određenih tegoba.

Kod ovakve procjene koristi se fizioterapeutski karton sa slikom tijela čovjeka na kojoj se označavaju lokacije boli ili drugih promjena i poremećaja poput edema, crvenila i proširenih vena. U fizioterapeutskom kartonu je također bitno zabilježiti funkcionalnu i medicinsku dijagnozu te navesti ostale bitne stavke važne za nastavak procjene i rehabilitacije kao što su lijekovi koje pacijent koristi, moguća kronična stanja pacijenta, hipertenzija, pacemaker, vrtoglavice, sinkopa i hipotenzija. Navedeno nam ukazuje na čimbenike koje bi mogli svrstati u kontraindikacije kod određenih fizioterapijskih postupaka [14].

5.2. Objektivni pregled

Glavne tehnike prikupljanja podataka u objektivnom pregledu su opservacija, palpacija te određena mjerenje i testovi. Koriste se također podaci iz pacijentove anamneze, ali isključivo iz liječničke dokumentacije, a ne iz strukturiranog subjektivnog intervjua [14].

5.2.1. Opservacija

Opservacija se smatra glavnim dijelom objektivnog pregleda pacijenta. Kod pacijenta se gleda njegovo stanje svijesti, orijentiranost u prostoru i vremenu te njegova suradljivost u procesu fizioterapijske procjene, a kasnije i intervencije. Kod lokomotornog sustava, najprije se gleda postura i posturalni odnosi što kod pacijenta s amputiranim donjim udom ima veliku važnost kod održavanja ravnoteže. Postura se promatra s bočne, anteriorne te posteriorne strane, a fizioterapeut dokumentira moguće asimetričnosti i odstupanja. Također se promatra stanje mekih tkiva te stanje muskulature.

Kod pacijenata koji su bili podvrgnuti transfemoralnoj amputaciji opservira se muskulatura gornjeg dijela tijela, najviše gornjih ekstremiteta, radi kompenzacije kod svakodnevnih aktivnosti te se promatra stanje mekih tkiva i muskulature samog bataljka naročito prisutnost edema, crvenila ili drugih kožnih promjena, atrofije mišića ili kože. Opservira se i hod pacijenta, a uz to i muskulatura donjih udova. Često je utvrđena nestabilnost zgloba kuka kod pacijenata kojima su odstranjeni dijelovi donjeg uda. Prije protetičke opskrbe, nakon transfemoralne amputacije potrebno je pacijenta educirati dvotaktnom hodu korištenjem dvije štake [14,15].

5.2.2. Palpacija

Fizioterapeut palpira samu kožu, potkožno meko tkivo u koje pripadaju mišići, tetive i njihove ovojnice i burze, a palpiraju se još i svi dostupni dijelovi zglobova, kostiju i krvnih žila. Za što veću ugodnost pacijenta najprije se palpiraju najosjetljivija područja i to s povećanim oprezom, a zatim nešto manje osjetljiva i bolna područja. Procjenjujemo toplinu, odnosno hladnoću kože, edematozne dijelove, napetost kože i mišića te moguća odstupanja i deformacije. Najčešće promjene utvrđene palpacijom na bataljku su edem, poslijeoperacijske rane i infekcije, kontrakture i slabost mišića [14,15].

5.2.3. Testiranje selektivne tenzije kontraktilnih i nekontraktilnih tkiva

Nakon provedene palpacije i opservacije, fizioterapeuti testiraju mogućnosti izvođenja određenih pokreta. Temelj takvog testiranja je manipulativno izazivanje tenzija na pojedinim tkivima neuro-muskularno-skeletnog sustava pri čemu se mijenja intenzitet pacijentovih simptoma. Koristi se test aktivnog pokreta, test pasivnog pokreta, test akcesornih pokreta te izometrički testovi s otporom. Aktivni pokret se testira kroz samo izvođenje pokreta te se promatra njegova kvaliteta i kvantiteta. Kod testiranja pasivnog pokreta, fizioterapeut samostalno izvodi pokret na pacijentu kako bi procijenio mobilnost zgloba i prisustvo mogućih kontraktura. Testovi s otporom su svrsishodni testovi koji se izvode za određene skupine mišića bez promjene duljine mišića. Test akcesornih pokreta se izvodi kada su zglobna tijela u slobodnom položaju, odnosno kada je intenzitet napetosti mekih tkiva najniži tada se izvode pokreti translacije, kompresije i klizanja ovisno o dijagnozi. Kod pacijenata s transfemoralnom amputacijom najčešće se izvode gore navedeni testovi na zglobu kuka i natkoljenom mišićju bolesne i zdrave noge za usporednu evaluaciju [1, 14, 16].

5.2.4. Testovi i mjerenja

Kod objektivnog pregleda koriste se raznovrsni testovi i mjerenja. Učestalo se upotrebljavaju antropometrijski testovi, procjena biomehanike zglobova, mobilnost zglobova pomoću uređaja koji se naziva goniometar, testira se snaga i izdržljivost miškulature pomoću uređaja koji se naziva dinamometar, mjeri se aerobni kapacitet pacijenta, a specifičnim načinima i testiranjima analizira se postura i hod. Također se procjenjuju neurološke funkcije i ergonomske status pacijenta [14]. Sve češće je potrebno provoditi testiranje sveukupnog funkcionalnog statusa pacijenta, točnije razinu njegove onesposobljenosti nakon transfemoralne amputacije te primijeniti određene testove i mjerenja koji utječu na kvalitetu njegovog životnog stila s obzirom na zdravstveni status. Takav način procjene se radi korištenjem Međunarodne klasifikacije funkcioniranja, onesposobljenosti i zdravlja (MKF - eng. ICF – International classification of functioning disability and health) [17].

5.2.5. Specifični testovi

✚ Testiranje femoralnog pulsa

Kod provođenja palpacije provjerava se i prokrvljenost bataljka, točnije palpira se femoralni puls te se razmatra njegova frekvencija. Femoralni puls se provjerava na području tzv. femoralnog trokuta koji se nalazi u šupljoj regiji lociranoj superomedijalno na anteriornom dijelu bataljka. Takav puls se najlakše testira kada je zglob kuka u fleksiji, abdukciji i unuranjoj rotaciji [18].

✚ Thomasov test

Thomasov test se još naziva Iliacus test ili Iliopsoas test. Koristi se za testiranje fleksibilnosti fleksije u zglobu kuka što uključuje m. iliopsoas, m. rectus femoris, m. pectineus, m. gracillis, m. tensor fascia latae i sartorius te nam otkriva moguću fleksijsku kontrakturu [19].

✚ Funkcionalni test pokretljivosti amputirane osobe (eng. FIM – *Functional Independence Measure*)

Navedenim funkcionalnim testom pokretljivosti procjenjuje se spremnost pacijenta za hodanje nakon kirurškog postupka amputacije. Pacijent se može testirati s protezom ili koristeći dvije štake. Test se sastoji od šest različitih domena pokretljivosti koje uključuju: balans u sjedećem položaju, balans u stojećem položaju, transfer, hod, hod po stepeništu te korištenje određenih pomagala. Ovaj upitnik se koristi radi predviđanja potencijala pacijenta za prihvaćanje i korištenje proteze [20].

Houghtonova skala

Houghtonova skala procjenjuje pacijentovu percepciju naspram korištenja proteze. Najčešće se koristi kod pacijenata koje je vaskularna patologija dovela do transfemoralne amputacije. Definira mogućnost hodanja s protezom te procjenjuje područje hoda pojedinca od kućanstva u kojem živi do slobodnog kretanja u njegovoj okolini. Kod ispitivanja koristi se upitnik s 4 pitanja i različitim načinom odgovaranja na ista (Tablica 5.2.5.1.).

Rezultati se interpretiraju na sljedeći način:

≥ 9 – neovisan pacijent

6-8 – pacijent se kreće u kućanstvu i u užoj okolini

≤ 5 – pacijent je ograničen na kretanje po kućanstvu [21].

Tablica 5.2.5.1. Percepcija pacijenta naspram korištenja proteze prema Houghtonovoj skali

Izvor: [https://www.physio-pedia.com/Houghton_Scale?utm_source=physiopedia&utm_medium=search&utm_campaign=ongoing_internal]

1. Koristite li protezu?
0 – manje od 25% vremena
1 – 25% - 50% vremena
2 - >50% vremena
3 – 100% vremena
2. Koristite li protezu za hodanje?
0 – samo kad idem na pregled liječniku i/ili fizioterapeutu gdje je potrebna evaluacija proteze
1 – samo u kući
2 – u kući i povremeno i izvan kuće
3 – u kući i izvan kuće
3. Kada vani koristite protezu, radite li slijedeće:
0 – koristite kolica
1 – koristite dvije štake ili hodalicu
2 – koristite jednu štaku
3 – ne koristite ništa
4. Kada hodate pomoću proteze vani, osjećate li nestabilnost kada:
4a) Hodate po ravnoj površini
0 – DA 1 - NE
4b) Hodate po nagibu
0 – DA 1 - NE
4c) Hodate po neravnoj površini
0 – DA 1 - NE

🚦 Indeks lokomotornih mogućnosti (eng. *LCI – Locomotor capabilities index*)

Indeks lokomotornih mogućnosti procjenjuje sposobnosti donjeg uda uz korištenje proteze te procjenjuje razinu samostalnosti kod pacijenta. Jednostavni upitnik sastoji se od četrnaest pitanja, a odgovara se s ordinalnom ljestvicom 1-4 (Tablica 4.2.5.2.), a broj bodova na kraju upitnika proporcionalan je s pacijentovom samostalnošću [22].

Tablica 5.2.5.2. Primjer Indeksa lokomotornih mogućnosti

Izvor: [[https://www.physio-pedia.com/Locomotor_Capabilities_Index-](https://www.physio-pedia.com/Locomotor_Capabilities_Index-5?utm_source=physiopedia&utm_medium=search&utm_campaign=ongoing_internal)

[5?utm_source=physiopedia&utm_medium=search&utm_campaign=ongoing_internal](https://www.physio-pedia.com/Locomotor_Capabilities_Index-5?utm_source=physiopedia&utm_medium=search&utm_campaign=ongoing_internal)]

Jeste li u mogućnosti izvesti slijedeće radnje kada nosite protezu?	NE	DA, AKO MI NETKO POMOgne	DA, AKO NETKO STOJI UZ MENE	DA, SAMOSTALNO UZ POMAGALA ZA HODANJE	DA, SAMOSTALNO BEZ IKOGA I BEZ POMAGALA ZA HODANJE
Ustati iz stolice					
Sagnuti se i podignuti nešto s poda kada stojite					
Podignuti se s poda ukoliko padnete					
Hodati po kući					
Hodati izvan kuće po ravnoj površini					
Hodati izvan kuće po neravnoj površini					
Kretati se izvan uz vremenske neprilike					
Hodati uz stepenice uz pridržavanje					
Hodati niz stepenice uz pridržavanje					
Zakoračiti na pločnik					
Sići s pločnika					
Hodati uz par stepenica bez pridržavanja					
Hodati niz par stepenica bez pridržavanja					
Hodati kada nosite teret manje težine					

✚ Test ustani i idi (*eng. TUG – Timed up and go test*)

Test ustani i idi je vrlo praktičan i često korišten test kod amputacije donjih udova. Pomoću navedenog testa procjenjujemo pacijentov rizik od pada, njegovu ravnotežu i balans te sposobnost ustajanja iz stolice i povratak u sjedeći položaj.

Tijek testa:

1. Pacijent nosi obuću u kojoj se najčešće kreće i radi test s protezom ili bez, ovisno o tome koristi li protezu u svakodnevnom životu ili ne.

2. Test započinje tako što pacijent sjedi na stolici, tada fizioterapeut počinje mjeriti vrijeme.

3. Pacijent ustaje, hoda 3 metra, okrene se, hoda natrag do stolice i vrati se u sjedeći položaj.

4. Fizioterapeut zaustavlja sat kad je pacijent u sjedećem položaju.

Pacijentov cilj je da što prije, ali i što kvalitetnije napravi navedenu zadaću. Kod ovog testa promatramo pacijentovu posturalnu ravnotežu i hod [23].

✚ Dvominutni test hoda (*eng. 2MWT – 2 minute walk test*)

Dvominutni test se izvodi na način da pacijent hoda dvije minute bez ičije pomoći uz pomoć štaka ili proteze te mu se mjeri prijeđena udaljenost. Što je veća udaljenost to je i bolji rezultat. Postoje i Šestominutni i Dvanaestominutni test koji se izvode po istom principu uz duži vremenski period, a izvode se ovisno o sposobnosti pacijenta [24].

Bergova skala balansa

Bergova skala za testiranje balansa procjenjuje pacijentovu ravnotežu i balans tijekom četrnaest zadataka te se njegovo izvođenje ocjenjuje 0-4 (Tablica 5.2.5.3.). Test prosječno traje 20 minuta i u njemu se ne procjenjuje pacijentov hod [25].

Tablica 5.2.5.3. Primjer Bergove skale balansa

Izvor: [https://www.physio-pedia.com/Berg_Balance_Scale?utm_source=physiopedia&utm_medium=search&utm_campaign=ongoing_internal]

STAVKE KOJE SE PROCJENJUJU	BODOVI
Ustajanje iz sjedećeg položaja	
Stajanje bez asistencije	
Sjedenje bez asistencije	
Prijelaz u sjedeći položaj iz stojećeg položaja	
Transferi	
Stajanje s zatvorenim očima	
Stajanje sa stopalom do proteze	
Dosezanje s ispruženom rukom	
Podizanje predmeta s podloge	
Okretanje prema unatrag	
Okretanje oko vlastite osi	
Stavljanje proteze na povišeni namještaj	
Stajanje protezom ispred suprotnog stopala	
Stajanje na protetičkoj nozi	
UKUPNO	

✚ Skala razine mobilnosti (eng. *CMS – Centers for Medicare and Medicaid Services Functional Levels*)

Prije početka protetičke faze rehabilitacije nakon transfemoralne amputacije korsiti se Skala razine mobilnosti za procjenjivanje funkcionalnih sposobnosti pacijenta (Tablica 5.2.5.4.), a naknadno i za formiranje ciljeva u protetičkoj opskrbi (Tablica 5.2.5.5.) [1].

Tablica 5.2.5.4. Skala razine mobilnosti za procjenjivanje funkcionalnih sposobnosti pacijenta

Izvor: [I. Kovač, V. Mužić, M. Abramović, Z. Vuletić, T. Vukić, N. Ištvanović, O. Živković, N. Kauzlarić, B. Livaković: Rehabilitacija osoba s amputacijom donjih udova – smjernice za klinički rad u Hrvatskoj, Fizikalna i rehabilitacijska medicina, 2015.]

K 0	Pacijent nije pokretan; proteza ne bi poboljšala kvalitetu života.
K 1	Pacijent je mobilan unutar kuće i kod transfere pa se u navedenim situacijama preporuča korištenje proteze.
K 2	Pacijent je ograničeno pokretan izvan kuće – korištenje stepenica i kosina pa se u navedenim situacijama preporuča korištenje proteze.
K 3	Pacijent je pokretan i u višoj razini od samog hodanja pa se preporuča korištenje proteze tijekom vježbi i terapijskih aktivnosti.
K 4	Pacijent je pokretan iznad osnovnih razina opterećenja, utroška energije i stresa; navedeno opisuje korištenje proteze kod aktivnih odraslih osoba i djece te sportaša.

Tablica 5.2.5.5. Skala razine mobilnosti za formiranje ciljeva u protetičkoj opskrbi pacijenta

Izvor: [I. Kovač, V. Mužić, M. Abramović, Z. Vuletić, T. Vukić, N. Ištvanović, O. Živković, N. Kauzlarić, B. Livaković: Rehabilitacija osoba s amputacijom donjih udova – smjernice za klinički rad u Hrvatskoj, Fizikalna i rehabilitacijska medicina, 2015.]

K 0 razina mobilnosti	Pacijentu se ne preporuča korištenje proteze niti za kretanje niti za transfer.
K 1 razina mobilnosti	Pacijentu se preporuča korištenje proteze za ograničene i neograničene aktivnosti u kući.
K 2 razina mobilnosti	Pacijentu se preporuča korištenje proteze za ograničene aktivnosti izvan kuće.
K 3 razina mobilnosti	Pacijentu se preporuča korištenje proteze ne samo za hod već za izvršavanje profesionalnih i terapijskih aktivnosti i vježbi.
K 4 razina mobilnosti	Pacijentu se preporuča korištenje proteze i kod najzahtjevnijih aktivnosti npr. kod aktivnih odraslih osoba i djece te sportaša.
Protetička faza rehabilitacije obično započinje nakon što poslijeoperacijska rana zacijeli, ali u iznimnim slučajevima može se započeti s protetičkom rehabilitacijom ako rana nije inficirana i pojavljuju se granulacije.	

Barthelov indeks

Barthelov indeks je ordinalna skala koja mjeri sposobnosti obavljanja određenih svakodnevnih aktivnosti. Veći rezultat je proporcionalan s većom sposobnošću pacijenta. Barthelov indeks također mjeri individualnost pacijenta prema 10 točaka (Slika 5.2.5.2.) [26].

Obrazac C3

BARTHELOV INDEKS

Ime i prezime: _____

Datum i godina rođenja: _____

Datum popunjavanja Barthelovog indeksa: _____

Osobna njega
0 - Ovisnost o pomoći druge osobe
5 - Neovisnost (umivanje, pranje zuba, češljanje, brijanje) uz prilagođeni češalj, brijač ili slično

Kupanje
0 - Ovisnost
5 - Neovisnost

Hranjenje
0 - Ovisnost
5 - Potrebna pomoć za rezanje, mazanje na kruh i sl.

Oblačenje
0 - Ovisnost
5 - Potrebna određena pomoć, ali većinu može sam/a
10 - Neovisnost (uključujući kopčanje gumba, patentnog zatvarača, vezica)

Premještanje (postelja - invalidska kolica - okretanje u postelji)
0 - Ovisnost, bez ravnoteže za sjedenje
5 - Znatna pomoć (jedna ili dvije osobe fizički) za posjedanje
10 - Mala fizička pomoć
15 - Neovisnost

Pokretljivost u invalidskim kolicima
0 - Nemogućnost upravljanja ni elektromotornim kolicima
5 - Pokretljivost u elektromotornim invalidskim kolicima
10 - Pokretljivost u invalidskim kolicima

Pokretljivost (u istom nivou)
0 - Nepokretnost u razdaljini manjoj od 50 metara
5 - Neovisnost u invalidskim kolicima u razdaljini većoj od 50 metara
10 - Hodanje uz pomoć jedne osobe u razdaljini većoj od 50 metara
15 - Neovisnost (ali uz uporabu pomagala, npr. uz štap) više od 50 metara

Kretanje po stubama
0 - Ovisnost
5 - Potrebna pomoć (fizička, pomagala za nošenje)
10 - Neovisnost

Korištenje WC-a
0 - Ovisnost
5 - Potrebna određena pomoć
10 - Neovisnost (u skidanju i oblačenju, brisanju)

Kontrola stolice
0 - Inkontinentnost (treba klizmu, supozitorij i slično)
5 - Povremene nezgode zbog inkontinencije
10 - Neovisnost

Kontrola mjehura
0 - Inkontinentnost ili kateteriziranje i nemogućnost samostalnog obavljanja kateterizacije /aplikacije urinara
5 - Povremene nezgode zbog inkontinencije
10 - Neovisnost

UKUPNO: _____

Slika 5.2.5.2. Primjer Barthelovog indeksa

Izvor: [<https://www.scribd.com/document/382780563/Barthelov-Index>]

5.3. Analiza

Analiza je dio fizioterapijske procjene u kojem se odvija kliničko rasuđivanje. Analizira se i subjektivni i objektivni pregled uz sudjelovanje cijelog interdisciplinarnog tima i uz prisutnost pacijenta. Glavni cilj analize je od mnoštva podataka izvući one najbitnije i formirati tzv. listu problema pacijenta. Svaki problem na navedenoj listi treba pratiti i odgovarajuća terapijska metoda. Glavni problemi na koje se treba usmjeriti su funkcionalni deficiti osobe kod obavljanja aktivnosti svakodnevnog života. Na kraju analize i kliničkog rasuđivanja donosi se fizioterapeutska dijagnoza. Ista se definira kao identificiranje oštećenja koje je najveći uzrok funkcionalnog deficita pacijenta i na koje fizioterapijski postupci mogu utjecati u smjeru poboljšanja zdravstvenog statusa. U dijelu analize fizioterapijske procjene potrebno je rješavati eventualne nejasnoće i nedoumice koje su individualno vezane uz pacijenta. Također, zadatak analize u fizioterapijskoj procjeni je određivanje kratkoročnih i dugoročnih ciljeva rehabilitacije te usmjeravanje daljnje rehabilitacije k najučinkovitijim terapijskim postupcima. Svaku analizu je potrebno individualno prilagoditi pacijentu [14].

5.4. Plan

Zadnji dio SOAP pristupa je izrada plana fizioterapije. U planu se prema navedenim ciljevima definiraju najadekvatniji način provedbe određenih fizioterapijskih metoda i terapija. Optimalan plan sadrži modalitete tretmana, uključujući edukaciju i ergonomsku procjenu pacijenta, učestalost i mjesto izvođenja određenih terapija, plan ponovne procjene pacijenta, plan otpusta te osiguravanje mogućnosti upućivanja pacijenta svim potrebnim stručnjacima. Iako se plan navodi kao zadnji dio fizioterapijske procjene, procjena ne završava do samog kraja rehabilitacije te je potreban kontinuirani nadzor i svakodnevno procjenjivanje pacijenta, uključujući i razgovor s pacijentom u njegovom obitelji [14].

6. Fizioterapijski proces

Program i tijek rehabilitacije prije i nakon transfemoralne amputacije je vrlo složen i dugotrajan, stoga razlikujemo nekoliko svrsishodnih faza fizioterapijskog procesa:

1. Prijeoperacijska faza
2. Poslijeoperacijska faza
3. Prijeprotetička faza
4. Protetička faza
5. Faza dugotrajnog kliničkog praćenja

6.1. Prijeoperacijska faza rehabilitacije

Prema definiciji prijeoperacijska faza obuhvaća vremenski period koji se odvija prije samog operacijskog zahvata transfemoralne amputacije te se provodi unutar zdravstvene ustanove na kirurškom odjelu. Cilj interdisciplinarnog tima u ovoj fazi je psihološka priprema bolesnika te edukacija o samom činu operacije i zašto je ona nužna u njihovom slučaju. Potrebno je od pacijenta zatražiti potpisani pristanak za operaciju inače se ista ne smije provesti.

Pacijenta ortoped informira o nužnosti nadolazeće operacije kao najboljeg izbora liječenja. Nadalje, određeni članovi interdisciplinarnog tima informiraju pacijentovu obitelj ili skrbnike o poslijeoperacijskom liječenju te su dužni navesti sve moguće komplikacije koje su moguće uslijed operacijskog zahvata. Pružaju i sve potrebne informacije o mogućnostima liječenja kada se završi stacionarna rehabilitacija te o načinu provedbe protetičke opskrbe. Ovu fazu otežava loše opće stanje pacijenta zbog patološkog procesa radi kojeg je potrebna amputacija, kao i emocionalno stanje pacijenta uslijed novonastale situacije i zabrinutost radi nepoznate budućnosti.

Slijedom navedenog iznimno je potrebno i u ovoj fazi izvršiti procjenu pacijenta. Osim fizioterapeuta potrebno je sudjelovanje svih ostalih članova interdisciplinarnog tima. Subjektivnim intervjuom i objektivnim pregledom prikupljaju se sve potrebne informacije o stanju bolesne i suprotne noge radi usporedbe, točnije o stanju kože i miškulature te se promatra i bilježi opće stanje organizma pacijenta.

Također u prijeoperacijskoj fazi je od velike važnosti psihološka procjena kao i podrška u smislu pružanja stručnih i adekvatnih informacija o mogućnosti poboljšanja zdravstvenog statusa nakon amputacije. Pacijenti koji su pred operacijskim zahvatom transfemoralne amputacije doživljaju niz psihosocijalnih posljedica. Istraživanja pokazuju da veliki broj pacijenata prolazi kroz depresiju, anksioznost i žalovanje zbog buduće poremećene slike tijela i očekivane boli. Stoga je zadatak interdisciplinarnog tima motivacija i uvjeravanje da uz adekvatnu rehabilitaciju i protetičku opskrbu, život nakon amputacije može biti velikim dijelom jednak onome prije same

amputacije. Osim psihološke potpore medicinskog osoblja, važna je potpora bližnjih i obitelji pacijenta. Važno je pacijentu osigurati svu potrebnu njegu od strane psihologa i/ili psihijatra. Isto tako pacijentu je potrebno sugerirati socijalizaciju s rehabilitiranim osobama koje su doživjele isto i provele kvalitetnu rehabilitaciju [1, 27].

U navedenoj fazi potrebno je započeti fizioterapijom pokretom. Najbolji učinak će se postići ukoliko se s fizioterapijom započne što je ranije moguće. Vježbe koje fizioterapeut radi s pacijentom su u skladu s njegovim trenutnim općim stanjem. Ciljevi fizioterapije pokretom u ovoj fazi su usmjereni na održavanje ili povećanje kondicioniranosti i funkcionalnosti pacijenta uz postupke prevencije mogućih komplikacija. Jedan dio programa vježbi pokretom provodi se s pacijentom u bolničkom krevetu u različitim položajima. U ovoj fazi vježbe trebaju biti bazirane na kontralateralnoj nozi uključujući i gornje ekstremitete kao i trup pacijenta. Provode se kondicijske vježbe, vježbe za prevenciju kontraktura u zglobu kuka, koljena i stopala koje su praćene vježbama disanja. Vrlo važno je provoditi i povremeno okretanje pacijenta u pronirani položaj, ukoliko je pacijent u mogućnosti radi sprječavanja komplikacije kao što je dekubitus.

Osim navedenog, pacijenta je potrebno educirati o načinima savladavanja hoda s odgovarajućim pomagalom, izbjegavajući opterećenje na bolesnu nogu. Ukoliko pacijenta nije moguće dovesti u vertikalni položaj, koristiti će se invalidska kolica te naučiti pacijenta samostalnoj vožnji kao i potrebnim transferima [1, 28].

6.2. Poslijeoperacijska faza rehabilitacije

Poslijeoperacijska faza rehabilitacije započinje nakon kirurškog zahvata, a završava saniranjem poslijeoperacijske rane. Najvećim dijelom se provodi u zdravstvenoj ustanovi na kirurškom odjelu, a ukoliko dođe do komplikacija, pacijent se premješta ovisno o vrsti same komplikacije. Ukoliko je operacija provedena uredno bez komplikacija, ova faza završava nakon najviše 2 tjedna. Potrebno je zadovoljiti mnogobrojne ciljeve: prevencija edema, održavanje ili uspostavljanje optimalnog opsega pokreta u zglobovima, prevencija kontraktura, prevencija patoloških ožiljaka, prevencija atrofije i opće slabosti miškulature, edukacija o samozbrinjavanju bataljka, prevencija bronhopneumonije, kontrola akutne i fantomske boli, senzorna reedukacija uz uspostavljanje ravnoteže te prevencija psihološkog pada pacijenta. U ovoj fazi sudjeluje cijeli interdisciplinarni tim. Također, potrebna je subjektivna i objektivna poslijeoperacijska procjena pacijenta s naglaskom na stanje bataljka te provjera femoralnog pulsa naročito kod vaskularne etiologije amputacije [1, 18, 29].

6.2.1. Fizioterapija pokretom u poslijeoperacijskoj fazi

Metode fizioterapije pokretom koje se koristi kako bi se ostvarili svi ciljevi su mnogobrojne. Za optimalne rezultate, isto kao i u prijeoperacijskoj fazi i u ovoj fazi je potrebno započeti sa programom vježbi što ranije.

a) Vježbe 24h nakon transfemoralne amputacije

S vježbama disanja započinje se 24h nakon operacije. Provode se vježbe dubokog disanja uz edukaciju fizioterapeuta kada je pacijent na truhu koristeći pokrete ruku radi učinkovitijeg udisaja i izdisaja. Ovakve vježbe pomažu u povećavanju vitalnog kapaciteta pluća, preveniraju bronhopneumoniju te smanjuju anksioznost u pacijenta. Također se započinje s aktivnim vježbama za snagu ramenog pojasa, trupa i zdravih udova. Za snaženje amputiranog uda na početku se koriste izometričke kontrakcije, a najveću pažnju treba posvetiti jačanju ekstenzora i adduktora zgloba kuka.

Nakon transfemoralne amputacije najbitnije je održati zadovoljavajuću mobilnost u zglobu kuka. To se postiže vježbama za mobilnost zglobova pomoću koje se povećava opseg pokreta. Stoga uz stručnu edukaciju fizioterapeuta, pacijent bi trebao što češće izvoditi fleksiju i ekstenziju u zglobu kuka.

U ovom vremenskom periodu vježbe se provode najčešće u supiniranom položaju. Ukoliko je moguće provodi se i okretanje u pronirani položaj te zadržavanje istog položaja do 30 minuta jer je uz vježbe snaženja i vježbe mobilnosti i to jedan od načina sprečavanja fleksijske kontrakture u kuku. Ukoliko je došlo do kontraktura, osim vježbi mobilnosti moguće je upotrijebiti i određenu toplinsku proceduru (UZV, masaža) za omekšavanje mekih tkiva i lakše provođenje vježbi mobilnosti [1, 29, 30].

b) Vježbe 48h nakon transfemoralne amputacije

Dva dana nakon operacije započinje se s vježbama u bočnom i proniranom položaju. Nastavlja se izvedba vježbi za povećanje opsega pokreta u zglobu kuka te se povećava broj njihovih ponavljanja. U vježbe snaženja potrebno je uvesti izometričke vježbe za glutealnu miškulaturu, adduktore i unutarnje rotatore kuka te vježbe snaženja kontralateralnog donjeg ekstremiteta. Česta posljedica nakon transfemoralne amputacije je slabljenje abdominalnih mišića, stoga je potrebno izvoditi i jačanje mišića trupa [1, 29].

c) Vježbe 72h nakon transfemoralne amputacije

Tri dana nakon operacijskog zahvata potrebno je započeti s vježbama vertikalizacije u sjedećem položaju uz primjenu vježbi ravnoteže. Isto tako započinje se s vježbama snaženja gornjih ekstremiteta i trupa [1, 29].

d) 4./10. dan nakon transfemoralne amputacije

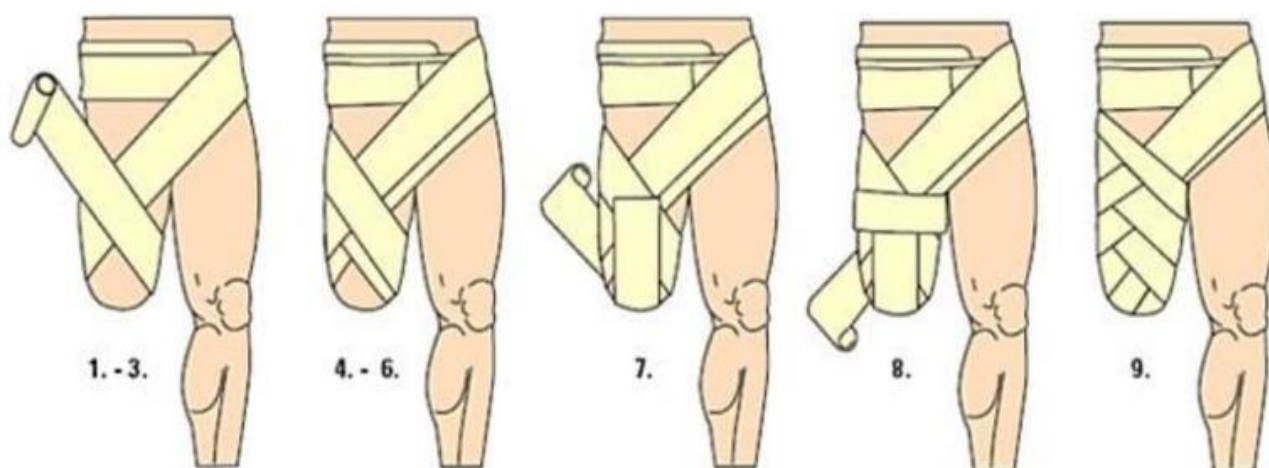
U navedenom periodu započinje se vertikalizacijom pacijenta korištenjem odgovarajućeg pomagala i ovisno o mogućnosti pacijenta izvode se vježbe hoda. Najčešće se koriste štake, štapovi ili hodalica. Preporuča se u navedenom periodu upotreba privremenih proteza uz kratkotrajni hod uz prisutnu asistenciju fizioterapeuta. Nadolazećih dana izvode se sve navedene vježbe uz progresivno povećanje broja ponavljanja i vremenskog trajanja vježbi. Opisani program nije individualiziran te su moguće oscilacije ovisno o funkcionalnom statusu pacijenta. Adekvatan broj ponavljanja vježbi je 10-12 ponavljanja, a prilagođava se fizičkoj spremnosti pacijenta te se povećava s napretkom rehabilitacije [1].

6.2.2. Tretman bataljka

Idealne karakteristike bataljka su slijedeće: minimalna bol i edem, dobra vaskularizacija i adekvatno zacijeljen kraj bataljka te mekani i mobilni ožiljci. Duljina bataljka trebala bi odgovarati biomehaničkim potrebama kao i potrebama buduće protetičke opskrbe, a baza bataljka bi trebala biti što šira za optimalnu distribuciju pritiska [29].

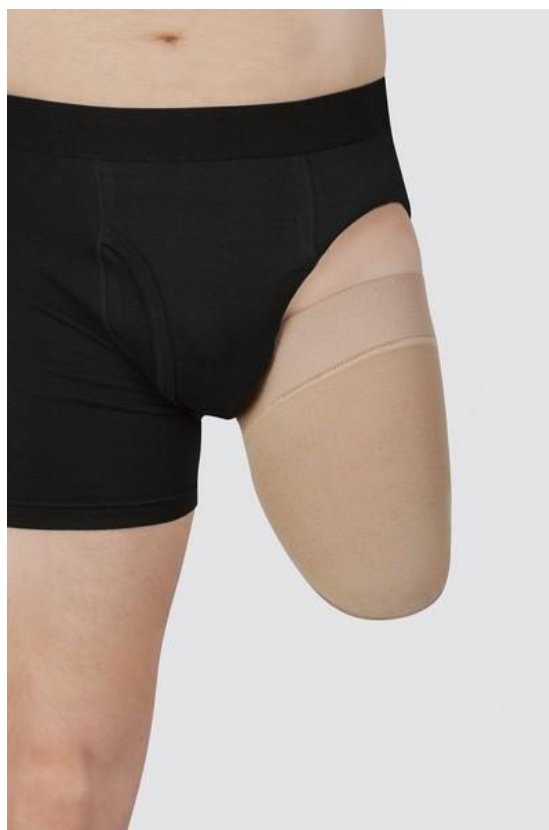Jedna od najčešćih posljedica nakon transfemoralne amputacije je edem bataljka te ako se adekvatno ne izliječi produžuju vrijeme rehabilitacije i odgađa početak protetičke opskrbe pacijenta. Kontrolom otečenosti postiže se brže cijeljenje rane i smanjenje poslijeoperacijske boli. Edem bataljka je moguće umanjiti korištenjem bandaže uz elevaciju. Postupak elevacije dozvoljen je samo unutar prva dva dana nakon operacije jer kasnije može izazvati fleksijsku kontrakturu u zglobu kuka na zahvaćenoj nozi, a preporuča se potpuno izbjegavanje elevacije kontralateralne noge također u zglobu kuka. Iako se tradicionalno upotrebljavaju elastični zavoji, njihova učinkovitost u smanjenju otečenosti bataljka nije znanstveno potkrijepljena.

Bandažiranje, odnosno pravilni postupak stavljanja kompresivnih zavoja na bataljak provodi pacijent uz prethodnu stručnu edukaciju od strane fizioterapeuta (Slika 6.2.2.1.), a nakon stavljanja zavoja preporuča se i korištenje kompresivne navlake ili tzv. čarape za protezu (Slika 6.2.2.2.) [1, 29].



Slika 6.2.2.1. Pravilno bandažiranje bataljka

Izvor: [<http://amputirani.com.hr/protetika/>]



Slika 6.2.2.2. Kompresivna navlaka

Izvor: [<https://bauerfeind.hr/kompresijska-navlaka-za-bataljak-potkoljena-proizvod-884/>]

6.2.3. Fantomska bol

Fantomaska bol je osjećaj boli u fantomskom ekstremitetu, organu ili nekom drugom tkivu koje je kirurški odstranjeno, a vrlo je česta posljedica amputacije donjeg uda (60-80%). Fantomski ekstremitet se definira kao kontinuiran osjećaj prisutnosti odstranjenog dijela tijela. Oboljeli opisuju fantomski ekstremitet kao neprirodno položen dio tijela koji se javlja spontano i povremeno. Pacijenti s poslijeoperacijskom fantomskom boli se žale na žareću, probadajuću i tupu bol te je opisuju kao izrazitu jaku i učestalu te promjenjivog intenziteta topline (toplo-hladno). Stručnjaci smatraju da veliki utjecaj na bol imaju trenutno emocionalno stanje pacijenta te okoliš u kojem se nalazi. Zašto točno dolazi do pojave fantomske boli još uvijek nije dokazano. Ranija istraživanja su tvrdila da su glavni razlog kirurzi, odnosno njihovo neiskustvo te nepravilno odstranjivanje živca ili dijela živca, ali danas je ta tvrdnja opovrgnuta te se razmatraju druge mogućnosti. Dokazano je da se tijekom rezanja određenog živca mijenja i dorzalni korijen pripadajućeg ganglija te postaje osjetljiviji na mehaničke te kemijske podražaje. Također je dokazana veća prisutnost fantomske boli kod pacijenata koji osjećaju akutnu poslijeoperacijsku bol u samom bataljku te se ona pojavljuje i nestaje sukladno s fantomskom boli [31, 32].

Istraživanje Rajnpreht provedeno 2010.-2013. godine na 134 pacijenta s raznovrsnim amputacijama upućuje da točna etiologija fantomske boli još uvijek nije potvrđena iako navodi se podatak da je fantomska bol rizični čimbenik kod osoba ženskog spola i amputacija gornjih ekstremiteta. Dob, patologija amputacije i razina amputacije prema spomenutom istraživanju nisu povezana s fantomskom boli, a u velikom broju slučajeva navodi se smanjene fantomske boli s određenim vremenom nakon transfemoralne amputacije [33].

Izlječenje poslijeoperacijske fantomske boli je uglavnom slabije razjašnjeno korištenjem različitih postupaka učinkovitosti. Stoga je potrebno posvetiti pažnju pronalasku mogućnosti u prevenciji fantomske boli korištenjem psihološke pomoći ili farmakoloških metoda u prijeoperacijskom periodu. Fizioterapijske metode koje mogu pomoći u smanjenju fantomske boli su korištenje transkutane elektroneuro stimulacije (TENS) i provođenje Mirror therapy (Zrcalna terapija). Kod postupka primjene TENS-a elektrode se postavljaju duž femoralnog živca ili na bolne točke na suprotnoj nozi te uz pomoć Zrcalne terapije izazivaju placebo efekt kod pacijenata. Mirror therapy je fizioterapijska metoda kod koje se zrcalo postavi između bataljka i zdrave noge pacijenta što daje iluziju normalnog izgleda i pokreta bolesne noge odnosno bataljka [34].

6.2.4. Psihološka podrška

Proces transfemoralne amputacije je vrlo stresan za pacijenta. Amputacija predstavlja ireverzibilan čin što uzrokuje razne psihološke posljedice. Svakodnevna ograničenja i promijenjena slika tijela izazivaju stres u pacijenta koji je u nekim slučajevima proporcionalan stresu kod gubitka voljene osobe. Pacijenti nakon operacije često obole od depresivnog poremećaja i/ili anksioznog poremećaja. Ukoliko je amputacija rezultat određene traume, pacijenti također mogu patiti od posttraumatskog stresnog poremećaja.

Istraživanje provedeno u Indiji na 30 pacijenata podvrgnutih raznovrsnim amputacijama navodi da je 32%-84% pacijenata od ukupnog uzorka oboljelo od neke vrste psihološkog poremećaja poslije operacijskog postupka. 10% - 63% od svih psiholoških poremećaja čine depresija i/ili anksiozni poremećaj, a 3.3% - 56% je zahvaćeno posttraumatskim stresnim poremećajem. Depresivni i anksiozni poremećaj s vremenom se smanje, a u velikom broju slučajeva i nestanu. Većina poremećaja nastalih neposredno nakon transfemoralne amputacije je povezana s fantomskom i/ili akutnom poslijeoperacijskom boli [35].

Zbog velike zastupljenosti psiholoških poremećaja uslijed transfemoralne amputacije, psihološku podršku pacijentu je potrebno pružati u svim fazama rehabilitacije, naročito u ovoj fazi zbog promijenjene slike tijela i moguće poslijeoperacijske i fantomske boli. Potrebno je osigurati pacijentu podršku cijelog interdisciplinarnog tima, njegove obitelji i bližnjih te po mogućnostima i potrebama uvesti psihijatra i/ili psihologa [1].

6.2.5. Evaluacija

Tijekom cijele faze bitna je kontinuirana edukacija i informiranost pacijenta o svim fizioterapijskim metodama te motiviranost na komunikaciju o mogućim poboljšanjima i/ili pogoršanjima tijekom poslijeoperacijske faze. Najvažnija informacija koju nam pacijent pruža je ocjena boli (akutne, fantomske) tijekom izvođenja određenih fizioterapijskih postupaka te konstantno bilježenje te boli pomoću vizualno analogne skale (VAS). Na kraju poslijeoperacijske faze potrebno je evaluirati, odnosno procijeniti funkcionalni status, mobilnost, mogućnost izvođenja određenih transfera, mogućnost hodanja s pomagalima te procijeniti ovisnost pacijenta o drugima tijekom obavljanja svakodnevnih aktivnosti poput osobne higijene, prehrane i oblačenja. Za evaluaciju nabrojanih stavki u poslijeoperacijskoj fazi uslijed transfemoralne amputacije koristimo specifične testove navedene gore u objektivnom pregledu. Duži oporavak na odjelu je moguć ukoliko je došlo do određenih psiholoških ili fizičkih komplikacija poput neurološkog ispada ili prijeloma tijekom evaluacije [1].

6.3. Prijeprotetička faza rehabilitacije

Prijeprotetička faza rehabilitacije je period koji traje od saniranja poslijeoperacijske rane do početka protetičke opskrbe. Najčešće se ova faza odvija u kući bolesnika, a rjeđe u određenim zdravstvenim ustanovama. Ciljevi koje treba zadovoljiti u ovoj fazi su: optimalan opseg pokreta u zglobovima, jačanje muskulature pacijenta, stjecanje potrebne ravnoteže i koordinacije, stjecanje kondicije, fizioterapija pokretom u svrhu povećanja izdržljivosti pacijenta u nadolazećoj protetičkoj fazi, stjecanje samostalnosti kod korištenja određenih pomagala za hod (štake, kolica, hodalice), a najvažniji cilj je stjecanje pacijentove samostalnosti kod obavljanja svakodnevnih zadataka. Osim postizanja navedenih ciljeva, u ovoj fazi potrebno je nastaviti s adekvatnim tretmanom bataljka i educirati pacijenta o njegovoj pravilnoj higijeni. Bitno je adekvatno rasporediti vrijeme te u što kraćem vremenskom periodu zadovoljiti sve navedene ciljeve kako bi pacijent na vrijeme započeo s protetičkom fazom rehabilitacije [1, 36].

6.3.1. Fizioterapija pokretom

Najčešće kontrakture nakon transfemoralne amputacije su fleksijska kontraktura kuka, kontraktura unutarnje rotacije i abdukcijaska kontraktura također u zglobu kuka. Prije početka vježbi mobilnosti potrebno je napraviti i dokumentirati procjenu opsega pokreta kontralateralne noge te ustanoviti ima li pacijent kontrakturu ili možda napetost u mekim tkivima na operiranoj nozi kako bi se adekvatno nastavilo s rehabilitacijom. U ovoj fazi provodi se gore navedeni Thomasov test za procjenu fleksije u kuku te potrebna mjerenja dinamometrom i goniometrom, a zatim se započinje s programom rehabilitacije [1, 19, 36].

Najviše vremena je potrebno posvetiti vježbama snage mišića glutealne regije i ostalih mišića koji pokreću zglob kuka. Vježbe treba usmjeriti na zadržavanje postojećeg opsega pokreta u zglobovima bolesne, ali i zdrave noge kako ne bi došlo do pojave kontraktura. Kondicija se stječe aktivnim vježbama zatvorenog i otvorenog kinetičkog lanca te izometričkim vježbama na području trupa i zdravim ekstremitetima. Kada je pacijent funkcionalno sposoban potrebno je izvoditi vježbe s progresivnim opterećenjem korištenjem 50% maksimalne snage.

Od izrazite važnosti kod izvođenja ovih vježbi je praćenje srčanog ritma i krvnog tlaka pacijenta. Ukoliko pacijent pokazuje simptome poremećaja srčanog ritma kao što su kratki dah, pojačano znojenje, bolove u prsima i glavobolju, preporučljivo je posavjetovati se s liječnikom kardiologom ili internistom.

Posturalna adaptacija postiže se kroz vježbe balansa i koordinacije te je vrlo važna kod obavljanja aktivnosti svakodnevnog života i hoda s pomagalima i/ili protezom. Pacijent kroz

vježbe postiže održavanje optimalnog centra gravitacije kod sjedenja i stajanja te smanjuje rizik od padova. Često je potrebno izvoditi vježbe mijenjanja položaja iz sjedećeg u stajaći, pomicanje s lijeve na desnu stranu u sjedećem i u stojećem položaju, stajanje na jednoj nozi, kotrljanje lopte pomoću stopala u sjedećem položaju s mijenjanjem oslonca noge i slično. Vježbe koordinacije i balansa se vremenski uvode individualno s obzirom na pacijentove mogućnosti. Na kraju ove faze potrebno je obaviti funkcionalnu procjenu bolesnika i evaluirati njegovo opće stanje kako bi se provela što učinkovitija protetička faza. Gore spomenuta Skala razine mobilnosti pokazuje dobre rezultate kod funkcionalne procjene u prijeprorotetičkoj fazi [1, 36].

6.4. Protetička faza rehabilitacije

Protetička faza definira se kao razdoblje u kojem se koncipira i izvršava opskrba odgovarajućom protezom. Odabire se odgovarajuća proteza (vrsta, dijelovi), izrađuje se ista uz potrebne korekcije za poboljšanje biomehaničke i funkcionalne opterećenosti pacijenta. U nadolazećem programu rehabilitacije provodi se fizioterapija pokretom koristeći protezu kao i škola hoda. Protetička faza se navodi kao najzahtjevnija faza za pacijenta koja iziskuje od njega veliku motiviranost kao i psihičku te fizičku spremnost. Kod pacijenta je potrebno postići potrebnu kondiciju kako bi uspješno podnosio napore hodanja s protezom koristeći i protezu i suprotnu nogu [1].

6.4.1. Relativne i apsolutne kontraindikacije

Kontraindikacije za protetičku opskrbu su teške kardiopulmonalne bolesti koje ne dozvoljavaju velika opterećenja na kardiološki i pulmološki sustav, te neuropsihološke bolesti koje ne dozvoljavaju aktivno sudjelovanje pacijenta u edukaciji i rehabilitaciji.

Apsolutne kontraindikacije za protetičku rehabilitaciju su: akutni miokarditis, nestabilna angina pectoris imuna na medikaciju, kronična srčana dekompenzacija, nemogućnost porasta RR-a u opterećenju, akutna hipertenzija ili hipotenzija i tromboflebitis.

Relativne kontraindikacije za protetičku rehabilitaciju su visokorizični bolesnici koji mogu nastaviti proces rehabilitacije uz kontinuirano praćenje električne aktivnosti srca u jedinici intenzivnog liječenja, a neka od relativno kontraindiciranih stanja su: kardiomegalija, kritična aortna stenoza, nekontrolirana sinus tahikardija i kompleksne aritmije.

Vremenski najoptimalniji početak rehabilitacije je 5-6 tjedana nakon operacijskog postupka, a kod traumatoloških amputacija taj početak je indiciran ranije, 3-4 tjedna nakon operacije. Hitna

protetička opskrba preporučljiva je kod pacijenata s tumorskom etiologijom te kod djece s traumatološkim uzrokom amputacije [1].

6.4.2. Protetička opskrba

Najadekvatnija protetička opskrba sastoji se od 4 faze:

1. Rana protetička opskrba
2. Modularna izrada proteze
3. Korištenje ležišta s potpunim kontaktom
4. Individualni plan i program protetičke opskrbe

Rana protetička opskrba započinje odmah nakon saniranja poslijeoperacijske rane, 4-5 tjedan nakon operacije, a kod vaskularne etiologije 6 tjedana nakon operacije. Ranu protetičku opskrbu prati i rehabilitacija čiji su rezultati odlični zato što se motiviranost pacijenta smanjuje s vremenom.

Modularna izrada proteze obuhvaća permanentne dijelove proteze koji su dostupni na širem tržištu i ležište koje se individualno izrađuje prema otisku bataljka. Mjere bataljka uzimaju se pomoću CAD CAM tehnologije. Ovo mjerenje provode privremeni članovi interdisciplinarnog tima, odnosno inženjeri ortopedske tehnike i tehničari uz savjetovanje ostalih stalnih članova tima.

Edem se s vremenom smanjuje, ležište postaje preširoko i prve mjere bataljka se mijenjaju stoga je potrebno ponovno mjerenje i novo ležište. Najbitnija stavka ležišta je potpuni kontakt s bataljkom kako bi bilo funkcionalno primjereno za potrebe hoda i ostalih aktivnosti pacijenta. Protetička bolest je medicinski termin za privremeno crvenilo i otečenost kože nastalo uslijed nepotpunog kontakta s ležištem, a javlja se zbog pojave relativnog podtlaka bataljka [1].

6.4.3. Protetička rehabilitacija

Ciljeve protetičke rehabilitacije potrebno je razraditi s cijelim interdisciplinarnim timom te kontinuirano pratiti i pismeno dokumentirati. Najčešće se takvi ciljevi provode kroz slijedeće stavke:

1. Fizioterapija pokretom
2. Funkcionalne aktivnosti uz hod
3. Radna terapija u svrhu savladavanja ASŽ-a

Fizioterapija pokretom se provodi 2 puta dnevno, a usmjerena je na vježbe snage i izdržljivosti nezahvaćenih ekstremiteta i ekstremiteta s amputacijom, vježbe mobilnosti svih ekstremiteta te vježbe kondicioniranosti kroz aerobni trening.

Osobit program fizoterapije pokretom u ovoj fazi obuhvaća vježbe vertikalizacije s protezom, vježbe balansa i ravnoteže, vježbe hoda s protezom te savladavanje aktivnosti svakodnevnog života pomoću proteze. Fizioterapiju pokretom i osobit program provode fizioterapeuti i radni terapeuti uz pomoć i savjetovanje cijelog interdisciplinarnog tima. Prije početka fizioterapije pokretom potrebno je napraviti adekvatnu procjenu s evaluacijom lokomotornog sustava, neurološku procjenu, procjenu savladavanja određenih transfera te hoda uz pomagala, pa se naknadno izrađuje individualni plan i program protetičke rehabilitacije [1].

6.4.4. Škola hoda

Osobe s transfemoralnom amputacijom koriste druge grupe mišića s obzirom na osobe s zdravim udom, kako bi što adekvatnije hodale pomoću proteze. Ukupan utrošak energije kod amputiranih osoba je puno veći: 68% više energije je potrebno kod transfemoralne amputacije s traumatskom etiologijom, a 100% veći utrošak energije je potreban kod transfemoralne amputacije s vaskularnom etiologijom.

Kod pacijenata nakon transfemoralne amputacije zbog nedostatka koljenskog zgloba i zgloba gležnja moguća je pojava kompenzacijskih aktivnosti. Osnovni zadatak za učinkovit i adekvatan hod je stabilizacija koljena. Koljeno zdrave noge treba ostati u potpunoj ekstenziji što osigurava prolongirani zamah petom i prijenos težine tijela prema naprijed. Ekstenzori kuka na bolesnoj strani pomažu stabilizirati ekstremitet kod prijenosa težine tijela u fazi oslonca.

Ekstenzori kuka i mišići potkoljenice na zdravom ekstremitetu osiguravaju zamah prema naprijed.

Fleksori kuka na bolesnoj nozi moraju osigurati jednaku snagu kako bi se i bolestan ekstremitet s protezom pomaknuo prema naprijed. Iako je proteza 30% lakša nego što bi bio cijeli ud, fleksori kuka moraju osigurati veliku brzinu kako bi pomaknuli protezu prema naprijed u fazi njihanja.

Opća kontrola i snaga su smanjene kod transfemoralne amputacije zbog kraćih mišića natkoljenice što ujedno smanjuje snagu kontrakcije. Razmak između stopala i podloge je smanjen kod korištenja proteze zbog nepotpune fleksije u koljenu i nedostatka dorzifleksije stopala. Elevacija zgloba kuka uz pomoć mišića kuka i trupa je potrebna kako ne bi došlo do sklizanja protetičkog stopala po podlozi [37].

Plan i program škole hoda se individualno izrađuje prema psihičkim i fizičkim sposobnostima osobe. Kod starijih osoba je cilj hod na kraće relacije s vremenskim dnevnim ograničenjem do 6h

hoda, a kod dužih relacija, starije osobe i/ili osobe s relativnim kontraindikacijama najčešće koriste invalidska kolica.

Ciljevi:

1. Adekvatno stavljanje i skidanje proteze
2. Hodanje s protezom uz pravilno stajanje i održavanje ravnoteže
3. Hod s protezom na ravnoj podlozi (često uz primjenu pomagala za hoda)
4. Izvedba transfera
5. Hod s protezom uz prepreke
6. Hod po stepenicama
7. Ustajanje nakon pada s protezom (mlade osobe)
8. Hod s protezom u svakodnevnom okruženju
9. Transfer iz/u automobil
10. Sportske aktivnosti s protezom (nije obavezno, uglavnom kod mladih osoba)

Protetička faza u pravilu traje 6-8 tjedana, a moguća ponovna tzv. sekundarna protetička opskrba traje do 2 tjedna [1].

6.5. Faza dugoročnog praćenja

Nakon uspješno odrađenih svih navedenih faza i savladavanja svih potrebnih zadataka pacijent se otpušta iz stacionarnog rehabilitacijskog centra. Pacijent tada adekvatno koristi protezu cijeli dan u svim aktivnostima svakodnevnog života bez asistencije. Kod starijih osoba i/ili osoba s relativnim kontraindikacijama zadovoljavajuće je i ako pacijent protezu koristi s određenim prostornim i vremenskim ograničenjima.

Pacijent je kontinuirano pod nadzorom interdisciplinarnog tima, odlazi na kontrole barem jednom godišnje.

Prvi kontrolni pregled nakon otpusta pacijenta obično je nakon 4-8 tjedana zbog promjene ležišta proteze. Kontrolirano praćenje je potrebno od strane protetskih tehničara u smislu ispravljanja mogućih nedostataka na protezi neovisno o kojoj fazi rehabilitacije se radi kao i nakon otpusta iz rehabilitacijske ustanove [1].

6.5.1. Evaluacija ishoda nakon cjelokupne rehabilitacije

Uspješnost rehabilitacije nakon rehabilitacije rangira se na slijedeći način:

1. Uspješna rehabilitacija – hodanje s protezom
2. Dobra rehabilitacija – hodanje s protezom uz pomoć pomagala (štake, hodalice)
3. Slabi ishod rehabilitacije – hodanje bez proteze uz pomoć pomagala (štake, hodalice)
4. Najniži ishod rehabilitacije – kretanje uz pomoć invalidskih kolica

Uspješnost rehabilitacije ovisi o puno faktora: etiologija amputacije, sam operacijski postupak, pokretljivost zglobova, snaga mišića, opći fizički i psihički status pacijenta gdje je motivacija najvažniji faktor, dob pacijenta, moguće kontraindikacije i komplikacije te podrška okoline i sposobnost interdisciplinarnog tima.

U ovoj fazi se kroz slijedeće upitnike provodi procjena pokretljivosti pacijenta: TUG, Timed Walk test (2 i 6 minuta), AMP i LCI; procjena funkcionalne sposobnosti pacijenta: FIM, Barthelov indeks i CMS te procjena balansa i ravnoteže: Houghtonova skala i Bergova skala balansa. Također, u ovoj fazi procjenjuje se kvaliteta života pacijenta. Upitnici za takvu evaluaciju su brojni, a najčešće se koriste Short Form 36 (SF36) te Prosthetic Evaluation Questionnaire (PEQ) i drugi [1, 21, 25].

7. Zaključak

Rehabilitacija nakon transfemoralne amputacije je dug i složen proces. Svaka pojedina faza rehabilitacije nosi svoje ciljeve koje je potrebno zadovoljiti kako bi se moglo nastaviti s daljnjim programom, te smatram da je provođenje rehabilitacijskog procesa kroz faze vrlo praktičan i svrsishodan način izvedbe. Po mom mišljenju najsloženija, ali i najbitnija faza je protetička faza rehabilitacije. Iako neki pacijenti nakon transfemoralne amputacije nisu podvrgnuti ovoj fazi, moj savjet bi bio svakome prema mogućnostima proći i navedenu fazu rehabilitacije jer upravo je ona zaslužna za postizanje najveće razine samostalnosti pacijenta kod obavljanja aktivnosti svakodnevnog života. Za najoptimalniji rezultat rehabilitacije potrebna je spremnost i stručnost svih članova interdisciplinarnog tima. Za svaku dobru rehabilitaciju potrebno je kontinuirano nadzirati i procjenjivati pacijentove sposobnosti kroz brojne specifične upitnike i testove te uspostaviti određenu razinu povjerenja s pacijentom kako bi pacijent spremno ukazao na određene probleme. Zbog promjene estetske slike tijela, fantomske boli i gubljenja određenih sposobnosti pacijentu je bitno osigurati svu potrebnu psihološku pomoć i održavati njegov pozitivan psihički status. Plan i program same rehabilitacije treba biti individualno prilagođen svakom pojedinom pacijentu te u skladu s njegovim mogućnostima radi održavanja visoke razine motivacije pacijenta što je po mom mišljenju ključan faktor uspješne rehabilitacije.

8. Literatura

1. I. Kovač, V. Mužić, M. Abramović, Z. Vuletić, T. Vukić, N. Ištvanović, O. Živković, N. Kauzlarić, B. Livaković: Rehabilitacija osoba s amputacijom donjih udova – smjernice za klinički rad u Hrvatskoj, Fizikalna i rehabilitacijska medicina, 2015., 27 (3-4): 183-211
Dostupno na: https://hrcak.srce.hr/index.php?show=clanak&id_clanak_jezik=240685
9.11.2021.
2. K. Rotim i suradnici: Anatomija, Zdravstveno veleučilište Zagreb; 2017.
3. J. Krmpotić-Nemanić, A. Marušić: Anatomija čovjeka, Medicinska naklada – Zagreb; 2007
4. Platzer W.: Priručni anatomski atlas – Sustav organa za pokretanje, Medicinska naklada – Zagreb; 2003.
5. https://www.physio-pedia.com/Femoral_Artery?utm_source=physiopedia&utm_medium=search&utm_campaign=ongoing_internal dostupno 11.9.2021.
6. https://www.physio-pedia.com/Femoral_Nerve?utm_source=physiopedia&utm_medium=search&utm_campaign=ongoing_internal dostupno 11.9.2021.
7. https://www.physio-pedia.com/Sciatic_Nerve?utm_source=physiopedia&utm_medium=search&utm_campaign=ongoing_internal dostupno 11.9.2021.
8. <https://www.ncbi.nlm.nih.gov/pmc/articles/PMC6354174/> dostupno 9.11.2021.
9. [https://www.primary-care-diabetes.com/article/S1751-9918\(20\)30189-3/fulltext](https://www.primary-care-diabetes.com/article/S1751-9918(20)30189-3/fulltext) dostupno 9.11.2021.
10. M. Pećina i suradnici: Ortopedija, Zagreb, naklada Ljevak; 2000.
11. https://journals.sagepub.com/doi/10.1177/0309364620946913?url_ver=Z39.88-2003&rfr_id=ori:rid:crossref.org&rfr_dat=cr_pub%20%20pubmed dostupno 9.11.2021.
12. https://online.boneandjoint.org.uk/doi/abs/10.1302/0301-620X.101B2.BJJ-2018-0784.R1?rfr_dat=cr_pub++0pubmed&url_ver=Z39.88-2003&rfr_id=ori%3Arid%3Acrossref.org, dostupno 9.11.2021.
13. F. Gottschalk, MD: Transfemoral Amputation – Biomechanics and Surgery, Clinical orthopaedics and related research, 1999.; br. 361, 15-22
14. I. Klaić, L. Jakuš: Fizioterapijska procjena, Zdravstveno veleučilište Zagreb; 2017.
15. https://www.physio-pedia.com/Bilateral_Lower_Limb_Amputation_of_an_Elderly_Adult_-

- [Amputee Case Study?utm_source=physiopedia&utm_medium=search&utm_campaign=ongoing_internal](#), dostupno 9.11.2021.
16. [https://www.thespinejournalonline.com/article/S1529-9430\(19\)31018-6/fulltext](https://www.thespinejournalonline.com/article/S1529-9430(19)31018-6/fulltext), dostupno 9.11.2021.
 17. WHO: ICF – International Classification of Functioning, Disability and Health, Geneva; 2001.
 18. [https://www.physio-pedia.com/index.php?title=The Femoral Triangle&redirect=no%3Futm_source%3Dphysiopedia&utm_medium=search&utm_campaign=ongoing_internal](https://www.physio-pedia.com/index.php?title=The_Femoral_Triangle&redirect=no%3Futm_source%3Dphysiopedia&utm_medium=search&utm_campaign=ongoing_internal), dostupno 9.11.2021.
 19. https://www.physio-pedia.com/Thomas_Test, dostupno 9.11.2021.
 20. https://www.physio-pedia.com/Amputee_Mobility_Predictor?utm_source=physiopedia&utm_medium=search&utm_campaign=ongoing_internal, dostupno 9.11.2021.
 21. https://www.physio-pedia.com/Houghton_Scale?utm_source=physiopedia&utm_medium=search&utm_campaign=ongoing_internal, 9.11.2021.
 22. https://www.physio-pedia.com/Locomotor_Capabilities_Index-5?utm_source=physiopedia&utm_medium=search&utm_campaign=ongoing_internal, dostupno 9.11.2021.
 23. [https://www.physio-pedia.com/Timed_Up_and_Go_Test_\(TUG\)?utm_source=physiopedia&utm_medium=search&utm_campaign=ongoing_internal](https://www.physio-pedia.com/Timed_Up_and_Go_Test_(TUG)?utm_source=physiopedia&utm_medium=search&utm_campaign=ongoing_internal), dostupno 9.11.2021.
 24. https://www.physio-pedia.com/2_Minute_Walk_Test?utm_source=physiopedia&utm_medium=search&utm_campaign=ongoing_internal, dostupno 9.11.2021.
 25. https://www.physio-pedia.com/Berg_Balance_Scale?utm_source=physiopedia&utm_medium=search&utm_campaign=ongoing_internal, dostupno 9.11.2021.
 26. https://www.physio-pedia.com/Barthel_Index?utm_source=physiopedia&utm_medium=search&utm_campaign=ongoing_internal, dostupno 9.11.2021.
 27. <https://www.ncbi.nlm.nih.gov/pmc/articles/PMC4813406/>, dostupno 9.11.2021.
 28. https://www.physio-pedia.com/Pre-Fitting_Management_of_the_Patient_with_a_Lower_Limb_Amputation?utm_source=physiopedia&utm_medium=search&utm_campaign=ongoing_internal, dostupno 9.11.2021.

29. https://www.physio-pedia.com/Acute_post-surgical_management_of_the_amputee?utm_source=physiopedia&utm_medium=search&utm_campaign=ongoing_internal, dostupno 9.11.2021.
30. B. Ćurković i suradnici: Fizikalna i medicinska rehabilitacija, Medicinska naklada Zagreb; 2004.
31. <https://www.ncbi.nlm.nih.gov/pmc/articles/PMC6354174/>, dostupno 9.11.2021.
32. https://www.physio-pedia.com/index.php?title=Phantom_Limb_Pain&redirect=no%3Futm_source%3Dphysiopedia&utm_medium=search&utm_campaign=ongoing_internal, dostupno 9.11.2021.
33. I. Rajnpreht: Čimbenici povezani s fantomskom boli: prospektivna, troipolgodišnja studija. Fizikalna i rehabilitacijska medicina, Zagreb, 2011; 23(3-4):101-103.
Dostupno na: <https://hrcak.srce.hr/79528>, 9.11.2021.
34. <https://link.springer.com/article/10.1007%2Fs11916-019-0802-0>, dostupno 9.11.2021.
35. https://www.researchgate.net/publication/311903608_Psychological_effects_of_amputati_on_A_review_of_studies_from_India, dostupno 9.11.2021.
36. https://www.physio-pedia.com/Post-fitting_management_of_the_amputee?fbclid=IwAR0YgTAVhkCdPCI0rId4JL7BdzfwFF0SVSH0tsDrd2NXGi2b1pFbvwo5Ntc, dostupno 9.11.2021.
37. https://www.physio-pedia.com/Gait_in_prosthetic_rehabilitation?utm_source=physiopedia&utm_medium=search&utm_campaign=ongoing_internal, 9.11.2021.

Popis slika

Slika 3.1.1.1. Transfemoralna amputacija u razini srednje trećine natkoljениčne kosti.....	7
Slika 4.1. Normalne mehaničke i anatomske veze donjih ekstremiteta.....	9
Slika 4.3. Odnos i položaj m. adductora magnusa, m. adductora longusa i m. adductora brevisa....	9
Slika 5.2.5.2. Primjer Barthelovog indeksa.....	19
Slika 6.2.2.1. Pravilno bandažiranje bataljka.....	25
Slika 6.2.2.2. Kompresivna navlaka.....	25

Popis tablica

Tablica 5.2.5.1. Percepcija pacijenta naspram korištenja proteze prema Houghtonovoj skali.....	14
Tablica 5.2.5.2. Primjer Indeksa lokomotornih mogućnosti.....	15
Tablica 5.2.5.3. Primjer Bergove skale balansa.....	17
Tablica 5.2.5.4. Skala razine mobilnosti za procenjivanje funkcionalnih sposobnosti pacijenta..	18
Tablica 5.2.5.5. Skala razine mobilnosti za formiranje ciljeva u protetičkoj opskrbi pacijenta....	18

Sveučilište
Sjever



SVEUČILIŠTE
SIEVER

IZJAVA O AUTORSTVU
I
SUGLASNOST ZA JAVNU OBJAVU

Završni/diplomski rad isključivo je autorsko djelo studenta koji je isti izradio te student odgovara za istinitost, izvornost i ispravnost teksta rada. U radu se ne smiju koristiti dijelovi tuđih radova (knjiga, članaka, doktorskih disertacija, magistarskih radova, izvora s interneta, i drugih izvora) bez navođenja izvora i autora navedenih radova. Svi dijelovi tuđih radova moraju biti pravilno navedeni i citirani. Dijelovi tuđih radova koji nisu pravilno citirani, smatraju se plagijatom, odnosno nezakonitim prisvajanjem tuđeg znanstvenog ili stručnoga rada. Sukladno navedenom studenti su dužni potpisati izjavu o autorstvu rada.

Ja, MONIKA VRBANIĆ (ime i prezime) pod punom moralnom, materijalnom i kaznenom odgovornošću, izjavljujem da sam isključivi autor/ica završnog/diplomskog (obrisati nepotrebno) rada pod naslovom REHABILITACIJA NAKON TRANSFERORALNE AMPUTACIJE (upisati naslov) te da u navedenom radu nisu na nedozvoljeni način (bez pravilnog citiranja) korišteni dijelovi tuđih radova.

Student/ica:

(upisati ime i prezime)

Monika Vrbanić
(vlastoručni potpis)

Sukladno Zakonu o znanstvenoj djelatnosti i visokom obrazovanju završne/diplomske radove sveučilišta su dužna trajno objaviti na javnoj internetskoj bazi sveučilišne knjižnice u sastavu sveučilišta te kopirati u javnu internetsku bazu završnih/diplomskih radova Nacionalne i sveučilišne knjižnice. Završni radovi istovrsnih umjetničkih studija koji se realiziraju kroz umjetnička ostvarenja objavljuju se na odgovarajući način.

Ja, MONIKA VRBANIĆ (ime i prezime) neopozivo izjavljujem da sam suglasan/na s javnom objavom završnog/diplomskog (obrisati nepotrebno) rada pod naslovom REHABILITACIJA NAKON TRANSFERORALNE AMPUTACIJE (upisati naslov) čiji sam autor/ica.

Student/ica:

(upisati ime i prezime)

Monika Vrbanić
(vlastoručni potpis)