

Perioperacijska zdravstvena skrb bolesnika s hernijom diska slabinskog dijela kralježnice

Vargek, Hrvoje

Undergraduate thesis / Završni rad

2022

Degree Grantor / Ustanova koja je dodijelila akademski / stručni stupanj: **University North / Sveučilište Sjever**

Permanent link / Trajna poveznica: <https://um.nsk.hr/um:nbn:hr:122:003781>

Rights / Prava: [In copyright](#) / [Zaštićeno autorskim pravom.](#)

Download date / Datum preuzimanja: **2024-09-22**



Repository / Repozitorij:

[University North Digital Repository](#)





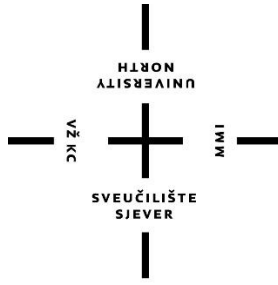
**Sveučilište
Sjever**

Završni rad br. 1622/SS/2022

**Perioperacijska zdravstvena skrb bolesnika s hernijom
diska slabinskog dijela kralješnice**

Hrvoje Vargek, 3087/336

Varaždin, rujan, 2022. godine



Sveučilište Sjever

Odjel za sestrinstvo

Završni rad br. 1622/SS/2022

Perioperacijska zdravstvena skrb bolesnika s hernijom diska slabinskog dijela kralješnice

Student

Hrvoje Vargek, 3087/336

Mentor

Ivana Herak mag.med.techn.

Varaždin, rujan 2022. godine

Prijava završnog rada

Definiranje teme završnog rada i povjerenstva

ODJEL	Odjel za sestrinstvo		
STUDIJ	preddiplomski stručni studij Sestrinstva		
PRISTUPNIK	Hrvoje Vargek	MATIČNI BROJ	0336029074
DATUM	01.09.2022.	KOLEGIJ	Zdravstvena njega odraslih II
NASLOV RADA	Perioperacijska zdravstvena skrb bolesnika s hernijom diska slabinskog dijela kralješnice		

NASLOV RADA NA ENGL. JEZIKU	Perioperative health care of patients with lumbar disc herniation		
-----------------------------	-------------------------------------------------------------------	--	--

MENTOR	Ivana Herak	ZVANJE	predavač
--------	-------------	--------	----------

ČLANOVI POVJERENSTVA	1. izv.prof.dr.sc. Marijana Neuberg, predsjednik		
	2. Ivana Herak, pred., mentor		
	3. Valentina Vincek, pred., član		
	4. doc.dr.sc. Ivana Živoder, zamjenski član		
	5. _____		

Zadatak završnog rada

BROJ	1622/SS/2022
------	--------------

OPIS

Kralješnica je šuplja koštana struktura i tvori gipku i čvrstu tjelesnu osovinu, sastavljenu od međusobno spojenih kralježaka između kojih se nalaze diskovi. Intervertebralni disk ima vrlo važnu ulogu za normalno funkcioniranje kralješnice. Znakovi hernije diska su različiti te njihova prezentacija ovisi o mjestu gdje je hernija nastala te o pritisku na okolna tkiva.

Perioperacijska skrb uključuje tri faze: prijeoperacijsku pripremu, intraoperacijsko zbrinjavanje i poslijeoperacijsku skrb. Svaka od njih uključuje širok raspon aktivnosti koje medicinska sestra/tehničar provodi koristeći svoje stručno znanje i resurse.

Naglasak je na prijeoperacijski period u kojem se fizički i psihčki priprema bolesnika za operacijski zahvat u svrhu što bržeg oporavka i rehabilitacije u poslijeoperacijskom periodu.

ZADATAK URUČEN 14.9.2022.



[Handwritten signature]

Predgovor

Zahvaljujem se mentorici mag.med.techn. Ivani Herak na stalnoj pristupačnosti, ponajviše strpljenju te nesebičnom davanju savjeta koji su mi uvelike pomogli kod pisanja završnog rada.

Isto tako se zahvaljujem svim svojim kolegama i profesorima koji su mi bili podrška sa znanjem i pomogli mi sa ostvarenjem cilja tijekom studiranja.

Hvala mojoj obitelji, posebno mami, tati i bratu koji su vjerovali u mene kroz sve godine studiranja te su mi bili podrška koja mi je bila najveća motivacija za put prema napretku.

Sažetak

Intervertebralni disk ima vrlo važnu ulogu za normalno funkcioniranje kralješnice. Kralješnica je šuplja koštana struktura i tvori gipku i čvrstu tjelesnu osovinu, sastavljenu od međusobno spojenih kralježaka između kojih se nalaze diskovi spojeni sa zglobovima i ligamentima (svezama). Znakovi i simptomi hernije diska su različiti te njihova prezentacija ovisi o mjestu gdje je hernija nastala te o pritisku na okolna tkiva. Bolest može biti akutnog ili kroničnog tijeka. Učestalost hernije diska je oko 5 do 20 slučajeva na 1000 odraslih godišnje. Diskus hernija se može liječiti na tri načina, konzervativnim liječenjem i kirurškim liječenjem u koje spada liječenje minimalno invazivnim metodama. Perioperacijska skrb uključuje tri faze: prijeoperacijsku pripremu, intraoperacijsko zbrinjavanje i poslijeoperacijsku skrb. Osnovna svrha prijeoperacijske pripreme pacijenta je omogućiti najbolju moguću fizičku, psihičku, socijalnu te duhovnu pripremljenost za kirurški zahvat. Tijekom intraoperacijske faze zadatak medicinske sestre/tehničara je pozicioniranje pacijenta za operacijski zahvat, priprema potrebnog materijala i instrumentarija za operacijski zahvat, kontrola vitalnih znakova, praćenja stanja pacijenta te asistiranje pri samom zahvatu. U poslijeoperacijskoj fazi zadaci medicinskih djelatnika usmjereni su na praćenje stanja pacijenta te sprječavanje poteškoća i komplikacija kako bi se pacijent što prije vratio u samostalno obavljanje svakodnevnih aktivnosti. U tom periodu od presudne je važnosti i rehabilitacija koja se provodi uz fizioterapeute.

Ključne riječi: kralješnica, hernija diska, perioperacijska skrb, liječenje, medicinska sestra/tehničar

Summary

The intervertebral disc has a very important role for the normal functioning of the spine. The spine is a hollow bony assembly that forms a flexible and solid body axis, composed of interconnected vertebrae between which there are discs connected with joints and ligaments. The signs of a herniated disc are different and their presentation depends on the place where the herniation occurred and on the pressure on the surrounding tissues. The disease can be acute or chronic. The frequency of disc herniation is about 5 to 20 cases per 1000 adults per year. Disc herniation can be treated in three ways, conservative treatment, minimally invasive treatment and surgical treatment. Perioperative care includes three phases: preoperative preparation, intraoperative and postoperative care. The main purpose of the preoperative preparation of the patient is to enable the best possible physical, psychological, social and spiritual preparation for the surgical procedure. During the intraoperative phase, the task of the nurse/technician is to monitor vital signs. In the post-operative phase, the tasks of the medical staff are focused on achieving a state in which they can perform daily activities independently as soon as possible, and the rehabilitation performed by physiotherapists is of crucial importance in this period.

Key words: spine, disc herniation, perioperative care, treatment, nurse

Popis korištenih kratica

MR magnetska rezonanca

CT kompjuterizirana tomografija

EKG elektrokardiografija

CSF cerebrospinalna tekućina

EMG elektromiografija

KKS kompletna krvna slika

VAS vizualno analogna skala boli

Sadržaj

1.	Uvod.....	1
2.	Anatomija i fiziologija kralješnice.....	3
2.1.	Anatomija kralješnice.....	3
2.2.	Fiziologija kralješnice.....	4
2.3.	Anatomija kralješnične moždine.....	5
2.4.	Anatomija kralješka i intervertebralnog diska.....	5
3.	Simptomi hernije intravertebralnog diska.....	7
3.1.	Lumboishijalgija.....	7
4.	Uzroci i incidencija hernije diska.....	9
4.1.	Uzroci lumbalne hernije diska.....	9
4.2.	Incidencija diskus hernije lumbalne kralješnice.....	10
5.	Dijagnostika diskus hernije.....	11
5.1.	Fizički pregled.....	11
5.2.	Radiološki testovi.....	11
5.3.	Neurološki testovi.....	12
6.	Liječenje i rehabilitacija.....	13
6.1.	Kirurške metode liječenja hernije diska.....	13
6.1.1.	Komplikacije tijekom operacije.....	14
7.	Perioperacijska zdravstvena njega.....	15
7.1.	Prijeoperacijska priprema pacijenta.....	15
7.1.1.	Psihička priprema.....	15
7.1.2.	Fizička priprema.....	16
7.2.	Intraoperacijska skrb.....	18
7.3.	Poslijeoperacijska zdravstvena njega.....	18
7.3.1.	Poslijeoperacijske poteškoće.....	19
7.3.2.	Poslijeoperacijske komplikacije.....	20
7.3.3.	Lokalne komplikacije.....	23
7.3.4.	Poslijeoperacijska rehabilitacija:.....	24
8.	Zaključak.....	26
9.	Literatura.....	27

1. Uvod

Kralješnica je jedan od najvažnijih dijelova tijela jer omogućuje različite funkcije, uključujući kretanje i ravnotežu. Kralješnicu čine kralješci koji štite kralježničnu moždinu. Kralješnica se sastoji od 33 kralješka: 7 vratnih kralješaka, 12 torakalnih kralješka, 5 lumbalnih kralješka, 5 sakralnih segmenata (sraslih) i 4 kokcigealnih segmenata (varijabilno srasli). Kralješci se progresivno povećavaju od cervikalne do lumbalne regije. To je posljedica prirodnih otvora kralješka. Diskovi duž kralješnice imaju tri primarne funkcije: djeluju kao amortizeri u kralješnici, smješteni između svakog koštanog kralješka. Oni su hrskavični ligamenti koji omogućuju malu pokretljivost u kralješnici. U kralježničnom stupu ima ukupno 23 vertebralna diska. Specifični problemi s bilo kojim od međukralježničnih diskova mogu prouzročiti jedinstvene simptome, obuhvaćajući bol koja nastaje u samom disku i/ili bol koja je povezana s pritiskom diska na obližnji živac [1].

Znakovi i simptomi hernije diska su različiti te ovise od mjesta gdje je hernija nastala (cervikalni, torakalni, slabinski) dio kralješnice. Isto tako ovisi i o mjestu i dubini pritiskanja diska na okolna tkiva u kralješnici. Bolest može biti akutnog i kroničnog tipa ovisno o veličini hernijacije i trajanju simptoma [2].

Najčešće se manifestira kao lumboishijalgija, a to ovisi o lokalizaciji hernije. [3].

Lumboishijalgija je bol koji se javlja u donjem dijelu leđa i najčešće se širi se u jedan od donjih ekstremiteta. Uzroci nastanka hernije diska su degenerativne promjene unutar diska. Stanja kod kojih dolazi do degenerativnih promjena diska mogu biti: dugotrajno povećani mehanički pritisak na kralješke zbog deformiteta kralješnice (neravnomjerni pritisak na pojedine dijelove kralješnice), trauma, ozlijede prilikom bavljenja sportom. Isto tako tome doprinose težak fizički rad, prekomjerna tjelesna težina, dob (procesom starenja se gubi na elastičnosti intravertebralnog diska) ili se mogu pojaviti kao posljedica genske predispozicije, tj. urođene slabosti samoga diska. Dijagnosticiranje hernije diska je prilično točno, najčešće se rade radiološke pretrage. Liječnik radi neurološki pregled kako bi se provjerili: refleksi, snaga mišića, sposobnost hodanja, sposobnost osjećaja laganih dodira, uboda iglom ili vibracija [4].

Primarni cilj liječenja je ublažavanje bola i drugih simptoma koji proizlaze iz hernije diska. Kako bi se postigao ovaj cilj, plan liječenja svakog pacijenta treba biti individualiziran na temelju izvora bola, jačine bola i specifičnih simptoma koje pacijent verbalizira.

Diskus hernija se liječi konzervativno i operacijski [5,6]. Kod primjene konzervativnog liječenja šest od deset pacijenata može se fizikalnom i analgetskom terapijom oporaviti nakon šestog tjedna, dok se 8 od 10 pacijenata osjeća bolje nakon tri mjeseca. Osim kod znakova

oštećenja živaca, operaciju liječnik obično razmatra samo kad nije moguće ublažiti bol te kod narušene kvalitete života [6].

Prilikom operacijskog zahvata radi se uklanjanje diska ili discektomija. Postoji nekoliko tehnika pri izvođenju operacije lumbalne hernije diska. Očekivani ishodi od svih metoda liječenja su vrlo slični, a izbor o metodi operacije odlučuje neurokirurg, uzimajući u obzir pacijentovo subjektivno stanje [6].

Perioperacijska skrb uključuje tri faze te svaka od njih uključuje širok raspon aktivnosti koje medicinska sestra/tehničar vrše koristeći svoje stručno znanje i resurse [7].

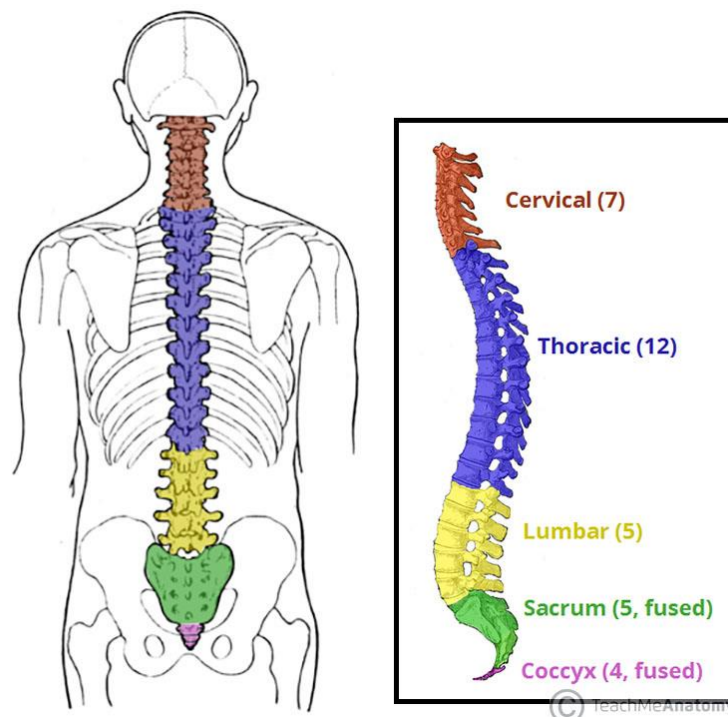
2. Anatomija i fiziologija kralješnice

2.1. Anatomija kralješnice

Kralješnica je šuplji koštani sustav koji tvori gipku i čvrstu tjelesnu osovinu, sastavljenu od međusobno spojenih kralješka koji su povezani mišićima i ligamentima. Unutar kralježničnog kanala nalazi se veoma dobro zaštićena kralježnična moždina, iz koje izlaze živci. S obzirom na to da ljudsko tijelo ima uspravan stav, kralješnica ima oblik slova S, lordoza je prisutna u slabinskom i cervikalnom dijelu gdje je kralješnica veoma blago savijena prema naprijed, dok se kifoza nalazi u torakalnom i trtičnom dijelu gdje je ona blago savijena prema natrag [8].

Kralješnica se sastoji od 33 ili 34 kralješka, koji imaju građu sličnu kratkim kostima, a dijele se na:

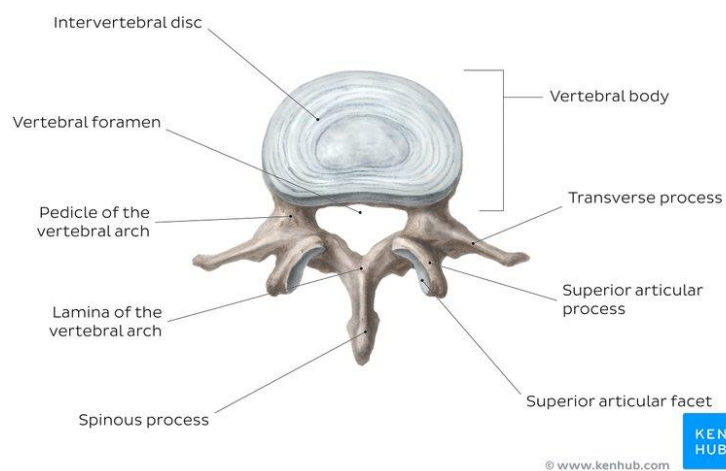
- 7 vratnih
- 12 prsnih
- 5 slabinskih
- 5 križnih
- 3/4 trtičnih [8].



Slika 2.1.1. skupine kralješka

(Preuzeto s : <https://teachmeanatomy.info/back/bones/vertebral-column/>)

Tri su glavne funkcije kralješnice. Najvažnija funkcija kralješnice je zaštitna – ona zatvara te štiti kralježničnu moždinu unutar spinalnog kanala. Druga funkcija kralješnice je potporna zbog toga što nosi težinu cijelog gornjeg dijela tijela. Isto tako, kralješnica ima funkciju osovine jer ona sačinjava središnju os tijela. [9]. Prvi vratni kralježak, lat. *atlas*, po građi je sličan prstenu te mu nedostaju trnasti nastavak i tijelo. Drugi vratni kralježak je obrtač, lat. *axis*, koji na tijelu ima stršeci nastavak u prednjem dijelu prstena prvog vratnog kralješka koji se okreće oko njega. Zbog anatomskih obilježja prva dva kralješka glava ima mogućnost nagiba naprijed i prema nazad u zglobu između prvog vratnog kralješka i zatiljne kosti, a lateralno se obrće između prvog i drugog kralješka [8]. Torakalni kralješci putem zglobnih površina nose rebra koja se vežu s dva kralješka i na zglob između njih. Jedino prvi, jedanaesti i dvanaesti kralješak svaki zasebno nosi rebro. Križna kost, lat. *os sacrum*, trokutaste je formacije te ju tvori pet sraštenih križnih kralješka. Kod muškog dijela populacije križna kost je uža, dulja i značajno udubljena, dok je kod suprotnog spola puno kraća, šira i malo plića. Trtična kost se nadovezuje se na donji dio kokcigealne kosti, a tvore ju četiri do pet koščica. Najviša kost tvori spoj sa sakralnom kosti, a ostale tijekom života srastaju jedna s drugom [8].



Slika 2.1.2 Lumbalni kralješak

(Preuzeto: <https://www.kenhub.com/en/library/anatomy/lumbar-vertebrae>)

2.2. Fiziologija kralješnice

Oblik i položaj zglobnih površina uvjetuju opseg te smjer gibanja u nekim dijelovima kralješnice. Najveći se dio opterećenja prenosi putem zglobova između trupova dvaju kralješka. Čvrstoća kralješka se povećava od gornjeg dijela tijela prema donjim ekstremitetima jer svaki slijedeći kralješak nosi veći teret koji se preko zdjelice reflektira na noge. Slabinski su kralješci

veoma krupni te oni amortiziraju i preuzimaju masu cijelog gornjeg dijela tijela. Peti slabinski kralješak je najveći [9].

Gibljivost kralješnice je golema, a javlja se kao rezultat uzastopnih malih kretnji među pojedinim kralješcima. Između kralješka se kretnje događaju na veoma pomičnim jezgrama intravertebralne ploče. Najpokretljiviji dio kralješnice je vratni dio, a nakon njega slabinski dio. Zglobne plohe nalaze se u sagitalnoj ravnini, zbog toga je gibanje moguće pretežno oko poprečne osi. Zbog toga se kralješnica pregiba unaprijed (antefleksija) i unatrag (retrofleksija). Micanje oko sagitalne osi je puno manje (laterofleksija), dok je rotacija veoma ograničena [9].

2.3. Anatomija kralješnične moždine

Kralješnična moždina najvažnija je struktura između tijela i mozga. Proteže se od velikog otvora lat. *foramen magnum* do razine prvog ili drugog lumbalnog kralješka. Kralješnična moždina dugačka je od 40 do 50 cm i promjera od 1 do 1,5 cm. Dva uzastopna niza korijena živaca izlaze sa svake njezine strane. Ovi živčani korijeni distalno se spajaju i tvore 31 par spinalnih živaca. Kralješnična moždina je cilindrična struktura živčanog tkiva sastavljena od bijele i sive tvari, jednoliko je organizirana i podijeljena je u četiri regije: vratnu (C), torakalnu (T), lumbalnu (L) i sakralnu (S), od kojih se svaki dio sastoji od nekoliko segmenata. Svaki segment leđne moždine inervira jedan dermatom [10].

Kralješnična moždina zaštićena je s tri sloja ovojnice ili membrana koje se zovu *meninge*, a koje okružuju kanal. *Dura mater* ili tvrda ovojnica je vanjski zaštitni sloj koji je najudaljeniji i tvori čvrstu zaštitnu prevlaku. Između *dure mater* i okolne kosti kralješka nalazi se prostor koji se naziva epiduralni prostor. Epiduralni prostor ispunjen je masnim tkivom, a sadrži mrežu krvnih žila. *Arahnioidea mater* ili paučinasta ovojnica srednji je zaštitni sloj, dobila je ime po otvorenom izgledu nalik na paukovu mrežu. Prostor između *arahnoidee mater* i *pia mater* naziva se subarahmoidni prostor. Nježni, unutarnji sloj ovojnice nazvan lat. *pia mater*, najdublji je zaštitni sloj, čvrsto je povezan s površinom leđne moždine [11].

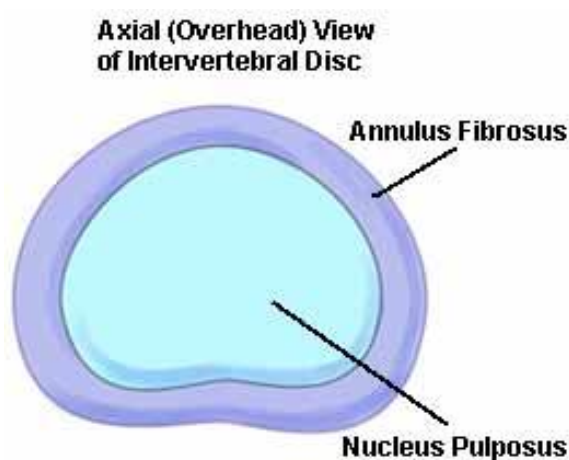
2.4. Anatomija kralješka i intravertebralnog diska

Svaki kralješak je jedinstvena nepravilna struktura koja ima svoje tijelo lat. *corpus* čija su donja i gornja ploha blago udubljene. Na stražnjoj se strani nalazi tijela luk, lat. *arcus vertebrae*, koji obuhvaća otvor kralješka [8]. Kralješci u svakoj regiji imaju jedinstvene značajke koje im pomažu u obavljanju njihovih funkcija [11]. Kralješci su kroz cijelu kralješnicu međusobno povezani te oblikuju kralješnični kanal u kojem se smjestila kralješnična moždina te je ona zbog toga dobro zaštićena, jednako kao i korijeni živaca koji iz nje izlaze. Ostali nastavci na kralješcima služe kao

mjesto hvatišta mišića i ligamenata, a imaju i zglobne plohe koje sačinjavaju među kralježnične zglobove koji određuju opseg i smjer kretnje između dva kralješka [8].

Intrarvertebralni disk važan je za normalno funkcioniranje kralješnice. Sačinjen je od fibrozne ovojnice unutar koje je želatinasti sadržaj. U ljudskoj kralješnici postoje 23 diska: 6 u cervikalnoj regiji, 12 u torakalnoj regiji te 5 u lumbalnoj regiji [11, 12].

Intrarvertebralni diskovi omogućuju kralješnici da bude fleksibilna bez upotrebljavanja velike sile. Oni također pružaju učinak apsorpiranja udarca unutar kralješnice i sprječavaju međusobno struganje i oštećenje kralješka. Sastoje se od dvije glavne komponente: unutarnja jezgra lat. *nucleus pulposum* i vanjska hrskavična ovojnica, lat. *anulus fibrosus* koje učvršćuju diskove za susjedne kralješke [12].



Slika 2.4.1 Intravertebralni disk

(Preuzeto s: <https://www.coloradospineinstitute.com/education/anatomy/intervertebral-discs>)

3. Simptomi hernije intravertebralnog diska

Znakovi hernije diska su različiti te ovise o mjestu gdje je hernija nastala (cervikalni, torakalni, slabinski dio kralješnice). Isto tako ovisi i o dubini kompresije diska na okolna tkiva u kralješnici [13].

Simptomi koji nastaju kao posljedica hernije diska mogu se manifestirati na dva načina: kao medularni ili radikularni sindrom. Radikularni sindrom se javlja kao posljedica pritiska na korijenove spinalnih živaca i okarakteriziran je ostrim bolom koji se iz područja zahvaćenog dijela kralježnice premješta i širi duž inervacijskog područja pripadajućih spinalnih živaca te je ono popraćeno parestezijom, a u težim slučajevima motoričkim i osjetnim ispadima. S obzirom na vremenski period trajanja radikularno oštećenje može biti:

- akutnog - traje do četiri tjedna
- subakutnog - traje od četiri do dvanaest tjedana
- kroničnog karaktera - odnosno traje duže od tri mjeseca [14].

U 70% slučajeva simptomi se smiruju unutar prvih mjesec dana, to jest dolazi do resorpcije prolapsiranog tkiva, pri čemu kod 10–15% slučajeva nastupa recidiv stanja. U manjem broju slučajeva (30%) dolazi do pogoršanja simptomatologije, a od toga se u 8% slučajeva javljaju progresivni neurološki ispadi. Samo manji broj pacijenata reagira pozitivno na konzervativne načine liječenja, dok se kod velike većine takvih bolesnika pristupa kirurškom tretmanu [15].

Najčešće se manifestira kao lumboishijalgija, a ovisi o lokalizaciji hernije. Medularni sindrom pojavljuje se kao posljedica središnjeg prolapsa i poslijedično tome pritiska na kralježničnu moždinu te zbog toga dolazi do kljenuti mišićne i ispada senzibiliteta ispod razine lezije. Kod sindroma *cauda equine* javljaju se: parapareza, osjetni ispadi te inkontinencija (smetnje kod mokrenja te defekacije) [3,14].

3.1. Lumboishijalgija

Lumbalna ishijalgija je bol koji se kod većine ljudi javlja u donjem dijelu leđa i širi se duž donjih ekstremiteta. Tipično, bol zahvaća samo jednu stranu, to jest jednu glutealnu regiju i jednu nogu. Osim bola mogući je i nelagoda duž dermatoma. Lumboishijalgiju treba razlikovati od išijasa. Išijas je uzrokovan izoliranom iritacijom ishijadičnog živca. Nasuprot tome, u slučaju lumboishijalgije, zahvaćeni su i drugi živci. To su živci koji napuštaju leđnu moždinu u razini lumbalne kralježnice [15].

Lumbalni živci svojim motoričkim komponentama osiguravaju, između ostalog, fleksiju kuka i ekstenziju koljena te funkciju glutealnih mišića. Osjetni dijelovi ovih živaca prenose signale

dodira, temperature i bola od donjeg dijela leđa i prednje strane nogu do središnjeg živčanog sustava. Kada je korijen živca nadražen ili oštećen, javlja se bol u područjima koja opskrbljuje korijen živca. Na taj se način svakom korijenu živca mogu dodijeliti određena područja kože koja ga opskrbljuju, a nazivaju se dermatomi:

- L1: prisutnost bolnosti u lumbalnom dijelu leđa koja ima tendenciju širenja prema naprijed u smjeru prepona
- L2: prisutnost bolnosti u donjem dijelu leđa koja ima tendenciju širenja prema prednjoj strani bedara i ispod prepona
- L3: prisutnost bolnosti u lumbalnom dijelu leđa koja se širi prema prednjoj strani bedra,
- L4: prisutnost bolnosti u donjem dijelu leđa koja ima tendenciju širenja prema prednjoj strani bedra i ide dijagonalno preko koljena prema unutrašnjoj strani potkoljenice
- L5: prisutnost bolnosti u donjem dijelu leđa koja ide duž vanjske strane bedra i širi se niz prednji dio potkoljenice u stopalo [15].

Ako se pojave utrnulost ili drugi abnormalni osjećaji, oni se također nalaze u opisanim dermatomima. Osim toga, kod lumboischialgije povremeno su zahvaćeni i mišići. Na primjer, pacijenti imaju problema s penjanjem stepenicama ili stajanjem na zahvaćenoj nozi. Često ne mogu stajati na prstima ili petama. Ponekad su prisutni oslabljeni ili ugašeni refleksi [15].

4. Uzroci i incidencija hernije diska

4.1. Uzroci lumbalne hernije diska

Uzroci nastanka hernije diska su degenerativne promjene unutar diska. Stanja kod kojih dolazi do degenerativnih promjena diska su:

- dugotrajni povećani mehanički pritisak na kralješnicu zbog prisutnih deformacija što dovodi do neravnomjernog pritiska na disk,
- trauma,
- posljedica napornog fizičkog rada,
- prekomjerna tjelesna težina,
- dob
- genetska predispozicija [16].

Degenerativno promijenjeni fibrozni dio prstena sadrži oštećenja između lamela zbog čega je manje otporan na opterećenje, a pukotine su sve veće. U slučaju brzih te naglih pokreta i prevelikih opterećenja kralješnice može se desiti napuknuće ili potpuna ruptura prstena prilikom čega sadržaj jezgre može prodrijeti kroz napuknuti fibrozni prsten.

Prema stupnju, herniju diska možemo klasificirati u četiri vrste:

- protruzija,
- prolaps,
- ekstruzija
- sekvestracija [16].

Kada prsten napukne djelomice, to jest do vanjskog sloja koji ostaje čitavi, tkivo koje sadrži jezgra ulazi u to napuknuće. U tom slučaju ne probija izvan diska te se takvo stanje naziva protruzija diska. Prilikom prisutnosti kompletne rupture prstena diska i probijanja sadržaja jezgre kroz puknuti fibrozni prsten javlja se prolaps. Kada je sadržaj jezgre prilikom prolapsa povezan s diskom to se stanje naziva ekstruzija ili pokretni prolaps. Kada se radi o fiksiranom prolapsu, prilikom kojeg istisnuti sadržaj jezgre gubi vezu sa diskom te se odvoji od njega javlja se sekvestracija. Prilikom sekvestracije se može javiti stalna kompresije svih okolnih struktura i posljedično tome mnoge neurološke smetnje. Prolaps diska osim što prouzrokuje mehanički pritisak na neurološke strukture izaziva i upalnu reakciju te doprinosi još većem oštećenju živčanih struktura. Mehaničko oštećenje javlja se kada uslijed pritiska dolazi do intraneuralnog otoka te zbog toga dolazi do poremećaja u vidu prekidanja mikrocirkulacije, što najčešće dovodi do ishemičnog oštećenja živčanih struktura. Kemijsko oštećenje javlja se zbog upalne reakcije i

aktivacije snažnih medijatora upale. Hernija diska najčešće nastaje na mjestima kod kojih je prisutno najjače opterećenje kralješnice, to jest u lumbalnom djelu, no može se javiti i u drugim segmentima. Lumbalna hernija diska najviše je zastupljena zbog strukturalnih pojedinosti lumbalnih diskova, to jest položaj jezgre i smanjene debljine stražnjeg dijela fibroznog prstena. Smještaj jezgre kod lumbalnih kralješaka je više ekscentričan, prema stražnjim dijelovima diska, gdje je fibrozni prsten tanji. Najčešća lokalizacija je L4, L5 i S1 [16, 17].

4.2. Incidencija diskus hernije lumbalne kralješnice

Učestalost hernije diska je od pet do dvadeset ljudi na 1000 odraslih godišnje i najčešća je kod osoba u trećem do petom desetljeću života [18].

Procijenjena rasprostranjenost hernije diska lumbalne kralješnice je oko jedan do tri posto pacijenata. Prevalencija je najveća između tridesete do pedesete godine života [19]. Hernija diska temeljni je uzrok u manje od pet posto slučajeva povezanih s bolovima u leđima [20].

5. Dijagnostika diskus hernije

5.1. Fizički pregled

Dijagnosticiranje hernije diska sastoji se od fizičkog pregleda te radioloških i neuroloških testova. Tijekom fizičkog pregleda liječnik prvo provjerava jesu li leđa osjetljiva. Najčešće je prisutni bol u donjem dijelu leđa koja se širi prema gluteusima, natkoljenici, koljenu a ponekad se širi i u stopalo. Katkad se javljaju parestezije, utrnulost te slabost u zahvaćenoj nozi. Bol se može pojačavati tijekom kihanja i kašljanja. Ponekad se javlja nemogućnost kontroliranja stolice i mokrenja te to upućuje na mogućnost nastanka sindroma *caude equine* i u tom slučaju je potrebno hitno intervenirati. Pregledom pacijenta može se zamijetiti spazam slabinskih mišića, fascikulacije te promjene posture tijela (antalgično držanje tijela) u vidu anterofleksije i laterofleksije. Zbog bolova je opseg pokreta u većini slučajeva ograničen [21].

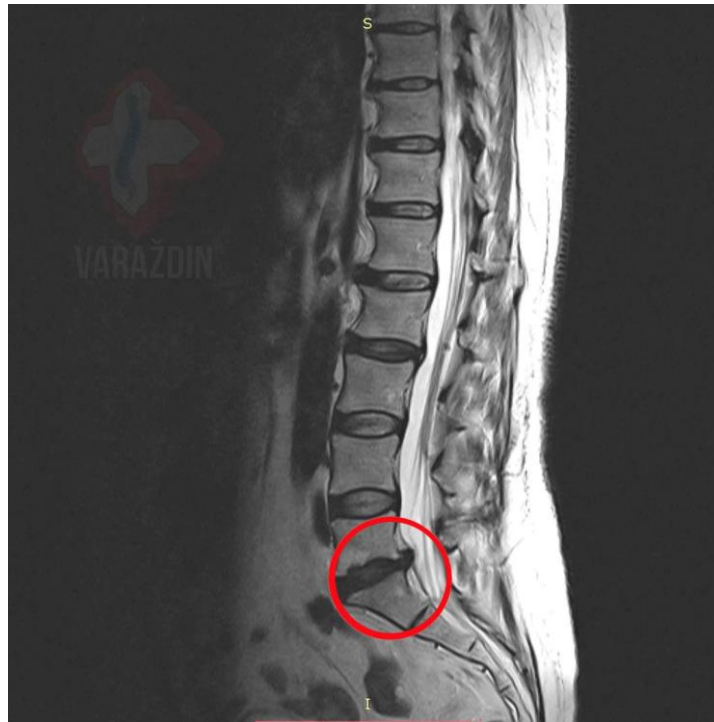Liječnik također radi neurološki pregled kako bi se provjerili:

- refleksi,
- snaga mišića,
- sposobnost hodanja,
- sposobnost osjećaja laganih dodira, uboda iglom ili vibracija [21].

5.2. Radiološki testovi

U većini slučajeva hernije diska, fizikalni pregled i povijest bolesti su sve što je potrebno za dijagnozu. Ukoliko treba utvrditi koji su živci zahvaćeni rade se slijedeći testovi: rendgenske slike, CT (kompjuterizirana tomografija), magnetska rezonanca i mijeloneurogram [21,22].

Obično rendgenske snimke ne otkrivaju herniju diska, ali mogu isključiti druge uzroke bola u leđima, poput infekcije, tumora, problema s kralješnicom ili slomljene kosti. CT snimka je niz rendgenskih snimaka iz različitih smjerova i zatim ih kombinira kako bi stvorio slike presjeka kralješnice i struktura oko nje. Kod magnetske rezonance radio valovi i jako magnetsko polje stvaraju sliku unutrašnjih struktura tijela. Magnetskom rezonancom se najčešće potvrđuje mjesto hernije diska i vidi se koji su živci zahvaćeni. Kod mijeloneurograma se boja ubrizgava u spinalnu tekućinu prije snimanja CT-om. Mijeloneurogram može pokazati pritisak na leđnu moždinu ili živce zbog višestruke hernije diska ili drugih stanja [21].



Slika 5.1.1. hernija diska na MRI snimci
(Preuzeto s: <https://hrcak.srce.hr/file/181012>)

5.3. Neurološki testovi

Elektromioneurogrami rade se sa svrhom mjerenja kretanja električnih impulsa duž živčanog tkiva. Oni mogu pomoći u određivanju mjesta oštećenja živaca. Mjerenje provodljivosti živaca je pretraga koja se sastoji od mjerenja električnih živčanih impulsa u mišićima i živcima putem elektroda postavljenih na kožu. Elektromioneurografija (EMNG) se mjere električni impulsi u mišićima kada struja male jačine prolazi kroz živac. Tijekom EMNG-a liječnik uvodi igličastu elektrodu kroz kožu u različite mišiće. Testom se procjenjuje električna aktivnost mišića u kontrakciji i mirovanju [21,22].

6. Liječenje i rehabilitacija

Primarni cilj liječenja za svakog pacijenta je pomoć u ublažavanju bola i drugih simptoma koji proizlaze iz hernije diska. Kako bi se postigao ovaj cilj, plan liječenja svakog pacijenta treba biti individualiziran na temelju izvora bola, jačine bola i specifičnih simptoma koje pacijent verbalizira. Diskus hernija liječi se na dva načina, konzervativnim liječenjem te kirurškim u koje spada liječenje minimalno invazivnim metodama. Osnovni zadatak konzervativnog liječenja je hitno smanjenje upale, a posljedično tome i bola, održavanje normalne pokretljivosti u kralješnici te ponovno vraćanje funkcije živčanih korijena koji su oštećeni. Lijekovi i fizikalna terapija te edukacija pacijenta najčešći su načini konzervativnog liječenja diskus hernije [13].

Određene studije pokazuju da se nakon tri mjeseca primjenjivanja takve terapije stanje poboljšava kod otprilike 75% bolesnika [5].

Liječenje akutnih simptoma diskus hernije sastoji se od:

- pojačanog mirovanja
- primjene analgetika i miorelaksansa
- fizikalno- terapijskih metoda
- primjene ortoza
- edukacije pacijenta o načinima suzbijanja boli [13].

Kada konzervativni načini liječenja nisu učinkoviti, moraju se koristiti kirurške metode iako samo manji broj bolesnika s hernijom diska zapravo treba operaciju. One se preporučuju tek nakon bezuspješnog liječenja medikamentima te fizioterapijskim postupcima u trajanju do 6 mjeseci, kod pacijenta s brзом progresijom propadanja mišića, sindroma *caude equine* te kod mijelopatije. Isto tako postoje minimalno invazivni načini liječenja hernije diska s ciljem očuvanja živčanih struktura te mišića koji rade stabilizaciju kralješnice [13].

6.1. Kirurške metode liječenja hernije diska

Vrlo mali broj pacijenata koji imaju prolaps lumbalnog diska treba operaciju. Osim kod znakova oštećenja živaca, operaciju liječnik obično razmatra samo kad je bol jaki i nije se smanjio uz snažno ublažavanje te kod jako narušene kvalitete života zbog bolesti [6]. Operacija se naziva discektomija. Kod discektomije se uklanja samo izbočeni dio diska, a ne i cijeli disk. Postoji nekoliko različitih tehnika pri izvođenju operacije lumbalne protruzije diska [18]. Mikrodiscektomija se izvodi kroz rez na središnjoj liniji donjeg dijela leđa (obično mala rana duljine do 4 cm). Prvo se mišići drže razdvojeni kako bi se dobio pristup kralješnici i lamini. Neurokirurg je tada u mogućnosti ući u spinalni kanal uklanjanjem membrane između lamina i preko korijena živaca *lat.ligamentum flavum*. Često se mali dio unutarnjeg fasetnog zgloba uklanja

kako bi se omogućilo pristup korijenu živca i uklanjanje pritiska na živac. Zatim se korijen živca lagano pomakne u stranu, a sadržaj diska se uklanja ispod korijena živca [18]. Postoji još nekoliko minimalno invazivnih metoda:

- minimalno invazivna (tubularna) discektomija
- transforaminalna endoskopska discektomija (TESS ili TESSYS)
- interlaminarna endoskopska operacija kralješnice [6].

6.1.1. Komplikacije operacijskog zahvata

Kao i kod svakog drugog oblika operacije, postoje rizici i komplikacije povezani s njom. To uključuje:

- oštećenje korijena živca,
- odvajanje vanjske ovojnice koja okružuje, korijen živca,
- ponavljajući išijas,
- problema s pozicioniranjem tijekom operacije,
- problemi s tlakom, ozljede kože ,
- infekcija,
- krvarenje
- stvaranje tromba [6].

7. Perioperacijska zdravstvena skrb

Perioperacijska zdravstvena njega uključuje tri faze: prijeoperacijsku pripremu, intraoperacijsko zbrinjavanje i poslijeoperacijsku zdravstvenu skrb. Svaka od njih uključuje širok raspon aktivnosti koje medicinska sestra/tehničar vrši koristeći svoje stručno znanje, komunikacijske vještine te raspoložive resurse [23].

7.1. Prijeoperacijska priprema pacijenta

Osnovna svrha prijeoperacijske pripreme pacijenta je omogućiti najbolju moguću fizičku, psihičku, socijalnu te duhovnu pripremljenost za kirurški zahvat. Na uspješnost samog kirurškog zahvata najviše utječe znanje i iskustvo svih članova tima. Kada pacijent da informirani pristanak to označuje potpunu upoznatost pacijenta o indikacijama za operacijski zahvat, o svim mogućnostima alternativnog liječenja, mogućim potencijalnim rizicima vezanima uz operaciju i ograničenjima koja će se morati pridržavati nakon zahvata, te na posljertku o trajnom ili privremenom invaliditetu koji može javiti nakon operacije. Razgovor s pacijentom o prethodno navedenim stvarima te odgovaranje na pitanja od strane pacijenta i obitelji dovode do reduciranja anksioznosti [23].

U slučajevima kad je svijest pacijenta promijenjena te on teže shvaća ono što mu se objašnjava, preporučljivo je da netko od članova obitelji bude u njegovoj prisutnosti kod informiranja o kirurškom zahvatu i trenutnom stanju. Pacijent bi morao osjećati povjerenje u sve medicinske djelatnike koji sudjeluju u njegovom liječenju i rehabilitaciji [23].

7.1.1. Psihička priprema

Psihičku pripremu pacijenta vezanu za operacijski zahvat započinje liječnik, neurokirurg, koji je i odredio da postoji indikacija za neurokirurški tretman kod liječenja bolesti. On je zaslužan za to da se pacijentu i njegovoj obitelji, ukoliko su oni nazočni, razjasni potreba, neophodnost i korisnost kirurškog zahvata te predviđena duljina vremena u kojem će pacijent biti hospitaliziran. Vrlo važno je napomenuti mogući ishod ukoliko se operacija neće izvesti i alternativne načine liječenja. Isto tako je potrebno upoznati ga s neželjenim operacijskim rizicima te komplikacijama koje se mogu javiti. Ako je pacijent svjestan i orijentiran, operacijski zahvat može prouzročiti pojavu tjeskobe, straha od moguće smrti ili od nastanka mogućeg trajnog invaliditeta. Mnogi pacijenti se pribojavaju činjenice da će biti teret svojim obiteljima [23,24].

Kako medicinska sestra/tehničar uz pacijenta provode najveći dio vremena, moraju imati vještinu uspostavljanja dobre dvosmjerne komunikacije i pomoći mu kod rješavanja njegovih nejasnoća i strahova. Preporuča se uključiti pacijenta u plan i provedbu zdravstvene njege jer to pogoduje izgradnji povjerenja između zdravstvenih djelatnika i njega. Pacijentu treba dati priliku da postavi pitanja te verbalizira svoje nesigurnosti i strahove jer to može imati veliki utjecaj na poslijeoperacijski oporavak i finalni ishod liječenja. Dokazano je da nakon dobro odrađene psihičke pripreme pacijent bolje podnosi sami operacijski zahvat, oporavak je brži, treba manju količinu analgetika, a u konačnici se i boravak u bolnici skraćuje [24]. Komunikacija između pacijenta i medicinskih djelatnika predstavlja neophodni korak smanjenju te sprječavanju komplikacija kirurškog zahvata. Individualiziranim pristupom medicinska sestra/tehničar potiču odnos povjerenja s pacijentom, smanjujući napetost i strah vezani uz sami operacijski zahvat. Puno je stanja koja se reflektiraju na psihičko i emocionalno stanje pacijenta, a najvažnija od njih su:

- strah od anestezije
- strah od bola
- strah od umiranja
- neznanje o dijagnozi
- oštećenja određenih dijelova tijela
- strah povezan s odvajanjem od najbližih osoba [23].

Kod straha i napetosti javljaju se neke od fizičkih komponenti koje medicinska sestra/tehničar mogu zamijetiti kod pacijenta, a to su: promjene u vrijednostima vitalnih funkcija, pojačano znojenje i mučnina. Psihički znakovi sastoje se od promjene ponašanja, agresije i traženja pojačane pažnje. Kod smanjenja straha može pomoći edukacija o vježbama disanja, opuštanju i edukacija o vježbama iskašljavanja koje kod pacijenta ima veliki benefit u poslijeoperacijskom periodu zbog toga to one poboljšavaju ventilaciju pluća i doprinose boljoj oksigenaciji krvi [23].

7.1.2. Fizička priprema

Kod fizičke pripreme pacijenta za neurokiruršku obradu provode se razne dijagnostičke pretrage. Najvažnije pretrage uz kompletan fizički pregled su:

- pretrage krvi (KKS, K, Na, urea, kreatinin, AST, ALT, određivanje krvne grupe, Rh faktor, koagulogram)
- EKG (elektrokardiogram)
- rendgen srca i pluća

- pretrage koje su uvjetovane temeljnom patologijom zbog koje je i indicirano kirurško liječenje
- specijalne pretrage [23].

Kompletni fizički pregled je nužan da bi se ustanovila prisutnost svih zdravstvenih problema koji bi kasnije mogli postati kontraindikacija za sam zahvat ili koji mogu dovesti do toga da su potrebne specifične mjere opreza prije, tijekom ili poslije operacijskog zahvata. Na primjer, kod pacijenta s kroničnim bolestima pluća bilo bi potrebno napraviti pulmonalne pretrage kako bi se detektirala eventualna plućna disfunkcija, pomno odabrala anestezija te drugi lijekovi i terapija kisikom koja će biti korištena tijekom i nakon operacijskog zahvata. Kompletna krvna slika (KKS) može ukazivati na razna patološka stanja krvi, infekcije, niskog broja trombocita. Niski hemoglobin pokazuje potrebu za nadoknadom transfuzije krvnih pripravaka prije zahvata. Povišenje leukocita može ukazati na prisutnost infekcije, koja se može smatrati kao kontraindikacija za operaciju. Određivanje krvne grupe je potrebno kako bi imali kompatibilnu krv prilikom operacije ukoliko dođe do većeg krvarenja. Elektrokardiogram se radi kako bi se detektirale prisutne srčane abnormalnosti ukoliko one postoje [23].

7.1.2.1 Dan prije operacijskog zahvata

Dan prije operacijskog zahvata, vrše se specifični postupci usmjereni na analizu zdravstvenog stanja pacijenta i kontrolu prethodno učinjenih pretraga. Isto tako provodi se osobna higijena. Tijekom dana potrebno je obaviti posjet anesteziologu te on određuje koje će medikamente pacijent uzeti navečer i jutro prije samog zahvata (premedikacija). Medicinska sestra/tehničar moraju osigurati brzu i lako probavljivu hranu za večeru te obavijestiti pacijenta da nakon večere ne jede, a nakon ponoći ne uzima ni tekućinu.

7.1.2.2 Na dan operacijskog zahvata

Na dan operacijskog zahvata radi se priprema pacijenta koja je od presudne važnosti te kao takva utječe na uspješnost neurokirurškog zahvata. Potrebno je promatrati pacijenta, biti mu podrška, objasniti mu sve što će se raditi i sve ono što mu nije jasno [23].

Ujutro na dan operacije provjeravaju se i evidentiraju vitalni znakovi, te se u slučaju abnormalnih vrijednosti obavještava liječnik. Priprema se operacijsko polje. Priprema se sastoji od brijanja i šišanja dlaka na mjestu predviđenog operacijskog reza. Pacijenta se upozorava da skine sav nakit, zubnu protezu, proteze, naočale, leće. Potrebno je obaviti kupanje/tuširanje pacijenta u propisanom antiseptičkom sredstvu. Također se primjenjuju kompresivni zavoji ili čarape. Potrebno je pomoći pacijentu kod odijevanja u operacijsku odjeću [23]. Premedikacija se daje 45 min prije zahvata.

Potom je potrebno priložiti medicinsku i sestrinsku papirologiju te dogovoriti prijevoz pacijenta u operacijski blok [23].

7.2. Intraoperacijska skrb

Intraoperacijska sestrinska skrb uključuje: primopredaju pacijenta u operacijski blok, verbalnu provjeru točnosti identiteta pacijenta pomoću identifikacijske narukvice i dokumentacije, stavljanje pacijenta u odgovarajući položaj, provjeru lokacije kirurškog zahvata te asistencija kod izvođenja kirurškog zahvata. Pacijenta se postavlja u određeni položaj, ovisno o tipu operacijskog zahvata te se nakon toga pacijent uvodi u anesteziju i kreće se s planiranim zahvatom [26].

7.3. Poslijeoperacijska zdravstvena njega

Zdravstvena njega pacijenta nakon operacije hernije diska kompleksan je, izazovan te odgovoran zadatak za medicinsku sestru/tehničara koji skrbe za njega. Nakon zahvata pacijent se zadržava dva sata u sobi za buđenje, nakon čega se premješta na neurokirurški odjel [26].

U nekim se bolnicama pacijent smješta na odjel intenzivne njege i tamo se zadržava 24 sata. Svrha je poslijeoperacijske njege da se što je prije moguće postigne stanje homeostaze u kojem će pacijent moći bez pomoći zadovoljavati svoje individualne potrebe. Poslijeoperacijska skrb neurokirurškog pacijenta u ranom poslijeoperacijskom razdoblju obuhvaća praćenje općeg stanja nakon zahvata, eliminaciju tjelesnih simptoma te ranu detekciju poteškoća i komplikacija [23].

Poslijeoperacijska skrb nakon lumbalne discektomije usmjerena je prema:

- stalnoj procjeni te promatranju pacijenta kako bi se što ranije prepoznale komplikacije
- osiguravanju udobnosti pacijenta
- što bržoj rehabilitaciji pacijenta [23].

Nakon discektomije pacijent leži na leđima, uzglavlje je ravno ili je povišeno 10-15 stupnjeva, mali jastuk se može pozicionirati ispod glave, a drugi povremeno ispod koljena, mjere se vitalni znakovi, te se radi procjena neurološkog stanja, posebno mogućnost micanja nogu i osjet u njima [23].

Pacijentu je dopušteno ustati iz kreveta prvi dan nakon operacije. Nije dopušteno sjedenje kod ustajanja iz kreveta ili kod zauzimanja ležećeg položaja. Pacijent mora ležati na ravnoj podlozi, stajati ili šetati. Pri kraju bolničkog liječenja (najčešće sedmi poslijeoperacijski dan) pacijent može kratko biti u polusjedećem položaju na tvrdoj podlozi. Kroz edukativni dio, pacijentu se sugerira da održi ili postigne idealnu tjelesnu masu kako bi se smanjilo opterećenje na kralješnici [23].

7.3.1. Poslijeoperacijske poteškoće

Poslijeoperacijske poteškoće mogu znatno doprinijeti dužem boravku u bolnici i otežati oporavak, ali ne ugrožavaju život pacijenta. One nastaju kao rezultat djelovanja anestezije i lijekova, prekidanjem djelovanja anestetika, samog kirurškog zahvata, pacijentove neaktivnosti, promjenama uzimanja tekućine i hrane te drugih psihičkih i fizičkih tegoba u prilagodbi na novonastalo stanje [27].

7.3.1.1. Bol

Poslijeoperacijski bol problem je mnogih pacijenata i znatno utječe na oporavak, nastanak poslijeoperacijskih komplikacija i smanjuje kvalitetu života. Temeljita prijeoperacijska procjena, pažljivo perioperacijsko planiranje te individualizirano liječenje visokorizičnih pacijenata mogu bitno smanjiti poslijeoperacijski bol [28].

Bol je najčešće prisutan u predjelu operacijske rane. Pacijenti se najčešće žale na bol nakon prekida djelovanja anestetika. Zadaće medicinske sestre/tehničara u uklanjanju bola su prikupljanje podataka o lokalizaciji, trajanju te karakteru boli te primjena ordinirane analgetske terapije [28]. Procjena bola je ključna je za otkrivanje bola i rađanja plana smanjenja bola. Prije primjene analgetika potrebno je procijeniti vitalne znakove, te nakon toga primijeniti ordinirane analgetike i pratiti njihovo djelovanje [29]. Za procjenu intenziteta bola koriste se jednodimenzionalne i multidimenzionalne ljestvice. Od jednodimenzionalnih se ljestvica najčešća upotrebljava VAS (vizualno-analogni) ljestvica, a upotrebljavaju se još: numerička ljestvica, verbalna ljestvica s 4 i 5 točaka. VAS ljestvica bola sastoji se od brojeva nula do deset, gdje 0 opisuje da nema bolova, 1–3 je bol srednjeg intenziteta, 4–6 je umjereno jaki bol i 7-10 opisuje najgori mogući bol. *McGill Pain Questionnaire* je multidimenzionalna ljestvica koja se najčešće koristi, a sastoji se od niza pitanja koja su povezana u skupine [30].

Od izuzetne je važnosti da se pacijentu objasne uzroci bola te koliko će bol otprilike trajati, poučiti ga o učincima i mogućim načinima relaksacije. Potrebno mu je objasniti da može koristiti jastuke ili podloške kako bi se umanjila napetost u dijelu gdje je bol lokaliziran. Isto tako je potrebno je podučiti pacijenta kako će zauzeti adekvatni položaj kod okretanja u krevetu kako bi se smanjio intenzitet bola [31].

Intervencije medicinske sestre/tehničara kod bola su:

- prikupiti podatke o mjestu te trajanju bola
- pratiti pacijentovo ponašanje
- prepustiti pre jako stegnuti zavoj (ukoliko pacijent ima zavoj)
- pružiti psihosocijalnu potporu
- primijeniti propisane lijekove protiv bolova
- osigurati povoljne mikroklimatske uvjete u sobi
- obavijestiti liječnika o jačoj boli koja unatoč primjene analgetika ne popušta [25].

7.3.1.2. Mučnina i povraćanje

Poslijeoperacijska mučnina i povraćanje jedni su od složenih i značajnih problema u anesteziološkoj praksi. Povraćanje je nevoljno, snažno izbacivanje želučanog sadržaja kroz usta, a ponekad i nos. Mučnina je osjećaj nelagode koji najčešće prethodi povraćanju [32].

7.3.1.3. Štucavica

Štucavica je opetovano, grčenje ošita nakon kojeg dolazi do neočekivanog zatvaranja glotisa, koji nadzire ulazak zraka u grkljan te prouzrokuje karakterističan zvuk [32].

Štucanje je uobičajena i nedovoljno shvaćena patološka pojava. Štucanje se često pojavljuje iznenada. Može trajati tjednima, a ponekad i mjesecima. Često se smatra benignim i frustrirajućim stanjem no štucanje je ponekad vidljiv simptom plućne embolije i srčane bolesti [33].

7.3.1.4. Žeđ

Uslijed abdominalnih operacija nerijetko dolazi do golemih gubitaka krvi i tekućina. Žeđ je svjesna potreba za pijenjem vode. Kirurški pacijenti predstavljaju stanja koja stimuliraju i pojačavaju pojavu žeđi, uključujući gladovanje prije operacije, lijekove u anestezijsko i kirurškom procesu, endotrahealnu intubaciju te ostalo. Najčešća popratna pojava osjećaja žeđi je suhoća ustiju, koja nastaje zbog smanjenog lučenja sline [23,27].

Poslijeoperacijska žeđ čest je klinički problem. Poslijeoperacijska žeđ povezana je s emocionalnim promjenama, što dovodi do niza nepovoljnih psiholoških i fizičkih problema kod pacijenata [34].

7.3.2. Poslijeoperacijske komplikacije

Uz uredan poslijeoperacijski period bez komplikacija, oko 72 sata nakon operacijskog zahvata organizam se postepeno vraća u svoju fiziološku aktivnost i uspostavlja se normalna homeostaza.

Ponekad se mogu javiti komplikacije, koje doprinose usporavanju oporavka od operacijskog zahvata, produljuju bolničko liječenje te znatno utječu na psihofizičko stanje pacijenta. Najčešće opće komplikacije su atelektaza, pneumonija, infekcije rane te tromboflebitis. Od specifičnih komplikacija kod discektomije javljaju se: paralitički ileus, retencija urina, hematomi na mjestu operacije. Može se javiti arahnoiditis te različiti mišićni spazmi [23].

7.3.2.1. Paralitički ileus

Kod stimulacije simpatičkih djelova živčanog sustava dolazi do bržeg gubitka peristaltike u probavnom traktu te se tada javlja paralitički ileus. Najčešći znakovi i simptomi kod paralitičkog ileusa su:

- mučnina i povraćanje,
- javljnje distenzije debelog crijeva i trbuha i
- odsutnost zvukova peristaltike [23].

U poslijeoperacijskoj fazi, pacijent razvija netoleranciju na tekućinu te su najčešće prisutni mučnina i povraćanje. Tretman pacijenta uključuje mirovanje i postavljanje nazogastrične sonde. Pacijentu je potpuno zabranjena peroralna primjena tekućina. Može se postaviti rektalni kateter radi evakuacije zraka. Intravenska terapija je određena kako bi se održao balans tekućina i elektrolita. Kada dolazi do uspostavljanja peristaltike, miče se nazogastrična sonda i pacijent polako započinje sa perioralnim uzimanjem tekućina i hrane [23].

7.3.2.2. Retencija urina

Veoma bolno proširenje mokraćnog mjehura javlja se nakon obavljenog zahvata nakon anestezije te autonomne stimulacije. Znakovi i simptomi koji opisuju urinarnu retenciju su bolna distenzija mokraćnog mjehura prilikom palpacije i nesposobnost ispražnjavanja mokraćnog mjehura. Zadatak medicinske sestre/tehničara u tom slučaju su da se potakne čin mokrenja kod pacijenta. Ukoliko je to bezuspješno, uvađa se urinarni kateter i on ostaje toliko dugo do kad se ne uspostavi normalno funkcioniranje mokraćnog mjehura [23].

7.3.2.3. Hematom

U pojedinim slučajevima, nakon operacije će doći do pojave hematoma na samom mjestu incizije kao posljedica krvarenja. Najčešći simptom je bol koji se pojavljuje na mjestu incizije. Primjena prosječne doze analgetika u poslijeoperacijskom periodu najčešće nije dovoljna za pacijenta. Ukoliko je hematom veći, potrebno je na kirurški način ukloniti ugrušak, a manji hematomi se u pravilu spontano apsorbiraju [23].

7.3.2.4. Arahnoiditis

Upala arahnoidalnog sloja ovojnice može se javiti kao posljedica onečišćenja operacijskog mjesta ili kontaminacije kod previjanja. Ukoliko postoji klinička slika infekcije započinje se sa antibiotskim tretmanom. Arahnoiditis je veoma teška komplikacija jer može dovesti do formiranja ožiljkastog tkiva i priraslica što može uzrokovati još jaču kroničnu bol u periodu od nekoliko tjedana nakon operacije [23].

7.3.2.5. Mišićni spazmi

Spazam mišića najčešće se pojavljuje u trećem ili četvrtom poslijeoperacijskom danu. Ako je učinjena lumbalna discektomija, spazmi se najčešće javljaju u donjem dijelu leđa i bedrima. Mišićni spazmi nastaju zbog povećane aktivnosti pacijenta, zbog iritacije živca kod samog operacijskog zahvata ili kod oporavka živca od dugo prisutne pretjerane kompresije. Liječenje mišićnog spazma uključuje davanje ordiniranih analgetika, primjenu mišićnih relaksansa, protuupalnih lijekova a najvažnije je da u tom periodu pacijent miruje. Pacijent može imati osjećaj uzrujanosti i obeshrabrenosti prilikom nastanka ozbiljnog bola čija je pojava povezana sa mišićnim spazmima [23].

7.3.2.6. Plućna embolija

Plućna embolija nastaje kao posljedica začepljenja ogranka pluća trombom, a tromb najčešće potječe iz dubokih vena nogu. Plućna embolija je nepotpuno okarakterizirana, jer većina epizoda plućne embolije ostaje neotkrivena, klinička prezentacija oponaša mnoge druge uobičajene bolesti. Plućna embolija je značajan uzrok morbiditeta i mortaliteta kod hospitaliziranih pacijenata, a jedan od razloga za njezinu izuzetno visoku incidenciju je neuspjeh liječnika da osiguraju odgovarajuću profilaksu pacijentima koji su u riziku od razvoja venske tromboembolije. Stopa smrtnosti od plućne embolije je manja od 8% kada se stanje prepozna i liječi ispravno, ali približno 30% ako se ne liječi. Plućna arteriografija je zlatni standard u dijagnosticiranju plućnih embolija. Odabrani način liječenja izravno ovisi o kliničkoj slici pacijenta. Heparin niske molekularne težine koristi se za liječenje duboke venske tromboze i plućne embolije [35].

7.3.2.7. Tromboza

Trombozu uzrokuje zastoj tromba (krvnog ugruška) u venama. S obzirom na zahvaćenost mogu biti pogođene površinske vene te se u tom slučaju javlja superficijalni tromboflebitis. Također mogu biti zahvaćene duboke vene pa se javlja duboka venska tromboza. Tromboza može nastati zbog poremećaja koagulacije krvi ili može biti zbog neke neotkrivene zloćudne bolesti. Faktori koji doprinose nastanku venske tromboze su: oštećenja unutarnjeg sloja krvne žile kateterom, duži

zastoj krvi nakon operacijskog zahvata, kod korištenja oralnih kontraceptiva i kod dugotrajnog mirovanja sa spuštenim nogama [23, 36].

Glavni naglasak stavlja se na prevenciju koja se sastoji od edukacije, provođenja vježbi, terapije nisko molekularnim heparinom, vježbi ekstremiteta, promjena položaja te što ranije mobilizacije pacijenta [23].

7.3.3. Lokalne komplikacije

Lokalne komplikacije su dehiscencija, krvarenje i infekcija [23].

7.3.3.1 Dehiscencija

Dehiscencija označuje djelomično ili kompletno odvajanje prethodno aproksimiranih rubova kirurške rane te nastaje zbog nepravilnog cijeljenja rane. Najčešće se javlja od petog do osmog dana nakon operacije kada je cijeljenje još u ranoj fazi. Uzroci dehiscencije slični su uzrocima lošeg zacjeljivanja rana i uključuju ishemiju, infekciju, dijabetes, pothranjenost, pušenje i pretilost. Površinska dehiscencija označuje odvajanje rubova rane i pojačano krvarenjem ili prisutnosti veće količine eksudata na tom mjestu [23,27,37].

7.3.3.2. Krvarenje

Krvarenje (hemoragija) označuje izlaženje krvi iz krvnih žila kao posljedica ozljede ili patoloških promjena na stijenkama krvnih žila. Poslijeoperacijsko krvarenje je česta komplikacija koja se može pojaviti nakon bilo kojeg kirurškog zahvata. Krvarenje kod kirurškog pacijenta može se klasificirati u 2 glavne kategorije: primarno i sekundarno. Primarno krvarenje je ono koje se javlja u intraoperacijskom razdoblju. Sekundarno krvarenje javlja se 7-10 dana nakon operacije. Sekundarno krvarenje često je posljedica erozije žile uzrokovane infekcijom koja se širi [36].

7.3.3.3. Infekcija

Infekcija operacijske rane na kralješnici potencijalno je razorna komplikacija nakon operacijskih zahvata na kralješnici. Unatoč korištenju perioperacijskih profilaktičkih antibiotika posljednjih godina i poboljšanjima u kirurškoj tehnici i poslijeoperacijskoj njezi, infekcija rane i dalje ugrožava ishod pacijenata nakon operacije kralješnice. Ozbiljne infekcije kralježnične moždine preko rane su prisutne u jako velikom broju [37, 38].

7.4.3.1. Previjanje rane kod operacije hernije diska

Rana je prekid anatomskog te funkcionalnog kontinuiteta tkiva. S obzirom na duljinu liječenja rane se dijele na akutne i kronične. U kronične rane spadaju sve rane koje nisu zarasle unutar 6 tjedana od operacijskog zahvata. Kirurškom ranom smatra se rana koju je napravi visoko educirani stručnjak držeći se unaprijed određenog plana. Te rane nastaju u aseptičnim uvjetima u operacijskoj sali. Temeljni zadatak medicinske sestre/tehničara je prepoznati znakove infekcije rane. Kako bi se suzbilo nastajanje infekcije medicinske sestre/tehničari se moraju pridržavati svih pravila asepsa i antiseptičnosti prilikom bilo kakvih postupaka s ranom. Pravilnim tehnikama previjanja rane uklanjaju se štetni čimbenici koji se pojavljuju tijekom cijeljenja i odumrli dijelovi tkiva. U to spadaju eksudat i nekrotično tkivo. Medicinska sestra/tehničar previjaju ranu i procjenjuju njen izgled i veličinu. Tehnika previjanja i sredstva koja se koriste prilikom tretmana ovise o vrsti rane. Rana se, ukoliko nisu prisutni znakovi infekcije, obično previja suhim sterilnim gazama/modernim oblogama. Ukoliko su prisutni znakovi upale, medicinska sestra/tehničar imaju zadaću obavijestiti nadležnog liječnika koji propisuje daljnji tretman u vidu sistemske ili lokalne primjene antibiotika ili njihove kombinacije. Pod uvjetom da je rana uredna šavovi/ kopče koji se koriste za fiksaciju rubova rane skidaju se deseti poslijeoperacijski dan [23,26,27].

7.3.4. Poslijeoperacijska rehabilitacija

Poslijeoperacijska rehabilitacija ima ključnu ulogu kod liječenja hernije diska. Omogućuje sigurniji i brži povratak svakodnevnim životnim aktivnostima. Glavni cilj rehabilitacije je smanjenje intenziteta bola, sprječavanje ponovne hernijacije diska, vraćanje tonusa mišića te poboljšanje biomehanike. Rehabilitacija se sastoji od tri stupnja, prvi stupanj započinje od prvog do trećeg tjedna nakon operacije, drugi je od četvrtog do šestog poslijeoperacijskog tjedna, a treći od sedmog tjedna na dalje (kod nekih pacijenta tek oko jedanaestog tjedna) [39].

Neki od najvažnijih ciljeva u prvom stadiju rehabilitacije usmjereni su na:

- oporavak mjesta incizije
- što bolje i brže cijeljenje rane
- duralnu mobilizaciju
- smanjenje bola [39].

Najvažniji cilj drugog stadija rehabilitacije je povećanje mišićne mase do 80%, izdržljivosti te opsega kretanja kod pacijenta. Osim vježbi za jačanje mišića u drugom se stadiju izvodi i mobilizacija tkiva te se uvodi kardiovaskularni trening. U trećem stadiju kada su procesi cijeljenja u velikoj mjeri gotovi najvažniji cilj je osiguravanje samostalnosti pacijenta u njegovom

svakodnevnom životu, te vraćanje funkcija na razinu koja je bila prisutna prije bolesti. Uvode se funkcionalni treninzi s fokusom na jačanje mišića trupa. Nakon poslijeoperacijske rehabilitacije pacijent bi trebao biti u mogućnosti obavljati sve što je mogao i prije hernije diska. Vrlo je važno da se program vježbanja nastavlja raditi i nakon treće faze rehabilitacije. Sam tijekom oporavka i rehabilitacije je jako težak te zahtjeva puno discipline i strpljenja. Svaki pacijent se uvelike razlikuje od drugoga te je od izuzetne važnosti individualizirani pristup i prilagodba programa kako bi postavljeni ciljevi bili postignuti [39].

8. Zaključak

Dugotrajni povećani mehanički pritisak na kralješke zbog deformacija kralješnice, razne traume, bavljenje sportom, teški fizički rad, prekomjerna tjelesna težina, starija životna dob uz posljedicu genetske predispozicije, tj. prirođene slabosti samoga diska najčešći su uzročnici degenerativnih promjena unutar diska zbog koje dolazi do nastanka diskus hernije. Nakon dijagnostike hernije diska pristupa se individualiziranom liječenju svakog pacijenta kako bi se postignuo primarni cilj liječenja koji se bazira na ublažavanju bola i ostalih prisutnih simptoma. Najčešći oblik operacijskog liječenja hernije diska naziva se discektomija. Nakon dobro odrađene psihičke pripreme u prijeoperacijskom razdoblju pacijenti se brže oporavljaju i boravak u bolnici je skraćen. Kao i kod svakog drugog oblika operacije tako i kod operacije hernije diska postoje rizici i komplikacije. Na prevenciju poteškoća i komplikacija kroz širok raspon aktivnosti medicinska sestra/tehničar utječe koristeći svoje stručno znanje, vještine te raspoložive resurse. Naglasak se stavlja na sveobuhvatni program u razdoblju bolničkog liječenja kako bi se osiguralo optimalno liječenje i spriječila ili umanjila daljnja invalidnost. Nakon operacije veoma bitnu ulogu ima i rehabilitacija koja se provodi uz fizioterapeute. S obzirom na specifične potrebe i navike svakog pacijenta važna je individualna prilagodba kako bi se što brže i učinkovitije postigao željeni cilj liječenja operacije hernije u području lumbalne kralješnice.

9. Literatura

- [1] J. M. Mathis, A. Shaibani, and A. K. Wakhloo: Spine Anatomy, Image-Guided Spine Interventions, 2014., preuzeto s: https://link.springer.com/chapter/10.1007/0-387-21794-0_1, (pristupljeno: 20.07.2022.)
- [2] V. Vrban Tripović: Diskus hernija kralješnice. Hrvatska liga protiv reumatizma, 2013.
- [3] Y. Li, V. Fredrickson, D. K. Resnick: How should we grade lumbar disc herniation and nerve root compression? A systematic review, Clin Orthop Relat Res, 2015., preuzeto s: <https://pubmed.ncbi.nlm.nih.gov/24825130/>, (pristupljeno: 20.07.2022.)
- [4] M. L. MJ, Rehabilitation for the Postsurgical Orthopedic Patient, 2013.
- [5] R. M. Amin, N. S. Andrade. B. J. Neuman: Lumbar Disc Herniation, Treatment of Lumbar Degenerative Pathology, 2017., preuzeto s: <https://link.springer.com/article/10.1007/s12178-017-9441-4>, (pristupljeno: 21.07.2022.)
- [6] Lumbar Disc Protrusions – Surgical Options, British Association of spine Surgeons, 2018., preuzeto s: <https://spinesurgeons.ac.uk/resources/Documents/Booklets/FINAL-07133-17-Lumbar-Disc-Protrusions-Surgical-Options.pdf>, (pristupljeno: 20.07.2022.)
- [7] D. Ileković: Posebnost perioperativne pripreme i intraoperativne skrbi u maksfacijalnoj kirurgiji, 2021. (Diplomski rad) preuzeto s: <https://zir.nsk.hr/islandora/object/mef:4595/datastream/PDF/view>, (pristupljeno: 22.07.2022.)
- [8] P. Keros, M. Pećina, M. Košuta- Ivančić: Temelji anatomije čovjeka, Naprijed, 1999.
- [9] P. Keros, M. Pećina: Funkcijska anatomija lokomotornog sustava, Naklada Ljevak, 2006.
- [10] O. Bican, A. Minagar, A. A. Pruitt: The spinal cord: a review of functional neuroanatomy, Neurol Clin, 2013., preuzeto s: <https://pubmed.ncbi.nlm.nih.gov/23186894/>, (pristupljeno: 25.07.2022.)
- [11] K. Bridwell, MDJ. Albert Key, Vertebral Column, orthopaedic Surgery, 2019 pristupljeno: 26.07.2022.
- [12] J. A. Waxenbaum, V. Reddy, B. Futterman: Anatomy, Back, Intervertebral Discs, StatPearls, 2021., preuzeto s: <https://www.ncbi.nlm.nih.gov/books/NBK470583/> (pristupljeno 26.07.2022.)
- [13] V. Vrban Tripović: Diskus hernija kralješnice. Priručnik za bolesnike. Hrvatska liga protiv reumatizma. Pula, 2013., (pristupljeno: 26.07.2022.)
- [14] Y. Li , V. Fredrickson, D. K Resnick: How should we grade lumbar disc herniation and nerve root compression? A systematic review, Clin Orthop Relat Res, 2015., preuzeto s: <https://www.netdoktor.de/krankheiten/ischias/lumboischialgie/>(pristupljeno 28.07.2022.)

[15] J. Hartvigsen, M. J. Hancock, A. Kongsted, Q. Louw, M. L. Ferreira, S. Genevay, D. Hoy, J. Karppinen, G. Pransky, J. Sieper, R. J. Smeets, M. Underwood: What low back pain is and why we need to pay attention, *Lancet*, 2018., preuzeto s: <https://pubmed.ncbi.nlm.nih.gov/29573870/> (pristupljeno: 29.08.2022.)

[16] H. Mokrović, L. Širola, M. Baričić, M. Vitezić, H. Jurdana, L. Vukelić: Endoscopic surgery for herniated disc, 2013., preuzeto s: <https://hrcak.srce.hr/index.php/clanak/157636>, (pristupljeno 01.08.2022.)

[17] J. S. Santana-Ríos, D. D. Chívez-Arias, R. Coronado-Zarco, E. Cruz-Medina, T. Nava-Bringa: Postoperative treatment for lumbar disc herniation during rehabilitation, 2014., preuzeto s: <https://pubmed.ncbi.nlm.nih.gov/26040154/>, (pristupljeno: 02.08.2022.)

[18] Fjeld OR, Grøvle L, Helgeland J, Småstuen MC, Solberg TK, Zwart JA, Grotle M. Complications, reoperations, readmissions, and length of hospital stay in 34 639 surgical cases of lumbar disc herniation. *Bone Joint J.* 2019., preuzeto s: <https://pubmed.ncbi.nlm.nih.gov/26040154/>, (pristupljeno: 05.08.2022.)

[19] Jordan J, Konstantinou K, O'Dowd J. Herniated lumbar disc. *BMJ Clin Evid.* 2013

[20] A.C., Schwarzer, C.N. Aprill, R. Derby, J. Fortin, Kine G, N. Bogduk: The prevalence and clinical features of internal disc disruption in patients with chronic low back pain, 2017., preuzeto s: <https://pubmed.ncbi.nlm.nih.gov/8560335/>, (pristupljeno: 07.08.2022.)

[21] C. Ronaldo da Costa, S. De Decker, M. J. Lewis, H. Volk: Diagnostic Imaging in Intervertebral Disc Disease, 2020., preuzeto s: <https://www.ncbi.nlm.nih.gov/pmc/articles/PMC7642913/>, (pristupljeno: 09.08.2022.)

[22] N. Tawa, A. Rhoda, I. Diener: Accuracy of clinical neurological examination in diagnosing lumbo-sacral radiculopathy: a systematic literature review, *BMC Musculoskelet Disord*, 2017., preuzeto s: <https://www.ncbi.nlm.nih.gov/pmc/articles/PMC5324296/>, (pristupljeno 10.08.2022.)

[23] Zdravstvena njega neurokirških bolesnika, Hrvatska komora medicinskih sestara, 2013., preuzeto s: http://www.hkms.hr/data/1384336898_569_mala_Zdravstvena%20njega%20neurokirur%C5%A1kih%20bolesnika.pdf, (pristupljeno 30.08.2022.)

[24] H. Priest: Uvod u psihološku njegu u sestinstvu i drugim zdravstvenim strukama, Naklada Slap, 2014.

[23] Lj. Banfić: Smjernice za dijagnozu, liječenje i sprječavanje venske tromboze, 2016., preuzeto s: <https://doi.org/10.15836/ccar2016.351>, (pristupljeno: 15.08.2022.)

[25] Sestrinske dijagnoze 2: Hrvatska Komora Medicinskih Sestara, Zagreb, 2011., preuzeto s: https://www.kbsd.hr/sites/default/files/SestrinstvoEdukacija/Sestrinske_dijagnoze_2.pdf, (pristupljeno: 16.08.2022.)

[26] M. Ditrih: Perioperacijska zdravstvena njega bolesnika s operacijskim zahvatima na kralježnici (Diplomski rad) 2020., preuzeto s:

<https://repozitorij.mef.unizg.hr/islandora/object/mef%3A3401/datastream/PDF/view>, (pristupljeno: 17.08.2022.)

[27] N. Prlić: Zdravstvena njega, Zagreb, 2000.

[28] M. R. Blichfeldt-Eckhardt, J. M. Jensen, J. F. Møller: Treating post-operative pain, Ugeskr Laeger, 2017., preuzeto s: <https://pubmed.ncbi.nlm.nih.gov/28648159>, (pristupljeno: 18.08.2022.)

[29] S. Q. Booker, K. A. Herr: Assessment and Measurement of Pain in Adults in Later Life, Clin Geriatr, 2016., preuzeto s: <https://www.ncbi.nlm.nih.gov/pmc/articles/PMC5444331/>, (pristupljeno: 20.08.2022.)

[30] S. Yao-Ting, W. Jeng-Shin: The Visual Analogue Scale for Rating, Ranking and Paired-Comparison (VAS-RRP): A new technique for psychological measurement, Behav Res Methods, 2018., preuzeto s: <https://www.ncbi.nlm.nih.gov/pmc/articles/PMC6096654/>, (pristupljeno 22.08.2022.)

[31] D. Šerviel-Kuchler, B. Maldini, A. Borgeat, N. Bilić, R. Košak, B. Mavčić: The Influence of Postoperative Epidural Analgesia on Postoperative Pain and Stress Response after Major Spine Surgery, 2014., preuzeto s: <https://hrcak.srce.hr/127623>, (pristupljeno 23.08.2020.)

[32] S. Imtiaz- Shaikh, D. Nagarekha, G. Hegade, M. Marutheesh; Postoperative nausea and vomiting: A simple yet complex problem, Anesth Essays Res, 2016., preuzeto s: <https://www.ncbi.nlm.nih.gov/pmc/articles/PMC5062207/>, (pristupljeno: 22.08.2022.)

[33] E. Bryer corresponding, J. Bryer: Persistent Postoperative Hiccups, Case Rep Anesthesiol. 2020., preuzeto s: <https://www.ncbi.nlm.nih.gov/pmc/articles/PMC7355363/>, (pristupljeno: 23.08.2022.)

[34] C. Wu, Y. Liu, L. Yang, Y. Tang, L. Zhou, X. Wang: Thirst Relief Effect of 0.75% Citric Acid Spray During the Anesthesia Recovery Period: A Randomized Controlled Trial, Perianesth Nurs, 2021., preuzeto s: [https://www.jopan.org/article/S1089-9472\(21\)00016-2/fulltext](https://www.jopan.org/article/S1089-9472(21)00016-2/fulltext), (pristupljeno: 24.08.2022.)

[35] J. W. Olin: Pulmonary embolism, 2012., preuzeto s: <https://pubmed.ncbi.nlm.nih.gov/12556745/>, (pristupljeno 25.08.2022.)

[36] J.P. Tasu, G. Vesselle, G. Herpe, J. C. Ferrie, P. Chan, S. Boucebci, S. Velasco: Postoperative Bleeding, Diagn Interv Imaging, 2015., preuzeto s: <https://pubmed.ncbi.nlm.nih.gov/26078019/>, (pristupljeno: 25.08.2022.)

[37] P. D. Parchi, G. Evangelisti, L. Andreani, F. Girardi, L. Darren, A. Sama, M. Lisanti: Postoperative Spine Infections, Orthop Rev, 2015., preuzeto s: <https://www.ncbi.nlm.nih.gov/pmc/articles/PMC4592931/>, (pristupljeno: 26.08.2022.)

[38] K. Nas, M. Karakoç, A. Aydın, K. Öneş: Rehabilitation in spinal infection diseases, 2015., preuzeto s: <https://www.ncbi.nlm.nih.gov/pmc/articles/PMC4303778/>, (pristupljeno: 26.08.2022.)

[39] B. Omazić: Rehabilitacija nakon operacije hernije diska u lumbalnom dijelu kralježnice, 2018. preuzeto s: <https://repozitorij.mef.unizg.hr/islandora/object/mef%3A2085/datastream/PDF/view>, (pristupljeno: 30.08.2022.)

Popis slika

Slika 2.1.1. Skupine kralježaka	3
Slika 2.1.2 Lumbalni kralježak	4
Slika 2.4.1 Intrarvertebralni disk	6
Slika 5.1.1. Hernija diska na MRI snimci.....	12



IZJAVA O AUTORSTVU
I
SUGLASNOST ZA JAVNU OBJAVU

Završni/diplomski rad isključivo je autorsko djelo studenta koji je isti izradio te student odgovara za istinitost, izvornost i ispravnost teksta rada. U radu se ne smiju koristiti dijelovi tuđih radova (knjiga, članaka, doktorskih disertacija, magistarskih radova, izvora s interneta, i drugih izvora) bez navođenja izvora i autora navedenih radova. Svi dijelovi tuđih radova moraju biti pravilno navedeni i citirani. Dijelovi tuđih radova koji nisu pravilno citirani, smatraju se plagijatom, odnosno nezakonitim prisvajanjem tuđeg znanstvenog ili stručnoga rada. Sukladno navedenom studenti su dužni potpisati izjavu o autorstvu rada.

Ja, HRVODJE VARGEC (ime i prezime) pod punom moralnom, materijalnom i kaznenom odgovornošću, izjavljujem da sam isključivi autor/ica završnog/diplomskog (obrisati nepotrebno) rada pod naslovom PERCEPCIJSKA IZDAVSTVENA SLOBODNOST (upisati naslov) te da u navedenom radu nisu na nedozvoljeni način (bez pravilnog citiranja) korišteni dijelovi tuđih radova.


Student/ica:
(upisati ime i prezime)

HRVODJE VARGEC 
(vlastoručni potpis)

Sukladno Zakonu o znanstvenoj djelatnosti i visokom obrazovanju završne/diplomske radove sveučilišta su dužna trajno objaviti na javnoj internetskoj bazi sveučilišne knjižnice u sastavu sveučilišta te kopirati u javnu internetsku bazu završnih/diplomskih radova Nacionalne i sveučilišne knjižnice. Završni radovi istovrsnih umjetničkih studija koji se realiziraju kroz umjetnička ostvarenja objavljuju se na odgovarajući način.

Ja, HRVODJE VARGEC (ime i prezime) neopozivo izjavljujem da sam suglasan/na s javnom objavom završnog/diplomskog (obrisati nepotrebno) rada pod naslovom PERCEPCIJSKA IZDAVSTVENA SLOBODNOST (upisati naslov) čiji sam autor/ica.

Student/ica:
(upisati ime i prezime)

HRVODJE VARGEC 
(vlastoručni potpis)