

# Fizioterapijski postupci kod osteoartritisa kuka

---

Vrabec, Marin

Undergraduate thesis / Završni rad

2022

Degree Grantor / Ustanova koja je dodijelila akademski / stručni stupanj: **University North / Sveučilište Sjever**

Permanent link / Trajna poveznica: <https://um.nsk.hr/um:nbn:hr:122:900167>

Rights / Prava: [In copyright](#)/[Zaštićeno autorskim pravom.](#)

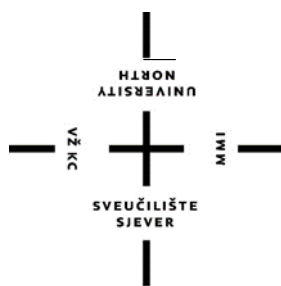Download date / Datum preuzimanja: **2024-07-02**



Repository / Repozitorij:

[University North Digital Repository](#)





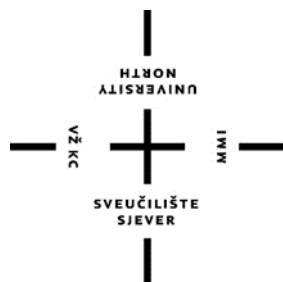
**Sveučilište  
Sjever**

Završni rad br. 157FIZ/2022

## **Fizioterapijski postupci kod osteoartritisa kuka**

Marin Vrabc 3963/336

Varaždin, rujan 2022.



# Sveučilište Sjever

Odjel za fizioterapiju

Završni rad br. 157/FIZ/2022

## **Fizioterapijski postupci kod osteoartritisa kuka**

### **Student**

Marin Vrabc 3963/336

### **Mentorica**

Doc. sc. Manuela Filipec

Varaždin, rujan 2022.

# Prijava završnog rada

## Definiranje teme završnog rada i povjerenstva

ODJEL	Odjel za fizioterapiju		
STUDIJ	preddiplomski stručni studij Fizioterapija		
PRISTUPNIK	Marin Vrabec	JMSAG	0336038353
DATUM	24.08.2022.	KOLEGIJ	Fizioterapijske vještine II
NASLOV RADA	Fizioterapijski postupci kod osteoartritisa kuka		
NASLOV RADA NA ENGL. JEZIKU	Physiotherapy procedures in osteoarthritis of the hip		
MENTOR	Manuela Filipec	ZVANJE	doc. dr. sc.
ČLANOVI POVJERENSTVA	1. doc. dr. sc. Željko Jeleč, predsjednik		
	2. doc. dr. sc. Manuela Filipec, mentor		
	3. doc. dr. sc. Irena Canjuga, član		
	4. Valentina Novak, mag. med. techn., zamjenski član		
	5.		

## Zadatak završnog rada

BROJ	157/FIZ/2022
OPIS	<p>Osteoarthritis kuka utječe na aktivnosti svakodnevnog života i kvalitetu života pojedinca. Bolest se najprije manifestira kao molekularni poremećaj (abnormalni metabolizam zglobnog tkiva) praćen anatomskim i/ili fiziološkim poremećajima (obilježeni degradacijom hrskavice, formiranjem osteofita koji remodeliraju kosti, upalom zglobova i gubitkom normalne funkcije zgloba). Uloga fizioterapeuta neophodna je u povećanju funkcijskih sposobnosti i poboljšanju kvalitete života osobe sa osteoartritisom kuka.</p> <p>Cilj rada je prikazati metode fizioterapijske procjene i intervencije kod osteoartritisa kuka.</p>

ZADATAK URUČEN

01.09.2022.



PODPIS MENTORA

M. Filipec

## **Zahvala**

Prvo bih svoju zahvalu htio izraziti svojoj mentorici doc. sc. Manuli Filipec koja me svojim savjetima i podupiranjem pratila kroz cijelo vrijeme pisanja ovoga rada. Također zahvaljujem joj se i na strpljenju i svojem utrošenom vremenu koje je izgubila pregledavajući ovaj rad. Nadalje zahvaljujem se i svim profesorima i vanjskim suradnicima koji su me podučavali i naučili brojne tehnike i prenijeli mnogo znanja. Naposljetku velika zahvala mojim roditeljima Kseniji i Stjepanu koji su mi omogućili ovaj studij, sestri Saneli te mojoj curi Martini te mojim prijateljima. Svi oni su mi bili velika potpora i oslonac kroz ovo obrazovanje.

## **Sažetak**

Osteoartritis (OA) kuka je najčešća degenerativna bolest koja je progresivna i kronična te nema poznati uzrok. Narušava stanje cijelog sustava kao cjeline zbog toga što su otežane aktivnosti svakodnevnog života, ali najviše pogađa lokomotorni sustav. OA kao takav zahvaća primarno sami zglob odnosno hrskavicu u njemu, ali zbog nepravilnog obrasca hoda odnosno zbog boli i izmijenjene biomehanike hoda koja utječe i na okolne mišiće, ligamente treba sa procedurama terapije krenuti što je ranije moguće. Liječenje kao takvo može se provoditi na razne načine ali i od velike je ovisnosti o stupnju bolesti i dobi bolesnika te koliko je bolesnik spreman na suradnju i koliko je motiviran za rad. Vrlo je važno je provesti fizioterapijsku procjenu zgloba kuka kako bi se mogao napraviti plan i program liječenja. Liječenje može biti konzervativno u koje ulaze farmakološka i fizikalna terapija. Ukoliko dođe do pogoršanja OA i ukoliko se više nikakvim konzervativnim metodama liječenja ne može postići pozitivan rezultat liječenja indikacija je za ugradnju umjetnog zgloba. Kod OA kuka od izuzetne je važnosti fizioterapijska procjena i intervencija za na fizioterapeute, ali također je vrlo važno prenijeti znanje o bolesti i educirati pacijenta u najvećoj mogućoj mjeri kako pravilno izvoditi vježbe, kako da poboljša držanje, te kako da unaprijedi svoje aktivnosti svakodnevnog života i kako da poboljša stabilnost i smanji broj padova zbog nestabilnosti noge.

**Ključne riječi :** osteoartritis, kuk, bol, liječenje, fizioterapija

## **Abstract**

Osteoarthritis (OA) of the hip is the most common disease in the field of rheumatology, which is progressive, degenerative and chronic and has no known cause. It impairs the condition of the entire system as a whole due to the difficulty of activities of daily life, but it affects the locomotor system for propulsion the most. As such, OA primarily affects the joint itself, i.e. the cartilage in it, but due to an irregular walking pattern, i.e. due to pain and altered biomechanics of walking, which also affects the surrounding muscles, ligaments, therapy procedures should be started as early as possible. Treatment as such can be carried out in various ways, but it also depends greatly on the advanced stage of the disease and the age of the patient, as well as whether the patient is ready to cooperate and how motivated he is to work. It is very important to carry out a physiotherapy assessment of the hip joint so that a treatment plan and program can be made. Treatment can be conservative, which includes pharmacological and physical therapy. If OA worsens and if no more conservative treatment methods can achieve a positive treatment result, the indication is for the installation of an artificial joint, the so-called hip endoprosthesis. In OA of the hip, physiotherapy assessment and intervention by physiotherapists is extremely important, but it is also very important to transfer knowledge about the disease and educate the patient as much as possible on how to properly perform exercises, how to improve posture, and how to improve their activities of daily life and how to improve stability and reduce the number of falls due to leg instability.

**Key words:** osteoarthritis, hip, pain, treatment, physiotherapy

## **Popis kratica**

OA- osteoartritis kuka

FAI- Femoroacetabularni impingement

RTG- rendgen

MR- magnetna rezonanca

TENS- transkutana električna nervna stimulacija

NSAR- nesteroidni antireumatici

TEP- totalna endoproteza

MMT- manualni mišićni test

DDS- dijadinamske struje

IFS- interferentne struje



## Sadržaj

1. Uvod.....	1
2. Osteoartritis kuka (OA).....	2
3. Etiologija i čimbenici rizika za OA.....	3
3.1 Čimbenici rizika zajedničke razine.....	3
3.2 Razvojna displazija kuka .....	3
3.3 Femoroacetabularni impingement.....	4
3.4 Ozljeda zgloba i labralne ozljede.....	4
3.5 Periartikularna muskulatura zgloba kuka.....	5
4. Patofiziologija .....	6
5. Klinička slika .....	7
5.1 Razvoj simptoma sukladno razvoju bolesti .....	8
6. Dijagnostika .....	10
7. Liječenje.....	12
8. Fizioterapijski proces kod OA kuka.....	17
8.1 Anamneza .....	17
8.2 Klinički pregled .....	17
8.3 Funkcionalni testovi.....	18
8.3.1 MMT .....	18
8.3.2 Mjerenje dužine ekstremiteta .....	18
8.3.3 Stabilnost zdjelice i snaga abduktornih mišića.....	18
8.3.4 30-sekundni test ustajanja .....	19
8.3.5 Test 4 kvadrata .....	19
8.3.6 Test koraka .....	20
8.3.7 TUG test (engl. <i>time up and go</i> ustani i kreni).....	20
9. Fizioterapijska intervencija .....	21
9.1 Vježbe balansa .....	21
9.2 Vježbe istezanja .....	21
9.3 Potpomognute vježbe.....	22
9.4 Aktivne vježbe .....	22
9.4.1 Aktivne dinamičke vježbe.....	22
9.4.2 Aktivne statičke vježbe .....	23
9.5 Dijadinamska struja (DDS).....	24
9.6 Interferentna struja (IFS).....	24
9.7 Krioterapija .....	25

10. Zaključak.....	26
11. Literatura.....	27
12. Popis slika i tablica i njihovi izvori.....	29

## 1. Uvod

Osteoartritis (OA) kuka je najčešća bolest zglobova i najčešći uzročnik kronične onesposobljenosti kod osoba starije životne dobi. Procjenjuje se da u svijetu više od 250 milijuna ljudi boluje od OA te da je to jedan od najbrže rastućih svjetskih zdravstvenih problema [1]. Samim time OA kuka predstavlja i značajan ekonomski teret sa velikom troškovima koji se odnose na niz konzervativnih i kirurških tretmana, izgublenu radnu produktivnost i značajan gubitak kvalitete života [1,2]. OA kuka je kronična bolest koja zahvaća zglob i okolnu muskulaturu, što rezultira strukturnim i funkcionalnim zatajenjem zgloba i uzrokuje bol i smanjenu kvalitetu života. OA kuka je česta bolest u staroj životnoj dobi s karakteristikama degenerativnih promjena u kuku ili kukovima. Prilikom fizioterapijskog postupka koristimo se metodama kao što su kineziterapija, fizikalna terapija (pod koju spadaju brojne procedure kao što su masaža, krioterapija, elektroterapija i ostale). U cilju postizanja najboljeg ishoda liječenja sa procedurama terapije trebalo bi krenuti dok je bolest još u samim počecima. Procjenjuje se da u cijelom svijetu oko 240 milijuna osoba ima simptomatski OA koji ograničava aktivnost [3]. Gotovo 30% osoba starijih od 45 godina ima radiografski dokaz OA kuka, od kojih otprilike polovica ima teže simptome. Životni rizik od simptomatskog OA koljena veći je u pretilih osoba ( $BMI \geq 30 \text{ kg/m}^2$ ) nego u osoba bez pretilosti (19,7% naspram 10,9%). Prethodne traume zgloba, kao što su ruptura usne ili prijelom gležnja, povećavaju rizik, čineći 12% slučajeva OA kuka [3].

## 2. Osteoartritis kuka (OA)

OA kuka bolest još se naziva i osteoartroza, predstavlja kroničnu, degenerativnu i progresivnu bolest koja za osnovni uzrok ima propadanje zglobne hrskavice. OA kao bolest može zahvatiti bilo koji zglob u tijelu. Bolest se prvo manifestira kao molekularni poremećaj (abnormalni metabolizam zglobnog tkiva) praćeni anatomskim i/ili fiziološkim poremećajima (obilježenim degradacijom hrskavice, formiranjem osteofita koji remodeliraju kosti, upalom zglobova i gubitkom normalne funkcije zgloba), koji mogu kulminirati bolešću. OA kao takav ima 2 podjele a to su na primarni i sekundarni, ali postoji i podjela na 4 stupnja razvoja OA kuka. Primarni (ili idiopatski) nastaje u starijoj životnoj dobi zbog poremećaja ravnoteže između trošenja i reparacije koštanog tkiva, koja je usporena i smanjena, te je znak starenja sustava za pokretanje [3]. Manifestira se suženim zglobnim prostorom, stanjivanjem i pukotinama na zglobnoj hrskavici, a kasnije i na kostima. Zglobna tijela dobro prijanjaju jedna uz drugo, ne postoji rubno preopterećenje, te ništa ne ukazuje na naprezanje ni pojačana opterećenja. Smatra se da je primarno greška u strukturi zglobne hrskavice, koja ne može izdržati normalno opterećenje ni naprezanje niti se može dovoljno brzo reparirati ako je potrebno [4]. Sekundarni OA razvija se zbog nekog poznatog uzročnika, koji svojim djelovanjem u organizmu na neki način oštećuje zglob, (artroze koje nastaju nakon upala, povreda i tumora). Bolesnik osjeća izrazitu bol u kukovima prilikom hodanja, pri usponu uz i silaženju niz stepenice, umor i ukočenost po zglobovima, bol kod dugotrajnog stajanja te neugodno tupu bol kod ležanja koja se može ali i ne mora širiti prema natkoljenicama i u donje dijelove leđa [4].

Stadiji razvoja OA kuka dijele se na 4 stupnja:

- 1. stupanj – zdrava (neoštećena) hrskavica
- 2. stupanj – početne degenerativne promjene
- 3. stupanj – napredovala degenerativna promjena
- 4. stupanj – završni stadij degenerativnih promjena [5].

### **3. Etiologija i čimbenici rizika za OA**

Etiologija kao i kod drugih artroza se ne zna, ali su poznata stanja koja ubrzavaju njen progresiju. To su prirođeni razvojni poremećaji kukova, posljedice fraktura femura i acetabuluma (vrata, trupa i glave femura) [3]. Nalaz je karakterističan primarnom degeneracijom koštanih hrskavica, sklerozom kosti, hiperplazijom koštanog tkiva, i osteoporozom. To sve zajedno stvara koštani blok, zglobna pukotina nestane, zglob postane nepokretan a i time se i opća bolesnikova pokretljivost uvelike smanjuje. Čimbenici rizika za razvoj OA kuka mogu se podijeliti na one na razini zglobova i one na razini cijele osobe, uz činjenicu da ove dvije kategorije čimbenika rizika ne postoje neovisno jedna o drugoj. Umjesto toga, čimbenici rizika na razini zglobova mogu se smatrati etiološkom osnovom za razvoj OA kuka, dok čimbenici rizika na razini cijele osobe pridonose razvoju OA kuka neizravno, povećavajući osjetljivost na čimbenike rizika na razini zglobova [4].

#### **3.1 Čimbenici rizika zajedničke razine**

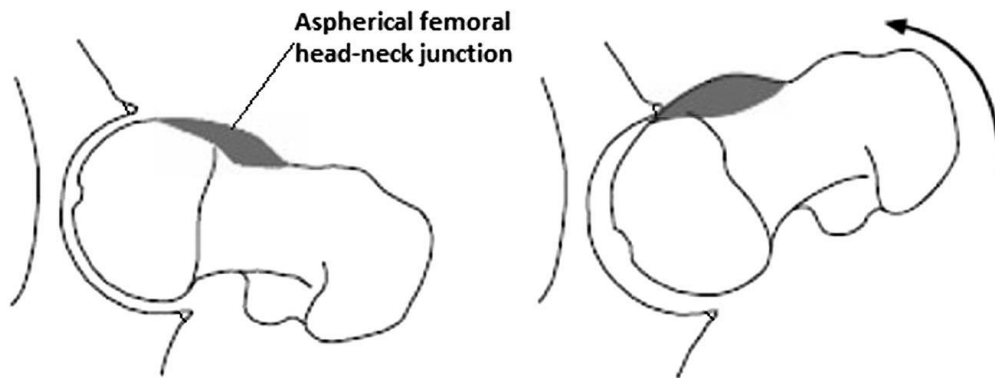
Morfologija zgloba kod OA kuka, je najznačajniji čimbenik koji se pokazao kao odgovoran za početak gore opisane bolesti. Prisutnost abnormalne morfologije zgloba kuka, bila ona slabo ili jako izražena, dovodi do patoloških obrazaca opterećenja i pokretanja koji proizvode trenje i naprezanje na zglob kuka tijekom vremena [4]. Iako je deformacija zgloba kuka, poput teške razvojne displazije kuka dugo bila smatrana kao glavnim uzročnikom ranog početka OA kuka prvobitno se smatralo da je većina OA kuka idiopatska. Prije nekoliko desetljeća prvi put je predloženo da su gotovo svi OA kuka sekundarni u odnosu na oblike deformiteta zgloba međutim, tek je u posljednjih nekoliko godina ova ideja dobila na snazi. Predloženo je da teške abnormalnosti morfologije zglobova kao što je teški femoroacetabularni impingement sindrom povećavaju rizik od ranog početka OA kuka [6].

#### **3.2 Razvojna displazija kuka**

Plitki acetabulum uzrokuje smanjenu kontaktnu površinu femoroacetabuluma. To rezultira raspodjelom kliznih sila anterosuperiorno u zglobu kuka na acetabularni rub. Tijekom vremena te sile uzrokuju degeneraciju acetabularnog labruma anterosuperiorno i degeneraciju zglobne hrskavice njezinim odgovorom na ranije opisani posmični napor. Na kraju dolazi do potpunog zatajenja zgloba s početkom OA kuka; kod teške displazije ovaj se događaj ima tendenciju pojaviti ranije u životu [6].

### 3.3 Femoroacetabularni impingement

Femuroacetabularni impingement (FAI) je vjerojatno najčešći temeljni uzrok za razvoj OA kuka. U FAI prevladavajuća morfološka abnormalnost je zadebljani spoj između glave i vrata femura. Kada je zglob kuka u fleksiji, zadebljanje na femuru naliježe na anterosuperiorni labrum acetabuluma, pritišćući ga i gurajući prema van [6]. U međuvremenu je acetabularna hrskavica gurnuta prema unutra silom klizanja koju djeluje zadebljanje. Ukupni učinak je odvajanje acetabularne hrskavice od labruma i raspadanje acetabularne hrskavice od kosti. Kao rezultat toga, vrat bedrene kosti naliježe na acetabularni labrum, vršeći tlačne sile koje najprije rezultiraju oštećenjem labruma a kasnije i oštećenjem i cijele hrskavice (slika 1.) [6].



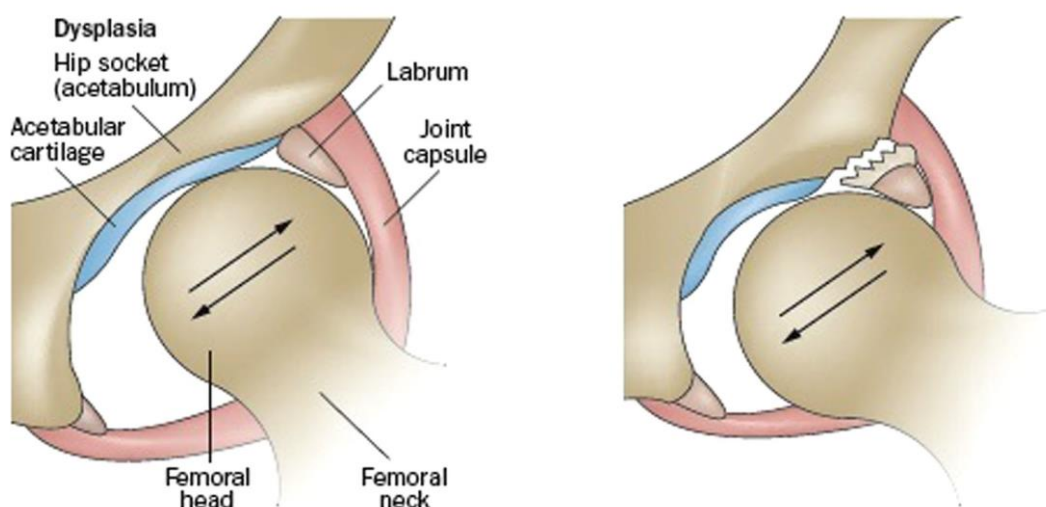
Slika 1. Prikaz femuroacetabularnog impingenta (FAI-a)

(Izvor: Nicholas J. Murphy . Jillian P. Eyles . David J. Hunter (2016)- *Hip Osteoarthritis: Etiopathogenesis and Implications for Management*)

### 3.4 Ozljeda zgloba i labralne ozljede

Dobro utvrđeni čimbenik rizika za OA kuka je ozljeda zgloba. U kuku je čest oblik ozljede zgloba acetabularna labralna ozljeda, što zahtijeva daljnje istraživanje kao mogući čimbenik koji doprinosi razvoju OA kuka. Acetabularne labralne ozljede su vrlo česte, a procjenjuje se da su prisutne u 66% ljudi s mehaničkom boli u kuku i otprilike 39% asimptomatske populacije, s porastom dobi takve ozljede su važan čimbenik rizika [5]. Etiologija takvih ozljeda može biti akutni traumatski događaj, degenerativna promjena potajnog početka kakva je često uzrokovana kroničnim impingementom. Postoji jaka povezanost između abnormalnih koštanih morfologiju i prisutnost simptomatskih labralnih ozljeda. Međutim, serije slučajeva su otkrile da 13% do 30% pacijenata koji su bili podvrgnuti operaciji simptomatskih labralnih ozljeda (Slika 2.) nisu imali znakove abnormalne morfologije kosti,

što sugerira da FAI i displazija nisu jedini uzrok simptomatskih rascjepa acetabularnog labruma [6]. Nekoliko studija otkrilo je da labrum povećava zglobna površina acetabuluma za 22% i doprinosi do 33% volumena zgloba. Vjeruje se da neoštećeni labrum pruža brtvu koja doprinosi stabilnosti zgloba kuka, kao i ravnomjerniju raspodjelu tlaka između femura i acetabuluma, uz održavanje sinovijalne tekućine važne za i podmazivanje unutar zglobnog prostora. S druge strane, vjeruje se da ozljede smanjuju daljnji kapacitet labruma za obavljanje ovih važnih funkcija, što rezultira smanjenom stabilnošću zgloba kuka i suboptimalnom raspodjelom femoroacetabularnog tlaka [6].



Slika 2. Prikaz labralne ozljede

(Izvor: <https://www.drdren.com/gonartroza-koksartroza-artritis-artroza-osteoartritis-osteoartroza/>)

### 3.5 Periartikularna muskulatura zgloba kuka

Važnost periartikularne muskulature za apsorpciju udara prepoznata je kao karakteristika zajednička mnogim zglobovima. Duboki stabilizirajući mišići kuka vjerojatno igraju ulogu u apsorpciranju šoka i zaštiti zgloba od abnormalnih pokreta. Temeljna uloga fizioterapije je jačanje muskulature kuka. Konkretno, ima za cilj poboljšati kontrolu glave bedrene kosti jačanjem duboko stabilizirajućih mišića kuka, posebno dubokih adduktora kuka i vanjskih rotatora, kako bi se smanjilo opterećenje koji se javlja kada se kuk pomiče u položaj fleksije, unutarnje rotacije, i adukcija [6].

## 4. Patofiziologija

OA kuka nastaje iz vrlo složenih bioloških procesa koji uključuju hrskavicu, kost, sinovijalnu tekućinu, ligamente, i mišiće. Klasične značajke OA kuka zabilježene na rendgenskim snimkama uključuju sužavanje zglobnog prostora zbog gubitka zglobne hrskavice i meniskusa te koštane promjene uključujući sklerozu subhondralne kosti i osteofite [3]. Učinci OA na hrskavicu, meniskus, sinoviju, zahvaćenoj kost i druge strukture mogu se procijeniti na magnetskoj rezonanciji. Biomehanička okolina utječe na proces bolesti [4]. Varus poravnanje donjih ekstremiteta pomiče opterećenje medijalno, povećavajući rizik od OA koljena medijalnog odjeljka, dok valgus poravnanje pomiče opterećenje bočno što dovodi do OA lateralnog odjeljka acetabuluma. Ove abnormalnosti čimbenici su rizika za pojavu OA i, što je još važnije, za napredovanje OA kuka. Prekomjerno opterećenje kosti može rezultirati lezijama koštane srži, koje se mogu vidjeti na magnetskoj rezonanciji. Histološki, lezije koštane srži sadrže mikrofrakture s koštanim fragmentima, nekrozu, fibrozu i abnormalne adipocite što ukazuje na žarišna područja oštećenja i remodelirana abnormalna opterećenja [3]. Sinovitis se obično bilježi u OA zglobovima. Sinovitis uočen kod OA ima prevlast makrofaga, dok sinovitis reumatoidnog artritisa (RA) ima prevlast T stanica [3]. Mnogi proupalni citokini i čimbenici rasta identificirani su u OA zglobovima. Citokini su prisutni u relativno visokim razinama u OA zglobovima u sinovijalnoj tekućini. Protupalni čimbenici odgovorni su za progresivno uništavanje i remodeliranje zgloba kroz stimulaciju enzima koji razgrađuju kost. Faktori rasta koji bi inače stimulirali proizvodnju koštanih stanica i popravak zglobnog tkiva su preplavljeni proupalnim medijatorima koji im to onemogućuju. Određeni čimbenici rasta uključujući TGFB i BMP-2 potiču stvaranje osteofita i doprinose subhondralnoj sklerozu. Proupalne medijatore i anaboličke čimbenike proizvode lokalno stanice unutar zahvaćenog tkiva. Citokini su potencijalne mete za modifikaciju bolesti kod OA kuka; međutim, trenutno nije jasno koji su citokini primarni pokretači destrukcije zglobova, a koji su uključeni sekundarno [3].



## 5. Klinička slika

Glavni simptom osteoartritisa je bol pri hodu i dizanju iz ležećeg položaja. Najčešće se javlja u preponi, glutealnom dijelu ali može širiti i do koljena. Kratkotrajna jutarnja ukočenost pri prvim pokretima, ograničeni opseg pokreta (najviše unutarnja rotacija) te poteškoće pri obuvanju, a smanjuje se u roku od 30 minuta. Američko reumatološko društvo dizajniralo je smjernice koji se koriste za početno dijagnosticiranje OA kuka koje se mogu pogledati u tablici 1.

Kriterij A	Kriterij B	Kriterij C
Bol u kuku	Bol u kuku jače izražena	Izrazita bol u kuku
Unutarnja rotacija $<15^\circ$	Bol kod izvođenja unutarnje rotacije	Suženje zglobnog prostora
ESR $\leq 45$ mm/h	Jutarnja ukočenost $\leq 60$ min.	ESR $< 20$ mm/h
Fleksija $\leq 115^\circ$ ako je ESR nedostipan	Preko 50 godina starosti	Radiološki osteofiti

*Tablica 1. Smjernice za dijagnosticiranje OA kuka po jačini simptoma*

*(Izvor: Nicholas J. Murphy . Jillian P. Eyles . David J. Hunter (2016)- Hip Osteoarthritis: Etiopathogenesis and Implications for Management)*

Kasnije se može razviti značajna atrofija svih mišića koje okružuju zglob a to može dovesti i do skraćanja noge. Skraćanje noge je posljedica pomaknute glave femura, istrošenost, ili potpuni gubitak hrskavice na pojedinim dijelovima zglobne čahure i deformacija glave femura [3]. To su najčešće komplikacije artroze kuka kao i razlozi za kiruško liječenje. Iako se ponekad promatra kao bolest neumoljivog pogoršanja prirodne povijesti, studije pokazuju da većina pacijenata prijavljuje male promjene u simptomima tijekom šest godina promatranja [3]. Kod procjene mora se razlikovati simptomatski OA od drugih utjecaja koji mogu uzrokovati bol u kuku ili koljenu, uključujući upalni (npr. reumatoidni i psorijatični) artritis, infektivni i kristalni (npr. giht, pseudogiht) artritis i lezije mekog tkiva kao što su burzitis, tendonitis meniskusa i ukočenost kod upalnog artritisa može trajati više od sat

vremena. Bol kod infektivnog artritisa i kristalnog artritisa tipično je akutna. Osobe s boli u kuku mogu imati OA, koji može postojati izolirano ili u prisutnosti na drugim dijelovima zgloba [3]. Budući da je kuk opterećen u stojećem položaju OA je posebno bolan kada se pacijenti penju i spuštaju stepenicama te ulaze i izlaze iz automobila ili kade. Unutarnja rotacija kuka <15 stupnjeva je umjereno osjetljiva (66%) i specifična (72%), kao i ograničena adukcija kuka (80% osjetljiva, 81% specifična). Bol s unutarnjom rotacijom kuka je osjetljiviji (82%), ali manje specifično (39%). Osteofiti na rendgenskim snimcima su osjetljivi (89%) i specifični (90%). Kombinacija boli kuka plus osteofita također je prilično osjetljiva (89%) i specifična (90%). Podatci vidljivi u tablici 2 [3].

	Osjetljivost	Specifičnost
Unutarnja rotacija <15°	66%	72%
Bol s unutarnjom rotacijom	82%	1.3%
Smanjena addukcija kuka	80%	4.2%
femorlni ili acetabularni osteofiti	89%	8.9%
Superiorno suženje zglobnog prostora	85%	2.5%
Bol u kuku plus osteofiti	89%	8.9%

*Tablica 2. Prikaz osjetljivosti i specifičnosti nekih od simptoma ili znakova OA kuka [3].*

*(Izvor: Jeffrey N. Katz, MSc, Kaetlyn R. Arant, BA, Richard F. Loeser, (2020)- Diagnosis and treatment of hip and knee osteoarthritis: A review)*

### **5.1 Razvoj simptoma sukladno razvoju bolesti**

Bol a početku bolesti javlja se povremeno, sa uznapredovanjem bolesti može biti samo u jutarnjim satima ili u večernjima prije spavanja, ali također može trajati i cijeli dan[4]. Najčešće se javlja za vrijeme duljeg hodanja ili neke fizičke aktivnosti. Napredovanjem bolest razvijaju se degenerativne promjene i bol se pojačava te je najčešće lokalizirana u području anteriorno ili posteriorno strane zgloba kuka, a najčešće u području prepone i širi se duž nogu [4].

Osjetljivost najjača je u području gdje je najoštećenija hrskavica i okolne strukture.

Šepanje se javlja kada je bolest u već malo višem stadiju, u smislu nagibanja tijela na bolesnu stranu [4].

Antalgično šepanje šepanjem se rasterećuje kuk, pa je zato i bolnost u kuku manja i to je tzv. antalgično šepanje.

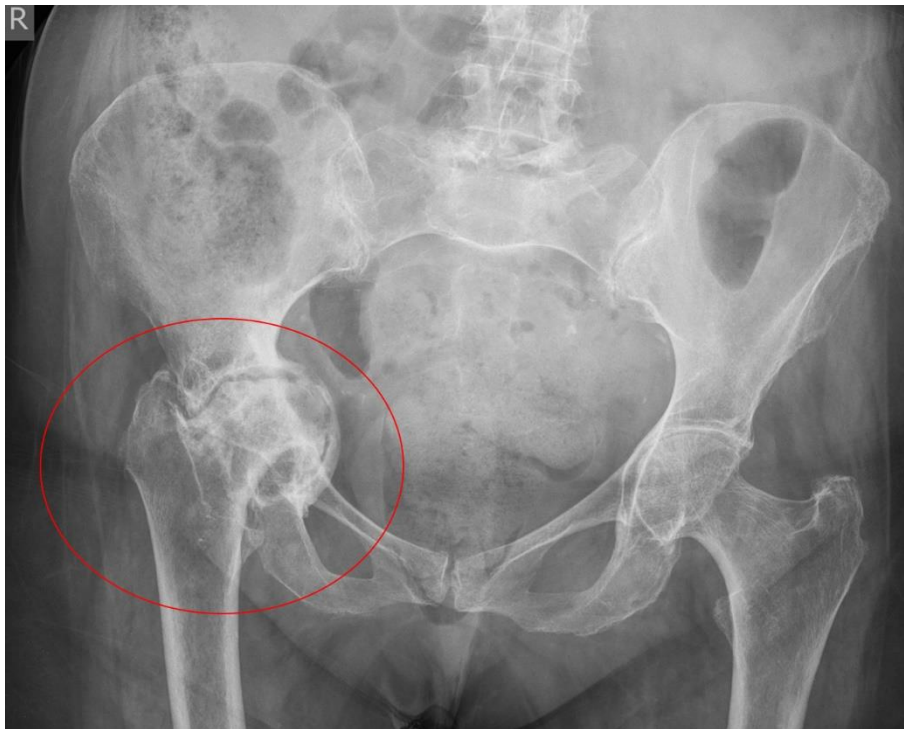Smanjen opseg pokreta uz prisutne krepitacije abdukcije, unutarnje rotacije i ekstenzije u kuku.

Mišićni spazam posljedica degenerativnih promjena na zglobnom tijelu, zbog toga su kretnje u zglobu ograničene, a moguće je i da vremenom pokreti potpuno i nestanu.

Kontraktura u zglobu i deformitet nastaju u završnoj fazi bolesti, i to kada je zglob kuka najčešće postavljen u položaj fleksije (fleksijska kontraktura). Addukcijska kontraktura može se razviti kada je noga često u položaju vanjske rotacije, te postoji mogućnost i od skraćanja noge. Kada bolesnik želi stati čvrsto na obje noge, on adduciranu nogu pomiče prema natrag ka retrofleksiji, tada se podiže zdjelica na toj strani a noga postaje prividno kraća [4].

## 6. Dijagnostika

Postoje razne metode za utvrđivanje bolesti. To su klinički pregledi, testovi te metode kao što su RTG. RTG je metoda koja nam služi za utvrđivanje koksartroze kuka. Rendgen je uređaj koji omogućava uvid u koštane i druge strukture ljudskog tijela. Koristi se za početno dijagnosticiranje bolesti koštano-zglobnog sistema, oboljenja pluća, srca kao što je vidljivo na slici 3. Karakteristične radiološke promjene koje su vidljive na slikama daju potvrdu postavljene dijagnoze.



*Slika 3. Prikaz RTG snimke kuka zahvaćenog osteoartritisom*

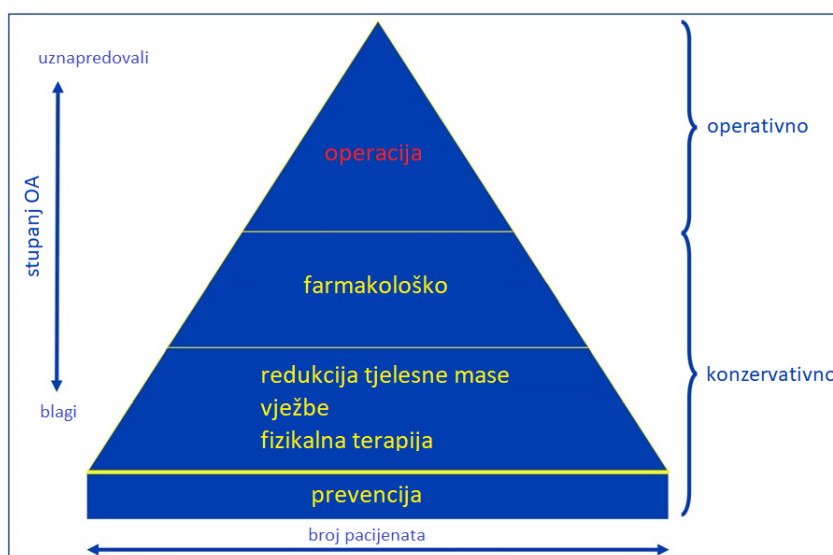
*(Izvor: <https://www.google.com/search?q=koksartroza+prikaz+rtg&tbm=isch&chips=q:koksartroza+prikaz+rtg>)*

Podaci upućuju na pretpostavku da se dijagnoza OA kuka može postaviti na temelju anamneze i fizičkog pregleda. Radiografije prikazuju ozbiljnost strukturnog oštećenja i poboljšavaju specifičnost kada su prisutni osteofiti ili suženje zglobnog prostora. Patološke značajke i simptomi OA kuka mogu se pojaviti prije nego što se osteofiti pojave na radiografiji. Dakle, normalna radiografija ne isključuje OA [7]. Ako klinička slika jasno ukazuje na OA. Kliničari bi trebali započeti liječenje (detaljno opisano u nastavku) unatoč normalnim radiografijama. Radiografiju kuka treba napraviti dok pacijent stoji kako bi se

otkrio opseg suženja zglobnog prostora zgloba kuka. U svrhu istraživanja, radiografije kuka obično se ocjenjuju Kellgren-Lawrenceovim sustavom ocjenjivanja, pri čemu stupanj 0 predstavlja bez patoloških nalaza, stupanj 1 sumnjivi osteofiti, stupanj 2 definitivni osteofiti, stupanj 3 vidljivo suženje zglobnog prostora i stupanj 4 uznapredovali zglob suženje prostora. Radiografija na slici je Kellgren-Lawrence stupanj 3 do 4 zbog uznapredovalog medijalnog suženja zglobnog prostora gotovo je kost na kost. Radiografije kuka obično uključuju anteroposteriorni i bočni pogled. Radiografska zračenja kuka za otkrivanje suženja zglobnog prostora su visoka [8]. MR je rijetko indicirana u procjeni ili liječenju OA kuka. MR otkriva promjene u hrskavici, labrumu (kuku), kosti i sinovijalnoj tekućini, pružajući potpuniju sliku patološkog zahvaćenosti. U kliničkoj skrbi, MR može biti koristan ako postoji sumnja na stanja poput frakture, tumora ili infekcije koja bi se liječila drugačije i koja su stanja hitnija od OA. Ultrazvuk može vizualizirati zglobni izljev, osteofite i druge značajke. U usporedbi s MR, ultrazvuk ima veću osjetljivost i specifičnost za otkrivanje osteofita, no ultrazvuk nije tako precizan kao MR u procjeni suženja zglobnog prostora [7].

## 7. Liječenje

Konzervativno, farmakološko i kirurško su mogućnosti liječenja bolesnika sa OA kuka . Algoritam liječenja prikazan je na slici 4. Cilj svakog tretmana je što bolje je moguće omogućiti bolesniku da se vrati u prvobitno stanje kako bi mogao živjeti bez poteškoća te ga u slučaju težih posljedica (npr. gubitak ekstremiteta) upoznati sa situacijom i osposobiti za novo radno mjesto gdje će biti produktivan [9]. Kod OA promjene koje se događaju na zglobovima i hrskavicama su ireverzibilne. Liječenje se bazira na smanjenju boli i mišićnog spazma, želi se spriječiti razvoj kontraktura i radi se na poboljšanju funkcije osposobljavanju za aktivnosti svakodnevnog života. OA se može liječiti lijekovima pomoću analgetika i antireumatika; i kirurški. Ako je došlo do uznapredovalih promjena zgloba kuka (kontraktura ili ankiloza) ili ako postoje bolovi koji su prisutni i u stanju mirovanja ugrađuje se totalna endoproteza kuka.



Slika 4. Prikaz slikovitog algoritma liječenja OA kuka [9]

(Izvor: Egloff C, Hügle T, Valderrabano V. *Biomechanics and pathomechanisms of osteoarthritis. Swiss Med* 2012.)

### 7.1 Konzervativno

#### 7.1.1 Smanjenje težine

Dobivanje 5 kilograma može izvršiti dodatnih 30 kilograma pritiska na kuk sa svakim korakom. Rasterećenje zgloba kroz gubitak težine može usporiti gubitak hrskavice i smanjiti utjecaj na zglob. Preporuke za težinu koje se odnose na OA kuka temelje se na nalazima

mnogih kohortnih studija. Individualni program vježbanja u kombinaciji s učinkovitim strategijama ponašanja usmjerenim na gubitak težine može biti najkorisniji u smanjenju boli kod pacijenata s prekomjernom tjelesnom težinom [10].

### 7.1.2 Vježbanje

Obično se zagovara program vježbanja koji ne uključuje aktivnosti visokog učinka i povezan je sa smanjenjem boli. Vježbe u vodi također poboljšavaju funkciju. Vježbe koje jačaju i istežu mišiće oko kuka mogu podržati zglob kuka i olakšati mu naprezanje. Određene aktivnosti i vježbe koje mogu pogoršati stanje u zglobovima kuka treba prepoznati i izbjegavati (dugotrajna neaktivnost, pretjerana tjelesna aktivnost, nepravilno sjedenje). Aktivnosti koje zahtijevaju uvijanje u kuku, trebale bi zamijeniti aktivnostima koje manje opterećuju zglob kuka kao što su vožnja bicikla ili plivanje. Manipulaciju i istezanje treba uzeti u obzir. Liječenje vježbanjem usmjereno je na to da se zaustavi ili uspori napredovanje bolesti, te da se održe funkcionalne sposobnosti pacijenta. Prije svakog tretmana važno je što bolje prepoznati bolest ili ozljedu te čim bolje procijeniti stanje pacijenta i pripremiti ga za daljnju rehabilitaciju, za normalno obavljanje radnih i životnih funkcija [11].

### 7.1.3 Fizikalna terapija

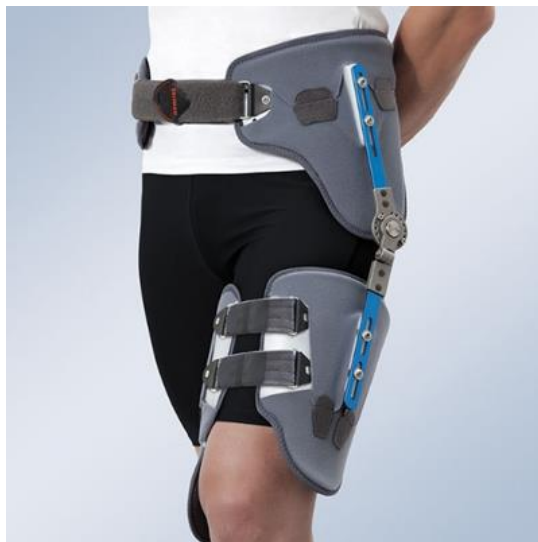Fizikalna terapija je temelj liječenja blage i rane OA kuka, a usmjerena je na jačanje mišića kuka i održavanje pokretljivosti zglobova.. Također u terapijske procedure mogu se svrstati transkutana električna stimulacija živaca (TENS). Nadalje ekstremne temperature kao što su topli i hladni tretmani ponekad su učinkovite metode ublažavanja boli. Postoje i još neki dodatni oblici fizikalnih procedura pomoću kojih se može pomoći bolesniku sa OA kuka neki od njih su hidroterapija, terapijsko vježbanje i elektroterapije

### 7.1.4 Odgovarajuća obuća i podupirači/potporna za zglobove/ulošci

Bolesnike treba educirati o prikladnoj obući koja ima svojstva apsorpcije udara za rješavanje OA donjih ekstremiteta a ponajviše kuka. Pacijenti s OA koji imaju biomehaničku bol u zglobovima ili nestabilnost mogu uzeti u obzir korištenje uložaka kao dodatnog saveznika u rješavanju boli.

### 7.1.5 Pomoćni uređaji

Štapovi za hodanje, štace i drugi uređaji trebali bi se smatrati dodacima temeljnih tretmana za osobe s OA koji imaju specifične probleme s aktivnostima svakodnevnog života. Ako je potrebno, pacijenti se mogu uputiti na daljnju procjenu i liječenje od strane radnih i fizioterapeuta i/ili specijaliziranih tvrtki za ortopedska pomagala (slika 5.).



*Slika 5. Prikaz ortoze za kuk koja ograničuje kretanje do postavljenog stupnja*

*(Izvor: <https://www.orliman.com/en/producto/hip-stabilizing-orthosis/>)*

## 7.2 Farmakološko

### 7.2.1 Acetaminophen i nesteroidni protuupalni lijekovi

Acetaminophen se obično preporučuje kao lijek prve linije za OA. Međutim, uloga acetaminofena za kratkoročno ublažavanje boli kod OA kuka ostaje dvojbena. Mogu se razmotriti lokalni ne steroidni antireumatici (NSAR). NSAR prva su linija farmakološkog liječenja OA. Lokalni NSAR općenito imaju manju gastrointestinalnu toksičnost od oralnih NSAR-a, ali su manje korisni kod OA kuka jer je zglob ispod debelog sloja mišića te zglobne kapsule koja ga okružuje. NSAR-i imaju veliku toksičnost, uključujući gastrointestinalnu iritaciju, krvarenje i smanjen bubrežni protok krvi [12]. Acetaminophen i lokalne NSAR treba razmotriti ispred oralnih NSAR. Ako acetaminophen nije dovoljan za ublažavanje boli, NSAR-i mogu biti učinkovitiji. NSAR treba koristiti s oprezom kako bi se izbjegle moguće komplikacije kao što su gastrointestinalne smetnje i štetni kardiovaskularni događaji. Ako acetaminophen ili NSAR ne izazivaju dovoljno olakšanje, mogu se razmotriti opioidni



analgetici. Opioidni se lijekovi, međutim, ne koriste rutinski zbog zabrinutosti u vezi s njihovim nuspojavama i potencijalom dugotrajne ovisnosti. Bolesnici koji ne mogu uzimati NSAR ili ne reagiraju, mogu pokušati s intraartikularnim injekcijama kortikosteroida, koje obično ublažavaju bol na nekoliko tjedana. Posebno su korisni u bolesnika s OA jednog zgloba koji se lako može ubrizgati. Inekcije kortikosteroida mogu biti inferiornije od fizikalne terapije nakon godinu dana. Neke studije sugeriraju da intraartikularne injekcije steroida mogu imati štetne učinke na hrskavicu [3].

### 7.2.2 Intraartikularne injekcije

Kortikosteroidi, hijaluronske kiseline i relativno nedavno, plazma bogata trombocitima u injekcijama, najčešći su modaliteti za liječenje boli povezane s OA kuka. Nedavni dokazi upućuju na to da treba biti oprezan pri korištenju više intraartikularnih injekcija steroida u kuk jer su višestruke injekcije povezane sa značajno većim rizikom od infekcije protetičkog zgloba nego jedna injekcija primijenjena. Klinička ispitivanja ne pružaju snažnu potporu kliničkoj upotrebi i vrijednosti hijaluronske kiseline u injekcijama [3].

## 7.3 Operativno

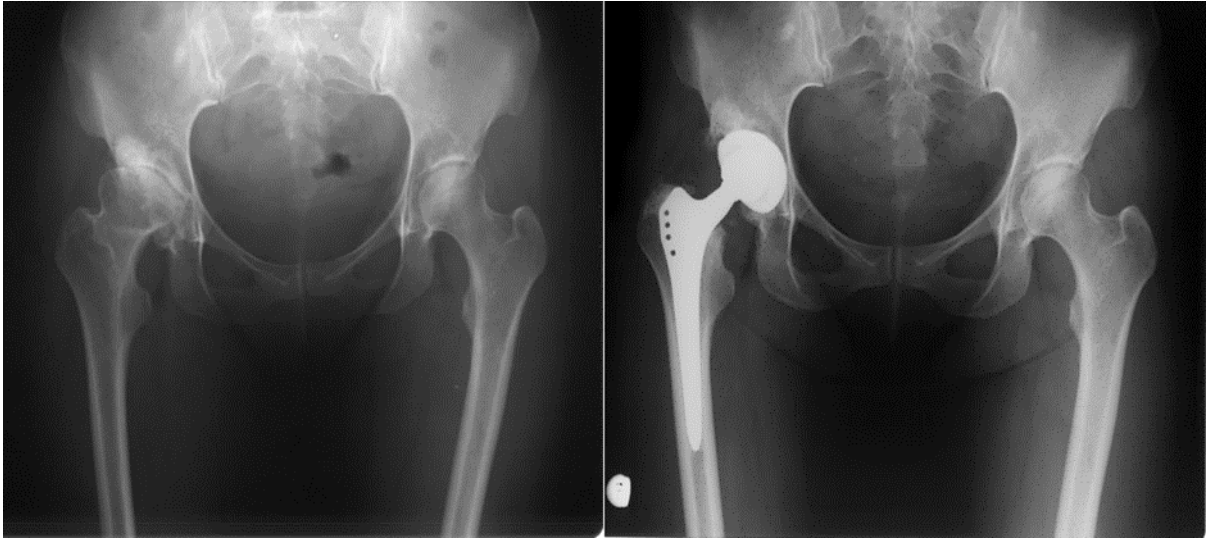
### 7.3.1 Artroskopija kuka

Studije koje su provedene daju zaključak da artroskopija kod OA ne daje dobar rezultat. Artroskopija, koja se prvenstveno izvodi tijekom ranih stadija OA, pruža privremeno olakšanje.

### 7.3.2 Totalna endiproteza kuka (TEP)

TEP je kirurško rješenje za pacijente s teškom boli, za one koji nisu uspjeli farmakološkim liječenjem ili terapijama smanjiti bol. Približno 1 milijun TEP postupaka provodi se globalno svake godine za pacijente s uznapredovalim OA kuka [13]. Dugovječnost implantata kuka je dokazana, s čak 95% proteza koje ostaju funkcionalne nakon 10 godina, što je konzistentno u određenim populacijama u kojima pacijent ima dobro opće tjelesno zdravlje, sposobnost vježbanja, ostaje aktivan i održava dobru težinu za što više od 80% proteze mogu ostati funkcionalne nakon 25 godina. Pružatelji primarne zdravstvene zaštite trebali bi savjetovati bolesnike koji ne uspije ne kirurškim liječenjem smanjiti bol da izbjegnu čekanje

te da se podvrgnu TEP-u jer dokazi pokazuju da produljena odgoda rezultira s lošijim ishodima nakon TEP-a. Progresivna bol, invaliditet i funkcionalno oštećenje mogu uzrokovati daljnje nepotrebno oštećenje tkiva i zglobova koji utječu na biomehaničko okruženje u drugim zglobovima. Ometanje uobičajenih aktivnosti svakodnevnog života može biti nepotrebno pogodoeno; to može biti posebno problematično za mlađe pacijente koji rade i koji su društveno i fizički aktivniji [14]. zbog toga se velik broj mladih pacijenata sa OA kuka upućuje na TEP kuka (slika 6.).



*Slika 6. Prikaz ugrađenog TEP-a kuka*

*(Izvor: <https://www.akromion.hr/usluge/ortopedija/kuk/proteze-kuka/>)*

## **8. Fizioterapijski proces kod OA kuka**

Fizioterapijski proces OA kuka započinje postavljanjem pravilne fizioterapijske dijagnoze te na temelju anamneze i fizioterapijske procjene. Kroz razgovor s bolesnikom doznaju se informacije o boli, jačini i vremenu pojave, lokalizaciji, karakteru. Fizioterapijska procjena uključuje procedure kao što su inspekcija, palpacija i funkcionalna procjena. Inspekcijom (gledanjem) proučava se postura, hod, prisutnost šepanja. Palpacijom (opipom) se procjenjuje prisutnost bolnosti i tonus mišića. Kod postavljanja funkcionalnog statusa procjenjuje se opseg pokreta (pasivnog i aktivnog), mišićna snaga i izdržljivosti, te stabilnost zgloba.

### **8.1 Anamneza**

Fizioterapeut prikuplja informacije koje su važne za dijagnozu kroz razgovor sa pacijentom. Saznaju se neki osnovni podaci kao što su (dob, spol, zanimanje, prijašnje poteškoće). Potom se ispituju glavni razlozi zbog kojeg je bolesnik došao fizioterapeutu zatim koji je bolesnikov primarni zdravstveni problem, kada je počeo, da li to stanje traje dulje vrijeme, te da li se ponavlja ili dolazi u epizodama. Vrlo važno je znati postoji li bol, gdje se nalazi, da li onemogućava normalnu funkciju zgloba, ili stvara poteškoće u svakodnevnim aktivnostima, koliko dugo traje te dali je ona jutarnja ili traje cijeli dan. Mora se provjeriti da li postoji otekline [15].

### **8.2 Klinički pregled**

Procjena opsega pokreta kuka izvodi se u ležećem proniranom ili supiniranom položaju. Kod izvođenja procjene pokreta kuka bolesna strana se uvijek uspoređuje sa zdravom. Fizioterapijska procjena se izvodi iz razloga da bi na temelju njega mogli donijeti pravilnu fizioterapijsku dijagnozu i procijeniti kakav bi mogao biti ishod rehabilitacije. Provodi se procjena dijelova tijela ali prvenstveno zahvaćenog zgloba/ova, obrazac njihovog pokretanja tako da se traži od pacijenta da izvede aktivnosti svakodnevnog života kao što su: hodanje, posjedanje, ustajanje iz sjedećeg položaja, hod uz i niz stepenice. Potrebno je napraviti fizioterapijsku procjenu zdjelice, koljena, gležnjeva i stopala. Također je potrebno provjeriti postoje li deformacije zglobova koje bi bile okidači razvoju bolesti nadalje koristi se i palpacija. Palpacija se provodi kada je bolesnik u mirovanju ali i u pokretu. Prije počeka palpacije, bolesnika zamolimo da pokaže mjesto gdje je bol najjača. Zbog samog položaja kuka bol može biti najizraženija u preponi ili pak sa prednje ili lateralne strane natkoljenice.

Provjerava se postojanje abnormalne tjelesne strukture, osjetljivost bolesnika na pritisak u području boli, prisutnost topline ili otoka. [15]

### **8.3 Funkcionalni testovi**

#### 8.3.1 MMT

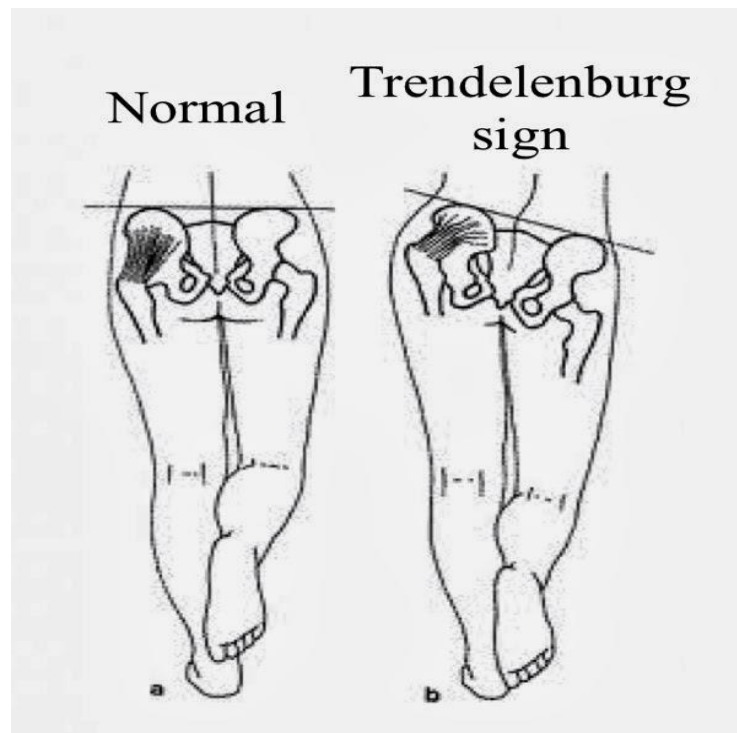
Za procjenu mišićne jakosti koristi se manualni mišićni test (MMT). Tijekom testiranja daju se ocjene od 0 do 5. kod ocjene 0 ne može se izvesti pokret niti palpacija. Kada pacijent nema pokreta u zglobu ali se osjeti mala kontrakcija mišića daje se ocjena 1. ocjena dva se daje kada pacijent može napraviti pokret ali u rasteretnom položaju. Kod ocjene 3 pokret je napravljen u punom opsegu te je pokret antigravitacijski. Kada pacijent može izvesti antigravitacijski pokret prelazi se na testiranje za ocjenu 4 tada pacijent mora napraviti isti pokret ali uz manji otpor, da bi za ocjenu 5 pacijent radio antigravitacijski pokret u punom opsegu uz dosta otpora. [16]

#### 8.3.2 Mjerenje dužine ekstremiteta

Mjerenjem dužine ekstremiteta određuje se dali je u bolesnoj nozi došlo do skraćanja cijele noge. Dužina noge mora se mjeriti na obje noge i bolesnoj i zdravoj i to se mjeri od spine ilijake do medijalnog maleola. Postoje takozvana prividna skraćanja noge a to se događa kada je zdjelica izrazito nagnuta u jednu stranu [17]. Tu razliku u dužini nogu ako ona postoji bolesnici sami češće i brže primijete najčešće u hodu, kada postoji dosta velika naginjanja na jednu stranu [17].

#### 8.3.3 Stabilnost zdjelice i snaga abduktornih mišića

Stabilnost zdjelice i snaga abduktornog mišićja se ispituje Trendelenburgovim i Duchenneovim testom [18]. Pozitivan Trendelenburgov znak obično ukazuje na slabost mišića abduktora kuka: m. gluteus medius i m. gluteus minimus vidljiv kako izgleda na slici 7. Ovi nalazi mogu biti povezani s različitim abnormalnostima kuka kao što su kongenitalna dislokacija kuka, reumatski artritis ili OA kuka [18]. Pozitivan test je onaj u kojem zdjelica pada na kontralateralnu stranu tijekom stajanja s jednom nogom na zahvaćenoj strani. To se također može prepoznati tijekom hodanja: kompenzacija se događa bočnim savijanjem trupa prema zahvaćenoj strani tijekom faze stava na zahvaćenom ekstremitetu [18].



Slika 7. Prikaz kako izgleda i na što treba obratiti pozornost kod provođenja Trendelenburgovog testa

(Izvor: Hardcastle P, Nade S. (2017)-The significance of the Trendelenburg test. *J Bone Joint Surg [PubMed]*)

#### 8.3.4 30-sekundni test ustajanja

U testu se broje puna ponavljanja sjedi-ustani u vremenskom periodu od 30 sekundi ili više. Metoda mjerenja: standardna stolica postavlja se naslonom na zid. Kliničar bi trebao demonstrirati pokrete i zamoliti pacijenta da krene sa ponavljanjima. Zatim, pacijent počinje iz sjedećeg položaja na stolici sa stopalima u širini ramena i ravno na podu i rukama prekriženim na prsima. Pacijent ustaje u puni stav i ponavlja što je više moguće u dodijeljenom vremenu. Kliničar bilježi ukupan broj dovršenih stajanja na stolici (potpuni uspon u sjedeći položaj) u 30 sekundi. [19].

#### 8.3.5 Test 4 kvadrata

Ovim testom procjenjuje se koliko dobro osoba može upravljati kretanjem u različitim smjerovima. Test se provodi tako da se na podu postave 4 kvadrata svako od drugoga je pod kutom od 90° kako bi se na podu formirao kvadrat. Nakon demonstracije kliničara i praktične probe, sudionik počinje tako da stoji u kvadratu 1 (uvijek okrenut prema kvadratu 2 tijekom

testa) i zakorači s obje noge naprijed u kvadrat 2, zatim zakorači desno u kvadrat 3 i vrati se u kvadrat 4, zatim se vraća u polje 1 bočnim iskorakom ulijevo. Slijed se zatim vraća natrag na početni položaj (kvadratići 1, 4, 3, 2 i natrag na 1). Oba niza se dovršavaju što je brže moguće [19].

#### 8.3.6 Test koraka

Ovim testom određuje se koliko koraka osoba može napraviti dok stoji na bolnoj nozi procjenjujući ravnotežu sudionika u stojećem položaj. Test se izvodi tako da nakon demonstracije od strane kliničara i 1 praktične probe, sudionik se popne na stepenicu od 15 cm, a zatim siđe s nje, zadržavajući stav na bolnoj nozi na kartonskom predlošku širine 5 cm koji se koristi kao početni marker i postavljen na pod ispred stepenice [19]. Druga noga se zatim pomakne gore na stepenicu, a zatim natrag dolje na pod (stupanje mora biti postavljeno ravno na stepenicu, a zatim natrag ravno na tlo da bi se računalo kao završeni korak). Test se izvodi 30 sekundi, a broje se puni koraci bez da pacijent pomakne svoju nogu iz početnog položaja. Test možemo izvoditi sa obje noge kako bi dobili uvid u razliku između njih [19].

#### 8.3.7 TUG test (engl. *time up and go* ustani i kreni)

Za vrijeme ovog testa pacijenti nose svoju uobičajenu obuću i mogu koristiti pomagalo za hodanje, ako je potrebno ili ga svakodnevno koriste. Pacijent počinje iz sjedećem položaja. Pacijent ustaje na naredbu terapeuta: hoda 3 metra, okreće se oko zadane linije označene na podu, vraća se do stolca i sjeda [19]. Vrijeme se zaustavlja kada pacijent sjedne. Obavezno dokumentirajte vrijeme koje je pacijent postigao kao i korišteni pomoćni uređaj. Probni pokušaj pacijenta treba završiti prije mjerenog vremena zatim pacijent sjedne i može ponovno izvesti test no sada mu se mjeri vrijeme [19].

## **9. Fizioterapijska intervencija**

Tjelovježba, edukacija pacijenata i smanjenje tjelesne težine (pri (BMI) od 25 i viši) čine prvu liniju liječenja preporučenu u smjernicama za liječenje OA koljena i kuka. Potrebno je napomenuti da se čini da čak i skroman gubitak težine od 5% ima značajan utjecaj na simptome; stoga je gubitak tjelesne težine važan dio plana liječenja prekomjerne tjelesne težine, a osobito pretilih pacijenta. Kod oba OA primarnog i sekundarnog fizioterapijska intervencija ima isti zadatak to je ne naštetiti nego pomoći. Kod primarnoga koji se razvija u starije populacije radi se na održavanju funkcionalnog stanja i smanjenju boli jer ponekad nije moguće izvesti TEP kuka zbog raznih razloga koji dolaze sa godinama i koji onemogućavaju samu provedbu TEP-a (jaka osteoporoza, problemi u srčanom ritmu, povišen krvni tlak, proširene vene, ugrušci). Kod sekundarnoga koji se može javiti kod mlađe populacije ali i starije također je bitno zadržati funkcionalnost zgloba i aktivnosti svakodnevnog života, smanjiti bol te osposobiti ljude da se mogu normalno vratiti na posao ako su u radnom odnosu.

### **9.1 Vježbe balansa**

Balans je vrlo kompleksna motorička sposobnost koja nam omogućava da održavamo tijelo i njegove segmente u ravnoteži. Vježbe balansa mogu se provoditi u svim položajima no treba pripaziti kod izvođenja ovih vježbi da se ne daju preteške vježbe bolesnicima nego treba vježbe dozirati prema sposobnostima bolesnika [21].

### **9.2 Vježbe istezanja**

Kada se izvode ove vježbe može se istezati svaki mišić i to tako da se radi suprotan pokret od njegove primarne zadaće te se isteže preko svoje pune dužine. Vježbe istezanja provode se u položaju tijela koji se održava određeno vrijeme te se kada se mišić napne na istezanje u tom položaju zadrži nekoliko sekundi (slika 8.). Zahtijevaju mali utrošak energije što je jako povoljno osobito kod starije populacije. Ove vježbe su korisne iz razloga što se ponekad zbog nepravilnog hoda koji je uzrokovan bolom mišići noge skrate te ih je potrebno istezati kako njihovo dodatno skraćivanje ne bi uzrokovalo dodatne bolove [21].



*Slika 8. Prikaz jednog od položaja za istezanje mišića zadnje lože (m. hamstrings)*

*(Izvor: <https://www.verywellhealth.com/great-hamstring-stretches-296849>)*

### **9.3 Potpomognute vježbe**

Ove vježbe mogu biti aktivne ili pasivne. Aktivne su one u kojima pacijent sam radi pokret u opsegu pokreta koji mu ne izaziva bol, no tada sa elastičnom trakom ili nekim drugim pomagalom dovrši pokret malo iznad granice bola. Pasivne su one u kojima pacijent sam počne izvoditi pokret no fizioterapeut dovrši pokret snagom svojih mišića. Ove se vježbe mogu se izvoditi u ležećem ili sjedećem položaju. U ležećem položaju mogu se izvesti svi mogući pokreti u kuku, dok se u sjedećem položaju mogu izvesti samo neki. Postoji još jedna vrsta ovih vježbi a to su potpomognute vježbe uz neka pomagala kao na primjer rasteretna daska, suspenzije [21].

### **9.4 Aktivne vježbe**

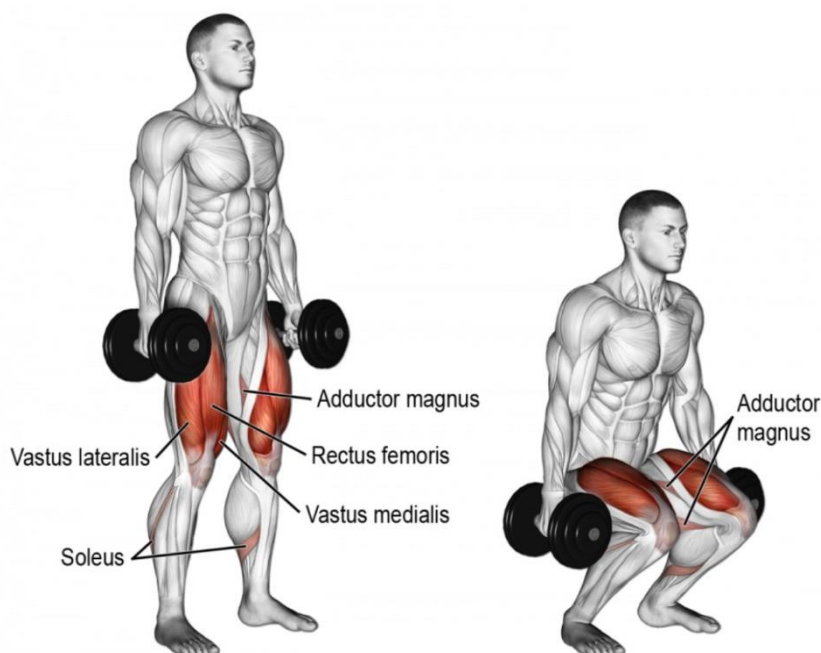
Aktivne vježbe su one u kojima pacijent snagom vlastitih mišića savladava opterećenje koje mu je dato ili samo savladava silu gravitacije izvodeći antigravitacijski pokret. Kod ovih vježbi postoji i dublja podjela a to je na aktivne dinamičke vježbe (izotoničke) i aktivne statičke vježbe (izometričke) [21].

#### **9.4.1 Aktivne dinamičke vježbe**

Temelje se na izotoničkoj kontrakciji kod kojih dolazi do povećanja poprječnog presjeka mišića i do promjene udaljenosti između polazišta i hvatišta mišića. Razlikuju koncentrični



i ekscentrični rad. Kada se izvodi koncentrična kontrakcija dolazi do približavanja polazišta i hvatišta mišića, a kada se izvodi ekscentrična kontrakcija tada se polazišta i hvatišta udaljavaju. Kod ovih vrsta vježbi postoji još jedna podvrsta a to su aktivne dinamičke vježbe s otporom. Kada se provode pacijent ovisno o mišiću koji želi jačati opteretiti sa određenim otporom (kao otpor može služiti tijelo ili neki rekvizit, no može se i kombinirati kao što je vidljivo na slici 9.) distalni dio tog segmenta i izvodi pokret za koji je taj mišić agonist. Ove vježbe se preporučaju osobama koje boluju od OA iz razloga što je potrebno jačati muskulaturu oko kuka a ovim vježbama se postiže upravo taj učinak jačanja [21].



*Slika 9. Vježba jačanja sa mišića nogu sa opterećenjem cijelog tijela i utega*

*(Izvor: <https://www.google.com/search?q=exercise+for+quad+with+weights&source=lnms&tbm>)*

#### **9.4.2 Aktivne statičke vježbe**

Kod ovih vježbi provode se izometričke kontrakcije kod kojih se udaljenost između polazišta i hvatišta ne mijenja tj. duljina mišića se ne mijenja te se segment ne pokreće [21]. Tijekom vježbe samo se mijenja napetost se mišića. Mišić se zadržava napetim 6 do 10 sekundi, a vrijeme opuštanja mišića je dvostruko duže. Tijekom aktivnih statičkih vježbi, bolesniku se

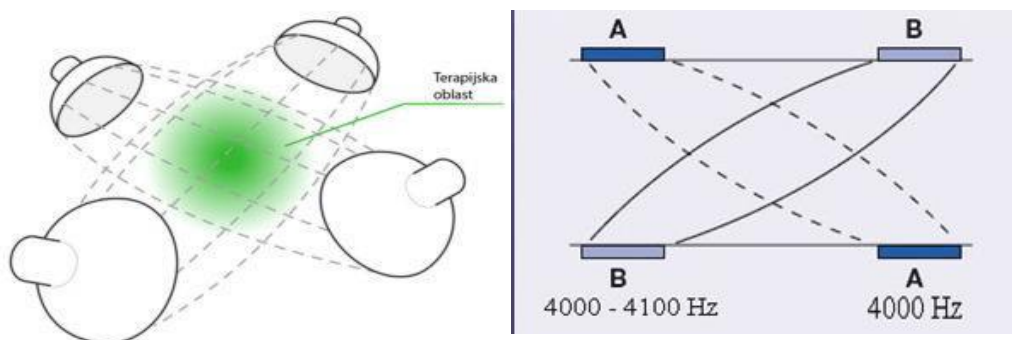
može dodatno otežati na način da mu se stavi: uteg na nogu ili elastična traka koju on rastegne i zadržava u tom položaju. Ove vježbe su vrlo korisne kod bolesnika kod kojih je prisutna izuzetno velika bol kod pokretanja, no ovim vježbama se ne pokreće segment nego se samo jačaju mišići što je vrlo važno kod OA kuka [21].

### 9.5 Dijadinamska struja (DDS)

To su struje niske frekvencije, impulsne, kose rade na frekvencijama između 50-100 Hzte imaju poluvalno ili punovalno usmjerenje. Kombiniranjem frekvencija i jakosti dobivaju se 4 osnovne modulacije koje se koriste u terapijske svrhe. Ove struje postavljaju se vakumskim ili pločastim elektrodama tako da se negativna elektroda odnosno katoda postavlja na bolno mjesto, a pozitivna elektroda ili anoda postavlja se proksimalno ili distalno od katode. kod bolesnika sa OA kuka najčešće se koriste 3. i 4. modulacija no intenzitet (jačinu) struje određuje sam bolesnik individualno po osjećaju. Ove struje imaju vrlo dobro analgetsko djelovanje što je vrlo korisno kod bolesnika sa OA, no imaju još i učinke kao što su poboljšanje cirkulacije i ubrzanje cijeljenja tkiva [22].

### 9.6 Interferentna struja (IFS)

To je struja srednje frekvencije od oko 4000 HZ. Ove struje nastaju tako da se 2 srednje frekventne struje preklapaju, ali jedna od njih ima fiksnu frekvenciju od 4000 Hz, a druga ima oscilirajuću frekvenciju između 4000- 4200 Hz kako je prikazano na slici 10 [21]. Kod ovih struja treba biti pažljiv kod postavljanja elektroda iz razloga što maksimalan učinak ovih struja nije ispod samih elektroda u potkožnom tkivu već u dubokim tkivima gdje se 2 struje križaju. Primjenjivati se mogu vakumskim ili pločastim elektrodama. Vrlo su korisne zbog svog izuzetnog analgetskog djelovanja u dubokim tkivima štoje izuzetno korisno kod bolesnika sa OA kuka [21].



Slika 10. Prikaz djelovanja IFS struja

(Izvor: <https://proxima-medical.rs/uvod-u-terapiju-intereferentnim-i-ruskim-strujama/>)

## 9.7 Krioterapija

Kao što ime kaže korištenje leda u terapijske svrhe. Koristi se kao analgetik, za smanjenje otekline i temperature te smanjenje upale [22] . Kod OA kuka koristi se u početnom (akutnom) stadiju bolesti kao priprema za terapijske vježbe zbog svog analgetskog djelovanja. Krioterapijom se postiže analgetski i spazmolitički učinak [23]. Treba obratiti pažnju kod primjene krioterapije kod bolesnika koji imaju problema sa bolestima perifernih krvnih žila, te kod bolesnika koji su preosjetljivi na hladnoću. Krioterapija (slika 10.) je vrlo korisna što ima analgetsko djelovanje, a kao što je ranije napisano glavni simptom OA kuka je bol koja ograničava dnevne aktivnosti [23].



*Slika 11. Prikaz krioterapije na kuku tehnikom nanošenja hladnim zrakom*

*(Izvor: <https://invitacryonyc.com/health-and-wellness-local-application-cryotherapy/>)*

## 10. Zaključak

OA je bolest koja pogađa izrazito veliku populaciju ljudi različite životne dobi, te time stvara velike financijske probleme u globalnim razmjerima. Iz toga razloga od izuzetne je važnosti pravovremeno ju otkriti te početi sa procesom liječenja. Bolest se manifestira najčešće kroz bol u kuku za vrijeme dužeg stajanja, no ima i drugih simptoma koji nam ukazuju na nju. Vrlo je bitno što ranije krenuti sa prevencijom ili liječenjem bolesti kako se njena progresija ne bi nastavila i uzrokovala još veće zdravstvene probleme. Bolest se može tretirati na razne načine od farmakološkog do operativnog te fizikalnom terapijom. Početi sa ranom fizikalnom terapijom i važnost fizioterapeuta su od izuzetne važnosti za bolje liječenje i izlječenje OA kuka, iz razloga što se može pacijentu može se uvelike smanjiti bol ojačati mišiće i povećati kondiciju te mu time olakšati i ubrzati oporavak te poboljšati njegove aktivnosti svakodnevnog života. U terapiji OA kuka najčešće se koriste procedure koje djeluju analgetski i koje za cilj imaju ubrzanje cirkulacije. Nadalje, ako se terapijskim postupcima nije uspjelo poboljšati stanje ili barem zaustaviti progresija tada se pristupa ugradnji TEP-a kuka. TEP kuka zamjenjuje cijeli oštećeni zglob i acetabulum i glavu femura te ima jako dobre rezultate u liječenju te bolesti i vraćanja pacijenta njegovim aktivnostima svakodnevnog života.

## 11. Literatura

- [1] Postler A; Prevalence and treatment of hip and knee osteoarthritis in people aged 60 years or older in germany: an analysis based on health insurance claims data. *Clin Interv Aging*. 2018, str. 23-27.
- [2] Bertin P :Annual cost of patients with OA of the hip and knee in France. *J Musculoskelet Pain*. 2014, str. 7-13.
- [3] Jeffrey N. Katz, MD -Diagnosis and treatment of hip and knee osteoarthritis. 2011, str 2-10
- [4] M. Erceg, *Ortopedija za studente medicine, Dalmacija papir, Split, (2006).*
- [5] Ž.Galić, *Fizioterapijski postupak kod osoba s artrozom kuka, Završni rad, Zdravstveno veleučilište, odjel fizioterapije, Zagreb, (2016)*
- [6] Nicholas J. Murphy- *Hip Osteoarthritis: Etiopathogenesis and Implications for Management* Nov; 1994, str. 2-17
- [7] Bennell K., *Physiotherapy management of hip osteoarthritis, J Physiother, 2013, str. 145-57.*
- [8] Kellgren JH. *Atlas of standard radiographs: the epidemiology of chronic rheumatism.* Oxford: Oxford University Press; (1963.)
- [9] Egloff C, *Biomechanics and pathomechanisms of osteoarthritis. Swiss Med Wkly. 2012, str 1-14*
- [10] Hochberg MC, *American College of Rheumatology recommendations for the use of nonpharmacologic and pharmacologic therapies in osteoarthritis of the hand, hip, and knee. Arthritis Care Res 2012, str. 465-474.*
- [11] Fransen M, McConnel S, Hernandez G, Reichenbach S. *Exercise for osteoarthritis of the hip. The Cochrane Collaboration, The Cochrane Library 2014, str 22-45*
- [12] Zhang W, *paracetamol (acetaminophen) reduce the pain of osteoarthritis? A meta-analysis of randomised controlled trials. Ann Rheum Dis 2004 Aug;63(8):901-7. doi: 10.1136/ard.2003.018531. str. 3-6*

- [13] Mandl LA. Determining who should be referred for total hip and knee replacements. Nat Rev Rheumatol 2013, str. 351-357.
- [14] Daigle ME The cost-effectiveness of total joint arthroplasty: a systematic review of published literature. Best Pract Rec Clin Rheumatol. 2012, str. 649-58.
- [15] Kliničke smjernice u fizikalnoj terapiji, Hrvatska komora fizioterapeuta, Zagreb, (2011).
- [16] Physiopedia, preuzeto: [https://www.physio-edia.com/Category:Manual\\_Muscle\\_Testing](https://www.physio-edia.com/Category:Manual_Muscle_Testing) 26.7.2022.
- [17] M. Pećina i suradnici, Ortopedija, Naklada ljevak, Zagreb, 2004.
- [18] Physiopedia preuzeto- [https://www.physio-pedia.com/Trendelenburg\\_Sign](https://www.physio-pedia.com/Trendelenburg_Sign) 11.08.2022
- [19] Michael T. Cibulka, Nancy J. Bloom - Hip pain and mobility deficit- hip osteoarthritis: revision. J Ortop Sci. 2017.str 1-37
- [20] S. Grazio, T. Schnurrer – luke – Vrbanić Smjernice za liječenje bolesnika s osteoartritisom kuka i/ili koljena, Fizikalna i rehabilitacijska medicina. 2015. str. 330-381
- [21] O. Pope – Gajić, Liječenje pokretom, školska knjiga, Zagreb, 2007.
- [22] B. Ćurković i suradnici, Fizikalna i rehabilitacijska medicina, Medicinska naklada, Zagreb (2004.)
- [23] I.Jajić, Z.Jajić Fizikalna i rehabilitacijska medicina: osnove i liječenje, Medicinska naklada, Zagreb (2008.)

## 12. Popis slika i tablica i njihovi izvori

Slika 1. Nicholas J. Murphy . Jillian P. Eyles . David J. Hunter - Hip Osteoarthritis: Etiopathogenesis and Implications for Management (2016)

Slika 2. <https://www.drdren.com/gonartroza-koksartroza-artritis-artroza-osteoartritis-osteartroza/> (2022)

Slika 3.

<https://www.google.com/search?q=koksartroza+prikaz+rtg&tbm=isch&chips=q:koksartroza+prikaz+rtg> (2022)

Slika 4. Egloff C, Hügle T, Valderrabano V. Biomechanics and pathomechanisms of osteoarthritis. Swiss Med 2012. (2022)

Slika 5. <https://www.orliman.com/en/producto/hip-stabilizing-orthosis/> (2022)

Slika 6. <https://www.akromion.hr/usluge/ortopedija/kuk/proteze-kuka/> (2022)

Slika 7. Hardcastle P, Nade S.-The significance of the Trendelenburg test. J Bone Joint Surg [PubMed] (2022)

Slika 8. <https://www.verywellhealth.com/great-hamstring-stretches-296849> (2022)

Slika 9.

<https://www.google.com/search?q=exercise+for+quad+with+weights&source=lnms&tbm> (2022)

Slika 10. <https://proxima-medical.rs/uvod-u-terapiju-interferentnim-i-ruskim-strujama/> (2022)

Slika 11. <https://invitacryonyc.com/health-and-wellness-local-application-cryotherapy/> (2022)

Tablica 1. Nicholas J. Murphy . Jillian P. Eyles . David J. Hunter (2016)- Hip Osteoarthritis: Etiopathogenesis and Implications for Management

Tablica 2. Jeffrey N. Katz, MSc, Kaetlyn R. Arant, BA, Richard F. Loeser, (2020)- Diagnosis and treatment of hip and knee osteoarthritis: A review



Sveučilište  
Sjever



**IZJAVA O AUTORSTVU  
I  
SUGLASNOST ZA JAVNU OBJAVU**

Završni/diplomski rad isključivo je autorsko djelo studenta koji je isti izradio te student odgovara za istinitost, izvornost i ispravnost teksta rada. U radu se ne smiju koristiti dijelovi tuđih radova (knjiga, članaka, doktorskih disertacija, magistarskih radova, izvora s interneta, i drugih izvora) bez navođenja izvora i autora navedenih radova. Svi dijelovi tuđih radova moraju biti pravilno navedeni i citirani. Dijelovi tuđih radova koji nisu pravilno citirani, smatraju se plagijatom, odnosno nezakonitim prisvajanjem tuđeg znanstvenog ili stručnoga rada. Sukladno navedenom studenti su dužni potpisati izjavu o autorstvu rada.

Ja, MARIN VRABEC (ime i prezime) pod punom moralnom, materijalnom i kaznenom odgovornošću, izjavljujem da sam isključivi autor/ica završnog/diplomskog (obrisati nepotrebno) rada pod naslovom FIZIOTERAPIJSKI POSTUPCI KOD OSTEOARTRITISA KUKA (upisati naslov) te da u navedenom radu nisu na nedozvoljeni način (bez pravilnog citiranja) korišteni dijelovi tuđih radova.

Student/ica:

(upisati ime i prezime)

MARIN VRABEC

(vlastoručni potpis)

Sukladno Zakonu o znanstvenoj djelatnosti i visokom obrazovanju završne/diplomske radove sveučilišta su dužna trajno objaviti na javnoj internetskoj bazi sveučilišne knjižnice u sastavu sveučilišta te kopirati u javnu internetsku bazu završnih/diplomskih radova Nacionalne i sveučilišne knjižnice. Završni radovi istovrsnih umjetničkih studija koji se realiziraju kroz umjetnička ostvarenja objavljuju se na odgovarajući način.

Ja, MARIN VRABEC (ime i prezime) neopozivo izjavljujem da sam suglasan/na s javnom objavom završnog/diplomskog (obrisati nepotrebno) rada pod naslovom FIZIOTERAPIJSKI POSTUPCI KOD OSTEOARTRITISA KUKA (upisati naslov) čiji sam autor/ica.

Student/ica:

(upisati ime i prezime)

MARIN VRABEC

(vlastoručni potpis)