

Zdravstvena njega bolesnika u terminalnom stadiju alkoholne ciroze jetre

Novak, Romana

Undergraduate thesis / Završni rad

2023

Degree Grantor / Ustanova koja je dodijelila akademski / stručni stupanj: **University North / Sveučilište Sjever**

Permanent link / Trajna poveznica: <https://um.nsk.hr/um:nbn:hr:122:397389>

Rights / Prava: [In copyright](#)/[Zaštićeno autorskim pravom.](#)

Download date / Datum preuzimanja: **2024-12-28**



Repository / Repozitorij:

[University North Digital Repository](#)





**Sveučilište
Sjever**

Završni rad br. 1680/SS/2023

**Zdravstvena njega bolesnika u terminalnom stadiju
alkoholne ciroze jetre**

Romana Novak, 0336047952

Varaždin, 6. rujna 2023. godine



Sveučilište Sjever

Odjel za Sestrinstvo

Završni rad br. 1680/SS/2023

Zdravstvena njega bolesnika u terminalnom stadiju alkoholne ciroze jetre

Student

Romana Novak, 0336047952

Mentor

dr. sc. Melita Sajko

Varaždin, 6. rujna 2023.

Prijava završnog rada

Definiranje teme završnog rada i povjerenstva

ODJEL Odjel za sestrinstvo

STUDIJ preddiplomski stručni studij Sestrinstva

PRISTUPNIK Romana Novak

MATIČNI BROJ 0336047952

DATUM 03.07.2023.

KOLEGIJ Zdravstvena njega odraslih I

NASLOV RADA Zdravstvena njega bolesnika u terminalnom stadiju alkoholne ciroze jetre

NASLOV RADA NA ENGL. JEZIKU Health care of patients in the terminal stage of alcoholic cirrhosis of the liver

MENTOR dr.sc. Melita Sajko

ZVANJE viši predavač

ČLANOVI POVJERENSTVA

1. doc.dr.sc. Duško Kardum, predsjednik

2. dr.sc. Melita Sajko, v.pred., mentorica

3. Tina Košanski, pred., član

4. Valentina Vincek, pred., zamjenski član

5.

Zadatak završnog rada

BROJ 1680/SS/2023

OPIS

Konzumacija alkohola na tjednoj ili čak dnevnoj bazi postalo je društveno prihvatljivo ponašanje u našoj sredini. Postoji povećan rizik za razvoj ovisnosti o alkoholu i brojnih kroničnih bolesti povezanih sa prekomjernim unosom alkoholnih pića u organizam. Iz tog razloga alkohol se smatra javnozdravstvenim problemom koji ima negativan utjecaj na fizički, psihčki i socijalni aspekt života. Najteže fizičko oboljenje uzrokovano prekomjernim dugogodišnjim unosom alkohola jest razvoj alkoholne ciroze jetre. U početku bolesti osoba nema specifične simptome, već se oni pojavljuju kada dođe do razvoja komplikacija osnovne bolesti. Od iznimne je važnosti provođenje primarne prevencije kod najrizičnije skupine, djece u osnovnim školama, koju provode medicinske sestre i tehničari.

U radu je potrebno:

- prikazati anatomiju i fiziologiju jetre,
- prikazati etiologiju i patogenezu alkoholne ciroze jetre, dijagnostičke metode i metode liječenja alkoholne ciroze jetre,
- opisati izgled bolesnika i kliničku sliku oboljelog te detaljnije objasniti moguće komplikacije bolesti.
- kroz prikaz slučaja opisati postupak liječenja i zbrinjavanja bolesnika u terminalnom stadiju ciroze jetre te navesti sestrinske dijagnoze i intervencije

ZADATAK URUČEN

04.07 2023



Predgovor

Zahvaljujem mentorici, dr.sc. Meliti Sajko na prihvaćanju mentorstva za izradu ovog završnog rada, na vodstvu, pomoći i korisnim preporukama tijekom izrade završnog rada te na profesionalnom i korektnom odnosu tijekom cijelog studiranja.

Također, ovim putem upućujem zahvale svim profesorima Sveučilišta Sjever na svom prenesenom znanju kroz ove 3 godine studiranja.

Zahvaljujem Etičkom povjerenstvu Županijske bolnice Čakovec što mi je omogućilo uvid u medicinsku i sestrinsku dokumentaciju potrebnu za izradu ovog završnog rada.

Najveće zahvale upućujem mojoj obitelji, dečku, radnim kolegama te prijateljima na podršci i vjeri u moj uspjeh.

Svakodnevna konzumacija alkohola u našoj sredini smatra se društveno prihvatljivim ponašanjem te alkoholizam predstavlja velik javnozdravstveni problem. Na mom radnom mjestu zbrinjavaju se internistički bolesnici, od kojih je velik broj oboljelih od alkoholne ciroze jetre. Najčešće se na odjel zaprimaju bolesnici u dekompenziranoj fazi bolesti kada je već došlo do razvoja komplikacija, a pretežito to budu muškarci, nerijetko već srednje životne dobi. Odabrala sam ovu temu za završni rad jer mi je bliska te uočavam potrebu za napretkom u vidu provođenja primarne prevencije alkoholizma, a u tome neizmjereno važnu ulogu imaju medicinske sestre i medicinski tehničari.

Sažetak

Svakodnevna konzumacija alkohola u našoj sredini smatra se društveno prihvatljivim ponašanjem i većina stanovnika ovog područja ne vidi nikakav problem u tome. Prekomjieran unos alkoholnih pića u organizam povećava rizik od razvoja ovisnosti o alkoholu, ali i rizik od razvoja brojnih kroničnih bolesti. Svjetska zdravstvena organizacija alkoholizam je proglasila velikim javnozdravstvenim problemom današnjice koji ima nepovoljan učinak na fizički, psihički i socijalni aspekt života osobe koja konzumira alkohol, ali i njegove okoline. Prekomjerna dugogodišnja konzumacija alkohola izaziva bolest jetre koja se naziva alkoholna ciroza jetre. U početku bolesti osoba nema specifične simptome, već se oni pojavljuju kada dođe do razvoja komplikacija osnovne bolesti. U toj fazi bolesti jedini način za izlječenje jest transplantacija jetre. S obzirom na složenost procedure i veće potražnje za novom jetrom nego što ima mogućnosti, liječenje se svodi na provođenje simptomatskih i suportivnih metoda s ciljem smanjenja komplikacija i očuvanjem kvalitete života. Od iznimne je važnosti provođenje primarne prevencije alkoholizma već kod djece u višim razredima osnovnih škola, koja se smatraju najrizičnijom skupinom. Proces prevencije zadatak je prvostupnika sestrinstva i medicinskih sestara/ tehničara, koji trebaju biti posebno educirani o ovom problemu kako bi na kvalitetan način mogle svoje znanje i utjecaj prenijeti na rizične skupine.

U ovom radu prikazana je anatomija i fiziologija jetre koja je važna za svako razumijevanje bolesti jetre te etiologija i patogeneza alkoholne ciroze jetre. Spomenute su dijagnostičke metode i metode liječenja alkoholne ciroze jetre. Navedene su fizičke promjene u izgledu bolesnika i klinička slika oboljelog od alkoholne ciroze jetre. Detaljno su pojašnjene komplikacije alkoholne ciroze jetre poput ascitesa, krvarenja iz varikoziteta jednjaka, jetrene encefalopatije, hepatocelularnog karcinoma. itd.

U drugom dijelu rada prikazuje se slučaj 52-godišnjeg pacijenta s dijagnozom dekompenzirane alkoholne ciroze jetre koji je tijekom 2022. godine u nekoliko navrata bio hospitaliziran na Odjelu gastroenterologije i opće interne medicine Županijske bolnice Čakovec. Kod pacijenta je došlo do razvoja brojnih komplikacija osnovne bolesti te se svakom hospitalizacijom pratilo progresivno pogoršanje općeg stanja, te je naposljetku došlo i do smrtnog ishoda kod oboljelog. Kroz sestrinske dijagnoze prikazana je zdravstvena njega pacijenta u terminalnoj fazi ove bolesti.

Ključne riječi: alkoholizam, alkoholna ciroza jetre, komplikacije alkoholne ciroze jetre, prevencija

Summary

Daily alcohol consumption in our area is considered socially acceptable behavior and most residents of this area do not see any problem with it. Excessive intake of alcoholic beverages in the body increases the risk of developing alcohol addiction, but also the risk of developing numerous chronic diseases. The World Health Organization declared alcoholism a major public health problem today, which has an unfavorable effect on the physical, psychological and social aspects of the lives of people who consume alcohol, as well as their environment. Excessive long-term alcohol consumption causes a liver disease called alcoholic liver cirrhosis. At the beginning of the disease, a person does not have specific symptoms, but they appear when complications of the underlying disease develop. At that stage of the disease, the only way to cure it is a liver transplant. Considering the complexity of the procedure and the greater demand for a new liver than is available, the treatment is reduced to the implementation of symptomatic and supportive methods with the aim of reducing complications and preserving the quality of life. It is extremely important to carry out the primary prevention of alcoholism among children in the upper grades of primary schools, who are considered the most at-risk group. The process of prevention is the task of bachelor's degrees in nursing and nurses/technicians, who should be specially educated about this problem in order to be able to transfer their knowledge and influence to at-risk groups in a high-quality manner.

This paper presents the anatomy and physiology of the liver, which is important for any understanding of liver disease and the etiology and pathogenesis of alcoholic liver cirrhosis. Diagnostic methods and methods of treatment of alcoholic cirrhosis of the liver are mentioned. The physical changes in the patient's appearance and the clinical picture of a patient with alcoholic cirrhosis of the liver are listed. Complications of alcoholic cirrhosis of the liver such as ascites, bleeding from esophageal varices, hepatic encephalopathy, hepatocellular carcinoma are explained in detail. etc. The second part of the paper presents the case of a 52-year-old patient with a diagnosis of decompensated alcoholic cirrhosis of the liver, who was hospitalized on several occasions in 2022 in the Department of Gastroenterology and General Internal Medicine of the Čakovec County Hospital. The patient developed numerous complications of the underlying disease, and each hospitalization was accompanied by a progressive worsening of the general condition, and eventually the patient died. Through nursing diagnoses, the health care of patients in the terminal phase of this disease is shown.

Key words: alcoholism, alcoholic liver cirrhosis, complications of alcoholic liver cirrhosis, prevention

Popis korištenih kratica

| | |
|--------------|--|
| ALD | od eng. Alcoholic liver disease – alkoholna bolest jetre |
| ALP | alkalna fosfataza |
| ALT | alanin-aminotransferaza |
| APTV | aktivirano parcijalno tromboplastinsko vrijeme |
| AST | aspartat-aminotransferaza |
| CHESS | Clinical Hepatic Encephalopathy Staging Scale |
| CT | kompjuterizirana tomografija |
| CVK | centralni venski kateter |
| EGDS | ezofagogastroduodenoskopija |
| GCS | Glasgow koma skala |
| GEV | gastroezofagealni varikoziteti |
| GGT | gama-glutamil transferaza |
| GIT | gastrointestinalni trakt |
| GUK | glukoza u krvi |
| Hb | hemoglobin |
| HCC | hepatocelularni karcinom |
| HE | hepatalna encefalopatija |
| HPS | hepato-pulmonalni sindrom |
| HRS | hepatorenalni sindrom |
| KKS | kompletna krvna slika |

| | |
|------------|---|
| MR | magnetska rezonancija |
| OTJ | ortotopna transplantacija jetre |
| PV | protrombinsko vrijeme |
| RR | arterijski krvni tlak, prema Riva-Rocci |
| SBP | spontani bakterijski peritonitis |
| SZO | Svjetska zdravstvena organizacija |
| UZV | ultrazvuk |

Sadržaj

| | | |
|--------|---|----|
| 1. | Uvod..... | 1 |
| 2. | Anatomija jetre..... | 3 |
| 3. | Fiziologija jetre | 6 |
| 3.1. | Metabolizam ugljikohidrata | 6 |
| 3.2. | Metabolizam masti | 6 |
| 3.3. | Metabolizam bjelančevina..... | 7 |
| 3.4. | Metabolizam vitamina i minerala..... | 7 |
| 3.5. | Metabolizam lijekova, toksina, hormona i faktora zgrušavanja..... | 8 |
| 4. | Alkoholna ciroza jetre | 9 |
| 4.1. | Epidemiologija alkoholne ciroze jetre..... | 9 |
| 4.2. | Rizični čimbenici za razvoj alkoholne ciroze jetre | 10 |
| 4.3. | Etiologija i patogeneza ciroze jetre | 10 |
| 4.3.1. | Utjecaj alkohola na nastanak alkoholne ciroze jetre..... | 10 |
| 4.4. | Klinička slika..... | 11 |
| 4.4.1. | Izgled bolesnika | 11 |
| 4.5. | Dijagnostičke metode | 14 |
| 4.5.1. | Laboratorijski testovi | 15 |
| 4.5.2. | Slikovne pretrage | 15 |
| 4.6. | Metode liječenja | 16 |
| 4.6.1. | Transplantacija jetre..... | 16 |
| 5. | Komplikacije alkoholne ciroze jetre | 18 |
| 5.1. | Portalna hipertenzija..... | 18 |
| 5.2. | Ascites | 18 |
| 5.2.1. | Zadaci medicinske sestre pri provođenju abdominalne paracenteze | 20 |
| 5.3. | Krvarenje iz varikoziteta jednjaka..... | 22 |
| 5.4. | Pleuralni izljev..... | 23 |
| 5.5. | Spontani bakterijski peritonitis..... | 24 |
| 5.6. | Jetrena encefalopatija | 25 |
| 5.7. | Hepatorenalni sindrom | 26 |
| 5.8. | Hepatopulmonalni sindrom | 26 |
| 5.9. | Hepatocelularni karcinom | 27 |

| | | |
|--------|---|----|
| 6. | Prikaz slučaja bolesnika u terminalnom stadiju alkoholne ciroze jetre | 28 |
| 6.1. | Anamneza i tijek bolesti | 28 |
| 6.2. | Kategorizacija bolesnika | 30 |
| 6.3. | Sestrinske dijagnoze | 32 |
| 6.3.1. | Dekubitus | 32 |
| 6.3.2. | Visok rizik za pad | 33 |
| 6.3.3. | Smanjena mogućnost brige za sebe | 34 |
| 6.3.4. | Visok rizik za infekciju | 35 |
| 6.3.5. | Visok rizik za opstipaciju..... | 35 |
| 6.3.6. | Smanjena prohodnost dišnih puteva | 36 |
| 6.3.7. | Visok rizik za aspiraciju..... | 36 |
| 6.3.8. | Bol..... | 36 |
| 6.4. | Postupak s preminulim | 37 |
| 7. | Zaključak..... | 38 |
| 8. | Literatura..... | 39 |
| | Popis slika | 44 |

1. Uvod

Konzumacija alkoholnih pića na tjednoj ili čak dnevnoj bazi, u našoj sredini postalo je društveno prihvatljivo ponašanje. Alkohol je povezan sa kulturom naroda, smatra se sredstvom za uživanje i opuštanje te je u općoj populaciji uvriježeno mišljenje kako u malim količinama ima povoljan utjecaj na stanje organizma. Ukoliko se alkohol unosi u organizam u prekomjernim količinama, postoji rizik od razvoja psihičke i fizičke ovisnosti te brojnih kroničnih bolesti [1]. Svjetska zdravstvena organizacija (SZO) procijenila je 2018. godine da je konzumacija alkohola odgovorna za oko tri milijuna smrti godišnje diljem svijeta, što čini oko 14% ukupne smrtnosti svjetskog stanovništva starosti od 20 do 40 godina [2]. Pretjerana konzumacija alkohola u organizam ima, osim na fizički aspekt života, negativan utjecaj na psihički i socijalni aspekt pojedinca i njegove okoline. Iz tog razloga smatra se velikim javnozdravstvenim problemom, u čijem rješavanju veliku ulogu imaju zdravstveni djelatnici, posebice u provođenju primarne prevencije razvoja ovisnosti, i to već kod osnovnoškolske djece koja se smatraju najrizičnijom populacijom [3].

Poznato je da prekomjerne količine alkohola u organizmu imaju utjecaj na rad mnogih organa poput mozga, srca, gastrointestinalnog sustava. S obzirom da se alkohol u najvećoj mjeri metabolizira preko jetre, njegove posljedice značajno utječu na promjene u njejoj strukturi i funkciji. Sam metabolizam alkohola stvara produkte koji oštećuju jetru, i nastaje alkoholna bolest jetre (ALD) [4]. Taj pojam uključuje niz kliničkih sindroma i patoloških promjena u jetri, a osnovna je podjela alkoholne bolesti jetre na: masnu jetru, alkoholni hepatitis i alkoholnu cirozu jetre.

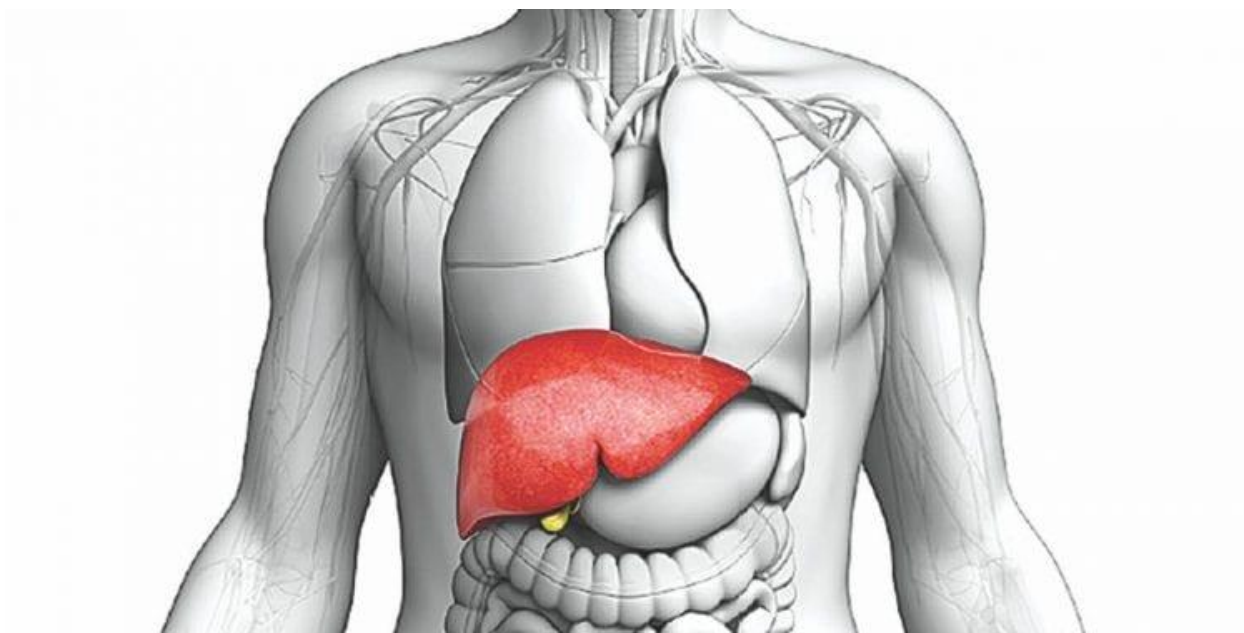
Prema definicijama alkoholna ciroza jetre označava difuznu bolest parenhima jetre koji nastaje kao posljedica nekroze hepatocita odnosno jetrenih stanica zbog utjecaja alkohola. Smatra se terminalnim stadijem mnogih jetrenih bolesti [5]. U postavljanju dijagnoze važnu ulogu imaju anamnestički podaci o konzumaciji alkohola, a budući da te osobe teško priznaju i sebi samima da imaju problem s alkoholom, od iznimne je važnosti heteroanamneza članova obitelji. U početku bolesti klinička slika je nespecifična, a specifični simptomi se javljaju u korelaciji s razvojem komplikacija koje su kod ovog stanja brojne.

Najbolja metoda liječenja je potpuna i trajna apstinencija od alkohola. No međutim, kad dođe do progresije bolesti daljnji razvoj komplikacija teško je izbjeći. Jedini trajni način izlječenja je transplantacija jetre. Zdravstvena njega je tada usmjerena na očuvanje što bolje kvalitete života oboljelog pacijenta i održavanje što veće samostalnosti u obavljanju osnovnih ljudskih potreba što je duže moguće.

Oboljele osobe su zbog alkoholizma u svojoj prošlosti, često socijalno osjetljivi članovi društva, bez bliskih osoba koje bi bile spremne brinuti o njima kada im bude potrebna pomoć druge osobe u svakodnevnom zbrinjavanju. Stoga je u liječenje potrebno uključiti socijalnog radnika i traženje smještaja s adekvatnom skrbi za oboljele. U tom segmentu od velike je važnosti i pružanje psihološke podrške.

2. Anatomija jetre

Jetra (lat. *hepar*) najveći je žljezdani organ u ljudskom organizmu sa endokrinom i egzokrinom funkcijom te općenito najveći organ u trbušnoj šupljini. Smještena je u gornjem desnom kvadrantu trbušne šupljine u srednjoj klavikularnoj liniji između petog međurebrenog prostora i desnog rebrenog luka, neposredno ispod dijafragme [6]. Slika 2.1 prikazuje anatomske položaj jetre u ljudskom organizmu.

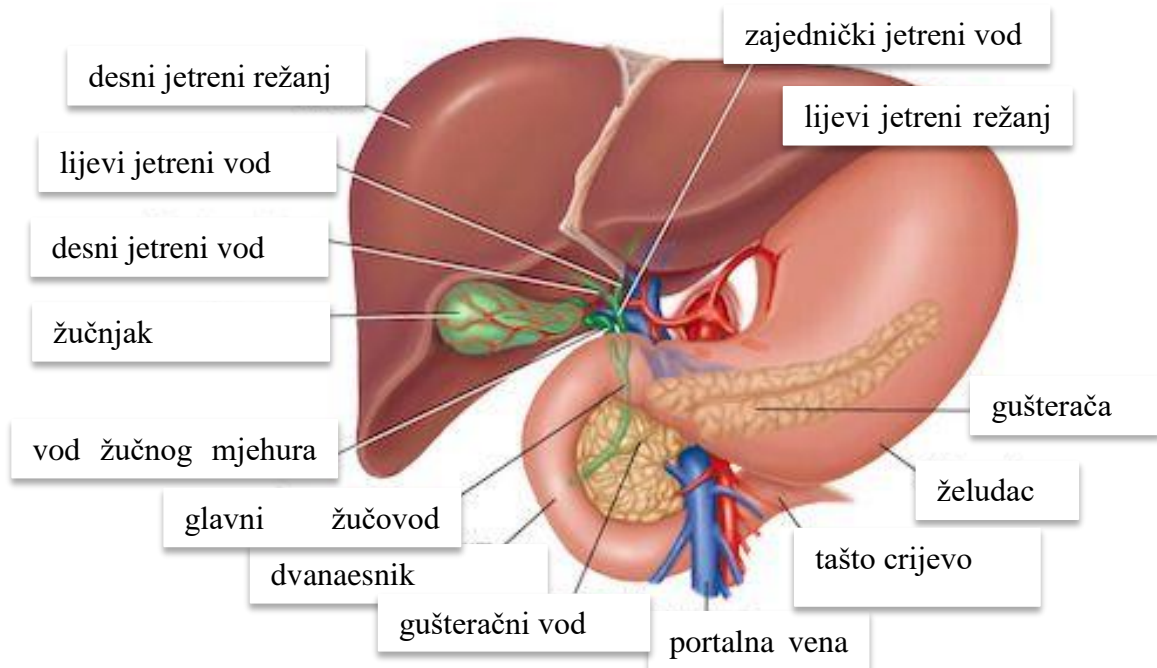


Slika 2.1 Anatomske položaj jetre

Izvor: <https://www.e-zdravlje.ba/zdravlje/jetra-boli-podmuklo/>

Jetru karakterizira smeđe-crvena boja i klinasti oblik. Masa joj može iznositi od 1200g do 1500g, a sastoji se od 4 anatomska režnja. Desni režanj (lat. *lobus hepatis dexter*) je šest puta veći od lijevog, a gornji dio režnja smješten je u visini petog rebra, dok mu je donji rub smješten na desnoj strani abdomena ispod prsnog koša. Lijevi režanj (lat. *lobus hepatis sinister*) položen je koso te svojim vrhom dotiče lijevu stranu ošita. Osim lijevog i desnog režnja koji su veličinom najveći, postoje još dva manja jetrena režnja, repasti režanj- lat. *lobus caudatus* i četverokutni režanj- lat. *lobus quadratus* koji je najmanji. Ligament koji čini granicu između lijevog i desnog režnja naziva se *ligamentum falciforme hepatis*. Cijela jetra obložena je čvrstom vezivnom čahuricom koja se na latinskom naziva *capsula hepatis*. U središnjem dijelu donjeg djela jetre smješten je tzv. jetreni hilus ili jetrena vrata. Na tom mjestu u jetru ulaze jetrene vene i portalna vena (lat. *v. portae*), a iz nje izlaze lijevi i desni jetreni vod (lat. *ductus hepaticus dexter, ductus*

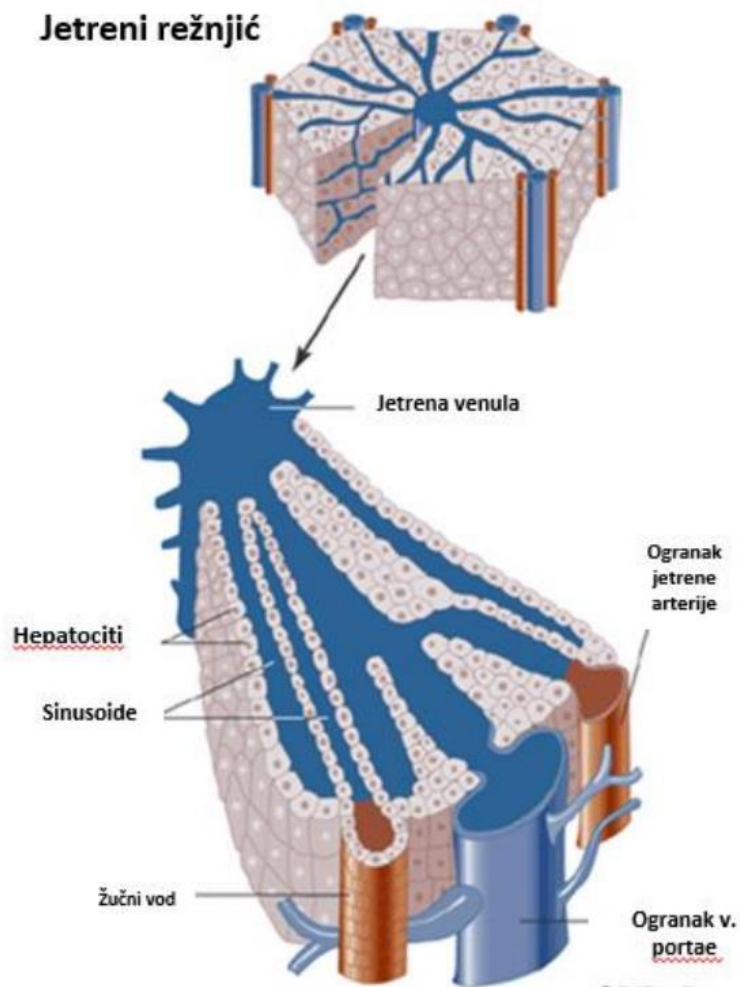
hepaticus sinister). Na izlazu iz jetre vodovi se povezuju i stvaraju zajednički jetreni vod *ductus hepaticus communis*. On se u nastavku spaja s vodom žučnog mjehura te naposljetku zajedno tvore glavi žučovod *ductus choledochus* koji izlazi u *duodenum*. Jetra se sastoji od dva krvotoka. Prvi je funkcionalni ili takozvani portalni krvotok koji teče preko portalne vene i u jetru dovodi hranjive tvari iz probavnog sustava [7]. Drugi krvotok naziva se nutritivni i on preko jetrene arterije u jetru dovodi oksigeniranu krv. Jetrene vene ulijevaju se u donju šuplju venu (*v. cava inferior*) neposredno ispod ošita [8]. Navedene anatomske strukture vjerno su prikazane na slici 2.2.



Slika 2.2 Anatomija jetre i okolnih anatomskih struktura

Izvor: <https://pharmacyimages.blogspot.com/2020/09/Labelleddiagramofliver-Liverimages--Humanliverdiagram.html>

Osnovna građevna jedinica jetrenog parenhima jest jetreni režnjić. On se sastoji od niza jetrenih stanica koje se nazivaju hepatociti. Hepatociti su zvjezdoliko raspoređeni oko središnjih vena, te oblikuju acinuse. Oni pak zatim stvaraju jetrene lobule odnosno, jetrene režnjiće [9]. Navedeno je prikazano na slici 2.3.



Slika 2.3 Prikaz jetrenog režnjića

Izvor: https://dijaski.net/gradivo/ana_sno_jetra_01__anatomija_in_fiziologija

3. Fiziologija jetre

Jetra je žljezdani organ sa brojnim ulogama, a to su: filtracija i pohrana krvi; metabolizam ugljikohidrata, proteina, masti, hormona; stvaranje žuči; pohrana vitamina i željeza; te stvaranje čimbenika zgrušavanja. Prerada, preraspodjela i metabolizam makronutrijenata osiguravaju energiju koja je potrebna za provođenje navedenih procesa stoga se te funkcije smatraju najvažnijim funkcijama jetre [10].

Osnovna funkcionalna jedinica jetre naziva se jetreni režnjić. To je cilindrična forma veličine nekoliko milimetara, a u ljudskoj jetri ih ima od 50 000 do 100 000. U jetrenim venama i jetrenim sinusima pohranjeno je oko 450ml krvi što čini 10% ukupne količine krvi u ljudskom organizmu. Zanimljivo je da se u jetrenim krvnim žilama može pohraniti veća količina krvi jer se volumen jetre može povećati te može primiti dodatnih 0.5 – 1 litre krvi. Isto tako ukoliko dođe do gubitka krvi, jetra ima mogućnost da se stegne i u krvotok istisne dodatnu količinu potrebne krvi [7]. Smatra se da je jetra veliki kemijski aktivan skup stanica s visokim stupnjem metabolizma, pri čemu stanice izmjenjuju supstrate i energiju od jednog metaboličkog sustava do drugog, obrađuju i sintetiziraju raznovrsne tvari koje se prenose u druge dijelove tijela te obavljaju mnoge druge metaboličke funkcije.

3.1. Metabolizam ugljikohidrata

Jetra obavlja važnu funkciju u metabolizmu ugljikohidrata. U njoj se skladišti glikogen, ona sudjeluje u pretvaranju galaktoze i fruktoze u glukozu, važan je faktor u procesu glukoneogeneze. Jetra ima utjecaj u održavanju optimalne koncentracije glukoze u krvi (GUK), na način da pohranjuje glikogen i uklanja viškove glukoze iz krvi, pohranjuje je i ima mogućnost ponovno je vratiti u krvotok kada koncentracija ponovno počne opadati. Glukoneogeneza je također važna stavka u metabolizmu ugljikohidrata kada padne razina glukoze u krvi. Tada se velike količine aminokiselina i glicerola iz triglicerida pretvaraju u glukozu i pomažu organizmu da se GUK vrati unutar referentnih vrijednosti [9].

3.2. Metabolizam masti

Jetra je organ u kojoj se provodi najveći dio metabolizma masti. Što se tiče metabolizma masti, jetra sudjeluje u oksidaciji masnih kiselina i stvaranju energije za ostale tjelesne funkcije, sintetizira kolesterol, fosfolipide i lipoproteine, omogućava stvaranje masti iz proteina i ugljikohidrata. Stanice iskorištavaju kolesterol i fosfolipide za sintezu membrana, unutarstaničnih

struktura i drugih tvari koje su važne za normalno odvijanje stanične funkcije. Također, u jetri se odvija najveći dio proizvodnje masti iz ugljikohidrata i bjelančevina, a mast se zatim prenosi u obliku lipoproteina do masnog tkiva i tamo skladišti [9].

3.3. Metabolizam bjelančevina

Stvaranje i resorpcija bjelančevina procesi su koji su važni su za sve funkcije na staničnoj razini i razini organa. Kao organ koji sintetizira proteine, jetra je odgovorna za 85-90% proteina u cirkulaciji. Albumin je najviše zastupljen protein i u prosjeku čini 55% svih proteina plazme. Neophodan je za održavanje volumena krvi i ima ulogu u prijenosu brojnih molekula kao što su lipidi i hormoni [10]. Smatra se da su najvažnije funkcije jetre u metabolizmu bjelančevina deaminacija aminokiselina, sinteza ureje i izlučivanje amonijaka iz tjelesnih tekućina, sinteza plazmatskih proteina, pretvorba različitih aminokiselina i stvaranje drugih tvari iz aminokiselina. Proteini koje organizam dobiva iz hrane razgrađeni su do svojih sastavnih dijelova (aminokiselina) koji jetri služe kao građevni materijal za proizvodnju vlastitih proteina i proteina plazme. Te bjelančevine kasnije imaju brojne životno važne funkcije u ljudskom organizmu. Tim procesom nastaju i imunoglobulini zaduženi za obranu organizma te čimbenici koagulacije koji sudjeluju u procesu zgrušavanja krvi [9].

3.4. Metabolizam vitamina i minerala

U jetri se također pohranjuju i vitamini. U najvećim količinama to je vitamin A. Količina vitamina A koja se skladišti u jetri dovoljna je za sprječavanje avitaminoze A tijekom 10 mjeseci. Pohranjuju se i vitamin D u količini dovoljnoj da spriječi avitaminozu tijekom 3-4 mjeseca, te vitamin B12 tijekom najmanje jedne godine.

Jetra se smatra i skladištem željeza u obliku feritina. Kada u tjelesnim tekućinama bude prevelika koncentracija željeza, ono se veže s apoferitinom u feritin i u tom obliku pohranjuje u jetri. U trenutku kada željezo ponovno zatreba organizmu, feritin ga ponovno otpušta u organizam. Jedan od glavnih puteva izlučivanja kalcija iz organizma jest preko jetre u žuč, odakle odlazi u crijevo i naposljetku se izlučuje defekacijom [9].

3.5. Metabolizam lijekova, toksina, hormona i faktora zgrušavanja

Jetra ima važnu ulogu u biotransformaciji, odnosno pretvorbi lijekova i štetnih tvari u oblike neškodljive ljudskom organizmu. Čak 90% unesenog alkohola razgrađuje se preko jetre. Ona kemijski preoblikuje i izlučuje i tiroksin te sve steroidne hormone. Iz tog razloga oštećenje jetre može izazvati prekomjerno nakupljanje jednog ili više različitih hormona u organizmu. U jetri se stvaraju i faktori procesa koagulacije: fibrinogen, protrombin i faktor VII [9].

4. Alkoholna ciroza jetre

Alkoholna bolest jetre (ALD) je kronična bolest jetre uzrokovana redovitom konzumacijom alkohola u prekomjernim količinama. Uz socijalne i psihološke probleme koje uzrokuje alkoholizam poput razvoja ovisnosti i gubitka socijalnih kontakata, stručnjaci smatraju da postoji više od 200 različitih stanja koja pogađaju osobe koje prekomjerno konzumiraju alkohol [4]. Najčešći organi su: mozak, srce, gastrointestinalni sustav te osobito jetra. Jetra je najosjetljivija jer je ona primarno mjesto u tijelu u kojem se alkohol metabolizira. Pojam alkoholne bolesti jetre obuhvaća različita stanja kao što su: alkoholna masna jetra, alkoholni hepatitis, alkoholna ciroza jetre i tumor jetre [11]. U dijagnostici alkoholne bolesti jetre uzimaju se u obzir anamnestički i heteroanamnestički podaci o prekomjernoj konzumaciji alkohola, što podrazumijeva više od 2 alkohola pića dnevno za žene i više od 3 za muškarce. Alkohol kao produkt može direktno štetno utjecati na jetru i druge organske sustave u ljudskom tijelu. Uz to, može se javiti i malnutricija kao indirektna posljedica alkoholizma. Patološke promjene su vidljive i u rezultatima laboratorijskih pretraga krvi [12].

Ciroza jetre jest generalizirana bolest jetrenog parenhima, karakterizirana fibrozom, koja nastaje kao posljedica nekroze hepatocita. Smatra se da je ciroza jetre posljednja faza mnogih bolesti jetre [5].

4.1. Epidemiologija alkoholne ciroze jetre

Prema izvješćima Svjetske zdravstvene organizacije (SZO) smatra se da je alkohol neposredni uzročnik oko 3 milijuna smrti godišnje u svijetu, čime se alkoholizam svrstava među vodeće javnozdravstvene probleme današnjice. Godišnja svjetska potrošnja alkohola iznosi prosječno 6.4 litre po stanovniku, ali taj podatak se razlikuje ovisno o geografskom položaju. Hrvatska ima višu potrošnju alkohola od svjetskog i europskog prosjeka i ona iznosi 15.1 litara za muškarce i 3.3 litara za žene u prosjeku, godišnje. Najčešće alkoholno piće koje se pije na području Hrvatske je pivo, a potom slijede vino i žestoka pića [13]. Stručnjaci smatraju da će konzumacija 20-40g alkohola dnevno za žene i 40-80g alkohola dnevno za muškarce u kontinuiranom periodu od 10-12 godina izazvati uznapredovali stadij bolesti jetre [14]. Prema SZO jedno standardno piće ima 10g alkohola, a procjenjuje se da na svjetskoj razini ima 3.2 milijuna osoba koje prekomjerno konzumiraju alkoholna pića. Alkoholna ciroza jetre odgovorna je za otprilike 50% smrti povezanih sa cirozom jetre, a poznato je da konzumacija alkohola ubrzava napredovanje oštećenja jetre kod osoba koje boluju od drugih bolesti jetre, kao npr. zaraženih s virusom hepatitisa [15].

4.2. Rizični čimbenici za razvoj alkoholne ciroze jetre

Za razvoj alkoholne bolesti jetre nije dovoljna samo dugogodišnja konzumacija alkohola, već na njezin razvoj utječu genetski, nutritivni i okolišni faktori. Rizičnim čimbenikom smatra se i starija životna dob iznad 65 godina, ženski spol te prehrana bogata mastima - osobito kod adipoznih osoba [12].

4.3. Etiologija i patogeneza ciroze jetre

Među najčešće uzroke ciroze jetre spadaju kronični virusni hepatitis tip B i C, bolesti jetre alkoholne geneze, hemokromatoza i nealkoholna masna jetra. U znatno manjem postotku uzroci ciroze jetre su stanja poput: autoimunog hepatitisa, primarne i sekundarne bilijarne ciroze, primarnog sklerozirajućeg kolangitisa, Wilsonove bolesti, celijakije, portalne fibroze nepoznatog uzroka... [16].

Incidencija ciroze jetre ovisi i o zemljopisnom položaju. Stoga su alkoholizam, infekcija hepatitisom C i nealkoholna masna bolest jetre najčešći uzroci ciroze u zapadnim zemljama, a kronični hepatitis B vodeći je rizični čimbenik za razvoj ciroze u azijsko-pacifičkom području [17]. Iako različiti faktori utječu na nastanak ciroze, neka patološka obilježja su zajednička svim oblicima ciroze jetre [18].

S morfološkog gledišta, ciroza se može podijeliti u 3 kategorije: mikronodularnu, makronodularnu i mješovitu [19]. Prema dostupnim saznanjima stručnjaci smatraju kako je mikronodularna ciroza, koju karakteriziraju noduli manji od 3mm, posljedica unosa prevelikih količina alkohola, hemokromatoze, kolestaze te opstrukcije venske cirkulacije jetre. U makronodularnoj cirozi noduli su veći od 3 mm i smatra se da je ona posljedica kroničnog virusnog hepatitisa. Važno je napomenuti kako većina mikronodularnih ciroza naposljetku s razvojem bolesti napreduje u makronodularnu, pa tako i alkoholna ciroza jetre [20]. Alkoholna ciroza terminalni je stadij alkoholne bolesti jetre i nastaje kao posljedica nekroze hepatocita [5].

4.3.1. Utjecaj alkohola na nastanak alkoholne ciroze jetre

Iako je svijest o štetnim učincima alkohola porasla, i dalje je trend konzumacije alkohola u stalnom porastu. Alkohol unesen u organizam apsorbira se u želudac i crijeva. Više od 90% alkohola kola krvnim žilama cijelog organizma i na posljetku se prenosi u jetru preko portalne vene. Tamo se alkohol metabolizira oksidativnim i neoksidativnim putem. U oksidativnom načinu alkohol se pomoću raznih enzima oksidira u acetaldehid koji se zatim razgrađuje u acetat i u tom obliku izlučuje iz jetre. Neoksidativni put odgovoran je za metabolizam manje količine alkohola.

Nusprodukti koji nastaju metabolizmom alkohola oštećuju jetru povećavajući nakupljanje lipida, upalu i fibrozu. Acetaldehid smatra se najtoksičnijim spojem [4].

4.4. Klinička slika

Ciroza jetre je zadnja faza kronične bolesti jetre i u tom periodu nastaje niz patofizioloških promjena i kliničkih manifestacija, koje su kod svakog pacijenta individualne. Cirroza jetre se na početku bolesti klinički manifestira kroz nespecifične simptome ili bude asimptomatska, a kasnije se kod pacijenta mogu javiti simptomi i znakovi koji upućuju na jetrenu dekompenzaciju odnosno dolazi do razvoja komplikacija osnovne bolesti. Dva čimbenika utječu na klinički tijek ciroze, a to su: stupanj oštećenja hepatocita i smanjen protok krvi kroz jetru. Iz tog razloga, ciroza jetre se može manifestirati sindromom hepatocelularne insuficijencije koja se manifestira žuticom, koagulopatijom, prisutni su edemi i razvija se malnutricija; te sindromom portalne hipertenzije koji uzrokuje portosistemske kolaterale, splenomegaliju, hipersplenizam [21]. Nespecifični simptomi ciroze jetre koji se javljaju u početnom stadiju bolesti uključuju gubitak apetita, gubitak na tjelesnoj težini, opću slabost, umor i drugo. S druge strane, kod pacijenata s dekompenziranom cirozom jetre dolazi do razvoja komplikacija osnovne bolesti, pa se može javiti žutica u kombinaciji sa svrbežom kože, krvarenje iz gastrointestinalnog sustava (GIT) u obliku melene ili hematemeze, distendiran abdomen zbog nalaza ascitesa, poremećaj svijesti zbog jetrene encefalopatije itd. [22].

4.4.1. Izgled bolesnika

U tablici br. 4.4.1.1 u nastavku prikazane su tipične fizičke promjene koje mogu biti vidljive kod bolesnika s alkoholnom cirozom jetre. Zadatak medicinske sestre jest učiniti fizikalni pregled pacijenta - tzv. „pregled od glave do pete“, uočiti sve promjene u tjelesnom izgledu pacijenta koje bi mogle imati utjecaj na daljnji tijek liječenja i o svemu obavijestiti nadležnog liječnika.

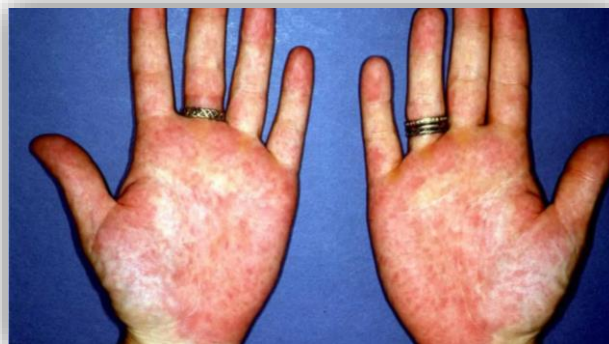| | |
|--------------------------------|---|
| promjene u općem stanju | gubitak mišićne mase, subfebrilitet |
| promjene na koži | žutica, spider nevusi (paukoliki angiomi), palmarni eritem |
| područje glave i vrata | povećana parotidna žlijezda, foetor hepaticus |
| područje prsnog koša | ginekomastija, pleuralni izljev |
| dlakavost | gubitak aksilarne dlakavosti, reducirana stidna dlakavost kod muškaraca |

| | |
|----------------------------|--|
| srce | normalan ili snižen arterijski krvni tlak (RR), tahikardija |
| abdomen | hepatomegalija, splenomegalija, ascites, caput medusae, Cruveilhier – Baumgartenov šum |
| spolni organi | atrofija testisa |
| ekstremiteti | edemi, batičasti prsti, sinovitis, osteoartropatija |
| neurološke promjene | asteriksis, promjene svijesti, poremećaj motoričke koordinacije |

Tablica 4.4.1.1 Promjene u fizičkom izgledu kod bolesnika s alkoholnom cirozom jetre

Izvor: autor prema Petrač i suradnici, Interna medicina

Palmarni eritem označava crvenilo dlanova, a nastaje zbog nakupljanja arteriovenskih anastomoza, a vidljiv je na slici 4.4.1.1.

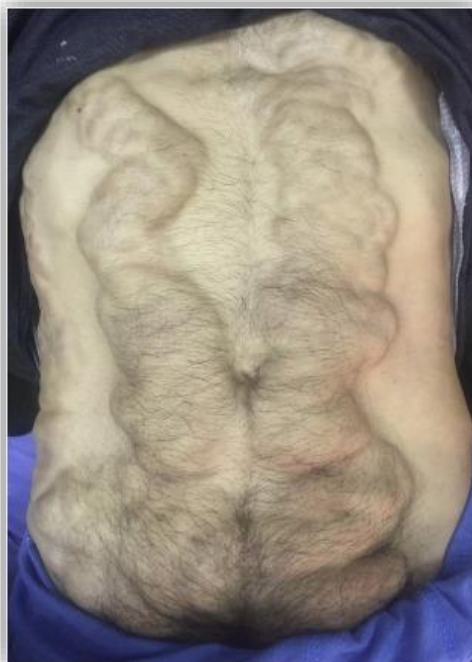

Slika 4.4.1.1 Palmarni eritem

Izvor: <https://www.medicalnewstoday.com/articles/320593#overview>

Foetor hepaticus je pojam koji označava karakterističan neugodan zadah po vlažnoj zemlji, prisutan je kod bolesnika s cirozom jetre, a nastaje zbog povećane koncentracije dimetil sulfida [23].

Caput medusae je termin koji se koristi za proširene vene na području abdomena, najčešće oko pupka. Nastaju kao posljedica portosistemskog shunta između pupčane vene i površinske epigastrične vene, a prikazan je na slici 4.4.1.2.



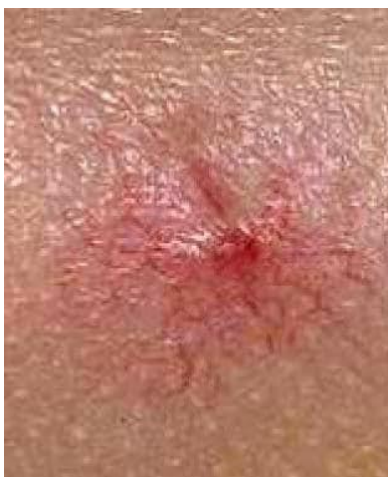Slika 4.4.1.2 Caput medusae

Izvor: <https://ars.els-cdn.com/content/image/1-s2.0-S2049080120300455-gr1.jpg>

Cruveilhier – Baumgarten sindrom odnosi se na auskultacijski šum nad umbilikusom, dok se na CT-u prikazuje proširena paraumbilikalna vena. Nastaje zbog rekanalizacije incijalno obliterirane umbilikalne vene uslijed portalne hipertenzije.

Asteriksis označava lepršavi tremor ispruženih dlanova. Kod alkoholne ciroze jetre je moguć i asteriksis jezika [24].

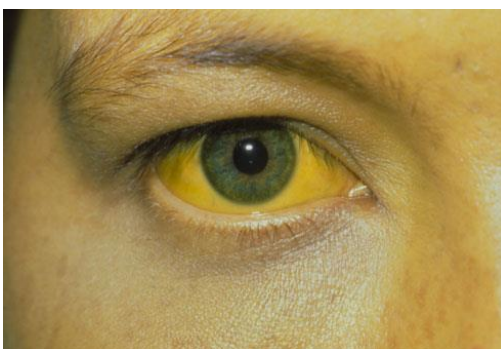
Spider nevus ili spider angiom naziv je za skup proširenih arteriola smještenih vrlo blizu površini kože nalik na paukovu mrežu što je vidljivo na slici 4.4.1.3.



Slika 4.4.1.3 Spider nevusi

Izvor: <https://emedicine.medscape.com/article/1084388-overview>

Zbog povećane razine bilirubina u krvi koji jetra u uznapredovaloj fazi ciroze jetre ne može eliminirati iz organizma, javlja se ikterus – žuta boja kože i bjeloočnica. Ovo stanje prikazano je na slici 4.4.1.4.



Slika 4.4.1.4 Žuta boja kože i bjeloočnica – ikterus

Izvor: <https://www.krstarica.com/zdravlje/tegobe/zutica/>

4.5. Dijagnostičke metode

Dijagnoza alkoholne ciroze jetre postavlja se na temelju simptoma i znakova, uočavaju se patološke promjene u parametrima laboratorijskih nalaza te je vrlo važan anamnestički podatak o alkoholizmu. Bolesnici u početku obično negiraju konzumaciju alkohola, stoga je u potvrdi dijagnoze vrlo bitna i heteroanamneza članova obitelji.

4.5.1. Laboratorijski testovi

U kliničkoj praksi primarni dijagnostički postupak u procjeni jetrene funkcije je određivanje tzv. jetrenih serumskih enzima. To su: aminotransferaze (AST i ALT), alkalna fosfataza (ALP), gama-glutamilttransferaza (GGT) i bilirubin. Vrijednosti laboratorijskih nalaza ovise o kojem stadiju bolesti se radi. U prvoj fazi bolesti povišene su samo vrijednosti GGT-a te eventualno AST-a (aspartat transaminaza) [25]. U uznapredovaloj fazi alkoholne ciroze jetre patološki je promijenjena većina parametara krvnih pretraga. U krvnoj slici javlja se makrocitna anemija; ponekad su povišene vrijednosti leukocita kod teškog alkoholnog hepatitisa, no češće je prisutna leukopenija i trombocitopenija koje nastaju zbog hipersplenizma i supresivnog djelovanja etanola na koštanu srž. Vrijednosti GGT-a u ovom su stadiju bolesti izrazito povišene. Produženo je i protrombinsko vrijeme (PV) što u kombinaciji s trombocitopenijom izaziva povećan rizik od krvarenja. Zbog smanjene mogućnosti jetre da eliminira štetne tvari i portosistemskih spojeva javlja se povećana koncentracija amonijaka u serumu pa se nerijetko razvije klinička slika encefalopatije i poremećaja svijesti [5].

Poznato je pet skupina pokazatelja funkcije jetre, a to su:

- a) pokazatelji nekroze jetrenih stanica
- b) pokazatelji zastoja u protoku žuči
- c) pokazatelji proizvodne funkcije jetre
- d) pokazatelji funkcije izlučivanja
- e) pokazatelj metaboličke funkcije [21].

4.5.2. Slikovne pretrage

Razvoj tehnologije omogućio je postavljanje dijagnoze na temelju slikovnih pretraga. U svrhu postavljanja što točnije i brže dijagnoze, koriste se kombinacije raznih pretraga poput ultrazvuka (UZV), kompjuterizirane tomografije (CT), magnetne rezonancije (MR) i angiografije. Ponekad se izvodi i perkutana biopsija jetre s ciljem eliminacije eventualnih drugih uzroka oštećenja jetre.

Ultrazvučnim pregledom ne može se sa sigurnošću utvrditi razlika između masne jetre i fibroze jetre. Stoga dijagnozu alkoholne ciroze jetre nije moguće postaviti samo na temelju UZV pregleda, već ga treba uzeti u obzir kao dodatnu dijagnostičku metodu. CT je najbolja pretraga za određivanje gustoće tkiva, pa nam ta pretraga daje više podataka o stupnju oštećenja jetrenog parenhima. No, kao i MR ne koristi se kao rutinska dijagnostička metoda u otkrivanju bolesti jetre. Obično se promjene na jetri pomoću tih slikovnih pretraga pronađu slučajno, kada je iz nekog

drugog razloga postavljena indikacija za snimanje. U novije doba s razvojem novih kontrastnih sredstava i angiografskih uređaja, angiografija je postala važna dijagnostička metoda, osobito u dijagnostici žarišnih promjena na jetri [26]. Jedini dijagnostički postupak koji pruža izravan uvid u vrstu i stupanj jetrenog oštećenja, je perkutana biopsija jetre. Biopsija jetre je i dobar alat za procjenu razvoja komplikacija ciroze [21].

4.6. Metode liječenja

Najvažnija metoda u liječenju je apsolutna apstinencija od alkohola. Važna je odgovarajuća prehrana koja treba biti visokoproteinska i visokokalorijska, a preporučuju se enteralni pripravci posebno namijenjeni pacijentima s hepatalnom encefalopatijom ili kroničnim bolestima jetre s postojećom neuhranjenošću ili visokim rizikom za razvoj kaheksije poput Fresubin Hepa. Potrebno je izbjegavati sve lijekove koji oštećuju jetru te provoditi specifične simptomatske mjere u svrhu sprječavanja nastanka komplikacija poput encefalopatije, ascitesa, krvarenja iz varikoziteta jednjaka, infekcije itd. [21]. Ukoliko dođe do razvoja komplikacija, svaka se liječi zasebno: akutna krvarenja i koagulopatije nadoknadom krvnih pripravaka, primjenom željeza ili vitamina K; makrocitna anemija preparatima vitamina B12 i folne kiseline; ascites diureticima, a prema potrebi paracentezom i nadoknadom albumina; spontani bakterijski peritonitis antibioticima i slično. Kod većine pacijenata s cirozom provode se prvenstveno simptomatske i suportivne mjere liječenja. Kada bolest dođe u terminalnu fazu, jedina terapijska mjera kojom se može produžiti preživljenje pacijenta je presađivanje jetre [27].

4.6.1. Transplantacija jetre

Transplantacija jetre je operativni postupak kojim se uklanja jetra koja više ne može obavljati svoju funkciju i zamjenjuje se zdravom jetrom živog ili preminulog donora. Transplantacija jetre danas se smatra najpovoljnijom metodom u liječenju svih nepovratnih, akutnih i kroničnih bolesti jetre koje ne reagiraju ni na jednu medikamentoznu terapiju. Pesađivanje jetre se provodi kod bolesnika za kojeg su prognoze da će bez presađivanja živjeti manje od godine dana. Tako primjerice, kod bolesnika s dekompenziranom cirozom jetre vjerojatnost jednogodišnjeg preživljenja bez transplantacije iznosi manje od 10%, a nakon transplantacije iznosi 85-90%. Odluka o stavljanju pacijenta na listu za presađivanje organa donosi se na temelju procjene težine bolesti i općeg stanja pacijenta, uzimajući u obzir i kvalitetu bolesnikova života, a uvjet je da bolesnik ne smije konzumirati alkohol barem posljednjih 6 mjeseci [5]. Dugoročne prognoze kod bolesnika s transplantiranom jetrom nisu se značajno poboljšale, jer i dalje postoje mogućnosti

razvoja komplikacija dugotrajne imunosupresije, kao što su infekcija, maligna alteracija i zatajenje bubrega [28]. Agencije za presađivanje organa imaju važnu ulogu u održavanju ravnoteže između različitih indikacija za transplantaciju jetre, s obzirom da je potražnja puno veća od mogućih donora. Kod bolesnika s dekompenziranom bolešću jetre vode se principom „prvo najbolesniji“ s ciljem smanjenja stope smrtnosti [29].

5. Komplikacije alkoholne ciroze jetre

Većina bolesnika s cirozom jetre je asimptomatska, sve do faze razvoja dekompenzirane ciroze jetre. Tada se javljaju komplikacije povezane s portalnom hipertenzijom, koje uključuju pojavu ascitesa, spontani bakterijski peritonitis (SPB), hepatalnu encefalopatiju (HE), hepatorenalni sindrom, krvarenje iz varikoziteta jednjaka itd. Stopa preživljavanja pacijenata nakon razvoja komplikacija se značajno smanjuje, stoga je ključni cilj uz liječenje osnovne bolesti prevencija nastanka komplikacija [30].

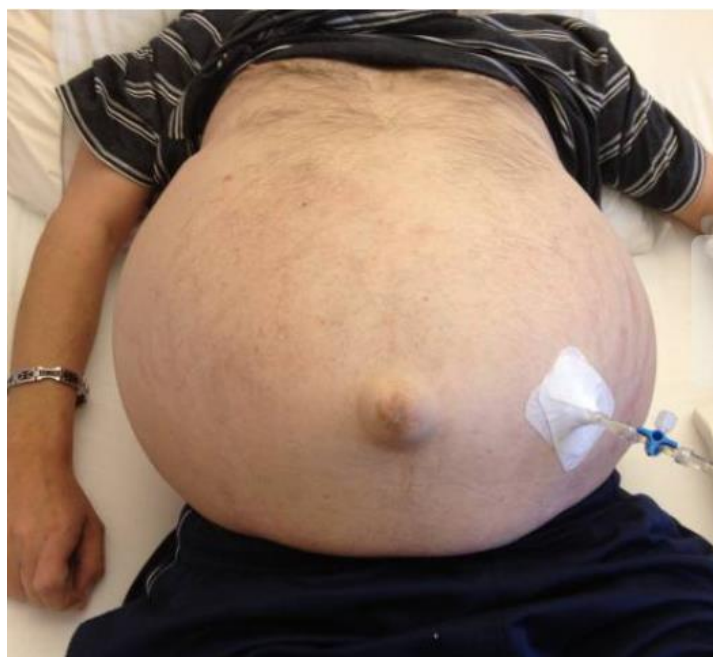5.1. Portalna hipertenzija

Portalna hipertenzija je bazična komplikacija jetrenih bolesti, a posljedica je brojnih patoloških stanja koja stvaraju otpor portalnom protoku krvi u jetru. Termin portalna hipertenzija označava trajno povišenje tlaka u veni porte i portalnom bazenu. Normalni tlak u veni porte iznosi 5-10 mmHg, odnosno 10-15cm fiziološke otopine, dok kod razvijene portalne hipertenzije tlak doseže i preko 30 cm fiziološke otopine. Osnovni uzrok portalne hipertenzije u cirozi jetre je povećanje otpora u vaskularnim strukturama unutar jetre zbog fibroze i povećanog vaskularnog tonusa u mikrocirkulaciji. Kako portalna hipertenzija progradira, stvaraju se kolateralne žile i dolazi do arterijske vazodilatacije, što rezultira povećanim protokom krvi u portalnoj cirkulaciji. Na poslijetku se razvija hiperdinamični cirkulatorni sindrom, a on uzrokuje varikozitete jednjaka, ascites i dr. [31].

5.2. Ascites

Pojava ascitesa je jedna od najčešćih komplikacija, a označava patološko nakupljanje slobodne tekućine u peritonealnoj šupljini [32]. Kod polovice bolesnika s kompenziranom cirozom jetre do razvoja ascitesa dolazi unutar 10 godina. Pojava bilo koje komplikacije osnovne bolesti, pa tako i ove, uvelike pogoršava ishode liječenja pa su tako rezultati pokazali da 50% bolesnika a ascitesom umre u naredne dvije godine [33]. Ascites nastaje kao posljedica brojnih patofizioloških mehanizama; od poremećaja portalne i sisteme cirkulacije do poremećaja renalne funkcije. Portalna hipertenzija uzrokuje širenje krvnih žila u sistemskom i splahnhičkom krvotoku, te sužavanje u renalnom krvotoku. U kombinaciji s promjenama u bubrežnoj funkciji, smanjenjem funkcionalne mase jetrenih stanica i promjenama u srčanom radu, dolazi do postupnog zadržavanja natrija i vode u bubrezima. Zbog portalne hipertenzije tada se višak tekućine nakuplja u peritonealnoj šupljini i manifestira kao ascites [34]. Prisutnost ascitesa dokazuje se fizikalnim pregledom i različitim slikovnim pretragama. Kada je količina ascitesa veća od 1500ml ona se

može utvrditi perkusijom u ležećem položaju, no kod vrlo malih količina ascites se prikazuje UZV-om. Prema količini intraabdominalne tekućine, postoje 3 stupnja koji odražavaju težinu stanja: 1. stupanj je blagi i označava malu količinu ascitesa, vidljivu samo ultrazvukom; 2. stupanj je umjereni kod kojeg je prisutna umjereni simetrična distenzija abdomena, a 3. stupanj je obilni ascites i prezentira se značajnom distenzijom abdominalne stjenke [35]. Kod novootkrivene prisutnosti ascitesa potrebno je učiniti punkciju sadržaja te poslati uzorke na analizu (klinička, mikrobiološka i citološka analiza) u svrhu otkrivanja uzroka nastanka ascitesa. Kod bolesnika s značajnim ascitesom važna je restrikcija unosa natrija, stoga ih je potrebno educirati o pridržavanju dijeta s malim unosom soli, dok je primjena diuretske terapije standardna farmakološka metoda liječenja. U početku terapije potrebna su svakodnevna vaganja, mjerenje opsega abdomena te redovite kontrole elektrolita i kreatinina kako bi se pravovremeno uočili mogući poremećaji elektrolita i bubrežne disfunkcije. Kod bolesnika s ascitesom 3. stupnja zlatni standard u liječenju je abdominalna paracenteza. Prema smjernicama stručnjaka, potrebno je evakuirati sav ascites odjednom, jednim ubodom igle u lijevu ilijačnu jamu uz pridržavanje strogih pravila asepse [36]. Kod punkcije ascitesa moguć je razvoj post-evakuacijske cirkulatorne disfunkcije koja se klinički manifestira hiponatremijom, bubrežnim zatajenjem, encefalopatijom, a moguć je i letalan ishod. U svrhu prevencije tih komplikacija, kod evakuacije velikih volumena ascitesa (više od 5 litara) primjenjuje se plazma ekspander, odnosno albumini u dozi 6-8g/l evakuirane tekućine [37]. Abdominalna paracenteza može biti dijagnostička i terapijska. Dijagnostička uključuje uklanjanje male količine ascitesa za slanje na propisanu laboratorijsku analizu, dok se terapijska odnosi na uklanjanje peritonealne tekućine kako bi se smanjio intraabdominalni tlak i smanjile poteškoće povezane s ascitesom kao što su dispneja i bol u abdomenu [38]. Slika u nastavku prikazuje bolesnika s ascitesom 3. stupnja kod kojeg je u tijeku abdominalna paracenteza.



Slika 5.2.1 Ascites

Izvor: <https://ivamilosevic5.files.wordpress.com/2021/06/2018-05-13-13-07-23.png>

5.2.1. Zadaci medicinske sestre pri provođenju abdominalne paracenteze

Kada liječnik postavi indikaciju za abdominalnu paracentezu, potrebno je pacijentu objasniti postupak, upoznati ga s dobrobitima postupka, ali i mogućim komplikacijama, te ponuditi pisani obaviješteni pristanak na potpis pacijentu. Zdravstveni djelatnici cijelo vrijeme trebaju pružati psihološku podršku pacijentu i pokazati otvoren stav za postavljanje pitanja. Postupak izvodi liječnik, a medicinska sestra mu asistira.

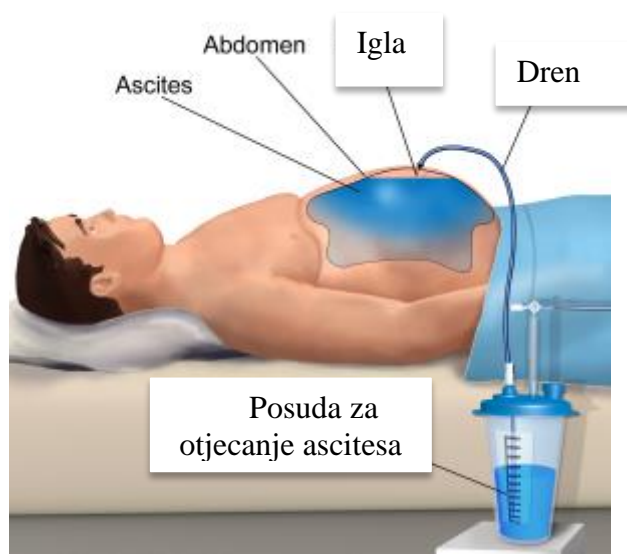Intervencije medicinske sestre prilikom izvođenja abdominalne paracenteze odnose se na:

- **pripremu prostora** - najčešće mjesto izvođenja postupka je bolesnička soba. Medicinska sestra treba osigurati privatnost bolesnika, potrebno je voditi računa o adekvatnom osvjetljenju prostorije, prozračnosti i optimalnim mikroklimatskim uvjetima.
- **pripremu bolesnika** - medicinska sestra daje upute bolesniku ili ga sama postavlja u adekvatan položaj (ležeći položaj na leđima, uz lijevi rub kreveta, lumbosakralni dio podložen jastukom s desne strane)
- pripremu za **aseptičan način rada** – medicinska sestra treba imati osiguran sterilan materijal i pribor, učiniti dezinfekciju ubodnog mjesta.
- **pripremu materijala** za izvođenje abdominalne punkcije – potreban materijal uključuje: sterilne tupfere za dezinfekciju, dezinfekcijsko sredstvo, igla, šprica od 20ml, spremnik za

sterilni materijal za slanje na analizu, fiksator igle, dugačka cjevčica koja služi za otjecanje ascitesa, rezervoar

- **asistiranje** pri izvođenju postupka
- **nadzor** nad bolesnikom tijekom postupka – potrebno je pratiti vanjski izgled bolesnika, pitati ga kako se osjeća, redovito kontrolirati vitalne znakove, položaj igle i ubodno mjesto, te količinu i brzinu istjecanja tekućine. Ukoliko se u kratkom vremenu ukloni velika količina tekućine, postoji mogućnost pada krvnog tlaka.
- po završetku punkcije potrebno je **zabilježiti količinu i izgled** punktirane tekućine te pratiti pacijenta zbog mogućnosti razvoja komplikacija [39].

Na slici 5.2.1.1 ilustrativno je prikazan postupak abdominalne paracenteze.



Slika 5.2.1.1 Abdominalna paracenteza

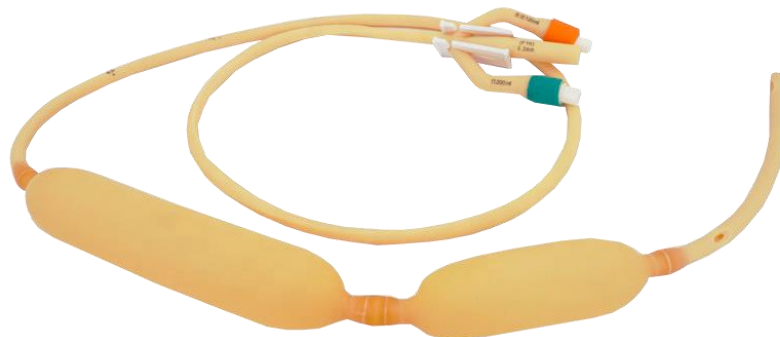
Izvor: <https://ivamilosevic5.files.wordpress.com/2021/06/paracenteza-300x300-1.png>

Komplikacije abdominalne paracenteze:

- perforacija mokraćnog mjehura
- perforacija želuca
- perforacija crijeva
- ozljeda velike krvne žile
- krvarenje
- pneumoperitoneum
- infekcija
- stalno curenje ascitesa na mjestu uboda
- hipotenzija
- hiponatrijemija... [40].

5.3. Krvarenje iz varikoziteta jednjaka

Gastroezofagealni varikoziteti (GEV) pojam je koji podrazumijeva abnormalno proširenje vena jednjaka i smatra se vodećim uzrokom mortaliteta u bolesnika s cirozom jetre. Nastaju kao posljedica razvoja portalne hipertenzije. U bolesnika s cirozom jetre važna je prevencija razvoja varikoznih vena, krvarenja iz GEV-a, provođenje adekvatnog liječenja akutnog krvarenja i sprječavanje ponovnog krvarenja. Prema jednom istraživanju jednogodišnja pojavnost hemoragije iz varikoziteta jednjaka iznosi otprilike 12%, a rekrvarenje iz varikoziteta unutar godine dana je moguće u 60% bolesnika [41]. Znakovi i simptomi krvarenja iz gornjeg dijela probavnog sustava su hematemeza, melena, abdominalne kolike, vrtoglavica, sinkopa, a kod obilnog krvarenja može doći do hipovolemijskog i hemoragijskog šoka. Najvažnija dijagnostička i terapijska metoda kod varikoziteta jednjaka jest ezofagogastroduodenoskopija (EGDS). EGDS omogućava uvid u dijagnozu varikoziteta, veličinu i oblik, tokom pretrage se procjenjuje rizik od krvarenja, a u slučaju krvarenja prikazuje se mjesto krvarenja i istodobno zaustavlja krvarenje [42]. Od laboratorijskih pretraga najvažnije su kompletna krvna slika (KKS), aktivno parcijalno tromboplastinsko vrijeme (APTV) i protrombinsko vrijeme (PV). Trombocitopenija je nalaz koji najčešće korelira s portalnom hipertenzijom i velikim varikozitetima jednjaka. Hemoglobin (Hb) i hematokrit ukazuju na jačinu krvarenja i ukoliko je Hb niži od 80g/L indicira se transfuzija krvnih pripravaka. Rezultati kliničkih studija pokazali su da je u prevenciji krvarenja najprikladnija primjena beta blokatora propranolola i nadola. Te lijekove pacijenti mogu uzimati i doživotno ukoliko nema neželjenih učinaka. Nakon saniranja akutnog krvarenja, potrebno je prevenirati ponovno krvarenje iz varikoziteta jednjaka. Ukoliko su tada beta blokatori nedostatni, koriste se u kombinaciji s dugotrajnim nitratima [43]. U terapijske svrhe specijalist gastroenterolog provodi endoskopsku intervenciju skleroterapije i ligacije varikoziteta, no taj postupak ne protječe uvijek uspješno. U tim situacijama liječnik može postaviti indikaciju za postavljanje Sengstaken-Blakemorove sonde u svrhu zaustavljanja krvarenja iz varikoziteta jednjaka. No, ona se u današnje doba relativno rijetko koristi zbog kompliciranog postupka postavljanja i mogućih ozbiljnih komplikacija [44]. Na slijedećoj slici prikazan je izgled Sengstaken-Blakemorove sonde. Sastoji se od 3 lumena, gastričnog balona, ezofagealnog balona i otvora za aspiraciju.



Slika 5.3.1 Izgled Sengstaken – Blakemoreove sonde

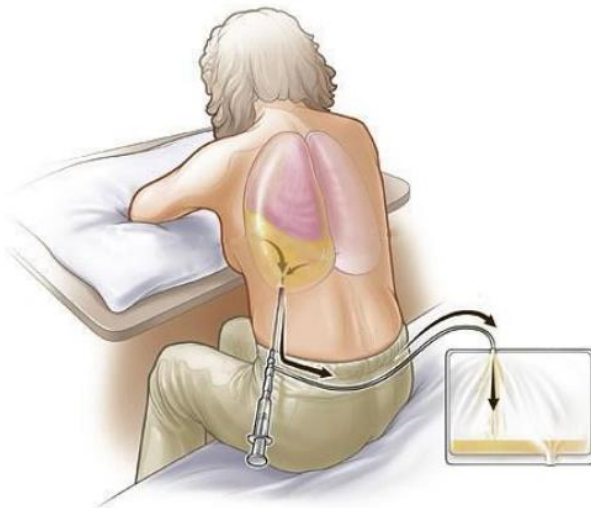Izvor: <https://procupros.com/producto/sonda-sengstaken-blakemore/>

Zdravstvena njega pacijenta s krvarenjem iz probavnog sustava usmjerena je na kontinuirano praćenje vitalnih funkcija i izgleda pacijenta, primjenu medikamentozne terapije – inhibitor protonske pumpe kontinuirano paralelno sa parenteralnom nadoknadom tekućine. Uvijek trebaju biti osigurana dva prohodna venska puta. Pacijent ne smije uzimati ništa na usta te je indicirano strogo mirovanje. Potrebno je pratiti izgled i količinu izlučevina (povraćeni sadržaj i stolicu) te u slučaju pojave krvarenja obavijestiti liječnika. U slučaju potrebe za nadoknadom krvnih pripravaka provesti transfuziju uz nadležnost liječnika [45].

5.4. Pleuralni izljev

Pleuralni izljev označava abnormalno nakupljanje tekućine u pleuralnom prostoru. Dijagnostička punkcija pleuralnog izljeva indicirana je uvijek kada je uzrok izljeva nejasan. Odstranjenje većih količina pleuralnog izljeva koristi se u svrhu ublažavanja simptoma povezanih s izljevom, kao što je dispneja, otežano disanje i pritisak u prsima. Pravovremena torakocenteza nužna je ako je pleuralni izljev velik i dovodi do respiratorne ili srčane dekompenzacije, a izvodi se pod kontrolom UZV-a [46]. Torakocenteza ili punkcija prsnog koša je postupak koji uključuje

uvođenje igle u pleuralni prostor i uklanjanje nakupljene tekućine ili zraka. Važno je da se punkcija provodi pridržavajući se svih pravila asepse, a mjesto uboda se treba anestetizirati lokalnim anestetikom. Torakocentezu izvodi liječnik, a medicinska sestra mu asistira. Igla se uvodi uz gornji rub rebra, najčešće 4.-6. interkostalni prostor u srednjoj aksilarnoj liniji, kako se ne bi ozljedili interkostalni živci i krvne žile. Komplikacije koje se mogu javiti za vrijeme i nakon postupka su: artificijalni pneumotoraks, krvarenje, zračna embolija, infekcija [47]. Potrebna je psihička priprema pacijenta prije zahvata, uz potpisani informirani pristanak. Tijekom cijelog izvođenja zahvata i nakon njega, medicinska sestra prati pacijenta, uočava moguće komplikacije, kontrolira vitalne parametre i uvijek je dostupna pacijentu za postavljanje pitanja i psihološku podršku. Na slici 5.4.1 prikazan je položaj bolesnika prilikom izvođenja torakocenteze.



Slika 1.4.1 Torakocenteza

Izvor: <https://zdravlje.eu/wp-content/uploads/2011/11/Torakocenteza.jpg>

5.5. Spontani bakterijski peritonitis

Bakterijske infekcije se često javljaju kod pacijenata s cirozom, a mnogi su razlozi za povećanu sklonost infekcijama među takvim pacijentima. Neki od njih su: depresivna humoralna i stanično posredovana imunost uzrokovana disfunkcijom jetre, crijevna disbioza i bakterijska translokacija pogoršana portalnom hipertenzijom, pa čak i genetski faktori [48]. Spontani bakterijski peritonitis (SBP) je infekcija ascitesa, a prema literaturama mogućnost dijagnoze SBP-a treba razmotriti ako je broj neutrofila iznad 250 stanica/ μ L ascitesa [35]. SBP se javlja kod 5 - 25% hospitaliziranih

pacijenta s cirozom koji imaju ascites. SBP obično uzrokuje samo jedna bakterija, najčešće je to *Escherichia coli* ili gram-pozitivni koki (streptokoki i enterokoki). Bolesnici sa SBP imaju lošu prognozu, a mortalitet od SBP-a iznosi 20 - 30% [49]. Liječenje se provodi antibiotskom terapijom i povećanjem volumena albuminom. Cefalosporini treće generacije ostaju prvi izbor u terapiji antibioticima, dok se karbapenemi primjenjuju kod infekcije povezane sa zdravstvenom skrbi i bolničke infekcije. Terapijski učinak antibiotika provjerava se analizom ascitesa 48 sati od početka terapije [50].

5.6. Jetrena encefalopatija

Jetrena encefalopatija (HE) definira se kao moždana disfunkcija uzrokovana dekompenzacijom jetre i poremećajem portalnog krvotoka [51]. To je komplikacija koju prvenstveno karakteriziraju promjene u osobnosti, poremećaj svijesti te kognitivne i motoričke disfunkcije. Prema klasifikaciji razlikuju se tri tipa hepatalne encefalopatije: A – dekompenzacija jetre, B – portosistemni shunt i C – dekompenzacija jetre i portosistemni shunt [52]. Patofiziologija encefalopatije je složena, a smatra se da hiperamonijemija (povišene vrijednosti amonijaka u krvi), sistemska upala i genetski čimbenici imaju utjecaj na razvoj encefalopatije [53]. U raznim studijama uočena je proporcionalnost između koncentracije amonijaka i težine HE, pa je zapaženo da je kod pacijenata s višom razinom amonijaka u krvi prisutan teži oblik encefalopatije [54]. Za potvrdu hepatalne encefalopatije trebaju biti zadovoljena 2 uvjeta: najprije treba potvrditi da je zatajenje jetre dovoljno ozbiljno da može uzrokovati HE, a zatim treba isključiti moguće druge uzroke neuroloških i psihijatrijskih poremećaja [55]. Pacijenti s blažim oblicima HE mogu biti euforični i agitirani, a ozbiljnije oblike HE obično karakterizira usporenost u razmišljanju, kretanju i verbalnom izražavanju, dezorijentacija, tremor, pojačana pospanost danju, a poremećaj svijesti može napredovati sve do letargije i kome [51]. Postoje razne skale za procjenu stupnja jetrene encefalopatije, kao što su CHESS, dnevnik modificirane orijentacije, Glasgow koma skala. One su od iznimne koristi zdravstvenim djelatnicima u utvrđivanju potreba za zdravstvenom njegom i praćenju napretka bolesti ili pak poboljšanju stanja bolesnika [56]. U jednom istraživanju provedenom u Indiji rezultati su pokazali kako je čak 82% osoba s razvijenom hepatalnom encefalopatijom bilo muškog spola, većina bolesnika imala je 3. stupanj HE, alkohol je bio najčešći uzročnik ciroze, ikterus najčešći znak zatajenja jetrenih stanica, a najčešći korišteni lijek bila je laktuloza [57]. Već i kod pacijenta s minimalnom jetrenom encefalopatijom dolazi do značajnih promjena u kvaliteti života i njihovom socioekonomskom statusu, a povezane su se visokim rizicima od padova i ozljeđivanja, smanjuje se sposobnost vožnje motornih prijevoznih sredstava

itd. [58]. HE koja se klinički manifestira poremećajem svijesti zahtijeva liječenje, a najčešće se primjenjuje laktuloza i antibiotici koji se ne resorbiraju iz lumena crijeva, npr. rifaksimim [37].

Sestrinske intervencije kod bolesnika s razvojem jetrene encefalopatije usmjerene su poticanju redovite eliminacije stolice. U tu svrhu pacijentu se daje laktuloza sirup, supozitorij ili primjenjuje klizma. Ukoliko ne postoje kontraindikacije potrebno je pacijentu osigurati adekvatnu dijetu bogatu bjelanjčevinama i vlaknima te dovoljan unos tekućine. Pacijenti su nerijetko smeteni, dezorijentirani i nemirni, no uslijed općeg stanja često i slabi, nestabilni na nogama ili nepokretni, te je iznimno važno zaštititi ih od padova i mogućih ozljeda. Budući da je koža suha i sklonija nastanku oštećenja potrebno je provoditi mjere sprječavanja nastanka komplikacija dugotrajnog mirovanja pravilnom njegom kože i redovitom promjenom položaja u krevetu [45].

5.7. Hepatorenalni sindrom

Hepatorenalni sindrom (HRS) definira se kao funkcionalno zatajenje bubrega kod bolesnika s cirozom jetre bez ranije potvrđene bolesti bubrega. Prisutno je značajno suženje bubrežnih kortikalnih arterija koje rezultira oligurijom i zadržavanjem vode i natrija. Incidencija HRS-a u bolesnika s cirozom i portalnom hipertenzijom procjenjuje se na 18% unutar godine dana i 39% unutar 5 godina. Kako bi se potvrdila dijagnoza HRS-a, potrebno je zadovoljiti 5 glavnih kriterija: 1. dekompenzacija jetre s portalnom hipertenzijom, 2. serumski kreatinin treba biti veći od 132 $\mu\text{mol/L}$ ili klirens kreatinina manji od 40 mL/min, 3. ne smije biti infekcije, ne korištenje nefrotoksičnih lijekova, hipovolemije ili drugih uzroka bubrežnog zatajenja, 4. nema trajnog poboljšanja bubrežne funkcije nakon ukidanja diuretika i primjene infuzije 5. proteinurija manja od 5 g/L. HRS se može podijeliti u dvije podskupine. Tip I HRS-a karakterizira brzo progresivno oštećenje renalne funkcije, a tip II HRS-a nema brzu progresiju bolesti. Trenutačno se terapijom izbora u tipu I smatra kombinacija vazokonstriktora i plazmatskih ekspandera zajedno s albuminima. Smatra se da hemodijaliza u HRS-u nije indicirana osim u slučajevima kada treba održati funkciju bubrega do transplantacije jetre, što je i jedina definitivna terapijska opcija [33].

5.8. Hepatopulmonalni sindrom

Jedna od komplikacija ciroze jetre je i hepatopulmonalni sindrom (HPS) koji u kliničkoj praksi često ostaje neprepoznat. Ovaj sindrom karakterizira trijas: jetrena bolest, arterijska hipoksemija i dilatacija plućnih krvnih žila [59]. Dijagnostika HPS-a, uz detaljnu anamnezu i fizikalni pregled, temelji se na analizi plinova u arterijskoj krvi, rendgenskoj snimci torakalnih organa, spirometriji, MSCT-u pluća, CT plućnoj angiografiji. Prije bilo kakvog donošenja zaključka, važno je isključiti

kardiopulmonalne bolesti kao moguće uzroke tegoba [60]. Do danas su provedene brojne farmakološke studije u kojima je ispitivana učinkovitost različitih lijekova, ali do danas ni jedan lijek nije zauzeo značajno mjesto u liječenju ovoga sindroma. Kao i kod svih komplikacija, ortotopna transplantacija jetre (OTJ) smatra se jedinom učinkovitom metodom liječenja [61].

5.9. Hepatocelularni karcinom

Maligni tumori jetre češće se pojavljuju kod bolesnika s cirozom jetre nego kod ostale populacije, a otkrivaju se na redovnim ultrazvučnim kontrolama i određivanjem vrijednosti alfafetoproteina u serumu [5]. Hepatocelularni karcinom (HCC) povezan je s cirozom jetre u 70-90% slučajeva. Na mogućnost maligniteta valja posumnjati ako dođe do pogoršanja kliničkog stanja bolesnika u vidu pojave abdominalne boli, gubitka na tjelesnoj težini, povećanja ascitesa ili nalaza krvi u ascitesu, hepatomegalije i bolne osjetljivosti na palpaciju te žutice. U dijagnostici HCC-a rabe se alfa-fetoprotein, abdominalni ultrazvuk, CT, MR i angiografija. Kada slikanje s kontrastom nije izvedivo ili nalazi nisu karakteristični za HCC, opravdana pretraga je biopsija jetre [62]. Prognoza HCC-a je uglavnom loša zbog veličine tumora i istodobne prisutnosti uznapredovale ciroze jetre. Kod uznapredovalih stadija bolesti trogodišnje preživljenje varira od 10% do čak 50%, dok je kirurško liječenje izvedivo u samo 10-20% bolesnika s HCC-om.

6. Prikaz slučaja bolesnika u terminalnom stadiju alkoholne ciroze jetre

6.1. Anamneza i tijek bolesti

Pacijent N.N. rođen 23.4.1970. godine, hospitaliziran je u periodu od kolovoza do studenog 2022. godine u više navrata putem hitne službe na Odjelu gastroenterologije i opće interne medicine Županijske bolnice Čakovec. Glavna medicinska dijagnoza prema Međunarodnoj klasifikaciji bolesti bila je K70.3, odnosno alkoholna ciroza jetre. Radi se o pacijentu kod kojeg se unatrag 3 godine prati ciroza jetre alkoholne geneze s razvojem brojnih komplikacija (portalna hipertenzija, splenomegalija, trombocitopenija, hipoalbuminemija, ascites, pleuralni izljev). Unatrag 2 godine otkriven dijabetes tip 2. U početku su se vrijednosti glikemije korigirale inzulinskom terapijom, no tijekom posljednjih hospitalizacija ona je ukinuta zbog nižih vrijednosti GUK-a te se preporučilo samo pridržavanje dijetalne ADA prehrane.

Pacijent je do hospitalizacije u kolovozu 2022. godine bio samostalno pokretan i relativno samostalan u postupcima samozbrinjavanja. Živio je sam u obiteljskoj kući, od obitelji navodi dvije sestre koje žive u Sloveniji. Prije 20 godina bio u braku dvije godine, trenutno rastavljen. Iz braka ima jednog sina koji navodno živi u Parizu i s kojim nije u kontaktu. Ima oko 30-ak godina radnog iskustva, no posljednje 3-4 godine bio na bolovanju. Do tada nije bio u tretmanu Centra za socijalnu skrb. Pacijent navodi da je unatrag 20 godina svakodnevno konzumirao žestoka pića, cca 0.3L dnevno, a unatrag 10 mjeseci apstinira od alkohola. Negira alergije na lijekove ili hranu.

Tijekom navedenih mjeseci kod pacijenta se pratila postepena progresija bolesti uz razvoj komplikacija. U nekoliko navrata u bolničkim uvjetima bila je učinjena punkcija ascitesa i pleuralnog izljeva kao i brojni drugi dijagnostički i terapijski postupci. Sve navedeno je utjecalo na to da pacijent više nije bio samostalno pokretan, osobna higijena se provodila u bolesničkom krevetu, posjedao se uz pomoć, za ustajanje iz kreveta trebao je pomoć druge osobe, druga osoba mu je trebala davati lijekove, a bila je potrebna pomoć kod hranjenja i uzimanja tekućine. Iz sveg navedenog te činjenice da mu nitko od bližih članova obitelji ne može pružiti adekvatnu skrb po otpustu, u suradnji sa medicinskom sestrom za planirani otpust, socijalnim radnikom i Centrom za socijalnom skrbi i uz suglasnost samog pacijenta, tijekom hospitalizacije u listopadu 2022. godine dogovoren je smještaj u jedan Dom za starije i nemoćne osobe.

Dana 22. listopada 2022. pacijenta na ležaju dovodi tim 2 Zavoda za hitnu medicinu na Objedinjeni hitni bolnički prijem te se nakon osnovnih dijagnostičkih pretraga i pregleda dežurnog liječnika zaprima na Odjel. U Domu su pozvali hitnu jer se pacijent žalio na otežano disanje koje traje oko 6 sati. Pacijent je somnolentan, dezorijentiran u vremenu i prostoru, samostalno

nepokretan, aplicirane pelene za odrasle. Pranja, djelatnica Doma za starije, navodi da nisu poznate alergije na lijekove ili hranu, ali da mu je apetit slabiji posljednjih nekoliko dana, gutanje i žvakanje otežano, zubnu protezu nema. Pacijent povremeno kašlje, to je suhi nadražajni kašalj bez sekreta. Stolica se svakodnevno provocira Duphalac sirupom, smeđe je boje bez patoloških primjesa. Prisutna inkontinencija urina. Od ranije poznata nesаница.

Tijekom fizikalnog pregleda koji je napravljen odmah po dolasku pacijenta na odjel, zamjećuje se ikterična koža, prisutan generalizirani edem. Na trtici dekubitus 3. stupnja veličine 2cm x 3cm x 0.5cm, a na desnoj potkoljenici hematom veličine 5cmx7cm. Izmjereni vitalni parametri iznosili su: RR 100/60 mmHg, puls 66 otk./min, Tax. 36.6°C, SpO2 88%, GUK 6.6 mmol/L. Prema odredbi liječnika oksigena terapija protoka 4l/min putem nosne kanile. Uzeti nadzorni brisevi za *Acinetobacter baumannii* i MRSA s obzirom da je smješten u Domu, prema protokolu zdravstvene ustanove. Zbog nepokretnosti pacijenta, somnolentnog stanja i da zaboravlja dobivene upute, zbog prevencije pada na krevet stavljene zaštitne ogradice. Postavljen iv. put te dobiva ordiniranu perenteralnu terapiju, intravenozni diuretik paralelno sa infuzijom kristaloidnih otopina te modificiranu terapiju za liječenje encefalopatije. 4. dana hospitalizacije postavljen urinarni kateter zbog praćenja satne diureze. Urinarni kateter je postavila odjelna liječnica pridržavajući se svih pravila asepsе uz asistenciju medicinske sestre, te je po postavljanju uzeta urinokultura za mikrobiološku analizu. Dnevne diureze iznosile su od 1500 do 2000ml. Pacijent je svakodnevno dobivao Duphalac sirup za poticanje stolice, te je redovito obavljao eliminaciju. Stolica su bile smeđe kašaste, bez patoloških primjesa krvi ili sluzi. Medicinske sestre su trebale hraniti pacijenta, a tekućinu je iz bočice uspijevao uzimati samostalno. Zadovoljavajuće saturacije O₂ postizale su se uz potporu kisikom od 2l/min putem nosnog katetera. Većinu vremena bio je smješten u Fowlerov položaj u krevetu zbog lakšeg disanja. 17. dana boravka u bolnici učinjena je abdominalna paracenteza prema protokolu, poslani su uzorci ascitesa u klinički, mikrobiološki i citološki laboratorij. Ukupno je evakuirano 5.5L ascitesa. Nakon punkcije pacijent je primio 100ml 20% Albumina iv. Nakon vađenja igle došlo je do razvoja komplikacije, otjecanja ascitesa s ubodnog mjesta te se na taj način evakuiralo još 1300ml ascitesa. 19. dana boravka u bolnici učinjena je torakocenteza te je na taj način evakuirano 1600ml sukrvavog pleuralnog izljeva. U toku hospitalizacije pacijent je dobivao enteralni pripravak zbog slabije uhranjenosti i nemogućnosti zadovoljavanja energetske potrebe uobičajenom prehranom, Fresubin Hepa 2 bočice dnevno. Dekubitus se redovito previjao, te nije prešao u viši stupanj. 11. studenog otpušta se u Dom sa trajnim urinarnim kateterom, poboljšanog općeg stanja.

Tri dana od prethodnog otpusta pacijent se ponovno zaprima na Odjel gastroenterologije zbog otežanog disanja i anasarke. Narednih dana pratilo se pogoršanje općeg stanja pacijenta, uz encefalopatiju, nemogućnosti hranjenja i hidracije, a NG sonda je bila kontraindicirana zbog

varikoziteta jednjaka. Provodila se zdravstvena njega te liječenje koje je bilo simptomatsko i suportivno. Edemi se nisu smanjili, bila je prisutna i oteklina spolovila, a diureza oskudnija. Također bilo je prisutno i istjecanje izvanstanične tekućine. Kontinuirano bio na oksigenoj terapiji. Zbog edema i nemogućnosti postavljanje periferne iv. kanile, postavljen je bio centralni venski kateter za primjenu ordinirane parenteralne terapije. Analgetika je imao u redovnoj terapiji. Unatoč svim poduzetim mjerama liječenja i zdravstvene njege i dalje prisutne anasarke, 21. studenog 2022. godine u 14:10 kod pacijenta je došlo do smrtnog ishoda.

6.2. Kategorizacija bolesnika

Kategorizaciju bolesnika provode medicinske sestre i medicinski tehničari s ciljem utvrđivanja potreba bolesnika za zdravstvenom njegom. Kategorizacija se provodi prilikom prijema bolesnika u bolnicu i zatim svaki naredni dan, a mijenja se sukladno promjeni stanja pacijenta. U bolničkom informacijskom sustavu za kategorizaciju bolesnika koriste se Glasgow koma skala za procjenu razine svijesti, Morseova ljestvica za procjenu rizika za pad, Braden skala za procjenu sklonosti nastanka dekubitusa te skala za praćenje stanja pacijenta tijekom hospitalizacije. Procjenjuje se stupanj samostalnosti kod kupanja, oblačenja, hranjenja, hodanja, potreba za praćenjem vitalnih znakova, u kolikom obujmu se provode dijagnostički i terapijski postupci itd. a vrednuje se sa brojkama 1-4, pri čemu jedinica označava pokretnog i samostalnog pacijenta bez potrebe za kontinuiranim praćenjem, a četvorka označava nepokretnog pacijenta s potrebom za kontinuiranim praćenjem, provođenjem specifičnih dijagnostičkih i terapijskih postupaka i sestrinskih intervencija [63]. U nastavku su prikazane navedene kategorizacije i skale za pacijenta N.N.

| REAKCIJA | OPIS | BODOVI |
|-----------------------------------|----------------|---------------|
| Otvaranje očiju | na govor | 3 |
| Najbolja verbalna reakcija | neprikladno | 3 |
| Najbolja motorna reakcija | lokalizira bol | 5 |

Tablica 6.2.1 Glasgow koma skala (GCS)

Izvor: autor prema GCS

Broj bodova na GCS skali iznosi 11.

| ČIMBENIK RIZIKA | ODGOVOR | BODOVI |
|-----------------------------------|--|---------------|
| Prethodni padovi | DA | 25 |
| Druge medicinske dijagnoze | DA | 15 |
| Pomagala pri kretanju | Ne koristi pomagala, mirovanje u krevetu | 0 |
| Infuzija | DA | 20 |
| Stav/ premještanje | Miruje u krevetu, nepokretan | 0 |
| Mentalni status | Zaboravlja ograničenja | 15 |

Tablica 6.2.2 Morseova procjena rizika za pad

Izvor: autor prema Morseovoj ljestvici za procjenu pada

Ukupan broj bodova: 75

Prema Morseovoj skali pacijent ima visok rizik za pad.

| ČIMBENIK | ODGOVOR | BODOVI |
|-----------------------------|-----------------------|---------------|
| Senzorna percepcija | vrlo ograničena | 2 |
| Vlažnost | koža je stalno vlažna | 1 |
| Aktivnost | u postelji | 1 |
| Pokretljivost | potpuno nepokretan | 1 |
| Prehrana | vrlo slaba | 1 |
| Trenje i razvlačenje | prisutan problem | 1 |

Tablica 6.2.3 Braden skala za procjenu sklonosti nastanka dekubitusa

Izvor: autor prema Braden skali

Ukupan broj bodova prema Braden skali iznosi 7, što predstavlja vrlo visok rizik za nastanak dekubitusa kod bolesnika.

| | | | | | | | | | | | | | | | |
|-----------------|------------------|--------------------|------------------|----------------|---------------------|-----------------|-----------------|------------------|-----------------|------------------------------|------------|-----------------------------------|---------------------|---------------------|-----------------------|
| HIGIJENA | HRANJENJE | ELIMINACIJA | OBLAČENJE | HODANJE | PREMJESTANJE | SJEDENJE | STAJANJE | OKRETANJE | PREHRANA | PODNOŠENJE NAPORA | BOL | GLASGOW SKALA KOMA | BRADEN SKALA | RIZIK ZA PAD | KATEGORIZACIJA |
| 4 | 4 | 4 | 4 | 4 | 4 | 4 | 4 | 4 | NE | NE | 7 | 11 | 7 | 75 | 4 |

Tablica 6.2.4 Praćenje stanja pacijenta tijekom hospitalizacije

Izvor: autor prema Bolničkom informacijskom sustavu

6.3. Sestrinske dijagnoze

Kako bi se pacijenta adekvatno moglo zbrinuti potrebno je najprije utvrditi potrebe za zdravstvenom njegom kod pacijenta odnosno prikupiti podatke anamnezom, heteroanamnezom ili iz medicinske dokumentacije te definirati sestrinsku dijagnozu. zatim isplanirati i provesti intervencije i na kraju učiniti evaluaciju cilja odnosno utvrditi je li cilj postignut ili nije. U nastavku su navedene sestrinske dijagnoze koje su utvrđene kod pacijenta N.N. te ukratko opisane intervencije medicinskih sestara koje su se provodile na odjelu [63].

6.3.1. Dekubitus

Dekubitus u/s dugotrajnim mirovanjem i kaheksijom što se očituje oštećenjem kože i potkožnog tkiva na sakrumu veličine 2cm x 3cm x 0.5cm.

Dekubitus je oštećenje kože i/ ili potkožnog tkiva nastalo uslijed dugotrajnog pritiska ili trenja na predilekciona mjesta. Prema novijoj literaturi postoji 6 stupnjeva dekubitusa ili tlačnog vrijeda, ovisno o dubini oštećenja [64].

Pacijent N.N. hospitaliziran je s tlačnim vrijedom 3. stupnja lokaliziranim na sakrumu veličine 2cm x 3cm x 0.5cm, prisutna je srednje obilna sekrecija. Kod pacijenta rizični čimbenici za nastanak dekubitusa su: dugotrajno mirovanje u krevetu uslijed potpune nepokretnosti, kaheksija, izloženost tkiva izlučevinama (stolica, urin), smanjena cirkulacija tkiva, metaboličke bolesti (*Diabetes mellitus*, ciroza jetre). Odmah po prijemu, na krevet je stavljen antidekubitalni madrac u svrhu prevencije nastanka novih dekubitusa ili progresije već postojećeg dekubitusa. Sam dekubitus previt je po svim pravilima asepsa, te je stavljena obloga Aquacel Ag u veličini rane kao

primarna obloga, te na nju Granuflex kao sekundarna obloga veća za 2cm od rubova rane. Sva ostala mjesta na tijelu s povećanim rizikom od nastanka dekubitusa tretirana su čeličevom kremom i hidratantnim losionom za tijelo koji sprječava suhu i ispucanu kožu. Pacijentu je naručena visokoproteinska dijeta i potican je na što obilniju hidraciju kako bi rana što prije zacijelila. S obzirom da je pacijentova pokretljivost potpuno ograničena, medicinske sestre su redovito mijenjale položaj bolesnika u krevetu barem svaka 2 sata te održavale kožu suhom, a posteljno rublje čistim i bez nabora. Već 2. dana boravka pacijenta na odjelu uključena je fizikalna terapija koja je uključivala provođenje pasivnih vježba ekstremiteta i vježbe disanja. Veoma je važno dokumentirati izgled, stupanj, veličinu i lokalizaciju dekubitusa u sestrinsku dokumentaciju, te vrijeme prijetoja i postupak s dekubitusom. Sve navedene sestrinske intervencije provedene su s ciljem da kod pacijenta neće doći do pojave novih dekubitusa, da postojeći dekubitus neće prijeći u viši stupanj te da neće doći do razvoja infekcije [64].

6.3.2. Visok rizik za pad

Visok rizik za pad u/s općom slabošću i nepridržavanjem uputa medicinskog osoblja.

Prema Morseovoj ljestvici za procjenu rizika za pad, pacijent ima visok rizik za pad. Uslijed jetrene encefalopatije kao jedne od komplikacija koja se razvila kod bolesnika s dekompenziranom cirozom jetre, pacijent je bio dezorijentiran i smeten te ponekad nije slušao upute medicinskog osoblja, a ograničenja u vidu upozorenja da ne silazi s kreveta jer bi mogao pasti zbog opće slabosti je ignorirao. Iz tog razloga stavljene su zaštitne ogradice na krevet, stavljeno je zvono za poziv na dohvat ruke kao i sve potrebne stvari. Prije razvoja uznapredovale faze bolesti pacijent se posjedao za obroke uz pomoć, te mu je objašnjeno da to čini polako i postepeno zbog mogućnosti ortostatske hipotenzije. Također zbog lakše promjene položaja u krevetu, pacijentu je stavljen trapez. U skrbi za pacijenta bili su uključeni fizioterapeuti koji su s pacijentom provodili aktivne i pasivne vježbe ekstremiteta te vježbe disanja. U trenucima kada je pacijent bio posebno smeten, nemiran i dezorijentiran te želio sići s kreveta bez pomoći druge osobe, primjenjivale su se mjere humane fiksacije za gornje ekstremitete prema liječničkoj odredbi i uz ispunjavanje potrebnog obrasca. Sve provedene intervencije provodile su se s ciljem da pacijent tijekom hospitalizacije ne padne i ne ozlijedi se [65].

6.3.3. Smanjena mogućnost brige za sebe

- Smanjena mogućnost brige za sebe – osobna higijena (4°) u/s kvantitativnim poremećajem svijesti što se očituje nemogućnošću samostalnog pranja cijelog tijela.

- Smanjena mogućnost brige za sebe – hranjenje (4°) u/s motornim deficitom što se očituje nemogućnošću samostalnog prinošenja hrane ustima.

- Smanjena mogućnost brige za sebe – eliminacija (4°) u/s slabom pokretnošću pacijenta što se očituje nemogućnošću odlaska do sani kolica.

- Smanjena mogućnost brige za sebe – oblačenje (4°) u/s motornim deficitom što se očituje nemogućnošću samostalnog oblačenja i svlačenja odjeće.

Zbog nepokretnosti pacijenta, opće slabosti i kvantitativnog poremećaja svijesti pacijent je trebao pomoć druge osobe u cjelokupnom procesu provođenja osobne higijene, eliminacije, hranjenja, oblačenja. Tijekom provođenja intervencija najvažnije je osigurati privatnost i očuvati dostojanstvo pacijenta.

Kod hranjenja važno je da pacijent bude u sjedećem položaju kako bi se prevenirala mogućnost aspiracije hrane i tekućine. Iz kuhinje je bila naručena pire ADA jetrena dijeta. Pacijent je posljednjih nekoliko dana bio hranjen i hidriran od strane medicinskih sestara pomoću šprice za hranjenje od 60ml. Za postupak bilo je osigurano onoliko vremena koliko je pacijentu trebalo, a nakon postupka hranjenja bila je napravljena toaleta usne šupljine. Pacijent je nakon obroka ostao u povišenom položaju još 30 minuta.

Što se tiče eliminacije, četvrtog dana hospitalizacije pacijentu je bio postavljen urinarni kateter. Uz pridržavanje aseptičnih uvjeta svakodnevno se mijenjala vrećica, a kod vrećica s ispustom urin se prazio kada je bila puna do dvije trećine. Zbog prevencije infekcija mokraćnog sustava važno je da vrećica uvijek visi niže od mokraćnog mjehura, najbolje obješena na krevetu o držač. Također je važno dva do tri puta dnevno oprati spolovilo toplom vodom i sapunom [66]. Za defekaciju pacijent je imao aplicirane pelene za odrasle, te je od iznimne važnosti održavati perianalnu regiju čistom i suhom, uz redovito tretiranje čeličevom kremom.

Osobna higijena bolesnika provodila se svakodnevnom kupanjem u krevetu. Postupak se provodio svako jutro uz osiguranu privatnost od pogleda drugih pacijenata. 30 minuta prije samog postupka pacijent je dobivao propisani analgetik (Tramal 100mg sc.) zbog jakih bolova prilikom promjene položaja. Koristio se pH neutralan sapun, jednokratne trljačice te mekani ručnik. Posteljno rublje redovito se mjenjalo, te se vodilo računa da plahte budu zategnute i suhe, bez nabora koji bi mogli potencirati nastanak novih dekubitusa. Nakon brisanja ručnikom, u tijelu se

utrljao hidratantni losion. Vodilo se računa o tome da nokti na rukama i nogama budu uređeni i ne predugi [65].

Kao i kod svih postupaka samozbrinjavanja, pacijentu je trebala pomoć kod oblačenja. Medicinske sestre oblačile su pacijentu bolničku tuniku zbog lakšeg postupanja.

6.3.4. Visok rizik za infekciju

Visok rizik za infekciju u/s postavljenim centralnim venskim kateterom.

Zbog izrazito loših perifernih vena i nemogućnosti uspostave perifernog venskog puta uslijed anasarke, pacijentu je postavljen centralni venski kateter (CVK) kako bi mogao dobivati ordiniranu intravenoznu terapiju i kako bi se mogli uzimati uzorci krvi za analizu. Važno je održavati prohodnost i provođenje toaleta CVK jer postoji visok rizik za razvoj infekcije. Prilikom održavanja prohodnosti i toaleta CVK obavezno je pridržavanje aseptičnih uvjeta rada. Osnovne mjere asepsa uključuju: provođenje higijene ruku, uporabu sterilnih rukavica, promjenu infuzijskog seta svaka 72 sata, a učestalost zaštitnog flastera ovisi o vrsti. Previjanje i mijenjanje zaštitnog flastera na mjestu insercije CVK provodi se svakih 48 sati, a ukoliko je flaster proziran može stajati i 5-7 dana. Ukoliko je oštećena, labava, prljava, ako je prisutno krvarenje u ulaznom mjestu ili su prisutni znakovi infekcije ili oštećena koža okoline nužno je odmah učiniti toaletu CVK. Ukoliko se primijeti bilo kakvi znak infekcije, uzima se bris s ulaznog mjesta, a ovisno o odredbi liječnika mogu se uzimati i hemokulture. Infekcija može biti praćena febrilitetom i gnojnom sekrecijom. Kod sumnje na sistemsku infekciju CVK se vadi, vrh se također šalje na mikrobiološku analizu, a ukoliko je i dalje potrebno postavlja se na novo mjesto. Također, kako bi se spriječilo začepljenje CVK, jako je važan kontinuiran protok infuzije [67].

Kod pacijenta N.N. flaster je bio proziran, pratili su se znakovi infekcije, kojih nije bilo, a toaleta se radila svaka 3 dana.

6.3.5. Visok rizik za opstipaciju

Visok rizik za opstipaciju u/s smanjenom pokretljivošću.

Kod pacijenta s dekompenziranom cirozom jetre jedna od važnijih metoda liječenja jest održavanje redovite eliminacije stolice, kako bi se spriječio razvoj hepatalne encefalopatije.

Cilj provedenih intervencija je da će pacijent N.N. imati svakodnevnu eliminaciju stolice. Idealno je da ima barem dvije stolice dnevno, a one se potiču Duphalac sirupom u dozi 2x30ml ili prema

potrebi i Dulcolax supozitorijem. Preporuka je i da pacijent dnevno u organizam unese barem 1.5 – 2 litre tekućine, u prehranu su dodane namirnice bogate vlaknima te svježe voćke, smokve i suhe šljive koje također potiču probavu. Hrana je naravno, prilagođena pacijentovim mogućnostima žvakanja, te su sve namirnice miksane u voćne kašice itd.

6.3.6. Smanjena prohodnost dišnih puteva

Smanjena prohodnost dišnih puteva u/s pleuralnim izljevom što se očituje dispnejom i izmjerenom vrijednošću periferne SpO₂ 87%.

Kod pacijenta je ultrazvučno verificiran pleuralni izljev te je u dva navrata učinjena torakocenteza. Zbog nakupljanja pleuralne tekućine došlo je do otežanog disanja, subjektivnog osjećaja nestašice zraka kod pacijenta, a izmjerena periferna saturacija O₂ iznosila je manje od 90%. Pacijent je zbog navedenih tegoba većinu vremena provodio u povišenom položaju u krevetu, na oksigenoj terapiji protoka 4l/min.

6.3.7. Visok rizik za aspiraciju

Visok rizik za aspiraciju u/s poremećajem stanja svijesti i smanjenim aktom gutanja.

Zbog poremećenog stanja svijesti i otežanog gutanja kod pacijenta N.N. postojao je visok rizik od aspiracije hrane i tekućine. Intervencije su bile provedene s ciljem da se to spriječi. Postupci medicinskih sestara su bili: mjerenje vitalnih funkcija, provjera akta gutanja, smjestiti bolesnika u povišen položaj u krevetu, osigurati dovoljno vremena za hranjenje i unos tekućine, nakon obroka učiniti toaletu usne šupljine, posjete upozoriti da ne hrane same pacijenta bez nadzora medicinske sestre, osigurati pribor za aspiraciju u pripravnosti [65].

6.3.8. Bol

Bol u/s stalnim ležanjem što se očituje pacijentovim jaukanjem prilikom promjene položaja u krevetu.

Intervencije medicinskih sestara povezane sa sestrinskom dijagnozom boli usmjerene su na smanjenje razine boli kod pacijenta. One su uključivale redovitu promjenu položaja u krevetu, primjenu analgetika prije provođenja njege prema pisanoj odredbi liječnika. Tijekom provođenja

njege koristile su se metode skretanja pažnje od boli neobaveznim razgovorom s pacijentom o vremenu, hrani, obitelji itd.

Od sestrinskih dijagnoza mogu se izdvojiti još:

Visok rizik za dehidraciju u/s smanjenim unosom tekućine.

Smanjen unos hrane u/s lošim općem stanjem što se očituje da pacijent pojede manje od polovice obroka.

Poremećaj misaonog procesa u/s jetrenom encefalopatijom što se očituje dezorijentiranošću u vremenu i prostoru.

6.4. Postupak s preminulim

Kod pacijenta N.N. u sklopu anasarke i svih drugih nastalih komplikacija uslijed zatajenja jetre, 21. studenog 2022. godine u 14:10 sati došlo je do smrtnog ishoda.

Kada dođe do takve situacije, medicinska sestra treba provjeriti ima li pacijent puls, je li pri svijesti, odgovara li na postavljena pitanja, te uvidjeti znakove smrti. Tada treba napraviti EKG kojim se potvrđuje asistolija. Obavještava se liječnik koji pregledava pacijenta i utvrđuje smrt. 2 sata nakon prvog EKG-a, isti se ponavlja te isto tako liječnik još jedanput pregledava tijelo.

Potrebno je osigurati privatnost. Zadatak medicinske sestre je da još jednom napravi njegu pacijentu, da skine njegovu odjeću, izvadi sva strana tijela (iv. kanila, urinarni kateter, NG sonda, CVK), stavi čistu pelenu i omota tijelo u čisto posteljno rublje. Na nožni palac se stavlja kartonski obrazac koji mora biti kompletno popunjen. Mora sadržavati ime odjela, ime i prezime pacijenta, datum rođenja, datum i vrijeme smrti. Liječnik obavještava obitelj o smrti pacijenta i popunjava svu potrebnu dokumentaciju. Tek 2 sata nakon ustanovljene smrti, pacijent se odvozi na patologiju. Sve pacijentove stvari se pakiraju i predaju obitelji. Važno je napomenuti da se svaki postupak s preminulim treba provoditi uz dužno poštovanje prema pacijentu i očuvanje njegova dostojanstva [67].

7. Zaključak

Alkoholizam osim razvoja psihičke ovisnosti, s vremenom utječe na razvoj brojnih bolesti. Iz razloga što se alkohol najvećim dijelom metabolizira preko jetre, upravo je ona organ u čijoj morfoloiji i funkciji izaziva najveće patološke promjene. Najznačajnija bolest jetre uzrokovana alkoholom jest alkoholna ciroza jetre. To je bolest koja se u većini slučajeva otkrije tek kada dođe do razvoja komplikacija. S obzirom da je jedini način trajnog izlječenja transplantacija jetre, liječenje je usmjereno na saniranje nastalih komplikacija i sprječavanje nastanka novih. Zdravstvena njega pacijenata oboljelih od alkoholne ciroze jetre provodi se s ciljem očuvanja što više kvalitete života i dostojanstva čovjeka. S obzirom da je obično pacijentov način života doveo do ove bolesti, medicinske sestre trebaju pristupati bolesniku bez osuđivanja i stigmatizacije. Budući da se očekuje progresivni tijek bolesti, pacijentu je često potrebna psihološka podrška, iskazivanje razumijevanja i empatije. Kada dođe do terminalnog stadija bolesti, intervencije medicinske sestre trebaju biti usmjerene na suzbijanje boli i sprječavanje komplikacija dugotrajnog mirovanja.

Kako bi u budućnosti bilo što manje slučajeva alkoholne ciroze jetre, sve napore je potrebno usmjeriti primarnoj prevenciji alkoholizma. Najrizičnija skupina za razvoj ovisnosti su upravo djeca školske dobi - šesti, sedmi i osmi razred osnovne škole. To je razdoblje ulaska u pubertet, razdoblje eksperimentiranja, promjena stila oblačenja, ponašanja, prijelazno razdoblje između dječje i odrasle dobi. U tom periodu najviše smo pod utjecajem društva i tada se stječu prvi kontakti sa sredstvima ovisnosti. Ukoliko su djeca do te dobi prošla edukaciju o štetnosti alkohola i drugih sredstva ovisnosti, vjerujem da će puno bolje razmisliti prije nego posegnu za njima. Iz tog razloga smatram da je provođenje prevencija alkoholizma i drugih ovisnosti potrebno provoditi raznim izlaganjima, prezentacijama i gostujućim predavanjima bivših ovisnika kod djece 5. i 6. razreda osnovne škole. Smatram da nije to samo zadatak zdravstvenih djelatnika, već i odgajatelja i članova obitelji koji će svojim primjerom najbolje utjecati na ponašanje mlađih generacija.

8. Literatura

- [1] L. Pimpin, H. Cortez-Pinto, F. Negro, E. Corbould, J. V. Lazarus, L. Webber, N. Sheron: Burden of liver disease in Europe: Epidemiology and analysis of risk factors to identify prevention policies: *Journal of Hepatology*, br. 69, rujan 2018., str. 718-735, dostupno na: <https://www.sciencedirect.com/science/article/abs/pii/S0168827818320579>
- [2] Svjetska zdravstvena organizacija: Globalno izvješće o stanju alkohola i zdravlja 2018., Ženeva, Švicarska, 2018.
- [3] <https://www.hzjz.hr/medunarodna-istrazivanja/alkohol-kao-javnozdravstveni-problem-i-preporucene-preventivne-intervencije/> , dostupno 5.8.2023.
- [4] J. Hyun, J. Han, C. Lee, M. Yoon, Y. Jung: Pathophysiological Aspects of Alcohol Metabolism in the Liver: *Int J Mol Sci*, svibanj 2021., dostupno na: <https://www.ncbi.nlm.nih.gov/pmc/articles/PMC8197869/>
- [5] D. Petrač i suradnici: *Interna medicina*, Medicinska naklada, Zagreb, 2009., str. 269-279
- [6] J. Krmpotić-Nemanić, A. Marušić: *Anatomija čovjeka*, Medicinska naklada, Zagreb 2007.
- [7] I. Andreis, D. Jalšovec: *Anatomija i fiziologija*, Školska knjiga, Zagreb, 2008.
- [8] P. Keros, M. Pećina, M. Ivančić – Košuta: *Temelji anatomije čovjeka*, Zagreb, 1999., str. 75-76
- [9] A. C. Guyton, J. E. Hall: *Medicinska fiziologija*, Medicinska naklada, Zagreb, 2003.
- [10] E. Trefts, M. Gannon, D. H. Wasserman: The liver: *Curr Biol*, studeni 2017., dostupno na: <https://pubmed.ncbi.nlm.nih.gov/29112863/>
- [11] K. D. Shield, C. Parry, J. Rehm: Chronic diseases and conditions related to alcohol use: *Alcohol Res*, 2014., str. 155-171, dostupno na: <https://www.ncbi.nlm.nih.gov/pmc/articles/PMC3908707/>
- [12] P. Puž, T. Jurić, M. Klapan, A. Lukić: Kako razlikovati alkoholnu od nealkoholne bolesti jetre?: *Hepatologija danas: Hrčak*, br. 29, 2020., str. 19-26, dostupno na: <https://core.ac.uk/reader/286446890>
- [13] <https://www.who.int/teams/mental-health-and-substance-use/alcohol-drugs-and-addictive-behaviours/alcohol>, dostupno 5.8.2023.
- [14] U. Becker, A. Deis, T. I. Sørensen i suradnici: Prediction of risk of liver disease by alcohol intake, sex, and age: A prospective population study: *Hepatology*, 1996.
- [15] O. T. Sims, D. E. Pollio, B. A. Hong, M. K. Jain, G.R. Brown, C. S. North: An assessment of concurrent drug and alcohol use among patients seeking treatment for hepatitis: *C. Ann Clin Psychiatry*, 2016., dostupno na: <https://pubmed.ncbi.nlm.nih.gov/26855983/>

- [16] J. J. Heidelbaugh, M. Bruderly: *Ciroza i kronično zatajenje jetre: Dijagnoza i procjena: Am Fam Physician*, 2006.
- [17] G. Lv, J. Yao, Y. Yang, L. Zheng, J. Sheng, Y. Chen, L. Li: Efficacy of combined therapy in patients with hepatitis B virus-related decompensated cirrhosis: *World Journal Gastroenterology*, 2013., dostupno na: <https://www.ncbi.nlm.nih.gov/pmc/articles/PMC3683688/>
- [18] W. Zhou, Q. Zhang, L. Qiao: Pathogenesis of liver cirrhosis: *World J Gastroenterol.*, 2014., dostupno na: <https://pubmed.ncbi.nlm.nih.gov/24966602/>
- [19] P. Anthoy, K. Ishak, N. Nayak: Morfologija ciroze: Preporuke o definiciji, nomenklaturi i klasifikaciji radne skupine pod pokroviteljstvom SZO, *J Clin Pathol*, 1978., str. 395
- [20] L. Fauerholdt, P. Schlichting, E. Christensen, H. Poulsen, N. Tygstrup, E. Juhl: Conversion of micronodular cirrhosis into macronodular cirrhosis: *Hepatology*, 1983., dostupno na: <https://pubmed.ncbi.nlm.nih.gov/6629323/>
- [21] B. Vrhovac i suradnici: *Interna medicina*, Naklada Ljevak, Zagreb, 2008.
- [22] S. Mehta, M. Fallon: Muscle cramps in liver disease: *Clin Gastroenterol Hepatology*, 2013., dostupno na: <https://pubmed.ncbi.nlm.nih.gov/23542334/>
- [23] A. Tangerman, M. Meuwese-Arends, J. Jansen: Cause and composition of foetor hepaticus, *Lancet*, 1994., dostupno na: <https://pubmed.ncbi.nlm.nih.gov/7905979/>
- [24] E. Goldberg, S. Chopra: Cirrhosis in adults: Etiologies, clinical manifestations and diagnosis: *Up To Date*, 2023., dostupno na: https://www.uptodate.com/contents/cirrhosis-in-adults-etiological-clinical-manifestations-and-diagnosis?search=liver%20cirrhosis&source=search_result&selectedTitle=1~150&usage_type=default&display_rank=1
- [25] S. Milić, I. Mikolašević, B. Marijić, I. Jurinčić, D. Štimac: Pristup bolesniku sa sumnjom na jetrenu bolest: *Medicina fluminensis*, br. 46, 2010., str. 124-134, dostupno na: <https://hrcak.srce.hr/file/81107>
- [26] Y. Lurie, M. Webb, R. Cytter-Kuint, S. Shteingart, G. Lederkremer: Non-invasive diagnosis of liver fibrosis and cirrhosis: *World J Gastroenterol*, 2015., dostupno na: <https://pubmed.ncbi.nlm.nih.gov/26556987/>
- [27] Ž. Ivančević i suradnici: *Harrisonovi principi interne medicine*, 13. izdanje, 1994., str. 1296-1298
- [28] C. Jadowiec, T. Taner: Liver transplantation: Current status and challenges: *World J Gastroenterol*, 2016., dostupno na: <https://www.wjgnet.com/1007-9327/full/v22/i18/4438.htm>
- [29] D. Samuel, A. Coilly: Management of patients with liver diseases on the waiting list for transplantation: a major impact to the success of liver transplantation: *BMC*, 2018., dostupno na: <https://www.ncbi.nlm.nih.gov/pmc/articles/PMC6069832/>

- [30] F. Poordad: Presentation and complications associated with cirrhosis of the liver: *Current Medical Research and Opinion*: br. 31, 2015., str. 925-937, dostupno na: <https://www.tandfonline.com/doi/full/10.1185/03007995.2015.1021905?scroll=top&needAccess=true&role=tab>
- [31] Y. Iwakiri: Pathophysiology of portal hypertension: *Clin Liver Dis*, 2014., dostupno na: <https://www.ncbi.nlm.nih.gov/pmc/articles/PMC3971388/>
- [32] B. Runyon: Introduction to the revised American Association for the Study of Liver Diseases Practice Guideline management of adult patients with ascites due to cirrhosis 2012.: *Hepatology*, 2013., dostupno na: https://journals.lww.com/hep/Fulltext/2013/04000/Introduction_to_the_revised_American_Association.37.aspxhy
- [33] M. Duvnjak, N. Baršić: Komplikacije ciroze jetre: *Medicus*, br. 15, 2006., str. 143-152, dostupno na: <https://hrcak.srce.hr/file/29342>
- [34] F. Wong: Management of ascites in cirrhosis: *Journal of Gastroenterology and Hepatology*, 2011., dostupno na: <https://onlinelibrary.wiley.com/doi/full/10.1111/j.1440-1746.2011.06925.x>
- [35] European Association for the Study of the Liver: Clinical Practice Guidelines for the management of patients with decompensated cirrhosis: *J Hepatol*, br. 69, 2018., str. 406-460, DOI: 10.1016/j.jhep.2018.03.024
- [36] J. S. Pedersen, F. Bendtsen, S. Møller: Management of cirrhotic ascites: *Therapeutic Advances in Chronic Disease*, br. 6, 2015., str. 124 – 137, dostupno na: <https://journals.sagepub.com/doi/pdf/10.1177/2040622315580069>
- [37] I. Knežević Štromar, M. Majerović: Komplikacije ciroze jetre i kako ih liječiti: *Hepatologija danas: odabrane teme: Medicus*, br. 29, 2020, str. 63-71, dostupno na: <https://hrcak.srce.hr/file/337763>
- [38] P. Hutten-Czapski: The occasional abdominal paracentesis: *Can J Rural Med*, br. 28, 2023., str. 34-36, dostupno na: <https://pubmed.ncbi.nlm.nih.gov/36629170/>
- [39] J.J. Harvey, R. Prentice, J. George: Diagnostic and therapeutic abdominal paracentesis: *Med J Aust*, br. 16, 2023., str. 18-21, dostupno na: <https://www.ncbi.nlm.nih.gov/pmc/articles/PMC10099762/>
- [40] <https://5minuteconsult.com/collectioncontent/30-156350/procedures/abdominal-paracentesis>, dostupno 5.8.2023.
- [41] Y. S. Seo: Prevention and management of gastroesophageal varices: *Clin Mol Hepatol*, br. 24, 2018., str. 20-42, dostupno na: <https://www.ncbi.nlm.nih.gov/pmc/articles/PMC5875194/>
- [42] B. Vucelić: *Gastroenterologija i hepatologija: Medicinska naklada, Zagreb, 2002.*

- [43] Z. Joksimović, D. Bastać: Esophageal varices in liver cirrhosis- bleeding prevention: Journal of Regional Section of Serbian Medical Association in Zajecar, br. 32, 2007., str. 39-45, dostupno na: <http://www.tmg.org.rs/v320106e.htm>
- [44] M. Powell, J. D. Journey: Sengstaken – Blakemore Tube: StatPearls Publishing, 2023., dostupno na: <https://www.ncbi.nlm.nih.gov/books/NBK558924/>
- [45] Lj. Broz, M. Budisavljević, S. Franković: Zdravstvena njega 3 – zdravstvena njega internističkih bolesnika: Školska knjiga, 2009.
- [46] B. Jany, T. Welte: Pleural Effusion in Adults-Etiology, Diagnosis, and Treatment: Dtsch Arztebl Int., 2019., dostupno na: <https://www.ncbi.nlm.nih.gov/pmc/articles/PMC6647819/>
- [47] E. P. Cantey, J. M. Walter, T. Corbridge, J. H. Barsuk: Complications of thoracentesis: incidence, risk factors, and strategies for prevention: Curr Opin Pulm Med, 2016., dostupno na: <https://www.ncbi.nlm.nih.gov/pmc/articles/PMC8040091/>
- [48] V. Arvaniti, G. D'Amico, G. Fede, P. Manousou, E. Tsochatzis, M. Pleguezuelo, A. K. Burroughs: Infections in Patients With Cirrhosis Increase Mortality Four-Fold and Should Be Used in Determining Prognosis: Gastroenterology, br. 139, 2010., str. 1246 -1256, dostupno na: <https://www.sciencedirect.com/science/article/abs/pii/S0016508510008784>
- [49] T. Shizuma: Spontaneous bacterial and fungal peritonitis in patients with liver cirrhosis: A literature review: World J Hepatol, br. 10, 2018., str. 254-266, dostupno na: <https://www.ncbi.nlm.nih.gov/pmc/articles/PMC5838444/>
- [50] A. Mattos, D. Wiltgen, R. Jotz, C. Dornelles, M. Fernandes: Spontaneous bacterial peritonitis and extraperitoneal infections in patients with cirrhosis: Ann Hepatol, 2020., dostupno na: <https://pubmed.ncbi.nlm.nih.gov/32533951/>
- [51] K. Weissenborn: Hepatic Encephalopathy: Definition, Clinical Grading and Diagnostic Principles: Drugs, 2019., dostupno na: <https://www.ncbi.nlm.nih.gov/pmc/articles/PMC6416238/>
- [52] H. Vilstrup, P. Amodio, J. Bajaj, J.Cordoba, P. Ferenci ... K.D. Mullen: Hepatic encephalopathy in chronic liver disease: Practice Guideline by the American Association for the Study Of Liver Diseases and the European Association for the Study of the Liver: Hepatology, br. 60, 2014., str. 715-735
- [53] M. Romero Gomez: Hepatic encephalopathy in patients with acute decompensation of cirrhosis and acute-on-chronic liver failure: Journal of hepatology, br. 62, 2015., str. 437-447, dostupno na: [https://www.journal-of-hepatology.eu/article/S0168-8278\(14\)00646-1/fulltext#secst010](https://www.journal-of-hepatology.eu/article/S0168-8278(14)00646-1/fulltext#secst010)
- [54] O. Damink, N. Deutz, C. Dejong, P. Soeters, R. Jalan: Interorgan ammonia metabolism in liver failure: Neurochem Int., 2002., dostupno na: <https://pubmed.ncbi.nlm.nih.gov/12020618/>

- [55] S. Montagnese, S. Schiff, D. Amodio, M. Piero: Quick diagnosis of hepatic encephalopathy: Fact or fiction?: *Hepatology*, br. 61, 2014., str. 405-406, dostupno na: https://journals.lww.com/hep/Fulltext/2015/01000/Quick_diagnosis_of_hepatic_encephalopathy___Fact_or.51.aspx
- [56] M. Salam, S. Matherly ... J. Bajaj: Modified-orientation log to assess hepatic encephalopathy: *Aliment Pharmacol Ther.*, 2012., dostupno na: <https://pubmed.ncbi.nlm.nih.gov/22348593/>
- [57] S. Bawankule, S. Kumar, A. Gaidhane, M. Quazi, A. P. Singh : Clinical Profile of Patients with Hepatic Encephalopathy in Cirrhosis of Liver: *Journal Dmims*, br. 14, 2019., str. 130-136, dostupno na: <http://www.journaldmims.com/article.asp?issn=0974-3901;year=2019;volume=14;issue=3;spage=130;epage=136;aulast=Bawankule>
- [58] L. Ridola, S. Nardelli, S. Gioia, O. Riggio: Quality of life in patients with minimal hepatic encephalopathy: *World J Gastroenterol.*, 2018., dostupno na: <https://pubmed.ncbi.nlm.nih.gov/30622374/>
- [59] K. Fukushima, H. Yatsushashi, A. Kinoshita, T. Ueki, ... T. Matsumoto: Two cases of hepatopulmonary syndrome with improved liver function following longterm oxygen therapy: *Journal Gastroenterology*, 2007.
- [60] I. Mikolašević, Ž. Bagić, S. Milić ... Davor Štimac: Hepatopulmonalni sindrom – često neprepoznata komplikacija u jetrenoj cirozi: *Medicina Fluminensis*, br. 46, 2010., str. 202-207, dostupno na: <https://hrcak.srce.hr/file/81210>
- [61] V. Ho: Current concepts in the management of hepatopulmonary syndrome: *Vascular health and risk management*, 2008.
- [62] L. Kulik, H. El-Serag: Epidemiology and management of hepatocellular carcinoma: *Gastroenterology*, 2019., dostupno na: <https://www.ncbi.nlm.nih.gov/pmc/articles/PMC6340716/>
- [63] G. Fučkar: Proces zdravstvene njege, Medicinski fakultet Sveučilišta u Zagrebu, Zagreb, 1995.
- [64] Hrvatska komora medicinskih sestara: *Sestrinske dijagnoze*, Zagreb, 2011.
- [65] Hrvatska komora medicinskih sestara: *Sestrinske dijagnoze 2*, Zagreb, 2013.
- [66] <https://www.obkoprivnica.hr/upute-za-bolesnike/upute-za-bolesnike-s-postavljenim-urinarnim-kateterom>, dostupno 5.8.2023.
- [67] Hrvatska komora medicinskih sestara: *Standardizirani operativni postupci u zdravstvenoj njezi*, Zagreb, 2022.

Popis slika

| | |
|--|----|
| Slika 2.1 Anatomski položaj jetre Izvor: https://www.e-zdravlje.ba/zdravlje/jetra-boli-podmuklo/ , dostupno 6.8.2023. | 3 |
| Slika 2.2 Anatomija jetre i okolnih anatomskih struktura Izvor: https://pharmacyimages.blogspot.com/2020/09/Labelleddiagramofliver-Liverimages--Humanliverdiagram.html , dostupno 6.8.2023..... | 4 |
| Slika 2.3 Prikaz jetrenog režnjića Izvor: https://dijaski.net/gradivo/ana_sno_jetra_01__anatomija_in_fiziologija , dostupno 6.8.2023..... | 5 |
| Slika 4.4.1.1 Palmarni eritem Izvor: https://www.medicalnewstoday.com/articles/320593#overview_ dostupno 6.8.2023. | 12 |
| Slika 4.4.1.2 Caput medusae Izvor: https://ars.els-cdn.com/content/image/1-s2.0-S2049080120300455-gr1.jpg , dostupno 6.8.2023..... | 13 |
| Slika 4.4.1.3 Spider nevusi Izvor: https://emedicine.medscape.com/article/1084388-overview_ dostupno 6.8.2023. | 14 |
| Slika 4.4.1.4 Žuta boja kože i bjeloočnica – ikterus Izvor: https://www.krstarica.com/zdravlje/tegobe/zutica/ , dostupno 6.8.2023..... | 14 |
| Slika 5.2.1 Ascites Izvor: https://ivamilosevic5.files.wordpress.com/2021/06/2018-05-13-13-07-23.png dostupno 6.8.2023..... | 20 |
| Slika 5.2.1.1 Abdominalna paracenteza Izvor: https://ivamilosevic5.files.wordpress.com/2021/06/paracenteza-300x300-1.png , dostupno 6.8.2023..... | 21 |
| Slika 5.3.1 Izgled Sengstaken – Blakemoreove sonde Izvor: https://procupros.com/producto/sonda-sengstaken-blakemore/ , dostupno 6.8.2023..... | 23 |
| Slika 2.4.1 Torakocenteza Izvor: https://zdravlje.eu/wp-content/uploads/2011/11/Torakocenteza.jpg , dostupno 6.8.2023..... | 24 |



IZJAVA O AUTORSTVU
I
SUGLASNOST ZA JAVNU OBJAVU

Završni/diplomski rad isključivo je autorsko djelo studenta koji je isti izradio te student odgovara za istinitost, izvornost i ispravnost teksta rada. U radu se ne smiju koristiti dijelovi tuđih radova (knjiga, članaka, doktorskih disertacija, magistarskih radova, izvora s interneta, i drugih izvora) bez navođenja izvora i autora navedenih radova. Svi dijelovi tuđih radova moraju biti pravilno navedeni i citirani. Dijelovi tuđih radova koji nisu pravilno citirani, smatraju se plagijatom, odnosno nezakonitim prisvajanjem tuđeg znanstvenog ili stručnoga rada. Sukladno navedenom studenti su dužni potpisati izjavu o autorstvu rada.

Ja, ROMANA NOVAK (ime i prezime) pod punom moralnom, materijalnom i kaznenom odgovornošću, izjavljujem da sam isključivi autor/ica završnog/diplomskog (obrisati nepotrebno) rada pod naslovom ZDRAVSTVENA NEGA BOLESNIKA U TERMINALNOJ STADIJU ALKOHOLICIZACIJE JETRE (upisati naslov) te da u navedenom radu nisu na nedozvoljeni način (bez pravilnog citiranja) korišteni dijelovi tuđih radova.

Student/ica:
ROMANA NOVAK
(upisati ime i prezime)

Novak Roman
(vlastoručni potpis)

Sukladno Zakonu o znanstvenoj djelatnosti i visokom obrazovanju završne/diplomske radove sveučilišta su dužna trajno objaviti na javnoj internetskoj bazi sveučilišne knjižnice u sastavu sveučilišta te kopirati u javnu internetsku bazu završnih/diplomskih radova Nacionalne i sveučilišne knjižnice. Završni radovi istovrsnih umjetničkih studija koji se realiziraju kroz umjetnička ostvarenja objavljuju se na odgovarajući način.

Ja, ROMANA NOVAK (ime i prezime) neopozivo izjavljujem da sam suglasan/na s javnom objavom završnog/diplomskog (obrisati nepotrebno) rada pod naslovom ZDRAVSTVENA NEGA BOLESNIKA U TERMINALNOJ STADIJU ALKOHOLICIZACIJE JETRE (upisati naslov) čiji sam autor/ica.

Student/ica:
ROMANA NOVAK
(upisati ime i prezime)

Novak Roman
(vlastoručni potpis)

