

Fizioterapija osoba oboljelih od hernije diska slabinske kralježnice

Kalčić, Mirna

Undergraduate thesis / Završni rad

2023

Degree Grantor / Ustanova koja je dodijelila akademski / stručni stupanj: **University North / Sveučilište Sjever**

Permanent link / Trajna poveznica: <https://um.nsk.hr/um:nbn:hr:122:287668>

Rights / Prava: [In copyright](#)/[Zaštićeno autorskim pravom.](#)

Download date / Datum preuzimanja: **2024-07-18**



Repository / Repozitorij:

[University North Digital Repository](#)





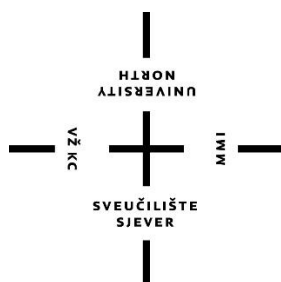
**Sveučilište
Sjever**

Završni rad br. 287/FIZ/2023

**Fizioterapija osoba oboljelih od hernije diska slabinske
kralježnice**

Mirna Kalčić, 0336043906

Varaždin, listopad 2023. godine



Sveučilište Sjever

Odjel Fizioterapija

Završni rad br. 287/FIZ/2023

Fizioterapija osoba oboljelih od hernije diska slabinske kralježnice

Student

Mirna Kalčić, 0336043906

Mentor

prof.dr.-sc. Karlo Houra, dr. med.

Varaždin, listopad 2023. godine

Prijava završnog rada

Definiranje teme završnog rada i povjerenstva

ODJEL	Odjel za fizioterapiju		
STUDIJ	preddiplomski stručni studij Fizioterapija		
PRISTUPNIK	Mirna Kalčić	MATIČNI BROJ	0336043906
DATUM	28.09.2023.	KOLEGI	Fiziologija s patofiziologijom
NASLOV RADA	Fizioterapija osoba oboljelih od hernije diska slabinske kralježnice		
NASLOV RADA NA ENGL. JEZIKU	Phsiotherapy of patients with lumbar disc herniation		

MENTOR	dr.sc.Karlo Houra	ZVANJE	izv.prof.
ČLANOVI POVJERENSTVA	1. Anica Kuzmić, pred., predsjednik		
	2. izv.prof.dr.sc. Karlo Houra, mentor		
	3. Nikolina Zaplatić Degač, pred., član		
	4. Marija Arapović, pred., zamjenski član		
	5. _____		

Zadatak završnog rada

BROJ	287/FIZ/2023
OPIS	Hernija slabinske kralježnice velika je problematika današnjice kako kod starije tako i kod mlađe populacije. Cilj završnog rada je prikazati kako se liječi i koji su to fizioterapijski postupci najučinkovitiji bolesnicima sa hernijom. Fizioterapijski postupci u kombinaciji sa lijekovima prvi su izbor za liječenje slabinske hernije diska. Jedan od najučinkovitijih postupaka je kineziterapija u sklopu koje se mogu provoditi različite vježbe (Williamsove, vježbe statike i balansa, vježbe istezanja, vježbe u sklopu DNS koncepta). Osim kineziterapije provode se i postupci namijenjeni za smanjenje bolova a to su termoterapija (oblozi, infracrvene lampe, kriomasaža) te elektroterapija (TENS, interferentne struje). Uz sve navedeno, valja napomenuti dekompresiju koja u radu postiže vrlo dobre rezultate. Dekompresija je zapravo trakcija kralježnice. Prilikom dekompresije, smanjuje se opterećenje na disk što uzrokuje njegovu bolju prokrvljenost, ali i mogućnost povlačenja diska na mjesto. Nakon odrađenih fizioterapijskih tretmana, bolesnika valja i educirati o pravilnim položajima te važnosti svakodnevnog kretanja.

ZADATAK URUČEN

11.10.2023.



POTPIS MENTORA

[Handwritten signature]

Predgovor

Zahvaljujem se svom mentoru, profesoru Karlu Houri na trudu, vremenu i strpljenu koje je uložio u temu mojeg završnog rada. Hvala Vam na svakom pruženom savjetu!

Također, zahvaljujem se svojoj obitelji koja mi je svojim napornim radom omogućila školovanje.

Posebnu zahvalu upućujem dečku koji mi je bio najveća podrška i oslonac kako u lijepim tako i u teškim trenucima koji su me snašli tijekom ovog školovanja.

Sažetak

Hernija slabinske kralježnice česta je problematika u današnjem sjedilačkom načinu života. Nerijetko se hernija dogodi radi degenerativne bolesti kralježnice kojoj uzrok mogu biti slabost mišića, genetika ili razne deformacije. Također, hernija diska može biti izazvana i naglim pokretom ili podizanjem teškog tereta. Hernija diska može se dogoditi u 4 stupnja. Ovisno o razini oštećenja, bolesnik može osjećati slabost, umjerenu ili jaku bol, trnce duž ekstremiteta pa čak i paralizu mišića. Hernija diska najbolje će se prikazati na magnetskoj rezonanciji, ali za dijagnostiku može se koristiti i kompjuterizirana tomografija. Liječenje uvijek prvo započinje konzervativno – fizikalnom terapijom i lijekovima. Ukoliko takav način liječenja ne urodi plodom, pokušati će se sa blokadama u kralježnicu, a kao zadnji izbor ostaje operacija. Operacije se rade minimalno invazivnim zahvatima koji pacijentima omogućuju brži oporavak i manju vjerojatnost za komplikacije. Fizioterapijska intervencija slabinske hernije radi se prema SOAP modelu. Nakon kvalitetno odrađene procjene i plana fizioterapije u suradnji sa pacijentom kreće fizioterapijska intervencija. Fizioterapijska intervencija sastoji se od kineziterapije, elektroterapije, termoterapije te dekompresije. U sklopu kineziterapije mogu se provoditi različite vježbe poput Williamovih vježbi, vježbi istezanja, statičkih vježbi i vježbi balansa, DNS vježbi te vježbi u vodi. Osim sami fizioterapijskih postupaka, vrlo je bitno educirati pacijenta o pravilnim položajima te o pravilnom dizanju tereta.

Ključne riječi: hernija diska, liječenje fizioterapijska intervencija

Summary

Lumbar disc herniation is a very common problem in today's lifestyle. It is very often that the cause of hernia is degenerative spine disease which appears because of weak muscles, genetics, or different types of spine deformations. Disc herniation could also be caused by sudden movement or by lifting something heavy. Herniation appears in 4 stages. Depending on the stage of the hernia, the patient can feel weakness, pain, or even muscle paralysis. The best diagnostic method for herniation is magnetic resonance, but computed tomography can also be used for diagnosing. Treatment always begins with conservative methods – physical therapy and medicines. If that doesn't help then treatment continues with spinal anaesthesia. Operation stays as the last choice if the last two don't help. Operation is done with minimally invasive surgery procedures which give the patient quicker recovery and less possibility for complications. Physiotherapy assessment is done by the SOAP model. After assessment and making the plans for the therapy with the patient physiotherapy intervention can begin. Physiotherapy intervention consists of different types of exercises, electrotherapy, thermotherapy, and decompression. Exercises that are done with patients with lumbar herniation are Willam exercises, static and balance exercises, stretching exercises, DNS exercises, and finally exercises in water. Besides that, it's very important to point out, that education is very important for the patient. Physiotherapist needs to teach the patient about correct positions and how to lift the weight correctly.

Key words: disc herniation, treatment, physiotherapy

Popis korištenih kratica

ligg. ligamenti

m. musculus

mm. muscoli

MRI magnetska rezonancija

CT kompjuterizirana tomografija

RTG rendgensko snimanje

EMG elektromiografija

ENC neurografija

NSAR nesteroidni antireumatici

VAS vizualno analogna skala

MMT manualni mišićni test

n. nervus

DNS dinamička muskularna stabilizacija

IFS interferentne struje

TENS transkutana električna stimulacija živca

Sadržaj

1.	Uvod	1
2.	Anatomija.....	2
2.1.	Kralježnica	2
2.1.1.	Sveze i zglobovi kralježnice	3
2.1.2.	Mišićje leđa.....	4
2.2.	Slabinska kralježnica	5
2.3.	Intervertebralni disk	6
2.4.	Vertebralni dinamički segment	6
3.	Hernija diska slabinske kralježnice	8
3.1.	Stupnjevi hernije diska slabinske kralježnice	8
3.2.	Dijagnostika hernije diska slabinske kralježnice	9
3.3.	Liječenje hernije diska slabinske kralježnice.....	10
4.	Fizioterapijska procjena bolesnika s hernijom slabinske kralježnice.....	12
4.1.	Subjektivna procjena	12
4.2.	Objektivna procjena	13
4.3.	Analiza.....	13
4.3.1.	Manualni mišićni test (MMT).....	13
4.3.2.	Indeks sagitalne gibljivosti lumbalne kralježnice	15
4.3.3.	Neurodinamički test ishijadičnog živca	15
4.4.	Plan fizioterapije	16
5.	Fizioterapijska intervencija.....	17
5.1.	Terapija pokretom	17
5.1.1.	Fleksijske vježbe (Williamsove vježbe).....	17
5.1.2.	Vježbe istezanja	19
5.1.3.	Statičke vježbe i vježbe balansa.....	20
5.1.4.	Dinamička neuromuskularna stabilizacija (DNS).....	22
5.1.5.	Primjer programa vježbi za lumbalnu herniju	23
5.1.6.	Hidrogimnastika.....	27

5.2.	Elektroterapija.....	28
5.3.	Termoterapija.....	29
5.4.	Dekompresija.....	29
5.5.	Edukacija.....	31
6.	Zaključak.....	33
7.	Literatura.....	34

1. Uvod

Kralježnica je potporni stup tijela što znači da na sebe preuzima veliko opterećenje prilikom obavljanja gotovo svake aktivnosti. Najveće opterećenje događa se u slabinskoj kralježnici, točnije u spojevima između dvaju kralježaka – intervertebralnim diskovima. Dugotrajno opterećenje na intervertebralne diskove može prouzročiti njihovu herniju. Pojam hernije diska označuje ispupčenje intervertebralnog diska. Hernija diska može se javiti u svim dijelovima kralježnice no gotovo u 95% slučajeva hernija se događa u slabinskoj kralježnici. Hernija diska može izazvati velike probleme u svakodnevnom funkcioniranju čovjeka ili ga čak potpuno spriječiti u obavljanju istih. Javljaju se veliki bolovi te trnci koji se šire duž ekstremiteta, a u ekstremnijim slučajevima može se javiti i oduzetost mišića. No, iako je dugotrajno opterećenje najčešći razlog nastanka hernije diska, postoje i drugi čimbenici kao što su učestalo sjedenje, genetika te deformacije na kralježnici poput skolioze. Srećom, u današnje vrijeme postoje dijagnostičke metode koje će lako moći dokazati postojanje hernije diska. Dijagnostičke metode koje se koriste za prikaz hernije diska su magnetska rezonancija i kompjuterizirana tomografija. Nakon dokazane hernije diska, slijedi liječenje. Liječenje podrazumijeva konzumaciju lijekova, fizikalnu terapiju te u slučajevima sa težim oštećenjima i operaciju. U svakom slučaju, liječenje će trajati dugo i iziskivati će puno upornosti bolesnika, njegove obitelji, a naravno i multidisciplinarnog tima koji sudjeluje u liječenju osobe oboljele od hernijacije diska slabinske kralježnice [1].

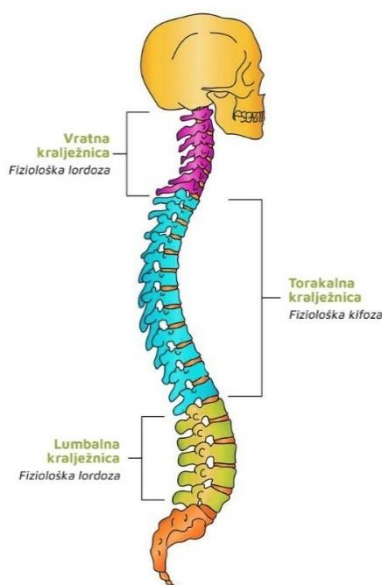
2. Anatomija

Kralježnica je sastavni dio skeleta povezan sa kostima lubanje, rebrima te sa zdjeličnim kostima u donjem dijelu. Uz samu građu kralježnice vrlo je bitno poznavati i ostale strukture koje sudjeluju u izvođenju pokreta, a to su sveze i zglobovi, mišići, intervertebralni diskovi te vertebralno dinamički segmenti kralježnice [2].

2.1. Kralježnica

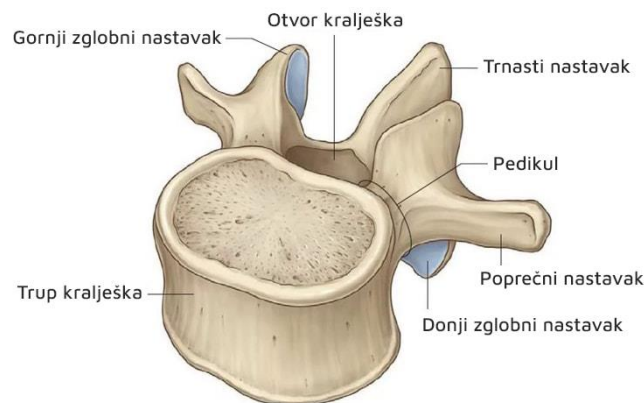
Kralježnica, *columna vertebralis* je koštana struktura koja čini glavni potporni, ali gibljivi stup tijela te svojim koštanim oklopom štiti leđnu moždinu. Sama kralježnica sastavljena je od 33 ili 34 kralješka, *vertebrae*: 7 vratnih, *vertebrae cervicales*, 12 prsnih, *vertebrae thoracicae*, 5 slabinskih, *vertebrae lumbales*, 5 križnih, *vertebrae sacrales* i 4 ili 5 trtična kralješka, *vertebrae coccygeae*. Među kralješcima postoji podjela na prave i neprave kralješke. U neprave kralješke ubrajaju se križni kralješci jer su oni srašteni u križnu kost, *os sacrum* i trtični kralješci jer su srašteni u trtičnu kost, *os coccygis*. Svi ostali kralješci spadaju u prave kralješke. Osim kralježaka, kralježnicu tvore i međukralješčane ploče, *disci intervertebrales* koji se nalaze između svakog para kralješka [2].

Kralježnica u frontalnoj ravnini ima oblik slova "S" (Slika 2.1.1.). Sukladno tome, svaki segment kralježnice ima svoju fiziološku krivinu. Fiziološka krivina vratne kralježnice je lordoza koja u prsnoj kralježnici prelazi u kifoza, a u lumbalnoj se kralježnici vraća natrag u lordozu. Kroz segmente kralježnice mijenja se i debljina kralježaka koja se povećava od gore prema dolje što bi značilo da su slabinski kralješci najdeblji i najveći [3].



Slika 2.1.1. Prikaz kralježnice i njezinih fizioloških krivina
Izvor: <https://www.rekreativa-medical.com/kraljeznica.html>

Svaki kralježak građen je od istih struktura premda se one razlikuju oblicima i veličinama. Valjkasto tijelo kralješka, *corpus* na svojoj stražnjoj strani ima luk, *arcus* koji zatvara otvor kralježnice, *foramen vertebrale*. Luk kralješka dijeli se na prednji dio *pediculus arcus vertebrae* i stražnji dio *lamina arcus vertebrae*. Lukovi svih kralježaka tvore kanal kralježnice, *canalis vertebralis* u kojem je smještena i zaštićena leđna moždina. Sa obje strane luka, u blizini tijela kralješka postoje urezi, *incisurae* koji su s gornje strane plitki, a s donje strane nešto dublji pa stvaraju prostor za izlazak živaca iz kanala kralježnice. Svaki luk kralješka na sebi ima sedam nastavaka: 2 para zglobnih nastavaka, *processus articulares* koji su postavljeni prema gore i dolje te na sebi nose zglobne površine koje spajaju kralježak sa susjednim kralješcima, 2 poprečna nastavka, *processus transversus* koja su usmjerena u lijevu i desnu stranu i trnasti nastavak, *processus spinosus* koji strši prema iza [3].



Slika 2.1.2. Prikaz kralješka i pripadajućih struktura

Izvor: <https://www.rekreativa-medical.com/kraljeznica.html>

2.1.1. Sveze i zglobovi kralježnice

Svi kralješci međusobno su povezani zglobovima i svezama. Zglobovi kralježaka, *articulationes zygapophysiales* spajaju zglobne nastavke susjednih kralježaka. Zglobni nastavci su ovisno o dijelu kralježnice drugačije položeni pa je upravo to razlog različitih opsega pokreta u različitim segmentima kralježnice. Osim zglobova, kralješci su spojeni brojnim i čvrstim svezama. Sveza kralježnice koja spaja tijela kralježaka od prvih vratnih kralježaka pa sve do križne kosti naziva se prednja i stražnja uzdužna sveza, *ligg. longitudinale anterius et posterius*. Nadalje, sveze koje spajaju lukove dvaju susjednih kralježaka zovu se žute sveze, *ligg. flava*. Žute sveze su debele i čvrste, ali i elastične jer su građene od elastičnog veziva koje im ujedno

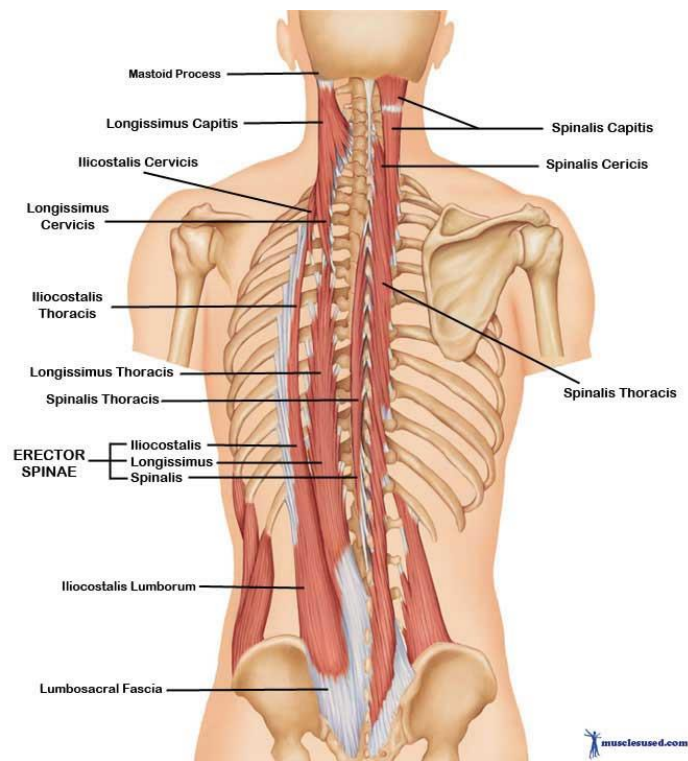
i daje žutu boju po kojoj su nazvane. Trnasti nastavci spojeni su sa međutrnastim svezama, *ligg. interspinalia* i nadtrnastim svezama, *lig. supraspinale*. Međutrnastim svezama spojeni su susjedni trnasti nastavci kralježaka dok su nadtrnastom svezom spojeni svi trnasti nastavci od zatiljne pa do križne kosti. Nadtrnasta sveza je posebno jaka u području od zatiljne kosti pa do izbočine sedmog vratnog kralješka i ta se sveza naziva sveza šije, *lig nuchae* [3].

2.1.2. Mišićje leđa

Uspravljač kralježnice, *m. erector spinae* (Slika 2.1.2.1.) sastoji se od 3 mišića koja se nalaze u dubokom leđnom sloju. Najduži u toj skupini je *m. longissimus* koji polazi iz područja zdjelice, točnije križne kosti i slabinskih kralježaka. Polazi prema gore do rebara i poprečnih nastavaka ispod čega počinju preostali dijelovi mišića koji sežu do sisastog nastavka, *processus mastoideus* sljepoočne kosti, *os temporale*. Bočnorebreni mišić, *m. iliocostalis* seže od bočnog grebena, *crista iliaca* do srednjih vratnih kralježaka. Najmedijalniji dio ovog sklopa mišića je *m. spinalis* koji polazi sa strana trnatih nastavaka prvih dvaju slabinskih kralježaka te seže do zatiljne kosti, *os, occipitale*. Zadaća ovog mišićnog sklopa je kao što mu samo ime govori uspravljanje kralježnice, povlačenje glave unatrag, a jednostrana kontrakcija će povući glavu ili tijelo u stranu na kojoj se odvija kontrakcija.

Ispod mišića uspravljača kralježnice nalazi se poprečnoprasti mišić, *m. transversospinalis* koji je sklop brojnih malih mišića okretača kralježnice. Navedeni se mišići nalaze u žlijebu uzduž kralježnice te povezuju poprečne i trnaste nastavke susjednih kralježaka. Mnogodijelni mišići, *mm. multifidi* počinju sa poprečnih nastavaka te uzlaze medijalno gdje se vežu za trnaste nastavke kralježaka. Vodoravni mišići, *mm. rotatores* pridonose ovom skupu mišića te jednostranom kontrakcijom rotiraju kralježnicu i obostranom kontrakcijom je flektiraju i ekstendiraju.

Duboki leđni mišići koji omogućuju pokrete lumbalne kralježnice su kratki mišići *mm. interspinales* koji povezuju susjedne trnaste nastavke. Oni svoju funkciju pronalaze u ekstenziji kralježnice, dok mišići koji spajaju poprečne nastavke, *mm. intertransversarii* svoju funkciju imaju pri izvođenju pokreta laterofleksije [2].



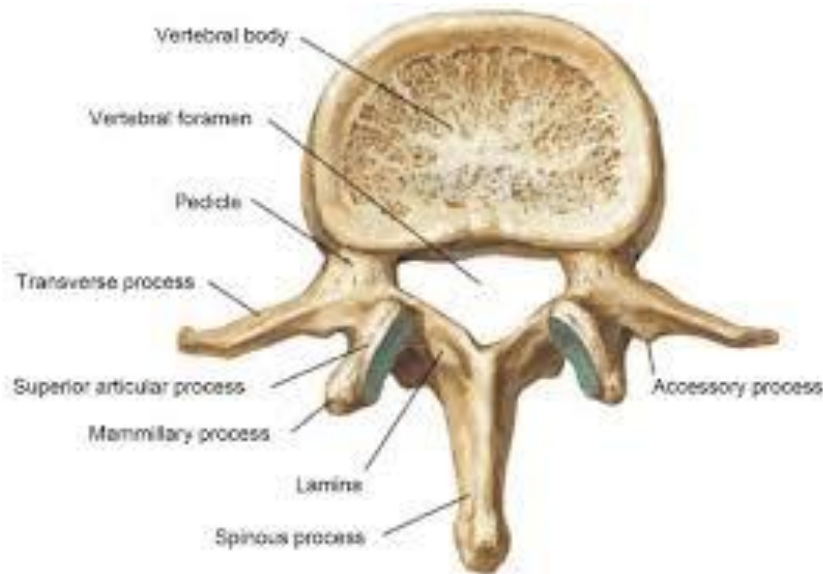
Slika 2.1.2.1. Prikaz mišića kralježnice

Izvor: <https://www.workout-team.rs/sedenje-i-bol-u-ledjima/duboki-misici-ledja-workout-team/>

2.2. Slabinska kralježnica

Slabinski kralješci, *vertebrae lumbales* (Slika 2.2.1.) preuzimaju težinu cijelog gornjeg dijela tijela pa su zbog toga oni najkrupniji kralješci u kralježnici. Prema tome, veličina svih struktura kralježaka mijenja se proporcionalno sa veličinom samog kralješka. *Processus spinosus* u slabinskim kralježaka je pločast i položen sagitalno. Posebnost koja izdvaja slabinske kralješke su postranični rebreni nastavci, *processus costales*. Rebreni nastavci su zapravo ostaci rebara koji su srasli sa tijelom slabinskog kralješka. No, postoji i varijacija da rebreni nastavci nisu srasli sa prvim i drugim slabinskim kralješkom pa se tada govori o slabinskom rebu. Također, iza rebrenih nastavaka postavljena su dva nastavka: *processus accessorius* i *processus mamillaris* koji su ostaci poprečnog nastavka.

Najveći kralježak i kralježak koji se posebno razlikuje u slabinskoj kralježnici je peti slabinski kralježak. Tijelo petog slabinskog kralješka se smanjuje od naprijed prema natrag pa ga je lako prepoznati. No, u nekim slučajevima, peti slabinski kralježak može i srasti sa križnom kosti [2].



Slika 2.2.1.. Prikaz slabinskog kralješka

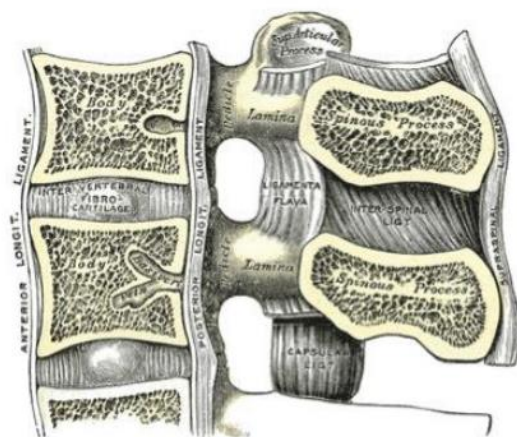
Izvor: <https://zir.nsk.hr/islandora/object/ozs%3A690/datastream/PDF/view>

2.3. Intervertebralni disk

Intervertebralni disk, *discus intervertebralis* je anatomska struktura koja ima ulogu prigušivanja, tj. "amortiziranja" tlaka u kralježnici tijekom nekog opterećenja te kralješke cijelo vrijeme održava na fiziološkoj udaljenosti. Tijekom opterećenja koje trpe kroz duže vrijeme, diskovi se stisnu, a zatim se nakon rasterećenja vrate u svoj početni oblik. Intervertebralni disk građen je od vanjskog čvrstog dijela koji se naziva *anulus fibrosus* te unutarnjeg dijela *nucleus pulposus* koji je mekan i želatinozan. Diskovi su sa kralješcima spojeni putem hijaline hrskavice, *laminae cartilaginae*. Stabilnost intervertebralnih diskova pomaže održati i *ligg. longitudinalia*. *Lig. longitudinalia posterius* srašten je sa intervertebralnim diskovima dok je *lig. longitudinalia anterius* lagano povezan sa diskovima [3].

2.4. Vertebralni dinamički segment

Najmanja mobilna jedinica kralježnice naziva se vertebralni dinamički segment i sastavljena je od 2 susjedna kralješka, pripadajućeg intervertebralnog diska te svih struktura koje ih povezuju (Slika 2.4.1.). Gledajući segment kao cjelinu on se dijeli na prednji i na stražnji dio. Prednji dio segmenta čine tijela kralješaka, intervertebralni diskovi te ligamenti koji povezuju kralješke. Stražnji dio vertebralnog segmenta čine lukovi kralježaka, poprečni nastavci, trnasti nastavci i gornji i donji zglobni nastavci na kojima se nalaze zglobne površine. Zglobne površine vrlo su bitne jer svojim položajem i usmjerenjem diktiraju smjer i opseg određenih pokreta u različitim segmentima kralježnice [4].



Slika 2.4.1. Prikaz vertebralno dinamičkog segmenta

Izvor: <https://repo.ozs.unist.hr/islandora/object/ozs%3A515/datastream/PDF/view>

3. Hernija diska slabinske kralježnice

Hernija diska je pojam koji predstavlja ispupčenje intervertebralnog diska. Iskakanje jezgre uzrokuje pritisak na različite živčane strukture pa se zbog toga pojavljuju neurološki ispadi koji su gotovo uvijek popraćeni bolovima, žarenjem ili pečenjem ovisno o kojem se stupnju hernije radi. Hernija diska usko je povezana sa degeneracijom diska. Brojni su razlozi nastanka degeneracije diska među kojima i genetska podloga, sjedilački način života i često ponavljana mehanička sila na disk. Kada se radi o degeneraciji, disk nema adekvatnu ishranu pa gubi svoju elastičnost što rezultira pucanjem njegove ovojnice i iskakanjem jezgre. No, degeneracija nije jedini razlog hernije. Velika opterećenja koje slabinska kralježnica ne može podnijeti također mogu izazvati iskakanje jezgre. Primjerice, to može biti dizanje teškog tereta ili neoprezno i naglo izvođenje pokreta [5].

Svaka hernija diska je različita jer svaka ima svoj stupanj i smjer. Ukoliko se hernija diska nalazi u sredini i straga takva se hernija naziva *dorsomedijalna* i u tom slučaju pritisak je na duralnu vreću u slabinskoj kralježnici ili na leđnu moždinu ukoliko se radi o vratnoj ili grudnoj kralježnici. Iskakanje diska periferno (lijevo ili desno) naziva se *dorsilateralna hernija* i pritisak jezgre je na korijene živaca [1].

3.1. Stupnjevi hernije diska slabinske kralježnice

Stupnjevi hernije diska (Slika 3.1.1.) vrlo su važan dio postavljanja dijagnoze pa tako i kreiranja samog plana liječenja. Svaki stupanj nosi različitu problematiku prema kojoj se potrebno individualno prilagoditi.

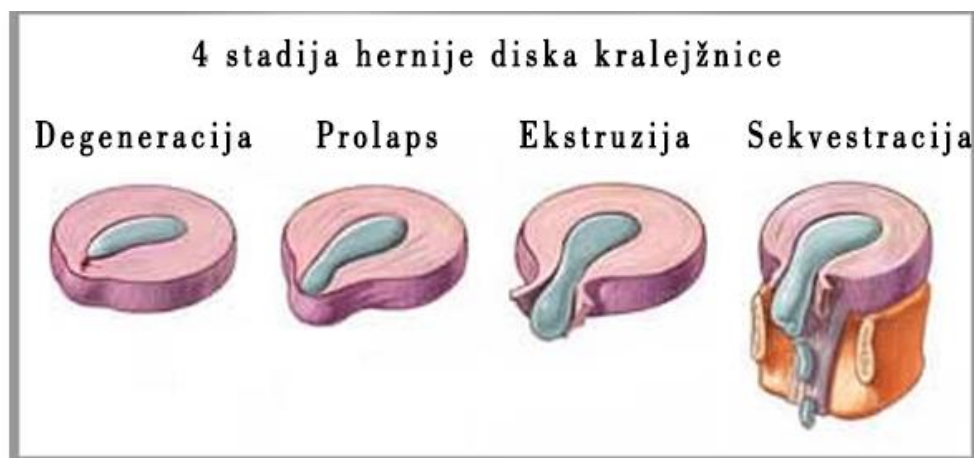
Prvi stupanj hernije diska je ujedno i stupanj s najmanjom razinom oštećenja. Disk je oslabljen i ispupčen na jednom manjem dijelu što se na engleskom jeziku naziva *bulging*. Vrlo je bitno napomenuti da u prvom stupnju hernije diska ne postoji prekid vanjskog čvrstog dijela diska. Što se simptoma tiče, prvi stupanj hernije može proći bez bolova i ikakvih smetnji u svakodnevnom funkcioniranju. No, radi propadanja diska susjedni se kralješci približavaju pa se samim time ograničava pokretljivost kralježnice.

Drugi stupanj hernije naziva se *protruzija* diska i označava ispupčenje mekog dijela te djelomični defekt čvrstog, vanjskog dijela diska. Obje strukture vrše pritisak na živce pa se javljaju bolovi u leđima koji se reflektiraju duž živca koji je pritisnut. Protruzija za sobom donosi veće bolove, trnce i oslabljenost mišića što pridonosi smanjenju sposobnosti za obavljanje aktivnosti svakodnevnog života.

Treći stupanj hernije naziva se *ekstruzija* diska. Ekstruzija označava pucanje čvrstog vanjskog dijela te izlazak mekane jezgre u kanal kralježnice ili periferno. Prilikom ekstruzije

diska svakodnevno funkcioniranje je uvelike smanjeno radi jakih bolova i žarenja u kralježnici i mjestima refleksije. Osim bolova, mišići su znatno oslabljeni pa zbog kombinacije svih simptoma osobe zauzimaju antalgican položaj.

Četvrti, a ujedno i najteži stupanj naziva se *sekvestrirana* hernija diska. U ovom slučaju mekana jezgra probija čvrsti dio jezgre te se otkida i ulazi u kanal kralježnice. Položaj sekvestra diska u spinalnom kanalu može biti u razini diska, prema gore (kranijalno) ili prema dolje (kaudalno). Navedeno rezultira jakim bolovima, paralizom živaca, oslabljenim mišićima, trncima, itd. [1].



Slika 3.1.1. Prikaz 4 stupnja hernije diska

Izvor: https://poliklinika-mester.hr/hernija_diska/

3.2. Dijagnostika hernije diska slabinske kralježnice

Postavljanje dijagnoze hernije diska započinje detaljnom anamnezom u kojoj pacijent iznosi svoje simptome i zapažanja. Nakon anamneze slijedi pregled liječnika koji će mu dati uvid u stanje pacijenta te njegovih tegoba. Simptomi i znakovi hernije diska mogu se isprepletati sa simptomima drugih bolnih stanja u kralježnici pa je bitno da se hernija diska potvrdi slikovnim pretragama i ispitivanjem živaca. Ono što je jednako važno kao i potvrda dijagnoze je utvrđivanje stupnja hernije koji su ranije opisani. Najbolja slikovna pretraga za prikaz hernije diska je magnetska rezonanca (MRI), a koristi se i kompjuterizirana tomografija (CT) premda je prikaz hernije nešto lošiji.

Rendgensko snimanje (RTG) je najjeftinija, ali i invazivna pretraga kojom se ne može promatrati sami intervertebralni disk, ali se može isključiti postojanje drugih stanja poput prijeloma ili tumora. Također, RTG-om se jako dobro može odrediti u kojem je opsegu i da li

uopće postoji degenerativna bolest kralježnice. CT je još jedna invazivna pretraga koja koristi istu vrstu zračenja kao i RTG, no ne prikazuje samo koštane strukture već i meka tkiva što omogućava proučavanje mišića i samih intervertebralnih diskova. No, CT neće biti dovoljan za određivanje stupnja hernije pa se u te svrhe koristi MRI. MRI prikazuje sve strukture kralježnice u trodimenzionalnom obliku pomoću jakog magnetskog polja. Upravo zbog te trodimenzionalnosti koja daje potpunu sliku, MRI može utvrditi stupanj hernije.

Ukoliko je potrebno, pacijentima oboljelih od hernije može se provoditi i ispitivanje živčanih korijenja da bi se utvrdilo koliki je postotak oštećenja živčanih korijenja. Pretrage koje se provode za takva ispitivanja su elektromiografija (EMG) i neurografija (ENC). No, za razliku od prethodno navedenih morfoloških slikovnih pretraga, EMG i ENC su isključivo funkcionalne pretrage.

Laboratorijske pretrage krvi i urina rade se samo u iznimnim situacijama. One nisu potrebne kada se hernija diska potvrdila drugim pretragama, no ukoliko postoje drugi simptomi kao što su povišena tjelesna temperatura, gubitak kilograma, bolovi koji ne prestaju i vrtoglavice potrebno je napraviti i ovu dijagnostiku da bi se isključilo postojanje neke druge bolesti [5].

3.3. Liječenje hernije diska slabinske kralježnice

Liječenje hernije diska slabinske kralježnice grana se u tri smjera – konzervativno, minimalno invazivno i operativno. Konzervativno liječenje uvijek je prvi izbor za liječenje, a ako ono nakon 4 – 6 mjeseci nije dalo nikakve rezultate pristupa se minimalno invazivnom liječenju s blokadama u kralježnicu. Tek ako ništa od navedenog ne dovede do kliničkog poboljšanja, kao zadnja stepenica liječenja ostaje operacija. Konzervativno liječenje sastoji se od fizikalne terapije koja je vrlo bitna u cjelokupnom procesu izlječenja hernija diska te medikamentozno liječenje. Fizioterapijski postupci koji se koriste kod liječenja hernije su brojni, a biti će opisani kasnije u radu. Lijekovi koji se koriste za suzbijanje bolova bolesnika sa hernijom diska su nesteroidni antireumatici (NSAR). Uz NSAR koriste se i miorelaksansi čija je glavna uloga smanjenje spazma. Kortikosteroidi su još jedna izvrsna opcija koja se nudi u medikamentoznom liječenju akutne hernije diska. Njihova je djelotvornost smanjenja boli i upale vrlo brza i dobra. Mogu se primjenjivati putem tableta, intramuskularnih injekcija ili putem injekcija koje se daju epiduralno direktno u kralježnicu. Uz sve navedene lijekove, za pacijente sa hernijom neizostavni su i analgetici koji pomažu pacijentima da što lakše podnesu bol. U nekim težim slučajevima kada analgetici ne pomažu mogu se koristiti i opiodi [6].

Što se tiče operativnog liječenja, posljednjih desetljeća koriste se minimalno invazivni zahvati. Minimalno invazivni zahvati imaju veliku prednost jer se hernija sanira sa minimalnim

rezom te je oštećenje anatomskih struktura svedeno na najmanju moguću razinu. Također, minimalno invazivni zahvati provode se pod spinalnom anestezijom pa je mogućnost komplikacija smanjena. Samim time, oporavak pacijenta je puno brži i lakši za samog pacijenta.

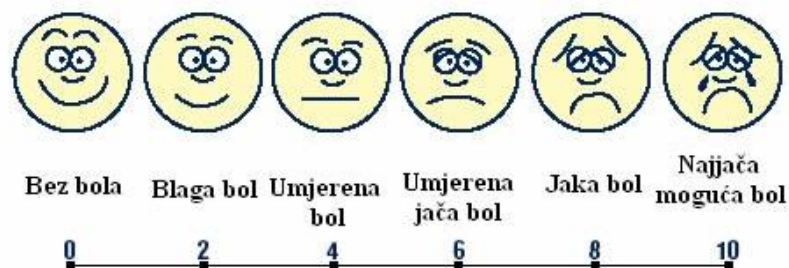Jedna od tehnika minimalno invazivnih zahvata koja se koristi u liječenju hernije diska je perkutana laserska dekompresija diska. Ovaj se zahvat izvodi pod kontrolom RTG-a kako bi operater precizno mogao postaviti iglu u sami intervertebralni disk. Igla služi kao vodič koji će prenositi lasersku energiju na jezgru diska. Da bi se izbjeglo zagrijavanje tkiva, energija se otpušta postepeno te se postiže dekompresijski učinak isparavanjem vode i stvaranjem strukturalnih promjena jezgre. Naposljetku, ovaj zahvat rezultira sa smanjenjem tlaka unutar intervertebralnog diska. Indikacije za ovaj minimalno invazivni zahvat su hernija unutar fibroznog prstena i ispod stražnjeg uzdužnog ligamenta. Još jedna minimalno invazivna tehnika koja postiže odlične rezultate, ali i olakšava posao operateru zbog odlične preglednosti je selektivna endoskopska diskektomija. Temelj ovog zahvata su posebni endoskopi koji omogućavaju preglednost i osvjetljenost prilikom samog zahvata. Prednost je što je zahvat usmjeren na uklanjanje boli, ali uz naglasak na to da dio diska koji je zdrav i dalje ostaje netaknut [1].

4. Fizioterapijska procjena bolesnika s hernijom slabinske kralježnice

Fizioterapijska procjena početni je i ključni dio fizioterapijske intervencije. Procjena uvodi fizioterapeuta u trenutno stanje pacijenta što je vrlo bitno za planiranje fizioterapijskih postupaka te vođenje napretka u tijeku terapija. Fizioterapijska procjena provodi se po SOAP modelu. SOAP je akronim za dijelove fizioterapijske procjene pa tako S označava subjektivni pregled, O je objektivni pregled, A za analizu i P naposljetku za plan koji se izrađuje u skladu sa svim prikupljenim informacijama [7].

4.1. Subjektivna procjena

Subjektivna procjena ili anamneza je razgovor sa pacijentom. Na samom početku razgovora pacijenta se ispituju osnovne informacije kao što su ime i prezime, dob, spol, zanimanje i aktivnosti kojima se bavi u slobodno vrijeme. Nakon prikupljanja osnovnih informacija, razgovor kreće u smjeru tegoba koje pacijent ima. Potrebno je postavljati potpitanja koja će fizioterapeutu dati cjelokupnu sliku stanja. Primjerice, pitanja koja se mogu postaviti su: "Gdje je prisutna bol?", "Da li je bol jednaka cijelo vrijeme ili se smanjuje/pojačava ovisno o dobu dana ili izvođenju neke aktivnosti?", "Da li se bol reflektira?". Da bi pacijent što bolje objasnio svoj intenzitet boli koristi se vizualno analogna skala boli (VAS). VAS skala prikazuje bol od neprimjetne pa sve do nepodnošljive te je odličan alat za praćenje boli (Slika 4.1.1.) Bol nije jedini simptom koji pacijenti mogu imati pa se bilježe i svi ostali simptomi poput umora, osjećaja iscrpljenosti, slabosti i povišene tjelesne temperature. Osim o trenutnom stanju, fizioterapeut će pacijenta ispitati o eventualnim komorbiditetima, prijašnjim ozljedama, operacijama kao i o lijekovima koje pije. Uz sve navedeno, također je bitno da se fizioterapeut upozna sa obiteljskom anamnezom [7].



Slika 4.1.1. Vizualno analogna skala boli

Izvor: <https://zdravlje.eu/2011/07/04/metode-ispitivanja-analgezije/>

4.2. Objektivna procjena

Objektivna procjena sastoji se od opservacije i palpacije. Opservacija je promatranje koje zapravo započinje istog trenutka kada pacijent ulazi u ambulantu. Promatra se postura, obrazac hoda kroz sve faze, koordinacija i ravnoteža. Nadalje, postura se detaljno promatra sa anteriorne, posteriorne te lateralne strane. Gledaju se fiziološke krivine kralježnice te simetričnost jedne i druge strane tijela te se bilo kakvo odstupanje obavezno bilježi. Pacijenti često zauzimaju antalgичne položaje pa je to još jedna stvar na koju je bitno obratiti pažnju. Nakon detaljnog promatranja posture i hoda, opserviraju se i meka tkiva. Na mekim tkivima se mogu uočiti promjene poput promjene boje kože (crvenilo, cijanoza, bljedoća) ili otekline. Opservacija za meka tkiva neće biti dovoljno detaljan pregled pa je bitno da se napravi i palpacija. Palpacijom će se utvrditi tvrdoća tkiva, smanjen ili povećan tonus, temperatura kože, da li je koža znojna ili suha te postojanje miogeloza [7].

4.3. Analiza

Analiza se u fizioterapijskoj procjeni odnosi na provođenje testova koji će pokazati kakvo je stanje mišića, kakav je opseg pokreta, da li pacijent može održati ravnotežu te da li su simptomi koje je pacijent zamijetio živčanog podrijetla ili iza toga stoji neki drugi problem. Te su informacije važne kako bi fizioterapeut znao na što treba staviti naglasak u izradi programa rehabilitacije. Mjerenja svih rezultata, kao i svi ostali podaci prikupljeni u fizioterapijskoj procjeni, upisuju se u fizioterapijski karton. Testovi koji se provode rade se na početku rehabilitacije, tijekom rehabilitacije i na kraju rehabilitacije kako bi se mogao pratiti napredak. Poželjno je da testove na pacijentu uvijek radi isti fizioterapeut kako bi zapisi u fizioterapeutskom kartonu bili što precizniji [7].

4.3.1. Manualni mišićni test (MMT)

Manualni mišićni test provodi se s ciljem utvrđivanja snage pojedinih mišića ili mišićnih skupina. U tablici 4.31.1. prikazane su ocjene MMT-a [7]. Mišići za koje je procjena vrlo bitna kod lumbalne hernije su m. iliocostalis thoracis et lumborum, m. longissimus thoracis, m. spinalis thoracis, m. semispinalis thoracis, mm. multifidi, mm. rotatores et lumborum koji izvode ekstenziju u lumbalnoj kralježnici te m. rectus abdominis koji je s druge strane zadužen za fleksiju trupa [2].

0	Izostanak opsega pokreta te izostanak napetosti ili kontrakcije mišića.
1	Izostanak opsega pokreta, ali palpacijom se može utvrditi napetost ili kontrakcija.
2	Pacijent izvodi pokret po glatkoj podlozi (u uvjetima smanjenog djelovanja gravitacije) u punom opsegu pokreta.
3	Pacijent može izvesti pokret protiv sile gravitacije u punom opsegu.
4	Pacijent izvodi pokret u punom opsegu uz submaksimalni manualni otpor fizioterapeuta bez popuštanja kontrakcije.
5	Pacijent izvodi pokret u punom opsegu uz maksimalni manualni otpor fizioterapeuta

Tablica 4.3.1.1. Prikaz i opis ocjena MMT-a

Izvor: D. Krajšić-Medješi: Osnove kineziologije manualni mišićni test, Zagreb, 2009.

Ekstenzija trupa

Za MMT ekstenzije trupa, potrebno je postaviti pacijenta u pronirani položaj. Ruke su uz tijelo, a čelo je položeno na podlozi. Potrebno je da fizioterapeut stoji uz pacijenta te mu tijekom izvođenje pokreta stabilizira zdjelicu. Ocjenjivanje se provodi prema gore navedenim ocjenama. Ocjena 3 daje se pacijentu nakon što uspješno izvede puni opseg pokreta u supiniranom položaju na krevetu. Nadalje, ocjena 4 se daje kada pacijent djelomično izvede ekstenziju trupa dok se trup nalazi izvan kreveta, a ukoliko u tom položaju pacijent izvede puni opseg pokreta ocjenjuje se sa ocjenom 5.

Fleksija trupa

Početni položaj za MMT fleksije trupa je supinirani položaj sa rukama uz tijelo. Prilikom izvođenja fleksije trupa kao i prilikom izvođenja ekstenzije, fizioterapeut stabilizira zdjelicu i natkoljenice. Pacijent podiže trup tek toliko da se lopatice odignu od podloge i to je dovoljno za ocjenu 3. Ocjena 4 je nešto složenija pa u ovom slučaju pacijent prekriži ruke na prsima i izvodi pokret fleksije trupa. Nadalje, ocjena 5 je izvođenje pokreta sa rukama isprepletenim na zatiljku. Što se tiče ocjene 2 dovoljno je da se skapule samo malo odignu od podloge [8].

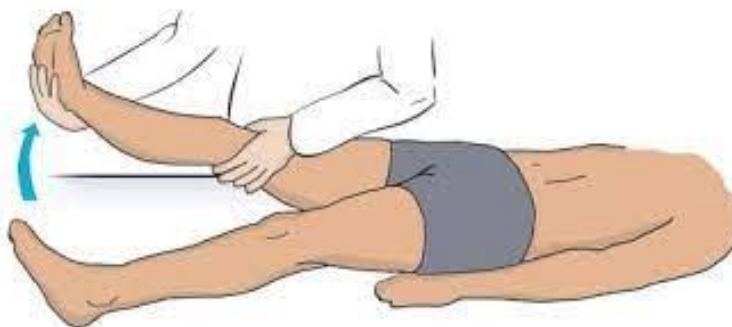4.3.2. Indeks sagitalne gibljivosti lumbalne kralježnice

Kako bi se pratio opseg pokreta u lumbalnoj kralježnici, potrebno je izmjeriti indeks sagitalne gibljivosti lumbalne kralježnice. U početnom položaju označava se Th 12 koji se nalazi točno 30 centimetara od Th 7. Druga točka koja je potrebna za mjerenje je 3 centimetra ispod transilijakalne linije. Udaljenost između navedenih točaka označavati će nultu vrijednost i potrebno ju je zabilježiti za kasnije. Udaljenost tih točaka izmjeri se prilikom izvođenja fleksije trupa i to kada pokret dostigne svoj maksimum. Isti princip vrijedi i prilikom izvođenja ekstenzije trupa.

Indeks sagitalne gibljivosti kralježnice dobiti će se tako da se zbroji inklinacijski i reklinacijski indeks. Inklinacijski indeks izračunava se tako da se od vrijednosti maksimalne fleksije oduzme nulta vrijednost. S druge strane, reklinacijski indeks izračunava se tako da se od nulte vrijednosti oduzme vrijednost maksimalne ekstenzije [7].

4.3.3. Neurodinamički test ishijadičnog živca

Neurodinamički testovi osmišljeni su kako bi razlikovali zahvaćenost živčanih od ne živčanih struktura. Neurodinamički test ishijadičnog živca izvodi se manevrom ekstremiteta kojim se mobiliziraju živčane strukture te se na taj način izazovu simptomi zahvaćenosti n. ishiadicusa. Promjena u doživljaju boli ukazuje na to da izvor boli uistinu jest živčana struktura, u ovom slučaju n. ishiadicus. Slika 4.3.3.1. prikazuje princip izvođenja neurodinamičkog testa ishijadičnog živca. Pacijent leži u supiniranom položaju te su mu ruke položene uz tijelo. Fizioterapeut lagano podiže nogu na način da se u koljenu održava ekstenzija, a kuk se flektira. Prilikom izvođenja, bitno je kuk održavati u minimalnoj vanjskoj rotaciji, a u jedno napraviti i everziju stopala. Pojava boli u lumbalnoj kralježnici ili duž noge, označava da je test pozitivan [9].



Slika 4.3.3.1. Prikaz izvršavanja Lasegue testa

Izvor: <https://www.aliem.com/trick-of-trade-crossed-straight-leg/>

4.4. Plan fizioterapije

Nakon prikupljana svih podataka i izvođenja svih potrebnih testova ispunjava se fizioterapeutski karton i radi se plan rehabilitacije. Plan rehabilitacije nije univerzalan, već fizioterapeut za svakog pacijenta plan radi individualno. Postoje smjernice koje pomažu pri izradbi programa, no pacijenti nisu isti pa tako niti program ne može biti isti. Osim izradbe plana fizioterapije, fizioterapeut u suradnji sa pacijentom postavlja dugoročne i kratkoročne ciljeve. Kratkoročni ciljevi trebali bi biti realni i fizioterapeut treba objasniti pacijentu što je moguće napraviti u nekom kratkom vremenskom periodu, primjerice od 2 tjedna. Kao što je već spomenuto, ciljevi moraju biti realni da se pacijent ne bi razočarao i izgubio volju za nastavkom rehabilitacije [7].

5. Fizioterapijska intervencija

Fizioterapijska intervencija za osobe oboljele od lumbalne hernije temelji se na povećanju opsega pokreta lumbalne kralježnice, jačanju mišića, smanjenju bolova te poboljšanju opće kvalitete života i obavljanja svakodnevnih aktivnosti. Sukladno tome, glavninu intervencije čini terapija pokretom i hidroterapija no nisu manje bitne niti procedure koje pomažu sa smanjenjem bolova i oteklina te opuštanjem mišićne napetosti. Također, postoje i suvremene metode liječenja koje su se pokazale iznimno dobrima u liječenju hernije diska [9].

5.1. Terapija pokretom

Terapija pokretom ima mnogo dobrih strana i gotovo da nema dijagnoze u kojoj ona nije korisna. Osim što se koristi u rehabilitaciji ona je i izvrstan način za prevenciju različitih bolesti. Ne samo da ima svoje pozitivne učinke u fizičkom smislu, njezina se dobrobit očituje i na psihičkoj razini [10].

Lumbalna hernija iziskuje jačanje mišića leđa, trbuha i trupa, povećanje stabilnosti trupa, povećanje opsega pokreta u lumbalnoj kralježnici, istezanje skraćene muskulature i vježbe opće kondicije. Postoje različiti programi vježbi koji će biti opisani u nastavku, a koji su se pokazali korisnim za osobe koje su oboljele od lumbalne hernije. Naravno, za svakog pacijenta se izrađuje plan individualno na temelju njegovih sposobnosti i informacija dobivenih tijekom fizioterapijske procjene.

5.1.1. Fleksijske vježbe (Williamsove vježbe)

Fleksijske vježbe koje je osmislio dr. Paul Williams namijenjene su osobama sa suženjem intervertebralnog prostora koje je vidljivo na radiološkim snimkama. No, ove vježbe nisu za svakoga pa se može reći da su indikacije srednji intenzitet kronične boli. Vježbe su fokusirane na smanjenje boli i na postizanje stabilnosti lumbalne kralježnice kroz jačanje trbušne muskulature te muskulature sjedalnih mišića i mišića zadnje lože natkoljenice. Uz jačanje, bitno je i istezanje fleksora kuka radi postizanja balansa između posturalnih fleksora i ekstenzora. Primjenjivanjem fleksijskih vježbi postiže se otvaranje intervertebralnih otvora i istezanje ligamenata. Glavni cilj je postići rasterećenje živčanih struktura u lumbalnoj kralježnici. Također, bitno je da se vježbe odvijaju sa stražnjim nagibom zdjelice jer je u takvom položaju zabilježena najmanja aktivnost slabinske regije [11].

Primjer Williamsovih vježbi:

1. Početni položaj je ležeći na leđima sa savijenim koljenima. Pacijent odiže ramena i lopatice od podloge i isteže ruke prema koljenima, a pritom zateže trbušne mišiće i križa gura prema podlozi (Slika 5.1.1.1.). U navedenom položaju potrebno se zadržati, odmoriti pa ponoviti vježbu.



Slika 5.1.1.1. Prikaz primjera Williamsovih vježbi

Izvor: V. Grgić: Program vježbi za kroničnu križobolju, Liječnički vjesnik, br. 163, str. 156 – 166

2. Početni položaj je isti kao i kod prethodne vježbe. Pacijent dlanom suprotne ruke dodiruje vanjsku stranu suprotnog koljena (Slika 5.1.1.2.) Zadržati, odmoriti i ponoviti vježbu [12].



Slika 5.1.1.2. Prikaz primjera Williamsovih vježbi

Izvor: V. Grgić: Program vježbi za kroničnu križobolju, Liječnički vjesnik, br. 163, str. 156 – 166

5.1.2. Vježbe istezanja

Svaki zglob ima sposobnost izvođenja pokreta u punom opsegu bez boli. Ta se određena sposobnost naziva fleksibilnost i istezanje je važno za njezino održavanje. Istezanje je definirano kao postupno razvlačenje tetivno – mišićnih komponenti preko fiziološke dužine koje postižu u mirovanju. No, mišići nisu jedine strukture koje se istežu već se istežu i zglobne čahure i fascije. Nakon što mišić postigne svoj maksimum pri istezanju, tada se istežu okolne strukture kao što su tetive i ligamenti. Istezanje mora biti ugodno i bezbolno i treba se paziti da istezanje ne bude prekomjerno jer bi to moglo rezultirati nestabilnošću zgloba što znači da će on biti podložniji ozljedama [11].

Primjeri vježbi istezanja:

1. Početni položaj vježbe je u četveronožnom položaju. Iz četveronožnog položaja, pacijent se polagano spušta na svoje potkoljenice dok ruke ostaju naprijed istegnute (Slika 5.1.2.1.). Istezanje zadržati barem 30 sekundi, a zatim se opustiti.



Slika 5.1.2.1. Prikaz primjera vježbi istezanja

Izvor: V. Grgić: Program vježbi za kroničnu križobolju, Liječnički vjesnik, br. 163, str.

156 – 166

2. Početni položaj vježbe je ležeći na leđima, noge su flektirane u kuku i koljenu, a ruke su položene pokraj tijela. Pacijent jednu nogu prinosi prsima te ju obuhvaća rukama i povlači prema sebi (Slika 5.1.2.2.). Pacijent se u tom položaju mora zadržati barem 30 sekundi, a zatim ponoviti sa drugom stranom [12].



Slika 5.1.2.2. Prikaz primjera vježbi istezanja

Izvor: V. Grgić: Program vježbi za kroničnu križobolju, Liječnički vjesnik, br. 163, str. 156 – 166

5.1.3. Statičke vježbe i vježbe balansa

Glavna karakteristika koja opisuje statičke vježbe jest da se prilikom njihovog izvođenja ne događa nikakav pokret, odnosno duljina između hvatišta i polazišta mišića ostaje ista premda se kontrakcija događa. Ove su vježbe vrlo korisne za jačanje mišića te postizanja stabilnosti kralježnice. Statičke vježbe mogu se provoditi u nižem intenzitetu, a ovisno o napretku i spremi bolesnika one mogu biti i zahtjevne. Statičke vježbe izvode se na način da bolesnik zadržava kontrakciju 3 – 5 sekundi, a zatim slijedi faza gdje uzima predah i opušta mišića 6 – 10 sekundi [13].

Primjeri statičkih vježbi:

1. Pacijent leži na leđima, ruke su položene uz tijelo, a kukovi i koljena su flektirani. Trbušni mišići su zategnuti, a križa pritisnuta o podlogu (Slika 5.1.3.1.) Zadržati, odmoriti te ponoviti vježbu.



Slika 5.1.3.1. Prikaz primjera statičkih vježbi

Izvor: V. Grgić: Program vježbi za kroničnu križobolju, Liječnički vjesnik, br. 163, str. 156 – 166

2. Pacijent leži na trbuhu, čelo mu je oslonjeno na isprepletenim dlanovima ispod glave, a noge su ispružene. Pacijent se odiže na prste stopala, zadržava položaj, stišće sjedalne mišiće te se opušta i ponavlja vježbu (Slika 5.1.3.2.) [12].



Slika 5.1.3.2. Prikaz primjera statičkih vježbi

Izvor: V. Grgić: Program vježbi za kroničnu križobolju, Liječnički vjesnik, br. 163, str. 156 – 166

Uz statičke vježbe, vežu se i vježbe balansa. Balans je sposobnost održavanja tijela u određenom položaju. Vježbe balansa izvode se aktiviranjem dubinskih stabilizatora kralježnice i trbuha. Za aktivaciju navedenih mišića koriste se neravne podloge ili različita pomagala poput lopte, balansne daske ili jastuka ispunjenim sa zrakom kao što Slika 5.1.3.3. prikazuje. [13]



Slika 5.1.3.3. Prikaz izvođenja vježbi balansa na jastuku koji je ispunjen zrakom

Izvor: <https://www.fitness.com.hr/vjezbe/vjezbe/Balance-Air-Pad-prednosti-vjezbanja.aspx>

5.1.4. Dinamička neuromuskularna stabilizacija (DNS)

Teorija na kojoj počiva DNS je razvojna kineziologija. Razvojna kineziologija grana je kineziologije koja proučava razvijanje motoričkog razvoja ljudskih bića u njihovim najranijim mjesecima života. Najvažniji su prvih 12 do 18 mjeseci jer je to djetetovo razdoblje koje ima ključnu ulogu za njegov daljnji razvoj.

Glavni cilj DNS-a je postići posturalnu stabilnost te na taj način poboljšati lokomotornu funkciju. DNS terapija svojim načelima pokušava ponovno prisjetiti mozak na obrasce pravilnog izvođenja pokreta koje je naučio tijekom samog razvoja. S obzirom na rečeno, vježbe DNS-a se temelje upravo na tim obrascima izvođenja pokreta. Također, još jedna komponenta koja je vrlo bitna je procjena disanja i učenje pravilnom disanju. Vježbe DNS-a kreirane su na način da istreniraju mozak da kvalitetno odradi pokret, ali i da mu ponavljanjem tih pravilnih obrazaca, pravilno izvođenje pokreta bude dio svakodnevnog funkcioniranja. Otpor koji se koristi prilikom vježbanja mora biti prilagođen svakom bolesniku individualno. Osnovne vježbe su samo zadržavanje pokreta što iziskuje kontrolu i pravilno disanje, a kasnije nakon savladavanja osnovnog, vježbe se mogu izvoditi i sa otporom. Bitno je da svaki bolesnik radi upravo sa onim otporom čije opterećenje može izdržati, a da još uvijek ima kontrolirani i pravilni obrazac pokreta. [14]

5.1.5. Primjer programa vježbi za lumbalnu herniju

Vježbe se u početku izvode do 5 ponavljanja te se s vremenom broj ponavljanja postepeno povećava. Ovisno o spremi pacijenta, vježbe se mogu ponavljati u više serija sa primjerenim pauzama. Između svake vježbe potrebno je napraviti 5 sekundi pauze, a prema potrebi i duže. Izvođenje vježbi iz ovog programa za lumbalnu herniju za cilj ima ojačati trbušne i sjedalne mišiće, povećati pokretljivost lumbalnog segmenta kralješnice te istegnuti lumbalne ekstenzore i mišiće stražnje lože natkoljenice te na taj način povećati njihovu fleksibilnost i izdržljivost.

Vježba 1

Početni položaj je na leđima, ruke su uz tijelo, a kukovi i koljena flektirani. Pacijent podiže ruke iznad glave, no ne spušta ih do podloge da se lumbalna kralježnica ne bi odizala od podloge (Slika 5.1.5.1.). Glavni cilj navedene vježbe je statičko jačanje trbušnih mišića.



Slika 5.1.5.1. Prikaz primjera programa vježbi za lumbalnu herniju

Izvor: V. Grgić: Program vježbi za kroničnu križobolju, Liječnički vjesnik, br. 163, str.

156 – 166

Vježba 2

Početni položaj je isti kao i kod prethodne vježbe. Pacijent podiže jednu flektiranu nogu, dok druga ostaje čvrsto na podlozi. Suprotnom rukom podignutoj nozi pacijent pruža otpor te nastoji održati nogu cijelo vrijeme u istom položaju (Slika 5.1.5.2.). Izvođenjem ove vježbe jačaju se trbušni mišići, a naročito su aktivirani unutarnji i vanjski kosi trbušni mišići.



Slika 5.1.5.2. Prikaz primjera programa vježbi za lumbalnu herniju

Izvor: V. Grgić: Program vježbi za kroničnu križobolju, Liječnički vjesnik, br. 163, str. 156 – 166

Vježba 3

Početni položaj je isti kao i kod prethodnih vježbi. Pacijent povlači koljena prema prsima te ih obuhvaća rukama i lagano podiže glavu da bi povećao istežanje (Slika 5.1.5.3.). Istežanje se prilikom izvođenja ove vježbe događa u lumbalnim ekstenzorima i mišićima stražnje lože natkoljenice. Osim istežanja, ova vježba aktivira i trbušne mišiće za koje je ovo vježba jačanja.



Slika 5.1.5.3. Prikaz primjera programa vježbi za lumbalnu herniju

Izvor: V. Grgić: Program vježbi za kroničnu križobolju, Liječnički vjesnik, br. 163, str. 156 – 166

Vježba 4

Pacijent leži na leđima, kukovi i koljena su flektirani, a ruke su raširene na podlozi u visini ramena. Pacijent prvo naginje obje flektirane noge u jednu stranu, zadržava nekoliko sekundi, a zatim naginje noge u drugu stranu (Slika 5.1.5.4.). Istezanje ekstenzora lumbalne kralježnice je glavni cilj ove vježbe, no njome se postiže i mobiliziranje lumbalnih zglobova.



Slika 5.1.5.4. Prikaz primjera programa vježbi za lumbalnu herniju

Izvor: V. Grgić: Program vježbi za kroničnu križobolju, Liječnički vjesnik, br. 163, str. 156 – 166

Vježba 5

Početni položaj je ležeći na trbuhu, a ruke su položene ispod čela. Pacijent pritišće pete zajedno i zateže sjedalne mišiće te se u tom položaju zadržava nekoliko sekundi (Slika 5.1.5.5.). Izvođenje ove statičke vježbe jača sjedalne mišiće.



Slika 5.1.5.5. Prikaz primjera programa vježbi za lumbalnu herniju

Izvor: V. Grgić: Program vježbi za kroničnu križobolju, Liječnički vjesnik, br. 163, str. 156 – 166

Vježba 6

Početni položaj jednak je kao i kod prethodne vježbe. Pacijent odiže jednu nogu desetak centimetara od podloge i zadržava nekoliko sekundi. Nogu zatim vraća u početni položaj te ponavlja vježbu sa drugom nogom (Slika 5.1.5.6.). Ova vježba ima dva cilja, a to su jačanje sjedalnih mišića i istežanje velikog slabinskog mišića.



Slika 5.1.5.6. Prikaz primjera programa vježbi za lumbalnu herniju

Izvor: V. Grgić: Program vježbi za kroničnu križobolju, Liječnički vjesnik, br. 163, str. 156 – 166

Vježba 7

Početni položaj je ponovno ležeći na trbuhu. Pacijent jednu nogu savija u koljenu, a zatim je odiže nekoliko centimetara od podloge (Slika 5.1.5.7.). Nakon nekoliko sekundi zadržavanja u tom položaju, vježba se izvodi i sa drugom nogom. Cilj izvođenja ove vježbe jednak je kao i kod prethodne – jačanje sjedalnih mišića i istežanje velikog slabinskog mišića.



Slika 5.1.5.7. Prikaz primjera programa vježbi za lumbalnu herniju

Izvor: V. Grgić: Program vježbi za kroničnu križobolju, Liječnički vjesnik, br. 163, str. 156 – 166

Vježba 8

Vježba započinje u četveronožnom položaju. Pacijent trbuh uvlači prema kralježnici i isteže leđa poput mačke. Položaj zadržati pa opustiti (Slika 5.1.5.8.). Ovo je vježba koja ostvaruje nekoliko različitih ciljeva – istezanje ekstenzora lumbalne kralježnice, jačanje trbušnih mišića te mobiliziranje lumbalnih zglobova. [12].



Slika 5.1.5.8. Prikaz primjera programa vježbi za lumbalnu herniju

Izvor: V. Grgić: Program vježbi za kroničnu križobolju, Liječnički vjesnik, br. 163, str.

156 – 166

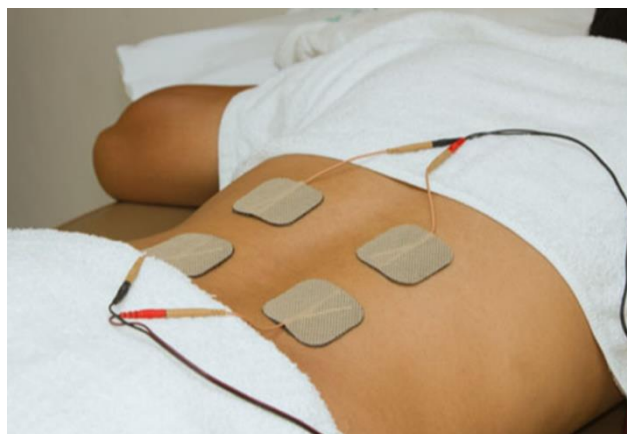
5.1.6. Hidrogimnastika

Vježbanje u vodi ili hidrogimnastika može uvelike olakšati vježbanje pacijentima radi fizikalnih svojstava koje voda ima. Sila uzgona, gustoća vode i hidrostatski tlak svojstva su koja će smanjiti opterećenje sustava za pokretanje te samim time poboljšati pokretljivost, ali i smanjiti vjerojatnost od ozljeđivanja. Osim navedenih svojstava, voda ima i termalno djelovanje pa boravak u vodi opušta pacijenta i smanjuje mu bolnost. Sve navedene komponente utječu na to da se pacijent bolje osjeća što je još jedna prednost ovakvih vježbi. Vježbe u vodi provode se sa pacijentima koji imaju manjak snage i vježbanje na tlu im je preteško. Pacijenti u vodi imaju više slobode pa je bitno nad njima vršiti stalan nadzor i dati im jasne upute kako ne bi pogoršali svoje stanje izvođeci neki nepravilni pokret [11].

Osim vježbanja u vodi, u vodi se može raditi i podvodna masaža. Podvodna masaža se izvodi u posebnim kadama te se za samu masažu koristi mlaznica iz koje izlazi voda pod pritiskom. Podvodna masaža se u ovom slučaju izvodi uzduž paravertebralne muskulature pazeći da se mlaz ne usmjerava po kralježnici. Glavni ciljevi izvođenja podvodne masaže su opuštanje mišića i smanjenje bolnosti [15].

5.2. Elektroterapija

Primjenjivanje električne struje u terapijske svrhe naziva se elektroterapija. S obzirom na to da je lumbalna hernija diska vrlo bolna, elektroterapija djelovati će analgetski te tako olakšati pacijentu. Vrste struja koje se koriste pri ovom stanju su interferentne struje (IFS) i transkutana električna stimulacija živca (TENS). Prije svakog postavljanja IFS na pacijenta elektrode treba postaviti u spužvice koje su namočene u toploj vodi te služe kao vodič između struje i tijela. Elektrode se tada postavljaju na lumbalnu kralježnicu te se pričvršćuju utezima ili medicinskom trakom da bi učinak struje bio što bolji, ali i da elektrode ne ispadnu tijekom tretmana. IFS su struje srednje frekvencije koje proizlaze iz dvije sinusoidne izmjenične struje. Te se struje poklapaju u intenzitetu, frekvenciji i fazi te se tom interferencijom (preklapanjem) dobiva niskofrekventna struja. IFS iziskuje obavezno križanje elektroda prilikom postavljanja. Upravo je na tom mjestu križanja, učinak IFS najjači. IFS se može primjenjivati sa pločastim ili sa vakumskim elektrodama, ovisno o tome da li pacijent može ili ne može ležati / sjediti. TENS radi na principu podraživanja senzornih živčanih vlakana putem kože. Rezultat podraživanja živčanih vlakana je blokiranje signala boli prije nego što stignu do mozga [15]. TENS je mali uređaj sa baterijama te su njegove elektrode ljepljive što znači da ih nije potrebno stavljati u mokre spužvice. Slika 5.2.1. prikazuje kako izgleda postavljanje TENS-a na paravertebralnu muskulaturu lumbalne kralješnice. Zbog svoje praktičnosti i lakog postavljanja, TENS je lako dostupan pacijentima koji ga vrlo često kupuju za kućnu upotrebu [16].



Slika 5.2.1. Prikaz postavljanja TENS-a na paravertebralnu muskulaturu slabinske kralježnice

Izvor: <https://www.poliklinika-roth.hr/bol-i-deformacija-kraljeznice/lijecenje/fizikalna-terapija-elektroterapija>

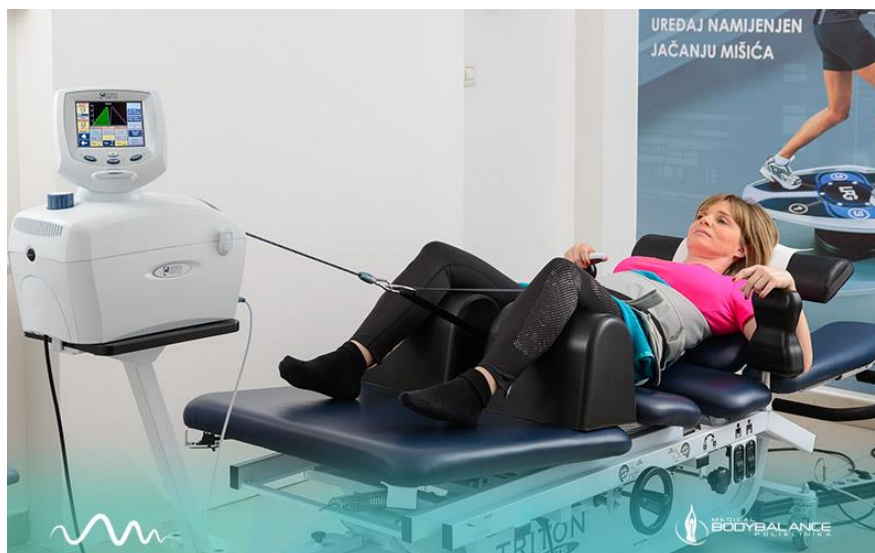5.3. Termoterapija

Termoterapiju u nekim oblicima kao što su topli ili hladni oblozi ili krioterapija pacijent može primjenjivati i sam sa ciljem smanjenja boli [16]. Krioterapija je masaža ledom te smanjuje mišićnu napetost, ublažava upalu i u konačnici trenutno ublažava bol. S druge strane, tkivo se također može zagrijavati da bi se postigla analgezija, povećala elastičnost mišića i opustili napeti mišići. Zagrijavanje se može postići i sa infracrvenim lampama, parafinskim oblozima ili oblozima od blata. Nakon tretmana toplinom ili hladnoćom, na koži se pojavljuje hiperemija koja nestaje nakon nekog vremena. No, usprkos svojim dobrim stranama, termoterapija je kontraindicirana pacijentima sa mentalnim poremećajima, oslabljenim osjetom i cirkulacijom [15].

5.4. Dekompresija

Dekompresija je neinvazivni postupak istežanja i opuštanja kralježnice u kontroliranim uvjetima. Ovaj postupak stvara negativan intradiskalni tlak što za posljedicu ima bolju prokrvljenost diska, a u rijetkim slučajevima postigne se i povlačenje diska na njegovo mjesto. Time se smanjuje pritisak sa živaca i ostalih pritisnutih struktura u kralježnici. Za dekompresiju kreirani su posebni stolovi koji se sastoje od dva dijela – pomičnog i nepomičnog. Na kraju stola nalazi se aparat koji izvodi samu dekompresiju i na kojeg je privezano uže koje se stavlja oko pacijenta. Također, pacijent se obavezno mora pričvrstiti za ne pomični dio stola posebnim remenom kako bi svi pokreti tijekom tretmana bili kontrolirani (Slika 5.4.1.). Pomični dio stola služi za izvođenje same trakcije kralježnice na način da se pomiče prema gore ili dolje. Tretman dekompresije izvoditi će fizioterapeuti koji su posebno izučeni za rad na aparatu i cjelokupnoj opremi za dekompresiju.

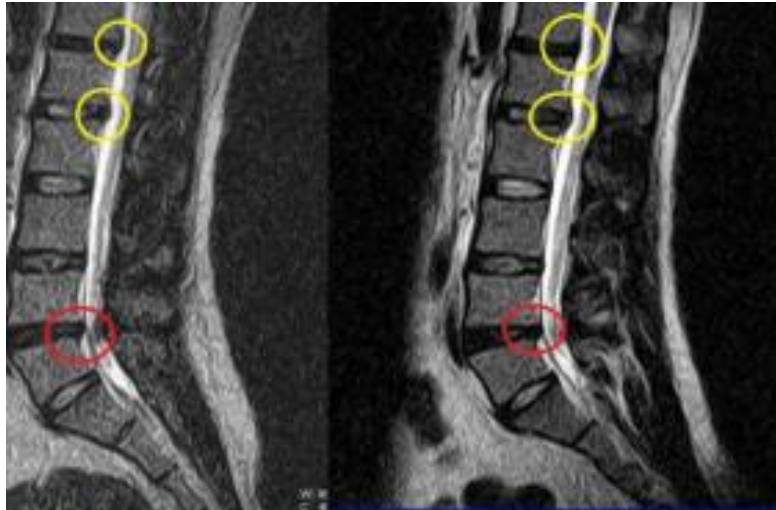Prilikom tretmana pacijent će osjetiti lagano istežanje u kralježnici, a važno je naglasiti da ovaj postupak nikako ne smije biti bolan. Osjećaj koji pacijent ima tijekom dekompresije se može opisati kao pritisak i istežanje u lumbalnoj kralježnici [18]. Lumbalna hernija diska nije jedina indikacija u kojoj je dekompresija učinkovita. Ova je terapija indicirana i kod degenerativne bolesti kralježnice i ozljede živaca. No, dekompresija neće biti pogodna za svakoga pa se kao kontraindikacije navode prijelomi, tumori, osteoporoza te trudnoća [19]. Dekompresija se obično radi u ciklusu od 10 do 15 tretmana od kojih svaki traje 45 do 60 minuta kroz 2 – 3 tjedna. Uz terapiju dekompresijom za pacijenta je vrlo bitno da radi vježbe snage i mobilnosti koje je dobio po programu svojeg fizioterapeuta [18].



Slika 5.4.1. Prikaz izvođenja dekompresije slabinske kralježnice

Izvor: <https://bodybalance.hr/usluge/fizikalna-terapija/dekompresijska-terapija-kraljeznica/>

Aynur Demirel, Mehmet Yorubulut te Nevin Ergun 2017. su godine proveli istraživanje o učinkovitosti dekompresije na pacijente sa slabinskom hernijom diska u privatnoj bolnici u Ankari, Turska. Sudionici istraživanja su pacijenti sa slabinskom hernijom koji u zadnjih 8 tjedana osjećaju bolove. U kontrolnoj i istraživačkoj skupini nalazilo se po 10 pacijenata koji su bili nasumično raspoređeni u skupine. Obje su skupine prolazile kroz plan fizioterapije koji je uključivao elektroterapiju, dubinsku frikcijsku masažu tkiva te vježbe stabilnosti kroz 15 tretmana. No, istraživačka skupina je uz sve navedeno, prolazila kroz terapiju dekompresije. Dekompresija se provodila kroz prvih 10 tretmana. Rezultati su bili evaluirani kroz slijedeće testove: VAS skala, Lasagueov test te Oswestryjev indeks invaliditeta. Uz testove koristile su se i slike MRI koje su bile napravljene prije sudjelovanja u samom istraživanju te ponovljene 3 mjeseca nakon. Rezultati su pokazali poboljšanje u obje skupine. No, istraživačka skupina pokazala je bolje rezultate što se tiče resorpcije diska. Slika 5.4.2. prikazuje rezultate 45-godišnjeg muškarca prije i poslije tretmana istraživačke skupine [20].

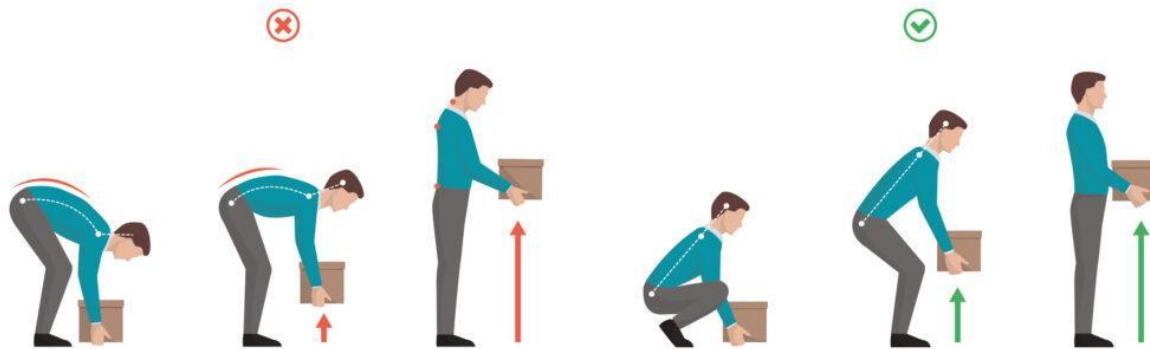

Slika 5.4.2. Prikaz slike MRI prije i poslije tretmana dekompresijom

Izvor: A. Demirel, M. Yorubulut, N. Ergun: Regression of lumbar disc herniation by physiotherapy. Does non-surgical spinal decompression therapy makes a difference? Double blinded randomized controlled trial

5.5. Edukacija

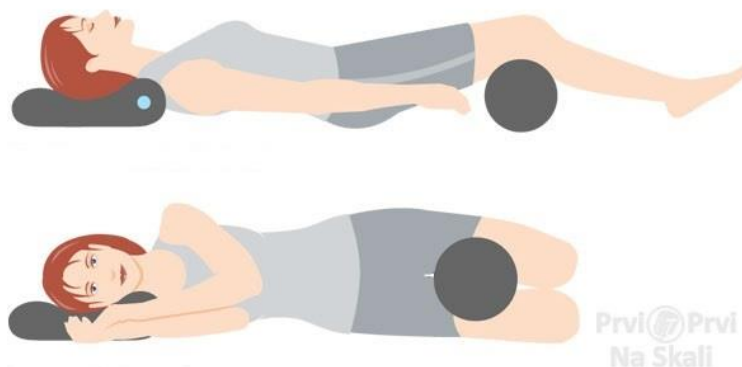
Edukacija je vrlo važan dio cjelokupne fizioterapijske intervencije. Ukoliko se pacijentu osigura dobra edukacija, to može uvelike utjecati na rezultat cijele fizioterapijske intervencije. Pacijenta je važno podučiti o anatomskim strukturama te koji je glavni razlog njegovih tegoba. To će pomoći pacijentu da stvori širu sliku o svojem stanju i da shvati zašto je uključen u određene terapijske programe. Terapijski programi i terapijske procedure također su nešto što je bitno objasniti pacijentu da bi što više bio uključen u proces rehabilitacije. Pacijenta je potrebno naučiti i o prilagodbama koje će morati napraviti u obavljanju svakodnevnih aktivnosti. Jedna od tih prilagodba svakako je pravilno podizanje tereta. Važno je da se prilikom navedene aktivnosti koristi snaga nogu te da se leđa održavaju u što ravnijem položaju (Slika 5.5.1.).



Slika 5.5.1. Prikaz nepravilnog i pravilnog podizanja tereta

Izvor: <https://analgesis.rs/analgesis-group-usluge/fizikalna-medicina/fizikalna-terapija/preventivne-mere-i-zastitni-polozaji-i-pokreti/>

Kod ležanja preporučeno je ležanje u Williamsovom položaju ili u polufleksijskom položaju na boku, ali uz obavezan jastuk između nogu. Williamsov položaj je ležanje na leđima sa lagano flektiranim kukovima i koljenima dok se ispod glave nalazi jastučić (Slika 5.5.2.).



Slika 5.5.2. Prikaz zauzimanja pravilnih položaja za vrijeme ležanja

Izvor: <https://prviprvinaskali.com/clanci/dren/saveti-fizioterapeuta/najbolji-polozaji-za-spavanje.html>

Dizanje iz kreveta provodi se tako da se pacijent prvo okreće na bok pa iz bočnog položaja prelazi u ležeći i tek se onda diže.

Uz sve navedeno, vrlo je važno pacijenta podučiti i poticati da svakodnevno bude aktivan i pokuša obavljati što više svakodnevni aktivnosti [17].

6. Zaključak

Lumbalna hernija je stanje ozbiljne problematike i simptoma koji u nekim slučajevima mogu jako narušiti svakodnevno funkcioniranje. Razlozi za njezin nastanak su brojni: krivo dizanje tereta, degenerativna bolest kralježnice, nagli pokret ili slabost mišića. Postoje četiri stupnja lumbalne hernije i svaki je od njih različit i nosi sa sobom različitu problematiku. Taj je podatak vrlo bitan prilikom pregledavanja pacijenta jer terapeutu daje informacije o tome kakav će program biti idealan za pacijenta. Liječenje lumbalne hernije je konzervativno lijekovima i fizikalnom terapijom, no ponekada je operacija neizbježna.

Usprkos ozbiljnosti stanja, dobrim planom fizioterapijske intervencije te motiviranošću bolesnika simptomi se mogu smanjiti i omogućiti pacijentu da se vrati u obavljanje svojih svakodnevnih aktivnosti. Izrada plana fizioterapijske intervencije je za svakog pacijenta individualna i fizioterapeut mora dobro procijeniti koje će tipove vježbi i fizikalne procedure isplanirati za pojedinog pacijenta. Zbog toga je razgovor sa pacijentom i prikupljanje podataka o njemu i o njegovom zdravstvenom stanju putem SOAP modela vrlo bitno. Educiranje pacijenta jednako je bitno kao i cijela fizioterapijska intervencija jer pacijent mora naučiti što zapravo jest njegovo stanje i što on može učiniti da bi se to stanje poboljšalo. Također, pacijenta treba detaljno upoznati sa svakom terapijom koju će prolaziti te mu objasniti što pojedina terapija radi za njega. No, obavezno je da pacijent zna i neke osnovne položaje koje mora zauzimati, na koji način će se dizati iz kreveta te kako će nositi teret.

7. Literatura

- [1] V. Urban Tripović, dr. med.: Diskus hernija kralježnice, Priručnik za bolesnike, Hrvatska liga protiv reumatizma – ogranak za Istarsku županiju, Pula, 2013.
- [2] W. Platzer : Priručni anatomske atlas – 1 Sustav organa za pokretanje, Medicinska naklada, Zagreb, 2011.
- [3] P. Keros, M. Pećina, M. Ivančić – Košuta: Temelji anatomije čovjeka, Naprijed, Zagreb, 1999.
- [4] P.A. Houglum, D.B. Bertoti: Brunnstorm's Clinical Kinesology, F.A. Davis Company, Philadelphia, 2012.
- [5] M.I. Al Qaragbli, O. De Jesus: Lumbar Disc Herniation, StatPearls Publishing, Treasure Island, (FL), 2023., dostupno na: <https://www.ncbi.nlm.nih.gov/books/NBK560878/>
- [6] K. Rotim, M. Borić, T. Sajko: Minimalno invazivna kirurgija u liječenju hernije intervertebralnog diska slabinske kralježnice, Medicina fluminensis, br. 2, 2011, str. 191 – 195
- [7] I. Klaić, L. Jakuš: Fizioterapijska procjena, Zdravstveno veleučilište, Zagreb, 2017.
- [8] D. Krajšić-Medješi: Osnove kineziologije manualni mišićni test, Zagreb, 2009.
- [9] S. Grazio, D. Buljan i sur.: Križobolja, Naklada Slap, Jastrebarsko, 2009.
- [10] B. Ćurković: Fizikalna i rehabilitacijska medicina, Medicinska naklada, Zagreb, 2004.
- [11] S. Grazio, L. Grgurević, T. Vlasković, P. Perić, T. Nemčić, T. Schnurrer, L. Vrbanić, M. Kadojić, Z. Gnjidić, F. Grubišić, D. Balen, K. Lohman Vuga, B. Ćurković: Medicinske vježbe za bolesnike s kroničnom križoboljom, Liječnički vjesnik, br. 136, 2014, str. 278 – 290
- [12] V. Grgić: Program vježbi za kroničnu križobolju, Liječnički vjesnik, br. 163, str. 156 – 166
- [13] I. Jajić i suradnici: Lumbalni bolni sindrom; Školska knjiga prvo izdanje, Zagreb, 1984
- [14] L. Marta: Dinamička neuromuskularna stabilizacija (DNS) kao pristup unaprjeđenju funkcije lokomotornog sustava čovjeka, Diplomski rad, Sveučilište u Zagrebu, Kineziološki fakultet, Zagreb, 2023
- [15] Đ. Babić-Naglić i suradnici: Fizikalna i rehabilitacijska medicina, 1. izdanje, Medicinska naklada, Zagreb, 2013
- [16] Revord J. Transcutaneous Electrical Nerve Stimulator (TENS), dostupno na: <https://www.spine-health.com/treatment/pain-management/transcutaneous-electrical-nerve-stimulators-tens> (dostupno: 10.09.2023.)
- [17] S. Grazio, B. Ćurković, T. Vlasković, V. Bašić Kes, M. Jelić, D. Buljan, Z. Gnjidić, T. Nemčić, F. Grubišić, I. Borić, N. Kauzlarić, M. Mustapić, V. Demarin: Dijagnostika i

konzervativno liječenje križobolje: pregled i smjernice Hrvatskog vertebralološkog društva, Acta Med Croatica, br. 66, 2012, str. 259 – 294

[18] R. Gay, MD. How spinal decompression therapy is thought to work, dostupno na: <https://www.spine-health.com/treatment/chiropractic/how-spinal-decompression-therapy-thought-work> (dostupno: 16.09.2023.)

[19] Yorkville Sports Medicine Clinic: Non surgical spinal decompression, dostupno na: <https://www.yorkvillesportsmed.com/blog/non-surgical-spinal-decompression> (dostupno: 16.09.2023.)

[20] A. Demirel, M. Yorubulut, N. Ergun: Regression of lumbal disc herniation by physiotherapy. Does non-surgical spinal decompression therapy makes a difference? Double blinded randomized controlled trial, Journal of Back and Musculoskeletal Rehabilitation, br. 1, 2017. str. 1 – 8.

Popis slika

Slika 2.1.1. Prikaz kralježnice i njezinih fizioloških krivina.....	2
Slika 2.1.2. Prikaz kralješka i pripadajućih struktura.....	3
Slika 2.1.2.1. Prikaz mišića kralježnice.....	5
Slika 2.2.1. Prikaz slabinskog kralješka.....	6
Slika 2.4.1. Prikaz vertebralno dinamičkog segmenta.....	7
Slika 3.1.1. Prikaz 4 stupnja hernije diska.....	9
Slika 4.1.1. Vizualno analogna skala boli.....	12
Slika 4.3.3.1. Prikaz izvršavanja Lasegue testa.....	15
Slika 5.1.1.1. Prikaz primjera Williamsovih vježbi.....	18
Slika 5.1.1.2. Prikaz primjera Williamsovih vježbi.....	18
Slika 5.1.2.1. Prikaz primjera vježbi istezanja.....	19
Slika 5.1.2.2. Prikaz primjera vježbi istezanja.....	20
Slika 5.1.3.1. Prikaz primjera statičkih vježbi.....	21
Slika 5.1.3.2. Prikaz primjera statičkih vježbi.....	21
Slika 5.1.3.3. Prikaz izvođenja vježbi balansa na jastuku koji je ispunjen zrakom.....	22
Slika 5.1.5.1. Prikaz primjera programa vježbi za lumbalnu herniju.....	23
Slika 5.1.5.2. Prikaz primjera programa vježbi za lumbalnu herniju.....	24
Slika 5.1.5.3. Prikaz primjera programa vježbi za lumbalnu herniju.....	24
Slika 5.1.5.4. Prikaz primjera programa vježbi za lumbalnu herniju.....	25
Slika 5.1.5.5. Prikaz primjera programa vježbi za lumbalnu herniju.....	25
Slika 5.1.5.6. Prikaz primjera programa vježbi za lumbalnu herniju.....	26
Slika 5.1.5.7. Prikaz primjera programa vježbi za lumbalnu herniju.....	26
Slika 5.1.5.8. Prikaz primjera programa vježbi za lumbalnu herniju.....	27

Slika 5.2.1. Prikaz postavljanja TENS-a na paravertebralnu muskulaturu slabinske kralježnice.....	28
Slika 5.4.1. Prikaz izvođenja dekompresije slabinske kralježnice.....	30
Slika 5.4.2. Prikaz slike MR prije i poslije tretmana dekompresijom.....	31
Slika 5.5.1. Prikaz nepravilnog i pravilnog podizanja tereta.....	32
Slika 5.5.2. Prikaz zauzimanja pravilnih položaja za vrijeme ležanja.....	32

Popis tablica

Tablica 4.3.1.1. Prikaz i opis ocjena MMT-a.....	14
--	----

KLON
ALISHBAIND

Sveučilište Sjever



SVEUČILIŠTE
SJEVER

IZJAVA O AUTORSTVU

Završni/diplomski rad isključivo je autorsko djelo studenta koji je isti izradio te student odgovara za istinitost, izvornost i ispravnost teksta rada. U radu se ne smiju koristiti dijelovi tuđih radova (knjiga, članaka, doktorskih disertacija, magistarskih radova, izvora s interneta, i drugih izvora) bez navođenja izvora i autora navedenih radova. Svi dijelovi tuđih radova moraju biti pravilno navedeni i citirani. Dijelovi tuđih radova koji nisu pravilno citirani, smatraju se plagijatom, odnosno nezakonitim prisvajanjem tuđeg znanstvenog ili stručnoga rada. Sukladno navedenom studenti su dužni potpisati izjavu o autorstvu rada.

Ja, Mirna Kalčić (ime i prezime) pod punom moralnom, materijalnom i kaznenom odgovornošću, izjavljujem da sam isključivi autor/ica završnog/diplomskog (obrisati nepotrebno) rada pod naslovom Fizioterapija osoba obogaćena od Bernije diska (upisati naslov) te da u navedenom radu nisu na nedozvoljeni način (bez pravilnog citiranja) korišteni dijelovi tuđih radova. slabinske krajevnice

Student/ica:
(upisati ime i prezime)

Mirna Kalčić
(vlastoručni potpis)

MK

Sukladno čl. 83. Zakonu o znanstvenoj djelatnosti i visokom obrazovanju završne/diplomske radove sveučilišta su dužna trajno objaviti na javnoj internetskoj bazi sveučilišne knjižnice u sastavu sveučilišta te kopirati u javnu internetsku bazu završnih/diplomskih radova Nacionalne i sveučilišne knjižnice. Završni radovi istovrsnih umjetničkih studija koji se realiziraju kroz umjetnička ostvarenja objavljuju se na odgovarajući način.

Sukladno čl. 111. Zakona o autorskom pravu i srodnim pravima student se ne može protiviti da se njegov završni rad stvoren na bilo kojem studiju na visokom učilištu učini dostupnim javnosti na odgovarajućoj javnoj mrežnoj bazi sveučilišne knjižnice, knjižnice sastavnice sveučilišta, knjižnice veleučilišta ili visoke škole i/ili na javnoj mrežnoj bazi završnih radova Nacionalne i sveučilišne knjižnice, sukladno zakonu kojim se uređuje znanstvena i umjetnička djelatnost i visoko obrazovanje.