

Fizioterapijske metode i minimalno invazivne operacije u liječenju lumbalne hernije diska u odrasloj populaciji

Šušić Kqira, Klaudia

Undergraduate thesis / Završni rad

2024

Degree Grantor / Ustanova koja je dodijelila akademski / stručni stupanj: **University North / Sveučilište Sjever**

Permanent link / Trajna poveznica: <https://um.nsk.hr/um:nbn:hr:122:458339>

Rights / Prava: [In copyright](#) / [Zaštićeno autorskim pravom.](#)

Download date / Datum preuzimanja: **2024-07-18**



Repository / Repozitorij:

[University North Digital Repository](#)





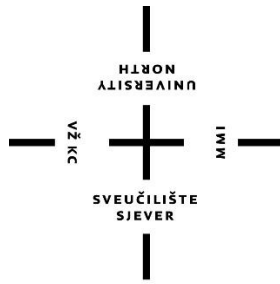
Sveučilište Sjever

Završni rad br. 297/FIZ/2024

Fizioterapijske metode i minimalno invazivne operacije u liječenju lumbalne hernije diska u odrasloj populaciji

Klaudia Šušić Kqira, 0336046682

Varaždin, travanj 2024. godine



Sveučilište Sjever

Odjel za fizioterapiju

Završni rad br. 297/FIZ/2024

Fizioterapijske metode i minimalno invazivne operacije u liječenju lumbalne hernije diska u odrasloj populaciji

Student

Klaudia Šušić Kqira, 0336046682

Mentor

izv. prof. dr. sc. Karlo Houra, dr. med.

Varaždin, travanj 2024. godine

Predgovor

Zahvaljujem se svom mentoru, profesoru Karlu Houri na strpljenju, brzom odgovaranju, savjetima i vremenu uloženom u ispravljanje ovog završnog rada kako bi u najboljem obliku ugledao svijetlo dana.

Zahvaljujem se svojoj obitelji, posebno roditeljima koji su mi bili najveća podrška tijekom studiranja.

Zahvaljujem se svim mentorima kliničke prakse, posebno mentoru Siniši Bosaku na prenesenom znanju i primjeru kako uz red, rad i disciplinu možemo daleko dogurati.

Prijava završnog rada

Definiranje teme završnog rada i povjerenstva

ODJEL	Odjel za fizioterapiju		
STUDIJ	Preddiplomski stručni studij Fizioterapija		
PRISTUPNIK	Klaudia Šušić Kqira	MATIČNI BROJ	0336046682
DATUM	15.05.2024.	KOLEGIJ	Fiziologija s patofiziologijom
NASLOV RADA	Fizioterapijske metode i minimalno invazivne operacije u liječenju lumbalne hernije diska u odrasloj populaciji		
NASLOV RADA NA ENGL. JEZIKU	Physiotherapy methods and minimally invasive operations in treatment of lumbar disc herniation in the adult population		
MENTOR	dr.sc. Karlo Houra, dr.med.	ZVANJE	izvanredni profesor
ČLANOVI POVJERENSTVA	1. doc.dr.sc. Željko Jeleč, predsjednik 2. izv.prof.dr.sc. Karlo Houra, mentor 3. Anica Kuzmić, pred., član 4. Jasminka Potočnjak, v.pred., zamjenski član 5.		

Zadatak završnog rada

BROJ	297/FIZ/2024
OPIS	Hernija diska je ispućenje ovojnice diska koja stvara pritisak na korijene živaca. U 95% slučajeva nastaje na slabinskom dijelu kralježnice. Najveću ulogu u nastanku bolesti ima mehaničko opterećenje. Ostali rizični faktori su genetski faktori, dugotrajno sjedenje, starenje, loše životne navike i pušenje. U akutnom stadiju bolest se odražava vrlo jakim bolovima u kralježnici koji onemogućavaju pokret. Ako bolest dugo potraje, prelazi u kronično stanje. Magnetska rezonancija zlatni je standard u otkrivanju hernije diska. Liječenje je dugotrajno. Iziskuje tri do šest mjeseci. Konzervativno liječenje uključuje lijekove, mirovanje u akutnoj fazi, fizikalno-terapijske metode te edukaciju. Kod bolesnika kod kojih bolest brzo napreduje s velikim oštećenjem živca rade se i minimalno invazivne operacije kralježnice koje su se pokazale učinkovitim liječenjem diskus hernije. Fizioterapijski i neurokirurški cilj je smanjiti/otkloniti bolnost, educirati bolesnika i vratiti funkcionalnu sposobnost za izvršavanje svakodnevnih životnih aktivnosti bez boli.

ZADATAK URUČEN

22.05.2024.



[Handwritten signature]

Sažetak

Hernija diska je ispupčenje ovojnice diska koja stvara pritisak na korijene živaca, duralnu vreću ili kralježničku moždinu. U 95% slučajeva nastaje na slabinskom dijelu kralježnice, a rjeđe u vratnom i grudnom dijelu. Od 1% do 3% ukupne populacije boluje od hernije diska. U akutnom stadiju bolest se odražava vrlo jakim bolovima u kralježnici koji onemogućavaju pokret. Jači i dugotrajni pritisak diska na živce može uzrokovati oduzetost mišića i slabost u nogama ili rukama. Ako bolest dugo potraje, prelazi u kronično stanje. Najveću ulogu u nastanku bolesti ima mehaničko opterećenje na disk kod fizički zahtjevnih poslova ili traume. Međutim, genetski faktori, dugotrajno sjedenje, nepravilnosti kralježnice, loše životne navike, pušenje te starenje mogu biti rizični faktori. Dijagnostičkim metodama hernija diska se može dokazati. Magnetska rezonanca predstavlja zlatni standard u otkrivanju hernije diska. Liječenje je dugotrajno i iziskuje tri do šest mjeseci. Konzervativno liječenje uključuje lijekove, mirovanje u akutnoj fazi, fizikalno-terapijske metode te edukaciju. Fizikalna terapija uključuje termoterapiju, dekompresijsku terapiju, elektroterapiju, terapijsko vježbanje te edukaciju. Kod bolesnika kod kojih bolest brzo napreduje s velikim oštećenjem živca rade se i minimalno invazivne operacije kralježnice koje su se pokazale učinkovitim liječenjem diskus hernije. Fizioterapijski i neurokirurški cilj je smanjiti/otkloniti bolnost, educirati bolesnika i vratiti funkcionalnu sposobnost za izvršavanje svakodnevnih životnih aktivnosti bez boli.

Ključne riječi: hernija diska, fizikalna terapija, minimalno invazivne operacije kralježnice

Summary

A herniated disc is a bulging disc that puts pressure on the nerves and spinal cord. In 95% of cases, it occurs in the lumbar part of the spine, and less often in the cervical and thoracic parts. From 1% to 3% of the total population suffers from a herniated disc. In the acute stage, the disease is reflected by very strong pains in the spine that prevent movement. Stronger pressure of the disc on the nerves can cause muscle atrophy and weakness in the legs. If the disease persists for a long time, it becomes chronic. The biggest role in the development of the disease is played by mechanical stress on the disc during physically demanding jobs or trauma. However, genetic factors, prolonged sitting, spinal irregularities, bad lifestyle habits, smoking and aging can be risk factors. Disc herniation can be proven by diagnostic methods. Magnetic resonance imaging is the gold standard in disc herniation. Treatment is long-term and requires three to six months. Treatment includes drugs, rest in the acute phase, physical therapy methods and education. Physical therapy includes thermotherapy, decompression therapy, electrotherapy, therapeutic exercise and education. In patients whose disease progresses rapidly with extensive nerve damage, minimally invasive spine surgeries are also performed, which have proven to be an effective treatment for disc herniation. The physiotherapeutic and neurosurgical goal is to reduce/eliminate pain, educate the patient and restore the patient's functional ability to carry out daily life activities without pain.

Key words: disc herniation, physical therapy, minimally invasive spine surgery

Popis korištenih kratica

IVD	Intravertebralni disk
SED	Selektivna endoskopska disektomija
CT	Kompjuterizirana tomografija
MRI	Magnetska rezonanca
DTK	Dekompresijska terapija kralježnice
VAS	Vizualno analogna skala
NSAR	Nesteroidni protuupalni lijekovi
DNS	Dinamička neuromuskularna stabilizacija
SŽS	Središnji živčani sustav
ISSS	Integrirani sustav za stabilizaciju kralježnice

Sadržaj

1. Uvod.....	1
2. Anatomija lumbalnog intervertebralnog diska.....	2
2.1. Fibrozni prsten.....	2
2.2. Mekana jezgra.....	3
2.3. Pokrovna ploha.....	4
3. Hernija lumbalnog intervertebralnog diska.....	5
3.1. Mehanizam nastanka hernije diska.....	5
3.2. Stupnjevi hernije diska.....	7
3.3. Podjela hernije diska prema mjestu nastanka.....	8
4. Slikovna dijagnostika hernije lumbalnog intervertebralnog diska.....	9
4.1. Kompjutorizirana tomografija.....	9
4.2. Magnetska rezonancija.....	9
5. Prije operacijska fizikalna terapija u liječenju hernije lumbalnog diska.....	10
5.1. Fizioterapijska procjena	10
5.1.1. Anamneza.....	10
5.1.2. Funkcijski status.....	10
5.1.3. Cilj i plan fizioterapije.....	13
5.2. Vrste fizikalne terapije.....	13
5.2.1. Dekompresijska terapija kralježnice.....	13
5.2.2. Kinezioterapija.....	14
5.2.2.1. Dinamička neuromuskularna stabilizacija.....	15
5.2.2.2. Vježbe istezanja.....	16
5.2.2.3. Vježbe statike i balansa.....	19
6. Minimalno invazivne operacije hernije lumbalnog diska.....	22

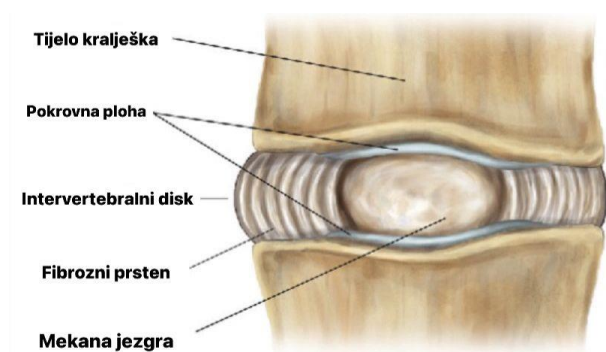
6.1. Selektivna endoskopska diskektomija.....	22
6.2. Selektivna diskektomija uz korištenje cjevastih mišićnih proširivača.....	24
7. Programi fizikalne terapije nakon minimalno invazivnih operacija hernije lumbalnog diska...	26
8. Zaključak.....	27
9. Literatura.....	28

1. Uvod

Bolovi u leđima jedan su od najčešćih uzroka zbog kojih ljudi traže hitnu pomoć. Ovaj simptom ima tendenciju biti uporan, uzrokujući kod nekih osoba značajan invaliditet. Osobe bilo koje dobi mogu imati bol u leđima. Bol u leđima vrlo je raširena među odraslima. Studije pokazuju da do 23% odraslih u svijetu pati od kronične boli u donjem dijelu leđa, a jednogodišnja stopa recidiva doseže 24% do 80% [1]. Bolovi u leđima manje su prisutni kod djece nego kod odraslih. Etiologije se razlikuju za svaku dobnu skupinu, što može voditi kliničara u određivanju odgovarajućeg liječenja. Većina bolova u leđima je mehaničke prirode obuhvaćajući 90% slučajeva. Većina slučajeva može se liječiti konzervativno. Međutim, bolovi u leđima koji su povezani s disfunkcijom živaca zahtijevaju temeljito ispitivanje i multidisciplinarni pristup. Farmakološko liječenje uključuje lijekove za ublažavanje bolova koji djeluju na periferne i središnje živčane putove. Različiti oblici fizikalne terapije dostupni su bolesnicima s bolovima u leđima. Međutim, kod slučajeva ozbiljne disfunkcije živaca, bolesnicima se predlaže operativno liječenje. Temeljita evaluacija pomaže u određivanju uzroka bolova u leđima i razvoju prilagođenog terapijskog plana. Uklanjanje uzroka simptoma poboljšava funkcionalnu sposobnost i kvalitetu života bolesnika. Bol u leđima proizlazi iz različitih stanja koja se mogu klasificirati kao traumatska, degenerativna, onkološka, infektivna, upalna, metabolička, posturalna i kongenitalna stanja [1]. U ovom radu pažnju sam usmjerila na bolnost lumbalnog dijela kralježnice koja je uzrokovana degeneracijom intervertebralnog diska i posljedičnom hernijom diska kod odraslih ljudi. Hernija diska se dijagnosticira u oko 5 do 20 slučajeva na 1000 odraslih osoba godišnje. Najčešća pojavnost hernije diska je u dobnoj skupini između 30-te do 50-te godina starosti s omjerom muškaraca i žena 2:1. Ljudi između 25-55 godina starosti imaju 95% šanse da se hernija diska pojavi [3]. Hernija diska ometa izvršavanje aktivnosti, smanjuje funkcionalnu sposobnost pojedinca, uzrok je psihičkog nemira, poremećaja sna, gubitka apetita i anksioznosti. Prisutna je niža kvaliteta života kod pacijenata s hernijom diska koja se može pripisati dugoročnom trpljenju boli, ovisnosti o medikamentima, poteškoćama na radnom mjestu, emocionalnoj nestabilnosti te nemogućnosti izvršavanja aktivnosti svakodnevnog života bez pojave boli [4].

2. Anatomija lumbalnog intervertebralnog diska

Međukralješćani koluti, disci intervertebrales, bikonveksne su vezivno hrskavične okruglaste ploče koje ispunjavaju intervertebralne prostore između tijela susjednih kralježaka. Gornja i donja strana diska malo su ispupčene i priliježu uz intervertebralne površine kralježaka s kojima su srasle, a izvanjski rubovi koluta prikazuju se poput bjelkasta pojasa među kralješćima. U slabinskom dijelu kralježnice intervertebralni diskovi su deblji sprijeda zbog slabinske lordoze. Intervertebralne diskove oblikuju rubni fibrozni prsten, anulus fibrosus, i u središnjem dijelu mekana jezgra, nucleus pulposus. Glavna funkcija intervertebralnog diska je amortizacija sila u kralježnici [5]. Intervertebralni disk te prednja i stražnja sveza čine vezu između trupova kralježaka. Taj spoj omogućuje male kretnje u svim smjerovima. Nucleus pulposus obuhvaća i do 50% površine presjeka intervertebralnog diska [6]. Debljina diska varira od 15 – 20 mm [5]. Disk pri rođenju sadrži do 88% vode [6]. Intervertebralni diskovi i žute sveze su najznačajnije elastične strukture u kralježnici. Do 30. godine života disk se hrani uz podršku krvnih žila iz trupa kralješka. Nakon te dobi dolazi do obliteracije krvnih žila, pa se metabolizam zbiva uz pomoć limfnih žila i izvanstanične tekućine[6].



Slika 1 Prikaz intervertebralnog diska Izvor: <https://www.semanticscholar.org/paper/The-biology-behind-the-human-intervertebral-disc-Tomaszewski-Saganiak/ccdcee0a3c16c042c1b4265782db6dea68c663d9>

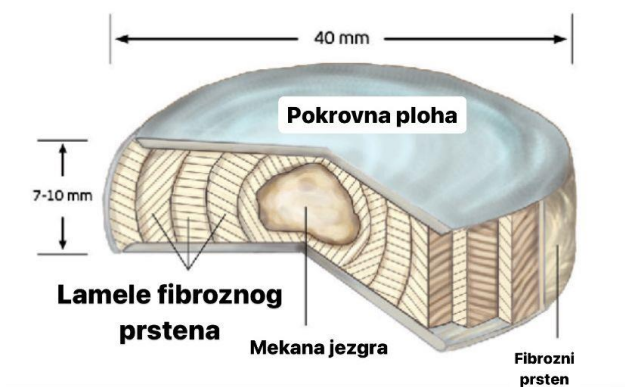
2.1. Fibrozni prsten

Fibrozni prsten čvrst je i elastičan, a tvore ga slojevi vezivnih snopova koji su ukoso razapeti među kralješćanim tijelima i međusobno se ukrižaju. Gornji i donji krajevi vezivnih snopova vežu se za rubni dio intervertebralnih površina tijela kralježaka i srašteni su s obložnom hrskavicom. Vezivni snopovi fibroznih anulusa oblikuju koncentrične kružnice i ukrižuju se po slojevima kako se prsteni ne bi razdvojili i kralježnica slomila. Fibrozni prsten je snažna sveza među tijelima

kralježaka, a njegovi vezivni snopovi priječe prekomjerne pokrete kralježaka. Fibrozni prsten štiti nukleus pulposus od prekomjerna naprezanja [5].

2.2. Mekana jezgra

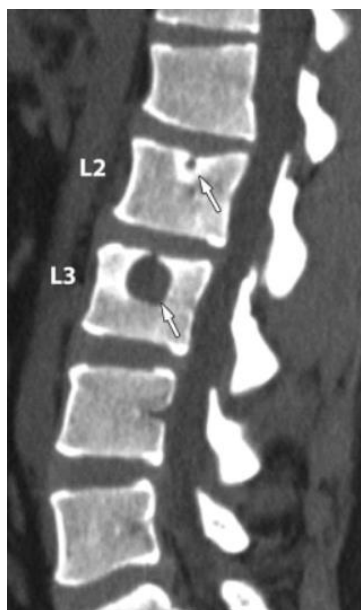
Nucleus pulposus ostatak je korde dorzalis, a tvori je bjelkasto hladetinasto tkivo obilato prožeto vodom među njezinim ukrižanim vezivnim snopićima i malim skupinama hrskavičnih stanica. Smješten je između središnjih dijelova intervertebralnih površina kralješćanih tijela, a vezivna vlakna se vežu u hrskavičnu oblogu. Jezgra je elastična, čvrsta i otporna. Djeluje kao nosač tjelesne težine i opterećenja na uzdužnu kralježničnu os. Ostvaruje elastičnost čitave kralježnice i ublažuje udarce. Djeluje kao elastična kugla na koju se kralješci oslanjaju i gibaju u svim smjerovima. Nucleus pulposus primljeni pritisak usmjeruje na sve strane, poput vodenog jastuka. Zato je nukleus pulposus redovito pod velikim tlakom, pa se ispušči ako zarezemo fibrozni prsten. Pri pokretima kralježnice pulpozni nukleus se uvijek pomiče prema rastegnutom dijelu fibroznog prstena, jer ga pritisak kralješćanih tijela potiskuje na stranu nasuprot suženju intervertebralnog prostora. Tijekom dana jezgre pod tlakom tjelesne težine gube vodu i postaju tanje, a za vrijeme noćnog spavanja navlače vodu. Tijekom života pulpozna je jezgra izložena promjenama u konzistenciji i položaju. Ako je fibrozni prsten manje otporan, krhak ili razderan lako nastaje ruptura. Pri naglim pokretima i velikim opterećenjima kralježnice tkivo pulpozne jezgre može probiti fibrozni prsten ili obložnu hrskavicu na intervertebralnoj površini kralješka, pa nastaju prolapsi diska [5].



Slika 2 Prikaz intervertebralnog diska Izvor: <https://www.semanticscholar.org/paper/The-biology-behind-the-human-intervertebral-disc-Tomaszewski-Saganiak/ccdcee0a3c16c042c1b4265782db6dea68c663d9>

2.3. Pokrovna ploha

Vertebralna pokrovna ploha nalazi se između tijela kralješka i intervertebralnog diska i formirana je od slojeva subhondralne kosti i hrskavice približno jednake debljine. Funkcija pokrovne plohe je raspodijeliti silu preko površine tijela kralješka kao i osigurati vezu između fibroznog diska i kosti kralješka. Pokrovna ploha je dovoljno propusna da omogući prolaz vodi i otopljenim tvarima za opskrbu diska hranjivim tvarima; međutim, dovoljno je gusta da spriječi istiskivanje materijala diska. Debljina pokrovne plohe je promjenjiva, s povećanom debljinom na periferiji. Čini se da svojstva diska također utječu na strukturu pokrovne plohe. Pokazana je veza između sadržaja proteoglikana u disku i debljine donje pokrovne plohe, sugerirajući da gubitak sadržaja proteoglikana u disku povezan sa starenjem može doprinijeti promjenama na pokrovnoj plohi [7]. S obzirom da pokrovna ploha prolazi kroz degradaciju, pokreću se daljnje strukturne promjene u tijelu kralješka. Istodobno, tijelo kralješka gubi gustoću kosti, uzrokujući dvostruki model degradacije tijela kralješka od unutarnjih i vanjskih čimbenika. Biomehaničke studije pokazale su da je pokrovna ploha najslabija komponenta tijela kralješka u uvjetima ponavljajućeg opterećenja [7]. Oslabljene pokrovne plohe tijela kralježaka stvaraju predispoziciju kralježnice za razna strukturna oštećenja, uključujući prijelome pokrovne plohe, prijelome tijela kralježaka i Schmorlove hernije. Schmorlova hernija je vertikalno utisnuće diska u kralježak. Meka jezgra diska ispupčuje se kroz pokrovnu plohu gornjeg ili donjeg kralješka i stvara udubljenje u kralješku [7].



Slika 3 Prikaz Schmorlove hernije diska Izvor: <https://www.rekreativa-medical.com/schmorlova-hernija.html>


3. Hernija lumbalnog intervertebralnog diska

Degeneracija intervertebralnog diska (IVD) spada u skupinu degenerativnih bolesti kralježnice. Najčešći simptom hernije lumbalnog diska je bol u donjem dijelu leđa koja se širi u nogu. Proces degeneracije počinje gubitkom vode iz sastava IVD-a. S obzirom na smanjeni udio vode disk loše obavlja svoju glavnu zadaću, jednoliku raspodjelu sile. Zdravi disk silu usmjerava u centar tijela kralješka dok degenerirani disk silu usmjerava prema periferiji te posljedično tome povećava pritisak na ostale strukture u intervertebralnom prostoru. Vjerojatnost hernije diska je veća, što je mehaničko opterećenje na kralježnicu veće, posebno kod pojedinaca s patološkom zakrivljenošću kralježnice zbog neravnomjerne raspodjele sile. S godinama IVD mijenja sastav te se smanjuje. Stanice koje se nalaze unutar diska odumiru te se time smanjuje regeneracija diska. Disk gubi na visini zbog fraktura pokrovne plohe kralješka i hernije [8].

3.1. Mehanizam degeneracije diska i nastanka hernije

Nucleus pulposus se formira iz embrionalnog notohorda. Okolni annulus fibrosus nastaje iz mezoderma/sklerotoma. U vrijeme rođenja, nucleus pulposus je naseljen morfološki različitim, velikim vakuoliziranim notohordalnim stanicama. Kod nekih kralježnjaka takve notohordalne stanice traju tijekom većeg dijela života odrasle osobe, dok kod drugih vrsta, uključujući ljude, notohordalne stanice postupno nestaju tijekom sazrijevanja, naposljetku postajući neprimjetljivi. Zamijenjene su populacijom manjih okruglih stanica, za koje se vjeruje da se razlikuju od notohordalnih stanica. Ova promjena u staničnoj populaciji korelira s inicijacijom degenerativnih promjena unutar diska, sugerirajući da bi gubitak notohordalnih stanica mogao biti odgovoran za degeneraciju diska. Zanimljivo je da životinje kod kojih notohordalne stanice ostaju tijekom većeg dijela životnog vijeka ne pokazuju znakove spontane degeneracije diska i održavaju hidratiziraniju matricu bogatiju proteoglikanom od one koja se nalazi u tkivu nucleus pulposusa odraslog čovjeka [9]. Multifaktorska stanja pokreću degenerativne procese u intervertebralnom disku. Multifaktorska stanja uključuju mehaničku traumu, nedostatak hranjivih tvari, genetsku predispoziciju, infekcije, pretilost i iscrpljenost matičnih i progenitorskih stanica. Promjena celularnosti intervertebralnog diska, uključujući gustoću stanica, proliferaciju i starenje stanica, može uzrokovati neravnotežu homeostaze matriksa. Povećana degradacija matriksa i smanjena sinteza matriksa rezultiraju smanjenom hidratacijom i visinom diska. Povećana upala također uzrokuje urastanje živčanih vlakana u intervertebralni disk, pridonoseći diskogenoj boli. Vaskularizacija i stvaranje osteofita također su prisutni tijekom degeneracije intervertebralnog diska. Smanjenje velikih vakuoliziranih notohordalnih stanica u nucleus pulposusu smatra se

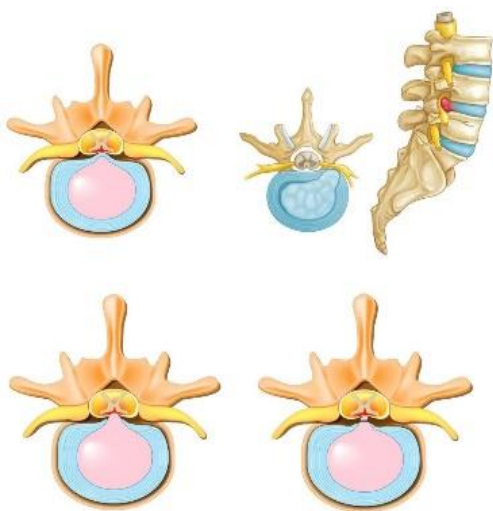inicijacijskim procesom degeneracije diska. Dokazi o smanjenim progenitorskim markerima kao što je Tie2+ sugeriraju da postoji nizak kapacitet za intrinzičnu regeneraciju tkiva u intervertebralnom disku [10]. Niži broj stanica može promijeniti funkcije stanica u nucleus pulposusu tijekom degeneracije diska, što rezultira neravnotežom između sinteze i razgradnje izvanstaničnog matriksa. Proteoglikani kao što je hijaluronan, kolagen tipa II, glikoproteini i razne kombinacije elastičnih vlakana se obilno nalaze u IVD-u. Značajno smanjenje agregata dovodi do gubitka proteoglikana i hidratacije tkiva što također uzrokuje gubitak glikozaminoglikana, što rezultira smanjenjem osmotskog tlaka matrice. Smanjenje sinteze kolagena tipa II i povećanje sinteze kolagena tipa I rezultira smanjenom elastičnošću i mehaničkim integritetom diska. Nosivost diska također se mijenja zbog smanjenja hidratacije. U anulus fibrosusu na degenerativne promjene ukazuje delaminacija lamela i povećana učestalost radijalnih fisura. Degenerativni diskovi imaju smanjenu visinu diska i abnormalan mehanički odgovor na opterećenja. Zajedno, stanične i molekularne promjene rezultiraju neravnotežom homeostaze izvanstaničnog matriksa, dehidracijom, smanjenim mehaničkim svojstvima i smanjenjem nosivosti IVD-a. Kako degeneracija diska napreduje s iscrpljivanjem proteoglikana, velike nenabijene molekule kao što su protuupalni citokini, serumski proteini i neurogeni medijatori ulaze u disk što može izazvati upalu. U uznapredovaloj fazi diskovi dehidriraju i smanjuju se u visini, a kralješci počinju razvijati osteofite kao odgovor na sve veća tlačna opterećenja. Počinje i kalcifikacija. Propusnost završne ploče je smanjena, što rezultira smanjenjem metaboličke izmjene. U nucleus pulposusu, kolagen tipa I umrežuje se i stvara gušće tkivo, još više ometajući razmjenu hranjivih tvari i metaboličkog otpada. Kao posljedica svih ovih promjena smanjena je pokretljivost. Smanjenje zglobnog prostora uzrokuje ozbiljan gubitak pokretljivosti. Kao posljedica strukturnih promjena, disk gubi svoju biomehaničku funkciju. Pukotine se javljaju u anulus fibrosusu, uzrokujući ekstruziju nucleus pulposusa i omogućavanje urastanja osjetnih živaca i vaskularizaciju u unutrašnjosti anulus fibrosusa i nucleus pulposusa, pridonoseći diskogenim bolovima u leđima. Koštani izdanci nastavljaju rasti i uzrokuju sužavanje spinalnog kanala, vršeći pritisak na leđnu moždinu ili korijene živaca. Degenerativne promjene IVD-a u kasnoj fazi uključuju gubitak visine diska, stvaranje osteofita, internuklearnu kalcifikaciju i sklerozu završne ploče, smanjenu hidrataciju, nepravilan sloj hrskavice i gubitak horizontalnih trabekula. Slabinski kralješci trpe najveće opterećenje i zato uslijed teških poslova ili dizanja teškog tereta može doći do hernije diska. Međutim, i kod uredskih poslova koji zahtijevaju dugotrajno sjedenje ili kod profesionalnih vozača autobusa dolazi do trošenja diskova tijekom dugotrajnog sjedenja i opterećenja na kralježnicu. Neki od drugih čimbenika rizika za nastanak hernije diska su pušenje, nepravilan stav tijela, prekomjerna tjelesna težina [10].



Slika 4 Prikaz opterećenja diska u raznim položajima tijela Izvor: <https://www.urban-rehabilitacija.hr/images/diskus-hernija-small.pdf>

3.2. Stupnjevi hernije diska

Oštećenje, hernija, diska se klasificira u 4 stupnja: protruzija, prolaps, ekstruzija i sekvestracija diska. Protruzija ili bulging diska je ispupčenje meke jezgre prema van prilikom kojeg nema puknuća vanjskog prstena. Ispupčenje može uzrokovati uklještenje živca i 3 glavna simptoma: bol, trnjenje i slabost. Prolaps diska je ispupčenje meke jezgre diska prema van prilikom koje postoji određeno oštećenje vanjskog prstena, ali on nije probijen te želatinozna masa ne izlazi van. Ekstruzija diska je probijanje meke jezgre diska kroz rascjep u vanjskom prstenu. Sekvestracija diska je završni stupanj diskus hernije u kojem je meka jezgra istisnuta kroz rascjep u vanjskom prstenu i fizički odvojena od ostatka unutar prstena [11].



Slika 5 Prikaz 4 stupnja hernije diska Izvor: <https://images.app.goo.gl/6tuEJ2UoGEqXiBcPA>

3.3. Podjela hernije diska prema mjestu nastanka

Detaljna anamneza i fizikalni pregled ključni su u evaluaciji bolesnika sa sumnjom na lumbalnu diskus herniju. Glavni znakovi i simptomi uključuju radikularnu bol, križobolju, senzorne abnormalnosti, slabost u području korijena lumbosakralnog živca, ograničena fleksija trupa, pogoršanje boli s naprezanjem, kašljanjem ili kihanjem te bol koja se pojačava u sjedećem položaju. Pažljiv i temeljit neurološki pregled može pomoći u lokalizaciji razine lumbalne diskus hernije ako ona uzrokuje radikulopatiju pa je važno da kliničar poznaje anatomiju spinalnih živaca. Svaki spinalni živac kroz istoimeni foramen izlazi iz spinalnog kanala i ide prema periferiji. Spinalni živac L1 tako izlazi iz foramena L1 koji je omeđen zglobnim nastavcima kralježaka L1-L2. Kada je pritisnut hernijom diska, uzrokuje bol, a gubitak osjeta u ingvinalnoj regiji, a rijetko uzrokuje slabost u fleksiji kuka. Simptomi pritiska na korijene spinalnog živca L2 koji iz spinalnog kanala izlazi iz foramena L2 se pogoršavaju kihanjem, kašljanjem ili ispravljanjem nogu. Pritisak na korijene spinalnog živca L3 prezentira se bolom, utrnološću i parestezijama u anteromedijalnom dijelu bedra i koljena sa slabosti kvadricepsa te odsutnim patelarnim refleksom. Pritisak na korijene spinalnog živca L4 prezentira se bolovima u leđima koji se šire u prednji dio bedra i medijalni dio noge, praćen gubitkom osjeta u istoj raspodjeli, slabošću u fleksiji i adukciji kuka te slabošću u ekstenziji koljena. Pritisak na korijene spinalnog živca L5 uzrokuje bol u leđima koja se širi u stražnjicu, lateralnu stranu bedra, lateralnu stranu potkoljenice, dorzum stopala i nožni palac. Pritisak na korijen spinalnog živca S1 prezentira se sakralnom boli ili boli u stražnjici koja zrači u posterolateralno bedro, potkoljenicu, taban ili lateralno stopalo ili perineum kao i gubitkom Ahilovog refleksa te slabošću medijalnog gastroknemijusa. Gubitak osjeta prisutan je na potkoljenici, bočnoj ili plantarnoj strani stopala. Postoji slabost pri plantarnoj fleksiji stopala, ekstenziji kukova i fleksiji koljena. Slabost u plantarnoj fleksiji stopala uzrokuje nemogućnost hodanja na prstima. Također može uzrokovati urinarnu i fekalnu inkontinenciju i seksualnu disfunkciju. . [12].

4. Slikovna dijagnostika hernije lumbalnog intervertebralnog diska

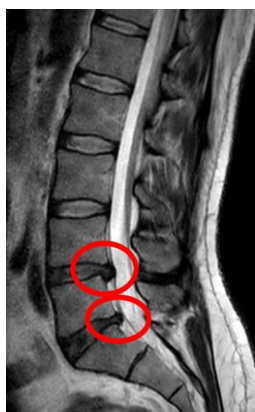Slikovne metode za otkrivanje hernije diska koriste rendgensko zračenje ili se baziraju na detektiranju promjena polariteta u magnetskom polju. Kompjuterizirana tomografija i magnetska rezonancija su metode koje se koriste u dijagnostici lumbalne hernije diska [13].

4.1. Kompjuterizirana tomografija

CT je najosjetljiviji način snimanja za ispitivanje koštanih struktura kralježnice. CT snimanje omogućuje procjenu kalcificirane hernije diska ili bilo kojeg patološkog procesa koji može rezultirati gubitkom ili uništenjem kosti. Kompjuteriziranom tomografijom se prikazuju promjene u spinalnom kanalu. Uz manje detalja moguće je analizirati disk i mišiće. Nedostatak je za vizualizaciju korijena živaca, što ga čini neprikladnim u dijagnostici radikulopatije. CT mijelografija je slikovni modalitet izbora za vizualizaciju hernije diska u bolesnika s kontraindikacijama za MRI [13].

4.2. Magnetska rezonancija

Magnetska rezonancija je zlatni standard u otkrivanju diskus hernije. MRI je najosjetljiviji pregled za vizualizaciju hernije diska s točnošću od 97%. Indiciran je relativno rano u tijeku evaluacije (<8 tjedana). Magnetska rezonancija daje trodimenzionalnu sliku svih struktura. Magnetska rezonancija prikazuje koštani okvir spinalnog kanala, ali i meka tkiva kao što su živčani korijeni. Uz pomoć magnetske rezonancije moguće je jasno vidjeti stupnjeve diskus hernije u spinalnom kanalu [13].



Slika 6 Prikaz hernije diska na magnetskoj rezonanci Izvor: <https://images.app.goo.gl/MQMhKkAN9d3ZuKMJ8>

5. Prije operacijska fizikalna terapija u liječenju hernije lumbalnog diska

Primarni cilj prije operacijske fizikalne terapije je ublažavanje boli i drugih simptoma hernije diska. Osnovni cilj konzervativnog liječenja je smanjenje upale, održavanje normalne pokretljivosti kralježnice te vraćanje funkcije živčanih korijena. Lijekovi, fizikalna terapija i edukacija bolesnika su dio prije operacijskog liječenja hernije lumbalnog diska [13].

5.1. Fizioterapijska procjena

Fizioterapijska procjena je prvi kontakt s bolesnikom te je neizostavan dio terapije. Procjenom fizioterapeut dobiva uvid u trenutno stanje bolesnika. Fizioterapijska procjena se sastoji od subjektivne i objektivne procjene bolesnika. Fizioterapeut kreira plan fizikalne terapije na osnovi procjene [14].

5.1.1. Anamneza

Subjektivna procjena je razgovor između fizioterapeuta i bolesnika. Fizioterapeut uzima anamnezu bolesti. Fizioterapeut dobiva na uvid od bolesnika o trajanju i jačini boli, o mjestu i učestalosti boli. Smanjuje li se ili povećava bolnost tijekom određenih aktivnosti ili pozicija tijela. Kroz razgovor s bolesnikom, fizioterapeut dobiva uvid u cjelokupno stanje koje je bolesnika dovelo k njemu i sukladno tome pravi plan fizikalne terapije koja je jedinstvena za tog bolesnika. Objektivna procjena je pregled bolesnika. Fizioterapeut tehnikama poput palpacije, promatranja, mjerenjima te specifičnim testovima dobiva ključne odgovore za daljnu intervenciju. Objektivnom procjenom se procjenjuje funkcionalno stanje bolesnika i opća pokretljivost [14].

5.1.2. Funkcijski status

Funkcijski status se ispituje funkcijskim testovima kojima fizioterapeut dobiva uvid u funkcionalnu sposobnost bolesnika. Specifični testovi poput testa prekriženih ravnih nogu, testa istezanja ili napetosti femoralnog živca i Lasegueovog testa fizioterapeutima otkrivaju više o samoj problematici i funkcionalnosti slabinske kralježnice. Test podizanja ravne noge koji se naziva i Lasegueov test, temeljni je neurološki manevar tijekom fizičkog pregleda bolesnika s bolovima u donjem dijelu leđa koji nastoji procijeniti kompromis išijasa zbog iritacije korijena lumbosakralnog živca. Ovaj test može biti pozitivan u različitim stanjima, pa je lumbalna diskus

hernija najčešća. Unatoč tome, postoji više uzroka pozitivnog testa, kao što su ciste fasetnog zgloba ili hipertrofija. Općenito, ovaj je test jedan od najčešće izvođenih manevara u kliničkoj praksi i pruža važne informacije pri donošenju kliničke odluke o upućivanju bolesnika specijalistu, kao i među spinalnim kirurzima, radi usmjeravanja donošenja terapijske odluke. U tom smislu, neurološki pregled je temeljan u razlikovanju pacijenata s izoliranom boli u donjem dijelu leđa od onih s pridruženom radikulopatijom. Posljedično, rano prepoznavanje radikulopatije omogućuje ciljano liječenje i smanjuje invaliditet. Klinička korisnost ovog testa je važna i za liječnike opće prakse i za kralježnične kirurge. Smatra se relevantnom komponentom fizičkog pregleda koja, povezana s odgovarajućim slikovnim studijama, može dovesti do točne dijagnoze i liječenja [15]. Prilikom izvođenja testa podizanja ravne noge, ispitivač podiže ispruženu nogu bolesnika u ležećem položaju. Test se smatra pozitivnim kada bolesnik osjeti bol duž distribucije lumbalnih korijena. Ispitivač zaustavlja test kada se reproducira bol ili postigne maksimalna fleksija. Osnova ovog testa je da se bol reproducira zbog istezanja donjih lumbalnih i sakralnih korijena kada je noga flektirana. Lasègueov test je klinički test za dokazivanje lumbosakralne radikularne iritacije. Lasègueov znak se smatra pozitivnim ako je kut do kojeg se noga može podići prije nego što izazove bol $<45^\circ$ [16]. Od bolesnika se traži dorzalno savijanje stopala dok ispitivač podiže nogu (Bragaadov znak) kako bi se povećala osjetljivost testa [12].

Test prekrštenih nogu. Test se provodi na asimptomatskoj nozi. Test se smatra pozitivnim kada bolesnik prijavljuje bolove u simptomatskoj nozi, dok je asimptomatska noga pod kutom od 40 stupnjeva, što predstavlja centralnu diskus herniju s jakom iritacijom korijena živca [12].

Test istezanja femoralnog živca se koristi za provjeru osjetljivosti na istezanje mekog tkiva na dorzalnom dijelu noge, što je moguće povezano s udarima korijena živaca. Test savijanja koljena u ležećem položaju je test neuralne napetosti koji se koristi za opterećenje femoralnog živca i središnjih lumbalnih (L2-L4) korijena živaca. Bolesnik leži potrbuške, a terapeut stoji na oboljeloj strani i jednom rukom stabilizira zdjelicu kako bi spriječio anteriornu rotaciju. S drugom rukom, terapeut maksimalno savija koljeno do krajnjeg raspona. Normalan odgovor na test je fleksija koljena dopuštajući peti da dodirne stražnjicu. Ako se unilateralna bol proizvodi u lumbalnoj regiji, stražnjici, stražnjoj strani bedra, između raspona od 80-100 stupnjeva fleksije koljena, test se smatra pozitivnim. Bol može biti indikator za diskus herniju koja zahvaća korijen živca L2, L3 ili L4. Pozitivni nalazi izazvani diskus hernijom mogu se razlikovati od problema s kvadricepsom na temelju raspona u kojem se reproducira bol. Ako se bol pojavi prije savijanja koljena za 80 stupnjeva, uzrok može biti stezanje kvadricepsa. Važno je obaviti test na obje strane i usporediti simptome [17].

Upitnici za procjenu kvalitete života pacijenata poput upitnika SF-36 i Oswestry indeksa invaliditeta su primjenjivani širom svijeta. Koriste se razumljivim i običnim pitanjima poput “ U usporedbi s prošlom godinom, kako biste sada ocijenili svoje zdravlje?“. **Upitnik SF-36** ima 36 pitanja na koja bolesnici odgovore brzo i bez odustajanja. SF-36 upitnik je višestruko primjenljiv. U SF-36 upitniku se nalaze pitanja podijeljena u više grupa te su neke od njih fizičko funkcioniranje, ograničenje zbog fizičke aktivnosti, tjelesni bolovi, percepcija općeg zdravlja, vitalnost i energija te socijalno funkcioniranje [18].

pitanje	dimenzija	profil
3. Fizički naporne aktivnosti 4. Umjereni naporne aktivnosti 5. Podizanje ili nošenje torbe 6. Uspinjanje uz stepenice (više katova) 7. Uspinjanje uz stepenice (jedan kat) 8. Saginjanje, klečanje, prigrbanje 9. Hodanje više od 1 km 10. Hodanje oko pola km 11. Hodanje 100 m 12. Kupanje ili oblačenje	fizičko funkcioniranje (PF)	fizičko zdravlje (PCS)
13. Skratili ste vrijeme 14. Obavili ste manje 15. Niste mogli obavljati 16. Imali ste teškoća	ograničenje zbog fizičkih teškoća (RP)	
21. Jačina bolova 22. Utjecaj bolova	tjelesni bolovi (BP)	
1. Subjektivni osjećaj zdravlja 33. Razbolim se lakše nego drugi 34. Zdrav sam kao i drugi 35. Pogoršanje zdravlja 36. Odlično zdravlje	percepcija općeg zdravlja (GH)	psihičko zdravlje (MCS)
23. Osjećali se puni života 27. Bili puni energije 29. Osjećali se iscrpljenim 31. Osjećali se umornim	vitalnost i energija (VT)	
20. Društvene aktivnosti 32. Ometanje društvenih aktivnosti	socijalno funkcioniranje (SF)	
17. Skratili ste vrijeme 18. Obavili ste manje 19. Niste obavili aktivnosti	ograničenje zbog emocionalnih teškoća (RE)	
24. Bili ste vrlo nervozni 25. Osjećali se potištenim 26. Osjećali se spokojnim i mirnim 28. Osjećali se malodušnim i tužnim 30. Bili ste sretni	psihičko zdravlje (MH)	

Slika 7 Prikaz SF-36 upitnika Izvor: <https://core.ac.uk/download/pdf/11699865.pdf>

Oswestry indeks invaliditeta je upitnik kojeg ispunjava bolesnik koji se rehabilitira od bolova u donjem dijelu leđa i daje subjektivni postotak razine funkcije u aktivnostima svakodnevnog života. Oswestry test smatra se jednim od najbolje prihvaćenih alata za procjenu boli u donjem dijelu leđa. Upitnik ispituje stupanj invaliditeta u 10 svakodnevnih aktivnosti života poput osobne higijene, podizanja, hodanja, sjedenja, stajanja, spavanja... Istraživanje je zaključilo da je Oswestry indeks invaliditeta valjan, pouzdan i osjetljiv klinički alat kada se koristi za određivanje razine onesposobljenosti uzrokovane bolom u donjem dijelu leđa [19].

5.1.3. Cilj i plan fizioterapije

Fizioterapijska intervencija slijedi nakon fizioterapijske procjene. Fizioterapeut je nakon uzimanja anamneze i nakon provođenja specifičnih testova dobio uvid u bolesnikovo stanje, te može napraviti plan i program fizikalne terapije. Fizioterapeutov glavni cilj je smanjiti ili otkloniti bolnost te funkcionalno osposobiti bolesnika da se što prije vrati aktivnostima svakodnevnog života bez boli [20].

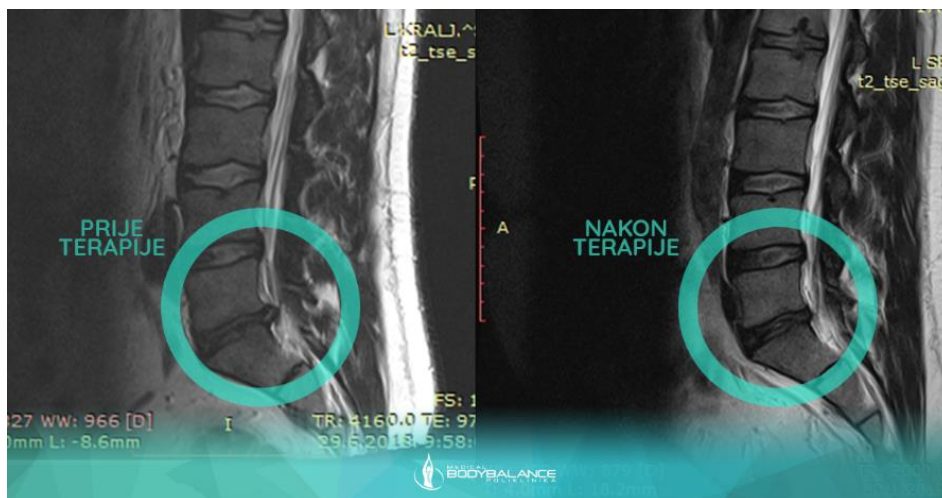
5.2. Vrste fizikalne terapije

Termoterapija, elektroterapija, terapijsko vježbanje i dekompresijska terapija kralježnice su dobar izbor fizikalne terapije za bolesnike koji imaju herniju diska. Svakom bolesniku se pristupa individualno, profesionalno i pažljivo. Svaki bolesnik je jedinka za sebe. Fizioterapeut se posvećuje bolesniku i sukladno njegovim simptomima stvara ili mijenja fizioterapijski program [12].

5.2.1. Dekompresijska terapija kralježnice

Dekompresijska terapija kralježnice (DTK) je neinvazivna procedura za rješavanje boli u donjem dijelu leđa, vratu, rukama i nogama. Bol je uzrokovana iritacijom spinalnih korjenova. DTK koristi kompjutersku tehnologiju i opremu koja nježno isteže kralježnicu. Na taj način smanjuje pritisak na diskove i zglobove kralježnice te omogućava prirodni proces cijeljenja, eliminirajući bol. Nježna sila izvlačenja stvara dekompresiju u kralježnici, poboljšava krvni protok i izmjenu tvari u zahvaćenom području. Dekompresija smanjuje pritisak na disk te na taj način rasterećuje živce. Dekompresijska terapija putem cikličkih faza distrakcije i relaksacije u pravilnim razmacima kod nekih bolesnika može dovesti do povećanja intervertebralnog prostora za 1-2 milimetra [21]. Tretman započinje pripremom bolesnika. Bolesnik bolno područje tretira i zagrijava IC lampom prije nego što legne na stol za dekompresiju. Fizioterapeut navodi bolesnika dok ga priprema za dekompresiju. Nakon pripreme bolesnika, dekompresija se izvodi na trakcijskom stolu koji omogućava razvlačenje kralježnice. Bolesnik za vrijeme terapije leži u optimalnoj poziciji s obzirom na njegovu dijagnozu. Nakon 15 minuta dekompresijske terapije ciljanog područja kralježnice, bolesnik dobiva analgeziju u obliku TENS terapije za dodatno smanjenje boli. Prosječna razina boli na VAS skali prije tretmana je 7,51/10 dok je prosječna razina boli na VAS skali nakon tretmana jednaka 3,41/10 [22]. DTK je vrlo učinkovita medicinska procedura koja

razvlačenjem kralježnice stvori više prostora za intervertebralni disk što posljedično ima pozitivne učinke na sveopće stanje bolesnika i smanjenje boli [23].



Slika 8 Prikaz hernije diska prije i poslije dekompresijske terapije kralježnice
Izvor: https://bodybalance.hr/usluge/fizikalna-terapija/dekompresijska-terapija-kraljeznica/?gad_source=1&gclid=CjwKCAjwrIxBhBbEiwACEqDJaNIHA-Um55-7889ZQKaQy5UHRi0bk_vMgsdfP2he699V19SeMEHxoCvsEQAvD_BwE

5.2.2. Kinezioterapija

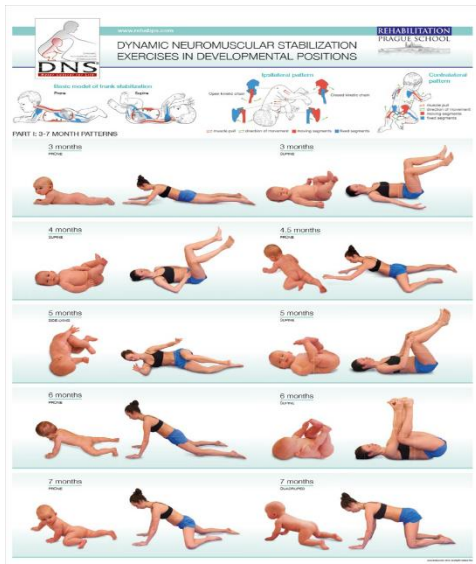
Liječenje hernije diska se sastoji od 2 pristupa. Pristup u akutnoj fazi i pristup u kroničnoj fazi hernije diska. U akutnoj fazi hernije diska bolesniku je pripisano mirovanje 3-7 dana, nesteroidni protuupalni lijekovi (NSAR) 10 dana, glukokortikoidi, tri tjedna fizikalne rehabilitacije te edukacija bolesnika i prevencija. U kroničnoj fazi bolesniku su pripisani analgetici, opiodi, glukokortikoidna injekcija lokalno, 4 tjedna fizikalne terapije i rehabilitacije, psihološka pomoć i edukacija bolesnika. U procesu rehabilitacije fizioterapeuti primjenjuju terapijsko vježbanje, propisuju korzete ako su potrebne, korigiraju nepravilnosti u posturi i educiraju bolesnika o vježbama i zaštiti kralježnice tijekom svakodnevnih aktivnosti. Vježbe su učinkovite u manje akutnim i kroničnim stadijima. Vježbe su temeljene na povećanju stabilizacije kralježnice aktivacijom leđnih mišića. Svrha izvođenja vježbi leži u koordinaciji motoričke kontrole i postizanju neutralnih položaja zglobova kralježnice. Postepeno se uključuju vježbe za jačanje vanjskih stabilizatora i vježbe za korekciju nepravilnog držanja. Terapijsko vježbanje u duljem periodu ima pozitivan učinak na sprječavanje recidiva bolesti i poboljšanja funkcionalnosti i radne sposobnosti bolesnika. Ne postoji specifičan program koji odgovara svakom bolesniku. S toga,

fizioterapeut na osnovu bolesnikova stanja i nalaza strukturira plan i program terapijskih vježbi individualan za bolesnika [13].

5.2.2.1. Dinamička neuromuskularna stabilizacija

Dinamička neuromuskularna stabilizacija (DNS) je tehnika koja se koristi za pružanje dinamičke stabilnosti mišića. To je manualni i rehabilitacijski pristup optimizaciji sustava kretanja temeljen na razvojnoj kineziologiji. Prema DNS metodi, svaki položaj zglobova oslanja se na stabilizaciju mišićne funkcije i koordinaciju lokalnih i udaljenih mišića kako bi se osigurao neutralni ili centrirani položaj zglobova u kinetičkom lancu. Njegov cilj je optimizirati raspodjelu unutarnjih mišićnih sila koje djeluju na svaki segment kralježnice. DNS vježbe provodi licencirani fizioterapeut sa završenim tečajem. DNS pruža funkcionalne alate za procjenu i aktiviranje intrinzičnih stabilizatora kralježnice kako bi se optimizirao sustav kretanja. "Core" stabilizacija se postiže preciznom koordinacijom ekstenzora kralježnice, glutealnih mišića i trbušnih mišića s regulacijom intraabdominalnog tlaka od strane središnjeg živčanog sustava. Teorija DNS-a je predvidljivost i predodređenost ljudske motoričke funkcije u ranom djetinjstvu. Motorički obrasci formiraju se kako središnji živčani sustav (SŽS) sazrijeva, omogućujući djetetu da kontrolira držanje, postigne uspravno držanje protiv gravitacije i da se ciljano kreće putem mišićne aktivnosti. DNS naglašava postojanje središnjih obrazaca kretanja koji su urođeni i "čvrsto povezani". Svi ovi obrasci pokreta ili mišićne sinergije javljaju se automatski u određenom razvojnom slijedu tijekom sazrijevanja SŽS-a. Integrirani sustav za stabilizaciju kralježnice (ISSS) sastoji se od uravnotežene koaktivacije između dubokih cervikalnih fleksora i spinalnih ekstenzora u cervikalnoj i gornjoj torakalnoj regiji, kao i dijafragme, dna zdjelice, svih dijelova abdominalnih i spinalnih ekstenzora u donjem torakalnom i lumbalnom dijelu. Dijafragma, dno zdjelice i transversus abdominis reguliraju intraabdominalni tlak i osiguravaju prednju lumbopelvičnu posturalnu stabilnost. Ovi intrinzični mišići za stabilizaciju kralježnice osiguravaju krutost kralježnice u koordinaciji s intraabdominalnim tlakom, koji služi za pružanje dinamičke stabilnosti kralježnice. Pristup DNS liječenju temelji se na pažljivoj procjeni kvalitete stabilizacije i/ili pokreta s ciljem obnove ISSS-a specifičnim funkcionalnim vježbama temeljenim na razvojnim kineziološkim položajima zdrave bebe. Ove vježbe trebale bi aktivirati optimalne obrasce potrebne za stabilizaciju u zatvorenom kinetičkom lancu. Svaka vježba mora slijediti 3 osnovna načela: 1. Ponovo uspostaviti ispravan respiratorni obrazac i regulaciju intraabdominalnog tlaka; 2. Uspostaviti kvalitetnu potporu za svaki dinamički pokret ekstremiteta; i 3. Osigurati da su svi

zglobovi dobro centrirani tijekom pokreta. Konačna strategija je "trenirati mozak" da zadrži središnju kontrolu, stabilnost zgloba i idealnu kvalitetu pokreta što se postiže kroz smjernice fizioterapeuta. Razvojni položaji počinju od trećeg mjeseca te postepeno napreduju do trinaestog mjeseca [24].



Slika 9 Prikaz razvojnih kinezioloških položaja zdrave bebe Izvor:

<https://www.rehabps.com/posters.html>

5.2.2.2. Vježbe istezanja

Istezanje je postupno razvlačenje tetivno-mišićnih komponenti preko fiziološke dužine koje postižu u mirovanju. Vježbama istezanja se istežu mišići, zglobne čahure, fascije, tetive i ligamenti. Hernija diska je posljedica kompresije živca koja izaziva bolnost i upravo vježbama istezanja se oslobađa zahvaćeni dio i događa se lagana dekompresija zahvaćenih struktura [25].

Vježba 1

Bolesnik je u četveronožnom položaju. Polako se spušta na svoje potkoljenice, pružajući ruke ispred sebe. Istezanje zadržati 30 sekundi. Zatim se opustiti i vratiti u početni položaj.



Slika 10 Prikaz vježbe istezanja Izvor: autorska slika

Vježba 2

Bolesnik leži na leđima. Jednu nogu prinosi prsima i obuhvaća ju rukama dok druga noga stoji savijena u koljenu i kuku na podlozi. Istezanje zadržati 30 sekundi. Zatim se opustiti i vratiti u početni položaj.



Slika 11 Prikaz vježbe istezanja Izvor: autorska slika

Vježba 3

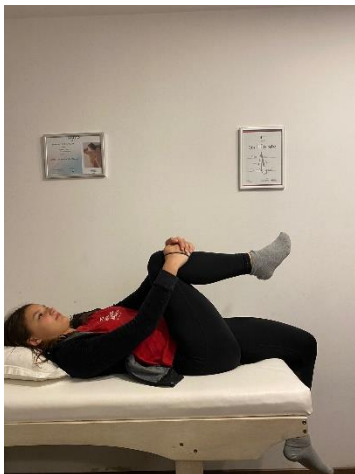
Bolesnik sjedne na podlogu te raširi noge u rasponu većem od kukova. Zatim lijevom rukom pokuša dodirnuti stopalo desne noge. Ovom vježbom bolesnik isteže mišić quadratus lumborum. Istezanje zadržati 30 sekundi i zatim se vratiti u početnu poziciju.



Slika 12 Prikaz vježbe istezanja Izvor: autorska slika

Vježba 4

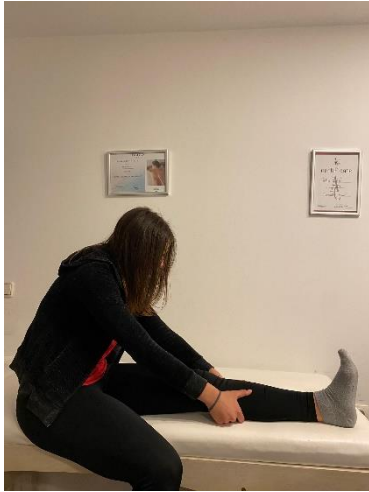Bolesnik leži na stolu. Jedna noga visi preko ruba kreveta, savijena u koljenu pod 90°. Drugu nogu prinijeti prsima obuhvaćajući ju rukom. Istezanje zadržati 30 sekundi. Zatim napraviti vježbu s drugom nogom.



Slika 13 Prikaz vježbe istezanja Izvor: autorska slika

Vježba 5

Bolesnik sjedi na krevetu. Jedna noga visi s ruba kreveta. Druga noga je ispružena po podlozi. Pokušati dodirnuti stopala ispružene noge. Istezanje zadržati 30 sekundi. Zatim napraviti vježbu s drugom nogom ispruženom na podlozi.



Slika 14 Prikaz vježbe istezanja Izvor: autorska slika

5.2.2.3 Vježbe statike i balansa

Prilikom izvođenja statičkih vježbi ne odvija se pokret. Međutim, kontrakcija mišića je prisutna. Statičkim vježbama i vježbama balansa se održava mišićni tonus bez dodatnog opterećenja na zglobove. Također, statičkim vježbama se prevenira atrofija mišića [26].

Vježba 1

Bolesnik leži na trbuhu s ispruženim nogama. Osloniti se na prste, zategnuti koljena i stražnjicu, ruke savinuti u laktovima i podignuti ih od podloge. Zadržati položaj 10 sekundi.



Slika 15 Prikaz statičke vježbe Izvor: autorska slika

Vježba 2

Bolesnik se osloni na dlanove, ruke su ispružene. Osloniti se na prste stopala dok su koljena i kukovi flektirani. Položaj zadržati 10 sekundi.



Slika 16 Prikaz statičke vježbe Izvor: autorska slika

Vježba 3

Bolesnik se osloni na dlanove, ruke su ispružene. Osloniti se na stopala s ispruženim nogama u koljenima. Zadržati položaj 10 sekundi.



Slika 17 Prikaz statičke vježbe Izvor: autorska slika

Vježba 4

Bolesnik je oslonjen na lijevu ispruženu ruku i desnu flektiranu nogu. Podići desnu ruku i lijevu nogu i zadržati taj položaj 10 sekundi.



Slika 18 Prikaz vježbe balansa Izvor: autorska slika

Vježba 5

Bolesnik sjedne na pilates loptu. Ruke stavi na bokove te naizmjenično ispruži desnu pa lijevu potkoljenicu. Položaj zadržati 6 sekundi.



Slika 19 Prikaz vježbe balansa Izvor: <https://www.urban-rehabilitacija.hr/images/diskus-hernija-small.pdf>

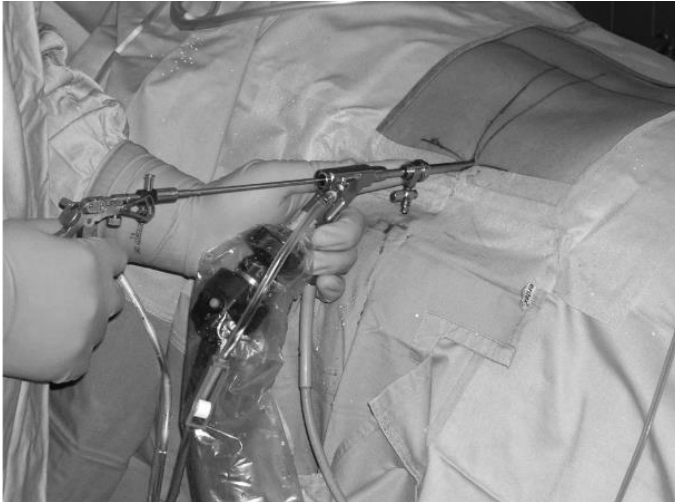6. Minimalno invazivne operacije hernije lumbalnog diska

Kirurška intervencija posljednji je korak u liječenju degenerativne bolesti intervertebralnog diska. Indikacija za operaciju je neuspjeh konzervativnog liječenja tijekom tri mjeseca ukoliko kod bolesnika ne postoji neurološki deficit. Ostale indikacije su smetnje ili gubitak sposobnosti obavljanja aktivnosti u svakodnevnom životu zbog progresivne neurogene klaudikacije, koja ograničava hodanje zbog boli, slabljenja mišića, parestezije u stražnjici ili donjim ekstremitetima i brzo napredujuće oštećenje živaca. Prisutnost sindroma cauda equina zahtijeva ranu operaciju dekompresije [10]. Napretkom tehnologije i instrumenata razvile su se minimalno invazivne metode neurokirurgije kralježnice. Glavni principi minimalno invazivnih metoda su bezbolne operacije izvedene u lokalnoj ili spinalnoj anesteziji uz brz oporavak i brz povratak svakodnevnim aktivnostima života. Najpoštednije minimalno invazivne operacije u liječenju hernije lumbalnog diska kod odraslih ljudi su selektivna endoskopska diskektomija i selektivna diskektomija korištenjem cjevastih mišićnih proširivača [27].

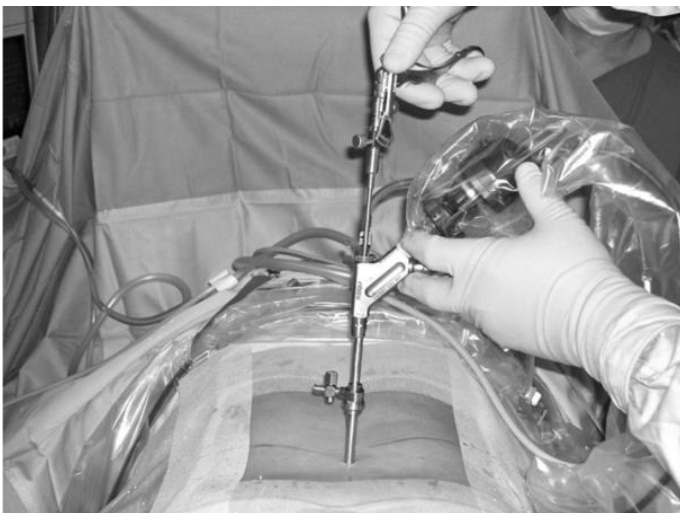6.1. Selektivna endoskopska diskektomija

Selektivna endoskopska diskektomija (SED) minimalno je invazivna tehnika operacije kralježnice koja koristi endoskop za ulaz u spinalni kanal, vizualizaciju hernije diska te njezino uklanjanje. Endoskop omogućava kirurgu pristup oštećenom disku uz minimalno razaranje tkiva. Rez kože je promjera svega 10 mm. Endoskop omogućava kirurgu iznimno dobru vizualizaciju, koja se postiže približavanjem vrha instrumenta herniji diska. Pristup endoskopom u kralježnički kanal može biti posterolateralni (transforaminalni) ili stražnji (interlaminarni) [28,29]. Transforaminalnim pristupom u spinalni kanal se ulazi kroz prirodni neuralni foramen, dok se interlaminarnim pristupom dolazi s dorzalne strane [30]. Transforaminalna selektivna endoskopska diskektomija izvodi se u lokalnoj anesteziji, čime je omogućen zahvat starijim bolesnicima s komorbiditetima i kontraindikacijama za opću anesteziju [30]. Bolesnici su operirani u potrbušnom položaju u lokalnoj anesteziji i uz fluoroskopsko navođenje. Korištenjem aksijalnih prije operacijskih slika magnetske rezonancije, planira se željena putanja prije operacije za svakog bolesnika. Spinalnom iglom od 20G s lokalnim anestetikom perkutano se anestezira put do željenog foramena. Nakon toga se uvodi koštana TOM Shidi igla s kojom se stvara željena putanja do hernije diska prolazeći kroz anterolateralni dio gornjeg zglobnog nastavka donjeg kralješka. [30]. Proširenje neuralnog foramena postiže se ručnim razvrtačima s tupim vrhom. Preko mišićnog dilatatora se postavi radni kanal. Zatim se uvodi endoskop. Glavne prednosti SED – a su minimalno oštećenje mekih tkiva, brži funkcionalni oporavak, lokalna anestezija, minimalan gubitak krvi tijekom operacije,

smanjeno stvaranje ožiljnog tkiva, manja mogućnost infekcija i skraćeni poslije operacijski boravak u bolnici. Bolesnici operirani SED tehnikom imaju kraći post operacijski oporavak i brže se vraćaju svojim svakodnevnim aktivnostima. Indikacije za SED jednake su onima kod klasične operacije hernije diska. To su: neizdrživa bol, neurološki deficit, gubitak kontrole mokrenja, neučinkovito konzervativno liječenje koje uključuje multimodalnu fizikalnu terapiju te epiduralne steroidne injekcije.



Slika 20 Transforaminalni pristup Izvor: <https://sci-hub.se/10.1097/BRS.0b013e31816c8af7>



Slika 21 Interlaminarni pristup Izvor: <https://sci-hub.se/10.1097/BRS.0b013e31816c8af7>

6.2. Selektivna diskektomija uz korištenje cjevastih mišićnih proširivača

Ova vrsta operacije koristi sustav cjevastih proširivača mišića kako bi se pristupilo do kralježnice. Sustav je dizajniran kako bi smanjio traumu mišića i u isto vrijeme pružio spinalnim kirurzima jednaki pristup spinalnom kanalu kao i kod klasične operacije. Nakon reza kože i potkožja prvo se uvede najmanji mišićni dilatator, a preko njega se potom uvode sve veći proširivači. Kod operacija hernije diska neurokirurzi najčešće koriste završi dilatator promjera od 18 ili 20 mm. Kod operacija stenoze kralježnice ili kod minimalno invazivnih operacija fiksacije koriste se proširivači promjera od 22 mm.

U usporedbi sa standardnom diskektomijom, mikrokirurška diskektomija izvedena pomoću sustava cjevastih proširivača uzrokuje puno manje boli nakon operacije i omogućava bolesnicima raniji odlazak iz bolnice te raniji povratak svakodnevnim aktivnostima. Fizikalna terapija nakon mikrodiskektomije je puno lakša i oporavak je brži jer je manje štete učinjeno na mišićima.

7. Programi fizikalne terapije nakon minimalno invazivnih operacija hernije lumbalnog diska

Mikroendoskopska kirurgija omogućuje očuvanje anatomskih struktura, poput leđnih mišića. Kao rezultat toga, bolesnici liječeni ovim tehnikama imaju smanjenu postoperativnu bol u donjem dijelu leđa u usporedbi s bolesnicima liječenim standardnim otvorenim kirurškim zahvatom. U prva četiri tjedna preporuča se poštediti i oprez kod nekih aktivnosti. Za vrijeme prve faze oporavka, fizioterapeut će educirati bolesnika o vježbama disanja, statičkim vježbama donjih i gornjih ekstremiteta, o ustajanju i lijeganju u krevet, preporuča se šetati više puta dnevno. Vježbe koje fizioterapeut uvodi u prvom stadiju rehabilitacije su: izolirane, izometričke kontrakcije mišića stabilizatora u četveronožnom položaju, izometričke kontrakcije mišića stabilizatora u supinaciji i pronaciji, istezanje glutealnog mišića, vanjskog rotatora kuka i fleksora koljena. Ciljevi drugog stadija rehabilitacije su povratak na radno mjesto. U drugom stadiju bolesnik jača mišiće trupa i povećava aerobnu aktivnost i izdržljivost. Vježbe koje fizioterapeut uvodi tijekom drugog stadija rehabilitacije su: kontrakcija trbušnih mišića u supinacijskom položaju, djelomični trbušnjaci, izvođenje vježbe "mosta", čučnjevi do 60% s progresijom do 90%. Vježbe trećeg stadija rehabilitacije su: djelomični trbušnjaci s rotacijom, sklekovi, izvođenje "mosta" s jednom ekstendiranom nogom i s opterećenjem, izometrične vježbe stabilizacije na laktovima u pronacijskom položaju, vježba "superman". U trećem stadiju bolesnik smije hodati na traci za trčanje, koristiti steper, leđno plivati, koristiti stroj za veslanje [31]. Tijek rehabilitacije je zahtjevan, iziskuje disciplinu, strpljenje i vrijeme. Važno je da bolesnici promjene stare loše navike, kao i loše obrasce pokreta kako bih se što brže i optimalnije oporavili i vratili svakodnevnim aktivnostima i poslu bez bolova.

8. Zaključak

Hernija intervertebralnog diska je oštećenje ovojnice diska koja se posljedično izbočuje i dovodi do pritiska diska na okolne živčane strukture. Najvažniji faktori za oštećenje diska su mehaničke sile, pritisak koji trpe slabinski kralješci te degeneracija diska. Hernija diska se dijeli u 4 stupnja. Ovisno o stupnju oštećenja, bolesnik ima različite simptome. Nakon dijagnoze hernije diska, bolesnik je upućen na konzervativno liječenje, liječenje minimalno invazivnim procedurama ili je savjetovan o operacijskom liječenju kao najboljoj opciji za njegovo stanje. Većina hernija intervertebralnog diska ne zahtijeva kirurško liječenje pa se bolesnicima stanje popravlja poštedom od opterećenja, oralnim analgeticima ili provođenjem multimodalne fizikalne rehabilitacije. Fizioterapeut nakon procjene strukturira program intervencije individualan za bolesnika koji se sastoji od termoterapije, terapijskog vježbanja, elektroterapije i dekompresijske terapije kralježnice. Studije su pokazale da se nakon 3 mjeseca takve terapije bilježi poboljšanje kod 75% bolesnika. Ukoliko se fizikalna terapija i terapija lijekovima dokazala neuspješnim u periodu od četiri do šest mjeseci ili je nastupilo brzo napredovanje slabosti mišića bolesnik je upućen specijalistu neurokirurgije kako bi razgovarali o operativnom liječenju u obliku minimalno invazivnih operacija. Prednost tih operacija je odlazak kući isti dan, provođenje operacije u lokalnoj anesteziji, smanjeno stvaranje ožiljnog tkiva, manja mogućnost postoperativnih infekcija, manja trauma mišića i mekog tkiva, te brži oporavak i povratak svakodnevnim životnim aktivnostima. Svi bolesnici nakon operacije hernije lumbalnog intervertebralnog diska moraju provesti ciljanu kinezioterapiju s ciljem ojačavanja muskulature trupa, zdjelice i nogu te slijediti preventivne mjere o kojima ih je fizioterapeut educirao jer u protivnom uvijek postoji opasnost od ponavljanja bolesti [13].

9. Literatura

1. Vincent E. Casiano, Gurpreet Sarwan, Alexander M. Dydyk, Matthew Varacallo: Bol u leđima. Dostupno na: <https://pubmed.ncbi.nlm.nih.gov/30844200/>
2. Dino Budrovac, Sanja Hadžić, Nikola Gotovac, Andrea Šimić Klarić: Hernije diska lumbalne kralježnice kod djece. Dostupno na: <https://hrcak.srce.hr/file/181012>
3. Alexander M. Dydyk, Ruben Ngnitewe Massa, Fasil B. Mesfin: Hernija diska. Dostupno na: <https://www.ncbi.nlm.nih.gov/books/NBK441822/>
4. Dr DM Urquhart, S.Shortreed, SR Davis, FM Cicuttinii, RJ Bell: Jesu li niske razine intenziteta boli u donjem dijelu leđa i onesposobljenost povezane sa smanjenom dobrobiti žena u zajednici? Dostupno na: <https://www.tandfonline.com/doi/full/10.1080/13697130802635645>
5. Predrag Keros, Marko Pećina: Funkcijska anatomija lokomotornog sustava. Medicinska biblioteka. Ljevak. 95 str – 110 str.
6. Ladislav Krapac: Funkcionalno-anatomske osobitosti slabinske kralježnice. Dostupno na: <https://hrcak.srce.hr/file/212397>
7. Adele Meron i Venu Akuthota: Poremećaji kralježnice u starijih odraslih osoba. Dostupno na: <https://www.sciencedirect.com/topics/medicine-and-dentistry/body-of-vertebra>
8. Benzel EC, Mayer M, Pinheiro-Franco JL, Vaccaro AR. Advanced Concepts in Lumbar Degenerative Disk Disease. Berlin: Springer; 2016.
9. Dmitriy Sheyn i suradnici: Ljudski iPSC mogu se diferencirati u notohordalne stanice koje smanjuju degeneraciju intervertebralnog diska u svinjskom modelu. Dostupno na: <https://www.ncbi.nlm.nih.gov/pmc/articles/PMC6831475/>
10. Isma Liza Mohd Isa, Seong Lin Teoh, Nurul Huda Mohd Nor, Sabarul Afian Mokhtar: Diskogena križobolja: anatomija, patofiziologija i liječenje degeneracije intervertebralnog diska. Dostupno na: <https://www.ncbi.nlm.nih.gov/pmc/articles/PMC9820240/>
11. Stjepan Dren Mlinarec: 4 stupnja diskus hernije: protruzija, prolaps, ekstruzija i sekvestracija. Dostupno na: <https://www.rekreativa-medical.com/diskus-hernija-protruzija-prolaps-ekstruzija.html>
12. Mustafa I. Al Qaraghli i Orlando De Jesus: Lumbalna diskus hernija. Dostupno na: <https://www.ncbi.nlm.nih.gov/books/NBK560878/>

13. Vlasta Urban Tripović: Diskus hernija kralježnice. Dostupno na: <https://www.urban-rehabilitacija.hr/images/diskus-hernija-small.pdf>
14. Ivan Golubiček, Maja Cesarec i Suzana Petrčić: Fizioterapijska procjena. Dostupno na: <https://abargo.hr/o-abargu/fizioterapijska-procjena/>
15. Gaston O. Camino Willhuber i Nicolas S. Piuzzi: Test podizanja ravne noge. Dostupno na: <https://pubmed.ncbi.nlm.nih.gov/30969539/>
16. Surendra Umesh Kamath i Shaila Surendra Kamath: Lasegueov znak. Dostupno na: <https://www.ncbi.nlm.nih.gov/pmc/articles/PMC5483767/>
17. Tomer Yona, Sam Vaid, Nick Libotton i David De Meyer: Test napetosti femoralnog živca. Dostupno na: https://www.physio-pedia.com/Femoral_Nerve_Tension_Test
18. Mira Hercigonja-Szekeres: Vrijednost tekstualnih podataka u opservacijskim epidemiološkim istraživanjima. Dostupno na: <https://core.ac.uk/download/pdf/11699865.pdf>
19. Rachael Lowe: Oswestry indeks invaliditeta. Dostupno na: https://www.physio-pedia.com/Oswestry_Disability_Index
20. Anthonia Abraham: Odgovori na terapijske intervencije u fizioterapiji. Dostupno na: https://www.physio-pedia.com/Responses_to_Therapeutic_Interventions_in_Physiotherapy
21. Dostupno na: <https://centarzakraljeznicu.com/dekompresijska-trakcija-terapija-kraljeznice-2/>
22. Robert H. Odell Jr., Daniel A. Boudreau i David P. Seamans: VAX-D Reduces Chronic Discogenic Low Back Pain. Dostupno na: https://www.mariettachiropractic.com/fileupload/08_Reduces_chronic_discogenic.pdf
23. Poliklinika medical bodybalance: Dekompresijska terapija kralježnice. Dostupno na: https://bodybalance.hr/usluge/fizikalna-terapija/dekompresijska-terapija-kraljeznica/?gad_source=1&gclid=EAIaIQobChMIj-mD2NTLhQMVTD8GAB3joAKzEAAYASAAEgIRy_D_BwE
24. Clare Frank, Alena Kobesova i Pavel Kolar: Dinamička neuromišićna stabilizacija i sportska rehabilitacija. Dostupno na: <https://www.ncbi.nlm.nih.gov/pmc/articles/PMC3578435/>
25. S. Grazio, L. Grgurević, T. Vlak, P. Perić, T. Nemčić, T. Schnurrer, L. Vrbanić, M. Kadojić, Z. Gnjiđić, F. Grubišić, D. Balen, K. Lohman Vuga, B. Ćurković: Medicinske vježbe za bolesnike s kroničnom križoboljom, Liječnički vjesnik, br. 136, 2014, str. 278 – 290.
26. I. Jajić i suradnici: Lumbalni bolni sindrom; Školska knjiga prvo izdanje, Zagreb, 1984.

27. Houra K. Minimalno invazivni postupci za dijagnostiku i liječenje bolnih stanja kralježnice. Varaždin: University North; 2022.
28. Houra K, Saftić R. Transforaminal endoscopic discectomy for large, two levels calcified, thoracic disc herniations with 5-year follow-up. *Neurospine* 2020;17(4):954-959.
29. Houra K, Saftić R, Knight M. Five-Year Outcomes After Transforaminal Endoscopic Foraminotomy and Discectomy for Soft and Calcified Thoracic Disc Herniations. *Int J Spine Surg* 2021; 15 (3):494-503.
30. Karlo Houra, Robert Saftić, Emil Klarić i Martin Knight: Dugoročni klinički ishodi nakon endoskopske foraminoplastike za pacijente s jednoslojnom foraminalnom stenozom lumbalne kralježnice. Dostupno na: <https://www.ncbi.nlm.nih.gov/pmc/articles/PMC9519075/>
31. Maxey L. MJ, i sur. *Rehabilitation for the Postsurgical Orthopedic Patient*. 3. izdanje ed. St. Louis: Elsevier Mosby; 2013. str. 283-312.

Popis slika

Slika 1 Prikaz intervertebralnog diska.....	2
Slika 2 Prikaz intervertebralnog diska.....	3
Slika 3 Prikaz Schmorlove hernije diska.....	4
Slika 4 Prikaz opterećenja diska u raznim položajima tijela.....	7
Slika 5 Prikaz 4 stupnja hernije diska.....	7
Slika 6 Prikaz hernije diska na magnetskoj rezonanci.....	9
Slika 7 Prikaz SF-36 upitnika.....	12
Slika 8 Prikaz hernije diska prije i poslije dekompresijske terapije kralježnice.....	14
Slika 9 Prikaz razvojnih kinezioloških položaja zdrave bebe.....	16

Slika 10 Prikaz vježbe istežanja.....	17
Slika 11 Prikaz vježbe istežanja	17
Slika 12 Prikaz vježbe istežanja	18
Slika 13 Prikaz vježbe istežanja	18
Slika 14 Prikaz vježbe istežanja	19
Slika 15 Prikaz statičke vježbe.....	19
Slika 16 Prikaz statičke vježbe.....	20
Slika 17 Prikaz statičke vježbe.....	20
Slika 18 Prikaz vježbe balansa.....	21
Slika 19 Prikaz vježbe balansa.....	21
Slika 20 Transforaminalni pristup.....	23
Slika 21 Interlaminarni pristup.....	23



IZJAVA O AUTORSTVU

Završni/diplomski/specijalistički rad isključivo je autorsko djelo studenta koji je isti izradio te student odgovara za istinitost, izvornost i ispravnost teksta rada. U radu se ne smiju koristiti dijelovi tuđih radova (knjiga, članaka, doktorskih disertacija, magistarskih radova, izvora s interneta, i drugih izvora) bez navođenja izvora i autora navedenih radova. Svi dijelovi tuđih radova moraju biti pravilno navedeni i citirani. Dijelovi tuđih radova koji nisu pravilno citirani, smatraju se plagijatom, odnosno nezakonitim prisvajanjem tuđeg znanstvenog ili stručnoga rada. Sukladno navedenom studenti su dužni potpisati izjavu o autorstvu rada.

*Fizioterapijske metode
i minimalno invazivne
operacije u liječenju
lumbalne hernije diska*

Ja, Klaudia Šušić Kqira (ime i prezime) pod punom moralnom, materijalnom i kaznenom odgovornošću, izjavljujem da sam isključivi autor/ica završnog/diplomskog/specijalističkog (obrisati nepotrebno) rada pod naslovom u odrasloj populaciji (upisati naslov) te da u navedenom radu nisu na nedozvoljeni način (bez pravilnog citiranja) korišteni dijelovi tuđih radova.

Student/ica: Klaudia
(upisati ime i prezime) Šušić Kqira

(vlastoručni potpis)

Sukladno članku 58., 59. i 61. Zakona o visokom obrazovanju i znanstvenoj djelatnosti završne/diplomske/specijalističke radove sveučilišta su dužna objaviti u roku od 30 dana od dana obrane na nacionalnom repozitoriju odnosno repozitoriju visokog učilišta.

Sukladno članku 111. Zakona o autorskom pravu i srodnim pravima student se ne može protiviti da se njegov završni rad stvoren na bilo kojem studiju na visokom učilištu učini dostupnim javnosti na odgovarajućoj javnoj mrežnoj bazi sveučilišne knjižnice, knjižnice sastavnice sveučilišta, knjižnice veleučilišta ili visoke škole i/ili na javnoj mrežnoj bazi završnih radova Nacionalne i sveučilišne knjižnice, sukladno zakonu kojim se uređuje umjetnička djelatnost i visoko obrazovanje.