

Deformacije kralježnice i fizioterapijska procjena kifoze i kifotičnog držanja temeljena na video-raster-stereografiji

Horvat, Matej

Undergraduate thesis / Završni rad

2024

Degree Grantor / Ustanova koja je dodijelila akademski / stručni stupanj: **University North / Sveučilište Sjever**

Permanent link / Trajna poveznica: <https://um.nsk.hr/um:nbn:hr:122:911882>

Rights / Prava: [In copyright](#)/[Zaštićeno autorskim pravom.](#)

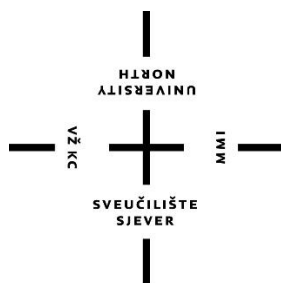
Download date / Datum preuzimanja: **2024-08-01**



Repository / Repozitorij:

[University North Digital Repository](#)





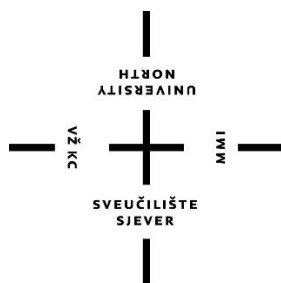
**Sveučilište
Sjever**

Završni rad br. 314/FIZ/2024

**Deformacije kralježnice i fizioterapijska procjena kifoze
i kifotičnog držanja temeljena na video-raster-
stereografiji**

Matej Horvat, 0034065215

Varaždin, srpanj 2024. godine



Sveučilište Sjever

Odjel za fizioterapiju

Završni rad br. 314/FIZ/2024

Deformacije kralježnice i fizioterapijska procjena kifoze i kifotičnog držanja temeljena na video-raster- stereografiji

Student

Matej Horvat, 0034065215

Mentor

Anica Kuzmić, mag.physioth.

Varaždin, srpanj 2024. godine

Prijava završnog rada

Definiranje teme završnog rada i povjerenstva

ODJEL Odjel za Fizioterapiju

STUDIJ Prijediplomski stručni studij Fizioterapija

PRISTUPNIK Matej Horvat

MATIČNI BROJ 0034065215

DATUM 19.06.2024.

KOLEGIJ Fizioterapijske vještine II

NASLOV RADA Deformacije kralježnice i fizioterapijska procjena kifoze i kifotičnog držanja temeljena na video-raster-stereografiji

NASLOV RADA NA ENGL. JEZIKU Spinal deformations and physiotherapeutic assessment of kyphosis and kyphotic posture based on video-raster-stereography

MENTOR Anica Kuzmić, mag.physioth.

ZVANJE predavač

ČLANOVI POVJERENSTVA

- Vesna Hodić, pred. predsjednik
- Anica Kuzmić., pred., mentor
- Marija Arapović., pred., član
- Željka Kopjar., pred., zamjenski član
-

Zadatak završnog rada

BROJ 314/FIZ/2024

OPIS

Rastući trend zdravstvenih tegoba povezanih s deformitetom kralježnice dovodi u pitanje kvalitetu modernog stila života posebice kod mladih. Globalizacija i digitalizacija, koje su postale ključne odrednice suvremenog društva, znatno su pridonijele sjedilačkom načinu života. Ovaj način življenja, koji se često provodi sjedeći ispred računala ili pametnih uređaja, negativno utječe na držanje tijela i položaj kralježnice, često već od najranije dobi. S obzirom na navedeno, sve su učestaliji deformiteti povezani s držanjem tijela tj. kralježnicom. Cilj ovog rada je analizirati kako razina tjelesne aktivnosti i životne navike utječu na kralježnicu kroz istraživanje provedeno pomoću uređaja DIERS Formetric 3D/4D na uzorku od osamnaest (N=18) zdravih adolescenata koji studiraju na Sveučilištu Sjever u Varaždinu, smjer Fizioterapija.

ZADATAK URUČEN

29.06.2024.



POTPIS MENTORA

(Signature)

Predgovor

S ponosom predstavljam ovaj završni rad koji je plod truda, istraživanja i strasti prema temi koja me duboko intrigira. Ovaj rad predstavlja ne samo moj osobni doprinos znanstvenom polju, već i plod suradnje i podrške brojnih ljudi koji su me inspirirali i poticali tijekom ovog putovanja.

Prije svega, želim izraziti iskrenu zahvalnost Sveučilištu Sjever u Varaždinu, čije sam obrazovne resurse imao privilegiju koristiti tijekom svog akademskog puta. Bez podrške ovog institucionalnog okruženja, ovaj rad ne bi bio moguć.

Posebnu zahvalnost dugujem svojoj mentorici, Anici Kuzmić, čija su stručnost, podrška i vođenje bili ključni faktori u oblikovanju ovog rada. Njena strpljivost i duboko razumijevanje teme bili su neizmjereno korisni tijekom cijelog procesa istraživanja i pisanja.

Iz dubine srca zahvaljujem i svojoj zaručnici Juliji, čija su ljubav, podrška i razumijevanje pružili neizmjernu inspiraciju i snagu tijekom svih izazova koje sam susreo tijekom ovog istraživanja. Njena podrška bila je nezamjenjiva i neprocjenjiva.

Konačno, želim zahvaliti svojoj obitelji, prijateljima i svima koji su me podržavali i ohrabrivali tijekom ovog puta. Bez vaše podrške, ovaj rad ne bi bio isti. Nadam se da će ovaj rad biti koristan doprinos u razumijevanju teme i da će potaknuti daljnja istraživanja i rasprave.

Sažetak

Rastući trend zdravstvenih tegoba povezanih s deformitetom kralježnice dovodi u pitanje kvalitetu modernog stila života posebice kod mladih. Globalizacija i digitalizacija, koje su postale ključne odrednice suvremenog društva, znatno su pridonijele sjedilačkom načinu života. Ovaj način življenja, koji se često provodi sjedeći ispred računala ili pametnih uređaja, negativno utječe na držanje tijela i položaj kralježnice, često već od najranije dobi. S obzirom na navedeno, sve su učestaliji deformiteti povezani s držanjem tijela tj. kralježnicom. Cilj ovog rada je analizirati tjelesne aktivnosti i životne navike studenata kao i prisutnost deformacije kifoze. Istraživanje je provedeno putem online anketnog upitnika i uređaja DIERS Formetric 3D/4D na uzorku od osamnaest ($N = 18$) zdravih studenata koji studiraju na Sveučilištu Sjever u Varaždinu, smjer Fizioterapija. Rezultati istraživanja ukazuju na visoku prisutnost kifoze kod mladih (39 % sudionika) od kojih se 67 % bavi tjelesnom aktivnošću i rekreativnim sportom. Dobiveni rezultati upućuju na to da se kifoza i kifotično loše držanje u najvećoj mjeri pripisuje lošim životnim navikama i sjedilačkom načinom života. U tretiranju kifoze bitnu ulogu imaju i fizioterapeuti koji moraju prilikom fizioterapijske procjene pravilno procijeniti stanje kao i prisustvo oštećenja ili ograničenja s kojim se pojedinac susreće. U nastavku rada detaljnije je opisana anatomija kralježnice, njena uloga i deformacije kralježnice s naglaskom na kifoza i kifotično loše držanje. Također je opisan i postupak fizioterapijske procjene i fizioterapijske intervencije kao i rezultati provedenog istraživanja.

Ključne riječi: kifoza, postura, kralježnica, raster-stereografija

Abstract

The growing trend of health problems related to spinal deformity calls into question the quality of the modern lifestyle, especially among young people. Globalization and digitalization, which have become key determinants of modern society, have significantly contributed to a sedentary lifestyle. This way of life, which is often spent sitting in front of a computer or smart devices, has a negative effect on body posture and the position of the spine, often from an early age. Consequently, postural and spinal deformities are becoming increasingly common. The aim of this paper is to analyze the physical activities and life habits of students as well as the presence of kyphosis deformation. The research was conducted using an online questionnaire and the DIERS Formetric 3D/4D device on a sample of eighteen (N = 18) healthy students studying Physiotherapy at the University North in Varaždin. The results of the research indicate a high presence of kyphosis in young people (39 % of participants), 67 % of whom engage in physical activity and recreational sports. The obtained results indicate that kyphosis and kyphotic bad posture are mostly attributed to bad lifestyle habits and a sedentary lifestyle. Physiotherapists also play an important role in the treatment of kyphosis, who must properly assess the condition during the physiotherapy assessment, as well as the presence of impairments or limitations that the individual is facing. The paper further details the anatomy of the spine, its function and spinal deformities with an emphasis on kyphosis and poor kyphotic posture. The procedure of physiotherapy assessment and physiotherapy intervention as well as the results of the conducted research are also described.

Keywords: kyphosis, posture, spine, raster-stereography

Sadržaj

1. Uvod	1
2. Anatomija kralježnice	2
2.1. Vratna (cervikalna) kralježnica	3
2.2. Prsna (torakalna) kralježnica	4
2.3. Lumbalna (slabinska) kralježnica	5
2.4. Sakralna i trtična kralježnica	6
3. Deformacije kralježnice	7
4. Kifoza	9
4.1. Klasifikacija kifoze	10
4.1.1. Posturalna kifoza	10
4.1.2. Scheuermannova kifoza	11
4.1.3. Kongenitalna kifoza	12
4.1.4. Metabolička kifoza	12
4.1.5. Posttraumatska kifoza	12
5. Liječenje kifoze	13
6. Fizioterapijska procjena	14
6.1 Fizioterapijska procjena kod kifoze i kifotičnog držanja	15
7. Fizioterapijska intervencija kod kifoze i kifotičnog držanja	18
7.1. Vježbe jačanja	18
7.2. Vježbe istezanja	19
7.3. Vježbe disanja	19
7.4. Edukacija	20
8. Raster-stereografija kralježnice	21
9. Istraživački dio rada	23
9.1. Cilj istraživanja	23
9.2. Metode istraživanja	23
9.3. Sudionici	24
9.4. Opis istraživanja	24
9.5. Opis Uzorka	25
10. Rezultati	33
11. Rasprava	39
12. Zaključak	41
13. Literatura	42
Popis slika	46
Popis tablica	47
Popis grafikona	48

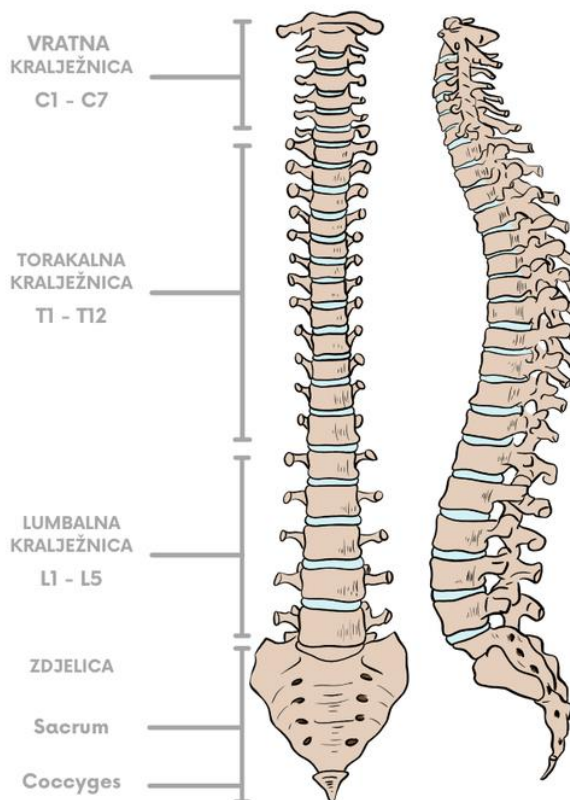
1. Uvod

Kralježnica, kao oslonac tijela i središnji dio mišićno-koštanog sustava, ima ključnu ulogu u podršci i stabilnosti tijela te omogućuje pokretljivost i funkcionalnost. Ona je prije svega središnji organ mobilnosti i stabilnosti, budući da ne samo da omogućuje razne pokrete glave, vrata i trupa, već istovremeno održava ravnotežu i omogućuje uspravan položaj tijela. Očuvanje zdravlja kralježnice ključno je za opće fizičko zdravlje, a pravilna postura ima najvažniju ulogu u tom procesu, odnosno način na koji stojimo, sjedimo ili se krećemo. Svjedoci smo sve učestalijih zdravstvenih problema povezanih s deformacijama kralježnice, a svemu tome doprinosi moderan način života koji često uključuje dugotrajno sjedenje, loše držanje i nedovoljno kretanja. Sve to utječe na promjene na kralježnici, a dugoročno može uzrokovati deformacije na kralježnici. Kao neki od najčešćih deformacija kralježnice javlja se kifoza, lordoza i skolioza, a navedene deformacije mogu uzrokovati različite simptome poput bolova, ograničene pokretljivosti, problema s držanjem ili neuroloških simptoma, ovisno o težini deformacije što negativno utječe na kvalitetu života. Razvoj ovih deformacija može biti nagao, ali i postepen stoga je bitno na vrijeme prepoznati simptome i na vrijeme poduzeti radnje kako bi njezin razvoj spriječio ili u što je moguće većoj mjeri ublažio. Bitnu ulogu u prevenciji i liječenju problema povezanih s kralježnicom ima fizioterapeutski pristup s ciljem pružanja konkretnih smjernica i preporuka za poboljšanje kvalitete života i smanjenje rizika od problema povezanih s kralježnicom [1].

Učestalo je poimanje da razina tjelesne aktivnosti u najvećoj mjeri utječe na zdravlje kralježnice. Brojna provedena istraživanja i znanstveni radovi ukazuju upravo na dobrobiti redovite tjelesne aktivnosti koje doprinose jačanju mišića, održavanju fleksibilnosti, poboljšanju držanja tijela, prevenciji prekomjerne težine ali i poboljšanju općeg zdravlja. S obzirom da tjelesna aktivnost ima pozitivan utjecaj na zdravlje, upravo ovim radom je istražena tjelesna aktivnost i životne navike studenata koje mogu utjecati na razvoj kifoze i kifotičnog držanja.

2. Anatomija kralježnice

Kralježnica predstavlja ključni dio ljudskog kostura s važnim funkcijama. Njena temeljna uloga uključuje zaštitu leđne moždine i živaca, podržavanje težine tijela iznad zdjelice, te ima ulogu u održavanju posture i kretanju. U sagitalnoj ravnini, kralježnica ima oblik dvostrukog slova S, što joj omogućava obavljanje statičkih i dinamičkih funkcija. Njezin oblik i struktura omogućuju prilagodbu tijela različitim položajima te podržavaju ravnotežu i gibljivost tijela u svakodnevnim aktivnostima. Kralježnica je složena struktura sastavljena od kralježaka i intervertebralnih diskova između trupova kralježaka, koji pružaju amortizaciju i pridonose pokretljivosti cijele kralježnice. Ukupno, kralježnica se sastoji od 33 do 34 kralježaka, koji su podijeljeni u pet regija (Slika 2.1.). Vratna ili cervikalna kralježnica se sastoji od 7 kralježaka, prsna ili torakalna od 12 kralježaka, slabinska ili lumbalna od 5 kralježaka, križna (sraslih u križnu kost) od 5 kralježaka te trtična (srasli u trtičnu kost) od 3 - 4 kralježaka [1].

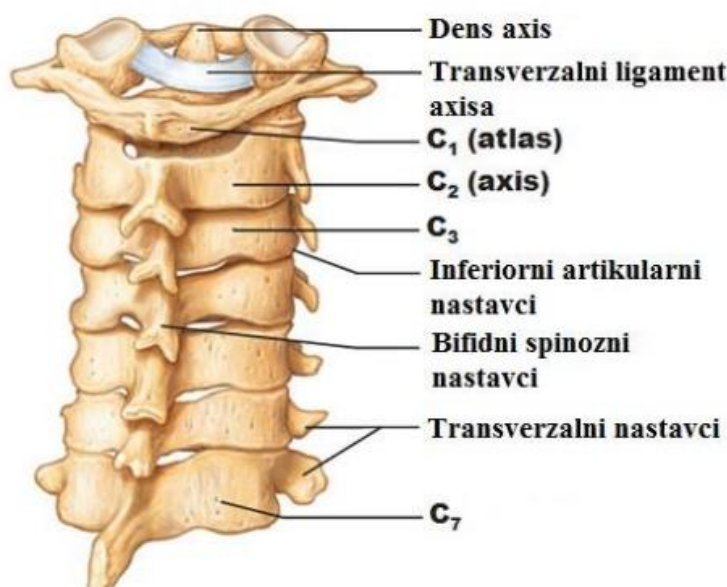

Slika 2.1. Segmenti kralježnice

Izvor: <https://www.facebook.com/nopzagreb/photos/a.673330599773629/1129428100830541>

2.1. Vratna (cervikalna) kralježnica

Vratna kralježnica, poznata i kao cervikalna kralježnica, sastoji se od sedam vratnih kralježaka podijeljenih u gornju (C1 i C2) i donju (C3 - C7) skupinu. Kralješci donje skupine imaju uobičajenu morfologiju, dok kralješci gornje skupine pokazuju specifične morfološke karakteristike, što ih čini predmetom posebnog opisa. Morfološke značajke vratnih kralježaka koje ih razlikuju od drugih kralježaka uključuju otvor u poprečnom nastavku, rascijepljen transverzalni i spinozni nastavak, te trokutasti vertebralni otvor. Svaki kralježak u vratnoj kralježnici sastoji se od trupa kralješka, lukova i spinoznih i transverzalnih nastavaka, osim prvog i drugog vratnog kralješka. Prvi vratni kralježak ili atlas (C1) nema trup nego se sastoji od dva luka i drugi vratni kralježak ili axis (C2) koji ima dva trupa, vlastiti i zub koji se naziva dens axis. Posebno se ističe sedmi vratni kralježak (C7) među donjim vratnim kralješcima zbog svog dugog i nerascijepljenog spinoznog nastavka koji se lako može opipati ispod kože (Slika 2.1.1.).



Slika 2.1.1. Vratna kralježnica

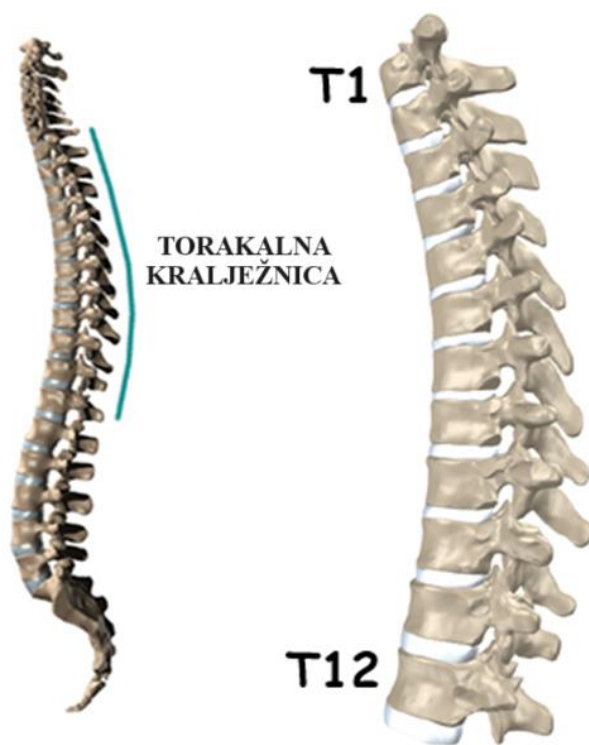Izvor: https://www.natus.hr/sites/default/files/vratni_kraljezak.jpg

Ova regija kralježnice ima nekoliko specifičnih karakteristika i funkcija. Vratna kralježnica je izuzetno pokretna kako bi omogućila široki raspon pokreta glave i vrata. Prvi vratni kralježak, nosi lubanju te s njom tvori atlantookcipitalni zglob koji omogućuje pokret fleksije i ekstenzije glave i laterofleksije glave, dok drugi vratni kralježak koji s atlasom tvori atlantoaksijalni zglob koji dopušta rotaciju glave u lijevu i desnu stranu [2]. Između svakog para vratnih kralježaka nalaze se intervertebralni otvori kroz koji prolaze živci koji izlaze iz leđne moždine. Živci koji izlaze iz vratne

kralježnice nazivaju se cervikalni živci, njihova uloga je inervacija dijelova glave, vrata, ramena i gornjih ekstremiteta. U poprečnom nastavku nalaze se poprečni otvori kroz koji prolaze krvne žile koje opskrbljuju mozak i leđnu moždinu. Iako je vratna kralježnica iznimno pokretna, istovremenom mora pružiti dovoljno stabilnosti kako bi se zaštitila leđna moždina, živci i krvne žile koji se ovdje nalaze. Mišići, tetive i ligamenti imaju ključnu ulogu u održavanju stabilnosti vratne kralježnice [3].

2.2. Prsna (torakalna) kralježnica

Prsna kralježnica isto tako nazivana i torakalna kralježnica, smještena je u srednjem dijelu leđa te se sastoji od dvanaest kralježaka (T1 - T12) (Slika 2.2.1.). Ova regija kralježnice ima svoje karakteristike i važne funkcije, kao što je zaštita leđne moždine koja prolazi unutar kralježničkog kanala. Svaki od dvanaest prsnih kralježaka povezan je s parom rebara, te na taj način s prsnom kosti stvaraju prsni koš. Prsni koš aktivno sudjeluje u procesima disanja te je ključan u održavanju stabilnosti i zaštiti vitalnih organa, poput srca i pluća. Svaki prsni kralježak sastoji se od trupa kralješka, lukova, spinoznog i poprečnih nastavaka te zglobnih površina za uzgobljivanje s gornjim i donjim kralješkom te s rebrima. Prsni kralješci u usporedbi s vratnim kralješcima su masivniji zbog težine koju podnose [1].



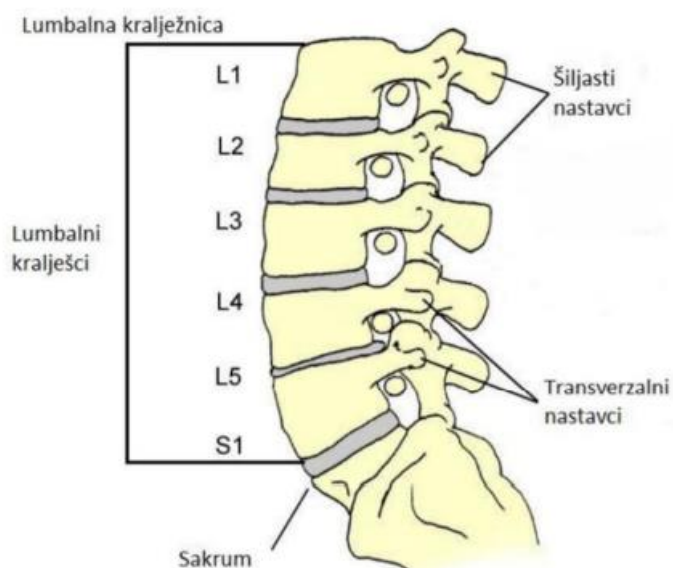
Slika 2.2.1. Torakalna kralježnica

Izvor: https://www.northernhillsphysio.com/media/img/344073/3638_struc01.jpg

Prsnu kralježnicu karakterizira relativno ograničena pokretljivost u usporedbi s vratnom i lumbalnom kralježnicom. Ova ograničena pokretljivost prsne kralježnice povezana je s prsnim košem i njegovom ulogom u očuvanju stabilnosti, disanju i zaštiti organa. Zglobne površine između prsnih kralježaka omogućuju pokrete fleksije i ekstenzije, lateralne fleksije u lijevu i desnu stranu i rotacije kralježnice u lijevu i desnu stranu. Kao i kod cervikalne kralježnice, između svakog para kralježaka nalaze se intervertebralni otvori kroz koji prolaze živci koji izlaze iz leđne moždine, živci koji izlaze iz prsne kralježnice nazivaju se prsni živci te oni inerviraju dijelove ruke i trupa. Vrlo je bitno spomenuti kako se na prsnu kralježnicu nadovezuje lumbalni dio kralježnice, tako stvarajući prijelaz između torakalne u lumbalne regije kralježnice. Ova anatomska veza ima ključnu ulogu u funkcionalnosti cijele kralježnice u vidu pružanja podrške gornjem dijelu tijela, istovremeno prenošenju opterećenja na donji dio tijela [3].

2.3. Lumbalna (slabinska) kralježnica

Lumbalna ili slabinska kralježnica, predstavlja donji dio kralježnice i sastoji se od pet kralježaka (L1 - L5) koji su veći nego kod ostalih regija kralježnice iz razloga što je lumbalna kralježnica izložena velikom opterećenju težine gornjeg dijela tijela. Njezina snaga i stabilnost ključne su za održavanje ravnoteže tijela i podnošenje tereta tijekom pokretanja. Lumbalna kralježnica ima manju pokretljivost u odnosu na vratnu, a veću pokretljivost u odnosu na prsnu kralježnicu. Lumbalni kralježak sastoji se od trupa, lukova, spinoznog nastavka, transverzalnih nastavaka i zglobnih površina koje omogućuju uzgobljivanje sa susjednim kralješkom (Slika 2.3.1.).



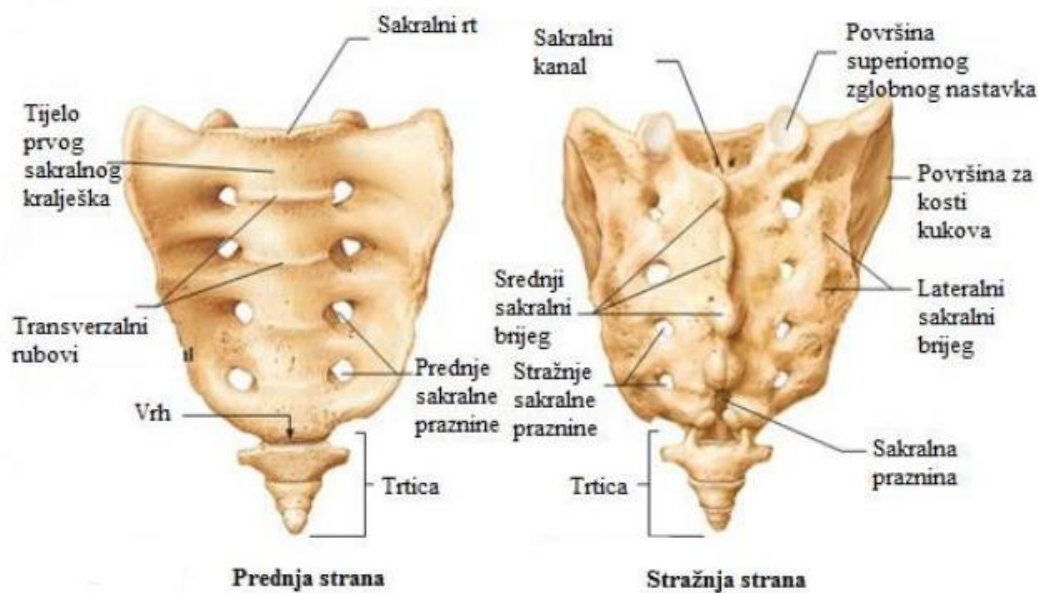
Slika 2.3.1. Lumbalna kralježnica

Izvor: <https://centenoschultz.com/wp-content/uploads/lumbar-spine.png>

Intervertebralni otvori između kralježaka u lumbalnoj kralježnici veći su u odnosu na vratne i prsne kralješke jer kroz njih izlaze lumbalni živci koji su masivniji jer inerviraju donji dio trupa i donje ekstremitete [4]. Lumbalna kralježnica često je podložna stvaranju problema, poput bolova u leđima zbog intenzivnog opterećenja i pokreta koje podnosi, stoga je bitna miškulatura u lumbalnoj regiji radi održavanja pravilnog držanja i očuvanja struktura lumbalnog dijela kralježnice [5].

2.4. Sakralna i trtična kralježnica

Sakralna i trtična kralježnica su dvije regije kralježnice smještene u donjem dijelu leđa (Slika 2.3.1.). Sakralna kralježnica sastoji se od pet kralježaka (S1 - S5) koji su spojeni u kost poznatu kao križna kost ili sakrum. S gornje strane nalaze se zglobni nastavci koji se uzgobljuju s posljednjim lumbalnim kralješkom, dok se na stranama križne kosti nalaze zglobne plohe za spoj sa zdjelicom kosti. Iz sakralne kralježnice izlaze sakralni živci koji inerviraju stražnjicu, genitalno i analno područje te donje ekstremitete [1]. Trtična kralježnica sastoji se od tri do četiri kralješka spojena u jednu kost, poznatu kao trtica ili kokcigealna kost. Trtična kralježnica u današnje vrijeme nema značajnu funkciju, smatra se ostacima repa koji su bili prisutni u evolucijskom razvoju. Iz trtične kralježnice izlazi trtični živac, posljednji segment leđne moždine. Trtični živac inervira mišiće u području zdjelice [6]. Sakralna kralježnica ima posebnu ulogu u povezivanju gornjeg i donjeg dijela tijela. Ova regija, zajedno s trtičnom kralježnicom osiguravaju hvatišta za ligamente i mišiće zdjelice što pomaže u održavanju stabilnosti i funkcionalnosti donjih ekstremitete [7].

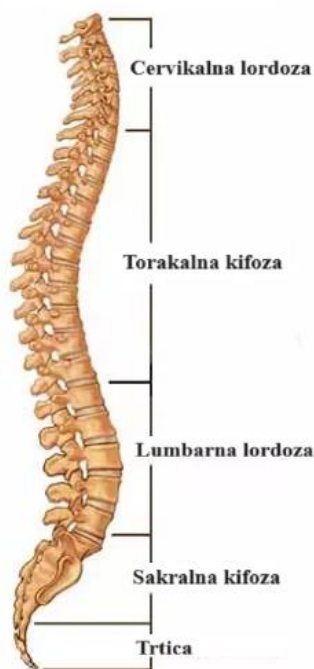

Slika 2.4.1. Sakralna i trtična kralježnica

Izvor: <https://www.theskeletalsystem.net/wp-content/uploads/2021/12/Sacrum-Labeled-768x503.jpg>

3. Deformacije kralježnice

Kralježnica ima četiri fiziološke krivine koje igraju ključnu ulogu u održavanju ravnoteže, apsorpciji i distribuciji mehaničkog stresa tijekom svakodnevnih aktivnosti. Ove krivine omogućuju kralježnici da optimalno podnosi opterećenje pri stajanju i sjedenju. Rođenjem je kralježnica konkavna prema naprijed i zovemo ju primarna krivina kralježnice. Rastom djeteta pojavljuju se sekundarne krivine i prednji konveksitet. Nakon tri mjeseca starosti kada dijete podiže glavu, pojavljuje se u cervikalnom dijelu kralježnice prednji konveksitet kojim se producira cervikalna lordoza. Nešto kasnije, nakon šestog do osmog mjeseca starosti razvija se u lumbalnom dijelu sekundarna krivina, lumbalna lordoza. Fiziološke krivine progresivno se razvijaju do završetka puberteta. Vratna i lumbalna krivina su konveksne prema naprijed, pružajući podršku glavi i gornjem dijelu tijela, dok su prsna i križna krivina konveksne prema natrag, omogućujući stabilnost srednjem dijelu tijela (Slika 3.1.). Ovaj proces oblikovanja kralježnice važan je jer se prilagođava okoštalosti kralježaka, pružajući potrebnu potporu tijekom rasta i razvoja. Ovaj kompleksan sustav fizioloških krivina međusobno se kompenzira, čime se održava ravnoteža i statika kralježnice. To igra ključnu ulogu u očuvanju stabilnosti tijela i apsorpciji opterećenja tijekom svakodnevnih aktivnosti. Važno je napomenuti da pretjerana zakrivljenost kralježnice može dovesti do patoloških promjena, poput kifoze, lordoze i skolioze [8].



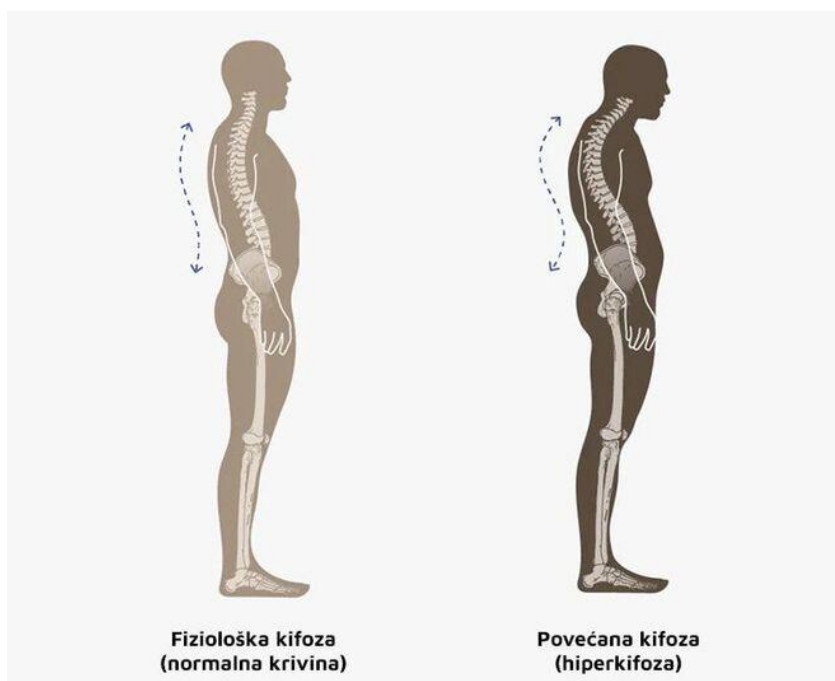
Slika 3.1. Fiziološke krivine kralježnice

Izvor: <https://bodylab.hr/wp-content/uploads/2020/04/lordoza-i-kifoza-kraljeznice-2.jpg>

Očuvanje fizioloških krivina kralježnice ima ključnu ulogu u prevenciji navedenih stanja. Fiziološke krivine osiguravaju stabilnost i fleksibilnost kralježnice, smanjujući rizik od ozljeda i bolova. Nepravilno držanje tijela, sjedilački način života i nedostatak tjelesne aktivnosti mogu dovesti do gubitka ovih prirodnih krivina, što rezultira povećanim stresom na kralješke, intervertebralne diskove i okolne mišiće. S vremenom, ovo može uzrokovati razne probleme, uključujući kronične bolove u leđima, hernije diskova, degenerativne promjene na kralježnici te razne deformacije poput kifoze, skolioze i lordoze. Aktivnosti koje promiču održavanje pravilnih krivina uključuju razvoj i jačanje mišića leđa i trbuha. Snažni mišići pružaju potrebnu potporu kralježnici, smanjujući opterećenje na kralješke i diskove te pomažu u održavanju pravilne posture. Osim toga, održavanje svjesnosti o pravilnom držanju tijela ima značajan utjecaj na cjelokupnu biomehaniku kralježnice. Pravilno držanje tijela podrazumijeva držanje kralježnice u neutralnom položaju, gdje su prirodne krivine kralježnice očuvane. Svjesnost o držanju može se poboljšati redovitim provjeravanjem vlastitog položaja tijela te korištenjem ogledala. Osim razvoja i jačanja mišića leđa i trbuha te pravilnog držanja tijela, svakodnevne navike poput pravilnog sjedenja, stajanja i podizanja tereta mogu značajno utjecati na očuvanje zdravlja kralježnice. Pravilno sjedenje podrazumijeva korištenje stolica s odgovarajućom lumbalnom potporom i održavanje stopala na podu, dok pravilno stajanje uključuje ravnomjerno raspoređivanje težine na obje noge, retrakciju ramena i aktivno angažiranje trbušnih mišića kako bi se osigurala stabilnost kralježnice. Kod podizanja tereta, važno je koristiti snagu nogu, držeći teret blizu tijela kako bi se smanjilo opterećenje na kralježnicu. Ergonomska prilagodba radnog okoliša, redovito ustajanje i stezanje svakih 30 do 60 minuta tijekom dugotrajnih perioda sjedenja dodatno smanjuju rizik od nastanka bolova i deformacija kralježnice. Pravilna briga o fiziološkim krivinama, uključujući održavanje snažnih mišića leđa i trbuha, održavanje pravilnog držanja tijela, pravilnog sjedenja, stajanja i podizanja tereta mogu imati ključnu ulogu u prevenciji ovih potencijalno ozbiljnih stanja [9]. U nastavku rada detaljnije će biti opisana kifoza kao jedan od oblika deformacija kralježnice.

4. Kifoza

Riječ kifoza dolazi od grčke riječi „kyfos“ što znači „sagnut“. Torakalna kralježnica trebala bi imati blagi kifotični kut, u rasponu od 20° do 45° po Cobbu . Kada je torakalna kifoza pretjerano zakrivljena uobičajeno preko 45° po Cobbu tada govorimo od torakalnoj kifozi kao deformaciji (Slika 4.1.).



Slika 4.1. Prikaz fiziološke torakalne kifoze i povećane torakalne kifoze

Izvor: <https://www.rekreativa-medical.com/uploads/6/0/5/3/60537123/editor/normalna-i-povecana-kifoza-torakalne-kraljeznice.jpg?1667334173>

Unatoč znatnom napretku u razumijevanju muskuloskeletnih poremećaja, točan uzrok koji dovodi do razvoja kifoze još uvijek nije potpuno rasvijetljen. Što se tiče spola, kifoza se češće opaža kod muškaraca nego kod žena, ali razlozi za tu razliku još uvijek nisu u potpunosti razjašnjeni. Hormonski, genetski i životni čimbenici mogu doprinijeti navedenoj razlici, ali istraživanja i dalje proučavaju kako i zašto se kifoza razlikuje između spolova [10]. Ova deformacija kralježnice značajno utječe na držanje osobe i može poprimiti ozbiljne oblike, stvarajući poteškoće u normalnom funkcioniranju. Iako većina slučajeva kifoze ima blagi tijek i zahtijeva samo redovito praćenje, važno je istaknuti da ozbiljni slučajevi kifoze mogu biti izuzetno izazovni i iscrpljujući za pojedinca. Kifoza, osobito u naprednijim stadijima, ima potencijal uzrokovati značajna oštećenja tijela koja proizlaze iz promjena u strukturi kralježnice, te mogu izazvati intenzivnu bol u leđima i vratu. Povećani pritisak na kralježnične živce može uzrokovati pojavu osjeta kao što su: trnci, utrnulost i slabost u ekstremitetima.

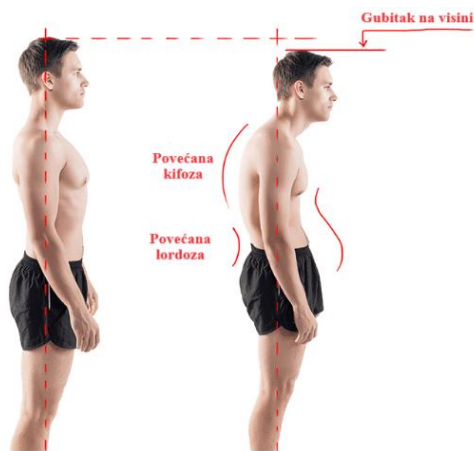
Osim toga, postoji rizik od kompresije unutarnjih organa koji se nalaze u području prsnog koša. Povećan pritisak na organe poput pluća, srca i dijafragme može dovesti do respiratornih i srčanih poteškoća, što sve zajedno može imati ozbiljne implikacije na opće zdravstveno stanje osobe. Kifoza može značajno ograničiti sposobnost obavljanja svakodnevnih aktivnosti, što može dovesti do smanjene neovisnosti i potrebe za pomoći u obavljanju osnovnih zadataka. Osobe s kifozom mogu se suočiti s niskim samopouzdanjem, stigmom i društvenim izoliranjem zbog percepcije vlastitog tijela. Ovo emocionalno opterećenje može dodatno pogoršati kvalitetu života. Zbog toga je ključno prepoznati simptome kifoze u ranim fazama, koji mogu uključivati bol, umor i teškoće u održavanju pravilnog držanja. Rana dijagnoza omogućuje pravovremenu intervenciju i prilagodbu liječenja kako bi se održala optimalna funkcija kralježnice [11].

4.1. Klasifikacija kifoze

Klasifikacija kifoze pomaže stručnjacima u dijagnosticiranju, praćenju i pružanju odgovarajućeg tretmana ovisno o specifičnostima svakog pojedinog slučaja. Važno je napomenuti da kifoza može biti prisutna kao izolirana deformacija ili udružena s ostalim deformacijama kralježnice. U daljnjem tekstu biti će navedene vrste kifoze [12].

4.1.1. Posturalna kifoza

Posturalna kifoza se često naziva i kifotičnim lošim držanjem i predstavlja najčešći tip kifoza. Karakterizirana je pogrbljenim držanjem, te je često povezana s nepravilnostima u posturi kao što je oslabljeni tonus dubokih i površinskih mišića leđa te i abdominalnih mišića. Važno je napomenuti da se posturalna kifoza smatra reverzibilnom jer se može popraviti voljnom kontrakcijom mišića, te se na taj način može primijetiti smanjenje krivine u torakalnom dijelu kralježnice (Slika 4.1.1.1.).



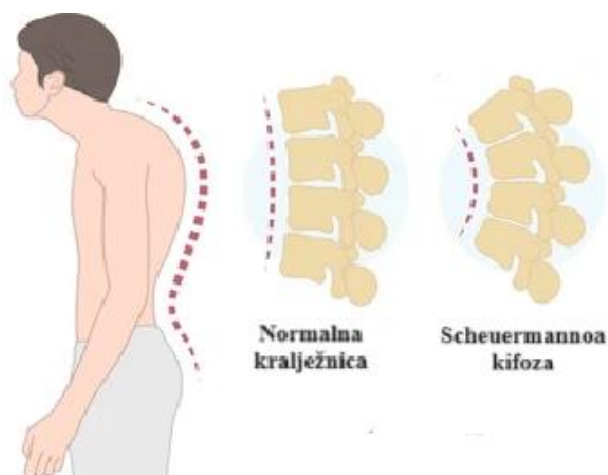
Slika 4.1.1.1. Kifotično loše držanje

Izvor: <https://josephspine.com/wp-content/uploads/kyphosis.png?id=4814>

Najčešći uzroci posturalne kifoze uključuju loše držanje tijekom rasta, posebice u adolescenciji. Pogrešno sjedenje, stajanje ili nošenje teških tereta mogu utjecati na normalan razvoj kralježnice. U mladih osoba, posturalna kifoza često nastaje zbog neravnoteže mišića. Pravilnim vježbama i korekcijom posturalnih navika moguće je postići poboljšanja [8]. Posturalna kifoza kod starijih osoba može napredovati u hiperkifozu. Javlja se u oba spola, ali je češća kod žena zbog osteoporoze te se zato često naziva i udovička grba. Najčešći uzrok su degenerativne promjene i slabost mišića. Ovo stanje može rezultirati bolovima u leđima i ramenima vratu te čestim glavoboljama. U težim slučajevima hiperkifoze kod starijih osoba, može doći do prijeloma kralježaka, što dodatno komplicira zdravstveni stanje osobe [13, 14]. Prevencija posturalne kifoze uključuje održavanje pravilnog držanja tijela, posebno tijekom razvojnih godina. Fizioterapijski postupci i vježbe jačanja leđnih i abdominalnih mišića mogu biti korisne u prevenciji i liječenju posturalne kifoze. Važno je naglasiti da pravodobna intervencija, posebno u mladih osoba, može spriječiti napredovanje posturalne kifoze u ozbiljnije oblike i očuvati zdravu strukturu kralježnice [8].

4.1.2. Scheuermannova kifoza

Scheuermannovu kifozu prvi je opisao Holger Werfel Scheuermann po kome je dobila i naziv, često se naziva i Scheuermannova bolest (Slika 4.1.2.1.). Uzrok i dalje ostaje nejasan, no najčešće prihvaćena teorija ukazuje na genetsku predispoziciju kao temeljni uzrok bolesti. Bolest se može podijeliti u dvije varijante: tipični (tip I) i atipični (tip II). Tipični oblik češće zahvaća torakalnu kralježnicu, dok je atipični, iako manje uobičajen, usmjeren prema torakolumbalnoj ili lumbalnoj kralježnici. Scheuermannova bolest uglavnom se javlja kod muške djece i mladih i predstavlja značajno ozbiljniji deformaciju od posturalne kifoze. Osoba sa Scheuermannovom kifozom ne može svjesno ispraviti držanje. Najizraženiji dio, smješten u torakalnom dijelu kralježnice, prilično je krut. Osobe s ovom bolešću mogu osjećati bol, koja se može pogoršati tjelesnom aktivnošću i dugim razdobljima stajanja ili sjedenja. Ovo može značajno narušiti njihov svakodnevni život jer su njihove aktivnosti ograničene njihovim zdravstvenim stanjem. Dok kod posturalne kifoze kralješci i diskovi izgledaju normalno, kod Scheuermannove kifoze oni su nepravilni, kralješci imaju klinasti oblik na najmanje tri susjedna kralješka. Umor je vrlo čest simptom, najvjerojatnije zbog intenzivnog rada mišića koji se mora uložiti u pravilno stajanje ili sjedenje [15].



Slika 4.1.2.1. Usporedba normalne kralježnice i Scheuermannove kifoze
 Izvor: <https://healesclinics.com/wp-content/uploads/2023/03/scheuermann.webp>

4.1.3. Kongenitalna kifoza

Kongenitalna kifoza proizlazi iz nepravilnog razvoja kralježnice fetusa u maternici, što može rezultirati nepravilno oblikovanim ili spojenim kralješcima. Ovaj defekt može izazvati postupno pogoršavanje kifoze kako dijete raste. Kirurško liječenje, primijenjeno u ranim fazama, može pomoći u očuvanju normalne krivulje, ali donošenje odluke o operaciji često je izazovno zbog potencijalnih rizika za dijete. Kongenitalna kifoza može se također neočekivano pojaviti tijekom pubertetskih godina, posebice kod djece s cerebralnom paralizom ili drugim neurološkim oboljenjima [16].

4.1.4. Metabolička kifoza

Metabolička kifoza predstavlja oblik kifoze koji proizlazi iz nedostataka u prehrani, osobito tijekom djetinjstva. Jedan od ključnih faktora koji može uzrokovati prehranbenu kifoza jest nedostatak vitamina D, što dovodi do bolesti poznate kao rahitis. Nedostatak vitamina D uzrokuje omekšavanje kostiju, čime se povećava osjetljivost kralježnice na deformacije pod utjecajem tjelesne težine djeteta. Kostiju postaju sklone savijanju i krivljenju pod pritiskom. Prevencija prehranbene kifoze uključuje osiguravanje dovoljnog unosa vitamina D putem pravilne prehrane i izlaganja sunčevoj svjetlosti [12].

4.1.5. Posttraumatska kifoza

Posttraumatska kifoza, predstavlja vrstu kifoze koja može nastati kao posljedica neliječenih ili neučinkovito liječenih prijeloma kralježaka. Ova vrsta kifoze često proizlazi iz traumatskih ozljeda kralježnice koje nisu pravilno zacijelile ili nisu bile adekvatno tretirane. Pravovremeno prepoznavanje i odgovarajuće liječenje traumatskih ozljeda kralježnice, uključujući prijelome, ključno je kako bi se spriječila ili minimalizirala pojava posttraumatske kifoze [17].

5. Liječenje kifoze

Liječenje kifoze ovisi o ozbiljnosti deformacije, uzroku i dobi pacijenta te povezanim simptomima i komplikacijama. Liječenje se može podijeliti na konzervativno i operativno. Konzervativno liječenje obuhvaća fizikalnu terapiju, korištenje lijekova i nošenje ortoza, dok operativno liječenje podrazumijeva ispravljanje deformacije putem operacije. Fizikalna terapija ima ključnu ulogu u liječenju kifoze pružajući prilagođene vježbe kao što su vježbe istezanja i jačanja mišića kako bi se poboljšala postura tijela, povećala mobilnost i smanjili postojeći simptomi. Redovita fizikalna terapija može pomoći u usporavanju progresije deformacije i poboljšanju ukupne kvalitete života. Također, fizioterapeuti mogu educirati pacijente o pravilnim tehnikama podizanja tereta, sjedenja i stajanja, što može dodatno smanjiti simptome i rizik od pogoršanja kifoze [18]. Analgetici i nesteroidni protuupalni lijekovi mogu se koristiti za smanjenje bolova i upala povezanih s kifozom. Ovi lijekovi pomažu pacijentima da se lakše nose s bolovima, što može biti posebno korisno tijekom fizičkih aktivnosti ili fizikalne terapije [19]. Ovisno o ozbiljnosti deformacije, liječenje može uključivati i nošenje ortoza. Ortoze, individualno dizajnirane za svakog pojedinca, mogu pomoći u održavanju ispravnog položaja kralježnice i smanjenju naprežanja na deformiranom području. Korištenje ortoza može biti posebno korisno tijekom razdoblja rasta kod djece, kada je kralježnica podložnija promjenama, ali također, rjeđe, u odraslih za sprječavanje daljnjih deformacija kralježnice i smanjenju bolova [20]. U težim slučajevima, kada konzervativne metode nisu dovoljno učinkovite ili kada deformacija značajno utječe na kvalitetu života, kirurški zahvat može biti opcija. Kirurški postupci za liječenje kifoze mogu uključivati spinalnu fuziju, korektivnu osteotomiju i ugradnju metalnih implantata kako bi se ispravila zakrivljenost i stabilizirala kralježnica. Ovi zahvati mogu značajno poboljšati posturu i smanjiti bol, ali nose sa sobom rizike poput infekcija, krvarenja i komplikacija vezanih uz anesteziju. Važno je napomenuti da se liječenje kifoze treba prilagoditi individualnim potrebama svakog pacijenta, a odluke o terapijskim opcijama trebaju biti donesene na temelju detaljne fizioterapijske procjene. Rana dijagnoza, pravovremena fizioterapijska intervencija i edukacija pacijenta često poboljšavaju prognozu i smanjuju potrebu za operativnim zahvatima [21].

6. Fizioterapijska procjena

Fizioterapeutska procjena predstavlja ključni početak fizioterapijskog procesa, pružajući sveobuhvatan pregled pojedinca s prisutnim ili potencijalnim oštećenjima, ograničenjima u izvedbi aktivnosti, te poteškoćama u participaciji ili onesposobljenjem. Ova procjena uključuje niz koraka i postupaka kako bi se formirao temelj za razumijevanje pacijentovog stanja i razvoj prilagođenog plana intervencije. Fizioterapijski pregled obuhvaća anamnezu, opservaciju i upotrebu standardiziranih postupaka mjerenja i testiranja kako bi se identificirala trenutna ili potencijalna oštećenja i/ili ograničenja u funkciji i participaciji. Anamneza predstavlja strukturirani intervju, kroz koji fizioterapeut traži odgovore kako bi stvorio dijagnostičke hipoteze i odabrao specifične postupke procjene. Ti postupci uključuju identifikaciju i karakterizaciju simptoma te procjenu rizika od tjelesne disfunkcije. Opservacija i standardizirani postupci mjerenja i testiranja pružaju dodatne informacije o pacijentovom trenutnom stanju. Kroz sintezu prikupljenih podataka i rezultata testiranja, fizioterapeut postavlja preciznu fizioterapijsku dijagnozu, plan i program intervencije, uz provjeru mogućnosti utjecaja fizioterapijskih intervencija na postojeći poremećaj. Osnovna svrha fizioterapeutske procjene jest prepoznati uzroke disfunkcije, dokumentirati subjektivne i objektivne nalaze te identificirati ključne probleme i ciljeve. Na temelju ove analize izrađuje se terapijski plan i program, pružajući smjernice za daljnje korake u procesu liječenja [22].

U razdoblju šezdesetih godina dvadesetog stoljeća, dr. Lawrence Weed predložio je inovativni model bilježenja fizioterapijskog procesa poznat pod akronimom SOAP, što označava različite faze fizioterapijske procjene: Subjektivni pregled (S), Objektivni pregled (O), Analiza (A) i Plan (P). Subjektivni pregled (S) podrazumijeva dokumentiranje anamneze, tj. informacija dobivenih tijekom razgovora s pacijentom. To uključuje opis simptoma, trajanje problema, prethodne ozljede ili bolesti te bilo koje druge relevantne informacije. Objektivni pregled (O) uključuje objektivne podatke dobivene opservacijom i standardiziranim postupcima. To uključuje opservaciju fizioterapeuta, rezultate testiranja i mjerenja. U fazi Analize (A) fizioterapeut iznosi svoju procjenu stanja pacijenta. Postavlja se fizioterapijska dijagnoza, identificiraju ključni problemi, te se definiraju kratkoročni i dugoročni ciljevi. Plan (P) je posljednja stavka te se pod nju dokumentira kvalitetan i detaljan plan fizioterapijske intervencije na temelju postavljenih terapijskih ciljeva. SOAP model pruža strukturu za sustavno bilježenje kliničkih informacija, olakšavajući komunikaciju između zdravstvenih djelatnika i praćenje napretka pacijenta kroz fizioterapijski proces [23].

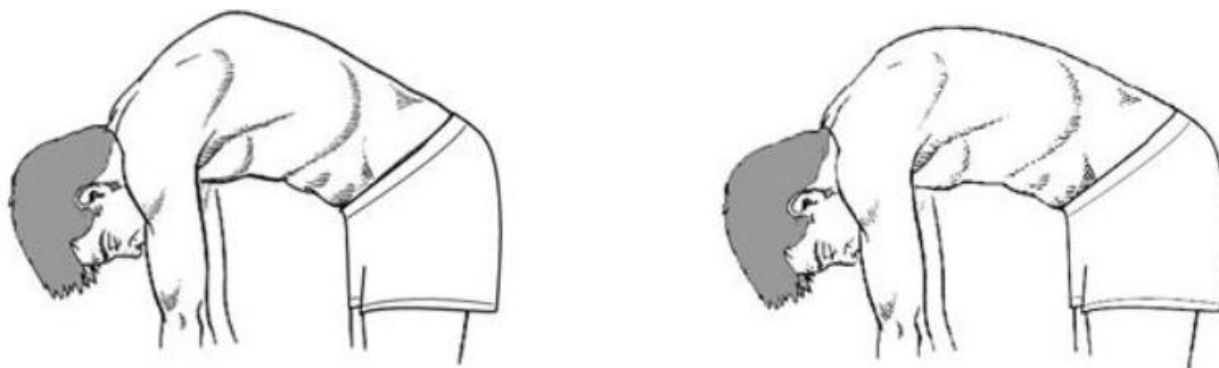
6.1 Fizioterapijska procjena kod kifoze i kifotičnog držanja

U terapiji kifoze važnu ulogu imaju svakako fizioterapeuti koji provode fizioterapeutsku procjenu. Fizioterapijska procjena predstavlja složen proces koji obuhvaća pregled pojedinca ili skupine s prisutnim ili mogućim oštećenjem i ograničenjem pri izvedbi svakodnevnih aktivnosti te teškoćama participacije. Pravilna procjena kifoze kao i rano prepoznavanje oboljenja igraju važnu ulogu u uspješnosti tretiranja kifoze. Za što točniju i objektivniju procjenu kifoze i drugih deformacija kralježnice prvenstveno je bitno poznavanje anatomije lokomotornog sustava, način na koji se kralježnica pokreće, koje sve strukture imaju pasivnu/aktivnu ulogu pri njezinom pokretu te patofiziologiju nastanka deformacija kralježnice. Fizioterapeuti započinju fizioterapijski proces definiranjem uzroka i posljedica funkcionalnog deficita te terapijskog potencijala, točno se određuje vrsta i razina oštećenja, funkcionalnog ograničenja i onesposobljenja te strategije intervencije [22].

U samom početku procjene, provodi se detaljna anamneza pacijenta temeljem koje se utvrđuju osobni podaci, razlog dolaska tj. sadašnjoj bolesti, osobna i obiteljska povijest bolesti, pacijentovim funkcijama i navikama. Ukoliko se u početnoj fazi definira ispravna anamneza ista će fizioterapeuta usmjerit na potencijalno izmijenjene nalaze u fizikalnom pregledu na koje bi trebalo obratiti pozornost. Iz obiteljske povijesti bolesti utvrđuje se postojanje kifoze u obitelji, a u sadašnjoj bolesti detaljno se uzima vrijeme i način početka razvoja sadašnjih tegoba, njihov razvoj kroz vrijeme, određuje se položaj i pokreti koji povećavaju ili smanjuju bol (ukoliko je ona prisutna). Nakon utvrđene anamneze, u fizioterapijskoj procjeni se koriste različite metode, testovi i pomagala za procjenu pacijentova statusa i funkcionalnosti [24]. Tijekom fizioterapijske procjene, prilikom dijagnoze kifoze pacijent se promatra u stojećem stavu (anteriorno, posteriorno i lateralno). Uz detaljnu analizu posture, procjenjuje se poravnanje segmenata tijela u stajanju, izvode se testovi raspona pokreta i dužine mišića kao i testovi manualne mišićne snage. Prilikom fizioterapijske procjene, pacijent mora biti opušten i u prirodnom položaju tj. težina tijela mora biti ravnomjerno raspoređena na obje noge, a idealno poravnanje koštanog sustava uključuje najmanje moguće naprezanje i stres. Standardna pozicija kralježnice posjeduje normalne krivine, a kosti donjih ekstremiteta su u idealnom položaju za održavanje ravnoteže i mase tijela. Neutralna pozicija zdjelice pogodna je za dobro poravnanje abdomena i trupa i donjih ekstremiteta, a grudni koš i gornji dio leđa su u poziciji koja osigurava optimalno funkcioniranje organa za disanje. Glava je uspravna i dobro uravnotežena, što minimalizira stres na mišiće vrata. Sjecište sagitalne i frontalne ravnine formira liniju gravitacije, a koja se proteže cijelim tijelom. Oko te linije, hipotetski, tijelo je u ravnoteži [24].

Prilikom analize posture kod kifoze u sve tri ravnine fizioterapeut ocjenjuje položaj ramena u odnosu na tijelo. Kod kifotičnog držanja, ramena često padaju prema naprijed i prema unutra. Promatra se povišenost ili depresija ramena, rotacija ramena prema naprijed ili prema unutra te zaobljenost ramenog pojasa. Potrebno je pripaziti na moguću asimetriju lopatica i lateralnu devijaciju kralježnice te nesrazmjer u području zdjelice i kukova. Posebnu pažnju treba usmjeriti na lateralni pregled koji pruža detaljan uvid u oblik kralježnice, omogućujući identifikaciju promjena u kifozi, bez obzira da li je ona povećana ili smanjena. Uz kifoza iz lateralnog pregleda može se lakše i uočiti lordoza te mogućnost patoloških odstupanja u tom predjelu [25].

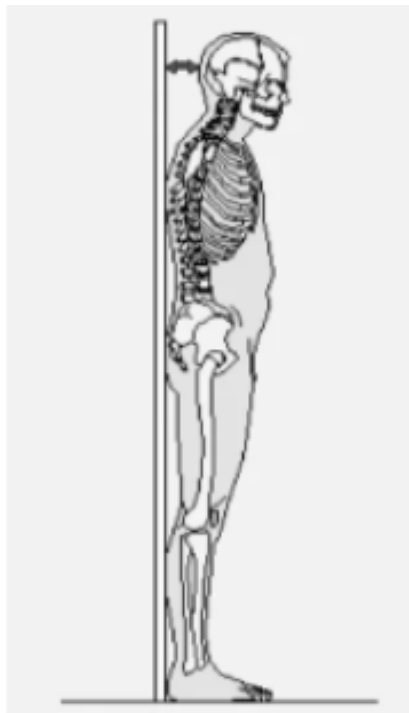Najvažnija procedura u procjeni kifoze predstavlja radiološka obrada, tj. snimanje rendgenskih snimaka kralježnice i mjerenje Cobbov-a kuta (uz druge parametre daje informacije o stupnju zakrivljenosti kralježnice te se određuje daljnji tijek terapije). Uz slikovne metode, procjena kifoze vrši se i putem izvođenja različitih kliničkih testova - Adamsov test, i „Occiput to wall distance“ te druge vizualne inspekcije, fotogrametrije, mjerenja mobilnosti kralježnice i prsnog koša te testova za subjektivnu percepciju deformacija i kvalitetu života. Osim navedenog, za fizioterapijsku procjenu kifoze nužno je uzeti u obzir i kapacitet pluća koji može biti narušen zbog kompresije prsnog koša. U prilog fizioterapijskoj procjeni ide i današnja tehnologija koja fizioterapeutima omogućava lakše i brže otkrivanje kifoze, a klinički testovi i upitnici daju bitne informacije za evaluaciju početne deformacije ali i za praćenje uspješnosti fizioterapeutskog tretmana pri čemu bi trebali biti sastavni dio rehabilitacijskog procesa [26]. Jedan od testova koji se primjenjuju kod kifoza uključuje test pretklona, odnosno Adamsov test koji je prethodno spomenut (Slika 6.1.1.). Ovaj test se izvodi na način da pacijent stopala položi jedno uz drugo, ispravi koljena te se pregiba trupom prema naprijed dok su mu ruke opuštene, a brada oslonjena na prsa. Pacijenti sa mogućom kifozom imat će izraženu grbu, koja je vidljiva tijekom pregleda [27].



Slika 6.1.1. Adamsov test

Izvor: <https://www.nika.rs/wp-content/uploads/2018/01/kifoza-pregled.jpg>

Osim navedenog, koristi se i test „Occiput to wall distance“ koji se izvodi na način da se pacijent leđima nasloni na zid, a zatim stražnjim dijelom glave pokuša dotaknut zid (Slika 6.1.2.). Ako pacijent ne uspije dotaknuti glavom zid test se smatra pozitivnim. Udaljenost od zida do okcipitalne kosti mjeri se u centimetrima [28].



Slika 6.1.2. Test „Occiput to wall distance“

Izvor: https://www.physio-pedia.com/images/d/de/Occiput_to_Wall_distance.PNG

Ako se prilikom fizioterapijske procjene u anteriornom, posteriornom ili lateralnom pogledu uoči nepravilnost, pacijenta se onda procjenjuje i u sjedećem položaju. Prilikom procjene u sjedećem položaju pacijent sjedi na stolcu bez naslona, tako da su mu leđa bez potpore, a oba stopala na podu. Prilikom procjene u sjedećem položaju moguće je uočiti promjene zakrivljenosti kralježnice te pomak zdjelice prema naprijed ili prema natrag. Isto tako, promatrajući udaljenost koljena od podloge može se uočiti eventualno skraćene kosti natkoljenice ili potkoljenice. Fizioterapijsku procjenu moguće je provoditi i u ležećem položaju pacijenta, bilo da je pacijent u supiniranom ili proniranom položaju [29].

Fizioterapijska procjena kod kifoze predstavlja ključnu fazu u uspješnom liječenju ove deformacije kralježnice, a neophodna je za postizanje optimalnih rezultata, poboljšanje funkcionalnosti pacijenta i očuvanje kvalitete života. Na temelju fizioterapijske procjene slijedi fizioterapijska intervencija.

7. Fizioterapijska intervencija kod kifoze i kifotičnog držanja

Fizioterapijska intervencija predstavlja vrlo važnu ulogu u liječenju kifoze i kifotičnog lošeg držanja. Nakon provedene fizioterapijske procjene slijedi fizioterapijska intervencija, koja naglasak stavlja na vježbe jačanja, vježbe istezanja, vježbe disanja te edukaciju pacijenta. Cilj fizioterapijske intervencije je poboljšati posturu, smanjiti bol te povećati funkcionalnost pacijenta. Osim toga, redovito praćenje pacijenta omogućuje prilagodbu fizioterapijske intervencije prema individualnim potrebama, osiguravajući kontinuiranu podršku i motivaciju tijekom rehabilitacijskog procesa [29].

7.1. Vježbe jačanja

Vježbe jačanja kod kifoze i kifotičnog držanja temelje se na aktivaciji mišića koji sudjeluju u stabilizaciji kralježnice, kao što su *m. multifidus* i *m. transversus abdominis*, koji pomažu u poboljšavanju posturalne ravnoteže. Mišići poput *m. quadratus lumborum* i *m. erector spinae* igraju ključnu ulogu u održavanju stabilnosti donjeg dijela kralježnice. Njihovo jačanje pridonosi boljoj potpori trupu, čime se smanjuje opterećenje na gornji dio leđa i potiču optimalno držanje. Posebno važni su i mišići dna zdjelice koji pružaju podršku svim mišićima trupa i kralježnice, čime doprinose stabilnosti. Pored toga, naglasak na mišićima ramenog pojasa uključuje vježbe koje ciljaju *m. trapezius*, *m. rhomboideus*, i *m. serratus anterior*. Ovi mišići su odgovorni za održavanje stabilnosti i pravilnog položaja ramena. Jačanjem ovih mišića sprječava se prekomjerno padanje ramena prema naprijed, čime se smanjuje stres na vratnoj kralježnici. Glutealni mišići, kao što su *m. gluteus maximus*, *m. gluteus medius* i *m. gluteus minimus*, igraju važnu ulogu u stabilizaciji zdjelice i kukova. Održavanje jakih i aktiviranih glutealnih mišića može pomoći u održavanju pravilnog položaja zdjelice, što može utjecati na posturu gornjeg dijela tijela. Kada su glutealni mišići slabi ili neaktivni, to može dovesti do kompenzacijskih promjena u posturi, uključujući povećanje kifoze. Jačanjem glutealnih mišića, posebno usredotočujući se na stabilizaciju zdjelice, može se smanjiti pritisak na gornji dio leđa i potaknuti održavanje neutralnog položaja kralježnice. Snaga i stabilnost navedenih mišića ključni su za očuvanje stabilnosti kralježnice, a redovito izvođenje vježbi usmjerenih na ove mišićne skupine može pridonijeti poboljšanju ukupne posturalne svijesti i smanjenju problema povezanih s kifozom [30, 31].

7.2. Vježbe istezanja

Vježbe istezanja usmjerene su na povećanje fleksibilnosti, smanjenje mišićne napetosti i poboljšanje opsega pokreta. Kod kifoze i kifotičnog držanja nepravilna postura može dovesti do neravnoteže u mišićima, što rezultira skraćenim i napetim mišićima na određenim područjima. Važno je istezati prsne mišiće, poput *m. pectoralis major* i *minor*, kako bi se otvorio prsni koš i uspravio gornji dio trupa. Istezanje mišića prednjeg dijela ramena, poput *m. deltoida* i *m. biceps brachii*, također je ključno za povećanje opsega pokreta u ramenom zglobu. Mišići vrata, poput *m. trapezius* i *m. levator scapulae*, podložni su napetosti kod kifoze i kifotičnog lošeg držanja, a njihovo redovito istezanje može pridonijeti poboljšanju držanja glave i vrata. Istezanje mišića leđa, poput *m. latissimus dorsi* i *m. erector spinae* doprinosi smanjenju napetosti u leđima i podržava održavanje optimalnog držanja. Važno je usmjeriti se i na mišiće kukova i donjih ekstremiteta, poput *m. iliopsoasa*, *m. quadriceps* i *m. hamstrings* kako bi se održala pravilna pozicija zdjelice. Redovito izvođenje vježbi istezanja može značajno doprinijeti poboljšanju držanja, smanjenju mišićne napetosti i povećanju ukupne fleksibilnosti [32, 33].

7.3. Vježbe disanja

Kifoza i kifotično loše držanje mogu dovesti do pritiska na pluća, smanjenja mobilnosti prsnog koša i problema u širenju pluća, što dovodi do poteškoća s disanjem. Vježbe disanja, poput dijafragmalnog disanja, segmentalnog disanja, inspiratornog treninga otpora, poticajne spirometrije te tehnika disanja za ublažavanje dispneje tijekom napora, značajno doprinose prevenciji i olakšavanju problema s disanjem uzrokovanih lošom posturom. Fokus tih vježbi usmjeren je na poboljšanje ventilacije, čišćenje dišnih putova te poboljšanja snage, izdržljivosti i koordinacije respiratornih mišića. Osim toga, ove vježbe imaju za cilj održavanje ili poboljšanje pokretljivosti prsnog koša i torakalne kralježnice, inhibiciju neučinkovitih ili abnormalnih obrazaca disanja, opuštanje i smanjenje stresa i poboljšanja pacijentove funkcionalnosti u aktivnostima svakodnevnog života. Prilikom provođenja vježbi disanja, bitno je osigurati da pacijent bude u udobnom i opuštenom položaju, te da ima neograničavajuću i udobnu odjeću. Ovo potiče opuštanje tijela, smanjenje stresa te olakšava koncentraciju na pravilnu tehniku disanja. Također bitno je pacijenta educirati o ciljevima i razlozima provedenih vježbi disanja, što ima pozitivan utjecaj na postizanje postavljenih terapijskih ciljeva [34, 35].

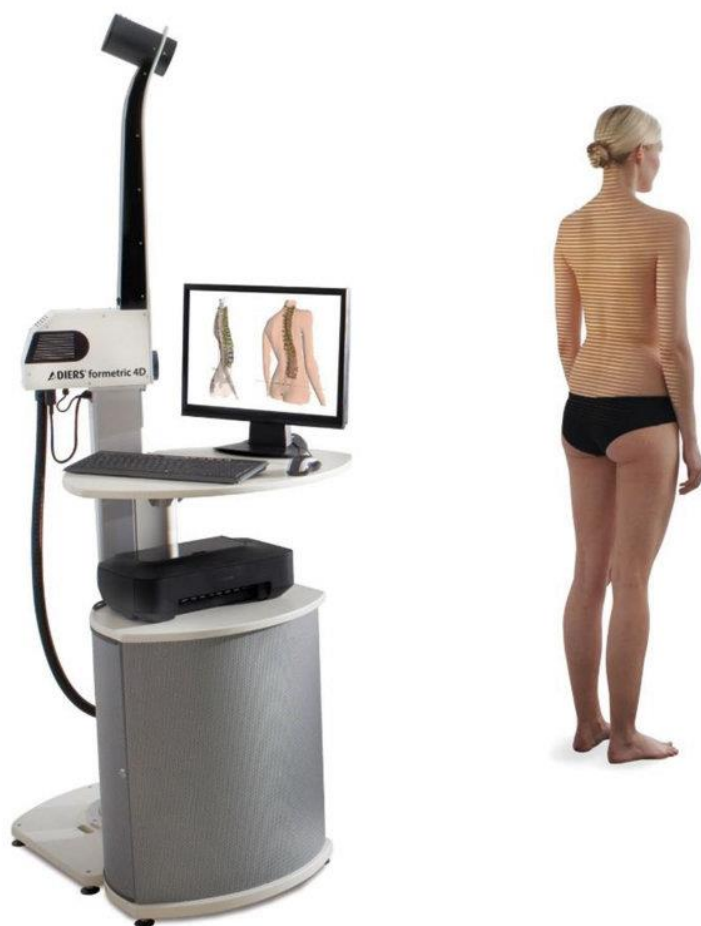7.4. Edukacija

Edukacija pacijenta predstavlja bitnu i neizostavnu komponentu rehabilitacijskog procesa, a uloga fizioterapeuta u ovom procesu iznimno je važna. Fizioterapeut ima zadaću pružanja detaljnih informacija o samoj deformaciji i pružanju podrške pacijentu s kifoza ili kifotičnim lošim držanjem. Pacijent treba biti upoznat s uzrocima, simptomima i potencijalnim komplikacijama, to mu omogućava shvatiti zašto je rehabilitacijski proces vrlo važan u liječenju same deformacije. Fizioterapeut pruža savjete o svakodnevnim aktivnostima i navikama koji se usmjeravaju na očuvanje pravilne posture i smanjenju opterećenja na kralježnici. To uključuje preporuke o pravilnom sjedenju i stajanju, pravilnom podizanju teških predmeta i drugim segmentima svakodnevnog života. Fizioterapeut mora pacijentu detaljno objasniti propisane vježbe, naglašavajući pravilan način izvođenja i važnost redovitog provođenja samih vježbi. Osim usredotočenosti na trenutno stanje, fizioterapeut mora pacijenta educirati o preventivnim mjerama koje mogu spriječiti daljnju progresiju kifoze ili kifotičnog lošeg držanja. Fizioterapeut ima značajnu ulogu u motiviranju pacijenta za redovito provođenje terapije, koja je od iznimne važnosti u uspješnom liječenju same deformacije [29, 34].

Fizioterapeut nakon provedene fizioterapijske procjene i dobivanja svih relevantnih informacija, a sukladno pacijentovim potrebama, ograničenjima i sposobnostima, razvija fizioterapijski plan i provodi intervencije s ciljem što uspješnijeg izlječenja. Uz primjenu kvalitetnih tehnika i strategija rehabilitacije, bitno je voditi učinkovitu komunikaciju, educirati pacijenta te ga motivirati kroz cijeli proces rehabilitacije. Također treba voditi brigu i o mentalnom zdravlju pacijenta jer provedba raznih testova i terapija mogu biti vrlo stresni za pojedinca. Stvaranje sigurnog i podržavajućeg okruženja te pružanje emocionalne podrške često su ključni elementi u uspješnoj rehabilitaciji. Uloga fizioterapeuta je da bude podrška pacijentu kroz cijelo vrijeme rehabilitacije s ciljem povećanja kvalitete života [29].

8. Raster-stereografija kralježnice

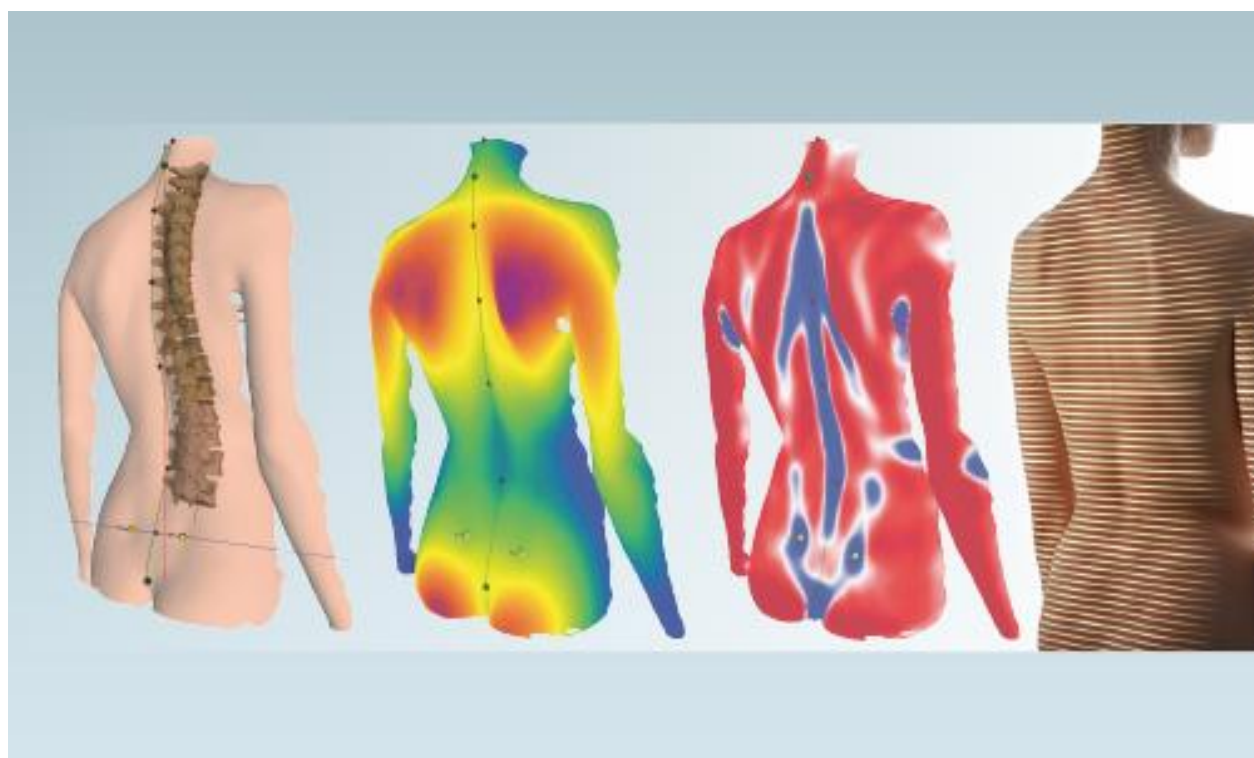
Raster-stereografija je metoda koja se koristi za stereofotogrametrijsko mjerenje površine leđa putem analize površinske topografije. DIERS Formetric 3D/4D je metoda svjetlosno-optičkog skeniranja temeljena na video-raster-stereografiji (VRS). Prema tome, sustav se sastoji od svjetlosnog projektora koji projicira mrežu linija na leđa pacijenta, koja se bilježi pomoću jedinice za snimanje slike. Računalni softver analizira zakrivljenost linija i generira putem metode fotogrametrije trodimenzionalni model površine, usporediv s gipsanim odljevkom (Slika 8.1.). Za razliku od rendgenskog snimanja, DIERS Formetric 3D/4D pruža sveobuhvatne informacije o statici cijelog tijela i posturi u samo jednom mjernom procesu, npr. zakrivljenost kralježnice (frontalno i lateralno), rotacija kralježaka i položaj zdjelice. Čak se mogu otkriti i mišićne neravnoteže na temelju slike zakrivljenosti površine leđa [36, 37].



Slika 8.1. Uređaj DIERS Formetric 3D/4D

Izvor: <https://www.researchgate.net/publication/264932087/figure/fig5/Formetric-4D-device-with-raster-line-projection.jpg>

Za razliku od drugih sustava, DIERS Formetric 3D/4D također pruža trodimenzionalnu rekonstrukciju kralježnice bez potrebe za korištenjem reflektirajućih marker točaka. Ovaj sustav koristi automatsko otkrivanje anatomskih referentnih točaka i znanstveno utemeljen model korelacije kako bi precizno opisao odnos između zakrivljenosti površine leđa i orijentacije kralježaka. Na taj način, moguće je rekonstruirati krivulju kralježnice i položaj zdjelice s visokom razinom preciznosti i pouzdanosti. Dodatno, DIERS Formetric 3D/4D olakšava proces mjerenja jer smanjuje potrebu za dodatnim reflektirajućim markerima te ubrzava postupak procjene posture i kralježnice. Ova tehnološka inovacija omogućuje bržu i učinkovitiju dijagnostiku, što je ključno za pravovremeno liječenje različitih deformacija kralježnice [38].



Slika 8.2. 3D prikaz kralježnice i površine leđa

Izvor: https://diers.eu/wp-content/uploads/2016/04/3D-reconstruction_300x500px.png

9. Istraživački dio rada

9.1. Cilj istraživanja

Cilj istraživanja je analizirati životne navike studenata, njihove tjelesne aktivnosti i prisutnost deformacije kifoze kralježnice kod zdravih studenata koji studiraju na Sveučilištu Sjever u Varaždinu, smjer Fizioterapija. Ovo istraživanje omogućuje dublje razumijevanje povezanosti između tjelesne aktivnosti, svakodnevnih navika i općeg stanja kralježnice kod odrasle populacije.

9.2. Metode istraživanja

Istraživanje je provedeno kroz online anketni upitnik te mjerenjem uređajem DIERS Formetric 3D/4D. Prvi dio istraživanja je proveden je putem online anketnog upitnika koji je izrađen za potrebe ovog završnog rada. Sudionici koji su pristupili anketnom upitniku bili su informirani o temi i svrsi istraživanja, te su jasno obaviješteni da će prikupljeni podaci biti korišteni isključivo u svrhu provedbe ovog istraživanja te za izradu završnog rada. Anketni upitnik, koji je bio sastavljen od sociodemografskih podataka, informacija o tjelesnoj aktivnosti i životnim navikama, omogućio je uvid u ponašanja i navike sudionika.

Drugi dio istraživanja proveden je mjerenjem na uređaju DIERS Formetric 3D/4D koji predstavlja inovativnu svjetlosno-optičku metodu skeniranja koja se temelji na video-raster-stereografiji (VRS). Ovaj sustav se sastoji od svjetlosnog projektora koji projicira preciznu linijsku mrežu na leđa pacijenta, dok istodobno jedinica za snimanje bilježi ovu projekciju. Kroz sofisticirani računalni softver, analizira se zakrivljenost linija na leđima, a rezultat toga je generiranje trodimenzionalnog modela površine tijela, pružajući vrlo detaljan anatomski prikaz. Ono što ovu metodu izdvaja od konvencionalnih rendgenskih tehnika jest njezina sposobnost pružanja sveobuhvatnih informacija o statičkoj i dinamičkoj posturi cijelog tijela u jednom, brzom procesu mjerenja, a istovremeno eliminira potrebu za izlaganjem pacijenta ionizirajućem zračenju, karakterističnom za rendgenske tehnike. To uključuje evaluaciju zakrivljenosti kralježnice u frontalnom i lateralnom smjeru, rotacija kralježaka te određivanje položaja zdjelice. Jedna od ključnih prednosti DIERS Formetric 3D/4D sustava je i mogućnost otkrivanja mišićne neravnoteže na temelju analize zakrivljenosti stražnje površine tijela [38]. Za potrebe ovog istraživanja, mjerenjem se dobio detaljan prikaz Cobbovog kuta kod svakog od pojedinog sudionika.

Istraživanje je provedeno u periodu od listopada do prosinca 2023. godine, tijekom akademske godine 2023/2024.

9.3. Sudionici

Uzorak sudionika u ovom istraživanju sastojao se od ukupno osamnaest sudionika ($N = 18$). Od ukupnog broja sudionika, njih dvanaest je bilo ženskog spola (67 %), a njih šest muškog spola (33 %). Starosna dob sudionika kretala se u rasponu od 18 do 28 godina. Svi sudionici su bili studenti Sveučilišta Sjever u Varaždinu, smjera Fizioterapija, od čega dva studenta na prvoj godini studija (11,1 %), jedan student na drugoj godini studija (5,6 %), dok je njih petnaest bilo na trećoj godini studija (83,3 %). Osim toga, važno je istaknuti da je među sudionicima bilo dvanaest redovitih studenata (66,7 %) i šest izvanrednih studenata (33,3 %). Svi sudionici su potpisali pisanu suglasnost za sudjelovanje u istraživanju, izražavajući svoju dobrovoljnost uključivanja (Prilog 1.). Uključeni kriteriji za sudjelovanje u istraživanju bili su postavljeni kako bi osigurali homogenost uzorka. Stoga su sudionici bili isključeni ako su imali prirodene malformacije ekstremiteta ili trupa.

9.4. Opis istraživanja

Istraživanje je provedeno u istraživačkom kabinetu Odjela za fizioterapiju, Sveučilišta Sjever u Varaždinu. U istraživanju se koristio online anketni upitnik i uređaj DIERS Formetric 3D/4D. Sudionici su po ulasku u prostoriju potpisali suglasnost za sudjelovanje u istraživanju te im je objašnjena procedura cijelog postupka.

Prvi dio istraživanja odnosio se ispunjavanjem online anketnog upitnika putem online platforme Google Forms, specifično izrađen za potrebe ovog završnog rada. Sudionici su bili obaviješteni o temi i svrsi istraživanja, pri čemu im je naglašeno da je njihovo sudjelovanje u anketi dobrovoljno i anonimno te da su prikupljeni podaci isključivo namijenjeni ovom istraživanju i objavljivanju završnog rada. Anketni upitnik sastojao se od ukupno osamnaest pitanja zatvorenog tipa, a za popunjavanje je potrebno u prosjeku pet minuta po sudioniku. Anketni upitnik bio je sastavljen od sociodemografskih i antropometrijskih podataka (spol, dob, godina studija, status studenta, radni status tjelesna visina, tjelesna težina), te podataka o tjelesnoj aktivnosti i životnim navikama. Mogući problem ovog istraživanja putem anketnog upitnika jest u davanju neiskrenih odgovora od strane sudionika. Pretpostavka ovog navoda je da ukoliko i postoje, oni su u izrazito malom postotku i neće utjecati na konačan rezultat istraživanja.

Nakon provedenog online anketnog upitnika provedeno je mjerenje na uređaju DIERS Formetric 3D/4D. Sudionici su morali osloboditi gornji dio tijela od odjeće te su hlače morale biti postavljene dovoljno nisko na bokovima tako da se vidi gornja glutealna brazda. Sudionici s dugom kosom morali su svezati kosu tako da se vide cijeli vrat i leđa. Sav nakit i satovi, koji su mogli biti vidljivi u kadru,

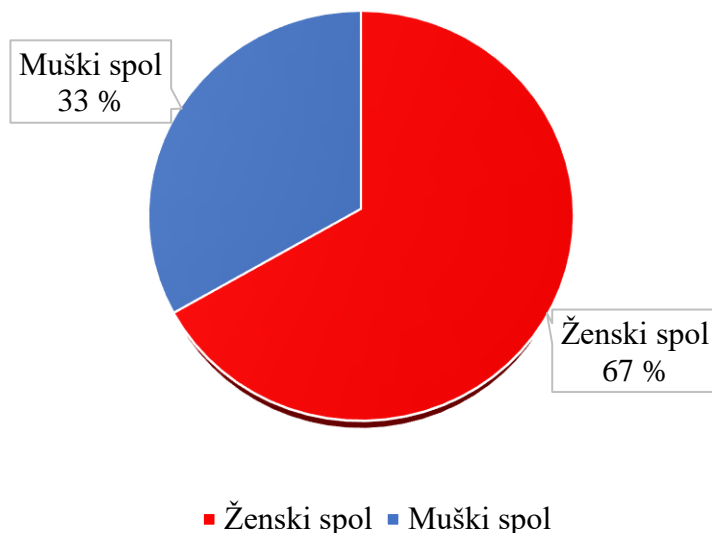
uklonjeni su. Zatim su ispitivači stavili 3 reflektirajuća markere na leđa subjekta, jednu na spinozni nastavak sedmog vratnog kralješka i jednu na svaku od spina iliaca superior posterior u sakralnoj regiji. Ovi markeri pomažu uređaju da brzo pronađe te točke omogućujući bržu i precizniju obradu podataka. Ispitivač putem palpacije na leđima sudionika detektira potrebno mjesto postavljanja. Nakon što su reflektirajući markeri pravilno postavljene, ostaju na tijelu sudionika do završetka svih mjerenja. Postavljanjem markera sudionici su dobili upute da stanu na označenu poziciju na podu u svom uobičajenom opuštenom položaju s leđima okrenutim Formetric 4D kameri. Stup kamere bio je podešen na temelju visine subjekta tako da je kralježnica bila u središtu prikaza. Istraživači su bili oprezni kako bi provjerili je li se sudionicima sa dugom kosom vidio vrat i leđa, te da li su hlače dovoljno nisko za vizualizaciju kralježnice i zdjelice. Istražitelj je zatim kliknuo gumb "*projektne pruge*" kako bi upalio svjetla. Provjeren je položaj subjekta kako bi se osiguralo da su svjetlosne trake oštre i u fokusu. Osvjetljenje u prostoriji za ispitivanje bilo je odgovarajuće prigušeno tako da su rasterske linije projicirane na leđa sudionika bile lako vidljive. Ovi su uvjeti bili dosljedni za sve sudionike. Nakon petnaest sekundi, ispitivač je kliknuo "*pokreni snimanje*" za početak mjerenja. Nakon što je snimanje završeno, svjetla su se automatski isključila, te je sudionik odmarao dvije minute, dok je softver Formetric obrađivao podatke. Za svakog sudionika ovi su koraci ponovljeni još dva puta za ukupno tri mjerenja. Cijela procedura po sudioniku iznosila je u prosjeku 20 minuta.

Cjelokupno istraživanje (uključujući online anketni upitnik te mjerenje na uređaju DIERS Formetric 3D/4D) je ukupno u prosjeku trajalo 25 minuta po sudioniku.

9.5. Opis uzorka

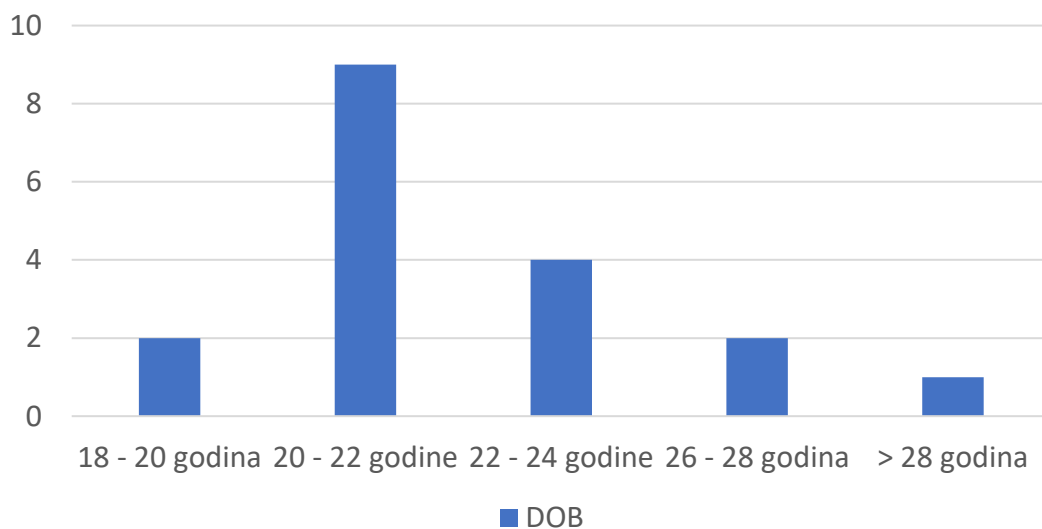
U okviru provedenog istraživanja, rezultati su prikupljeni putem online anketnog upitnika i mjerenja putem uređaja DIERS Formetric 3D/4D. Prvi dio anketnog upitnika usmjeren je na prikupljanje sociodemografskih podataka sudionika (spol, dob, godina studija, status studenta, radni status, tjelesna visina, težina i indeks tjelesne mase), dok je drugi dio anketnog upitnika usmjeren na prikupljanje informacija o tjelesnoj aktivnosti i životnim navikama sudionika. Posljednji dio odnosi se na rezultate o mjerenjima putem uređaja DIERS Formetric 3D/4D. U nastavku su prikazani rezultati iz prvog dijela online anketnog upitnika.

U istraživanju je sudjelovalo osamnaest sudionika (N = 18), od čega 67 % ženskog spola i 33 % muškog spola (Grafikon 9.5.1.).



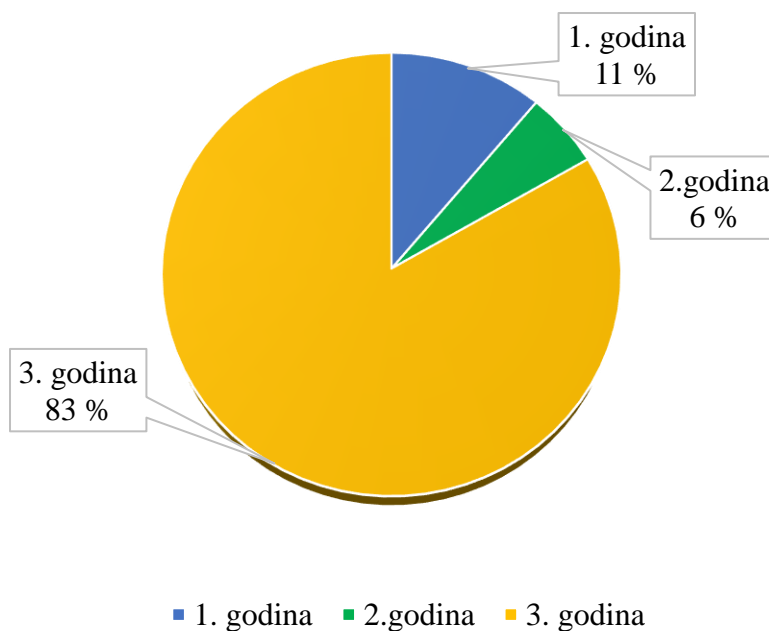
Grafikon 9.5.1. Spol sudionika
Izvor: Autor rada M.H., 2024.

U uzorku od osamnaest sudionika (N = 18), najveći broj sudionika bilo je između 20 i 22 godine starosti (50 %), zatim slijede sudionici između 22 i 24 godine (22,2 %), sudionici između 18 i 20 godine (11,1 %) te sudionici između 24 i 26 godina (11,1). Najmanje zastupljena skupina sudionika su starije osobe od 28 godina (5,65 %) (Grafikon 9.5.2.).



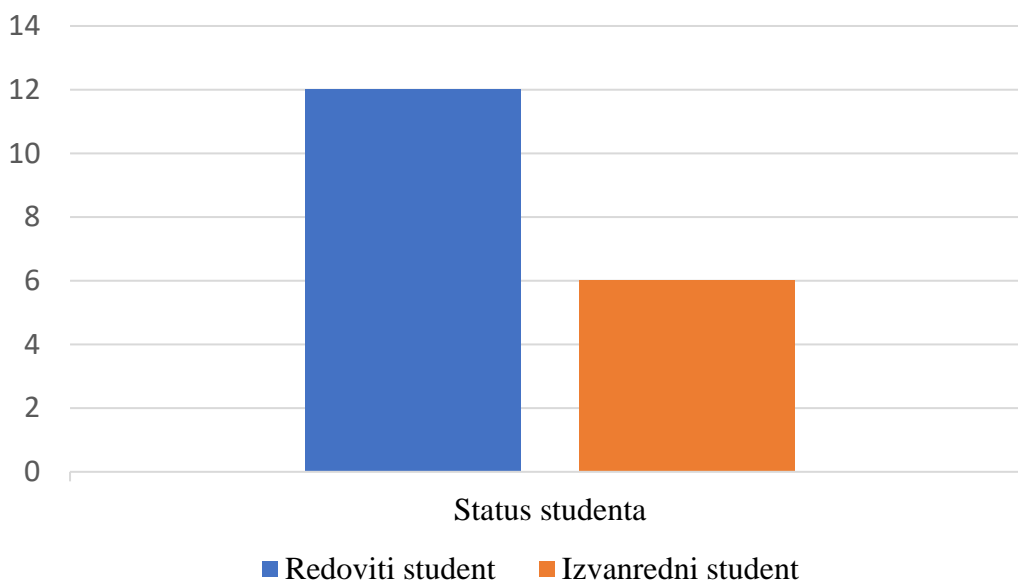
Grafikon 9.5.2. Dob sudionika
Izvor: Autor rada M.H., 2024.

U uzorku od osamnaest sudionika (N = 18), najveći broj sudionika pohađa 3. godinu studija (83 %), zatim slijede sudionici 1. godine studija (11 %) i 2. godine studija (6 %) (Grafikon 9.5.3.).



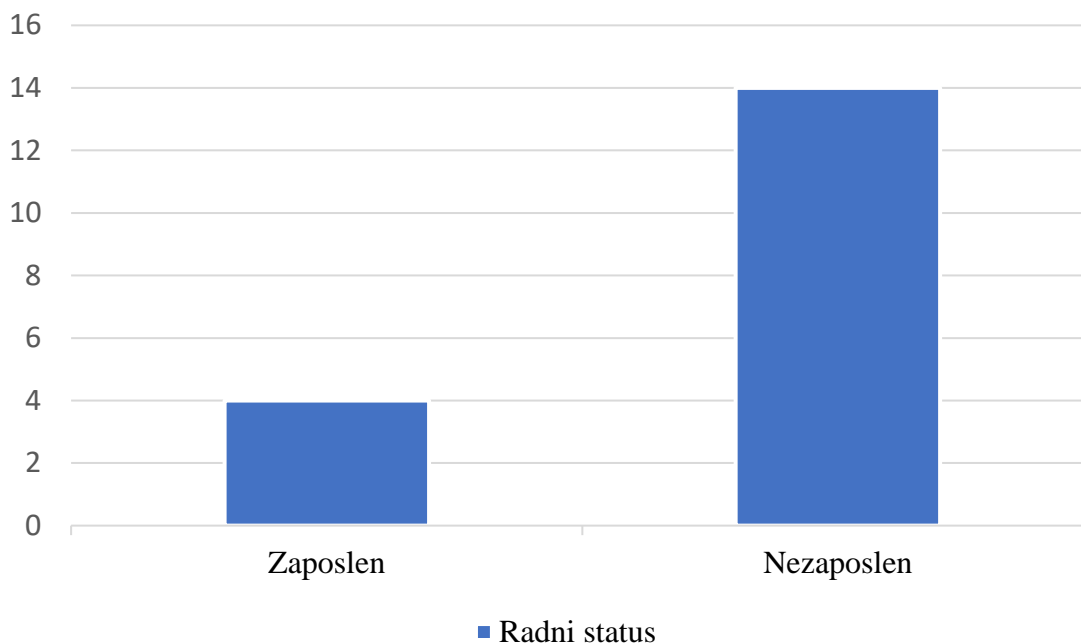
Grafikon 9.5.3. Godina studija
Izvor: Autor rada M.H., 2024.

Od ukupno osamnaest sudionika (N = 18) njih dvanaest ima status redovitog studenta (67 %), dok njih šest ima status izvanrednog student (33 %) (Grafikon 9.5.4.).



Grafikon 9.5.4. Status studenta
Izvor: Autor rada M.H., 2024.

Od ukupnog broja sudionika, njih 78 % je radno neaktivno, a 22 % radno aktivno. U uzorku od radnog aktivnog broja sudionika, njih N = 2 izjavilo je da obavlja poslove koji uključuju više hodanja, dok preostalih N = 2 sudionika obavlja podjednako poslove sjedeći i hodajući (Grafikon 9.5.5.).



Grafikon 9.5.5. Radni status
Izvor: Autor rada M.H., 2024.

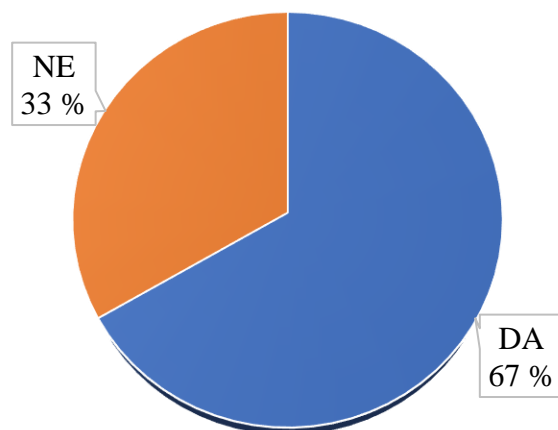
Razmatrajući antropometrijske karakteristike sudionika, prosječna visina sudionika iznosila je 1,70 metara. Prilikom detaljnije analize podataka prema spolu, uočene su značajne razlike u prosječnim visinama sudionika. Žene su imale prosječnu visinu od 1,66 metara, dok je prosječna visina muških sudionika iznosila 1,78 metara. Najviša zabilježena visina bila je 1,87 metara, dok je najniža iznosila 1,58 metara. Što se tiče mase sudionika, ukupni prosjek bio je 72,8 kilograma. Međutim, razlike su primjetne kada se analiziraju podaci prema spolu. Prosjek mase muških sudionika iznosio je 86,1 kilograma, dok je prosječna masa žena bila 64,3 kilograma. Najveća zabilježena masa bila je 103 kilograma, dok je najniža iznosila 51 kilogram. Na osnovu podataka o visini i masi sudionika, izračunat je indeks tjelesne mase (ITM), jedan od načina procjene uhranjenosti [39]. Prosječni ITM za sve sudionike iznosi 24,8. Razdvajajući rezultate prema spolu, prosječni ITM kod ženskih sudionika je 23,22, dok je kod muških sudionika 27,36. Najviši zabilježeni ITM u istraživanju iznosi 33,25, dok je najniži 19,57 (Tablica 9.5.1.).

Tablica 9.5.1. Podaci o tjelesnoj visini i masi
Izvor: Autor rada M.H., 2024.

Sudionici	Masa (kg)	Visina (m)	ITM (kg/m²)
Sudionik 1	52	1,63	19,57
Sudionik 2	52	1,59	20,57
Sudionik 3	63	1,7	21,80
Sudionik 4	88	1,77	28,1
Sudionik 5	51	1,58	20,43
Sudionik 6	72	1,75	23,51
Sudionik 7	58	1,61	22,38
Sudionik 8	90	1,75	29,39
Sudionik 9	53	1,63	19,90
Sudionik 10	85	1,76	27,44
Sudionik 11	85	1,87	24,31
Sudionik 12	103	1,76	33,25
Sudionik 13	75	1,76	24,21
Sudionik 14	92	1,76	29,70
Sudionik 15	61	1,75	19,92
Sudionik 16	74	1,61	28,55
Sudionik 17	95	1,76	30,67
Sudionik 18	61	1,64	22,68

Od ukupnog broja sudionika N = 18 njih 67 % je tjelesno aktivno ili se bavi sportom, dok 33 % sudionika to nije uobičajeno (Grafikon 9.5.6.). Svi sudionici koji su se izjasnili da se bave tjelesnom aktivnošću ili sportom naglasili su da to čine rekreativno. S druge strane, polovina sudionika (50 %) koji se ne bave tjelesnom aktivnošću ili sportom navela je da su razlozi za to nedostatak vremena ili nedostatak interesa. Zanimljivo je napomenuti da su svi sudionici (100 %) odgovorili da su svjesni

potencijalnih rizika povezanih s nedostatkom tjelesne aktivnosti, uključujući probleme s cirkulacijom, visoku razinu šećera u krvi, teškoće s kontrolom tjelesne težine i druge srodne zdravstvene probleme.

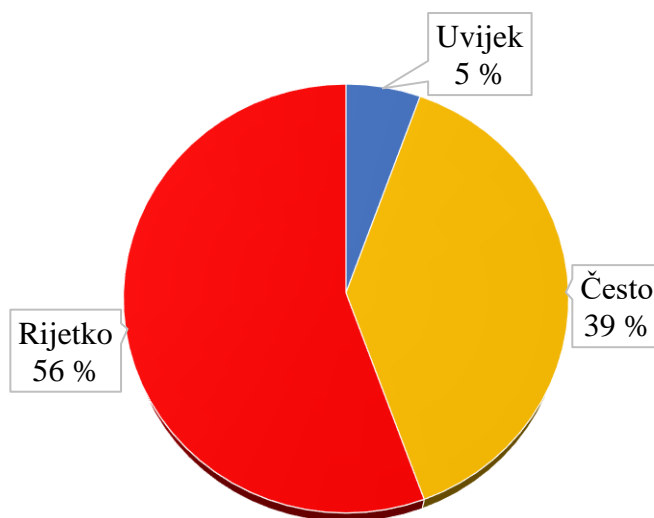


■ DA

Grafikon 9.5.6. Bavljenje tjelesnom aktivnošću ili sportom

Izvor: Autor rada M.H., 2024.

U vezi s korištenjem prijevoznih sredstava za kratke relacije, 56 % sudionika rijetko koristi prijevozno sredstvo za udaljenosti do 5 kilometara ili manje. Nasuprot tome, njih 39 % često koristi prijevozna sredstva za takve kratke relacije, a 5 % uvijek koristi prijevozna sredstva za te udaljenosti (Grafikon 9.5.7.).

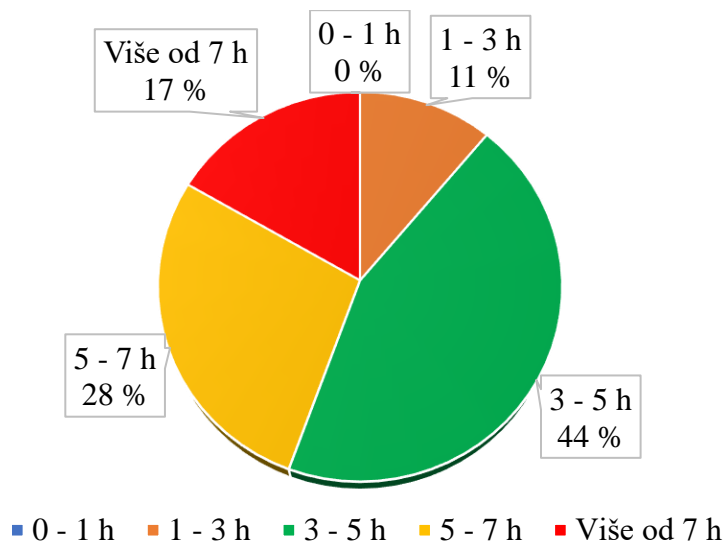


■ Uvijek ■ Često ■ Rijetko

Grafikon 9.5.7. Korištenje prijevoznog sredstva za kratke relacije (do 5 km)

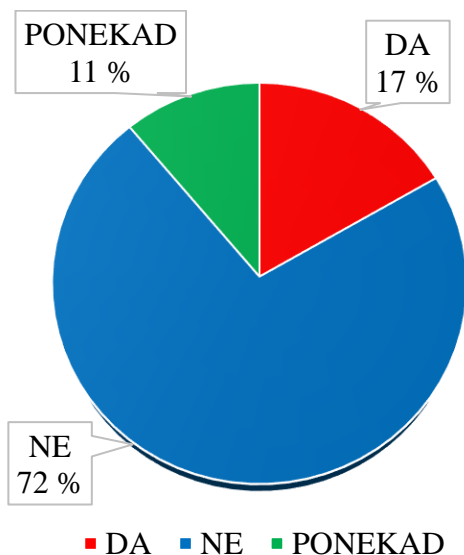
Izvor: Autor rada M.H., 2024.

U odgovoru na pitanje „Koliko u prosjeku dnevno sjedite“, 44 % sudionika odgovorilo je da dnevno provodi između 3 i 5 sati u sjedećem položaju, 28 % provodi između 5 i 7 sati dnevno u sjedećem položaju, 17 % čak više od 7 sati, a samo 11 % provodi optimalnih između 1 i 3 sati u sjedećem položaju dnevno (Grafikon 9.5.8.). Svi sudionici, N = 18 (100 %) odgovorilo je da su svjesni rizika od pojave različitih deformacija kralježnice kod sjedilačkog načina života.



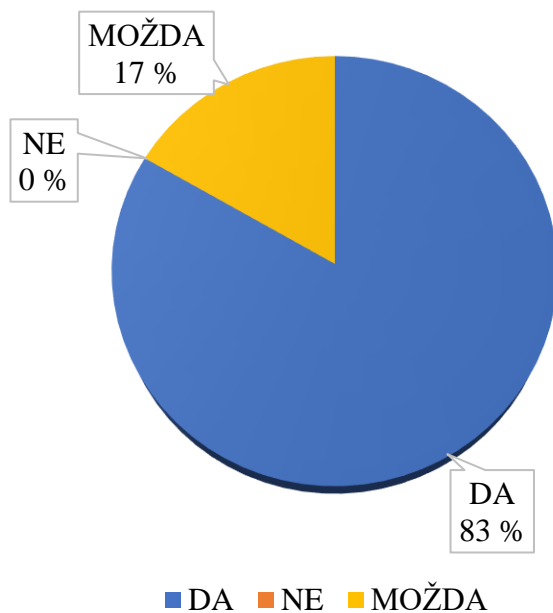
Grafikon 9.5.8. Prosjek dnevnog sjedenja
Izvor: Autor rada M.H., 2024.

U pogledu korištenja cigareta ili drugih duhanskih proizvoda, čak 72 % sudionika odgovorilo je da ne koristi cigarete ili duhanske proizvode, 17 % sudionika koristi, a 11 % ponekad koristi cigarete ili duhanske proizvode (Grafikon 9.5.9.).



Grafikon 9.5.9. Korištenje cigareta ili drugih duhanskih proizvoda
Izvor: Autor rada M.H., 2024.

Na pitanje o promjeni loših životnih navika i uvođenju tjelesne aktivnosti, njih 83 % izrazilo je pozitivan stav, dok je 17 % sudionika odgovorilo da razmatra mogućnost promjene. Značajno je napomenuti da nijedan sudionik nije iskazao negativan stav prema ovim promjenama (Grafikon 9.5.10.).



*Grafikon 9.5.10. Promjena loših životnih navika i uvođenje tjelesne aktivnosti
Izvor: Autor rada M.H., 2024.*

10. Rezultati

Anketirani sudionici (N = 18) mjereni su uređajem DIERS Formetric 3D/4D pri čemu su dobivene sveobuhvatne informacije o statičkoj posturi tijela (Tablica 10.1.).

Tablica 10.1. Rezultati mjerenja uređajem DIERS Formetric 3D/4D

Izvor: Autor rada M.H., 2024.

Sudionici	Cobbov kut (°)	Kifotični vrh (mm)	Lordotični vrh (mm)	Cervikalni flash (mm)	Lumbalni flash (mm)	Kifotični kut (°)	Lordotični kut (°)
Sudionik 1	47	155	368	48	43	52	51
Sudionik 2	41	116	349	47	57	53	59
Sudionik 3	32	247	449	72	35	48	66
Sudionik 4	37	210	335	55	44	55	60
Sudionik 5	50	146	350	60	73	68	51
Sudionik 6	45	181	397	86	42	53	27
Sudionik 7	32	76	292	31	43	47	52
Sudionik 8	20	224	390	60	12	49	59
Sudionik 9	41	120	370	50	45	42	57
Sudionik 10	40	181	412	83	41	52	26
Sudionik 11	36	220	413	76	29	40	37
Sudionik 12	42	217	347	105	13	56	29
Sudionik 13	49	176	401	73	59	68	43
Sudionik 14	32	190	381	56	42	56	56
Sudionik 15	25	154	414	24	60	42	48
Sudionik 16	52	167	380	83	53	66	54
Sudionik 17	46	199	413	78	51	52	51
Sudionik 18	45	175	370	54	37	54	105

U nastavku su navedeni rezultati mjerenja tri sudionika (Sudionik 16, Sudionik 5, Sudionik 13 iz Tablice 10.1.) čije su vrijednosti bile najviše promatrajući kifoze kao deformaciju kralježnice. Promatrane vrijednosti koje su se uzimale u obzir su: Cobbov kut, kifotični i lordotični vrh, cervikalni i lumbalni flash te kifotični i lordotični kut. Niže navedeni rezultati pružaju uvid u varijacije kifoze kao i njezine morfološke karakteristike.

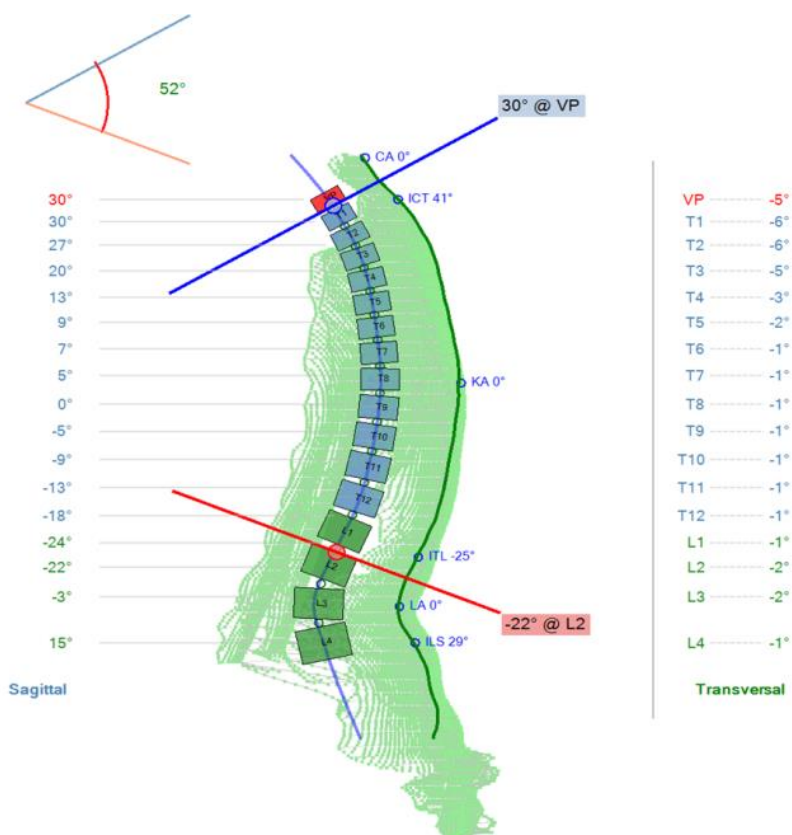
- **Sudionik 16**

Tablica u nastavku prikazuje rezultate Sudionika 16 mjerenjem uređajem DIERS Formetric 3D/4D (Tablica 10.2.).

Tablica 10.2. Rezultati mjerenja uređajem DIERS Formetric 3D/4D - Sudionik 16
Izvor: Autor rada M.H., 2024.

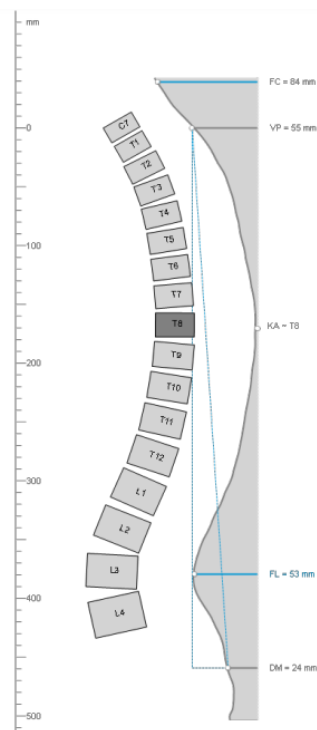
Sudionik 16						
Cobbov kut (°)	Kifotični vrh (mm)	Lordotični vrh (mm)	Cervikalni flash (mm)	Lumbalni flash (mm)	Kifotični kut (°)	Lordotični kut (°)
52	167	380	83	53	66	54

Rezultati mjerenja ukazuju na prisutnost kifoze, a mjerene vrijednosti Sudionika 16 prikazane su u nastavku (Slika 10.1., Slika 10.2.).



Slika 10.1. Transverzalni prikaz kralježnice I - Sudionik 16
Izvor: Autor rada M.H., 2024.

Kyphotic Apex KA	167	mm (~T8)
Lordotic Apex LA	380	mm (~L3)
Flèche Cervicale	83	mm
Flèche Lombaire	53	mm
Kyphotic Angle ICT-ITL (max)	66	°
Lordotic Angle ITL-ILS (max)	54	°



Slika 10.2. Transverzalni prikaz kralježnice 2 - Sudionik 16
Izvor: Autor rada M.H., 2024.

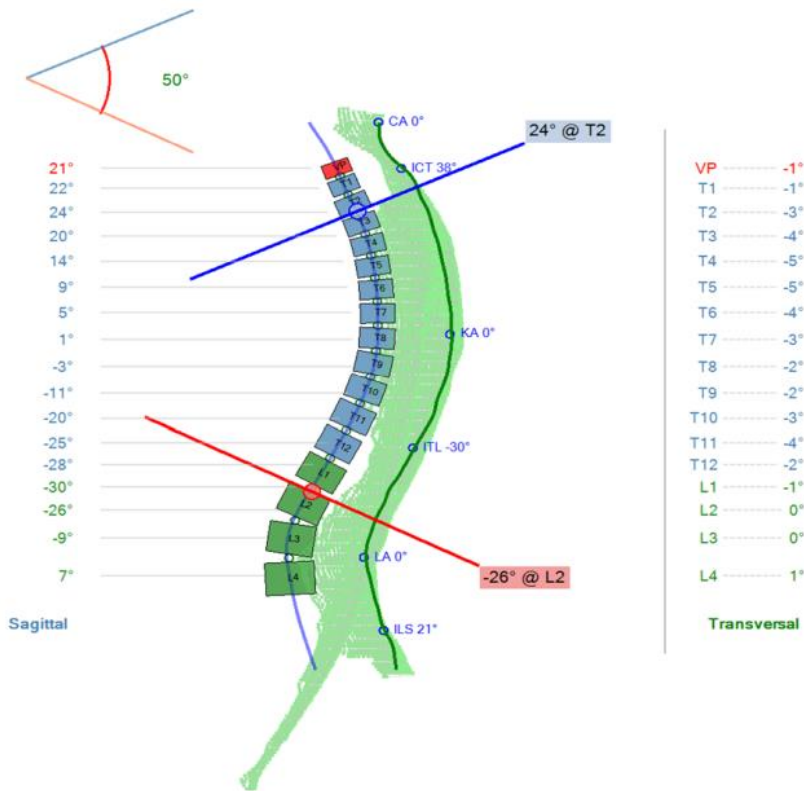
- **Sudionik 5**

Tablica u nastavku prikazuje rezultate Sudionika 5 mjerenjem uređajem DIERS Formetric 3D/4D (Tablica 10.3.).


Tablica 10.3. Rezultati mjerenja uređajem DIERS Formetric 3D/4D - Sudionik 5
Izvor: Autor rada M.H., 2024.

Sudionik 5						
Cobbov kut (°)	Kifotični vrh (mm)	Lordotični vrh (mm)	Cervikalni flash (mm)	Lumbalni flash (mm)	Kifotični kut (°)	Lordotični kut (°)
50	146	350	60	73	68	51

Rezultati mjerenja ukazuju na prisutnost kifoze, a mjerene vrijednosti Sudionika 5 prikazane su u nastavku (Slika 10.3., Slika 10.4.).



Slika 10.3. Transverzalni prikaz kralježnice 1 - Sudionik 5
Izvor: Autor rada M.H., 2024.



Slika 10.4. Transverzalni prikaz kralježnice 2 – Sudionik 5
Izvor: Autor rada M.H., 2024.

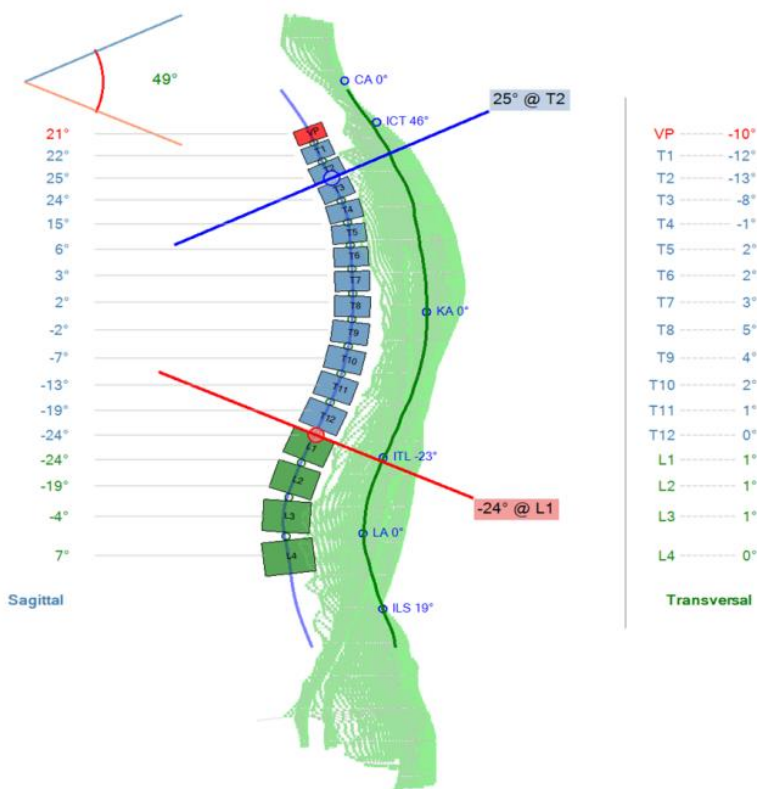
- **Sudionik 13**

Tablica u nastavku prikazuje rezultate Sudionika 13 mjerenjem uređajem DIERS Formetric 3D/4D (Tablica 10.4.).

Tablica 10.4. Rezultati mjerenja uređajem DIERS Formetric 3D/4D - Sudionik 13
Izvor: Autor rada M.H., 2024.

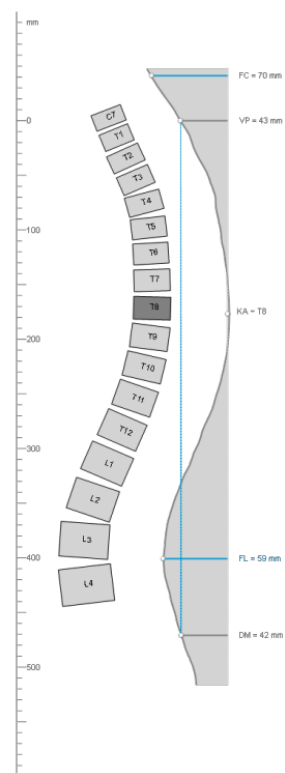
Sudionik 13						
Cobbov kut (°)	Kifotični vrh (mm)	Lordotični vrh (mm)	Cervikalni flash(mm)	Lumbalni flash(mm)	Kifotični kut (°)	Lordotični kut (°)
49	176	401	73	59	68	43

Rezultati mjerenja ukazuju na prisutnost kifoze, a mjerene vrijednosti Sudionika 13 prikazane su u nastavku (Slika 10.5., Slika 10.6.).



Slika 10.5. Transverzalni prikaz kralježnice 1 - Sudionik 13
Izvor: Autor rada M.H., 2024.

Kyphotic Apex KA	176	mm (~T8)
Lordotic Apex LA	401	mm (~L3)
Flèche Cervicale	73	mm
Flèche Lombaire	59	mm
Kyphotic Angle ICT-ITL (max)	68	°
Lordotic Angle ITL-ILS (max)	43	°



Slika 10.6. Transverzalni prikaz kralježnice 2 - Sudionik 13
Izvor: Autor rada M.H., 2024.

11. Rasprava

Promatrajući rezultate istraživanja (anketni upitnik i mjerni rezultati), evidentan je relativno visok udio kifoze kod promatranih sudionika. S obzirom na dobivene rezultate, čak 39 % sudionika pokazuje prisutnost kifoze na temelju veličine Cobbovog kuta. Ako uzmemo u obzir rezultate anketnog upitnika, prema kojima promatrani sudionici predstavljaju mlađu populaciju (prosjek 22 godine starosti) koja se u visokoj mjeri rekreativno bavi tjelesnom aktivnošću i sportom (67 % sudionika), poražavajući su rezultati koji ukazuju na prisutnost kifoze kod čak 39 % sudionika. S obzirom na rezultate anketnog upitnika, prisutnost kifoze može se pripisati čestim korištenjem prijevoznih sredstava za kratke relacije do 5 km (39 % sudionika) te vremenom provedenim u sjedećem položaju koje u prosjeku iznosi više od 6 sati dnevno. Ovi čimbenici ukazuju na povezanost između nepravilnih posturalnih navika, niske razine tjelesne aktivnosti (bavljenje tjelesnom aktivnošću je isključivo rekreativno) i pojave kifoze. Navedeno potvrđuje i niz drugih provedenih istraživanja na ovu temu čime su dobiveni rezultati i zaključci iz ovog rada opravdani.

U istraživanju koje su proveli M. Salsali i sur., proučavala se veza između razine tjelesne aktivnosti i posture. Njihovi rezultati sugeriraju da postoji ograničena povezanost između razine tjelesne aktivnosti i posture. Ističu da postura prije svega ovisi o drugim biopsihološkim čimbenicima, dok tjelesna aktivnost ima manji utjecaj na nju. Ovo istraživanje naglašava kompleksnost faktora koji utječu na posturu i sugerira potrebu za daljnjim istraživanjem [40].

Prema istraživanju J. Sedrez i sur., utvrđena je veza između povećane torakalne kifoze i neadekvatnog držanja u sjedećem položaju. Rezultati istraživanja sugeriraju da neadekvatno držanje tijekom sjedenja, zajedno s rijetkim bavljenjem tjelesnom aktivnošću (samo jednom do dva puta tjedno, rekreativno), doprinosi razvoju torakalne kifoze. Ovo istraživanje naglašava važnost posturalnih navika u formiranju i održavanju optimalnog položaja kralježnice te ukazuje na potrebu za promicanjem pravilnih posturalnih navika kako bi se spriječile posturalne promjene [41].

Istraživanje A. Cepkova i sur., dodatno ističe ozbiljnost problema lošeg držanja među studentima, posebice onih koji dugotrajno sjede tijekom nastave na fakultetu. Njihovi rezultati jasno ukazuju na potrebu za posebnim naglaskom na preventivne mjere usmjerene na očuvanje posture kod mladih. Ovo istraživanje naglašava važnost svjesnosti o utjecaju dugotrajnog sjedenja na kralježnicu te sugerira potrebu za implementacijom strategija i programa koji potiču pravilno držanje i aktivno sudjelovanje u održavanju optimalnog položaja tijela [42].

M. S. Shehada i sur., proveli su istraživanje koje je pokazalo da su posturalne promjene kao što su protrakcija glave, kifoza i lordoza značajno prisutne kod muških studenata koji su sudjelovali u ovom istraživanju, s različitim stupnjevima učestalosti. Protrakcija glave je bio najčešći tip posturalne promjene zabilježen među ovim studentima. Dob i indeks tjelesne mase (ITM) bili su povezani s učestalošću posturalnih promjena među studentima, tako da je prevalencija kifoze bila mnogo veća među studentima mlađima od 25 godina u usporedbi sa studentima starijima od 25 godina. Značajna korelacija je zabilježena između učestalosti posturalnih promjena i ITM-e studenata. Također, značajna veza je uočena između učestalosti protrakcije glave i tjelesne aktivnosti studenata [43].

U konačnici, rezultati i zaključci ovog istraživanja ukazuju na važnost podizanja svijesti i educiranja javnosti o deformacijama kralježnice, posebice kifoze i kifotičnog držanja te potrebi za poduzimanjem intervencija usmjerenih na njezinu prevenciju i liječenje. Deformacije kralježnice, poput kifoze, mogu imati dugoročne negativne posljedice na opće zdravlje i kvalitetu života pojedinca. Stoga je ključno promicati edukaciju koja će naglasiti važnost ranog prepoznavanja i intervencije.

Osim promicanja tjelesne aktivnosti, koja ima ključnu ulogu u održavanju pravilne posture, važno je naglasiti i druge aspekte koji utječu na posturu i samu kralježnicu. Pravilne posturalne navike, kao što su pravilno sjedenje, stajanje i nošenje tereta, mogu značajno doprinijeti smanjenju rizika od razvoja posturalnih promjena. Smanjenje vremena provedenog u sjedećem položaju također je od velike važnosti, posebno s obzirom na sve veći broj sati koje mladi provode ispred računala i drugih digitalnih uređaja. Pored toga, postoji potreba za ergonomski prilagođenim radnim okruženjem koje podržava pravilnu posturu. Ovo uključuje prilagodbu visine stolova i stolica, korištenje adekvatne potpore za leđa, te postavljanje ekrana računala u ravnini očiju kako bi se smanjio napor na vrat i leđa. Takve prilagodbe mogu značajno smanjiti opterećenje na kralježnici i spriječiti razvoj deformacija.

Dodatna istraživanja u ovom području imaju potencijal pružiti dublji uvid u složenost ovog problema i omogućiti razvoj novih strategija prevencije i terapije. Ove strategije mogu uključivati ne samo vježbe jačanja, istezanja i disanja, već i psihološku podršku i edukativne programe. Sve ove mjere zajedno mogu značajno doprinijeti poboljšanju posture i smanjenju incidencije kifoze i posturalnih promjena kod mlađe populacije.

12. Zaključak

Zaključno, ovaj rad naglašava kompleksnost posturalnih promjena i deformacija kralježnice te potrebu za sveobuhvatnim pristupom u njihovoj prevenciji i liječenju. Posturalne promjene i deformacije kralježnice mogu nastati u bilo kojoj životnoj dobi, a njihov razvoj nije isključivo povezan s niskom razinom tjelesne aktivnosti, već i s nepravilnim posturalnim životnim navikama, osobito prekomjernim sjedenjem. Ubrzani način života i sjedilački način življenja doprinose zanemarivanju zdravlja, što rezultira češćim pojavama problema s kralježnicom. Posebno zabrinjavajuća je učestalost kifoze, što naglašava potrebu za redovitim zdravstvenim pregledima kako bi se deformacije prepoznale na vrijeme.

Fizioterapeuti imaju ključnu ulogu u ovom procesu, kroz fizioterapijsku procjenu i identifikaciju problema, te izradu i provođenje fizioterapijske intervencije. Važno je istaknuti da održavanje umjerene tjelesne aktivnosti doprinosi jačanju mišića i pravilnoj posturi, čime se smanjuje rizik od deformacija kralježnice. Međutim, podjednako je važno educirati pojedince o pravilnom držanju tijela i posturalnim navikama kako bi se spriječile deformacije poput kifoze. Svijest o pravilnom držanju tijela i redovito mijenjanje položaja tijekom dugotrajnog sjedenja ključni su koraci u prevenciji posturalnih promjena. Stoga, fizioterapeuti imaju odgovornost i važnu ulogu u poticanju i educiranju pojedinaca na održavanje pravilnog držanja i bavljenju tjelesnom aktivnošću. Kroz pravilno osmišljen program vježbi, prilagođen individualnim potrebama, može se značajno doprinijeti smanjenju rizika od deformacija kralježnice.

Ovaj zaključak naglašava potrebu za integriranim pristupom koji uključuje tjelesnu aktivnost, edukaciju o pravilnom držanju i promicanje zdravih životnih navika kao ključne elemente u prevenciji posturalnih promjena. Osim tjelesne aktivnosti, od iznimne je važnosti podizanje svijesti o ispravnom držanju i stalna edukacija o metodama smanjenja rizika od deformacija kralježnice. Integrirani pristup, koji kombinira tjelesnu aktivnost s edukativnim programima, može značajno poboljšati kvalitetu života i smanjiti učestalost posturalnih promjena koje dovode do pojave deformacija.

13. Literatura

- [1] W. Platzer: Priručni anatomski Atlas u tri sveska, Prvi svezak: Sustav organa za pokretanje, Medicinska naklada Zagreb, 2011.
- [2] L. Grgurević: Funkcionalna i topografska anatomija vratne kralježnice. Zavod za anatomiju, Katedra za anatomiju i kliničku anatomiju Medicinskog fakulteta u Zagrebu, Fiz. Rehabil. Med. 2017; 30 (3-4), str. 123-163.
- [3] J. Fanghanel, F. Pera, F. Anderhuber, R. Nitsch: Waldeyerova anatomija čovjeka, 17. njemačko izd. prerađeno u cijelosti, 1. hrvatsko izd., Zagreb : Golden marketing - Tehnička knjiga, 2009.
- [4] J.Krmpotić-Nemačić, A. Marušić: Anatomija čovjeka, Medicinska naklada Zagreb, 2007.
- [5] I. Jajić: Lumbalni bolni sindrom. Zagreb: Školska knjiga, 1984.
- [6] <https://www.verywellhealth.com/spinal-nerves-anatomy-4682599>, dostupno 05.02.2024.
- [7] N. Palastanga, D. Field, R. Soames: Anatomy and Human Movement structure and function, 5th edition, 2006.
- [8] Z. Kosinac: Posturalni problemi u djece i mladeži – dijagnostika i liječenje. Zagreb: Medicinska naklada, 2018.
- [9] <https://sahyadrihospital.com/blog/spinal-deformities-causes-diagnosis-treatments/>, dostupno 06.02.2024.
- [10] <https://yourbodyposture.com/kyphosis/>, dostupno 07.02.2024.
- [11] O. Yaman, S. Dalbayrak: Kyphosis and review of the literature, Turk Neurosurg, 2014; 24(4): 455-65.
- [12] <https://www.nationwidechildrens.org/conditions/kyphosis>, dostupno 07.02.2024.
- [13] <https://health.clevelandclinic.org/how-you-can-fix-a-dowagers-hump-prevention-tips>, dostupno 07.02.2024.
- [14] <https://www.injurymap.com/articles/dowagers-hump>, dostupno 07.02.2024.

- [15] N. Boos, Max Aebi: Spinal Disorders – Fundamentals of Diagnosis and Treatment, Springer Verlag, 1st edition, 2008.
- [16] M. J. McMaster, H. Singh: "Natural history of congenital kyphosis and kyphoscoliosis. A study of one hundred and twelve patients". The Journal of Bone and Joint Surgery. American Volume, 1999, 81 (10): 1367–83.
- [17] <https://www.prohealthcareproducts.com/blog/kyphosis-and-upper-crossed-syndrome/>, dostupno 07.02.2024.
- [18] C. Lehnert-Schroth: Three-Dimensional Treatment for Scoliosis: A Physiotherapeutic Method for Deformities of the Spine 1st English Edition, Martindale Press, 2007.
- [19] P. M. Murray, S. L. Weinstein, K. F. Spratt: The natural history and long-term follow-up of Scheuermann kyphosis, Journal of Bone and Joint Surgery, American Volume, 1993.
- [20] H. R. Weiss, D. Turnbull: Kyphosis (Physical and technical rehabilitation of patients with Scheuermann's disease and kyphosis), International Encyclopedia of Rehabilitation, 2010.
- [21] Y. Matsuyama: Surgical treatment for adult spinal deformity: Conceptual approach and surgical strategy. Spine surgery and related research, 2017, 1(2), 56–60.
- [22] I. Klaić, L. Jakuš: Fizioterapijska procjena, Zdravstveno veleučilište, Zagreb, 2017.
- [23] V. Podder, V. Lew, S. Ghassemzadeh: SOAP notes, StatPearls, 2023.
- [24] J. Paušić: Analiza posture: priručnik Kineziološkog fakulteta Sveučilišta u Splitu.
- [25] A. Bilić: Schrot terapija kod liječenja skolioza u adolescentskoj dobi, Sveučilište u Splitu, 2020.
- [26] V. Laki: Fizioterapijska procjena skolioza, Zagreb 2020.
- [27] A. Clarke, A. Jones, M. O'Malley: ABC of Spinal Disorders. Examination, Oxford, 2010.
- [28] https://www.physio-pedia.com/Occiput_to_Wall_Distance_OWD#cite_note-1, dostupno 09.02.2024.
- [29] S. B. OSullivan, T. J. Schmitz, G. Fulk: Physical Rehabilitation, Sixth Edition, F.A. Davis, 2013.

- [30] F. Seidi, R. Rajabi, I. Ebrahimi, M. H. Alizadeh, H. Minoonejad: The efficiency of corrective exercise interventions on thoracic hyper-kyphosis angle. *J Back Musculoskelet Rehabil.*, 2014;27(1):7-16.
- [31] W. B. Katzman, E. Vittinghoff, F. Lin, A. Schafer, R. K. Long, S. Wong, A. Gladin, B. Fan, B. Allaire, D. M. Kado, N. E. Lane: Targeted spine strengthening exercise and posture training program to reduce hyperkyphosis in older adults: results from the study of hyperkyphosis, exercise, and function (SHEAF) randomized controlled trial. *Osteoporosis international : a journal established as result of cooperation between the European Foundation for Osteoporosis and the National Osteoporosis Foundation of the USA*, 2017, 28(10), 2831–2841
- [32] W. G. Yoo: Effects of thoracic posture correction exercises on scapular position. *Journal of physical therapy science*, 2018, 30(3), 411–412
- [33] F. Kamali, S.A. Shirazi, S. Ebrahimi, M. Mirshamsi, A. Ghanbari: Comparison of manual therapy and exercise therapy for postural hyperkyphosis: A randomized clinical trial. *Physiother. Theory Pract.*, 2016;32:92–97
- [34] A. L. Lorbergs, G. T. O'Connor, Y. Zhou, T. G. Travison, D. P. Kiel, L. A. Cupples, H. Rosen, E. J. Samelson: Severity of Kyphosis and Decline in Lung Function: The Framingham Study. *The journals of gerontology. Series A, Biological sciences and medical sciences*, 2017, 72(5), 689–694
- [35] C. Kishner, L.A. Colby: *Therapeutic exercise*, Fifth edition, F.A. Davis Company, Philadelphia, 2007.
- [36] J. H. Terheyden, M. Weterkamp, G. Gosheger, T. Lange, A. Schulze Bövingloh, T. L. Schulte: Rasterstereography versus radiography for assessing shoulder balance in idiopathic scoliosis: A validation study relative to patients' self-image. *J Back and Musculoskeletal Rehabil.*, 2018, 31(6), 1049-1057.
- [37] A. Kuzmić, N. Zaplatić Degač, M. Filipec: Raster stereografija kralježnice i postura sportaša, 20. godišnja međunarodna konferencija "Kondicijska priprema sportaša 2022.", Zagreb: Kineziološki fakultet Sveučilišta u Zagrebu, 2022.
- [38] <https://diers.eu/en/products/spine-posture-analysis/diers-formetric-4d/>, dostupno 20.02.2024.
- [39] <https://www.who.int/europe/news-room/fact-sheets/item/a-healthy-lifestyle---who-recommendations>, dostupno 21.02.2024.

- [40] M. Salsali, R. Sheikhhoseini, P. Sayyadi, J. A. Hides, M. Dadfar, H. Piri: Association between physical activity and body posture: a systematic review and meta-analysis. *BMC public health*, 2023, 23(1), 1670.
- [41] J. A. Sedrez, M. I. Zaniratti Da Rosa, M. Noll, F. S. Medeiros, C. T. Candotti: Risk factors associated with structural postural alterations on the spine of children and adolescents. *Revista Paulista de Pediatria*. 2015 Mar;33(1):72–81.
- [42] A. Cepková, E. Zemková, Ľ. Šooš, M. Uvaček, J. M. Muyor: Spinal curvature in female and male university students with prolonged bouts of sedentary behaviour, 2022.
- [43] M. S. Shehada, N. Karimi, P. Baraghoosh, F. Mohammadi, A. Ahmadi: Prevalence and Factors Associated With Postural Abnormalities in Male Students of Tehran Universities: A Cross-sectional Study. *Physical treatments*. 2023 Apr 1;13(2):77–86.

Popis slika

Slika 2.1. Segmenti kralježnice	2
Slika 2.1.1. Vratna kralježnica.....	3
Slika 2.2.1. Torakalna kralježnica	4
Slika 2.3.1. Lumbalna kralježnica	5
Slika 2.4.1. Sakralna i trtična kralježnica	6
Slika 3.1. Fiziološke krivine kralježnice	7
Slika 4.1. Prikaz fiziološke torakalne kifoze i povećane torakalne kifoze	9
Slika 4.1.1.1. Kifotično loše držanje	10
Slika 4.1.2.1. Usporedba normalne kralježnice i Scheuermannove kifoze	12
Slika 6.1.1. Adamsov test	16
Slika 6.1.2. Test „Occiput to wall distance“	17
Slika 8.1. Uređaj DIERS Formetric 3D/4D.....	21
Slika 8.2. 3D prikaz kralježnice i površine leđa	22
Slika 10.1. Transverzalni prikaz kralježnice 1 – Sudionik 16.....	34
Slika 10.2. Transverzalni prikaz kralježnice 2 – Sudionik 16.....	35
Slika 10.3. Transverzalni prikaz kralježnice 1 – Sudionik 5.....	36
Slika 10.4. Transverzalni prikaz kralježnice 2 – Sudionik 5.....	36
Slika 10.5. Transverzalni prikaz kralježnice 1 – Sudionik 13.....	37
Slika 10.6. Transverzalni prikaz kralježnice 2 – Sudionik 13.....	38

Popis tablica

Tablica 9.5.1. Podaci o tjelesnoj visini i masi.	29
Tablica 10.1. Rezultati mjerenja uređajem DIERS Formetric 3D/4D.....	33
Tablica 10.2. Rezultati mjerenja uređajem DIERS Formetric 3D/4D – Sudionik 16.	34
Tablica 10.3. Rezultati mjerenja uređajem DIERS Formetric 3D/4D – Sudionik 5	35
Tablica 10.4. Rezultati mjerenja uređajem DIERS Formetric 3D/4D – Sudionik 13	37

Popis grafikona

Grafikon 9.5.1. Spol sudionika.....	26
Grafikon 9.5.2. Dob sudionika	26
Grafikon 9.5.3. Godina studija.	27
Grafikon 9.5.4. Status studenta.....	27
Grafikon 9.5.5. Radni status	28
Grafikon 9.5.6. Bavljenje tjelesnom aktivnošću ili sportom	30
Grafikon 9.5.7. Korištenje prijevoznog sredstva za kratke relacije (do 5 km).....	30
Grafikon 9.5.8. Prosjek dnevnog sjedenja.....	31
Grafikon 9.5.9. Korištenje cigareta ili drugih duhanskih proizvoda	31
Grafikon 9.5.10. Promjena loših životnih navika i uvođenje tjelesne aktivnosti.	32

Prilozi

Prilog 1.

INFORMIRANI PRISTANAK ZA SUDJELOVANJE U ISTRAŽIVANJU

Naziv istraživanja: Deformacije kralježnice i fizioterapijska procjena kifoze i kifotičnog držanja temeljena na video-raster-stereografiji

Istraživač: Matej Horvat, student treće godine prijediplomskog studija Fizioterapije, Sveučilište Sjever, Odjel za Fizioterapiju

Mentor: Anica Kuzmić, mag.physioth.pred.

Cilj istraživanja: Analizirati posturu tijela ispitanika putem Diers Formetric 3D/4D uređaja na principu stereofotogrametrije i triangulacije i prepoznati prisutnost/pojavnost promjena kralježnice kod studenata

RIZICI/METODOLOGIJA

Nema rizika za ispitanike. Prvi dio istraživanja biti će proveden kroz anketni upitnik (sociodemografski podatci, životne navike, tjelesna visina i težina). Drugi dio istraživanja, mjerenjem na uređaju DIERS Formetric 3D/4D koji predstavlja inovativnu svjetlosno-optičku metodu skeniranja koja se temelji na video-raster-stereografiji. Za mjerenje kralježnice ispitanik u potpunosti oslobađa gornji dio tijela odjeće. Sami postupak snimanja traje vrlo kratko, bezbolno je i nema zračenja (može biti samo prisutna neugoda zbog skidanja odjeće). Mjerenje ispitanika provoditi će se isključivo u prisustvo mentora, a svaki ispitanik ukoliko osjeti neugodu uvijek može odustati od sudjelovanja. Mjesto istraživanja: Istraživački kabinet za Fizioterapiju. Sveučilište Sjever. Varaždin.

OSTALE INFORMACIJE

Povjerljivost informacija o Vašem identitetu u istraživanju je zajamčena. Vaša analiza i podaci biti će kodirani brojem. Rezultati istraživanja koristiti će se samo u znanstvene svrhe (znanstveni časopisi, znanstveni i stručni skupovi) kao i za *izradu završnog rada istraživača*.

Sudjelovanje u istraživanju je dobrovoljno i imate pravo odustati od sudjelovanja ili se povući.

Sudjelovanjem u ovom istraživanju dajete svoj informirani pristanak na opisane postupke.

Potvrđujem, da sam dana pročitao/pročitala obavijest za gore navedeno istraživanje, te sam imao/imala priliku postavljati pitanja. Znam da je moje sudjelovanje dobrovoljno te da se mogu povući u bilo koje vrijeme, bez navođenja razloga i bez ikakvih posljedica. Obzirom da je cilj istraživanja isključivo povezan s značajnim doprinosom bez štetnih učinaka i upotrebe podataka u neke druge svrhe, spreman/spremna sam sudjelovati u navedenom istraživanju.

JA (Ime i Prezime ispitanika), dajem suglasnost za sudjelovanje u istraživanju i dozvoljavam da se rezultati mogu koristiti u prije navedeno.

Potpis sudionika: Potpis istraživača:



IZJAVA O AUTORSTVU

Završni/diplomski/specijalistički rad isključivo je autorsko djelo studenta koji je isti izradio te student odgovara za istinitost, izvornost i ispravnost teksta rada. U radu se ne smiju koristiti dijelovi tuđih radova (knjiga, članaka, doktorskih disertacija, magistarskih radova, izvora s interneta, i drugih izvora) bez navođenja izvora i autora navedenih radova. Svi dijelovi tuđih radova moraju biti pravilno navedeni i citirani. Dijelovi tuđih radova koji nisu pravilno citirani, smatraju se plagijatom, odnosno nezakonitim prisvajanjem tuđeg znanstvenog ili stručnoga rada. Sukladno navedenom studenti su dužni potpisati izjavu o autorstvu rada.

Ja, MATEJ HORVAT (ime i prezime) pod punom moralnom, materijalnom i kaznenom odgovornošću, izjavljujem da sam isključivi autor/ica završnog/diplomskog/specijalističkog (obrisati nepotrebno) rada pod naslovom DEFORMACIJE UZROKOVANE IZAZIVANJEM I PRILITERAPIJOM PROJEVA LIPODE (upisati naslov) te da u navedenom radu nisu na nedozvoljeni način (bez pravilnog citiranja) korišteni dijelovi tuđih radova.

Student/ica:
(upisati ime i prezime)

Matej Horvat
(vlastoručni potpis)

Sukladno članku 58., 59. i 61. Zakona o visokom obrazovanju i znanstvenoj djelatnosti završne/diplomske/specijalističke radove sveučilišta su dužna objaviti u roku od 30 dana od dana obrane na nacionalnom repozitoriju odnosno repozitoriju visokog učilišta.

Sukladno članku 111. Zakona o autorskom pravu i srodnim pravima student se ne može protiviti da se njegov završni rad stvoren na bilo kojem studiju na visokom učilištu učini dostupnim javnosti na odgovarajućoj javnoj mrežnoj bazi sveučilišne knjižnice, knjižnice sastavnice sveučilišta, knjižnice veleučilišta ili visoke škole i/ili na javnoj mrežnoj bazi završnih radova Nacionalne i sveučilišne knjižnice, sukladno zakonu kojim se uređuje umjetnička djelatnost i visoko obrazovanje.