

# Klasična i laparoscopska kolecistektomija

---

Čubela, Ivana

Undergraduate thesis / Završni rad

2022

Degree Grantor / Ustanova koja je dodijelila akademski / stručni stupanj: **University of Pula / Sveučilište Jurja Dobrile u Puli**

Permanent link / Trajna poveznica: <https://um.nsk.hr/um:nbn:hr:137:576822>

Rights / Prava: [In copyright](#)/[Zaštićeno autorskim pravom.](#)

Download date / Datum preuzimanja: **2025-01-08**



Repository / Repozitorij:

[Digital Repository Juraj Dobrila University of Pula](#)



SVEUČILIŠTE JURJA DOBRILE U PULI  
MEDICINSKI FAKULTET PULA  
Preddiplomski stručni studij Sestrinstvo

**IVANA ČUBELA**

**KLASIČNA I LAPAROSKOPSKA KOLECISTEKTOMIJA**

Završni rad

Pula, 2022.

SVEUČILIŠTE JURJA DOBRILE U PULI  
MEDICINSKI FAKULTET PULA  
Preddiplomski stručni studij Sestrinstvo

**IVANA ČUBELA**

**KLASIČNA I LAPAROSKOPSKA KOLECISTEKTOMIJA**

Završni rad

**JMBAG:** 0303084797, redovni student

**Studijski smjer:** Preddiplomski stručni studij Sestrinstvo

**Predmet:** Kirurgija, traumatologija i ortopedija

**Znanstveno područje:** Biomedicina i zdravstvo

**Znanstveno polje:** Kliničke medicinske znanosti

**Znanstvena grana:** Sestrinstvo

**Mentor:** Mr. sc. Andrej Angelini, dr. med.

Pula, 2022.



## IZJAVA O AKADEMSKOJ ČESTITOSTI

Ja, dolje potpisana Ivana Čubela, kandidat za prvostupnicu Sestrinstva ovime izjavljujem da je ovaj Završni rad rezultat isključivo mogega vlastitog rada, da se temelji na mojim istraživanjima te da se oslanja na objavljenu literaturu kao što to pokazuju korištene bilješke i bibliografija. Izjavljujem da niti jedan dio Završnog rada nije napisan na nedozvoljen način, odnosno da je prepisan iz kojega necitiranog rada, te da ikoji dio rada krši bilo čija autorska prava. Izjavljujem, također, da nijedan dio rada nije iskorišten za koji drugi rad pri bilo kojoj drugoj visokoškolskoj, znanstvenoj ili radnoj ustanovi.

Studentica  
Ivana Čubela

U Puli, 16. rujna 2022. godine



**IZJAVA**  
o korištenju autorskog djela

Ja, Ivana Čubela dajem odobrenje Sveučilištu Jurja Dobrile u Puli, kao nositelju prava iskorištavanja, da moj završni rad pod nazivom *Klasična i laparoskopska kolecistektomija* koristi na način da gore navedeno autorsko djelo, kao cjeloviti tekst trajno objavi u javnoj internetskoj bazi Sveučilišne knjižnice Sveučilišta Jurja Dobrile u Puli te kopira u javnu internetsku bazu završnih radova Nacionalne i sveučilišne knjižnice (stavljanje na raspolaganje javnosti), sve u skladu s Zakonom o autorskom pravu i drugim srodnim pravima i dobrom akademskom praksom, a radi promicanja otvorenoga, slobodnoga pristupa znanstvenim informacijama.

Za korištenje autorskog djela na gore navedeni način ne potražujem naknadu.

U Puli, 16. rujna 2022. godine

Potpis  
Ivana Čubela

## Zahvale

*Srdačno se zahvaljujem mr. sc. Andreju Angeliniu, dr. med. na prihvaćanju i vodstvu mentorstva, također najljepše hvala na strpljenju i brojnim korisnim savjetima koji su mi koristili prilikom pisanja ovog završnog rada.*

*Najljepše hvala mojim kolegama, osobito kolegici, prijateljici i cimerici Mariji, ali i prijateljima koji su mi kroz ove tri godine bili velika potpora i bez kojih studentski dani ne bi bili isti.*

*Na kraju bih se zahvalila svojoj obitelji bratu Gabrijelu, sestri Sari, baki Amaliji i didi Marku, a posebno majci Ankici i ocu Jeanu kojem ujedno i posvećujem ovaj rad, tvoja bezuvjetna podrška i ljubav bili su mi motiv prilikom polaganja ispita i inspiracija u pisanju ovog završnog rada. Naposljetku, zahvaljujem se Luki koji mi je bio najveća potpora tijekom pisanja ovoga završnog rada. Hvala Vam što ste sve ove godine bili uz mene.*

*Još jednom svima Vama, veliko hvala!*

## Sadržaj

1. UVOD.....	1
2. OBRADA TEME .....	3
2.1. Anatomija žučnog mjehura i žučnih vodova .....	3
2.2. Fiziologija .....	6
2.3. Patologija i patofiziologija .....	8
2.3.1. Anomalije žučnjaka i žučnih vodova .....	10
2.4. Žučni kamenci .....	10
2.4.1. Epidemiologija.....	11
2.4.2. Etiologija i patogeneza žučnih kamenaca .....	11
2.4.3. Podjela žučnih kamenaca .....	12
2.4.4. Rizični čimbenici za nastanak žučnih kamenaca .....	13
2.5. Klinička slika bolesti žučnog sustava.....	14
2.6. Dijagnostičke pretrage žučnog sustava.....	15
2.7. Liječenje .....	15
2.8. Akutni kolecistitis .....	16
2.8.1. Akutni kalkulozni kolecistitis (ACC).....	17
2.8.2. Akutni akalkulozni kolecistitis (AAC) .....	18
2.9. Kronični kolecistitis .....	18
2.10. Laparoscopska kolecistektomija.....	19
2.10.1. Indikacije.....	20
2.10.2. Kontraindikacije .....	20
2.10.3. Laparoscopska oprema i instrumenti.....	21
2.10.4. Postupak izvođenja laparoscopske kolecistektomije .....	29
2.10.5. Komplikacije .....	34
2.10.6. Indikacije za konverziju na otvoreni postupak.....	35
2.11. Klasična kolecistektomija .....	35

2.11.1. Indikacije.....	35
2.11.2. Kontraindikacije .....	36
2.11.3. Postupak izvođenja klasične kolecistektomije .....	36
2.11.4. Komplikacije .....	37
3. CILJ ISTRAŽIVANJA.....	38
4. ISPITANICI I METODE.....	39
5. REZULTATI.....	40
6. ZAKLJUČAK.....	44
Popis literature.....	45
Popis slika .....	50
Popis tablica .....	52
Sažetak.....	53
Summary .....	54



## Popis kratica

AAC – akutni akalkulozni kolecistitis (eng. acute acalculous cholecystitis)

ACC – akutni kalkulozni kolecistitis (eng. acute calculous cholecystitis)

ALP – alkalna fosfataza (eng. alkaline phosphatase)

BIS – bolnički informacijski sustav

CCD – eng. charged coupled device

CCK – kolecistokinin

cm – centimetar

cm H<sub>2</sub>O – centimetar vode

CO<sub>2</sub> – ugljični dioksid

CT – kompjutorizirana tomografija

EASL – Europsko udruženje za proučavanje jetre (European Association for the Study of the Liver)

ERCP – endoskopska retrogradna kolangiopankreatografija

ESWL – ekstrakorporalna litotripsija

EUZ – endoskopski ultrazvuk

HCV – hepatitis C virus

HZJZ – Hrvatski zavod za javno zdravstvo

L – litra

MKB – Međunarodna klasifikacija bolesti

ml – mililitar

mmHg – milimetar živina stupca

MRCP – kolangiopankreatografija magnetskom rezonancijom

MRI – magnetska rezonancija

NSAID – nesteroidni protuupalni lijekovi (eng. non-steroidal anti-inflammatory drugs)

PTC – perkutana transhepatična kolangiografija

sur. – suradnici

TPN – potpuna parenteralna prehrana (eng. total parenteral nutrition)ž

UDCA - Ursodeoksikolna kiselina (eng. ursodeoxycholic acid)

UZV – ultrazvuk

WSES – Svjetsko društvo za hitnu kirurgiju (eng. World Society of Emergency Surgery)

4 F – kratica od pretila, plodna, žena, četrdesetogodišnjakinja (eng. faty, fertile, female, forty)

## 1. UVOD

Kolecistektomija podrazumijeva operacijski postupak odstranjenja žučnog mjehura i predstavlja najučestaliji operacijski zahvat u abdominalnoj kirurgiji. Postoje dva načina izvođenja kolecistektomije: otvorenim ili klasičnim (laparotomija) i laparoskopskim načinom (Šoša i sur., 2007). Prema podacima Hrvatskog zavoda za javno zdravstvo (HZJZ) u 2018. godini izvedeno je ukupno 1714 otvorenih i 8250 laparoskopskih zahvata, a u 2019. godini 1487 otvorenih i 8204 laparoskopske kolecistektomije (HZJZ 2018, 2019).

Prpić i sur (2005), kako je navedeno u radu Hudolin (2016) objašnjava kako se kolecistektomija može učiniti kao hitna, rana i odgođena operacija. Hitna kolecistektomija izvodi se kod najmanjeg broja pacijenata, pri pojavi komplikacija akutnog kolecistitisa ili kod razvijanja toksičnog stanja. Rana kolecistektomija se izvodi u najvećem dijelu, kod bolesnika s malim faktorima rizika, unutar 7 dana ili ranije. Kod odgođene kolecistektomije čeka se regresija simptoma kako bi se smanjio operativni rizik, a primjenjuje se kod pacijenata sa srednje teškom upalom, uz druge popratne bolesti. Izvodi se u roku od 6-8 tjedana. Koti i sur. (2015) kod liječenja akutnog kolecistitisa navode podjelu na ranu i odgođenu kolecistektomiju. Rana kolecistektomija je ona koja se izvodi unutar 72 sata od prijema, a kasna 6-8 tjedana od početne hospitalizacije prilikom koje je provedeno konzervativno liječenje. Klasična kolecistektomija prvi put uspješno je izvedena 1882. godine, a laparoskopska kolecistektomija 1985. godine. Veliki tehnološki napredak posljednjih desetljeća doveo je do brzog razvoja i napretka medicine što se odrazilo i na laparoskopsku kolecistektomiju koja je zamijenila veliki broj otvorenih laparotomija.

Klasična kolecistektomija smatrala se terapijom izbora ili takozvanim zlatnim standardom sve do 1991. godine kada se počinje s primjenom laparoskopske kolecistektomije (Čala i sur., 2001).

Otvorena kolecistektomija izvodi se u općoj anesteziji, abdomenu se najčešće pristupa putem subkostalnog (Kochler reza). Operacija se sastoji od prikazivanja bilijarnog sustava, resekcije duktusa i arterije cistike i odstranjenja žučnjaka (Čala i sur., 2001). Nakon zahvata pacijent u bolnici ostaje 4 do 7 dana, dok oporavak traje 4 do 6 tjedana (Šoša i sur., 2007).

Laparoskopska kolecistektomija koja spada u područje minimalno invazivne

kirurgije izvodi se uz pomoć laparoscopa koji se uvlači u troakar kroz rez uz gornji rub pupka. Zatim se uvlače i preostala tri troakara od kojih je jedan smješten u lijevom kvadrantu abdomena, a ostali u desnom (Čala i sur., 2001). Hospitalizacija u prosjeku traje dva dana, a oporavak šest dana (Šoša i sur., 2007). Konverziju na otvoreni postupak najčešće je potrebno načiniti u slučaju krvarenja, priraslica, ozljede velikih žučnih vodova ili u slučaju nemogućnosti prikazivanja struktura Calotovog trokuta (Čala i sur., 2001).

Nadalje, u ovom radu govori se o anatomiji žučnog mjehura i žučnih vodova, fiziologiji, patologiji i patofiziologiji, žučnim kamencima, kolecistitisu, kliničkoj slici, dijagnostičkim pretragama i liječenju.

Svrha ovog rada bila je prikazati klasičnu i laparoskopsku kolecistektomiju s njihovim indikacijama, kontraindikacijama, komplikacijama i opisivanjem samog postupka. Također, prikaz dijagnoza žučnih kamenaca unatrag dvanaest godina kao i usporedba broja izvedenih klasičnih i laparoskopskih operacijskih zahvata u istom periodu.

## 2. OBRADA TEME

### 2.1. Anatomija žučnog mjehura i žučnih vodova

Žučni mjehur, žučnjak (*vesica fellea*, *vesica biliaris*) istoimeni je naziv za vrećicu kruškolikog oblika, šuplji mišićni organ koji se nalazi u udubini visceralne površine desnog jetrenog režnja, *fossa vesicae biliaris*, a služi kao spremište zgusnute žuči (Bajek i sur., 2007; Rotim i sur., 2017; Jalšovec, 2005). Žučnjak je dug 7-10 cm, širok 4 cm, a 30-60 ml je sam volumen (Šoša i sur., 2007). Stijenka žučnjaka građena je od sluznice, mišićne i serozne ovojnice (Bajek i sur., 2007). Na živom je tijelu žute, a na mrtvom zelene boje (Krpmotić-Nemanić, Marušić, 2007). Na žučnom mjehuru razlikujemo dno (*fundus vesicae felleae*), trup (*corpus vesicae felleae*), infundibulum koji se postepeno sužuje i prelazi u vrat (*collum vesicae felleae*) (Šoša i sur., 2007). Hartmannova vreća može se nalaziti na lateralnoj strani vrata žučnjaka, predstavlja asimetrično ispupčenje infundibuluma (Šoša i sur., 2007; Wang i sur., 2016). Brojna istraživanja poput (Shahzad Khan i sur., 2020) upućuju na značajnu povezanost između prisutnosti kamenaca i Hartmannove vreće. Vrat žučnog mjehura je kratko područje u obliku lijevka ili slova S koje se spaja s vodom žučnog mjehura (*ductus cysticus*) (Brunicardi i sur., 2014; Šoša i sur., 2007). Žučni mjehur je sa svojom gornjom stranom u dodiru s desnim jetrenim režnjem, dolje straga s gornjim dijelom dvanaesnika, dok je dolje sprijeda u dodiru s desnim zavojem debelog crijeva (Jalšovec, 2005).

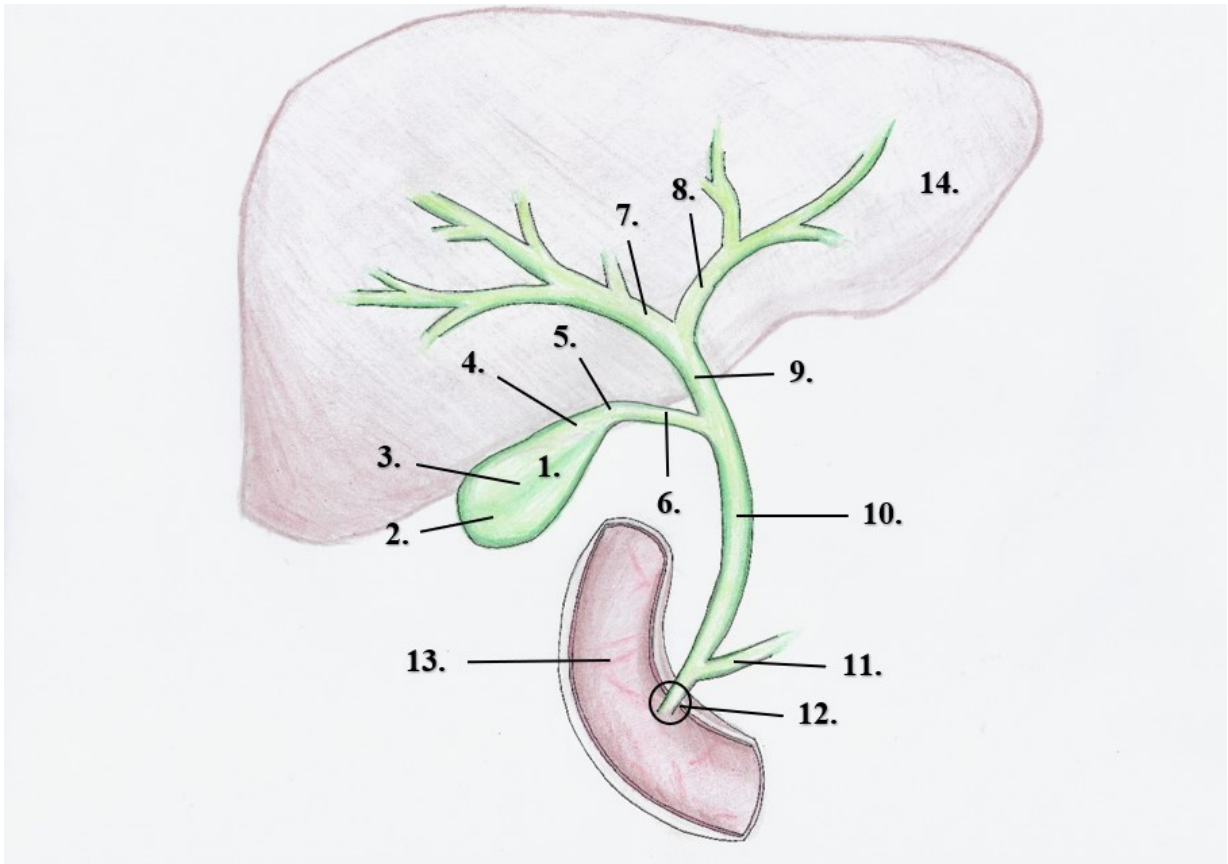
Žučni vodovi dijele se na unutarjetrene ili intrahepatalne i na izvanjetrene ili ekstrahepatalne žučne vodove (Jalšovec, 2005). Između jetrenih stanica nalaze se žučne kapilare koje prelaze u sve veće žučne kanaliće i usmjeravaju se prema porti hepatis (Bajek i sur., 2007). Na kraju se nalaze teritorijalni žučni vodovi koji sakupljaju žuč iz lijevog tj. desnog segmenta jetrenog režnja. Spajanjem dvaju teritorijalnih jetrenih vodova u lijevom jetrenom režnju nastaje lijevi jetreni vod, *ductus hepaticus sinister*, a spajanjem dvaju teritorijalnih jetrenih vodova u desnom jetrenom režnju nastaje desni jetreni vod, *ductus hepaticus dexter*. Desni i lijevi jetreni vod čine poveznicu između intrahepatalnih i ekstrahepatalnih žučnih vodova, a nalaze se u području porte hepatis (Jalšovec, 2005).

Izvanjetreni žučni vodovi mogu se podijeliti na: desni i lijevi jetreni vod, zajednički jetreni vod, vod žučnog mjehura i glavni žučovod (Jalšovec, 2005).

Zajednički jetreni vod (*ductus hepaticus communis*) nastaje spajanjem desnog i lijevog jetrenog voda, a dug je 4 cm. S desne strane pridružuje mu se *ductus cysticus* te time nastaje glavni žučovod (*ductus choledocus*) koji izlazi na dvanaesnik (Krmpotić-Nemanić, Marušić, 2007).

*Ductus cysticus* dužine je 1-5 cm, a promjera 3-7 mm (Šoša i sur., 2007). Unutar *ductusa cysticus* nalazi se 4-10 Heisterovih valvula koje vod održavaju otvorenim, odnosno sprječavaju kolabiranje ili dilataciju voda i omogućavaju nesmetan protok žuči iz žučnjaka prema duodenumu ili obratno kada je Oddijev sfinkter zatvoren, navedenim vodom žuč teče u oba smjera što ovisi o procesu probave (Šoša i sur., 2007; Jalšovec, 2005).

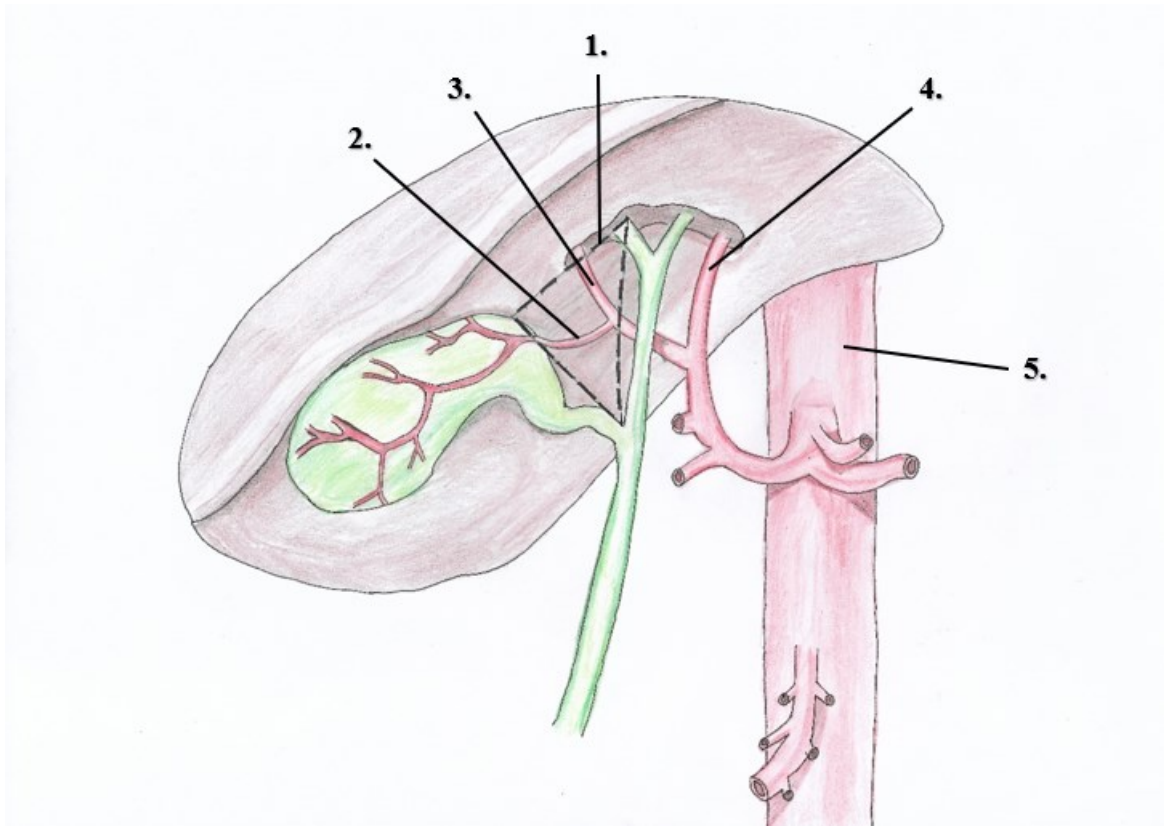
*Ductus choledocus* duljine je 5-17 cm, a širine 3-8 mm, a kod opstrukcije više od 2 cm. Duktus prolazi iza početnog dijela dvanaesnika, kroz tkivo glave gušterače te se na kraju spaja s izvodnim vodom gušterače (*ampulla hepatopancreatica Vaterii*) (Šoša i sur., 2007). U distalnom dijelu hepatopankreatične ampule najčešće zaglave žučni kamenci jer je taj dio najuži kod žučnih puteva. Oddijev sfinkter je kružni mišić koji prekriva ampulu Vateri. Mehanizam sfinktera funkcionira neovisno o okolnoj duodenalnoj muskulaturi (Wang i sur., 2016). Otvor ampule Vateri završava u dvanaesniku na izbočenju sluznice duodenuma i naziva se *papilla duodeni major* (Krmpotić-Nemanić, Marušić, 2007; Bajek i sur., 2007).



Slika 1. Shematski prikaz anatomije žučnog sustava. 1. žučni mjehur, 2. fundus, 3. tijelo, 4. infundibulum, 5. vrat, 6. vod žučnog mjehura, 7. lijevi jetreni vod, 8. desni jetreni vod, 9. zajednički jetreni vod, 10. glavni žučovod, 11. gušteračni vod, 12. Vaterova ampula, 13. duodenum, 14. jetra.  
(Izrađeno prema: <https://radiologykey.com/the-biliary-tree/>)

Arterijska vaskularizacija žučnog mjehura odvija se putem *arterie cystice*. U velikoj većini postoji samo jedna *arteria cystica* koja u većini slučajeva polazi od desne jetrene arterije i grana se na površinsku i duboku granu. Venska vaskularizacija žučnog mjehura odvija se uglavnom putem *vene cystice* koja ulazi u venu porte. Limfna drenaža žučnjaka prati vensku. Inervacija žučnjaka odvija se simpatičkim vlaknima od celijačnog pleksusa i parasimpatičkim vlaknima od vagusa (Šoša i sur., 2007).

Calotov žučni trokut, *trigonum cystohepaticum* je anatomski i kirurški od posebne važnosti u kolecistektomiji (Abdalla i sur., 2013). Calotov trokut s gornje strane omeđen je donjim desnim rubom jetre, s lijeve strane zajedničkim jetrenim vodom, a s desne strane izvodnim kanalom žučnjaka. Važne strukture Calotovog žučnog trokuta su: *arteria cystica*, desna jetrena arterija i limfni čvor *ductusa cystica* (Šoša i sur., 2007; Jalšovec, 2005).



Slika 2. Shematski prikaz cistične arterije unutar Calotovog trokuta izrađen prema (Andall i sur., 2015) 1. Calotov trokut, 2. a. cystica, 3. desna jetrena arterija, 4. lijeva jetrena arterija, 5. aorta

## 2.2. Fiziologija

Žuč je tekućina žućkaste boje, gorkog okusa koja se proizvodi u jetri. Dnevno se u prosjeku izluči od 500 do 1000 ml žuči. Boja žuči je posljedica prisutnosti pigmenta bilirubin diglukuronida, koji je metabolički produkt razgradnje hemoglobina i prisutan je u žuči u koncentracijama sto puta većim nego u plazmi (Brunicardi i sur., 2014). Žuč sadrži osnovne organske tvari poput žučnih soli, kolesterola, bilirubina i fosfolipida. Žuč ima važnu funkciju u probavi i omogućava crijevnu apsorpciju masti i vitamina topljivih u mastima (Šoša i sur., 2007). Nadalje, putem žuči izlučuju se otpadne tvari iz krvi poput kolesterola i bilirubina koji je završni produkt razgradnje hemoglobina iz potrošenih eritrocita i mali postotak žučnih soli (Guyton, Hall, 2017). Žučne kiseline emulgiraju molekule masti kako bi se mogle probaviti i pripomažu njihovoj apsorpciji kroz crijevnu sluznicu (Guyton, Hall, 2017). Vagalna stimulacija kontrakcijama dovodi do izlučivanja žuči, dok stimulacija *nervus splanchnicus* rezultira smanjenim protokom žuči (Brunicardi i sur., 2014). Žuč luče jetrene stanice, hepatociti u



žučne kanaliće koji vode prema većim kanalima i vodovima gdje dopijevaju do *ductusa hepaticusa* i glavnog žučovoda. Žuč se nakon toga pohranjuje u žučni mjehur prolazeći kroz *ductus cysticus* za vrijeme kada je Oddijev sfinkter zatvoren ili se izravno izlijeva u dvanaesnik (Guyton, Hall, 2017).

Enterohepatična cirkulacija žučnih soli regulira proizvodnju žuči u jetri (Šoša i sur., 2007). Oko 94% žučnih soli reapsorbira se kroz tanko crijevo te se vraća u jetru prolazeći kroz portalnu krv, a male količine soli koje se izluče fecesom nadomještaju se novima koje stvaraju jetrene stanice. Tako se isti postotak žučnih soli vraća u žuč, prije nego se izluče fecesom žučne soli sustavom cirkuliraju 17 puta. (Guyton, Hall, 2017).

Funkcija žučnog mjehura je pohranjivanje, koncentriranje i izlučivanje žuči u probavni sustav nakon obroka (Šoša i sur., 2007). Volumen žučnjaka je 30-60 ml, međutim žučnjak može pohraniti žuč koja se luči tijekom 12 sati što iznosi oko 450 ml. Volumen od 450 ml može biti pohranjen zahvaljujući sluznici žučnog mjehura koja neprestano apsorbira vodu (za nekoliko sati apsorbira više od 90% vode), male elektrolite, kloride i natrij. Time dolazi do zgušnjavanja kolesterola, žučnih soli, bilirubina i lecitina koji ostaju u žuči, tako žuč u žučnom mjehuru postaje izrazito koncentrirana (Guyton, Hall, 2017; Šoša i sur., 2007). Tako se žuč zgušnjava peterostruko, no može se koncentrirati čak i do dvadeset puta (Guyton, Hall, 2017). Punjenje žučnog mjehura žuči ovisi o količini iste koja se proizvodi u jetri i tonusu Odijeva sfinktera (Šoša i sur., 2007). Žuč se izlučuje iz jetre pod tlakom koji može rasti do 30 cm H<sub>2</sub>O. Ako je pritisak u žučnim vodovima veći, prestaje izlučivanje žuči (Johnson, 2019). Kada u glavnom žučovodu tlak žuči naraste iznad vrijednosti tlaka u lumenu žučnjaka, žuč kroz *ductus cysticus* ulazi u žučnjak (Šoša i sur., 2007).

Nakon obroka žučnjak se kontrahira, a kontrakcija je posljedica djelovanja hormona kolecistokinina (CCK). Njegovo otpuštanje u krv uglavnom je uzrokovano prisutnošću masne hrane u dvanaesniku (Guyton, Hall, 2017). Koncentracija kolecistokinina proporcionalna je jačini kontrakcije žučnjaka i potiče relaksaciju Odijeva sfinktera. Od 80 do 90% žuči ispraznit će se kroz 60 do 120 minuta nakon obroka iz žučnjaka u dvanaesnik (Šoša i sur., 2007). Lučenje žuči pojačava i hormon sekretin koji ujedno potiče i lučenje gušterače. Sekretinska povratna sprega odgovorna je za neutralizaciju kiseline u dvanaesniku (Guyton,

Hall, 2017).

### 2.3. Patologija i patofiziologija

Najučestaliju patologiju žučnjaka čine kolelitijaza i upala žučnog mjehura (*cholecystitis*) koje su često udružene, a bit će opisane u daljnjem tekstu. Upala žučnog mjehura može biti akutna ili kronična (Jukić, 1999). Koledokolitijaza je prisutnost najmanje jednog žučnog kamenca u glavnom žučovodu. Kamenac u duktusu koledokusu može izazvati brojne simptome: kolangitis, žuticu, akutni pankreatitis i sepsu. Žučni kamenci u žučnom mjehuru očituju se lokaliziranom upalom (akutni kolecistitis) i žučnim napadajem (Šoša i sur., 2007). Mirizzijev sindrom i kolecistoenterična fistula su rjeđe komplikacije kolecistitisa (Petrača i sur., 2008). Mirizzijev sindrom je opstrukcija glavnog žučovoda kamencem koji se nalazi u Hartmannovoj vreći ili duktusu cistikusu. Bilijarni ileus označava mehaničku opstrukciju crijeva žučnim konkrementom koji u crijeva dopijeva kroz fistuloznu komunikaciju s probavnim organima, najčešće s dvanaesnikom. Kolangitis je posljedica prodora endotoksina i bakterija u sistemske cirkulaciju. Predstavlja upalu žučnih vodova koja se brzo razvija te za nekoliko sati dovodi do septičnog šoka i višestrukog zatajenja organa (Šoša i sur., 2007). Bilijarni pankreatitis je akutna upala gušterače zbog opstrukcije ampule Vateri kamencem. Dolazi do aktivacije enzima u gušterači zbog nemogućnosti otjecanja pankreasnog sadržaja (Petrača i sur., 2008). Akalkulozni kolecistitis je upala žučnjaka bez nalaza žučnih kamenaca. Uzrok upale povezan je s ishemijom stijenke žučnjaka. Najčešće obolijevaju teški bolesnici na intenzivnim odjelima gdje brojni čimbenici doprinose hipoperfuziji žučnjaka (Šoša i sur., 2007). Tumori žučnog mjehura i urođene anomalije manje su zastupljeni i rak žučnog mjehura. Benigni epitelni tumori žučnog mjehura – adenomi, nisu česta pojava, mali su i bez simptoma. Opisani su i mezenhimski tumori, podrijetlom iz glatkog mišićja, veziva, krvnih žila i drugih struktura. Rak žučnog mjehura (*carcinoma vesicae felleae*) učestaliji je u žena nego u muškaraca, peti je po učestalosti karcinoma probavnog trakta. Na izgled tumor prožima stijenku mjehura ili je karfiolast. Histološki, radi se o adenokarcinomu, a iznimno o karcinomu pločastih stanica. Petogodišnje preživljavanje iznosi samo 1% (Jukić, 1999).

Poremeti li se odnos sastava žuči promjenom koncentracije kolesterola u odnosu

na ostale sastojke, otopina postaje nestabilna. Dolazi do kristaliziranja kolesterola pri čemu se stvaraju kolesterolski žučni kamenci. Kolestaza je zastoj lučenja žuči uslijed čega dolazi do povećanja koncentracije sastojaka žuči u plazmi. O intrahepatičnoj kolestazi govorimo kada je uzrok kolestaze unutar jetre, a kada je u hepaticnom vodu, glavnom žučovodu ili Vaterovoj papili radi se o ekstrahepatičnoj kolestazi.

Poremećaji koji uzrokuju intrahepatičnu kolestazu:

- poremećaji funkcije jetrenih stanica (hepatocelularna žutica)
- poremećaji lučenja žučnih sastojaka kroz membranu međustaničnih kanalića (hepatokanalikularna žutica)
- poremećaji tijeka žuči kroz međustanične kanaliće (kanalikularna žutica)
- poremećaji tijeka žuči kroz intrahepatične žučne vodove (duktalna kolestaza)

Poremećaji koji uzrokuju ekstrahepatičnu kolestazu može uzrokovati prepreka u tijeku žuči kroz:

- ductus hepaticus
- ductus choledus ili
- Vaterovu papilu

Uzroci intrahepatične kolestaze:

- virusni hepatitis
- alkoholni hepatitis
- hepatotoksične tvari
- mnogi lijekovi (npr. kontraceptivi, tuberkulostatik izoniazid, anestetik halotan)
- upala
- tumori
- kamenci
- primarna bilijarna ciroza

Uzroci ekstrahepatične kolestaze

- kamenci
- upale
- tumori

Kolestaza se očituje kolestatskim sindromom. Dolazi do malapsorpcije lipida i

vitamina topljivih u mastima zbog manjka žučnih soli u crijevima. U plazmi dolazi do povećanja koncentracije žučnih soli uslijed čega dolazi do svrbeža njihovim odlaganjem u kožu. Kolestatska ili opstruktivna žutica posljedica je kolestaze. Uslijed duljeg trajanja kolestaze oštećuju se jetrene stanice. Sekundarna bilijarna ciroza razvija se nakon 3-12 mjeseci trajanja kolestaze (Gamulin, 2005).

### 2.3.1. Anomalije žučnjaka i žučnih vodova

Žučnjaci koji se nalaze izvan linije srednje jetrene vene, na visceralnoj površini, nazivaju se aberantni žučnjaci (Odze, Goldblum, 2009). Žučni mjehur može imati abnormalne položaje, biti intrahepatičan, u cijelosti odvojen od jetre i obložen peritoneumom, rudimentaran, divovski žučni mjehur, imati nenormalan oblik ili biti dupliciran. Duplikacija žučnog mjehura s dva odvojena *ductusa cysticus* ima učestalost od oko 1:4000 rođene djece. Agnezija žučnog mjehura vrlo je rijetka, a prije postavljanja dijagnoze mora biti isključena mogućnost nepravilnog položaja ili intrahepatičnog žučnog mjehura. Djelomično ili potpuno intrahepatični žučni mjehur povezan je s povećanom učestalošću kolelitijaze. Anomalije jetrene i cistične arterije vrlo su česte, javljaju se u čak 50% slučajeva (Šoša i sur., 2007; Brunicardi i sur., 2014; Vrhovac i sur., 2008). Nadalje, postoji više varijacija spajanja *ductusa cysticus* sa zajedničkim jetrenim vodom, također spoj gušteračnog i žučnog voda u duodenumu može biti jako varijabilan (Šoša i sur., 2007; Krmpotić-Nemanić, Marušić, 2007). Iz toga proizlazi kako se klasičan opis ekstrahepatičnih žučnih vodova i njegovih arterija odnosi samo na oko 1/3 pacijenata (Brunicardi i sur., 2014).

### 2.4. Žučni kamenci

Žučni kamenci jedna su od najčešćih bolesti probavnog sustava i važan su uzrok morbiditeta i visokih zdravstvenih troškova (Opačić, 2006). Soli kalcija i kolesterol ne ostaju u cijelosti otopljene u žuči što za posljedicu ima stvaranje kamenaca (Šoša i sur., 2007). Mali kamenci veličine do 0,5 cm mogu neometano proći u duodenum (Hebrang, Klarić-Čustović, 2007). Veći kamenci mogu izazvati opstrukciju žučnih vodova ili mehaničku ozljedu stijenke žučnog mjehura (Šoša i sur., 2007). Kada se žučni kamenci nalaze unutar žučnog mjehura riječ je o kolecistolitijazi, a kada se nalaze unutar žučnih vodova govori se o koledokolitijazi

(Damjanov, Jukić i Nola, 2008). Kamenci se češće nalaze u žučnom mjehuru nego u žučnim vodovima. Kada su prisutni u žučnim vodovima, predstavljaju najčešći uzrok ekstrahepatične opstruktivne žutice i mogu izazvati potencijalno smrtonosne infekcije, kroničnu bolest jetre ili pankreatitis (Gamulin i sur., 2005).

#### 2.4.1. Epidemiologija

Kolelitijaza obuhvaća 95% svih bolesti bilijarnog sustava (Šoša i sur., 2007). Žučni kamenac predstavlja glavni javnozdravstveni problem u Europi, SAD-u i drugim razvijenim zemljama. Smatraju se hepatobilijarnom bolešću visoke prevalencije u rasponu od 10 do 15% (Portincasa, 2015). Postotak se povećava na 30% u osoba starijih od 65 godina. Radi se o trećoj najčešćoj operaciji u medicini, poslije apendektomije i operacije hernije (Damjanov, Jukić i Nola, 2008). Znatno su učestaliji u žena nego u muškaraca, čak četiri puta više (Gamulin i sur., 2005). Populacija s najvišom incidencijom kamenaca može se označiti kao 4 F na engleskom (female – žena, fat – pretila, fertile – plodna, forty – 40-ih godina) (Šoša i sur., 2007). U istraživanju (Valdiviesco i sur., 1993 navedeno u Opačić, 2006) objašnjava kako prevalencija raste od 1,3% kod nulipara na 12,2% u multipara. Međutim, kamenci se mogu pojaviti u bilo kojoj dobnoj skupini, uključujući dojenčad i novorođenčad, iako je kolelitijaza u ovoj populaciji često povezana sa stanjima kao što su hemoliza, Crohnova bolest i kongenitalne anomalije bilijarnog stabla (Goldblum i sur., 2017).

#### 2.4.2. Etiologija i patogeneza žučnih kamenaca

Smatra se da stvaranju žučnih kamenaca doprinose tri čimbenika. Čimbenici su: 1.) abnormalni sastav žuči, 2.) infekcija žučnih puteva i 3.) zastoj žuči.

1. Abnormalni sastav žuči podrazumijeva poremećaj u ravnoteži kemijskih komponenata čime najčešće dolazi do povišenja koncentracije jedne komponente npr. bilirubina ili kolesterola. Može doći i do smanjivanja koncentracije tvari koje onemogućavaju kristalizaciju.
2. Zastoj žuči može biti posljedica relaksacije glatkog mišićja vodova i žučnjaka na primjer u trudnoći. Također uslijed stenoze žučnih vodova kod sklerozirajućeg kolangitisa, raznih tumora ili kod opstrukcije kamencem može nastati zastoj u otjecanju žuči u dvanaesnik.

3. Infekciji žučnih puteva pogoduju dva prethodno opisana čimbenika. Najčešće se radi o ascendentnoj infekciji bakterijama koje iz duodenuma dospijevaju u žučnjak.

Stvaranje žučnih kamenaca odvija se u tri stadija: 1.) hipersaturacija, 2.) kristalizacija i nukleacija i 3.) agregacija.

1. Tijekom hipersaturaciji dolazi do stvaranja prezasićene žuči.
2. U kristalizaciji i nukleaciji dolazi do stvaranja jezgre oko koje se stvaraju kamenci.
3. Agregacija označava taloženje krute tvari oko prvobitne jezgre što za posljedicu ima rast kamena (Damjanov, Jukić i Nola, 2008).

#### 2.4.3. Podjela žučnih kamenaca

Žučne kamence dijelimo na dva osnovna tipa: kolesterolske (80%) i pigmentne kamence (20%) (Goldblum i sur., 2017).

- Kolesterolske kamence opet dijelimo na čiste i miješane (Gamulin i sur., 2005).

Kolesterolski kamenci nastaju isključivo u žučnom mjehuru (Odze, Goldblum, 2009). Čisti kolesterolski kamenci su obično solitarni i veliki, blijedožute boje (Damjanov, Jukić i Nola, 2008). Miješani kamenci su većinom multipli i sadrže više od 70% kolesterola (Gamulin i sur., 2005). Najčešće je prisutno više kamenaca čiji promjer može dosežati do nekoliko centimetara. Rjeđe se pojavljuje jedan veći kamenac koji može ispuniti cijeli fundus ili uzrokovati začepljenje vrata žučnog mjehura (Odze, Goldblum, 2009). Uvjet za stvaranje kolesterolskih kamenaca jest prisutnost povećane količine kolesterola u žuči, takva žuč naziva se još i litogenom žuči. Drugi razlozi za nastanak litogene žuči uključuju smanjeno izlučivanje žučnih soli kao i bolesti žučnjaka ili žučnih vodova. Dodatni razlog za nastanak litogene žuči jest ubrzani optok žučnih kiselina pri čemu je ukupni volumen žučnih kiselina smanjen.

- Uzrok pigmentnih kamenaca je povišena koncentracija nekonjugiranog

bilirubina u žuči, koji je netopljiv i zato pogoduje nastanku kamenaca. Prezasićenje nekonjugiranim bilirubinom može nastati pri cirozi jetre i hemolitičkim procesima. Kamenci su u većini slučajeva multipli, tamnosmeđe do crne boje (Gamulin i sur., 2005). Općenito, crni pigmentni kamenci nalaze se u sterilnoj žuči žučnog mjehura, a smeđi kamenci se nalaze u inficiranim intrahepatičnim ili ekstrahepatičnim vodovima (Odze, Goldblum, 2009). Postoje dva osnovna tipa pigmentnih kamenaca, a to su zapadni i orijentalni tip. Zapadni tip čini 25-30% svih kamenaca odraslog europskog stanovništva. Orijentalni tip nastaje najčešće pri infestaciji i infekciji bilijarnog sustava (Gamulin i sur., 2005).

#### 2.4.4. Rizični čimbenici za nastanak žučnih kamenaca

Populacija s najvišom incidencijom kamenaca može se označiti kao 4 F (poglavlje 2.4.) Svjetla put – „*fair skinned*“ zatim je dodana kao peti faktor (5 F), iako su studije pokazale da Indijanci i meksička populacija imaju visoku prevalenciju žučnih kamenaca i bolesti povezanih sa žučnim kamencima (Pak i Lindseth, 2016). Učestalost je veća u žena, a posebno je izražena u dobi od 30 do 40 godine života. Razlog tome su trudnoće i spolni steroidni hormoni (Vrhovac i sur., 2008). Brojne studije uočile su povezanost između kolesterolskih žučnih kamenaca i mnogih drugih predisponirajućih čimbenika uključujući pretilost, zapadnjačku prehranu, hiperinzulinemiju, dislipidemiju, dijabetes tipa 2 i metabolički sindrom. Osim toga, starija životna dob, ženski spol, naglo mršavljenje, estrogenske nadomjesne terapije, estrogenski oralni kontraceptivi, totalna parenteralna prehrana, genetski čimbenici i etnička pripadnost također su povezani s povećanom pojavom žučnih kamenaca. Tjelesna aktivnost djeluje pozitivno, smanjujući mogućnost razvoja kolelitijaze, dok smanjena tjelesna aktivnost povećava rizik. Infekcija virusom hepatitisa C (HCV) također može povećati rizik. Ciroza jetre i Crohnova bolest faktori su rizika za žučne kamence, posebice za crne pigmentne kamence (Pak i Lindseth, 2016). Konzumacija lijekova poput tiazidnih diuretika, ceftriaksona i oktretida, klofibrata također predstavlja rizične faktore (Stinton i Shaffer, 2012; Vrhovac i sur., 2008).

## 2.5. Klinička slika bolesti žučnog sustava

Abdominalna bol je najčešći simptom, a najčešći uzroci boli u trbuhu su upala žučnog mjehura i žučni kamenci (Šoša i sur., 2007). Napadaji ili bilijarne kolike definiraju se kao bol u abdomenu, a posljedica su opstrukcije *ductusa cysticus* ili glavnog žučovoda žučnim kamencem (Sigmon i sur., 2022). Bol je mukla i stalna, javlja se u epigastriju i gornjem desnom kvadrantu abdomena. Bol se može širiti u leđa ili u desno rame (Šoša i sur., 2007). Može biti dovoljno jaka da izazove mučninu i povraćanje (Brooks i sur., 2010). Kolike se odnose na vrstu kratkotrajnog tipa boli koja se javlja obično nakon uzimanja velikog, masnog obroka koji uzrokuje kontrakciju žučnog mjehura djelovanjemolecistokinina ili se javlja spontano. Žučne kolike općenito se odnose na bol koja se javlja zbog privremene opstrukcije bilijarnog stabla koja nestaje sama od sebe. Dugotrajna opstrukcija bilijarnog stabla ili potpuna impakcija kamenca unutar bilijarnog stabla na kraju će dovesti doolecistitisa ili kolangitisa (Sigmon i sur., 2022). Napadaj prestaje prolaskom podražaja za kontrakciju žučnjaka nakon obroka ili spontanim pomakom kamena (Šoša i sur., 2007).

Pozitivan Murphyjev znak označava prestanak disanja tijekom palpacije, odnosno pritiska pod desnim rebrenim lukom. Javlja se kod bolesnika s akutnimolecistitisom (Jain i Tanwar, 2018). Bol kod akutnogolecistitisa je vrlo slična žučnim kolikama, iako je obično jača i pojačava se na dodir. Glavni diferencijacijski faktor između bilijarnih kolika i akutnogolecistitisa je prisutnost simptoma i znakova upale, kao što su povišena tjelesna temperatura, tahikardija i abdominalna osjetljivost (Brooks i sur., 2010).

Žutica je čest simptom, normalna koncentracija bilirubina u serumu je od 5  $\mu\text{mol/L}$  do 20  $\mu\text{mol/L}$ . Bjeloočnice postanu žute kada je vrijednost iznad 35  $\mu\text{mol/L}$ , a koža kada je koncentracija veća od 60  $\mu\text{mol/L}$ .

Povišena tjelesna temperatura ( $\geq 38^\circ\text{C}$ ) javlja se zbog bakterija u opstruiranim žučnim putevima (Šoša i sur., 2007). Može se vidjeti u bolesnika s akutnimolecistitisom. Vrućica je karakterističan simptom pacijenata koji imaju kolangitis (Jain i Tanwar, 2018).

Charcotov trijas odnosi se na bol u gornjem desnom kvadrantu, vrućicu i žuticu, a obično je znak akutnog kolangitisa.

Reynoldsova pentada vidljiva je kod bolesnika s teškim oblikom akutnog



kolangitisa (Šoša i sur., 2007). Obuhvaća Charcotov trijas uz poremećaj mentalnog statusa i hipotenziju (Jain i Tanwar, 2018).

## 2.6. Dijagnostičke pretrage žučnog sustava

Rezultati laboratorijskih testova su najčešće uredni kod bolesnika s bilijarnim kolikama. Kod opstrukcije glavnog žučovoda povišene su vrijednosti jetrenih proba. Patognomoničan znak kod opstrukcije žučnih puteva su povišene vrijednosti serumske alkalne fosfataze (ALP) uz hiperbilirubinemiju. Kod bolesti žučnog sustava koncentracija serumskih transaminaza također može biti povišena. Kod kolangitisa ili akutnog kolecistitisa često se nalazi leukocitoza uz neutrofiliju (Šoša i sur., 2007). Neinvazivne radiološke pretrage uključuju ultrazvuk (UZV) abdomena, kompjutoriziranu tomografiju (CT) s kontrastom, magnetsku rezonanciju (MRI), scintigrafiju i kolangiopankreatografiju magnetskom rezonancijom (MRCP). Ove neinvazivne dijagnostičke metode pružaju informacije o razini opstrukcije, opsegu bilijarne dilatacije i metastazama, a predstavljaju ključni element za daljnje liječenje pacijenta. S druge strane, endoskopska retrogradna kolangiopankreatografija (ERCP), perkutana transhepatična kolangiografija (PTC) i endoskopski ultrazvuk (EUZ) su invazivni testovi koji daju dodatne dijagnostičke informacije, također omogućuju biopsiju sumnjivih lezija, a primjenjuju se i kao terapijski postupci (Krupa i sur., 2021)

## 2.7. Liječenje

Liječenje bolesti žučnjaka uzrokovane žučnim kamencima ima tri zadatka, suzbiti akutne teškoće – bilijarne kolike i akutni kolecistitis, otkloniti kronične teškoće i recidive i spriječiti komplikacije. Dijetoterapija je sastavni dio liječenja, a uključuje konzumaciju namirnica sa smanjeni udjelom masti (Rašić, 1997). Početna terapija akutnog kolecistitisa uključujuće nadoknadu tekućine i elektrolita kao i korekciju metaboličke neravnoteže (EASL, 2016). Antimikrobna terapija obično je empirijska u bolesnika s akutnim kolecistitisom (EASL, 2016). Kod prisutnosti mučnine i povraćanja potrebno je uvesti nazogastričnu sondu (Prpić i sur., 2002).

Za analgetsko liječenje bilijarne kolike obično se koriste analgetici u kombinaciji sa spazmoliticima. Nesteroidni protuupalni lijekovi (NSAID) kao što je diklofenak, ketoprofen ili indometacin djeluju analgetski na bilijarne kolike (EASL, 2016).

Tijekom liječenja kroničnih teškoća potrebno je smiriti podraženu motoričku aktivnost žučnog mjehura i otkloniti zastoj u otjecanju žuči. Osim operativnog uklanjanja žučnih kamenaca postoje i druge metode. Medikamentozno rastapanje žučnih kamenaca davni je ideal konzervativne terapije (Rašić, 1997). Ursodeoksikolna kiselina (UDCA) je hidrofilna žučna kiselina koja se koristi za liječenje kolesterolskih poremećaja (Milani, 2014). Litoliza primjenom UDCA pokazala je povoljan terapijski učinak kod pacijenata s malim nekalcificiranim kamencima. U žučnom mjehuru primjenom UDCA kod 63% pacijenata nakon više od šest mjeseci ne postoji prisutnost kamenaca. Međutim stopa recidiva je visoka, 49–80% nakon 10 godina. Ekstrakorporalna litotripsija (ESWL) podrazumijeva primjenu udarnih valova visoke energije gdje kod 55% pacijenata dovodi do izlječenja (EASL, 2016).

## 2.8. Akutni kolecistitis

Akutni kolecistitis je akutna upala žučnog mjehura, a najčešći uzrok je prisutnost žučnih kamenaca (Damjanov, Jukić i Nola, 2008). Možemo ga podijeliti na kalkulozni (ACC) i akutni akalkulozni kolecistitis (AAC) (Azzam, 2017). Akutni kalkulozni kolecistitis (s kamencima) čini 90% slučajeva. Preostalih 10% obuhvaća akutni akalkulozni kolecistitis (bez kamenaca) (Vagholkar, 2020). Ne postoje specifične morfološke razlike između akutnog akalkuloznog i kalkuloznog kolecistitisa, osim odsutnosti makroskopskih kamenaca u prvom (Odze, Goldblum, 2009). Akutni kolecistitis obuhvaća 3%–10% svih pacijenata s akutnom abdominalnom boli, postotak je manji u mlađih pacijenata, a veći u pacijenata iznad pedesete godine života. Više od 80% bolesnika s kolelitijazom nije svjesno svoje bolesti zbog asimptomatske prirode bolesti. Stoga manje od 20% ovih pacijenata postaje simptomatično s napadajima bilijarne kolike. ACC razvije samo 20% ovih pacijenata sa simptomima (Azzam, 2017). Akutni kolecistitis je jedna od čestih hitnih kirurških stanja. Brza dijagnoza, procjena i početak odgovarajuće terapije ključni su za sprječavanje morbiditeta i smrtnosti (Vagholkar, 2020).

Akutni kolecistitis se na počecima primjene laparoskopske kolecistektomije smatrao kontraindikacijom za operaciju, a pacijenti bi se liječili konzervativno i ponovno zaprimili u bolnicu nakon smirenja simptoma kako bi se izvršila elektivna operacija. Ispitivanja su pokazala prednost ranog kirurškog zahvata (24 do 72

sata) u usporedbi s odgođenom kolecistektomijom s obzirom na boravak u bolnici i eventualne troškove, bez značajnih razlika u morbiditetu i mortalitetu. Tokyo smjernice koje je 2013. godine objavilo Japansko društvo hepato-bilijarno-pankreasne kirurgije sugerira kako je rana laparoskopska kolecistektomija prva linija liječenja u bolesnika s blagim akutnim kolecistitisom. Dok je kod bolesnika s umjerenim akutnim kolecistitisom potrebna odgođena/elektivna operacija nakon inicijalnog medicinskog tretmana antibioticima (Ozkardes i sur.,2014).

### 2.8.1. Akutni kalkulozni kolecistitis (ACC)

Prema studiji Svjetskog društva za hitnu kirurgiju (WSES), ACC predstavlja drugi izvor kompliciranih intraabdominalnih infekcija (18,5%) (Gomes i sur., 2017). Progresiju do akutnog kolecistitisa određuju dva čimbenika, stupanj i trajanje opstrukcije. Kada je opstrukcija djelomična i kratkotrajna, dolazi do bilijarne kolike, a ako je opstrukcija potpuna i dugotrajna, razvija se akutni kolecistitis (Kimura i sur., 2013). ACC posljedica je uklještenja žučnog kamena u vratu žučnjaka ili u duktusu cistikusu, što za posljedicu ima opstrukciju žučnog mjehura. Mjehur je u tom slučaju distendiran, a stijenka je upaljena. Klinički se očituje kao bol nalik onoj kod žučnih napadaja. Bol kod žučnih napadaja prolazi za nekoliko sati, dok se bol kod akutnog kalkuloznog kolecistitisa pojačava i traje danima. Pozitivan Murphyjev znak je klasični klinički nalaz kod akutnog kolecistitisa (Šoša i sur., 2007). Laparoskopska kolecistektomija najbolji je tretman za ACC i idealno bi bilo da se postupak izvede unutar 72 sata. Rana operacija povezana je s boljim rezultatima u usporedbi s odgođenom operacijom (Gomes i sur., 2017). Hidrops žučnjaka nastaje nakon opstrukcije duktusa cistikusa i resorpcije žučnih soli, a prije bakterijske invazije. Stijenka žučnog mjehura je napeta, najčešće ispunjena bistrim vodenastim sadržajem (Prpić i sur., 2002). Kada se unutar žučnjaka nalaze bakterije, lumen žučnog mjehura je obično ispunjen mutnom žuči koja može sadržavati velike količine fibrina i čistog gnoja, kao i krvi. Empijem žučnog mjehura stanje je u kojem je eksudat sastavljen od čistog gnoja. U blažim slučajevima kolecistitisa, stijenka žučnog mjehura je zadebljana, edematozna i hiperemična. U težim slučajevima organ je zelenocrn i nekrotičan, sa ili bez perforacije, što upućuje na gangrenozni kolecistitis (Odze, Goldblum, 2009).

### 2.8.2. Akutni akalkulozni kolecistitis (AAC)

Akutni akalkulozni kolecistitis čini oko 5%-10% svih slučajeva akutnog kolecistitisa (Goldblum i sur., 2017). Riječ je o akutnoj transmuralnoj upali žučnjaka koja je povezana s ishemijom stijenke žučnjaka (Šoša i sur., 2007). U odraslih, akutni akalkulozni kolecistitis je često povezan s ozbiljnim medicinski stanjima i operacijama kao što su velike kardiokirurške operacije, dijabetes, završni stadij bubrežne bolesti, potpuna parenteralna prehrana (TPN) i sepsa (Goldblum i sur., 2017). Stopa smrtnosti je visoka, iznosi i do 40% (Šoša i sur., 2007). AAC obuhvaća više od 50% akutnih slučajeva kolecistitisa u djece, gdje se također može vidjeti u kontekstu težih medicinskih stanja. U inače zdrave djece, često je povezan sa sustavnim infekcijama kao što su hemolitička streptokokna septikemija, virusna infekcija ili trbušni tifus (Goldblum i sur., 2017) Incidencija gangrene, empijema i perforacije je gotovo 75%. Navedene komplikacije češće pogoršavaju tijekom akalkuloznog kolecistitisa nego kalkuloznog. Kod AAC najčešće se radi o sediranim bolesnicima te postavljanje dijagnoze može biti zahtjevno i zbog kliničke slike koja nije klasična. Nadalje, za vrijeme fizikalnog pregleda bolesnici ne surađuju. Liječenje podrazumijeva hitan kirurški zahvat (Šoša i sur., 2007).

### 2.9. Kronični kolecistitis

Kronični kolecistitis je dugotrajno stanje uzrokovano trajnom upalom žučnog mjehura koja rezultira mehaničkim ili fiziološkim poremećajem njegovog pražnjenja. Može biti popraćen akutnim egzacerbacijama pojačane boli (akutna bilijarna kolika) ili može prijeći u teži oblik kolecistitisa koji zahtijeva hitnu intervenciju (akutni kolecistitis) (Jones i sur., 2022). Kronični kolecistitis najčešća je bolest žučnjaka i učestaliji je nego akutni kolecistitis. U više od 90% oboljelih povezan je s kolelitijazom. Međutim izravnu ulogu u nastanku kolecistitisa ima prezasićenost žuči koja pogoduje nastanku kamenaca i uzrokuje iritaciju sluznice s oslobađanjem posrednika upale. Žučnjak u kroničnom kolecistitisu uvijek ima čvrstu zadebljanu stijenku, čak tri puta deblju od normalne, a u lumenu su gotovo uvijek prisutni kamenci. U rijetkim slučajevima može doći do kalcifikacije stijenke žučnjaka što rezultira porculanskim žučnim mjehurom.

Prisutni su nejasni bolovi ispod desnog rebrenog luka i u epigastriju, a javljaju se i

dispeptične tegobe uz teško podnošenje masne hrane. Liječenje kroničnog kolecistitisa podrazumijeva kolecistektomiju (uklanjanje žučnog mjehura) (Šoša i sur., 2007).

#### 2.10. Laparoscopska kolecistektomija

Zlatni standard ili terapija izbora u liječenju kolelitijaze jest kolecistektomija (Čala i sur., 2001). Kolecistektomija podrazumijeva operaciju odstranjenja žučnog mjehura, najčešća je operacija koja se izvodi u abdominalnoj kirurgiji. Kolecistektomija se može izvesti otvorenim (laparotomija) i laparoscopskim načinom (Šoša i sur., 2007).

Prvu laparoskopiju na čovjeku izveo je švedski liječnik H.C. Jacobeus koji je kroz stijenku na truhu uvukao troakar za cistoskop bez prethodnog pneumoperitoneja. Njemački kirurg E. Müche 1985. godine u bolnici Kreiskrankenhaus u Böblingenu izveo je prvu laparoscopsku kolecistektomiju na čovjeku. Prva laparoscopska kolecistektomija u Hrvatskoj izvedena je u Zagrebu na Kirurškoj klinici Bolnice „Sveti Duh“ 14. svibnja 1992. godine (Čala i sur., 2001). Operaciju je izveo Zoran Čala sa suradnicima (Šoša i sur., 2007).

Zahvat se izvodi u operacijskoj sali u općoj endotrahealnoj anesteziji (Rašić, 1997). Danas se 92% svih kolecistektomija izvodi laparoscopski (Jones i sur., 2022). Stopa operacijskog morbiditeta iznosi 7,2%, a operacijska smrtnost 0,12%. Pacijenti nakon operacije u bolnici prosječno ostaju dva dana, a za šest dana vraćaju se uobičajenim dnevnim aktivnostima (Šoša i sur., 2007).

Prednosti laparoscopske kolecistektomije nad klasičnom su: manja invazivnost i traumatiziranje tkiva, estetski učinak tj. manji ožiljak, smanjena mogućnost komplikacija rane, niža stopa infekcija, lakša podnošljivost za pacijenta, kraći oporavak, a time i brže vraćanje uobičajenim aktivnostima, manja potrošnja analgetika i poslijeoperacijska bol zbog čega pacijenti brže ustaju, lakše dišu i iskašljavaju. Nedostatak laparoscopskog liječenja bila bi veća učestalost ozljeda žučnog voda. (Čala i sur., 2001). S pojavom laparoscopske kolecistektomije ozljede zajedničkog žučnog voda povećale su se za tri do deset puta. Stjecanjem iskustva stopa ozljeda pala je na 0,3% (Jones i sur., 2022).

### 2.10.1. Indikacije

Indikacije za izvođenje laparoskopske kolecistektomije su:

- Kolecistitis (akutni/kronični)
- Simptomatska kolelitijaza
- Asimptomatska kolelitijaza (kamenci veći od 3 cm, pacijenti s „porculanskim žučnjakom“, dijabetesom i osobe koje uzimaju imunosupresivne lijekove)
- Koledokolitijaza
- Bilijarna diskinezija – hipofunkcija ili hiperfunkcija
- Akalkulozni kolecistitis
- Mase/polipi u žučnom mjehuru
- Hidrops, empijem, perforacija žučnjaka
- Ileus uzrokovan žučnim kamencima, pankreatitis ili karcinom (Čala i sur., 2001; Hassler i sur., 2022)
- Ozljede žučnjaka
- Pozitivna bakteriološka kultura (Prpić i sur., 2002).

Uoče li se kamenci u žučnjaku u tijeku nekog drugog kirurškog zahvata, preporučuje se učiniti kolecistektomiju, izuzev pacijenata s visokim operacijskim rizikom i rizikom od komplikacija (Čala i sur., 2001).

### 2.10.2. Kontraindikacije


Kontraindikacije za izvođenje laparoskopske kolecistektomije su:

- Teške kardiorespiratorne smetnje
- Nemogućnost podnošenja pneumoperitoneuma ili opće anestezije
- Kolangitis sa septičnim šokom
- Septički peritonitis
- Teški pankreatitis
- Ciroza jetre u završnoj fazi s portalnom hipertenzijom
- Teške koagulopatije koje ne reagiraju na terapiju
- Kolecisto-enterična fistula
- Postojanje metastaza (Čala i sur., 2001; Hassler i sur., 2022)

Rak žučnog mjehura nekoć je bila kontraindikacija za laparoskopsku kolecistektomiju, trenutna literatura podupire laparoskopsku intervenciju (Hassler i sur., 2022). Relativne kontraindikacije koje su prije bile apsolutne uključuju trudnoću, prijašnji zahvat na gorenjem dijelu trbuha (najčešće na želucu - mogućnost brojnih priraslica), cirozu. Prilikom izvođenja prvih laparoskopskih operacija smatralo se kako će operacije pacijenta s povećanom tjelesnom težinom iziskivati dodatne napore. Teškoće se mogu pojaviti zbog debljine stijenke prilikom uvlačenja Verres igle ili troakara, daljnji tok zahvata je bez većih teškoća. Pacijenti s kroničnom opstruktivnom plućnom bolesti zahtijevaju dodatnu pozornost prilikom izvođenja operacijskog zahvata, budući da takvi pacijenti imaju povećan rizik porasta koncentracije CO<sub>2</sub> u krvi i acidoze. Svaka kontraindikacija zahtijeva individualan pristup pacijentu, a tijek liječenja ovisi o rezultatima nalaza i samom iskustvu kirurga. Utvrdi li se u tijeku laparoskopske operacije kako operaciju više nije moguće nastaviti na siguran način zbog upalnih promjena, priraslica i sl., uvijek se može napraviti konverzija na otvorenu kolecistektomiju (Čala i sur., 2001).

### 2.10.3. Laparoskopska oprema i instrumenti

- Insuflator ugljikova dioksida – omogućuje pregled trbušne šupljine upuhivanjem plina, što se zove pneumoperitonej. Dolazi do odmicanja stijenke trbuha od organa čime se stvara prostor koji inače ne postoji. Prije ugljikova dioksida - CO<sub>2</sub> koristili su se kisik, sobni zrak i dušikov (I) oksid. Danas se isključivo rabi ugljikov dioksid. Lako se izlučuje plućima nakon apsorpcije kroz peritoneum. Nakon četiri sata najveći dio CO<sub>2</sub> nestaje iz trbušne šupljine (Čala i sur., 2001). Zaslon insuflatora prikazuje informacije bitne kirurgu: pacijentov intraabdominalni tlak (ne smije biti viši od 15 mmHg), protok plina u minuti, količinu utrošenog plina i rezervu plina (Agarwal i sur.,2015). Pri usisavanju tekućine i dima tijekom operacije, usisava se i sam CO<sub>2</sub> te je važno da insuflator ima mogućnost povećanja protoka plina (Čala i sur., 2001). Kada se CO<sub>2</sub> pod tlakom širi, hladi se i može smanjiti tjelesnu temperaturu. Neki su insuflatori opremljeni uređajima s mogućnošću zagrijavanja CO<sub>2</sub> prije njegovog ulaska u abdomen (Agarwal i sur.,2015).



Slika 3. Automatski insuflator (Čala i sur., 2001)

- Izvor svjetla i svjetlosni kabel - svjetlost se prenosi od izvora svjetlosti do operativnog polja kroz svjetlosni kabel i snopa vlakana u laparoskopu. Svjetlost visokog intenziteta stvara se halogenim i ksenonskim žaruljama. Dostupne su žarulje različitih jakosti (150 i 300 W). Dostupne su dvije vrste svjetlosnih kabela: fiber-optički ili kabel s tekućim kristalima (Agarwal i sur.,2015).

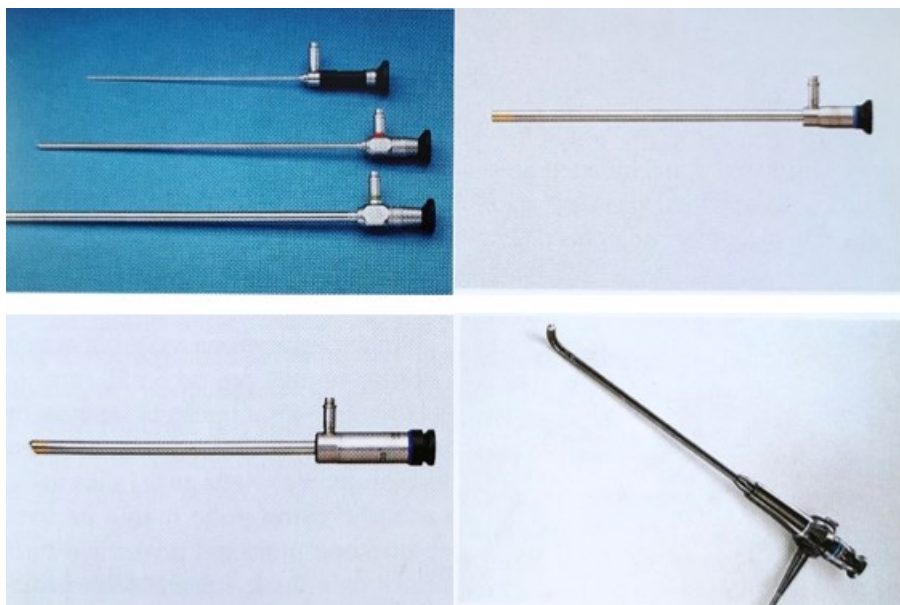


Slika 4. Izvor svjetla (Čala i sur., 2001)

- Laparoskop – je najčešće kruti optički instrument. Sastoji se od metalne cijevi koja na krajevima ima leće (okular i objektiv), dok se u srednjem dijelu nalaze snopovi optičkih vlakana (Čala i sur., 2001). Dostupni su različiti

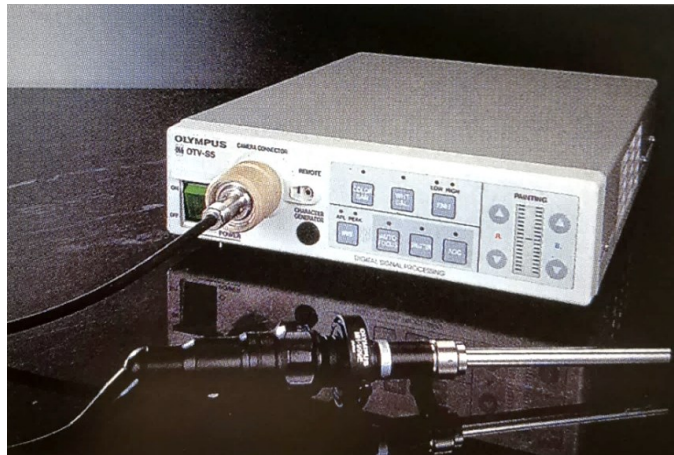

tipovi laparoscopa, u smislu duljine, promjera i vidnog kuta, a postoje i trodimenzionalni laparoscopi. Promjer laparoscopa varira od 3 mm do 12 mm (Agarwal i sur.,2015). Nakon ulaska laparoscopa u trbuh, dolazi do zamagljivanja leće na vrhu instrumenta zbog promjene vlažnosti i temperature. Kako bi se to suzbilo, vrh se može namazati sterilnim alkoholom ili ga se prije uporabe držati u posebnom grijaču.




*Slika 5. Laparoscopi različitih dužina i promjera (gore lijevo), laparoskop s lećom pod 0° (gore desno), laparoskop s lećom pod 35° (dolje lijevo), laparoskop s pokretnim vrhom (dolje desno) (Čala i sur., 2001)*

- Videokamera – videokamera spojena na monitor omogućuje cijelom timu u sali praćenje kirurškog postupka. Najvažniji dio kamere je CCD (eng. charged coupled device) čip koji svjetlosne signale pretvara u piksele. CCD čip pokriven je filtrom od triju primarnih boja: crvene, plave i zelene, kombinacijom navedenih boja dobiva se slika. Kamere mogu biti s jednim ili s tri čipa.



*Slika 6. Videokamera s procesorom spojena na laparoskop (Čala i sur., 2001)*

- Pribor za ispiranje i usisavanje – mora imati sposobnost postići visoki tlak od 300 do 400 mmHg, tako se osigurava siguran dotok tekućine kao i ispiranje kojim se može prikazati mjesto krvarenja. Preporuka je imati dva nastavka koji se naizmjenično mogu upotrebljavati. Zbog eventualnog nastanka krvnih ugrušaka prilikom izvođenja kirurškog postupka najčešće se koristi nastavak za ispiranje promjera 10 mm. Kao ne ni došlo do stvaranja krvnih ugrušaka u tekućinu za ispiranje dodaje se heparin (5000 jedinica u 1 litru fiziološke otopine ili Ringer-laktata). Nerijetko se prilikom elektrokoagulacije stvara i dim koji ponekad može onemogućiti rad te ga je nužno isisati, tako može doći do gubitka CO<sub>2</sub>. Instrumenti za elektrokoagulaciju mogu imati ugrađen i nastavak za ispiranje, pri čemu se skraćuje vrijeme istodobnom elektrokoagulacijom i ispiranjem, umjesto uvlačenja novog instrumenta.

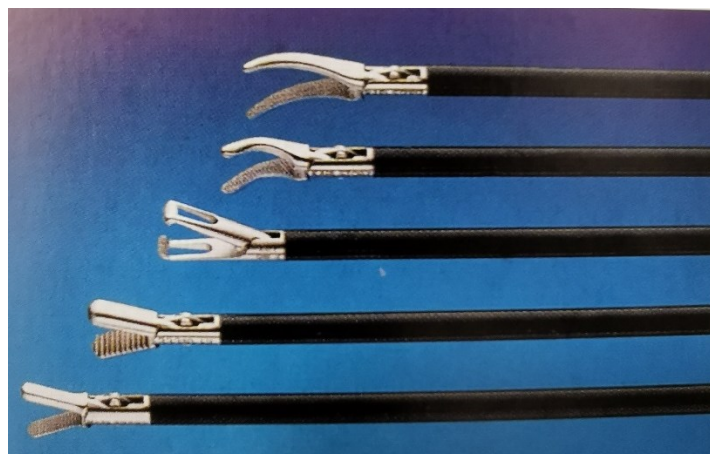

*Slika 7. Instrumenti za elektrokoagulaciju s ugrađenom cijevi za ispiranje (Čala i sur., 2001)*

- Elektrokoagulacija – frekvencija struje mora biti iznad one koja dovodi do neurostimulacije kako bi imala željeni učinak na tkivu. Kod primjene visokofrekventne struje iznad 100 000 Hz na većoj površini, dolazi do zagrijavanja tkiva bez oštećenja. Struja uzrokuje vrenje vode u stanici te isparavanje, isušivanje i razaranje stanice. Sloj isušenih stanica ima hemostatski učinak. Postoje monopolarni i bipolarni način primjene visokofrekventne struje. Monopolarni način uključuje aktivnu elektrodu – elektrokirurški nož i pasivnu elektrodu koja je smještena na pacijentovim leđima. Kod bipolarnog načina rezanja tkiva koriste se instrumenti koji u sebi imaju dvije elektrode.

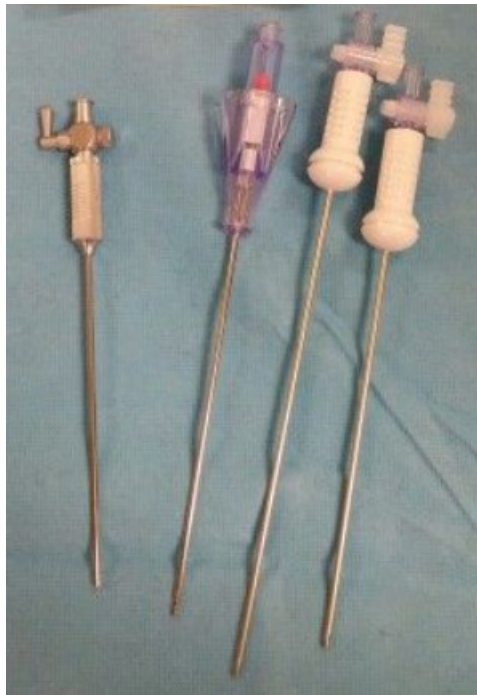

Slika 8. Elektrojedinica za primjenu u endoskopskoj kirurgiji (Čala i sur., 2001)



Slika 9. Instrumenti s izolacijom pomoću kojih se uz prepariranje, hvatanje i rezanje tkiva može vršiti i monopolarna koagulacija (Čala i sur., 2001)

- Verresova igla – služi za postizanje pneumoperitoneja, uvlači se na „slijepo“. Obično je dužine 8 cm, a širine 2,1 mm. Verresovu iglu čine dvije cijevi, mehanizma za izguravanje unutarnje cijevi i priključak za plin. Ponekad u pretilih osoba igla ne može dosegnuti trbušnu šupljinu, pa se proizvode i dulje igle. Protok plina određuje promjer igle, a postoje jednokratne i višekratne igle. Unutarnja je cijev pomična te se prilikom prolaska kroz stijenku povlači i ulazi u vanjsku širu cijev s oštrim vrhom, a nakon ulaska u trbušnu šupljinu ponovno iskače unutarnja, tupa cijev. Ovaj mehanizam osigurava zaštitu trbušnih organa.



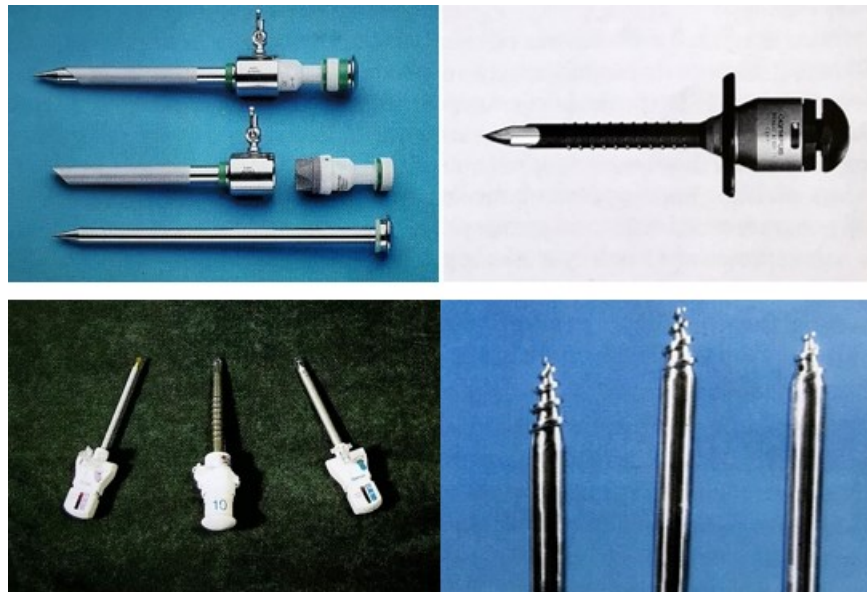
*Slika 10. Primjeri Verresove igle*

*(Izvor: <https://www.pinterest.com/pin/454441418652071560/>)*

- Troakari – instrumenti koji se postavljaju kroz stijenku trbuha, a omogućavaju uvlačenje laparoscopa i ostalih instrumenata u truh. Sastoji se od vanjske cijevi ili rukava i unutarnjeg dijela ili bodeža. Vanjska cijev na gornjem dijelu koji je proširen ima jednu ili dvije valvule i nastavak za priključak plina. Promjer vanjske cijevi je 6 ili 11 mm. Unutarnji dio je obično piramidalnog ili stožastog oblika. Troakar čiji vrh ima oblik svrdla konstruirao je Čala. Vrh višekratnog troakara potrebno je pregledati prije svakog operativnog postupka, ako je zaobljen ili istupljen potrebno ga je zamijeniti. U slučaju korištenja instrumenta koji je uži od promjera troakara,

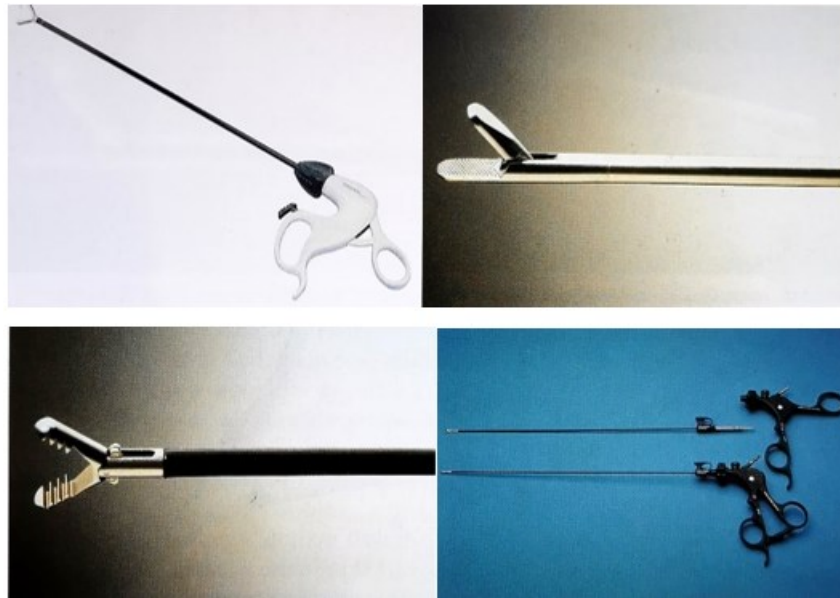


koriste se reduktori koji mu smanjuju promjer i time onemogućavaju gubitak plina.



Slika 11. Troakar sa svojim sastavnim dijelovima (gore lijevo), troakar za višekratnu primjenu (gore desno), troakari za višekratnu primjenu (dolje lijevo), bodeži troakara s vrhom u obliku svrdla (dolje desno) (Čala i sur., 2001)

- Kliješta i hvataljke – instrumenti za izvođenje otvorenih zahvata samo su preuređeni za izvođenje laparoskopskih. Oblik im je prilagođen, tako da se sastoje od dijela koji se drži u ruci i kojim se upravlja, srednjeg dijela koji je dugačak i tanak i vrha instrumenta koji je njegov radni dio. Pokretljivost instrumenta je ograničena oko jedne točke u trbušnoj stijenci, a vrh instrumenta se pokreće u obrnutom smjeru od operaterove ruke. Najgrublja i najjača hvataljka je ona za izvlačenje žučnog mjehura. Hvataljke za prikazivanje i odvajanje tkiva ili disektori pogodni su za prikazivanje struktura u Calotovom trokutu i za skidanje ili odvajanje priraslica sa žučnjaka.



*Slika 12. Hvataljke za jednokratnu primjenu (gore lijevo), hvataljke s nježnim krakovima bez izolacije (gore desno), vrh hvataljke sa zupcima (dolje lijevo), instrument kod kojeg je moguće okretati i mijenjati nastavak (dolje desno) (Čala i sur., 2001)*

- Škarice – instrument koji potpuno oponaša onaj iz otvorene kirurgije, ima ih raznih oblika.
- Instrumenti za šivanje i podvezivanje – sam postupak je jedan od najzahtjevnijih u laparoskopskoj kirurgiji, šivanje se obično obavlja pomoću dvaju iglodržača. Metalne kvačice (klipovi) služe za zaustavljanje krvarenja pri čemu se postupak sastoji od podvezivanja krvnih žila ili drugih vodova poput žučnog voda. Kod laparoskopske kolecistektomije najčešće se upotrebljavaju metalne kvačice srednje veličine.
- Instrumenti za elektrokoagulaciju – kukasta elektroda, špatula i elektroda s kuglastim vrhom. Navedeni instrumenti najčešće imaju i mogućnost ispiranja i usisavanja tekućine i dima.
- Ultrazvuk za rezanje tkiva i zaustavljanje krvarenja – ultrazvučni nož, ima tri učinka na tkivo: kavitacija, koaptacija/koagulacija i rezanje (Čala i sur., 2001).

#### 2.10.4. Postupak izvođenja laparoskopske kolecistektomije

Priprema i uvođenje pacijenta u anesteziju jednaki su kao za klasičnu kolecistektomiju. Postavlja se nazogastrična sonda što doprinosi dekompresiji želuca i smanjuje opasnost ozljede prilikom uvođenja Verres igle i prvog troakara. Isto tako, doprinosi boljoj vidljivosti Callotova trokuta i smanjuje rizik od poslijeoperacijskog povraćanja. Mokraćni mjehur je potrebno isprazniti prije zahvata, a noge se omotavaju elastičnim zavojem. Postoje dva načina pristupa pacijentu u izvođenju operacije: europski ili francuski način operiranja i američki (Čala i sur., 2001). Kod europskog načina pacijent leži na operacijskom stolu raširenih nogu, kirurg je između pacijentovih nogu, a asistent s pacijentove lijeve strane. Monitor se ovdje postavlja pokraj bolesnikova desna ramena. Dok kod američkog načina, pacijent leži na leđima ispruženih nogu, operator je s pacijentove lijeve strane, a asistent s desne. Zbog toga je potrebno postaviti dva monitora kako bi ih obojica mogla vidjeti (Šošić i sur., 2007). Priprema i čišćenje kože trbuha provode se na uobičajeni način. Prije početka samog zahvata potrebno je provjeriti ispravnost sve opreme i aparature. Pacijent se postavlja u Trendelenburgov položaj. Uz gornji rub pupka napravi se rez u obliku luka dužine oko 10 mm jer je stijenka trbuha ovdje najtanja. Kirurzi rez znaju napraviti i neposredno ispod pupka umjesto iznad. Zatim se dvije hvataljke postavljaju na rubove reza, stijenka trbuha se povlači prema gore i uvodi se Verresova igla. Verresova igla se uvodi okomito, nježno i ravnomjerno. Prilikom uvođenja, kirurg dva puta nailazi na lagani otpor, prolaskom kroz peritoneum i fasciju. Nakon što igla dospije u trbušnu šupljinu čuje se zvuk nastao iskakanjem unutarnjeg štitnika. Zatim slijede testovi provjere kako bi kirurg bio siguran da se igla nalazi na pravom mjestu:

1. Aspiracijski test – štrcaljkom se kroz Verresovu iglu ulije nekoliko ml fiziološke otopine, a nakon toga se tekućina pokuša aspirirati. Uspije li se tekućina aspirirati ili se dobije krv ili crijevni sadržaj, igla nije na pravom mjestu.
2. Kapljični test – nekoliko kapi otopine nalije se na spoj igle s dovodom plina, stijenka trbuha se podiže što dovodi do usisavanja tekućine zbog stvaranja negativnog tlaka.
3. Test početnog negativnog tlaka – nakon spajanja igle s insuflatorom, podiže

se trbušna stijenka gdje tlak na insuflatoru treba biti oko 1-2 mmHg ili negativan.

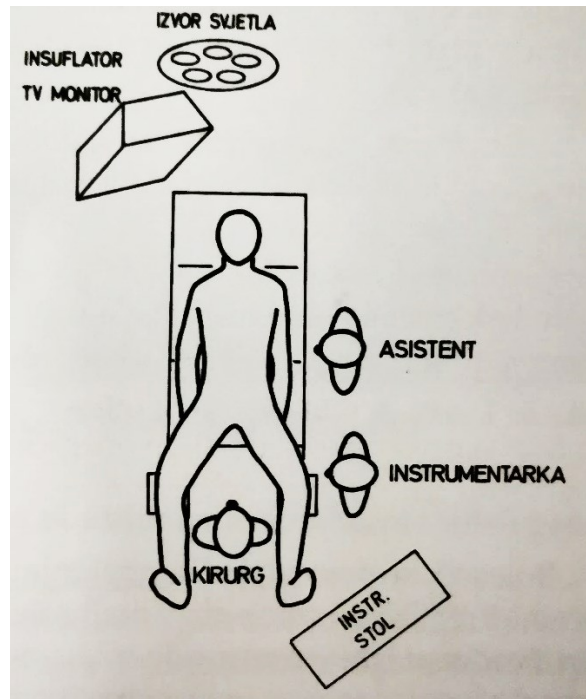
4. Test volumena – obično je potrebno 2,5 l plina kako bi se postigao tlak od oko 8-10 mmHg u trbuhu. Vrh igle nije u trbušnoj šupljini ako se navedena vrijednost tlaka dosegne i prije nego je utrošena 1 l plina (Čala i sur., 2001)

Nakon što je potvrđeno kako se igla nalazi na pravom mjestu, upuhuje se CO<sub>2</sub> – plin bez boje, mirisa i okusa (Rašić, 1997). Upuhivanje plina vrši se do visine od oko 14 mmHg srednjom brzinom, što iziskuje 4-5 l plina. Kod pretilih pacijenata s mlohavom stijenkam, može se utrošiti i do 8 l plina ili više. Neuspjeh u provođenju testova upućuje kako igla nije na pravom mjestu, a postupak je potrebno ponoviti. Provjera pneeumoperitoneja može se izvršiti perkusijom, gdje će biti prisutan ravnomjerni timpanizam. Zahvat se može započeti i Hassanovim traokarom ako se sumnja na postojanje priraslica. Nakon postizanja željenog tlaka, igla se izvlači. Zatim se na isto mjesto uvlači prvi troakar od 10 mm. Kroz navedeni troakar se uvlači laparoskop i slijedi pregled trbušnih organa, pregled započinje ispod samog laparoscopa kako bi se uočile eventualne ozljede (Čala i sur., 2001). Ukupno se koriste četiri troakara. Jedan u gornjem lijevom kvadrantu, a ostali u desnom (Šoša i sur., 2007). Drugi troakar od 5 mm postavlja se nakon provjere mjesta ulaska. Provjera se vrši pritiskom prsta na stijenk trbuha, a kamerom iznutra se provjera mjesto ulaska. Mjesto ulaska drugog troakara je malo iznad razine pupka, s desne strane u prednjoj aksilarnoj liniji. Treći troakar od 5 mm postavlja se paramedijalno desno, 1-2 cm niže od ruba rebrenog luka. Četvrti troakar od 10 mm postavlja se s lijeve strane trbuha.

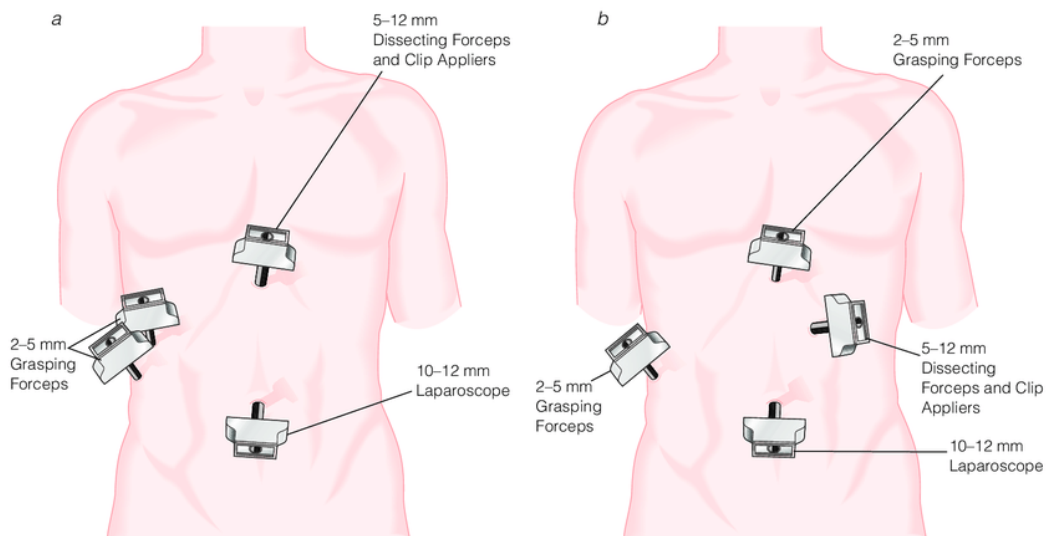
Kod američkog načina operiranja položaj troakara je sličan, samo se četvrti troakar postavlja na desnoj, a ne na lijevoj strani trbuha. Naiđe li se tijekom operacije na priraslice koje ometaju izvođenje zahvata, potrebno ih je odstraniti. Nakon toga pacijent se postavlja u obrnuti Trendelenburgov položaj kako bi se žučnjak odmaknuo od omentuma i crijeva, slijedi uvlačenje instrumenata kroz troakare. Fundus žučnjaka se prihvaća hvataljkom i povlači prema kranijalno i naprijed zajedno s desnim jetrenim lobusom. Postoje li priraslice žučnjaka s omentumom i crijevom treba ih ukloniti. Prikaz struktura u Calotovom trokutu odvija se uz pomoć disektora, zatim slijedi prepariranje s kukastom elektrodom (Čala i sur., 2001). Nakon jasnog prikaza struktura Calotovog trokuta, odnosno duktusa cistikusa i



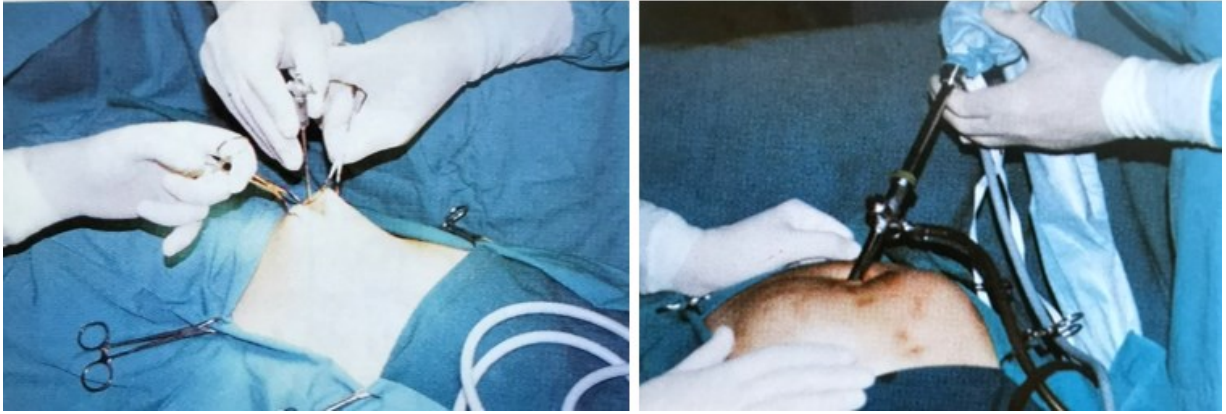arterije cistike potrebno ih je podvezati. To se radi pomoću metalnih kvačica (klipova) uz pomoć aplikatora (Šoša i sur., 2007). Postavljaju se dvije kvačice na arteriju cistiku i duktus cistikus prema koledokusu, a po jedna kvačica prema žučnom mjehuru (Čala i sur., 2001). Kod sumnje na koledokolitijazu, može se učiniti peroperativna kolangiografija. Kvačica se postavlja samo na duktus cistikus uz žučni mjehur, cistični kanal se nježno zarezne, ali ne presiječe tako da se kateter za kolangiogram može uvesti u njega i ubrizgati kontrast čime se dobivaju fluoroskopske slike. Nakon podvezivanja i presijecanja arterije cistike i duktusa cistikusa žučni mjehur se disecira s ležišta jetre pomoću elektrokautilera (Townsend, 2021). Kada je žučnjak upalno promijenjen, prilikom odvajanja od jetre, može doći do krvarenja zbog zalaženja instrumenta u jetreno tkivo ili žučnjak te dolazi do izlivanja njegova sadržaja. Prije potpunog odvajanja žučnjaka, pregledava se ležište na jetri i po potrebi ispiru. Žučnjak se izvlači kroz otvor iznad pupka jakim hvataljkom, za to vrijeme laparoskop se premješta na četvrti troakar. Malokad žučnjak odmah uspije izaći, obično izađe jedan dio, pa se kamenci izvlače hvataljkama. Kada to nije moguće potrebno je proširiti sam otvor na koji se poslije postavlja šav (Čala i sur., 2001). Žučnjak se može izvaditi i uz pomoć posebne sterilne vrećice koja se prethodno uvede u trbušnu šupljinu (Townsend, 2021). Uski dren kirurg postavlja kroz otvor drugog troakara i pričvršćuje šavom za kožu, dok neki dren postavljaju samo u određenim slučajevima. Zahvat se završava izvlačenjem troakara, ispuštanjem što veće količine plina i postavljanjem kožnih šavova (Čala i sur., 2001).



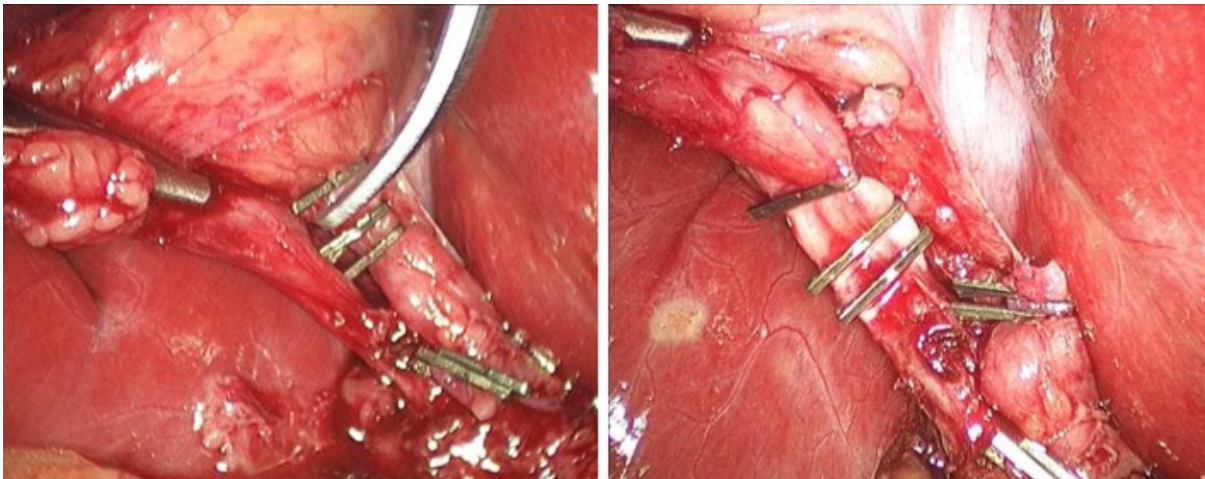
Slika 13. Položaj pacijenta, operatora i opreme kod europskog načina izvođenja laparoscopske kolecistektomije (Čala i sur., 2001)



Slika 14. Položaj troakara kod američkog načina operiranja (lijevo) i položaj kod europskog načina operiranja (desno) (Fried i sur. 2005)



*Slika 15. Uvlačenje Verresove igle u trbuh (lijevo) i uvlačenje laparoscopa kroz troakar u trbušnu šupljinu (desno) (Čala i sur., 2001)*



*Slika 16. Presijecanje cistične arterije nakon postavljanja kvačica (lijevo), postavljene kvačice na duktusu cistikusu neposredno prije presijecanja (desno) (Fried i sur. 2005)*

### 2.10.5. Komplikacije

Mortalitet i broj komplikacija manji su nego kod klasične (otvorene) kolecistektomije. Mortalitet kod laparoskopske kolecistektomije iznosi 0-0,15%.

Komplikacije koje mogu nastati tijekom i nakon laparoskopske kolecistektomije moguće je podijeliti na sljedeći način:

1. Komplikacije uzrokovane uvođenjem Veressove igle i troakara: ozljede šupljih organa (najčešće tankog, debelog crijeva, dvanaesnika i želuca), jetre, ozljede retroperitonealnih, intraperitonealnih krvnih žila ili krvarenje iz epigastričnih krvnih žila, postoperacijska infekcija rane, pojava kile na mjestu uvođenja troakara
2. Ozljede nastale laparoskopskim instrumentima:
  - mehaničke: ozljede koledokusa, krvarenje zbog ozljede jetre, pneumotoraks uslijed ozljede dijafragme
  - termalne: kasna striktura zajedničkog žučnog voda, nekroza crijeva. Termalne ozljede može uzrokovati vrh laparoscopa ako se ostavi prislonjen na neki organ ili elektrokoagulacijom.
3. Komplikacije pneumoperitoneja: ventrikularna aritmija, smanjen venski povrat krvi, smanjen funkcionalni rezidualni kapacitet pluća, pneumomedijastinum, embolija ugljikovim dioksidom, pneumotoraks (Puljiz i sur., 2003; Čala i sur., 2001).

Najozbiljnija komplikacija laparoskopske kolecistektomije je ozljeda hepatičnog ili zajedničkog žučnog voda (Šoša i sur., 2007).

Ostale komplikacije povezane s laparoskopskom kolecistektomijom su: curenje žuči zbog ozljede manjih ili akcesornih žučnih vodova ili zbog ispadanja kvačica s duktusa cistikusa, zaostali kamenci u zajedničkom žučnom vodu, perforacija žučnjaka te prolijevanje žuči i kamenaca u trbušnu šupljinu, krvarenje iz jetre, cistične ili hepatične arterije, subfrenični apsces.

Ozljede zajedničkog žučnog voda mogu biti jatrogene ili mogu biti uzrokovane abdominalnom traumom (Puljiz i sur., 2003; Čala i sur., 2001). Jatrogena bilijarna ozljeda najčešće nastaje pogrešnim identificiranjem zajedničkog žučnog voda za cistični vod tijekom laparoskopske kolecistektomije, s incidencijom od 0,3 do 0,7%. Razne anatomske varijacije jedan su od čimbenika koji uzrokuju ovu ozljedu. Ozljeda bilijarnog stabla rijetko se događa kod penetrantne ili tupe traume

abdomena, s incidencijom od 0,1% prijema u bolnicu zbog traume (Moghul i Kashyap, 2022).

#### 2.10.6. Indikacije za konverziju na otvoreni postupak

„Kaže se da su dvije najteže odluke u laparoskopskoj kirurgiji znati kada ju ne primijeniti i kada prekinuti zahvat“. Konverzija u klasičnu (otvorenu) metodu operacije ne označava neuspjeh. Kada postoji indikacija za konverziju, treba ju provesti prije pojave komplikacija. Indikacije za konverziju su: nemogućnost prikazivanja struktura Calotovog trokuta unutar 30 minuta, upalne promjene žučnjaka, priraslice, krvarenje, ozljeda nekog od organa ili velikih žučnih vodova. (Čala i sur., 2001).

#### 2.11. Klasična kolecistektomija

Otvorena ili klasična kolecistektomija bila je standardni postupak za izvođenje kolecistektomije prije 1991. godine (Jones i sur., 2022). Prvu uspješnu kolecistektomiju izveo je Carl Langenbuch 1882. godine u bolnici Lazarus u Berlinu. Prilikom prikazivanja svojega rada pred Njemačkim kirurškim društvom izrekao je glasovitu rečenicu: „Žučnjak treba odstraniti ne zato što ima kamence, nego zato što ih stvara,“ (Čala i sur., 2001). U 90% do 95% pacijenata nakon operacije simptomi se trajno povlače. Pacijent nakon zahvata u bolnici ostaje 4 do 7 dana, dok sam oporavak traje 4 do 6 tjedana. Morbiditet iznosi 2% do 8%, dok je stopa smrtnosti manja od 1% (Šoša i sur., 2007).

##### 2.11.1. Indikacije

Najčešći slučaj kada se izvodi otvorena kolecistektomija je prijelaz s laparoskopske na otvorenu kolecistektomiju, od 2% do 10%.

Indikacije za prijelaz na otvorenu kolecistektomiju su: opsežna upala, priraslice, ozljeda žučnog voda, potreba za eksploracijom zajedničkog žučnog kanala, nekontrolirano krvarenje. Loša vizualizacija i nejasna anatomija također su razlog za prelazak s laparoskopije na otvoreni zahvat.

Planirana otvorena kolecistektomija provodi se kod: ciroze jetre, raka žučnog mjehura, opsežnih operacija gornjeg abdomena s priraslicama i drugih

komorbidnih stanja (osobito kod dijabetes melitusa) (Jones i sur., 2022).

#### 2.11.2. Kontraindikacije

Teška komorbiditetna stanja kao što su šok, uznapredovala srčana i respiratorna oboljenja, nemogućnost podnošenja opće anestezije, poremećaj krvarenja koji ne reagira na terapiju. Nedavni neurološki događaj (moždani udar, neurološki ispad) i druge po život opasne bolesti relativne su kontraindikacije (Jones i sur., 2022).

#### 2.11.3. Postupak izvođenja klasične kolecistektomije

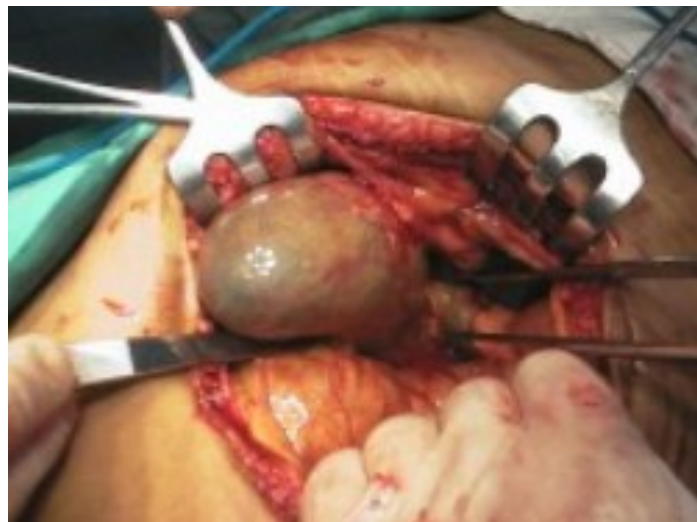Zahvat se izvodi u općoj endotrahealnoj anesteziji. Primijeniti se mogu desni subkostalni (Kocher) rez, gornja medijalna laparotomija ili transrektalni rez (Šoša i sur., 2007; Rašić, 1997). Subkostalni rez počinje 2 cm ispod desnog rebrenog luka u dužini od 10-15 cm (Rašić, 1997). Izloženost se postiže uporabom retraktora, pritom pazeći kako ne bi došlo do ozljede jetre (Jones i sur., 2022). Slijedi pregled trbušne šupljine i organa (Rašić, 1997). Važno je dobiti dobru vizualizaciju žučnog mjehura, Calotovog trokuta i žučnih vodova (Jones i sur., 2022). Zatim se donosi odluka o uklanjanju žučnog mjehura odozgo prema dolje tj. od fundusa prema vratu žučnjaka - anterogradna kolecistektomija ili klasično od Calotovog trokuta u smjeru fundusa žučnjaka - retrogradna kolecistektomija (Rašić, 1997; Jones i sur., 2022). Kod retrogradne kolecistektomije s prepariranjem se počinje u području Calotovog trokuta, oslobađanjem žučnjaka od priraslica, zatim slijedi potiskivanje duodenuma kaudalno, hvatanje žučnjaka za Hartmanov nabor i povlačenje u stranu. Na taj se način osigurava najbolji pristup cističnom kanalu i arteriji. Slijedi preparacija struktura Calotovog trokuta uz identifikaciju cistične arterije i duktusa cistikusa te njihovo zbrinjavanje ligaturama i presijecanje (Rašić, 1997). Žučni mjehur se zatim može ukloniti iz ležišta na jetri uz pomoću elektrokautera ili harmoničnog skalpela (Jones i sur., 2022). Postupak odvajanja vrši se između seroze i mišićnog sloja žučnjaka (Rašić, 1997). Inspekcija ležišta žučnog mjehura provodi se kako bi se identificiralo i zbrinulo bilo kakvo krvarenje ili curenje žuči iz Luschkini vodova (Jones i sur., 2022). Operacijski zahvat završava se postavljanjem subhepatične drenaže uz šivanje rane. Kada nema krvarenja ni ekstravazacije žuči, nije neophodno postavljanje drenaže (Jones i sur., 2022; Rašić, 1997). Abdomen se tada zatvara na standardni višeslojni način (Jones i

sur., 2022).

#### 2.11.4. Komplikacije

Nastale komplikacije mogu biti:

- Bilijarne komplikacije: zaostali kamenci zajedničkog žučnog voda, istjecanje (leak) žuči, ozljeda žučnih vodova, fistula i ozljeda hepaticnog ili zajedničkog žučnog kanala kao najopasnija komplikacija
- Nebilijarne komplikacije su one koje prate bilo koju abdominalnu operaciju – stvaranje kile, krvarenje, infekcija (Šošić i sur., 2007; Jones i sur., 2022).



*Slika 17. Prikaz klasične kolecistektomije*

*(Izvor: [https://ultrazvuk-tarle.hr/dijagnostika/zagreb/zucni\\_kamenci\\_i\\_pijesak](https://ultrazvuk-tarle.hr/dijagnostika/zagreb/zucni_kamenci_i_pijesak))*

### 3. CILJ ISTRAŽIVANJA

Glavni cilj istraživanje je pobliže predočiti klasičnu i laparoskopsku kolecistektomiju koja je jedna od najčešće izvođenih operativnih zahvata u abdominalnoj kirurgiji te prikazati dijagnozu žučnih kamenaca (kolelitijazu) u Općoj bolnici Pula.

Sukladno tome, cilj istraživanja je:

- koliko je ispitanika u razdoblju od 01.01. 2010. do 19.08. 2022. liječeno pod dijagnozom žučnih kamenaca - kolelitijaze (MKB - Međunarodna klasifikacija bolesti od K80 - K80.8)
- koje je vrsta operacije (klasična kolecistektomija ili laparoskopska kolecistektomija) zastupljenija tijekom razdoblja od 01.01. 2010. do 19.08. 2022.
- koji spol u većem postotku zahvaćaju četiri najčešće dijagnoze žučnih kamenaca
- koje je način operacije (hitni ili elektivni) učestalije izvođen



#### 4. ISPITANICI I METODE

Istraživanje je retrospektivno. Rezultati istraživanja dobiveni su retrogradnim pregledom bolničkog informacijskog sustava (BIS-a). Uzorak čine sve osobe zaprimljene u Općoj bolnici Pula pod dijagnozom žučnih kamenaca (MKB-10 od K80 – K80.8) i sve osobe koje su podvrgnute kolecistektomiji, laparoskopskoj ili klasičnoj u razdoblju od 01.01. 2010. do 19.08. 2022. godine. Analiza podataka napravljena je pomoću računalnog programa Microsoft Excel 2016 (Microsoft Inc., Redmond, SAD). Podaci su prikazani tablično i grafikonima. Obrađeni podaci prikazani su metodom deskriptivne statistike.

## 5. REZULTATI

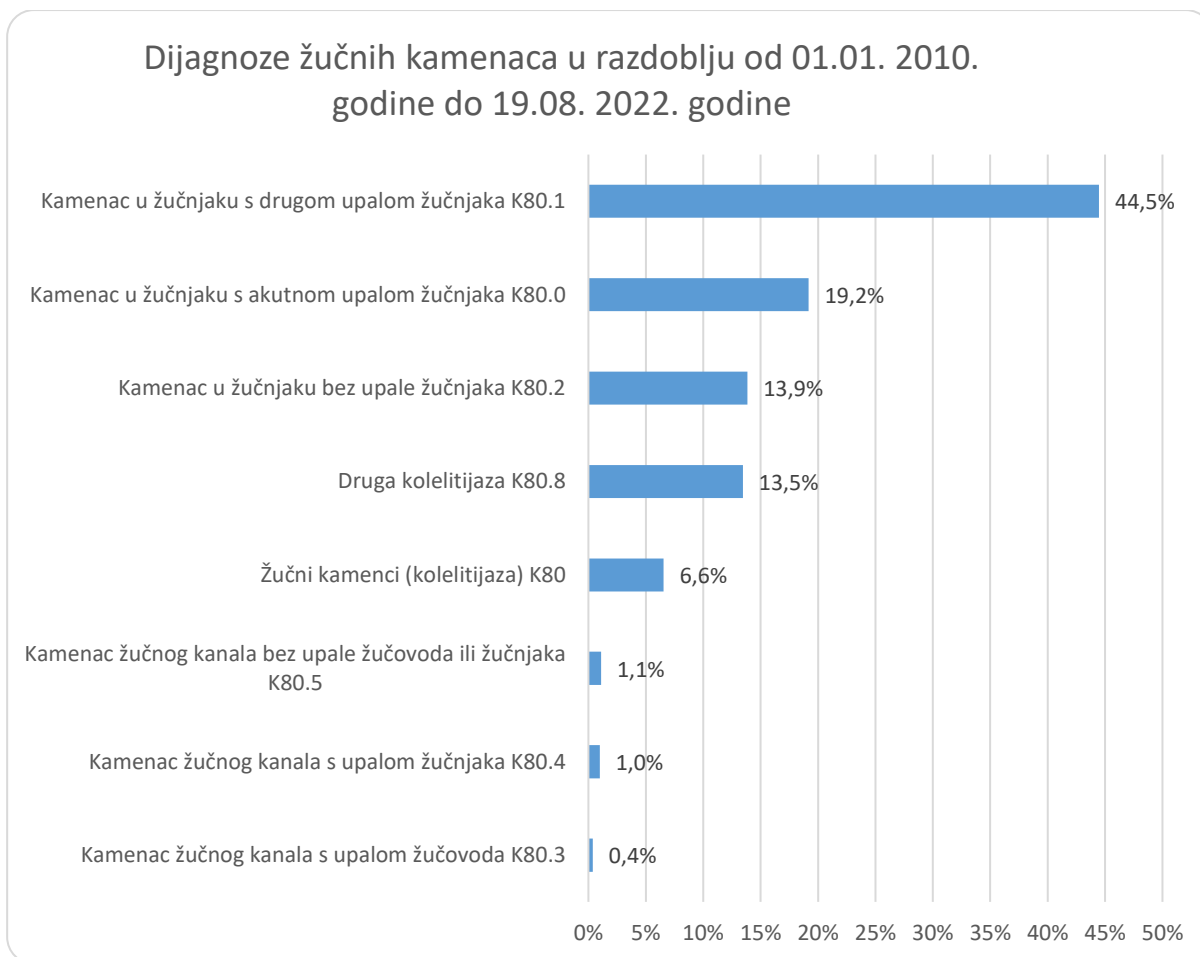
U razdoblju od 01.01. 2010. do 19.08. 2022. godine hospitalizirano je ukupno 2534 pacijenta s dijagnozama: K80, K80.0, K80.1, K80.2, K80.3, K80.4, K80.5 i K80.8 čije značenje je objašnjeno u nastavku. Tablica 1. prikazuje klasifikaciju žučnih kamenaca prema MKB.

*Tablica 1. Klasifikacija žučnih kamenaca prema MKB*

<b>Klasifikacija žučnih kamenaca prema MKB</b>	
<b>K80</b>	Žučni kamenci (kolelitijaza)
<b>K80.0</b>	Kamenac u žučnjaku s akutnom upalom žučnjaka
<b>K80.1</b>	Kamenac u žučnjaku s drugom upalom žučnjaka
<b>K80.2</b>	Kamenac u žučnjaku bez upale žučnjaka
<b>K80.3</b>	Kamenac žučnog kanala s upalom žučovoda
<b>K80.4</b>	Kamenac žučnog kanala s upalom žučnjaka
<b>K80.5</b>	Kamenac žučnog kanala bez upale žučovoda ili žučnjaka
<b>K80.8</b>	Druga kolelitijaza

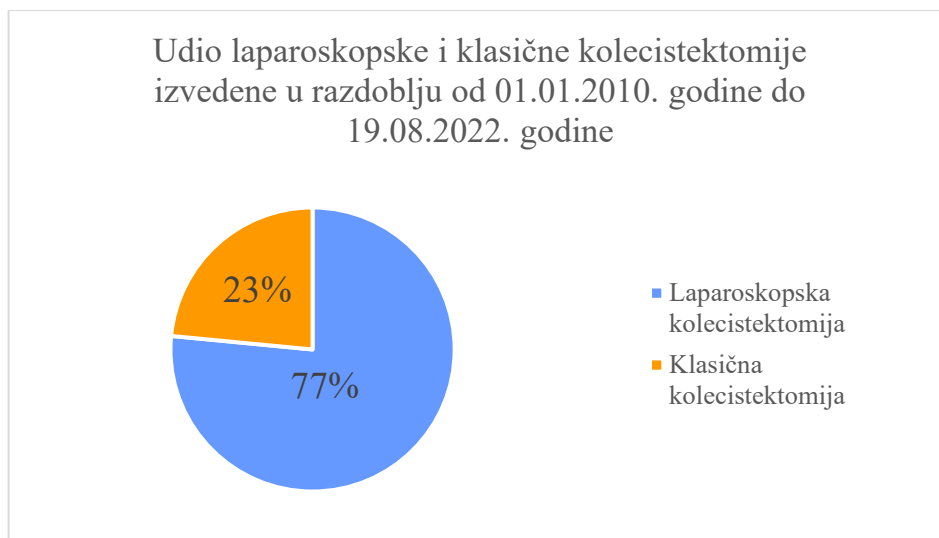
(Izvor: izrada autorice)

U razdoblju od 2010. do 2022. godine pod dijagnozom kamenac u žučnjaku s drugom upalom žučnjaka - K80.1 zaprimljeno je najviše pacijenata, njih čak 1127 (44,5%), dok je pod dijagnozom kamenac žučnog kanala s upalom žučovoda - K80.3 zaprimljeno najmanje, svega 10 (0,4%) pacijenata, što je vidljivo iz slike 18.



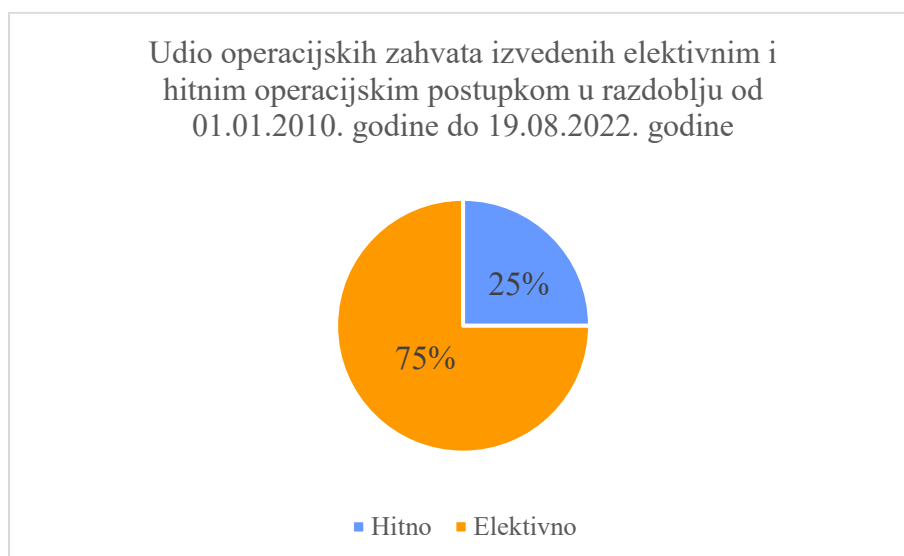*Slika 18. Dijagnoze žučnih kamenaca u razdoblju od 01.01. 2010. godine do 19.08. 2022. godine  
(Izvor: izrada autorice)*

Na slici 19. prikazan je udio laparoskopske i klasične kolecistektomije. U razdoblju od 01.01. 2010. godine do 19.08. 2022. godine izvedeno je 2510 operacija laparoskopskom metodom (77%), dok je klasična kolecistektomija izvedena 770 puta (23%), sveukupno 3280 zahvata.



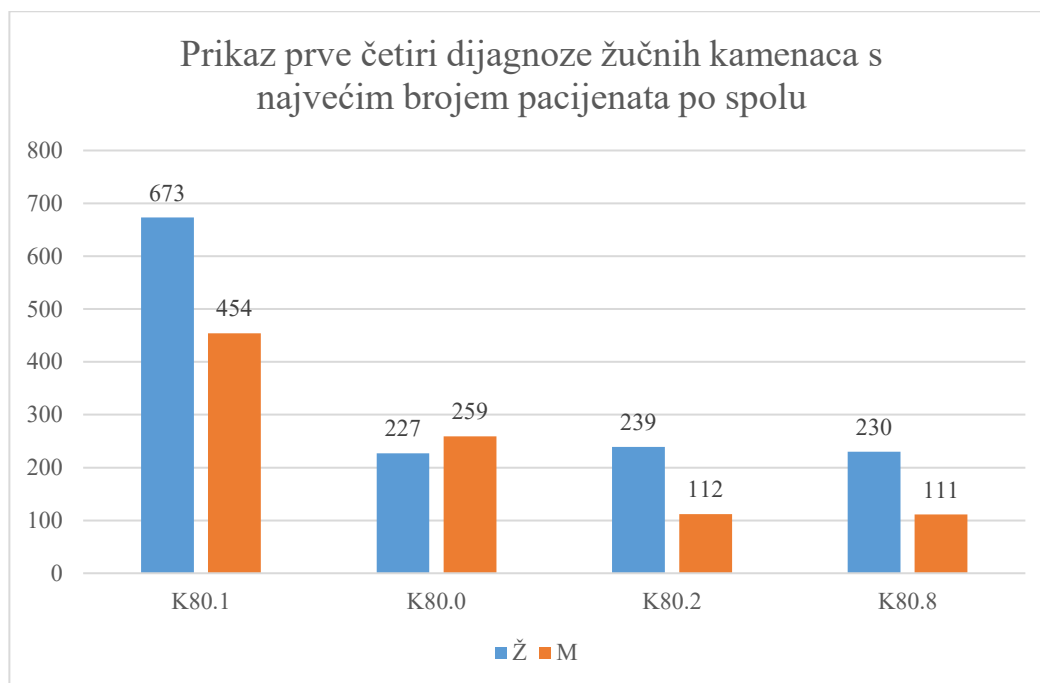
Slika 19. Udio laparoskopske i klasične kolecistektomije izvedene u razdoblju od 01.01. 2010 godine do 19.08. 2022. godine (Izvor: izrada autorice)

Na slici 20. prikazan je udio operacijskih zahvata izveden elektivnim i hitnim operacijskim zahvatom, gdje je većina, njih 75% izvedeno elektivnim načinom.



Slika 20. Udio operacijskih zahvata izvedenih elektivnim i hitnim operacijskim postupkom u razdoblju od 01.01. 2010. godine do 19.08. 2022. godine (Izvor: izrada autorice)

Ženski spol prevladava kod dijagnoze „Druga kolelitijaza“ K80.8 sa 67% i kod dijagnoze „Kamenac u žučnjaku bez upale žučnjaka“ K80.2 sa 68%. Ženski spol također prevladava kod dijagnoze „Kamenac u žučnjaku s drugom upalom žučnjaka“ K80.1 sa 60%, dok muški spol zauzima veći udio pod dijagnozom „Kamenac u žučnjaku s akutnom upalom žučnjaka“ K80.0 s 53% što je vidljivo iz slike 21.



Slika 21. Prikaz prve četiri dijagnoze žučnih kamenaca s najvećim brojem pacijenata po spolu  
(Izvor: izrada autorice)

## 6. ZAKLJUČAK

Kolecistektomija se može izvesti laparoskopskim i klasičnim (otvorenim) načinom.

Laparoskopska kolecistektomija predstavlja metodu izbora u liječenju bolesti žučnog mjehura-kolelitijaze, jer dovodi do manje operacijske traume, manje poslijeoperacijske boli, manje upotrebe analgetika, brže mobilnosti i vraćanje bolesnika svakodnevnim aktivnostima, kraće hospitalizacije i boljeg estetskog učinka. Prema prikupljenim statističkim podacima može se zaključiti kako je u periodu od 01.01. 2010. do 19.08.2022. godine kolecistektomiji podvrgnuto ukupno 3280 pacijenata, od toga veći dio, 77% laparoskopskim, a 23 % klasičnim načinom.

Među dijagnozama žučnih kamenaca najčešći razlog hospitalizacije bio je kamenac u žučnjaku s drugom upalom žučnjaka s 44,5%. Drugo mjesto zauzima kamenac u žučnjaku s akutnom upalom žučnjaka K80.0 s 10,2%, dok se na trećem mjestu nalazi kamenac u žučnjaku bez upale žučnjaka K80.2 s 13,9%. Učestalost žučnih kamenaca veća je kod žena čemu u prilog ide činjenica da kod dijagnoze „Druga kolelitijaza“ K80.8 i kod dijagnoze „Kamenac u žučnjaku bez upale žučnjaka“ K80.2 prevladava ženski spol. Ženski spol također prevladava kod dijagnoze „Kamenac u žučnjaku s drugom upalom žučnjaka“ K80.1 , dok muški spol zauzima veći udio pod dijagnozom „Kamenac u žučnjaku s akutnom upalom žučnjaka“ K80.0. Najveći dio operacijskih zahvata izveden je elektivnim putem, njih 75%.

## Popis literature

- Abdalla, S., Pierre, S., Ellis, H. (2013) Calot's triangle. *Clinical anatomy*. [Online] 26 (4). str. 493–501. Dostupno na: <https://doi.org/10.1002/CA.22170>. [Pristupljeno: 15. kolovoza 2022.]
- Agarwal, M., Mettler, L., Alkatout, I. (2015) *A manual of minimally invasive gynecological surgery*. New Delhi: JP Medical Ltd.
- Andall, R. G., Matusz, P., du Plessis, M., Ward, R., Tubbs, R. S., Loukas, M. (2015) The clinical anatomy of cystic artery variations: a review of over 9800 cases. *Surgical and Radiologic Anatomy*, [Online] 38 (5). str. 529–539. Dostupno na: [doi:10.1007/s00276-015-1600-y](https://doi.org/10.1007/s00276-015-1600-y). [Pristupljeno: 17. kolovoza 2022.]
- Azzam, A. Z., Azzam Z. A. (2017) Acute cholecystitis. *European Journal of Biomedical and Pharmaceutical sciences*. [Online] 4 (11). str. 116-123. Dostupno na: [https://www.researchgate.net/publication/320912317\\_ACUTE\\_CHOLECYSTITIS](https://www.researchgate.net/publication/320912317_ACUTE_CHOLECYSTITIS). [Pristupljeno: 20. kolovoza 2022.]
- Vrhovec B. i suradnici (2008) *Interna medicina*. Četvrto, promijenjeno i dopunjeno izdanje. Zagreb: Ljevak.
- Brooks, A., Cotton, B. A., Tai, N., Mahoney, P. F. (2010) *Emergency Surgery*. Singapore: Blackwell Publishing Ltd.
- Čala, Z. i suradnici (2001) *Laparoskopska kolecistektomija: Temelji endoskopske kirurgije*. Zagreb: Art studio Azinović.
- Damjanov, I., Jukić, S., Nola, M. (2008) *Patologija*. Drugo izdanje. Zagreb: Medicinska naklada.
- Petrača, D. i sur. (2008) *Interna medicina*. Zagreb: Medicinska naklada.
- EASL (2016) Clinical Practice Guidelines on the prevention, diagnosis and treatment of gallstones. *Journal of Hepatology*. [Online] 65 (1). str. 146–181. Dostupno na: [doi:10.1016/j.jhep.2016.03.005](https://doi.org/10.1016/j.jhep.2016.03.005). [Pristupljeno: 9. rujna 2022.]
- Fried, G. M., Feldman, L. S., Klassen, D. R. (2005) Cholecystectomy and common bile duct exploration. *Acs Surgery Principles and Practice 2006*. [Online] Dostupno na: [https://www.researchgate.net/publication/242170940\\_21\\_CHOLECYSTECTOMY\\_AND\\_COMMON\\_BILE\\_DUCT\\_EXPLORATION](https://www.researchgate.net/publication/242170940_21_CHOLECYSTECTOMY_AND_COMMON_BILE_DUCT_EXPLORATION). [Pristupljeno: 12. rujna 2022.]
- Gamulin, S., Marušić, M., Kovač, Z., i sur. (2005) *Patofiziologija*. Šesto, obnovljeno i izmijenjeno izdanje. Knjiga prva. Zagreb: Medicinska naklada.

Goldblum, J. R., McKenney, J. K., Lamps, L. W., Myers J. L. (2017) *Rosai and Ackerman's Surgical Pathology*. Jedanaesto izdanje. Philadelphia: Elsevier.

Gomes, C. A., Junior, C. S., Di Saverio, S., Sartelli, M., Kelly, M. D., Gomes, C. C., Gomes, F. C., Corrêa, L. D., Alves, C. B., Guimarães, S. F. (2017) Acute calculous cholecystitis: Review of current best practices. *World Journal of Gastrointest Surgery*. [Online] 9 (5). str. 118-126. Dostupno na: [10.4240/wjgs.v9.i5.118](https://www.wjg.com/10.4240/wjgs.v9.i5.118). [Pristupljeno: 5. rujna 2022.]

Guyton, C. A., Hall, E. J. (2017) *Medicinska Fiziologija*. Trinaesto izdanje. Zagreb: Medicinska naklada.

Hassler, K. R., Collins, J. T., Ken, P., Jones, M. W. (2022) Laparoscopic Cholecystectomy. *StatPearls*. Dostupno na: <https://www.ncbi.nlm.nih.gov/books/NBK448145/>. [Pristupljeno: 10. rujna 2022.]

Hebrang, A., Klarić-Čustović, R. (2007) *Radiologija*. Treće, obnovljeno i dopunjeno izdanje. Zagreb: Medicinska naklada.

Hudolin, M. (2016). *Hitna kolecistektomija*. Diplomski rad. Zagreb: Sveučilište u Zagrebu, Medicinski fakultet.

Jain, S. Tanwar, R. (2018) *Surgery for Medical Graduates*. Prvo izdanje. India: Elsevier.

Jalšovec, D. (2005) *Sustavna i topografska anatomija čovjeka*. Zagreb: Školska knjiga.

Johnson, R. L., Gerwin, T. A. (2019) *Gastrointestinal Physiology*. Deveto izdanje. Philadelphia: Elsevier.

Jones, M. W., Gnanapandithan, K., Panneerselvam, D., Ferguson, T. (2022) Chronic Cholecystitis. *StatPearls*. Dostupno na: <https://www.ncbi.nlm.nih.gov/books/NBK470236/>. [Pristupljeno: 5. rujna 2022.]

Jones, M. W., Guay, E., Deppen, J. G. (2022) Open Cholecystectomy. *StatPearls* Dostupno na: <https://www.ncbi.nlm.nih.gov/books/NBK448176/>. [Pristupljeno: 13. rujna 2022.]

Kimura, Y., Takada, T., Strasberg, S. M., Pitt, H. A., Gouma, D. J., Garden, O. J., Yamashita, Y. (2013) TG13 current terminology, etiology, and epidemiology of acute cholangitis and cholecystitis. *Journal of Hepato-Biliary-Pancreatic Sciences*. [Online] 20 (1). str. 8–23. Dostupno na: [10.1007/s00534-012-0564-0](https://doi.org/10.1007/s00534-012-0564-0). [Pristupljeno: 5. rujna 2022.]



Koti, R.S., Davidson, C.J., Davidson, B. R. (2015) Surgical management of acute cholecystitis. *Langenbeck's Archives of Surgery*. [Online] 400 (4). str. 403–419. Dostupno na: <https://doi.org/10.1007/S00423-015-1306-Y>. [Pristupljeno: 12. rujna 2022.]

Krmpotić-Nemanić, J., Marušić, A. (2007) *Anatomija čovjeka*. Drugo korigirano izdanje. Zagreb: Medicinska naklada.

Krupa, Ł., Staroń, R., Dulko, D., Łozińska, N., Mackie, A. R., Rigby, N. M., Macierzanka, A., Markiewicz, A., Jungnickel, C. (2021) Importance of Bile Composition for Diagnosis of Biliary Obstructions. *Molecules*. [Online] 26 (23). str. 1-15. Dostupno na: [10.3390/molecules26237279](https://doi.org/10.3390/molecules26237279). [Pristupljeno: 3. rujna 2022.]

Milani, M. (2014) Ursodeoxycholic acid (UDCA) in biliary diseases: a clinical review. *British Journal of Medicine and Medical Research*. [Online] 4 (9). str. 1783-1790. Dostupno na: [10.9734/BJMMR/2014/7186](https://doi.org/10.9734/BJMMR/2014/7186). [Pristupljeno: 9. rujna 2022.]

Moghul, F., Kashyap S. (2022) Bile Duct Injury. *StatPearls*. Dostupno na: <https://pubmed.ncbi.nlm.nih.gov/31536309/>. [Pristupljeno: 12. rujna 2022.]

Odze, R. D., Goldblum, J. R. (2009) *Surgical pathology of the GI tract, liver, biliary tract and pancreas*. Drugo izdanje. Philadelphia: Elsevier.

Opačić, M. (2006) Bolesti žučnog mjehura. *Medicus*. [Online] 15 (1). str. 161-168. Dostupno na: <https://hrcak.srce.hr/18847>. [Pristupljeno: 2. rujna 2022.]

Özkardeş, A. B., Tokaç, M., Dumlu, E. G., Bozkurt, B., Çiftçi, A. B., Yetişir, F., Kılıç, M. (2014) Early Versus Delayed Laparoscopic Cholecystectomy for Acute Cholecystitis: A Prospective, Randomized Study. *International Surgery*. [Online] 99 (1). str. 56–61. Dostupno na: <https://doi.org/10.9738/INTSURG-D-13-00068.1>. [Pristupljeno: 10. rujna 2022.]

Pak, M., Lindseth, G. (2016). Risk Factors for Cholelithiasis. *Gastroenterology Nursing*. [Online] 39 (4). str. 297–309. Dostupno na: [10.1097/sga.0000000000000235](https://doi.org/10.1097/sga.0000000000000235). [Pristupljeno: 2. rujna 2022.]

Portincasa, P., Di Ciaula, A., de Bari, O., Garruti, G., Palmieri, V., Wang, D. H. (2015). Management of gallstones and its related complications. *Expert Review of Gastroenterology & Hepatology*. [Online] 10 (1). str. 93-112. Dostupno na: [10.1586/17474124.2016.1109445](https://doi.org/10.1586/17474124.2016.1109445). [Pristupljeno: 30. kolovoza 2022.]

Prpić I. i sur (2005) *Kirurgija za medicinare*. Zagreb: Školska knjiga.

Puljiz, Z., Kuna, T., Franjić, B. D., Hochstädter, H., Matejčić, A., Bekavac Bešlin, M.

(2003) Bile Duct Injuries during Open and Laparoscopic Cholecystectomy at Sestre Milosrdnice University Hospital from 1995 till 2001. *Acta clinica Croatica*. [Online] 42 (3). str. 217-223. Dostupno na: <https://hrcak.srce.hr/14661>. [Pristupljeno: 12. rujna 2022.]

Rotim, K. i sur. (2017) *Anatomija*. Zagreb: Zdravstveno veleučilište Zagreb.

Brunicaardi, F., Andersen, D., Billiar, T., Dunn, D., Hunter, J., Matthews, J., & Pollock, R. (2014) *Schwartz's principles of surgery*. Deseto izdanje. :McGraw Hill.

Khan, K. S., Sajid. M. A., McMahon, R. K., Mahmud, S., Nassar, A. H. M.(2020) Hartmann's Pouch Stones and Laparoscopic Cholecystectomy: The Challenges and the Solutions. *Journal of the Society of Laparoscopic & Robotic Surgeons*. [Online] 24 (3). str. 1-7. Dostupno na: 10.4293/JSLS.2020.00043. [Pristupljeno: 23. kolovoza 2022.]

Sigmon, D. F., Dayal, N., Meseeha, M. (2022) Biliary Colic. *StatPearls*. Dostupno na: <https://www.ncbi.nlm.nih.gov/books/NBK430772/>. [Pristupljeno: 3. rujna 2022.]

Svjetska zdravstvena organizacija (2012) *Međunarodna klasifikacija bolesti i srodnih zdravstvenih problema* - Drugo izdanje. Zagreb: Medicinska naklada.

Šoša, T. i sur. (2007) *Kirurgija*. Zagreb: Lijevak.

Jukić, S. (1999) *Patologija*. Zagreb: Medicinska naklada.

Stinton, L. M., Shaffer, E. A. (2012) Epidemiology of Gallbladder Disease: Cholelithiasis and Cancer. *Gut and Liver*. [Online] 6 (2). str. 172-187. Dostupno na :10.5009/gnl.2012.6.2.172. [Pristupljeno: 2. rujna 2022.]

Gamulin, S., Marušić, M., Kovač, Z. i suradnici (2005) *Patofiziologija*. Šesto, obnovljeno i izmijenjeno izdanje. Knjiga prva. Zagreb: Medicinska naklada.

Townsend, C. M., Evers, B. M., R., Beauchamp, R. D., Mattox, K. L. (2021) *Sabiston Textbook of Surgery: The Biological Basis of Modern Surgical Practice*. Dvadeset i prvo izdanje. Missouri: Elsevier.

Vagholkar, K. (2020) Acute cholecystitis: Severity assessment and management. *International Journal of Surgery Science*. [Online] 4 (2). str. 299-302. Dostupno na: <https://doi.org/10.33545/surgery.2020.v4.i2e.433>. [Pristupljeno: 5. rujna 2022.]

Valdivieso, V., Covarrubias, C., Siegel, F., Cruz, F. (1993) Pregnancy and Cholelithiasis: Pathogenesis and Natural Course of Gallstones Diagnosed in Early Puerperium. *Hepatology*. [Online] 17 (1). str. 1- 4. Dostupno na: <https://doi.org/10.1002/hep.1840170102>. [Pristupljeno: 1. rujna 2022.]

Rašić, Ž. (1997) *Usporedba otvorene i laparoskopske kolecistektomije*. Doktorska disertacija. Zagreb: Sveučilište u Zagrebu, Medicinski fakultet.

Wang, D. Q.-H., Neuschwander-Tetri, B. A., Portincasa, P. (2016). *The Biliary System*. Second Edition. Colloquium Series on Integrated Systems Physiology: From Molecule to Function. 8 (5). str. i–178. Dostupno na: doi:10.4199/c00147ed2v01y201611isp071. [Pristupljeno: 24. kolovoza 2022.]

## Popis slika

Slika 1. Shematski prikaz anatomije žučnog sustava. 1. žučni mjehur, 2. fundus, 3. tijelo, 4. infundibulum, 5. vrat, 6. vod žučnog mjehura, 7. lijevi jetreni vod, 8. desni jetreni vod, 9. zajednički jetreni vod, 10. glavni žučovod, 11. gušteračni vod, 12. Vaterova ampula, 13. duodenum, 14. jetra. (Izrađeno prema: <a href="https://radiologykey.com/the-biliary-tree/">https://radiologykey.com/the-biliary-tree/</a> ).....	5
Slika 2. Shematski prikaz cistične arterije unutar Calotovog trokuta izrađen prema (Andall i sur., 2015) 1. Calotov trokut, 2. a. cystica, 3. desna jetrena arterija, 4. lijeva jetrena arterija, 5. aorta .....	6
Slika 3. Automatski insuflator (Čala i sur., 2001) .....	22
Slika 4. Izvor svjetla (Čala i sur., 2001) .....	22
Slika 5. Laparoskopiji različitih dužina i promjera (gore lijevo), laparoskop s lećom pod 0° (gore desno), laparoskop s lećom pod 35° (dolje lijevo), laparoskop s pokretnim vrhom (dolje desno) (Čala i sur., 2001) .....	23
Slika 6. Videokamera s procesorom spojena na laparoskop (Čala i sur., 2001).....	24
Slika 7. Instrumenti za elektrokoagulaciju s ugrađenom cijevi za ispiranje (Čala i sur., 2001) .....	24
Slika 8. Elektrojedinica za primjenu u endoskopskoj kirurgiji (Čala i sur., 2001).....	25
Slika 9. Instrumenti s izolacijom pomoću kojih se uz prepariranje, hvatanje i rezanje tkiva može vršiti i monopolarna koagulacija (Čala i sur., 2001) .....	25
Slika 10. Primjeri Verresove igle (Izvor: <a href="https://www.pinterest.com/pin/454441418652071560/">https://www.pinterest.com/pin/454441418652071560/</a> ).....	26
Slika 11. Troakar sa svojim sastavnim dijelovima (gore lijevo), troakar za višekratnu primjenu (gore desno), troakari za višekratnu primjenu (dolje lijevo), bodeži troakara s vrhom u obliku svrdla (dolje desno) (Čala i sur., 2001).....	27
Slika 12. Hvataljke za jednokratnu primjenu (gore lijevo), hvataljke s nježnim krakovima bez izolacije (gore desno), vrh hvataljke sa zupcima (dolje lijevo), instrument kod kojeg je moguće okretati i mijenjati nastavak (dolje desno) (Čala i sur., 2001) .....	28
Slika 13. Položaj pacijenta, operatora i opreme kod europskog načina izvođenja laparoskopske kolecistektomije (Čala i sur., 2001).....	32
Slika 14. Položaj troakara kod američkog načina operiranja (lijevo) i položaj kod europskog načina operiranja (desno) (Fried i sur. 2005) .....	32

Slika 15. Uvlačenje Verresove igle u trbuh (lijevo) i uvlačenje laparoscopa kroz troakar u trbušnu šupljinu (deno) (Čala i sur., 2001).....	33
Slika 16. Presijecanje cistične arterije nakon postavljanja kvačica (lijevo), postavljene kvačice na duktusu cistikusu neposredno prije presijecanja (desno) ( Fried i sur. 2005) .....	33
Slika 17. Prikaz klasične kolecistektomije (Izvor: <a href="https://ultrazvuk-tarle.hr/dijagnostika/zagreb/zucni_kamenci_i_pijesak">https://ultrazvuk-tarle.hr/dijagnostika/zagreb/zucni_kamenci_i_pijesak</a> ).....	37
Slika 18. Dijagnoze žučnih kamenaca u razdoblju od 01.01. 2010. godine do 19.08. 2022. godine (Izvor: izrada autorice) .....	41
Slika 19. Udio laparoskopske i klasične kolecistektomije izvedene u razdoblju od 01.01. 2010 godine do 19.08. 2022. godine (Izvor: izrada autorice).....	42
Slika 20. Udio operacijskih zahvata izvedenih elektivnim i hitnim operacijskim postupkom u razdoblju od 01.01. 2010. godine do 19.08. 2022. godine (Izvor: izrada autorice).....	42
Slika 21. Prikaz prve četiri dijagnoze žučnih kamenaca s najvećim brojem pacijenata po spolu (Izvor: izrada autorice) .....	43

## Popis tablica

Tablica 1. Klasifikacija žučnih kamenaca prema MKB.....	40
---	----

## Sažetak

Svrha izrade završnog rada je prikaz klasične i laparoskopske kolecistektomije. Prikaz indikacija, kontraindikacija, komplikacija te postupka izvođenja zahvata. Također prikazan je i kratak uvod u anatomiju, fiziologiju, patologiju, kliničku sliku, dijagnostiku i liječenje bolesti žučnog sustava.

Cilj istraživanja: Utvrditi koja je vrsta operacije (klasična ili laparoskopska) zastupljenija u OB Pula unatrag deset godina kao i broj pacijenata koji su liječeni pod dijagnozom žučnih kamenaca (MKB od K80 do K80.8), prikaz četiri najčešće dijagnoze po spolu i način operacije koji je učestalije izvođen (hitni ili elektivni).

Ispitanici i metode: Istraživanje je retrospektivno. Rezultati istraživanja dobiveni su retrogradnim pregledom BIS-a (bolničkog informacijskog sustava). Uzorak čine sve osobe zaprimljene u Općoj bolnici Pula pod dijagnozom žučnih kamenaca (MKB-10 od K80 – K80.8) i sve osobe koje su podvrgnute kolecistektomiji, laparoskopskoj ili klasičnoj u razdoblju od 01.01.2010. do 19.08. 2022. godine.

Rezultati: Prema prikupljenim podacima može se zaključiti kako je u periodu od 01.01. 2010. do 19.08. 2022. godine kolecistektomiji podvrgnuto ukupno 3280 pacijenata, od toga veći dio, 77% laparoskopskim, a 23 % klasičnim načinom.

Među dijagnozama žučnih kamenaca najčešći razlog hospitalizacije bio je kamenac u žučnjaku s drugom upalom žučnjaka s 44,5%. Drugo mjesto zauzima kamenac u žučnjaku s akutnom upalom žučnjaka K80.0 s 10,2%, dok se na trećem mjestu nalazi kamenac u žučnjaku bez upale žučnjaka K80.2 s 13,9%. Učestalost žučnih kamenaca veća je kod žena. Najveći dio operacijskih zahvata izveden je elektivnim putem, njih 75%.

Zaključak: Laparoskopska kolecistektomija zlatni je standard i predstavlja metodu izbora u liječenju kolelitijaze, ako za to ne postoje kontraindikacije. Laparoskopska metoda kolecistektomije karakterizirana je manjom učestalošću razvoja komplikacija i kraćom hospitalizacijom od otvorene. Prednost kod liječenja akutnog kolecistitisa ima rani kirurški zahvat (24 do 72 sata) u usporedbi s odgođenom kolecistektomijom. Konverzija na otvoreni postupak ne označava neuspjeh, nego je jedan od načina kako zaštititi bolesnika i uspješno završiti zahvat.

Ključne riječi: kolecistektomija, laparoskopija, laparoskopska kolecistektomija, kirurško liječenje, kolecistitis, žučni mjehur, žučni kamenci, kolelitijaza

## Summary

The purpose of the final thesis is to describe classic and laparoscopic cholecystectomy. Presentation of indications, contraindications, complications, and procedure of the procedure. A brief introduction to the anatomy, physiology, pathology, clinical picture, diagnosis and treatment of diseases of the biliary system is also presented.

Aim of study: To determine which type of surgery (classical or laparoscopic) is more prevalent in the General hospital Pula in last ten years, as well as the number of patients who were treated under the diagnosis of gallstones (ICD from K80 to K80.8), a presentation of the four most common diagnoses by gender and the type of surgery which was performed more often (urgent or elective).

Patients and methods: The research is retrospective. The research results were obtained through a retrograde review of the HIS (hospital information system). The sample consists of all persons hospitalized to the Pula General Hospital with a diagnosis of gallstones (ICD-10 from K80 – K80.8) and all persons who underwent cholecystectomy, laparoscopic or classical, in the period from 01.01.2010. until 19.08. in 2022.

Results: According to the collected data, it can be concluded that in the period from 01.01. 2010 until 19.08. In 2022, a total of 3,280 patients underwent cholecystectomy, of which the majority, 77% laparoscopically and 23% classically.

Among the diagnoses of gallstones, the most common reason for hospitalization was gallstones with other cholelithiasis with 44.5%. Second place is taken by gallstones with acute cholelithiasis K80.0 with 10.2%, while in third place is gallstones without cholelithiasis K80.2 with 13.9%. The frequency of gallstones is higher in women. The most operations were performed electively, 75% of them.

Conclusion: Laparoscopic cholecystectomy is the gold standard and represents the method of choice in the treatment of cholelithiasis if there are no contraindications. The laparoscopic method of cholecystectomy is characterized by a lower frequency of developing complications and a shorter hospitalization than the open one. The advantage in the treatment of acute cholecystitis is early surgery (24 to 72 hours) compared to delayed cholecystectomy. Conversion to an open procedure does not mean failure but is one of the ways to protect the patient and successfully complete the procedure.



Key words: cholecystectomy, laparoscopy, laparoscopic cholecystectomy, surgical treatment, cholecystitis, gallbladder, gallstones, cholelithiasis