

Arterijska insuficijencija donjih ekstremiteta

Cvetek, Lorena

Undergraduate thesis / Završni rad

2022

Degree Grantor / Ustanova koja je dodijelila akademski / stručni stupanj: **University of Pula / Sveučilište Jurja Dobrile u Puli**

Permanent link / Trajna poveznica: <https://um.nsk.hr/um:nbn:hr:137:599553>

Rights / Prava: [In copyright](#)/[Zaštićeno autorskim pravom.](#)

Download date / Datum preuzimanja: **2025-02-05**



Repository / Repozitorij:

[Digital Repository Juraj Dobrila University of Pula](#)



Sveučilište Jurja Dobrile u Puli
Medicinski fakultet Pula
Preddiplomski stručni studij Sestrinstvo

CVETEK LORENA

ARTERIJSKA INSUFICIJENCIJA DONJIH EKSTREMITETA

Završni rad

Pula, listopad 2022. godine

Sveučilište Jurja Dobrile u Puli
Medicinski fakultet Pula
Preddiplomski stručni studij Sestrinstvo

CVETEK LORENA

ARTERIJSKA INSUFICIJENCIJA DONJIH EKSTREMITETA

Završni rad

JMBAG: 6019831103030894472, redoviti student

Studijski smjer: Preddiplomski stručni studiji Sestrinstvo

Predmet: Kirurgija, traumatologija i ortopedija

Znanstveno područje: Biomedicina i zdravstvo

Znanstveno polje: Kliničke medicinske znanosti

Znanstvena grana: Sestrinstvo

Mentor: Mr. sc. Andrej Angelini, dr. med.

Pula, listopad 2022. godina

IZJAVA O AKADEMSKOJ ČESTITOSTI

Ja, dolje potpisani, Cvetek Lorena, kandidat za prvostupnika sestrinstva, ovim izjavljujem da je ovaj Završni rad rezultat isključivo mogega vlastitog rada, da se temelji na mojim istraživanjima te da se oslanja na objavljenju literaturu kao što pokazuju korištene bilješke i bibliografija. Izjavljujem da niti jedan dio Završnog rada nije napisan na nedozvoljen način, odnosno da je prepisan iz kojeg necitiranog rada, te da ikoji dio rada krši bilo čija autorska prava. Izjavljujem, također, da nijedan dio rada nije korišten za drugi rad pri bilo kojoj drugoj visokoškolskoj, znanstvenoj ili radnoj ustanovi.

Student:

U Puli, listopad 2022. godine

IZJAVA

o korištenju autorskog djela

Ja, Cvetek Lorena, dajem odobrenje Sveučilištu Jurja Dobrile u Puli, kao nositelju prava iskorištavanja, da moj završni rad pod naslovom „Arterijska insuficijencija donjih ekstremiteta“ koristi se na način da gore navedeno autorsko djelo, kao cjeloviti tekst trajno objavi u javnoj internetskoj bazi Sveučilišne knjižnice Sveučilišta Jurja Dobrile u Puli te kopira u javnu internetsku bazu završnih radova Nacionalne i sveučilišne knjižnice (stavljanje na raspolaganje javnosti); sve u skladu s Zakonom o autorskom pravu i drugi srodnim pravima i dobrom akademskom praksom, a radi promicanja otvorenog slobodnog pristupa znanstvenim informacijama.

Za korištenje autorskog djela na gore navedeni način ne potražujem naknadu.

Potpis:

U Puli, listopad 2022.

SADRŽAJ

1. UVOD	1
2. KRVNE ŽILE	3
2.1. ANATOMIJA	3
2.2. FIZIOLOGIJA.....	7
2.3. PATOLOGIJA I PATOFIZIOLOGIJA.....	8
2.4. DIJAGNOSTIČKE METODE.....	11
2.4.1 Dijagnostika venske bolesti	11
2.4.2 Dijagnostika arterijske bolesti	12
3. ARTERIJSKA INSUFICIJENCIJA DONJIH EKSTREMITETA	20
3.1. DEFINICIJA, EPIDEMIOLOGIJA I RIZIČNI ČIMBENICI	20
3.2. KLINIČKA SLIKA I KLASIFIKACIJE BOLESTI	21
3.3. DIJAGNOSTIKA ARTERIJSKE INSUFICIJENCIJE DONJIH EKSTREMITETA.....	23
3.4. LIJEČENJE	25
3.5. PROGNOZA BOLESTI.....	35
3.6. SESTRINSKA SKRB.....	36
4. PRIKAZ ISTRAŽIVANJA	39
4.1. METODE I MATERIJALI	39
4.2. CILJ RADA.....	39
4.3. HIPOTEZA.....	39
4.4. REZULTATI	40
5. ZAKLJUČAK.....	45
6. LITERATURA.....	46

PRILOZI	49
POPIS SLIKA	50
POPIS TABLICA.....	51
POPIS KRATICA.....	52
SAŽETAK	53
ABSTRACT	53

1. UVOD

Arterijska insuficijencija donjih ekstremiteta je kronična opstruktivna bolest u aorti, ispod izlaza bubrežnih arterija, ilijačne arterije i arterija u donjim ekstremitetima uzrokovana aterosklerozom, upalnim bolestima, embolijama i traumama arterija. Arterijska insuficijencija može zahvatiti bilo koji dio tijela i bilo koju arteriju, obzirom na to arterijska insuficijencija je ugrožavajuća bolest. Rizik od arterijske insuficijencije povećava se s dobi, komorbiditetima te nezdravim načinom života. „Prevalencija periferne arterijske bolesti je 10-25% u populaciji iznad 55 godina, a raste na oko 40% kod osoba starijih od 80 godina” (Turk, 2017). Dva su oblika arterijske insuficijencije, akutna i kronična arterijska insuficijencija. Akutna arterijska insuficijencija hitno je stanje u vaskularnoj kirurgiji, obzirom da iznenada tromb ili embolus okludira ili stenozira krvnu žilu, može zahvatiti arterije srca, mozga, pluća ili arterije ekstremiteta. Dok je kronična arterijska insuficijencija progresivna bolest, kojoj je ateroskleroza glavni uzročnik, koja postupno usporava krvotok. S vremenom kako se simptomi pogoršavaju, tako je i rizik od nastanka komplikacija veći. Arterijska insuficijencija donjih ekstremiteta manifestira se tipičnim bolovima u nogama, tzv. intermitentnim klaudikacijama. Dijagnostika te bolesti je vrlo širokog spektra, kako neinvazivna tako i invazivna. Na temelju pridruženih simptoma bolesti, važna je osobna anamneza i fizikalni pregled, nakon postavljanja sumnje na arterijsku insuficijenciju pristupa se daljnjim metodama dijagnostike. Najvažnija dijagnostička metoda u otkrivanju arterijske insuficijencije donjih ekstremiteta je mjerenje pedobrahijalnog indeksa, dok se težina bolesti utvrđuje pomoću slikovnih radioloških metoda. Liječenje arterijske insuficijencije je u današnje vrijeme napredovalo, obzirom da su endovaskularne metode manje invazivne, a kirurškim metodama se rijetko pristupa. Često se arterijska insuficijencija ne liječi u ranoj fazi progresije jer se simptomi obično ne pojavljuju sve dok bolest nije u kasnijim fazama. Arterijska insuficijencija ne smije se zanemariti, obzirom da bolest iz bolova u nogama može rapidno napredovati te stvoriti komplikacije, povećati broj hospitalizacija, a i smanjiti mogućnosti liječenja. U konačnici neprepoznati simptomi arterijske insuficijencije mogu ugroziti pacijentov ekstremitet te time i smanjiti njegovu kvalitetu života. Također, uslijed bolesti donjih ekstremiteta pacijenti “imaju veću vjerojatnost nastanka srčanog i moždanog udara, te

kardiovaskularnih bolesti i imaju višu stopu sveukupnog mortaliteta” (Hoteit, 2016). „S obzirom da je incidencija pojave ovakvih promjena na krvnim žilama svakim danom sve viša, potrebno je poznavati osnove njihova nastanka i dijagnostike kako bi se pravovremeno i na ispravan način pristupilo liječenju i na taj način poboljšalo kvalitetu života pacijenata” (Čanaki, 2016).

2. KRVNE ŽILE

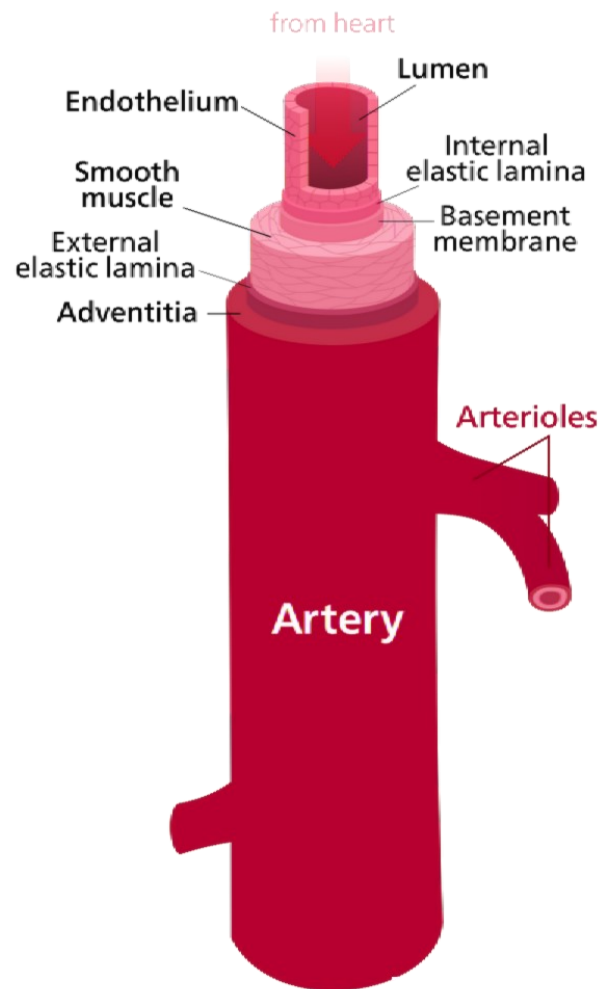
2.1. ANATOMIJA

„Krvni optok je kružno kretanje krvi u organizmu koje se vrši pomoću sustava krvnih žila“ (Križan, 1991). „Krvožilni sustav sastoji se od: srca i krvnih žila, koji je iznutra obložen endotelom, jednoslojnim pločastim epitelom koji je u izravnom doticaju s krvlju“ (Šoša, 2007). Endotel je jedna od endokrinih žlijezda bogata receptorima i enzimima, koja ima važnu ulogu u složenim mehanizmima organizma. Srce (*lat. cor*) je središnji, šuplji, mišićni organ koji u ljudskom tijelu ima ulogu „pumpe“. Srce je srčanom pregradom (*lat. septum cordis*) podijeljeno na desnu i lijevu stranu. Obje polovice se sastoje od dvije šupljine: pretklijetke (*lat. atrium*) i klijetke (*lat. ventriculus*). „U pretklijetke se ulijevaju žile koje dovode krv srcu, dok žile koje odvođe krv iz srca izlaze iz klijetki“ (Križan, 1991). Krvne žile: arterije, vene i kapilare prenose krv po tijelu. Arterije ili *lat. arteriae* su krvne žile koje odvođe čistu, filtriranu, oksigeniranu krv od srca do svih dijelova tijela. Kako bi bile zaštićene te izložene što manjem rastezanju prilikom izvođenja kretanja, položajno su smještene duboko, u blizini skeleta, između mišića te na fleksornoj strani zglobova. „Uz arterije većeg promjera nalazi se po jedna vena, dok većinu arterija prate po dvije vene (*lat. venae comitantes*) koje su povezane poprečnim spojnim kanalima“ (Križan, 1991). Arterije se većinom granaju dendritično, odnosno iz debla arterije izlazi veći broj grana ili dihotimično, tj. debla se dijeli u dvije grane jednakog promjera. Na svom putu daju kolateralne grane, a na kraju završne grane. Krajnje arterije nemaju spojeve s drugim arterijama, dok rete mirabile nastaju razgrananjem arterije u više tankih arterija koje se ponovno spajaju u jednu arteriju. „Arterije imaju debelu, čvrstu i elastičnu stijenku koja je građena od tri sloja: *tunica intima* (unutarnji), *tunica media* (srednji) i *tunica externa* (vanjski) (Slika 1. Građa arterija). Tunica externa vanjski je sloj arterije, građen od vezivnog tkiva, elastičnih vlakana i kolagena koji omogućuje arteriji „usidrenje“ u obližnje organe u svrhu održavanja stabilnosti. Velike i srednje arterije prehranjuje *vasa vasorum*, splet malih krvnih žila koje nastaju iz obližnjih žila. „Tunica media srednji je i najdeblji sloj arterija te se sastoji od slojeva glatkih mišićnih stanica, njena glavna uloga je vazokonstrikcija i vazodilatacija“ (Nemčić, 2016.) Granica tunice medie i tunice externe je membrana elastica externa. „Tunica intima unutarnji je sloj arterije te je građena od endotela na slobodnoj površini i tankog sloja vezivnog tkiva s elastičnim i kolagenim

vlaknima, odijeljena je od tunice medie membranom elasticom internom“ (Križan, 1991). U tunici eksterni i tunici medii nalaze se mreže koje grade autonomna živčana vlakna. Aorta je najveća arterija u tijelu, izlazi iz lijeve klijetke srca te ima najdeblju tunicu mediu. Sastoji se od *aorte ascendens* koja ima uzlazni tok, pruža se prema gore, desno i naprijed. Na *aortu ascendens* nastavlja se *arcus aortae* koji je usmjeren unatrag i lijevo, iz njega prema gore izlaze tri grane. *Truncus brachiocephalicus* iz kojeg nastaju *a. carotis communis dextra* koja opskrbljuje desnu stranu glave i vrata i *a. subclavia dextra* koja opskrbljuje desni gornji ekstremitet. *A. carotis communis sinistra* i *a. subclavia sinistra* zasebne su grane koje opskrbljuju lijevu stranu glave i vrata i lijevi gornji ekstremitet. Na mjestu gdje se *arcus aorte* približuje kralježnici nastaje *aorta descendens*, pruža se kaudalno ispred kralježnice do 4. slabinskog kralješka gdje se račva. Prolazi kroz ošit i pripada prsnoj šupljini, *aorta thoracica*, koja daje visceralne i parijetalne grane. U donjem dijelu trbušne šupljine nalazi se *aorta abdominalis* koja prehranjuje trbušne organe i spolne žlijezde (Slika 2. Dijelovi aorte). Na račvanju aorte ispred 4. slabinskog kralješka nastaju *a. iliaca communis dexter* i *sinister* koje su usmjerene prema dolje i lateralno. Svaka od njih se ispred zdjelične kosti podijeli na dvije grane: *a. iliaca interna* koja ulazi u malu zdjelicu i *a. iliaca externa* koja se nastavlja u donji ekstremitet kao *a. femoralis*. *A. femoralis* glavna je bedrena arterija, dijeli se na duboku bedrenu arteriju (*lat. a. profundafemoris*) i površnu (*lat. a. femoralissuperfacialis*). Iz površne bedrene arterije kroz koljeno prelazi u koljenu arteriju (*lat. a. poplitea*). Poplitealna arterija dijeli se na tibiofibularno stablo te na *a. tibialis anterior*, koja dalje ide u *a. dorsalis pedis*. *A. dorsalis pedis* daje grane *a. arcuta* i *a. plantarisprofunda*. Tibiofibularno stablo se dijeli na: *a. fibularis* i *a. tibialis posterior* koja sa svoje dvije grane: *a. plantarismedialis* i *a. plantarislateralis* opskrbljuje veći dio stopala. Arterije se prema građi mogu podijeliti na: elastične i mišićne. Elastične arterije najbliže su srcu te ih karakterizira velik broj kolagenih i elastičnih vlakana u njenom srednjem sloju, koja im omogućuje veće rastezanje od ostalih arterija. Glavna zadaća elastičnih arterija je primanje krvi iz srca, koja je pod visokim tlakom. Predstavnice elastičnih arterija su: aorta i plućna arterija. Mišićne arterije nastaju iz elastičnih arterija te stvaraju manje krvne žile, arteriole. Arteriole su ogranci arterijskog sustava, kontroliraju protok krvi do kapilara te imaju jaku mišićnu stijenku. Prekrivene su endotelom, srednji sloj čine glatka mišićna vlakna, dok je vanjski sloj

vezivna tunica externa. Kapilare su najmanje krvne žile koje povezuju arteriole i venule, te opskrbljuju organe koji zahtijevaju veliku opskrbu krvlju. Građene su od tri sloja: unutarnji sloj je endotel građen od izduženih pločastih stanica, srednji sloj je bazalna, elastična membrana. Bazalnu membranu okružuje neformirano vezivno tkivo, peritel. Za razliku od arterija, venama teče krv nižeg krvnog tlaka i sporijeg toka te zbog toga imaju tanju stijenku i širi lumen. Kod vena se također razlikuju tri sloja: tunica intima, tunica media i tunica externa. Tunica intima građena je od endotela, vezivnog tkiva s kolagenima i elastičnim vlaknima. Srednji sloj čine mišićna vlakna u kojima se nalazi mnogo elastičnog i kolagenog vezivnog tkiva, dok je tunica externa slična kao i u arterija, osim što su kod nje često razvijena uzdužna glatka mišićna vlakna. Venule kao dio venskog sustava primaju krv iz kapilara te su građene od endotela i vezivnog sloja s pojedinačnim glatkim mišićnim vlaknima. „Vene karakteriziraju zalisci (*lat. valvulae venosae*), polumjesečasti listići koji se konveksnim rubom drže na stijenci krvne žile, te se pružaju u njezin lumen u smjeru krvne struje i završavaju konkavnim, slobodnim rubom” (Križan, 1991). Glavna funkcija zalistaka je sprječavanje povratka krvi, suprotno normalnom smjeru. Najrazvijeniji zalisci su u donjim ekstremitetima, dok u velikim venama mozga, pluća i jetre nema zalistaka.

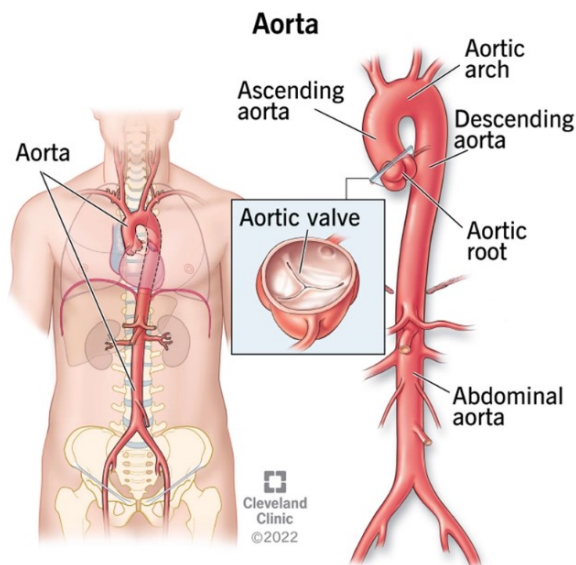
Slika 1. Građa arterija



Izvor: <https://hr.weblogographic.com/difference-between-artery-and-vein-5030>

(Pristupljeno i preuzeto: 17.09.2022.)

Slika 2. Dijelovi aorte



IZVOR: <https://bs.healthy-food-near-me.com/aorta-the-main-human-artery/>

(Pristupljeno i preuzeto: 17.09.2022.)

2.2. FIZIOLOGIJA

Krvožilni sustav je sustav organa koji održava metabolizam u stanju homeostaze, podijeljen je na: veliki i mali krvotok, dok je srce podijeljeno na lijevo i desno srce. „Veliki krvotok je cirkuliranje krvi iz lijeve klijetke srca putem aorte do svih organa te njen povratak u desnu pretklijetku putem v. cave superior i v. cave inferior. Osnovna zadaća velikog optoka je opskrbiti sve organe u tijelu oksigeniranom krvlju. Dok je mali krvotok, put krvi iz desne klijetke kroz truncus pulmonalis u pluća i vraćanje kroz plućne vene u lijevu pretklijetku” (Križan, 1991). Osnovna zadaća malog optoka je oksigenacija organizma venskom krvlju. Krvne žile dio su krvožilnog sustava te im je glavna zadaća prijenos krvi kroz tijelo. Arterije su glavne žile cirkulacijskog sustava, obzirom da prenose hranjive tvari i hormone po tijelu, te održavaju homeostazu tijela. Kisik se veže na hemoglobin u arterijama te na taj način arterije upravljaju transportom i distribucijom kisika u organizmu. Aorta je najveća arterija, ona pod najvećim tlakom prima krv iz najjačeg dijela srca, lijeve klijetke, odakle opskrbljuje cijelo tijelo krvlju. Arterijama upravlja središnji živčani sustav, obzirom da se u tunici externi i tunici medii nalaze autonomna živčana vlakna. Autonomna živčana vlakna inerviraju glatku muskulaturu stijenke krvne žile te dovode impulse za

vazokonstrukciju i vazodilataciju. U krvnu žile ta vlakna dijelom dolaze iz trunkusa simpatikusa, a dijelom iz moždanih i spinalnih živaca. Endotel krvnih žila važan je u regulaciji vaskularnog tonusa jer osigurava homeostazu antikoagulantne, prokoagulantne i fibrinolitičke aktivnosti u krvnim žilama. „Najvažnije uloge endotela su: kontrola vaskularnog tonusa, inhibicija agregacije trombocita, modulacija migracije leukocita, regulacija proliferacije mišićnih stanica i moduliranje propusnosti vaskularne stijenke“ (Čavaka, 2012). Osnovna funkcija endotela je funkcija barijere i izlučivanje prostaciklina koji ima sposobnost vazodilatacije. Krv u krvnim žilama djeluje na lumen arterije pomoću dvije ortogonalne sile, koje posljedično stvaraju krvni tlak, koji se otpuštanjem vazoaktivnih tvari regulira. Krvni tlak je tlak krvi na stjenke arterija i odnosi se na arterijski krvni tlak, tlak aorte i njenih grana. Tlak se stvara radom srca, pri sistoli tlak se povisuje, dok se pri dijastoli tlak snižava. Sistolički krvni tlak je sila koja se stvara prilikom kontrakcije srca, dok je dijastolički tlak preostali tlak koji se otpušta između otkucaja srca. Arterijski krvni tlak održava se normalnim promjenama minutnog volumena srca i perifernog optoka. Receptori tlaka (baroreceptori) smješteni su u stjenkama arterija u prsnom košu i vratu te su važni za kratkoročnu regulaciju krvnog tlaka. Kontrakcijom lijeve klijetke krv se izbacuje u aortu, koja se na svom početnom dijelu proširi, a njena elastična stijenka se rastegne. Kako bi smanjila svoj volumen, tjera krv u ostale dijelove aorte i manje arterije na periferiji. Palpacijom površinskih arterija na periferiji osjećaju se ritmične promjene, koje se nazivaju puls ili bilo. Frekvencija pulsa jednaka je frekvenciji srčanog rada, a prosječno iznosi 60-80 puta u minuti. Povratak krvi u aortu nije moguć, obzirom da na svom kraju, isto kao i truncus pulmonalis ima zaliske, koji onemogućuju povratak krvi u srce.

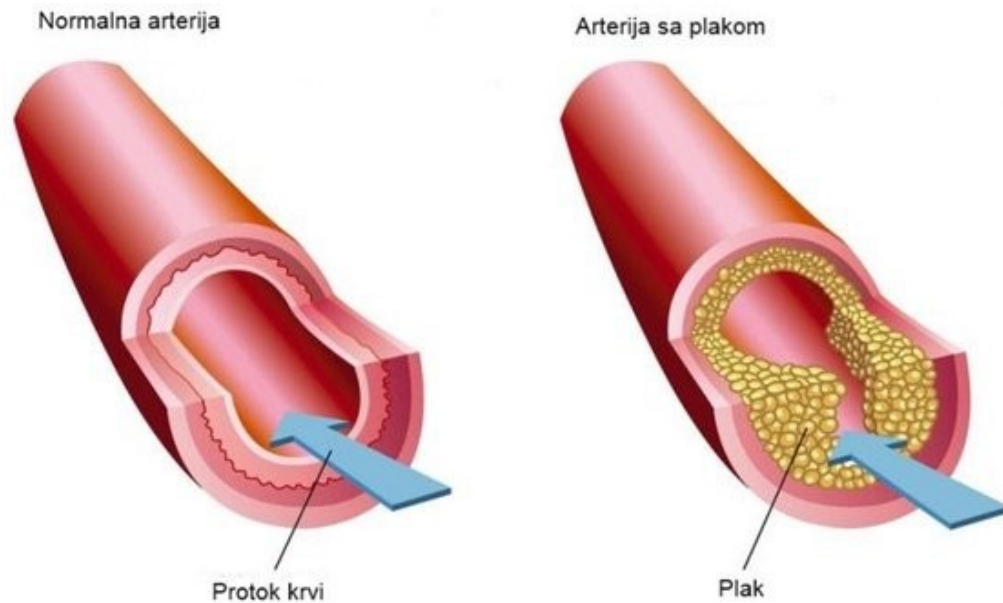
2.3. PATOLOGIJA I PATOFIZIOLOGIJA

Najčešći uzročnik arterijske insuficijencije je oštećenje endotela uzrokovano aterosklerozom, upalnim bolestima arterija ili aneurizmom arterije. „Pod utjecajem različitih štetnih podražaja endotel postaje disfunkcionalan. Uzroci ozljede endotela su: hemodinamski stres, djelovanje toksičnih metabolita, infektivni agensi i slično“ (Šoša, 2007). „Posljedica oštećenja endotela je gubitak zdrave funkcije te niz patofizioloških promjena koje se očituju: izraženom vaskularnom reaktivnošću, spazmom krvnih žila, povećanom propusnošću endotela za makromolekule, akumulacijom makrofaga u krvnim žilama, smanjenom regeneracijom endotelnih stanica i povećanom proliferacijom i

migracijom glatkih mišićnih stanica te poremećajem homeostaze” (Čavaka, 2012). Oštećeni endotel posljedično stvara plak koji je rizični faktor za nastanak ateroskleroze. Nastajanje aterosklerotskog plaka nije u potpunosti shvaćeno, no pretpostavlja se da do nakupljanja masnih naslaga može doći već u djetinjstvu. Plak čine lipidi (kolesterol i fosfolipidi), upalne stanice (makrofagi, T stanice), stanice glatkog mišićja, vezivnog tkiva (kolagen, elastična vlakna), trombi te depoziti kalcija (Slika 3. Arterija/Arterija zahvaćena aterosklerotskim plakom). Za brzinu nastanka endotelne disfunkcije bitna je migracija i proliferacija glatkih mišićnih stanica, koja stvara neointimu. Neointima stvara izvanstanični matriks od kojeg se sastoji plak. Endotel krvne žile kroz vrijeme se sve više infiltrira lipoproteinima niske gustoće (LDL), dok je glavna uloga lipoproteina isporuka kolesterola u tijelo. Imunološki odgovor organizma je da očisti te stanice, pomoću makrofaga. Kada se makrofazi napune lipidima pretvaraju se u pjenaste stanice, koje umiru i nakupljaju se u endotelnoj ovojnici. Osim lipida na endotelnoj ovojnici skupljaju se i soli kalcija i drugi minerali, glatke mišićne stanice te vezivno tkivo. U početku ta materija stvara male lezije, koje se povećavaju i zadebljaju te stvaraju aterosklerotski plak. Aterosklerotski proces započinje stvaranjem masne pruge, potom nastaje fibrozna kolagenska kapa i završava kalcifikacijom plaka. Uslijed nakupljanja aterosklerotskog plaka po stijenkama arterije, one postaju zadebljane i krute te gube elastičnost. Patološke promjene koje se mogu javiti na arterijama morfološki se prikazuju kao suženja (stenoze), začepljenje krvne žile (okluzije), proširenje (aneurizma) te prekid stijenke krvne žile (disekcija)“ (Čanaki, 2016). Krv kroz arteriju putuje kroz širok lumen krvne žile, no zbog nakupljanja plaka u lumenu arterije dolazi do stenozе ili okluzije arterije. Debeli plakovi mogu stvoriti ozbiljnu stenozu koja može značajno smanjiti dotok krvi u vaskularni prostor koji opskrbljuje ta arterija te oštetiti tkivo. „Stenoza i okluzija arterija dovedu do ishemije velikih i srednje velikih arterija, uključujući koronarne, karotidne, cerebralne arterije, aortu i njene ogranke te velike arterije ekstremiteta“ (Čanaki, 2016). Također, poremećaj endotela može rezultirati stvaranjem tromba na mjestu plaka, stenozirajući krvnu žilu ili odvajajući se od mjesta na kojem se nalazi, može uzrokovati ozbiljnu stenozu na drugom mjestu. U slučaju okluzije ili stenozе u aortoiliakalnom području cirkulacija krvi odvija se u donje ekstremitete putem kolateralnog krvotoka. Kolateralni krvotok događa se kada su osnovne arterije stenozirane ili okludirane, kroz alternativne krvne žile, koje omogućuju normalnu cirkulaciju krvi u

organizmu. „Glavna grana kolateralne cirkulacije donjih ekstremiteta je A. profunda femoris, a kod okluzije a. poplitee cirkulacija se odvija preko genikularnih arterija“ (Šoša, 2007). Aterosklerotski plak može se manifestirati kao stabilan ili nestabilan. Stabilan plak često je statičan u regresiji ili sporo raste, dok nestabilni plak može uzrokovati eroziju ili rupturu. Ruptura aterosklerotskog plaka uzrokuje srčani i moždani udar, trombozu i emboliju. Okluzija arterija koje opskrbljuje krvlju donje ekstremitete dovodi do periferne arterijske bolesti, a najčešći uzročnik ishemije je ateroskleroza aorte i ilijakalnih arterija. Aneurizma je lokalno proširenje lumena stijenke krvne žile te je najčešća aneurizma perifernih arterija, poplitealna arterija. Aneurizme ilijačnih arterija su rijetke ili su nastavak aneurizme abdominalne aorte. Uslijed aneurizme poplitealne arterije ili aorte, sekundarno dolazi do nastajanja tromba, koji stvara embolus. Embolus svojim kretanjem krvlju „začepi“ krvnu žilu, uslijed koje nastaje ishemija krvne žile. Disekcija arterije je rascjep tunice intime koji nastaje uslijed povećanog krvnog tlaka, dok tunica media ostaje netaknuta. Krv tada kroz rascjep prolazi u tunicu mediu i cijepa je, posljedično stvara pravi i lažni lumen arterije. Najčešća disekcija je, disekcija aorte te nastaje uslijed traume. Kao posljedica traume može doći do prekida kontinuiteta krvne žile, koji se manifestira krvarenjem.

Slika 3. Arterija/Arterija zahvaćena aterosklerotskim plakom



Izvor:<https://krenizdravo.dnevnik.hr/zdravlje/bolesti-zdravlje/ateroskleroza-uzroci-simptomi-i-lijecenje>

(Pristupljeno i preuzeto: 17.09.2022.)

2.4. DIJAGNOSTIČKE METODE

Dijagnostika krvožilnog sustava vrlo je opsežna i zahtjevna, te se prilikom postavljanja dijagnoze koriste slijedeće metode: anamneza, fizikalni pregled i ostale dijagnostičke pretrage (neinvazivne i invazivne). Neinvazivni dijagnostički postupci su oni pri kojima ne dolazi do prekida kontinuiteta kože, nema doticanja sluznice, niti prolaska u unutrašnjost organa. Za razliku od neinvazivnih, invazivni dijagnostički postupci su postupci prilikom kojih se pomoću katetera ulazi u tjelesne šupljine organa te kod njih postoji rizik razvoja infekcije.

2.4.1 Dijagnostika venske bolesti

Prilikom postavljanja dijagnoze periferne venske bolesti koriste se najčešće neinvazivne dijagnostičke metode. Najbitnije je prilikom postavljanja dijagnoze uzeti iscrpnu anamnezu pacijenta, koja uključuje povijest bolesti pacijenta i obiteljsku

anamnezu. Nakon uzimanja anamneze provodi se fizikalni pregled pacijenta koji uključuje: inspekciju, palpaciju i auskultaciju. „Inspekcijom donjih ekstremiteta isključuje se pojava: edema distalno od mjesta stenoze, cijanoze, zategnutost i sjaj kože, lokalno povišene temperature, eritema te izgled površinskih vena i ulceracija. Potrebno je pitati pacijenta javlja li mu se bol te u kojim pokretima i gdje. Ukoliko se pacijentu bol javlja duž vene prilikom dorzofleksije stopala znači da ima pozitivna Homanov znak koji ukazuje na postojanje duboke venske tromboze“ (Generalić, 2017). Također, potrebno je palpirati periferne arterijske pulsacije. Prilikom sumnje na pojavu plućne embolije potrebno je auskultirati šum disanja i rad srca, te obratiti pozornost na krepitacije. „Osim fizikalnog pregleda kod sumnje na vensku bolest potrebno je učiniti ultrazvuk ili obojeni ultrazvuk, tj. Color dopler vena. Color dopler je ultrazvučna metoda kojom se prikazuju strukture unutar tijela te ima mogućnost prikazati vensku opstrukciju“ (Majcan, 2015). Color doplerom isključuje se duboka venska tromboza te periferna arterijska bolest. „Magnetska rezonanca krvnih žila novija je metoda u dijagnostici, ona pokazuje protok krvi kroz krvnu žilu, prikladnija je, obzirom da nema radiološkog zračenja te se može i ne mora koristiti kontrastno sredstvo“ (Generalić, 2017). Ukoliko venska bolest nakon neinvazivne dijagnostike nije isključena pristupa se invazivnoj dijagnostici. Ponekad je za postavljene dijagnoze plućne embolije potrebno posegnuti za laboratorijskom dijagnostikom koja uključuje: biokemijske pretrage te D-dimere. Ukoliko su D-dimeri povišeni poseže se za CT angiografijom, invazivnom radiološkom pretragom prilikom koje se u venski sustav ubrizga kontrastno sredstvo koje omogućuje jasan prikaz krvožilnog sustava u svim projekcijama i ravninama. Flebografija kao „zlatni standard“ dijagnostike duboke venske tromboze koristi se ako ultrazvučno dijagnoza nije potvrđena. Flebografija je također invazivna radiološka metoda, prilikom koje se prikazuje venski sustav, pomoću kontrastnog sredstva koji se daje direktno u venu ili u određeni organ.

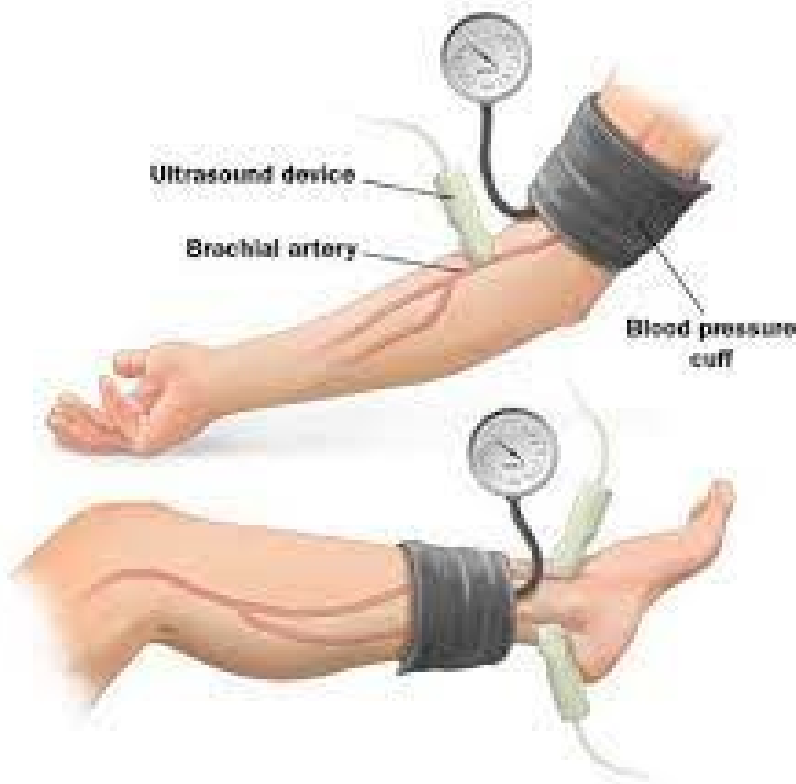2.4.2 Dijagnostika arterijske bolesti

Dijagnostika periferne arterijske bolesti započinje uzimanjem iscrpne anamneze te fizikalnim pregledom. Mjerenje krvnog tlaka na obje nadlaktice jedan je od osnovnih standarda fizikalnog pregleda pacijenta kod kojeg se sumnja na perifernu arterijsku bolest. Uzimanjem anamneze pacijenta potrebo je ispitati pacijentova dosadašnja oboljenja (infarkt miokarda, Diabetes mellitus, cerebrovaskularni inzult, arterijska hipertenzija), koja

možu biti povezana s perifernom arterijskom bolešću. Osim podataka o dosadašnjim bolestima, važan podatak u dijagnostici periferne arterijske bolesti je i način života pacijenta koji uključuje: pušenje, prehranu, tjelesnu aktivnost te konzumiranje alkohola. „Prilikom uzimanja anamneze potrebno je obratiti pozornost na obiteljsku anamnezu te utvrditi da li u obitelji postoje podaci o koronarnim, vaskularnim ili cerebrovaskularnim bolestima“ (Čanaki, 2016). Najvažniji simptom periferne arterijske bolesti je bol, koju je potrebno evaluirati kod uzimanja anamneze pacijenta. „Perifernu arterijsku bolest karakteriziraju klaudikacije, tupa i oštra bol, praćena osjećajem nelagode i slabosti u nogama. Klaudikacije se često javljaju u pacijenata s perifernom arterijskom bolešću, te je potrebno pitati pacijenta da li mu se javljaju i kada te kada bol popušta (prilikom hoda ili u mirovanju te u koje doba dana). „Potrebno je obratiti pozornost na ostale simptome koji nisu specifični za perifernu arterijsku bolest, npr. nepodnošenje napora, bol u zglobovima“ (Hoteit, 2016). Nakon uzimanja anamneze potrebno je učiniti fizikalni pregled pacijenta koji započinje mjerenjem vitalnih funkcija. Fizikalni pregled uključuje inspekciju donjih ekstremiteta, auskultaciju arterija, procjenu arterijskih pulsacija te učiniti funkcionalne testove. Inspekcijom je potrebno uočiti promjene na koži, boju kože, ulkuse ili gangrenu, edeme, ožiljke ili proširene žile. Također, važno je uočiti moguću asimetriju ekstremiteta, veličinu te deformitete i abnormalnosti pokreta. Palpacija uključuje procjenu temperature kože te palpaciju pristupačnih arterija i pregled i palpaciju abdomena. Arterijske pulsacije najvažnije su u postavljanju dijagnoze, obzirom da mogu ukazati na moguću okluziju određene arterije. Kod procjene arterijskih pulsacija potrebno je palpirati: karotidni puls, površinsku pulsaciju abdominalne aorte te pulsacije na nogama počevši od a. femoralis do a. tibialis posterior i a. dorsalis pedis. „Potrebno je ocijeniti intenzitet pulsacija stupnjevima: 0 (odsutan), 1 (smanjen), 2 (normalan), 3 (snažan i pojačan)“ (Banfić, 2010). Vrlo je važno auskultirati arterije, obzirom da se može čuti šum, koji može upućivati na stenozu arterije. Nakon fizikalnog pregleda poželjno je učiniti funkcionalne testove: Buergerov test i test hodanja. Buergerov test izvodi se u ležećem položaju pacijenta, pacijent podiže nogu oko 45 stupnjeva da se ne isprazne periferne vene, potom spušta nogu da visi prema dolje. Prilikom promjene položaja ekstremiteta važno je promatrati bljedilo ekstremiteta. Ukoliko se boja stopala i prsti stopala nije promijenila to znači da je ekstremitet zdrav, no ukoliko se bljedilo pojavi pri elevaciji stopala od 15-30

stupnjeva to znači da je najvjerojatnije došlo do stenoze ili okluzije arterije. Slijedeći korak je da pacijent sjedne te da mu ekstremiteti vise prema dolje. Ukoliko ubrzo nakon spuštanja ekstremitet dobije normalnu ružičastu boju kože, isključuje se mogućnost periferne arterijske bolesti. No, „ukoliko ekstremitet duže vrijeme ne poprima normalnu boju, najvjerojatnije je došlo do periferne arterijske bolesti“ (Hoteit, 2016). „Najvažnije je isključiti pojavu 5P simptoma i znakova: pain (bol), pulslessness (gubitak pulsa), palor (bljedilo), paresthesia (paresteziju) te paralysis (paralizu)” (Banfić, 2010). Osim Buergerovog testa može se provesti i procjena intermitentnih klaudikacija, tj. test hodanja. Test hodanja provodi se tako što pacijent hoda brzinom dva koraka u sekundi, ukoliko se u prvih 100 metara pojave intermitentne klaudikacije, mogu ukazati na arterijsku stenozu. Kao primarna neinvazivna dijagnostička metoda kod pacijenata s rizikom od periferne arterijske bolesti, često se izvodi pedobrahijalni indeks (ABI-ankle-brachial indeks). Pedobrahijalni indeks jeftina je, brza, visoko senzibilna, specifična i jednostavna metoda. Provodi se ambulantno, no prije početka mjerenja tlakova, potrebno je da pacijent miruje 15-30 min. Računa se tako što se sistolički tlak izmjeri na brahijalnoj arteriji te u području skočnog zgloba, njihov omjer daje rezultat pedobrahijalnog indeksa. Mjerenje pedobrahijalnog indeksa započinje postavljanjem manžete tlakomjera u područje iznad skočnog zgloba te se pomoću ultrazvuka locira signal a. dorsalis pedis i a. tibialis posterior, nakon mjerenja na jednoj od tih arterija, mjerenje tlaka nastavlja se na a. brachialis na istom ekstremitetu (Slika 4. Mjerenje pedobrahijalnog indeksa).

Slika 4. Mjerenje pedobrahijalnog indeksa



Izvor: <https://hsc.unm.edu/health/patient-care/heart-vascular/doc/ankle-brachial-index-english.pdf>

(Pristupljeno i preuzeto: 17.09.2022.)

„Oba mjerenja potom se ponove i na druga dva ekstremiteta na suprotnoj strani tijela. Računanje pedobrahijalnog indeksa može se izračunati za svaki ekstremitet, te je potrebno vrijednost najvišeg sistoličkog tlaka u području skočnog zgloba podijeliti sa najvišom vrijednošću brahijalnog sistoličkog tlaka na obje ruke“ (Hoteit, 2016). U zdravih osoba pedobrahijalni indeks $> 1,0$, dok se $< 0,9$ smatra kao potencijalni rizik za dijagnozu periferne arterijske bolesti. Posebno je važno obratiti pozornost na pedobrahijalni indeks kod starijih osoba i osoba oboljelih od Diabetes mellitusa, obzirom da oni imaju rizik od nastanka okluzija arterija te mogu imati indeks $> 1,4$ što nužno ne mora isključiti perifernu arterijsku bolest. Pedobrahijalni indeks je vrlo često u korelaciji s kliničkom slikom pacijenta te funkcijom donjih ekstremiteta, njegova normalna vrijednost je 0.90-1.30. Vrijednosti 0.8-0.9 označavaju blaži poremećaj, 0.8-0.5 označavaju jak poremećaj u

protoku koji se manifestira intermitentnim klaudikacijama, <0.5 označava kritičnu ishemiju, a kod pacijenata s 0.3 pedobrahijalnim indeksom postoje bolovi u mirovanju te su prisutne ulceracije. Kada se nakon određivanja pedobrahijalnog indeksa potvrdi arterijska okluzivna bolest, težina i opsežnost bolesti može se odrediti mjerenjem segmentalnih tlakova. Mjerenje segmentalnih arterijskih tlakova jednostavna je metoda koja donosi podatke o arterijskom protoku. „Pomoću manžete tlakomjera mjere se tlakovi na više različitih dijelova noge, čime se može lokalizirati arterijski segment s najnižom vrijednošću tlaka, koji može ukazivati na razinu i mjesto stenoze ili okluzije arterije“ (Hoteit, 2016). Prije mjerenja potrebno je da pacijent leži i miruje 15 minuta. Potom se postave tri ili četiri manžete, jedna iznad koljena, druga ispod koljena, treća oko gležnja, a četvrta manžeta se može i ne mora postaviti na bedro kako bi razlikovala aortoiliakalnu bolest od bolesti a. superficialis femoris. „Nakon mjerenja tlakova na obje noge, rezultati se uspoređuju. Razlika u vrijednostima tlaka veća od 20mmHg između dva segmenta na istom ekstremitetu ili razlika tlaka veća od 20mmHg u istom segmentu na suprotnom ekstremitetu, upućuje na pojavu stenoze arterije“ (Hoteit, 2016). Vrijednosti tlakova mogu biti povećane kod pacijenta koji boluju od arterijske hipertenzije, dok kod osoba sa smanjenim minutnim volumenom srca tlak može biti niži. Kada se koristi metoda mjerenje segmentalnih tlakova sa četiri manžete, tada bi krvni tlak u području bedra trebao biti viši od krvnog tlaka nadlaktice. „Ukoliko je krvni tlak u području bedara niži od tlaka nadlaktice može se posumnjati na lezije proksimalno ili u području bifurkacije zajedničke femoralne arterije, no kada su vrijednosti arterijskog tlaka u području bedra normalne, a snižene ispod koljena tada se može posumnjati na lezije a. superficialis femoralis“ (Hoteit, 2016). U pacijenata koji imaju razvijenu aterosklerotsku bolest kod kojih su krvne žile nekompresibilne, vrijednosti segmentalnih arterijskih tlakova donjih ekstremiteta mogu biti lažno povišene. U tom slučaju se umjesto mjerenja segmentalnih arterijskih tlakova koristi metoda snimanja volumena pulsa. Kod ove metode se pomoću uređaja koji radi na principu zračne pletizmografije mjere promjene volumena protoka krvi kroz ekstremitete. Za ovu dijagnostičku metodu, također se koriste manžete tlakomjera koje se postavljaju na ekstremitete te napuhuju jedna po jedna do određene razine tlaka. Promjene volumena ispod manžete, pretvaraju se u promjene tlakova koji se potom prikazuju kao električni impulsi, koji se pretvaraju u analognu krivulju pulsa. Promjene u izgledu i amplitudi pulsa

moгу ukazivati na proksimalne arterijske opstrukcije. Snimanje pulsnih volumena korisna je metoda u dijagnosticiranju okluzivne arterijske bolesti kod bolesnika s aterosklerozom, obzirom da su vrijednosti segmentalnih arterijskih tlakova često snižene. U pacijenata sa sumnjom na okluzije distalnih dijelova ekstremiteta korisno je učiniti pletizmografiju. Kod metode pletizmografije postavе se pneumatske manžete na svaki prst na ruci ili stopalu, po završetku snimanja prikažu se pulsne krivulje za svaki pojedini prst ispod manžete. U pacijenata kod kojih postoje simptomi arterijske okluzijske bolesti, a sistolički tlakovi u mirovanju su normalni, može se učiniti test opterećenja (stress test). Mjerenjem pedobrahijalnog indeksa prije i poslije opterećenja, može se utvrditi jesu li simptomi nastali zbog periferne arterijske bolesti ili je uzrok neki drugi, moguće je i procijeniti funkcionalni status bolesnika sa perifernom arterijskom bolešću. Prije početka testiranja potrebno je pacijentu izmjeriti tlakove i izračunati pedobrahijalni indeks, potom se provodi test na pokretnoj traci nagiba 10-12% te brzine 3km/h. Na početku testiranja važno je evaluirati sve bolesnikove simptome: dispneju, zamor, bol u prsima te bol u ekstremitetima. „U procjeni klaudikacija važno je zabilježiti intenzitet te lokalizaciju boli, u svrhu daljnjeg praćenja promjena simptoma za vrijeme testiranja. Kraj testiranja je nakon točno određenog vremena (3-5 min) ili kada bolesnik zbog bolova mora stati, potom se ponovno izračunava pedobrahijalni indeks“ (Hoteit, 2016). U naporu dolazi do periferne vazodilatacije koja rezultira promjenama u vrijednostima tlaka na mjestu stenoze arterije, te se isto odražava rezultatom pedobrahijalnog indeksa. „Test opterećenja kontraindiciran je u bolesnika s kritičnom ishemijom ekstremiteta, bolestima mišićno-koštanog sustava te kod pacijenata s kardiopulmonalnim simptomima“ (Hoteit, 2016). Ultrazvuk je temeljna neinvazivna metoda dijagnosticiranja bolesti krvožilnog sustava, koja nema štetno djelovanje. „Omogućuje morfološki prikaz lezija arterija te pruža hemodinamske podatke o mjestu gdje se patološke promjene nalaze“ (Čanaki, 2016). U današnje vrijeme se koristi nekoliko ultrazvučnih metoda: B-prikaz, puls valni dopler, kontinuiran valni dopler i color dopler. „Color dopler daje uvid u anatomiju i morfologiju arterija te brzinu protoka krvi“ (Turk, 2017). Obzirom da je color doplerom moguće mjeriti brzinu protoka krvi kroz arterije, njime se može potvrditi periferna arterijska bolest te odrediti njena lokalizacija i stupanj oštećenja. Pregled color doplerom trebao bi uključivati pregled oba donja ekstremiteta i aortoilijačno područje. U današnje vrijeme sve više se u dijagnostici

periferne arterijske bolesti koristi Duplex ultrazvuk koji je neinvazivan, jednostavan za korištenje te ima visoku točnost i specifičnost. Duplex ultrazvuk objedinjuje dvije dijagnostičke metode u jednu, pa tako B-mode prikazuje protok krvi kroz krvne žile, a Color doppler prikazuje strukture i hemodinamske podatke unutar krvne žile. Oba prikaza, prikazuju jedinstvenu sliku. Pomoću duplex ultrazvuka mogu se dijagnosticirati stenoze, okluzije i aneurizme arterija. Magnetna rezonantna angiografija je neinvazivna slikovna radiološka pretraga, pomoću koje je moguće dijagnosticirati perifernu arterijsku bolest. „Magnetna rezonantna angiografija je visoko osjetljiva i specifična te omogućuje prikaz najperifernijeg dijela arterijskog stabla“ (Turk, 2017). Glavni nedostatak ove dijagnostičke metode je nemogućnost prikaza kalcifikacija arterijske stijenke. CT-angiografija „zlatni je standard“ u invazivnoj dijagnostici arterijske bolesti. Kod CT-angiografije osim slikovnog prikaza vaskularnog sustava, moguće je istovremeno i provođenje vaskularne intervencije. Za provođenje CT-angiografije potrebno je u pacijentov krvožilni sustav aplicirati jodni kontrast, koji ulazi u arterije. Jod u arteriji uzrokuje veću apsorpciju rendgenskog zračenja, koja stvara bolji slikovni prikaz CT nalaza. „Prednost CT-angiografije naspram MR-angiografije je jasan prikaz kalcifikacija arterija, dok je nedostatak izloženost radioaktivnom zračenju i intravenska primjena kontrasta“ (Hoteit, 2016). Prije izvođenja pretrage potrebno je da se pacijentu postavi venski put, kako bi se mogao primijeniti kontrast. Prije primjene kontrasta potrebno je provjeriti podatke o alergijama (na kontrastno sredstvo, lijekove), bubrežnoj funkciji, bolestima srca, pluća i štitnjače. U osoba s oštećenom bubrežnom funkcijom, nakon CT-angiografije moguće je pogoršanje renalne funkcije, pa je stoga izvođenje pretrage kontraindicirano. U slučaju da je CT-angiografija neizbježna dijagnostička pretraga u takvih bolesnika, prije i nakon pretrage potrebna je obilna peroralna ili parenteralna rehidracija. Također, ova dijagnostička metoda je kontraindicirana u pacijenata koji su ranije imali alergijsku reakciju na kontrast, dok u osoba koje su imala blažu reakciju ili imaju druge alergije potrebno je primijeniti antihistaminike ili kortikosteroide. Vrijeme izvođenja pretrage je do 5 minuta, nakon ubrizgavanja kontrasta prvo se prikazuju arterije, a potom vene. CT-angiografija zdjelice i nogu preporuča se kod pacijenata s perifernom arterijskom bolešću kako bi se odabrao način liječenja, također, može otkriti patološke promjene aorte. Digitalna subtrakcijska angiografija prije je bila glavna dijagnostička metoda vaskularnog sustav,

no zbog mogućih komplikacija se u današnje vrijeme izbjegava. „Invazivna je dijagnostička metoda koja omogućuje prikaz prolaska krvi kroz arterije, vene i kapilare“ (Miličević, 2016). Kontrastno sredstvo se može aplicirati u centralni venski sustav preko katetera na tri načina: transvenozno, transbrahijalno ili transfemoralno. Najčešće se koristi transfemoralno iniciranje kontrastnog sredstva, dok se najmanje koristi transvenozni pristup zbog mnogih komplikacija. Ova dijagnostička metoda ima mnoge nedostatke: rizik od komplikacija i alergijske reakcije zbog kontrastnog sredstva, radiološko zračenje je visoko za pacijenta i osoblje, jednodnevna hospitalizacija, dužina trajanja ovisi o tome da li je potreban samo dijagnostički ili i intervencijski postupak. „Indikacije za digitalnu supstrakcijsku angiografiju su stenoze i okluzije arterija“ (Miličević, 2016). „Danas se najčešće koristi u bolesnika kod kojih se planira endovaskularno liječenje“ (Turk, 2017).

3. ARTERIJSKA INSUFICIJENCIJA DONJIH EKSTREMITETA

3.1. DEFINICIJA, EPIDEMIOLOGIJA I RIZIČNI ČIMBENICI

Arterijska insuficijencija je stanje koje usporava ili zaustavlja protok krvi kroz arterije. Glavni uzrok arterijske insuficijencije je ateroskleroza. Uz aterosklerozu arterijsku insuficijenciju mogu uzrokovati i upalne bolesti arterija, tromboza, embolija i traume arterija. Ateroskleroza je kronična progresivna bolest arterija, koja se očituje zadebljanjem i gubitkom elastičnosti arterija. Uzrokovana je nakupljanjem aterosklerotskog plaka u tunici intimi i tunici medii arterije. Aterosklerotski plak nakupina je lipida, upalnih stanica, stanica glatkih mišića, vezivnog tkiva, soli kalcija i drugih minerala. Ateroskleroza uzrokuje promjene na krvnim žilama, koje se očituju stenozama ili smanjenjem protoka krvi uz manjak hranjivih tvari i kisika u krvnim žilama. Sustavna je bolest koja zahvaća arterije na različitim mjestima istovremeno, ali s različitim stupnjem progresije. „Bolest može zahvatiti dijelove arterije ili čitava područja sustava arterija (bifurkacije, angulacije i mjesta na kojima je arterija fiksirana)“ (Šoša, 2007), također može zahvatiti velike i srednje velike arterije, uključujući koronarne, cerebralne arterije, aortu i njene ogranke te arterije donjih ekstremiteta. Najčešće aterosklerotske promjene su na abdominalnoj i ilijakalnoj aorti te na arterijama donjih ekstremiteta. „Otprilike jedna trećina pacijenta sa okluzivnom bolesti perifernih arterija ima i okluziju ilijakalnih arterija“ (Pečenković, 2018). „Bolesti srca i krvnih žila vodeći su uzrok smrti u cijelome svijetu, u Hrvatskoj su također na vrhu ljestvice smrtnosti, a od njih je 2016. godine umrlo 23.190 osoba, odnosno 45% ukupno umrlih“ (HZZJ, 2022). „Aterosklerotska bolest donjih udova zahvaća otprilike 13% populacije iznad 50 godina“ (Pečenković, 2018), dok je u mlađoj populaciji rijetka. Najčešća upalna bolest donjih ekstremiteta je Buergerova bolest, karakteriziraju je upalne promjene na srednjim i velikim arterijama, najčešće se manifestira u muškaraca pušača mlađe životne dobi.

Čimbenici rizika za nastanak arterijske insuficijencije istovjetni su rizičnim čimbenicima za nastanak ateroskleroze. Rizični čimbenici mogu se podijeliti na promjenjive i nepromjenjive. Nepromjenjivi su: dob, spol te pozitivna obiteljska anamneza. Promjenjivi vanjski čimbenici su čimbenici koji se mogu spriječiti promjenom životnih navika, a to su: hiperlipidemija, arterijska hipertenzija, Diabetes mellitus, pušenje, pretilost te sjedilački način života. Također, bolesti poput fibromuskularne displazije, kronična

disekcija aorte, kongenitalne okluzije i tumori mogu uzrokovati arterijsku insuficijenciju. Pušenje je glavni uzrok ateroskleroze, rizik od obolijevanja veći je u pušača u odnosu na nepušače. Endotel krvne žile oštećen pušenjem uzrokuje povećanu koagulaciju i viskoznost krvi, vazokonstrikciju te povećava razinu lipida u serumu. Diabetes mellitus izaziva hiperkolesterolemiju te u kombinaciji s hiperglikemijom potiče oksidaciju LDL-a. Na taj način potiče aterosklerotske promjene na krvnim žilama koje su i njegova kasna komplikacija. „Osim toga, dijabetičari s perifernom arterijskom bolešću imaju 5 puta veći rizik amputacije noge u odnosu na ostale pacijente” (Serdarević, 2022). Hiperlipidemija je povišena razina lipida u krvi, najvažniju ulogu ima LDL kolesterol koji potiče stvaranje ateroskleroze te dovodi do pojačavanja upalnog procesa na endotelu arterije. Arterijska hipertenzija oštećuje endotel arterija te povećava njegovu propusnost, također može potaknuti proliferaciju glatkih mišićnih stanica te dovesti do rupture aterosklerotskog plaka. U bolesnika s arterijskom bolešću donjih ekstremiteta specifični rizični čimbenici su i bubrežna insuficijencija te preboljeli cerebrovaskularni inzult. Svi rizični čimbenici oštećuju endotel arterije te na taj način potiču migraciju i proliferaciju glatkih mišićnih stanica, koja posljedično stvara aterosklerotski plak.

3.2. KLINIČKA SLIKA I KLASIFIKACIJE BOLESTI

„Po Američkom društvu za kardiologiju prisutnost periferne arterijske bolesti može se očitovati na četiri načina: asimptomatski, intermitente klaudikacije, kritična ishemija noge te akutna ishemija noge“ (Turk, 2017). Asimptomatski pacijenti nemaju nikakve simptome te su zbog toga često kasno dijagnosticirani ili nedijagnosticirani. „Intermitentna klaudikacija je pojam koji označava umor ili bol u grupi mišića zahvaćenih ishemijom koja se javlja i reproducibilna je s opsegom tjelesnog opterećenja” (Banfić, 2010) te prestaje mirovanjem. Klaudikacije se većinom javljaju u listovima, no mogu se pojaviti i u stopalima, kukovima, bedrima te rijetko u rukama. U pacijenata s ilijakalnom stenozom česti su bolovi u bedrima i gluteusu uz atrofiju mišića te erektilnu disfunkciju u muškaraca. „Prisutnost ili odsutnost perifernih pulsacija ovisi o lokalizaciji okluzije” (Hoteit, 2016). U bolesnika sa srednje teškom i teškom arterijskom bolešću periferne pulsacije (a.poplitealis, a.tibialis posterior i a.dorsalis pedis) često su oslabljene ili ih nema. Kod femoropoplitealne stenozе intermitentne klaudikacije se javljaju u listovima, a pulsacije su oslabljene ili ih nema. Dok su kod distalnijih okluzija, femoropoplitealne pulsacije očuvane,

a pulsacija ne stopalima nema. Napretkom aterosklerotske bolesti u pacijenata se smanjuje tzv, "hodna pruga". „Hodna pruga" je udaljenost koju bolesnik može prijeći bez pojave simptoma" (Hoteit, 2016). U odmaklom stadiju bolesti kada je došlo do kritične ishemije ekstremiteta, pacijentima se javlja bol u listovima, noćna bol te bol tijekom mirovanja. Bol se može očitovati i u obliku žarenja i peckanja te su česte promjene na koži u obliku ulceracija i gangrene, koje mogu završiti amputacijom ekstremiteta. Ulceracije su suhe i crne bez granulacijskog tkiva te su najčešće lokalizirane na prstima i petama, a rijetko na stopalima i nozi. U mirovanju bol je izraženija distalnije, pojačava se pri elevaciji ekstremiteta uz blijedu boju kože, a smanjuje prilikom spuštanja ekstremiteta ispod razine srca. Akutna ishemija ekstremiteta nastaje uslijed prekida arterijske cirkulacije te je posljedica akutne tromboze ozlijeđene krvne žile ili tromboembolije. Hitno je po život ugrožavajuće stanje, s velikom stopom smrtnosti. „U više od 80% slučajeva uzrok akutnoj ishemiji jest akutna okluzija kao posljedica embolizacije" (Kišić, 2014). Osim embolizacije, uzroci akutne ishemije mogu biti ozljede i rjeđe tromboze vena. „Mjesto arterijske okluzije, brzina njenog nastanka te razvijenost kolateralne cirkulacije određuju kliničku sliku akutne ishemije" (Kišić, 2014). Očituje se kroz 5P: bol, paralizu, paresteziju, gubitak pulsa, blijedilo i hladnoću ekstremiteta te dovodi do ugroženosti ekstremiteta. U pacijenata s kroničnom aterosklerotskom bolešću koža zahvaćenog ekstremiteta je cijanotična bez dlaka, tanka te atrofirana. U pacijenata s Buergerovom bolešću uz intermitentne klaudikacije, bol koja se pojačava noću i ometa san je specifična. Arterijska tromboza najčešće nastaje na mjestu rupture aterosklerotskog plaka ili aneurizme. Traume arterija su rijetke, no po život izuzetno opasne. Prema kliničkoj slici i subjektivnim znakovima periferna arterijska bolest dijeli se na dvije klasifikacije, nazvane prema autorima, Fontaine i Rutherford. Fontainova klasifikacija podijeljena je na četiri stadija te je osnovana na temelju kliničkih simptoma i ne koristi druge dijagnostičke metode.

KLASIFIKACIJA PO FONTAINEU	
STADIJ	
I.	Asimptomatski
II.a	blaga klaudikacija (>200m)
II.b	umjerena do teška klaudikacija (<200m)
III.	bol u mirovanju
IV.	trofička ulceracija ili gangrene

Tablica 1. Klasifikacija po Fontaineu

(izrada autorice po: Šoša i sur., 2007).

Rutherford perifernu arterijsku bolest dijeli na akutnu i kroničnu te tip bolesti svrstava u 6 kategorija, a uz simptome bolesti koristi i rezultate dijagnostičkih metoda.

KLASIFIKACIJA PO RUTHERFORDU		
STUPANJ	KATEGORIJA	
0.	0	asimptomatski
I.	1	blaga klaudikacija
	2	umjerena klaudikacija
	3	ozbiljna klaudikacija
II.	4	bol u mirovanju
III.	5	manja nekroza
	6	veća nekroza

Tablica 2. Klasifikacija po Rutherfordu

(izrada autorice po: Šoša i sur., 2007).

3.3. DIJAGNOSTIKA ARTERIJSKE INSUFICIJENCIJE DONJIH EKSTREMITETA

Osnova u dijagnostici arterijske insuficijencije je uzimanja iscrpne osobne anamneze i fizikalni pregled. Uzimanje anamneze važno je kako bi se utvrdili simptomi i znakovi bolesti, te isključili čimbenici rizika karakteristični za arterijsku insuficijenciju donjih ekstremiteta. Kliničkim pregledom isključuje se vaskularni poremećaj. Fizikalni pregled temelji se na inspekciji izgleda ekstremiteta, palpaciji perifernih pulsacija i temperature

ekstremiteta, te na auskultaciji srca i većih arterija. Klinička slika od velike je važnosti u dijagnosticiranju arterijske insuficijencije, obzirom da neki pacijenti mogu biti asimptomatski, neki mogu imati specifične simptome i znakove, a neki i atipične simptome. Stoga je potrebno obratiti pozornost na grčeve, umor i bol prilikom hodanja koja prestaje mirovanjem. „Simptomi variraju ovisno o tome koji dio arterije je zahvaćen, ovisno o prirodi i opsežnosti bolesti, te prisutnosti i efikasnosti kolateralne cirkulacije” (Serdarević, 2022). Prilikom postavljanja dijagnoze potrebno je uz rutinske laboratorijske pretrage, odrediti vrijednost lipida u serumu te osnovne koagulacijske testove. U slučaju podudaranja laboratorijskih vrijednosti i specifičnih kliničkih znakova, nadalje potrebno je provesti dodatna testiranja. Za potvrdu arterijske insuficijencije, determinaciju razine i opsežnosti bolesti potrebno je provesti neinvazivne metode dijagnostike. Neinvazivne metode potrebno je koristiti kod asimptomatskih pacijenata s pozitivnim rizičnim čimbenicima u svrhu prevencije kardiovaskularnog rizika. Također, neinvazivnim metodama kao što su fiziološka testiranja potvrđuje se dijagnoza arterijske insuficijencije te se povezuju simptomi bolesti sa mjestom na kojem se nalazi lezija. Najznačajnija fiziološka metoda je izračunavanje pedobrahijalnog indeksa uz segmentalno mjerenje tlakova. Pedobrahijalni indeks dobar je prognostički pokazatelj, važan je u procjeni težine bolesti te u identifikaciji pacijenata sa visokim kardiovaskularnim rizikom. „Pedobrahijalni indeks se izračunava tako što se podijeli najviši sistolički tlak izmjeren na arterijama gležnja s najvišim sistoličkim tlakom izmjerenim na nadlakticama” (Berkarić, 2015). U zdravih osoba sistolički tlak je jednak ili veći u donjim ekstremitetima u odnosu na gornje ekstremitete, dok je kod stenoze arterije sistolički tlak niži distalnije od mjesta lezije. „Normalne vrijednosti smatraju se u rasponu od 0.9-1.4.“ (Pečenković, 2018). „Periferna arterijska bolest ovisno o nalazu ABI-a dijeli se na blagu (ABI 0.8-0.9), umjerenu (ABI 0.5-0.8) i tešku (ABI <0.5)” (Serdarvić, 2022). U pacijenata sa nižom ili višom vrijednošću od normalne postoji kardiovaskularni rizik, dok pacijenti s klaudikacijama imaju vrijednosti ABI-a 0.5-0.9, a pacijenti s kritičnom ishemijom ekstremiteta nižu od 0.5. Ukoliko se potvrdi okluzivna bolest arterija, težina i lokalizacija iste se mogu provjeriti mjerenjem segmentalnih tlakova. Mjerenjem arterijskog tlaka pomoću sfingomanometra na različitim segmentima ekstremiteta može se lokalizirati mjesto najnižeg arterijskog tlaka te na taj način točno utvrditi razina stenoze ili okluzije arterije. Ultrazvučna dijagnostika na

jednostavan, neinvazivan način omogućuje uvid u morfologiju, hemodinamiku te patologiju promatrane lezije i funkciju krvnih žila. Najvažnija invazivna dijagnostička i terapijska metoda u otkrivanju aterosklerotske bolesti je CT-angiografija, koja pomoću rendgenskog zračenja i jednog kontrastnog sredstva omogućuje prikaz krvnih žila. CT-angiografija indicirana je u bolesnika s postojećom perifernom arterijskom bolešću te sniženim pedobrahijalnim indeksom te je nakon iste moguć odabir liječenja. Angiografija je uz laboratorijske koagulacijske pretrage, glavni izvor u dijagnostici embolije arterija. U današnje vrijeme sve više se koristi MR angiografija obzirom da ima manje štetnih učinaka na pacijenta te može prikazati i najperiferniji dio arterijskog stabla bolesnika. Glavni nedostatak MR angiografije je nemogućnost prikazivanja kalcifikata na arterijama, te je time i mogućnost planiranja liječenja smanjena. Digitalna substrakcijska angiografija nekada je bila zlatni standard arterijske dijagnostike, no danas se sve rjeđe koristi obzirom na brojne komplikacije prilikom arterijske punkcije.

3.4. LIJEČENJE

Metode izbora liječenja arterijske insuficijencije ovise o stupnju i težini bolesti. U liječenju arterijske insuficijencije isprepliću se tri mogućnosti liječenja: konzervativno, kirurško i endovaskularno. Osnova liječenja pacijenata s intermitentnim klaudikacijama je konzervativno liječenje, koje uključuje otklanjanje čimbenika rizika i promjenu načina života, kontrolu arterijske hipertenzije i šećerne bolesti te medikamentoznu terapiju. Uklanjanje čimbenika rizika uključuje prestanak pušenja, smanjene tjelesne težine i konzumiranje pravilne prehrane sa smanjenim unosom masne i začinjene hrane. Najvažniji čimbenik u usporavanju progresije bolesti je fizička aktivnost. Kontroliranom fizičkom aktivnošću do 3 puta tjedno, može se povećati „hodna pruga“. Vježbe hodanja uz stručni nadzor, poboljšavaju kolateralni krvotok. Uz fizičku aktivnost pacijent bi trebao uzimati i medikamentoznu terapiju koja produžuje „hodnu prugu“. Plental (cilostazol) i Naftidrofuril glavni su predstavnici te skupine lijekova, jer preveniraju trombozu i potiču vazodilataciju krvnih žila. „Istraživanja su pokazala da terapija cilostazolom može produžiti hodnu prugu za 50%” (Pečenković, 2018)., a kontraindiciran je u pacijenata sa srčanom dekompenzacijom. Bolesnicima sa arterijskom hipertenzijom prepisuju se antihipertenzivi, statini, ACE inhibitori te antikoagulantna i antiagregacijska terapija. Antiagregacijska terapija primjenjuje se u svrhu smanjenja rizika od kardiovaskularnog i


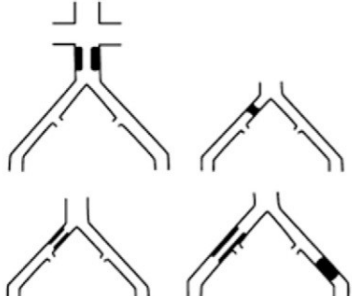


cerebrovaskularnog infarkta, najčešće su primjenjivani Klopido­grel 75mg ili acetilsalicilna kiselina 75-325mg. Antikoagulantna terapija novim oralnim antikoagulantima (NOAK) i Martefarinom sprječava kardiovaskularni rizik, no paralelno i povećava mogućnost krvarenja te se stoga primjenjuje nakon endovaskularnog zahvata.

Endovaskularno liječenje indicirano je u pacijenata u kojih konzervativni tip liječenja nije uspio ili su stenozom obuhvaćene obje ilijakalne arterije. Ovisno o mjestu stenozе i zahvaćenosti krvne žile odabire se endovaskularno ili kirurško liječenje. Uzevši u obzir lokalizaciju i stanje lezije te opće stanje pacijenta, „2000. godine sastalo se 14 društava iz Europe i Sjeverne Amerike iz područja kardiovaskularne i vaskularne medicine te intervencijske radiologije koje je donijelo Transatlanski međudruštveni konsenzus za liječenje periferne arterijske bolesti (TASC)“ (Turk, 2017). TASC je 2007. godine postala TASC II. klasifikacija, zadnja revizija napravljena je 2015. godine te se prema njoj vrši izbor liječenja pacijenata s arterijskom insuficijencijom. „Klasifikacija je podijeljena prema anatomiji lezije na aortoilijačne i femoropoplitearne bolesti“ (Matas, 2018). TASC je tako podijeljen na četiri tipa lezija A, B, C i D, kako za ilijačne lezije tako i za femoropoplitealne.

TIP LEZIJE	OPIS
A	<ul style="list-style-type: none"> • Unilateralna ili bilateralna stenozna AIC (zajedničke ilijačne arterije)
	<ul style="list-style-type: none"> • Unilateralna ili bilateralna izolirana kratka stenozna AIE (vanjske ilijačne arterije) ≤ 3 cm
B	<ul style="list-style-type: none"> • Unilateralna okluzija AIC
	<ul style="list-style-type: none"> • Izolirana AIE ili multiple stenozne AIE u dužini od 3 do 10 cm, ali koje ne zahvaćaju AFC (zajedničke femoralne arterije)
	<ul style="list-style-type: none"> • Unilateralna okluzija AIE koja ne zahvaća ishodište AII (unutarnje ilijačne arterije) i/ili AFC
C	<ul style="list-style-type: none"> • Bilateralna AIC okluzija
	<ul style="list-style-type: none"> • Bilateralna AIE stenozna 3-10 cm dužine bez zahvaćanja AFC
	<ul style="list-style-type: none"> • Unilateralna AIE stenozna koja se proteže u AFC
	<ul style="list-style-type: none"> • Unilateralna AIE okluzija koja zahvaća ishodište AII i/ili AFC
	<ul style="list-style-type: none"> • Izrazito kalcificirana unilateralna AIE okluzija sa ili bez zahvaćanja ishodišta AII i/ili AFC
D	<ul style="list-style-type: none"> • Infrarenalna aortoilijačna okluzija
	<ul style="list-style-type: none"> • Difuzna bolest aorte i obiju ilijačnih arterija
	<ul style="list-style-type: none"> • Difuzne multiple stenozne, a koje zahvaćaju i unilateralno AIC, AIE i AFC
	<ul style="list-style-type: none"> • Unilateralna okluzija AIC i AIE
	<ul style="list-style-type: none"> • Bilateralna okluzija AIE

Tablica 3. Morfološki prikaz aortoilijačnih bolesti

(izrada autorice po: Serdarević, 2022).

	
<p style="text-align: center;">TASC A</p>	<p style="text-align: center;">TASC B</p>
	
<p style="text-align: center;">TASC C</p>	<p style="text-align: center;">TASC D</p>

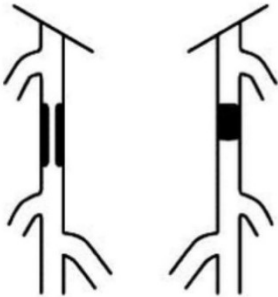
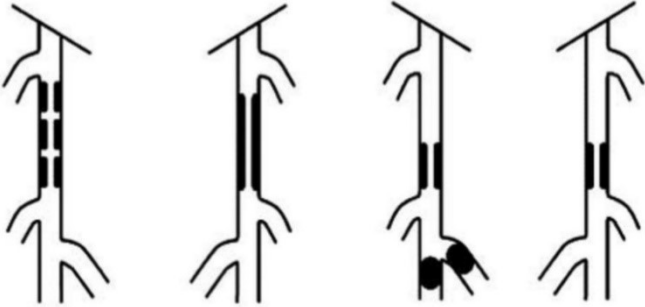

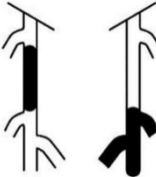
Tablica 4. Prikaz aortoilijačnih bolesti prema TASC klasifikaciji

(izrada autorice po: Serdarević, 2022).

TIP LEZIJE	OPIS
A	<ul style="list-style-type: none"> Izolirana stenoza ≤ 10 cm dužine
	<ul style="list-style-type: none"> Izolirana okluzija ≤ 5 cm dužine
B	<ul style="list-style-type: none"> Multiple lezije svaka ≤ 5 cm
	<ul style="list-style-type: none"> Izolirane stenozе ili okluzije ≤ 15 cm koje ne zahvaćaju arterije potkoljenice
	<ul style="list-style-type: none"> Izolirane ili multiple lezije uz odsutnost kontinuiranog protoka tibijalnih krvnih žila koje bi osigurale protok distalnog grafta
	<ul style="list-style-type: none"> Teško klasificirana okluzija u dužini ≤ 5 cm
	<ul style="list-style-type: none"> Izolirana stenoza poplitealne arterije
C	<ul style="list-style-type: none"> Multiple stenozе ili okluzije u ukupnoj dužini > 15 cm s teškim kalcifikacijama ili bez njih
	<ul style="list-style-type: none"> Recidivirajuće stenozе ili okluzije koje zahtijevaju liječenje nakon 2 prethodne endovaskularne intervencije
D	<ul style="list-style-type: none"> Kronična totalna okluzija zajedničke femoralne arterije ili površinske femoralne arterije (> 20 cm, koja zahvaća poplitealnu arteriju)
	<ul style="list-style-type: none"> Kronična totalna okluzija poplitealne arterije i proksimalne trifurkacije

Tablica 5. Morfološka klasifikacija femoropoplitealnih bolesti

(izrada autorica po: Serdarević, 2022).

	
TASC A	TASC B
	
TASC C	TASC D

Tablica 6. Prikaz femoropoplitealnih bolesti prema TASC klasifikaciji

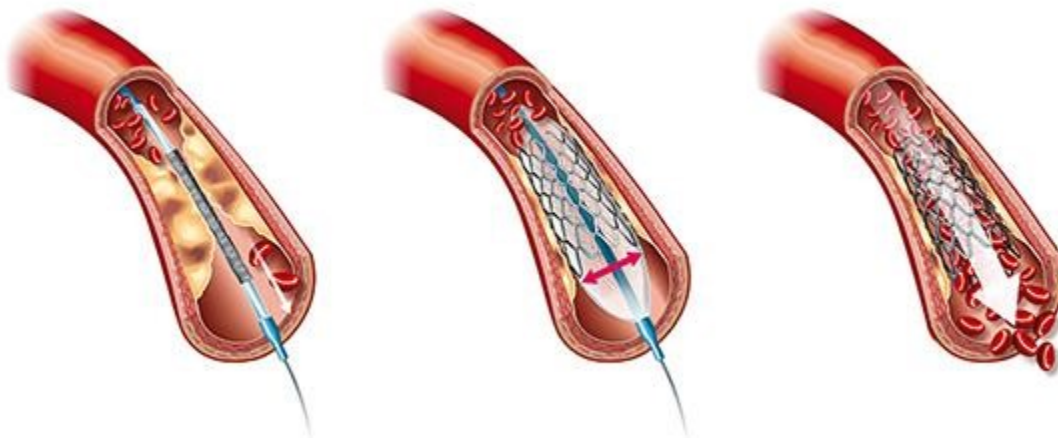
(izrada autorica po: Serdarević, 2022).

Tip A lezije zbog svoje jednostavnosti podložan je endovaskularnom liječenju, dok je za TIP D izbor liječenja kirurški. Tipovi B i C lezija mogu biti podvrgnuti i jednom i drugom načinu liječenja, no za TIP B preporuča se endovaskularno liječenje, osim ako nije potrebna druga revaskularizacija, dok se kod TIP-a C indicira kirurško liječenje. U pacijenata s TIP C lezijom kontraindiciran je kirurški zahvat, ukoliko pacijentovo stanje to ne dozvoljava.

Endovaskularno liječenje je prvi izbor u liječenju stenoza i okluzija ilijakalnih arterija, tim načinom liječenja mogu se liječiti stenoze manje od 5cm. Intervencijska radiologija ključan je segment endovaskularnog liječenja obzirom da se krvna žila pregledava pod rendgenom te su njene metode: perkutana transluminalna angioplastika (PTA), ugradnja stentova i perkutana aterektomija. PTA metodom pomoću katetera na

čijem vrhu se nalazi balon, ulazi se u lumen krvne žile i napuhavanjem balona širi stenozirani dio krvne žile. Također, osnovna je metoda revaskularizacije u aortoilijačnom, femoropoplitealnom i infragenikularnom segment” (Turk, 2017). Perkutana aterektomija pomoću laserske sonde ulazi u lumen krvne žile gdje odstranjuje aterosklerotski plak te širi lumen krvne žile. Pristup PTA je retrogradni femoralni, te se pomoću žice vodilice u lokalnoj anesteziji uvede uvodnica u zajedničku femoralnu arteriju. PTA metoda može biti sa postavljanjem stenta ili bez, odnosno samo dilatiranje krvne žile. Kod postavljanja stenta nakon prolaska uvodnice kroz stenozirani/okludirani dio krvne žile, kateter se postavi u abdominalnu aortu i provede angiografija. Uvodnica također mora biti postavljena i u kolateralnu zajedničku arteriju. Neposredno pred postavljanje stentova, u arteriju se aplicira heparin. Ukoliko se kroz stenozirani dio ne može proći s vodilicom, potrebno je dilatirati krvnu žilu pomoću balona, pa potom postaviti stent. Postavljanje stentova indicirano je kada se pomoću PTA ne postignu zadovoljavajući rezultati. „Izbor dužine i promjera stentova ovisi o vrsti okluzije i promjeru krvne žile” (Pečenković, 2018). U pacijenata sa stenozom početnog dijela ilijakalne arterije koristi se “kissing tehnika”, koja štiti drugu ilijakalnu arteriju. Nakon PTA preporučuje se uzimanje antiagregacijske terapije, a uzimanje acetilsalicilne kiseline je doživotno. Nedostatak endovaskularnog liječenja su česte restenoze, dok su prednosti: smanjen broj dana hospitalizacije, izostanak opće anestezije, manje komplikacija i letalnih ishoda. Restenoza je ponovno sužavanje krvne žile na kojoj je provedena PTA ili postavljanje stenta, a njen uzrok je hiperplazija intime. U pacijenata s kritičnom ishemijom ekstremiteta ne obavlja se ni PTA ni kirurško liječenje, već je metoda izbora amputacija ekstremiteta. „Prohodnost nakon izvođenja PTA femoropoplitealnog područja u 50% bolesnika očuvana je tijekom pet godina, a liječenje segmentalnih stenoza a.femoralis superficijalis prohodnost je i do 60%“ (Šoša, 2007).

Slika 5. Perkutana transluminalna angioplastika i postavljanje stenta



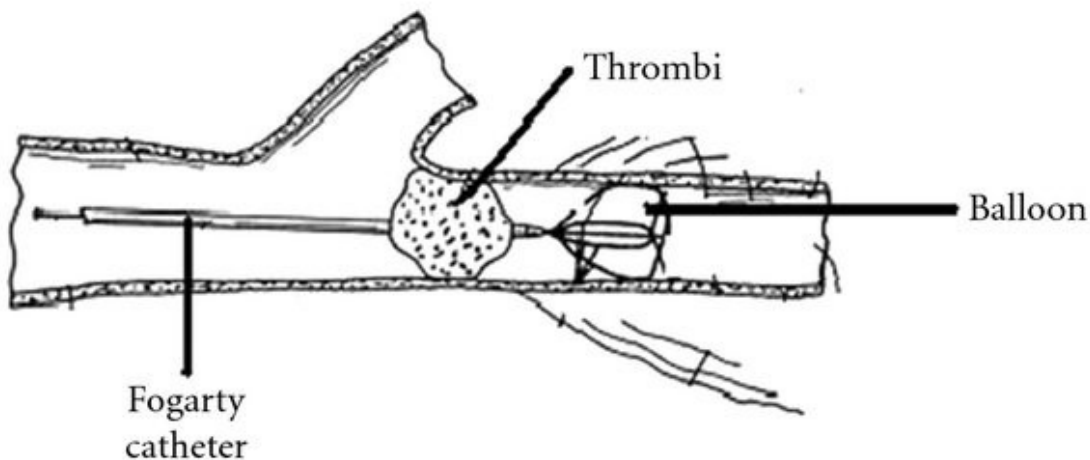
Izvor: <https://www.vascularhealth.gr/en/vascular-procedures/peripheral-arterial-disease-angioplasty-stenting>

(Pristupljeno i preuzeto: 17.09.2022.)

U liječenju akutne ishemija ekstremiteta od iznimne je važnosti prvo hemodinamski stabilizirati pacijenta i započeti antikoagulacijsku terapiju, koja značajno smanjuje mortalitet. Za vrijeme angiografije potrebno je pomoću žice vodilice pokušati “probiti” tromb, ukoliko je prolazak moguć pristupa se trombolizi, no ukoliko nije moguć može se pokušati ponovno za 4-6h. Ako tada kateter prođe kroz tromb, pristupa se trombolizi, a ukoliko ne, podliježe se kirurškoj revaskularizaciji. Tromboliza je siguran i učinkovit pristup u pacijenata s akutnom ishemijom ekstremiteta samo ako se injicira pomoću katetera na mjesto embolizacije. Kontraindicirana je u pacijenata s hemoragijskim poremećajima, a najčešća komplikacija je krvarenje. Embolektomija je kirurško uklanjanje embolusa pomoću Fogartyjevog katetera (Slika 6. Embolektomija pomoću Fogartjevog katetera). Izvodi se u regionalnoj anesteziji, preko zajedničke femoralne ili poplitealne arterije. Nakon otvaranja arterije, pomoću katetera se ulazi u arteriju, dezobliterira se mjesto okluzije te se kroz arteriju „izvuće“ embolus. Nakon zahvata važno je hemodinamski pratiti

pacijentovo stanje te sam ekstremitet. Indicira se primjena heparina intravenski kroz 72h, uz praćenje koagulacijskih nalaza i hematokrita. Nakon intravenske primjene, postupno se uvodi oralna antikoagulantna terapija, za pacijente s više komorbiditeta, ključna je za cijeli život. Komplikacije embolektomije su rijetke, a moguća je lokalna tromboza te pseudoaneurizma. Osim embolektomije, može se učiniti i perkutana mehanička trombektomija. Minimalno je invazivna metoda pomoću koje se mehanički usitnjuje i aspirira tromb.

Slika 6. Embolektomija pomoću Fogartjevog katetera



Izvor: https://www.researchgate.net/figure/The-embolectomy-technique-with-Fogarty-catheter_fig1_224980023

(Pristupljeno i preuzeto: 17.09.2022.)

Kirurško liječenje indicirano je u pacijenata sa TASC C i D, te u pacijenata koji nisu u stanju podnijeti druge vaskularne zahvate. Osnovna indikacija kirurškog liječenja su: bol u mirovanju, nekroze, intermitentne klaudikacije te kada ostale metode liječenja nisu uspjele. „Prije angiokirurškog zahvata potrebna je preoperacijska kardijalna obrada te laboratorijska analiza čimbenika koagulacije” (Šoša, 2007). Metode kirurškog liječenja su: trombendarterektomija (TEA), revaskularizacija ili afiziološka/ekstraanatomska premoštenja i amputacije. Tromboendarterektomija metoda je kirurškoga uklanjanja intime na aterosklerotski promijenjenoj krvnoj žili. Mjesto arteriotomije može se zatvoriti ušivanjem zakrpe (eng. patch) u svrhu sprječavanja postoperativne stenozе. „Zakrpa“

može biti sintetska ili biološka. Revaskularizacija je metoda ugradnje prirodnih ili sintetičkih prenosnica u svrhu premoštenja lezije, obavlja se putem aortobifemoralne, axilofemoralne i femoro-femoralne prenosnice. Aortobifemoralno premoštenje zlatni je standard liječenja napredovalih stenoza aortoiliakalnog područja. „Revaskularizacija se izvodi implantacijom aloplastične proteze obrnutog slova “Y”, pa se tako proksimalni dio anastomozira s aortom, a distalni krajevi s najproksimalnijim prohodnim arterijama na nogama” (Šoša, 2007). U pacijenata s bolešću jedne ilijakalne arterije može se postaviti ileofemoralna prenosnica, osigurava bolju prohodnost te je rizik od operacije za pacijenta manji. Osnovne komplikacije ove metode mogu se podijeliti na opće i lokalne. Opće komplikacije su: infarkt miokarda, cerebrovaskularni inzult, bubrežna insuficijencija te embolizacija. Od lokalnih komplikacija osnovna je infekcija aortalne proteze te pseudoaneurizma nastala na mjestu anastomose proteze. U pacijenata s arterijskom insuficijencijom donjih ekstremiteta za segmentalne stenoze i okluzije indicira se revaskularizacija s direktnom/indirektnom TEA, dok je veće lezije potrebno premostiti. Vaskularne prenosnice dijele se na biološke ili sintetske. Biološke mogu biti: autologne (od pacijenta na kojem se vrši revaskularizacija), homologne (dobivene od genetski različite jedinke, ali iste vrste) ili heterogene (dobivene od jedinke različite vrste). Vena safena magna najadekvatnija je autologna reverzna vena pomoću koje se može učiniti distalna prenosnica. „Mjesto distalne anastomoze trebalo bi biti na bilo kojoj tibijalnoj ili pedalnoj arteriji koja može omogućiti neprekidni, beskompromisni dotok krvi u distalni dio ekstremiteta” (Berkarić, 2015). Ukoliko vena safena magna nije adekvatna za premoštenje, mogu se koristiti vena safena parva ili vena cefalika. „U nedostatku autologne vene transplantat može biti dakronska ili politetrafluoroetilenska proteza (PTFE)” (Šoša, 2007.) U proksimalnijim područjima iznad koljena prohodnost je istovjetna, dok su distalnija područja (ispod koljena) lošije prohodnosti. „Petogodišnja prohodnost autologne venske prenosnice iznosi 66%, znatno je manja kod PTFE prenosnica koje sežu do ispod koljena (33%), dok je nešto viša kod onih iznad koljena (47%)” (Tonković, 2007). Tromboza i infekcija jedne su od najčešćih komplikacija ugradnje PTFE. U bolesnika kod kojih se provede revaskularizacija u potkoljeničnom dijelu, trojna antikoagulantna terapija acetilsalicilnom kiselinom, klopogrelom i vitaminom K je obavezna, kako bi se održala prohodnost prenosnica.

Nakon što su iscrpljene sve metode vaskularnog liječenja, te u pacijenata s gangrenama, pristupa se amputaciji. Također, „dijabetičari s arterijskom bolešću imaju 5 puta veći rizik amputacije noge u odnosu na ostale pacijente” (Serdarević, 2022). Faktori koji povećavaju rizik od amputacije su teška nekroza stopala, fleksijske kontrakture koje se ne mogu ispraviti, pareza ekstremiteta, bol u mirovanju, sepsa i skraćeno očekivano trajanje života zbog komorbiditeta. Postoji nekoliko vrsta amputacije, koju na temelju kliničke slike određuje liječnik, prije zahvata. „Najčešće su amputacije stopala, potkoljениčne i natkoljениčne amputacije” (Florijanović, 2021). Visina amputacije ovisi o veličini nekroze i protoku krvi kroz kožu, proksimalnije od gangrene. Amputacije stopala mogu se provesti: amputacijom nožnog prsta, transmetatarzalne amputacije te amputacije kod tarsusa. U potkoljениčnoj amputaciji odstranjuju se tibia i fibula, a natkoljениčna kost ostaje očuvana. Dezartikulacijom kuka može se izvršiti amputacija u visini zgloba kuka, dok se u natkoljениčnoj amputaciji odstranjuje dio femura. „Amputacija bi se trebala izvoditi što distalnije kako bi se očuvao veći dio ekstremiteta za protezu ukoliko je to potrebno” (Matas, 2018)., te se provodi u pacijenata s dobrim zdravstvenim stanjem u svrhu poboljšanja kvalitete života. Primarna amputacija iznad koljena izvodi se kod pacijenata koji su u težem zdravstvenom stanju te nisu samostalни. Moguće komplikacije amputacija su: infekcija bataljka, edem bataljka, izostanak cijeljenja bataljka, fantomska bol te kontrakture.

3.5. PROGNOZA BOLESTI

Prognoza arterijske insuficijencije ovisi o težini kliničke slike te o drugim komorbiditetima. „Što je teža klinička slika, koja zahtjeva kirurško liječenje ili čak amputaciju, životni vijek je kraći” (Šoša, 2007). U većine bolesnika prognoza je dobra, bolest značajno napreduje u prve tri godine od postavljanja dijagnoze, te može trajati kroz idućih 10 godina. Kardiovaskularni i cerebrovaskularni rizik u pacijenata s arterijskom insuficijencijom je izrazito povećan, koji posljedično povećava i njihov mortalitet. Bolesnici koji boluju od Diabetes mellitusa imaju veće predispozicije za nastanak kritične ishemije ekstremiteta, koja bez poduzetih terapijskih intervencija vodi do amputacije uda ili letalnog ishoda. „Točnije, 25-30% pacijenata s kritičnom ishemijom noge unutar godinu dana bit će podvrgnuto amputaciji” (Serdarević, 2022).

3.6. SESTRINSKA SKRB

Medicinska sestra kao član zdravstvenog tima, najbolja je poveznica između pacijenta, liječnika i liječenja. Uloga medicinske sestre u skrbi za pacijenta s arterijskom insuficijencijom donjih ekstremiteta je prije svega edukativna, sa svrhom unaprjeđenje zdravlja i otklanjanja rizičnih čimbenika, kako bi se spriječio razvoj ili komplikacije bolesti. U pacijenata kod kojih se indicira vaskularni zahvat, bilo endovaskularni ili kirurški medicinska sestra treba pacijentu pružiti psihičku, fizičku, duhovnu i socijalnu pomoć. U svrhu sprječavanja bolesti medicinska sestra na svim razinama zdravstvene zaštite mora educirati pacijenta o važnosti tjelesne aktivnosti, sprječavanju pretilosti, pravilnoj prehrani, prestanku pušenja, u dijabetičara o važnosti regulacije glikemija, a u bolesnika s arterijskom hipertenzijom o važnosti uzimanja propisane terapije te o regulaciji arterijskog tlaka. Ukoliko je došlo do razvoja bolesti te je indiciran operativni zahvat, medicinska sestra ima važnu ulogu prije operacije, za vrijeme te nakon iste. Preoperacijska priprema zahtjeva od medicinske sestre prije svega odnos povjerenja medicinska sestra-pacijent, te stvaranje pozitivne empatijske okoline. Psihička priprema ključan je dio u pacijenata kod kojih je indicirana amputacija ekstremiteta, obzirom da su pacijenti često anksiozni, u strahu i tjeskobni. Medicinska sestra svojim znanjem i razvijenim komunikacijskim vještinama treba pacijentu objasniti važnost kirurškog zahvata, ukloniti njegove strahove te mu pružiti emocionalnu podršku. „Dokazano je da nakon dobre psihičke pripreme bolesnik bolje podnosi operacijski zahvat, brže se oporavlja, potrebno mu je manje analgetika” (Zemunik, 2015). Fizička priprema pacijenta uključuje: opće i specifične pretrage, pripremu probavnog trakta, prehranu, pripremu operativnog područja te edukaciju. Opće pretrage uključuju laboratorijske nalaze, krvnu grupu i Rh faktor, RTG snimku, EKG, dok se specifične pretrage izvode u pacijenata kod kojih postoji potreba radi drugih komorbiditeta. Prije operacije pacijent mora biti obavješten o rizicima i komplikacijama istog od strane operatera te potpisati informirani pristanak. O prehrani i pripremi probavnog trakta odlučuje liječnik specijalista, a medicinska sestra provodi isto i pomaže pacijentu prilikom hranjenja. Medicinska sestra prije operacije educira pacijenta o vježbama disanja, iskašljavanja te vježbama ekstremiteta (ako nisu kontraindicirane). Edukaciju je potrebno prilagoditi pacijentovima sposobnostima učenja, razini obrazovanja te motivaciji.

Dan prije operacije medicinska sestra treba provjeriti pacijentovo emocionalno stanje, pružiti psihološku potporu, primijeniti propisanu terapiju te provjeriti s pacijentom upućenost u neuzimanje hrane i tekućine. Na dan operacije potrebno je provjeriti da li je bolesnik natašte, provesti higijenu tijela (po protokolu ustanove), pripremiti operacijsko polje, obući pacijenta (kapa, kirurški mantil te staviti elastične čarape po nalogu liječnika), potaknuti pacijenta na mokrenje ili uvesti urinarni kateter (po odredbi liječnika), primijeniti propisanu terapiju i premedikaciju, izmjeriti vitalne funkcije te skinuti naočale, nakit, zubne proteze i slično. Evidentirati učinjeno u sestrinsku dokumentaciju. Bolesnik se sa svom dokumentacijom u pratnji medicinske sestre transportira u operacijsku salu.

Sestrinska skrb nastavlja se i za vrijeme operacije, medicinska sestra preuzima pacijenta i njegovu dokumentaciju te provodi identifikaciju. Za vrijeme operacije medicinska sestra vodi brigu o prostoru, priboru i materijalu, priprema tim za operaciju, asistira prilikom iste te nakon operacije nadzire pacijenta i provodi sestrinsku dokumentaciju.

Poslijeoperacijska sestrinska skrb uključuje nadzor vitalnih funkcija, stanja svijesti, uočavanje komplikacija anestezije te evaluiranje i tretiranje boli. Medicinska sestra mora voditi brigu o komplikacijama poslije operacije: krvarenje, infekcija, drenaža (ukoliko je postavljena) te fantomska bol u amputiranih pacijenata. Liječnik operater pod asistencijom medicinske sestre, dan nakon operacije previja kiruršku ranu u aseptičnim uvjetima. Neposredno nakon operacije medicinska sestra uz pomoć fizioterapeuta potiče pacijenta na ustajanje, u svrhu što bržeg osamostaljenja i smanjena komplikacija.

Prije otpusta pacijenta, medicinska sestra s pacijentom i njegovom obitelji treba provesti zdravstveni odgoj. „Svrha zdravstvenog odgoja je osposobljavanje bolesnika za samokontrolu, prepoznavanje komplikacija, te usvajanje pozitivnog zdravstvenog ponašanja” (Zemunik, 2015). U pacijenata kod kojih je provedena amputacija ekstremiteta, obitelj ima izrazito važnu ulogu, obzirom da pacijent doživljava strah. „Najčešći strahovi su: strah od boli, strah od gubitka samostalnosti te strah na reakciju okoline s obzirom na promijenjenu sliku tijela” (Zemunik, 2015). Obitelj je potrebno poticati da aktivno sudjeluju u oporavku člana obitelji i kao njegova najveća emocionalna podrška. Također, medicinska sestre treba poticati pacijenta na sudjelovanje u socijalnoj interakciji

s obitelji i prijateljima, kako bi mu se olakšao pogled na “narušenu sliku promijenjenog tijela”. U ostalih pacijenata koji su izloženi operacijskom zahvatu, potrebna je stalna edukacija o smanjenju rizičnih čimbenika te promjeni životnih navika u svrhu sprječavanja progresije bolesti. U svrhu poboljšanja cirkulacije potrebno je savjetovati pacijentu da izbjegava preusku odjeću i obuću, da izbjegava ekstremnu hladnoću i savijanje koljena te da brine o koži i stopalima (s naglaskom na dijabetičare). Vježbe hodanja preporučuju se u bolesnika s arterijskom insuficijencijom u svrhu poboljšanja protoka krvi te smanjenja kolesterola i tjelesne težine. Također, važno je naglasiti operiranim pacijentima da uzimaju kroničnu, antikoagulantu i antitrombocitnu terapiju po odredbi liječnika, kako bi spriječili mogućnost nastanka postoperativnih komplikacija. Medicinska sestra dužna je educirati pacijenta o mogućim komplikacijama antikoagulante terapije kao što su: modrice, krvarenje iz zubnog mesa, tamnije stolice, krv u urinu te krvarenje iz nosa ili povraćanje krvi. Također, potrebno je upozoriti pacijenta na važnost redovitih transfuzioloških kontrola.

4. PRIKAZ ISTRAŽIVANJA

4.1. METODE I MATERIJALI

U istraživanje su uključeni svi pacijenti s MKB dijagnozom I70.-I70.24 OB Pula u periodu od 01.01.2002.-14.09.2022. godine. koji su podvrgnuti operacijskom zahvatu. Podaci su retrogradno dobiveni iz BIS-a OB Pula te odobreni od Etičkog povjerenstva OB Pula. Analiza podataka je provedena pomoću Microsoft Excel 2016 te su podaci prikazani grafički i tablično. Obradeni podaci prikazani su metodom deskriptivne statistike.

4.2. CILJ RADA

Prikazati postotak ateroskleroze donjih ekstremiteta kao uzrok arterijske insuficijencije te njenu kliničku sliku u OB Pula u periodu od 2002.-2022. godine.

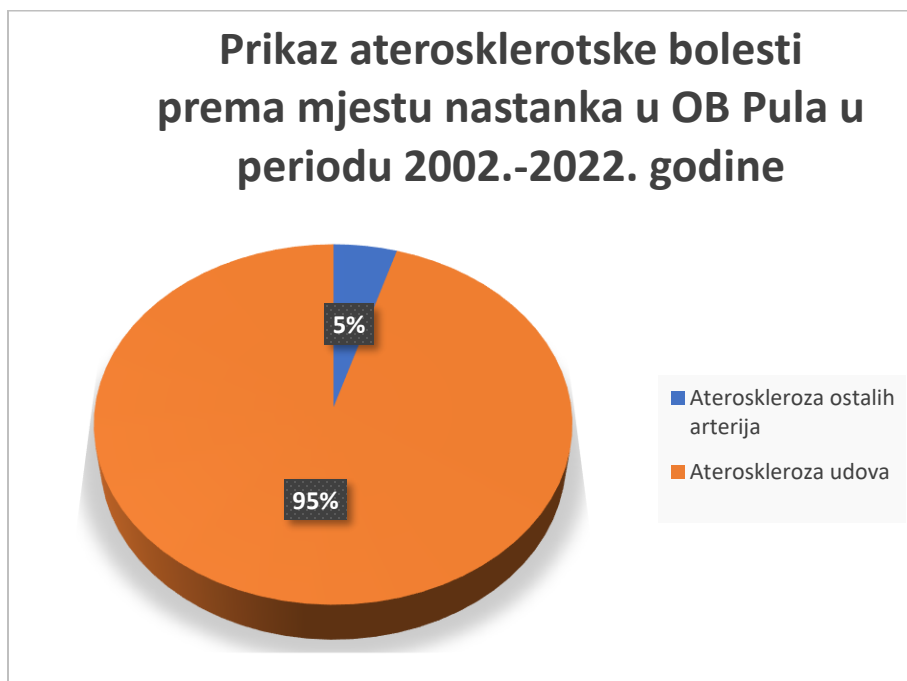Prikazati visoku stopu amputacija donjih ekstremiteta uslijed ateroskleroze te ostale kirurške metode u OB Pula u periodu od 2002.-2022. godine.

4.3. HIPOTEZA

Zbog modernog načina života arterijska insuficijencija donjih ekstremiteta i dalje je neprepoznat javnozdravstveni problem, koji podliježi visokoj stopi kirurških intervencija.

4.4. REZULTATI

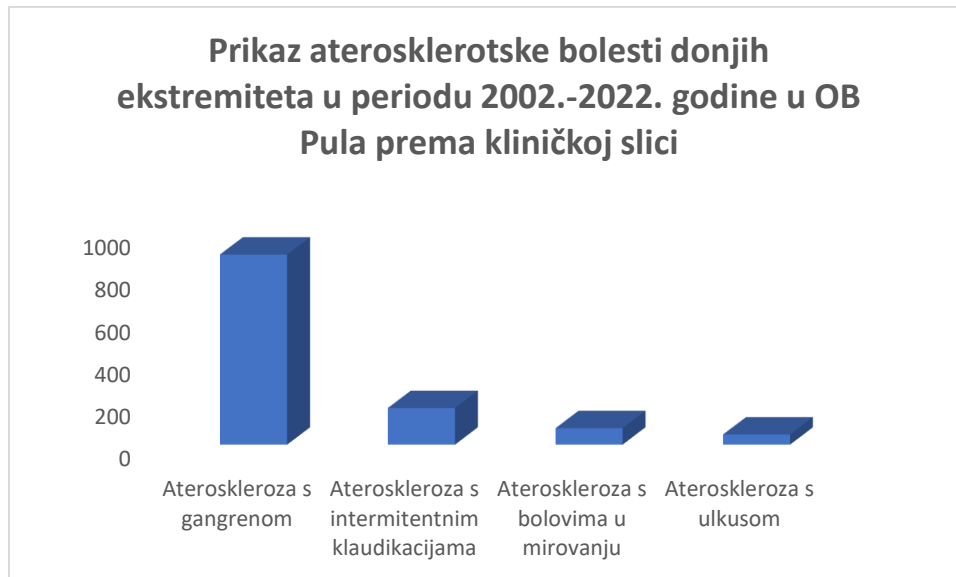Slika 7. prikaz aterosklerotske bolesti prema mjestu nastanka u OB Pula u periodu 2002.-2022. godine



(izrada autorice)

Iz prikaza Slike 7. vidljivo je da je iz ukupnog broja oboljelih od ateroskleroze, većinski dio ateroskleroza donjih ekstremiteta. Ta činjenica bi se mogla povezati sa značajnim čimbenikom rizika povezanim s nastankom ateroskleroze, sjedilačkim načinom života.

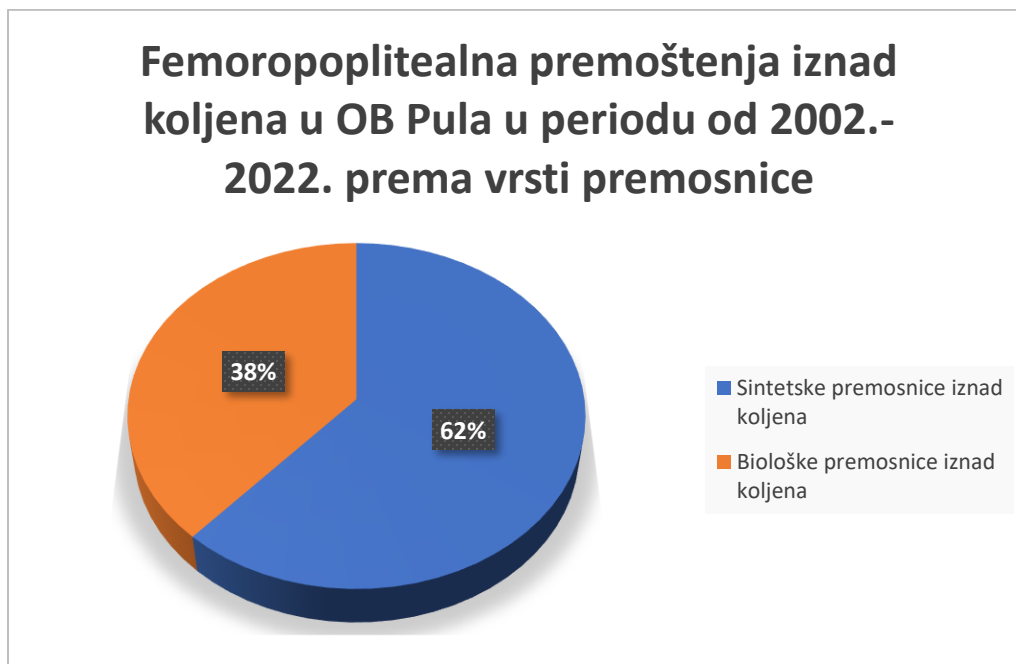
Slika 8. Prikaz ateroskleroze donjih ekstremiteta u periodu 2002.-2022. godine u OB Pula prema kliničkoj slici



(izrada autorice)

Slika 8. prikazuje aterosklerotsku bolest donjih ekstremiteta u periodu 2002.-2022. godine u OB Pula prema kliničkoj slici. Iz te slike je vidljivo da je većinski dio ateroskleroza s gangrenom i intermitentnim klaudikacijama, iz čega proizlazi da je većina pacijenata asimptomatska ili se javlja liječniku već u odmaklom stadiju bolesti.

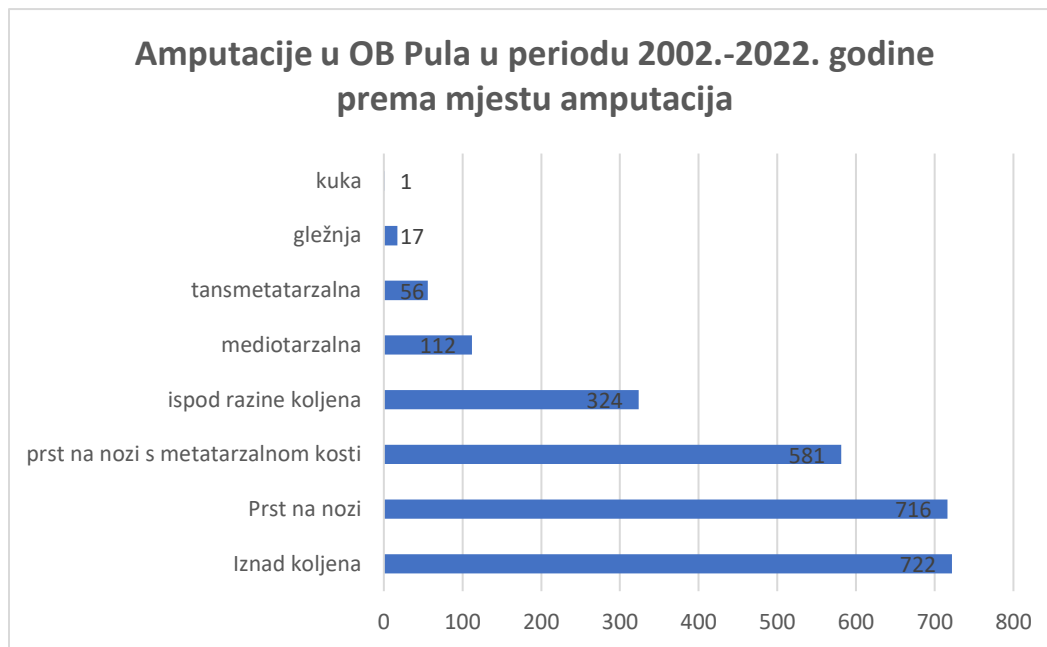
Slika 9. Femoropoplitealna premoštenja iznad koljena u OB Pula u periodu od 2002.-2022. godine prema vrsti premosnice



(izrada autorice)

Slika 9. prikazuje femoropoplitealna premoštenja iznad koljena u OB Pula u periodu od 2002.-2022. godine obzirom na vrstu premosnice. Iz slike je vidljivo da su više korištene sintetske premosnice u odnosu na biološke, što znači da su neki pacijenti već podvrgnuti revaskularizaciji ili da su njihove biološke premosnice neadekvatne za premoštenja.

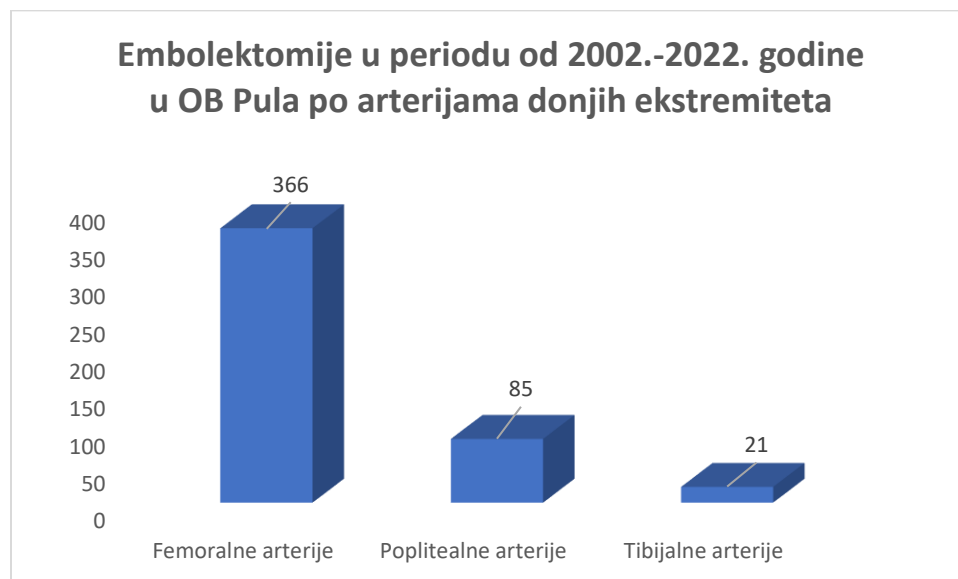
Slika 10. Amputacije u OB Pula u periodu 2002.-2022. godine prema mjestu amputacije



(izrada autorice)

Iz slike 10. koja prikazuje amputacije u OB Pula u periodu od 2002.-2022. godine prema mjestu amputacije, vidljivo je da je najveći dio amputacija bio iznad koljena ili je amputiran nožni prst. Iz navedenog prikaza može se zaključiti da se većina pacijenata prekasno javlja liječniku, te je i porast komplikacija i razina amputacija veći. Trend porasta značajno može biti povezan i s incidencijom porasta oboljenja od Diabetes mellitusa koji pridonosi, napretku aterosklerotske bolesti.

Slika 11. Embolektomije u periodu od 2002.-2022. godine u OB Pula po arterijama donjih ekstremiteta



(izrada autorice)

Slika 11. prikazuje embolektomije u periodu od 2002.-2022. godine u OB Pula po arterijama donjih ekstremiteta. Vidljivo je da je najviše embolektomija rađeno u femoralnoj i poplitealnoj arteriji, u prilog tome ide da je najčešći izvor embolusa u aorti.

5. ZAKLJUČAK

Arterijska insuficijencija donjih ekstremiteta predstavlja velik javnozdravstveni problem, obzirom na mogućnost nastanka komplikacija i povećanu smrtnost. U svrhu prevencije bolesti potrebno je smanjiti čimbenike rizika, kako bi se smanjio rizik za nastanak ateroskleroze, koja je glavni uzrok arterijske insuficijencije. Pravodobnim i pravovremenim uočavanjem simptoma i znakova uvelike se mogu smanjiti komplikacije bolesti, pa tako i potreba za liječenjem iste. Prilikom dijagnosticiranja bolesti potrebno se voditi anamnezom bolesnika, a po potrebi pristupiti i invazivnim i neinvazivnim metodama. Konzervativni s medikamentoznim liječenjem prvi je izbor liječenja, ukoliko je nedovoljan, pristupa se endovaskularnom, a na kraju i kirurškom. Kirurško liječenje zahtjevnije je i invazivnije za pacijenta i njegovu obitelj, a paralelno i povećava troškove zdravstva. Iz prikazanog istraživanja provedenog u OB Pula u Službi za kirurške bolesti vidljiva je povećana incidencija bolesnika s aterosklerozom, koja i nije zadovoljavajuća. Nažalost, i broj kirurških pristupa u liječenju iste, nije zanemarujuć. Kako bi trend ateroskleroze počeo padati, potrebno je educirati javnost o mogućim komplikacijama i rizicima nastanka iste. U prevenciji, preoperacijskom i postoperacijskom period medicinska sestra ima značajnu ulogu, ulogu edukatora. Medicinska sestra kao član tima najviše vremena provodi s bolesnikom te ima razvijen partnerski-profesionalan odnos, koji doprinosi boljim rezultatima prilikom edukacije. U konačnici ne liječenje arterijske insuficijencije povećava rizik od kardiovaskularnih i cerebrovaskularnih bolesti te povećava mortalitet.

6. LITERATURA

1. *Anatomy cardiovascular blood physiology.* Dostupno na: <https://training.seer.cancer.gov/anatomy/cardiovascular/blood/physiology.html> [Pristupljeno: 21.07.2022.]
2. Banfić, Lj. (2010). Periferna arterijske bolest-nedovoljno prepoznat čimbenik ukupnog kardiovaskularnog rizika. *Medix: specijalizirani medicinski dvomjesečnik*, [online] 87, 133-139. Dostupno na: <https://www.kardio.hr/wp-content/uploads/2010/08/133-139.pdf> [Pristupljeno: 05.08.2022]
3. Berkarić, M. (2015). *Kritična ishemija ekstremiteta*. Zagreb: Sveučilište u Zagrebu. Diplomski rad. [online] Dostupno na: <https://repositorij.mef.unizg.hr/islandora/object/mef%3A889/datastream/PDF/view> [Pristupljeno: 17.09.2022.]
4. Čanaki, F. (2016). *MSCT angiografija u dijagnostici bolesti arterija donjih ekstremiteta*. Split: Sveučilište u Splitu. Završni rad. [online] Dostupno na: <https://repo.ozs.unist.hr/en/islandora/object/ozs%3A567> [Pristupljeno: 17.09.2022.]
5. Čavka, A., et al. (2012). *Endotelna funkcija - funkcionalni pokazatelj kardiovaskularnih rizičnih čimbenika*. *Medicinski vjesnik*, [online] 44((1-4)), str. 135-146. Dostupno na: <https://hrcak.srce.hr/187756> [Pristupljeno: 17.09.2022.]
6. Dieter, R. S., Chu, W. W., Pacanowski, J. P., Jr, McBride, P. E., & Tanke, T. E. (2002). The significance of lower extremity peripheral arterial disease. *Clinical cardiology*. [online] 25(1), 3–10. Dostupno na: <https://doi.org/10.1002/clc.4950250103> [Pristupljeno: 05.08.2022.]
7. Florijanović, T. (2021). *Komplikacije vaskularnih bolesti u odnosu na odgovorno ponašanje prema vlastitom zdravlju*. Varaždin: Sveučilište Sjever. Diplomski rad. [online] Dostupno na: <https://urn.nsk.hr/urn:nbn:hr:122:100828> [Pristupljeno: 17.09.2022.]
8. Generalić, A. (2017). *Dijagnostika tromboze dubokih vena nogu i pulmonalne embolije*. Zagreb: Sveučilište u Zagrebu. Diplomski rad. [online] Dostupno na: <https://repositorij.mef.unizg.hr/islandora/object/mef%3A1406/datastream/PDF/view> [Pristupljeno: 05.08.2022.]
9. Hoteit, S. (2016). *Neinvazivne metode u dijagnostici perifernih arterija*. Zagreb: Sveučilište u Zagrebu. Diplomski rad. [online] Dostupno na: <https://core.ac.uk/download/pdf/197824331.pdf> [Pristupljeno: 05.08.2022]
10. Hrvatski zavod za javno zdravstvo (2022). *Odjel za srčano-žilne bolesti*. Zagreb. Dostupno na: <https://www.hzjz.hr/sluzba-epidemiologija-prevencija-nezaraznih-bolesti/odjel-za-srcano-zilne-bolesti/> [Pristupljeno:10.09.2022.]
11. Kisić, M. (2014). *Rezultati liječenja bolesnika s kasno prepoznatom embolijom donjih ekstremiteta*. Zagreb: Sveučilište u Zagrebu. Diplomski rad. [online] Dostupno na: <https://core.ac.uk/download/pdf/197824319.pdf> [Pristupljeno: 17.09.2022.]
12. Krishna, S. M., Moxon, J. V., & Golledge, J. (2015). A review of the pathophysiology and potential biomarkers for peripheral artery disease. *International journal of molecular sciences*. [online] 16(5), 11294–11322. Dostupno na: <https://doi.org/10.3390/ijms160511294> [Pristupljeno: 22.07.2022.]
13. Križan, Z., i Bačić, V. (1991.) *Kompendij anatomije čovjeka I. dio: Vaskularna kirurgija*. Zagreb. Školska knjiga

14. Lukić, A. (2015). *Fiziologija za visoke zdravstvene studije*. Bjelovar: Visoka tehnička škola u Bjelovaru. [online] Dostupno na: <https://vub.hr/wp-content/uploads/2022/01/fiziologija.pdf> [Pristupljeno: 21.07.2022.]
15. Majcan, A. (2015). *Akutna duboka venska tromboza liječena farmakomehaničkom trombektomijom*. Zagreb: Sveučilište u Zagrebu. Diplomski rad. [online] Dostupno na: <https://urn.nsk.hr/urn:nbn:hr:105:094592> [Pristupljeno: 05.08.2022]
16. Marinović Kulišić, S. (2012). Mjerenje gležanjskog indeksa (ABPI). *Acta medica Croatica*. [online] 66(Suplement 1), str. 89-90. Dostupno na: <https://hrcak.srce.hr/98708> [Pristupljeno: 05.08.2022.]
17. Matas, A. (2018). *Uloga doppler ultrazvuka u dijagnostici periferne arterijske bolesti*. Split: Sveučilište u Splitu. Završni rad. [online] Dostupno na: <https://urn.nsk.hr/urn:nbn:hr:176:679550> [Pristupljeno: 17.09.2022]
18. Mercadante AA, Raja A. (2022). *Anatomija, Arterije*. [Online] Dostupno na: <https://www.ncbi.nlm.nih.gov/books/NBK547743/> [Pristupljeno: 20.07.2022.]
19. Metelko, Ž., Babić, Z., i Pavlić-Renar, I. (2000). Šećerna bolest i ateroskleroza. *Medicus*, 9(1_Kronične bolesti), [online] str. 25-33. Dostupno na: <https://hrcak.srce.hr/19056> [Pristupljeno: 17.09.2022.]
20. Miličević, A. (2016). *Uloga digitalne subtrakcijske angiografije u kliničkoj praksi*. Split: Sveučilište u Splitu. Završni rad. [online] Dostupno na: <https://urn.nsk.hr/urn:nbn:hr:176:727621> [Pristupljeno: 05.08.2022.]
21. MSD Medicinski priručnik za pacijente (2014). *Ateroskleroza*. [online] Dostupno na: <http://www.msd-prirucnici.placebo.hr/msd-prirucnik/kardiologija/arterioskleroza/ateroskleroza> [Pristupljeno: 10.09.2022.]
22. Pečenković, D. (2018). *Kissing tehnika u liječenju tenotično-okluzivnih promjena zajedničkih ilijakalnih arterija*. Split: Sveučilište u Splitu. Diplomski rad. [online] Dostupno na: <https://repozitorij.mefst.unist.hr/islandora/object/mefst%3A598/datastream/PDF/view> [Pristupljeno: 17.09.2022.]
23. Serdarević, L. (2022). *Mjerenje AB indeksa prije i nakon endovaskularne intervencije u bolesnika s visokim stupnjem periferne arterijske bolesti*. Split: Sveučilište u Splitu. Diplomski rad. [online] Dostupno na: <https://zir.nsk.hr/islandora/object/mefst%3A1555> [Pristupljeno:17.09.2022.]
24. Šoša, T., Sutlić,Ž., Stanec, Z., Tonković, I. i sur. (2007.) *Kirurgija: Opća angiologija*. Zagreb. Sveučilište u Zagrebu
25. Turk, T. (2017). *Procjena vaskularnog upalnog odgovora kod endovaskularnog liječenja bolesnika s perifernom arterijskom bolesti*. Osijek: Sveučilište Josipa Jurja Strossmayera u Osijeku. Doktorska disertacija. [online] Dostupno na: <https://repozitorij.mefos.hr/islandora/object/mefos%3A438/datastream/PDF/view> [Pristupljeno: 17.09.2022]
26. Varga, D. (2019). *Aneurizma abdominalne aorte*. Varaždin: Sveučilište Sjever. Završni rad. [online] Dostupno na: <https://zir.nsk.hr/islandora/object/unin:2662/datastream/PDF> [Pristupljeno: 20.07.2022.]
27. *Veins-arteries* (2022). Dostupno na: <https://hr.weblogographic.com/veins-arteries> [Pristupljeno: 20.07.2022.]
28. Vrkić Kirhmajer, M. i Banfić, Lj. (2012). Periferna arterijska bolest donjih ekstremiteta – osvrt na smjernice Europskog kardiološkog društva. *Cardiologia Croatica*, [online] 7 (9-10), 249-254. Dostupno na: <https://hrcak.srce.hr/94683> [Pristupljeno: 10.09.2022]

29. *What are arteries* (2021). Dostupno na: <https://hr.thomson-intermedia.com/what-are-arteries-254> [Pristupljeno: 20.07.2022.]
30. *What is difference between elastic* (2022). Dostupno na: <https://hr.weblogographic.com/what-is-difference-between-elastic> [Pristupljeno: 20. 07. 2022.]
31. Zamunik, I. (2015). *Zdrastvena njega bolesnika s amputacijom donjih udova*. Split. Sveučilište u Splitu. Završni rad. [online] Dostupno na: <https://zir.nsk.hr/en/islandora/object/ozs%3A795/datastream/PDF/view> [Pristupljeno: 10.09.2022]

PRILOZI

Slika 12. Odobrenje od Etičkog povjerenstva OB Pula

ETIČKO POVJERENSTVO OPĆE BOLNICE PULA 2022.

ETIČKO POVJERENSTVO
OPĆA BOLNICA PULA

Pula, 26.rujna 2022.
KLASA:641-01/22-01/01
URBROJ : 2168 / 01-19-79-112-22-32

Cvetek Lorena
Poljanski lug 5
10340 Vrbovec

PREDMET: Zahtjev za provedbu istraživanja

Etičko povjerenstvo je na sjednici održanoj 26. rujna 2022. razmatralo zamolbu **Cvetek Lorene, med.techn. sa Studija Sestrinstva na Sveučilištu Jurja Dobrile u Puli**, za suglasnost provedbe istraživanja radnog naslova: „**Arterijska insuficijencija donjih ekstremiteta**“, koje bi provela na Službi za kirurške bolesti Opće bolnice Pula pod mentorstvom mr.sc.Andreja Angelinija, dr.med. Analizirala bi podatke pacijenata liječenih od aterosklerotske bolesti donjih ekstremiteta od 2002. do 2022. godine u Općoj bolnici Pula

Etičko povjerenstvo je odobrilo provedbu navedenog istraživanja.

Predsjednik Etičkog povjerenstva
Dr.Boris Grđnić

Boris Grđnić, dr. med.
otorinolaringolog
plastični kirurg glave i vrata
0027715

Dostaviti:

1. Cvetek Loreni, med.techn
2. Ivici Šajinu, dr.med, članu Etičkog povjerenstva
3. Nadi Tadić, dipl.med.tech., članici Etičkog povjerenstva
4. Nedi Milanov, dipl.iur, članici Etičkog povjerenstva
5. Arhivi

POPIS SLIKA

Slika 1. Građa arterija	6
Slika 2. Dijelovi aorte	7
Slika 3. Arterija/Arterija zahvaćena aterosklerotskim plakom	11
Slika 4. Mjerenje pedobrahijalnog indeksa	15
Slika 5. Perkutana transluminalna angioplastika i postavljanje stenta	32
Slika 6. Embolektomija pomoću Fogartjevog katetera	33
Slika 7. prikaz aterosklerotske bolesti prema mjestu nastanka u OB Pula u periodu 2002.-2022. godine	40
Slika 8. Prikaz ateroskleroze donjih ekstremiteta u periodu 2002.-2022. godine u OB Pula prema kliničkoj slici	41
Slika 9. Femoropoplitealna premoštenja iznad koljena u OB Pula u periodu od 2002.-2022. godine prema vrsti premosnice	42
Slika 10. Amputacije u OB Pula u periodu 2002.-2022. godine prema mjestu amputacije	43
Slika 11. Embolektomije u periodu od 2002.-2022. godine u OB Pula po arterijama donjih ekstremiteta	44
Slika 12. Odobrenje od Etičkog povjerenstva OB Pula	49

POPIS TABLICA

Tablica 1. Klasifikacija po Fontaineu	23
Tablica 2. Klasifikacija po Rutherfordu	23
Tablica 3. Morfološki prikaz aortoilijačnih bolesti	27
Tablica 4. Prikaz aortoilijačnih bolesti prema TASC klasifikaciji	28
Tablica 5. Morfološka klasifikacija femoropoplitealnih bolesti	29
Tablica 6. Prikaz femoropoplitealnih bolesti prema TASC klasifikaciji	30

POPIS KRATICA

lat.-latinski naziv

LDL-lipoprotein niske gustoće

ABI-Ankle-Brachial Indeks

NOAK-novi oralni antikoagulansi

TASC-transatlanski međudruštveni konsenzus za liječenje periferne arterijske bolesti

PTA-perkutana transluminalna angioplastika

TEA-trombendarterektomija

PTFE-politetrafluoroetilenska proteza

AIC – zajednička ilijačna arterija

AIE - vanjska ilijačna arterija

AFC- zajednička femoralna arterija

All - unutarnja ilijačna arterija

SAŽETAK

Svrha izrade završnog rada je prikazati arterijsku insuficijenciju donjih ekstremiteta. Prikazana je klinička slika i epidemiologija bolesti, način dijagnosticiranja te liječenje iste. Temelj liječenja arterijske insuficijencije je konzervativni pristup, potom se pristupa endovaskularnom i kirurškom liječenju.

U radu su obrađeni i prikazani statistički podaci o incidenciji pacijenata s aterosklerotskom bolešću te njenom liječenju. Podaci su obrađivani retrospektivno od 2002.-2022. godine u OB Pula.

Na samom kraju rada spomenut će se medicinska sestra u ulozi edukatora pacijenta.

KLJUČNE RIJEČI: arterijska insuficijencija, ateroskleroza, kirurško liječenje, medicinska sestra

ABSTRACT

The Main goal of this undergraduate thesis is to explain and present facts and statistics associated with arterial insufficiency of the lower extremities. Epidemiology of the disease, different symptoms, diagnostic methods and its treatment are described . The initial treatment of arterial insufficiency is a conservative approach, followed by endovascular and other surgical treatments. Statistical data on the incidence of patients with atherosclerotic disease and its treatment are processed and presented in the paper. The data used was gathered retrospectively from 2002-2022. in OB Pula.

Key words: arterial insufficiency, atherosclerosis, surgical treatment, nurse