

# Okularna rozacea

---

**Pavić, Paula**

**Master's thesis / Diplomski rad**

**2023**

*Degree Grantor / Ustanova koja je dodijelila akademski / stručni stupanj:* **University of Zadar / Sveučilište u Zadru**

*Permanent link / Trajna poveznica:* <https://um.nsk.hr/um:nbn:hr:162:417212>

*Rights / Prava:* [In copyright](#)/[Zaštićeno autorskim pravom.](#)

*Download date / Datum preuzimanja:* **2025-01-30**



**Sveučilište u Zadru**  
Universitas Studiorum  
Jadertina | 1396 | 2002 |

*Repository / Repozitorij:*

[University of Zadar Institutional Repository](#)



zir.nsk.hr



DIGITALNI AKADEMSKI ARHIVI I REPOZITORIJI

Sveučilište u Zadru

Odjel za zdravstvene studije  
Sveučilišni diplomski studij Sestrinstvo



Zadar, 2023.

Sveučilište u Zadru  
Odjel za zdravstvene studije  
Sveučilišni diplomski studij Sestrinstvo

# **Okularna rozacea**

Diplomski rad

Student/ica:

Paula Pavić

Mentor/ica:

Doc. dr. sc. Samir Čanović, dr.med.,  
specijalist oftalmologije

Komentor/ica:

Izv. prof. dr. sc. Zrinjka Paštar, dr.med.,  
spec. dermatologije i venerologije

Zadar, 2023.



## Izjava o akademskoj čestitosti

Ja, **Paula Pavić**, ovime izjavljujem da je moj **diplomski** rad pod naslovom **Okularna rozacea** rezultat mojega vlastitog rada, da se temelji na mojim istraživanjima te da se oslanja na izvore i radove navedene u bilješkama i popisu literature. Ni jedan dio mojega rada nije napisan na nedopušten način, odnosno nije prepisan iz necitiranih radova i ne krši bilo čija autorska prava.

Izjavljujem da ni jedan dio ovoga rada nije iskorišten u kojem drugom radu pri bilo kojoj drugoj visokoškolskoj, znanstvenoj, obrazovnoj ili inoj ustanovi.

Sadržaj mojega rada u potpunosti odgovara sadržaju obranjenoga i nakon obrane uređenoga rada.

Zadar, 25. rujna 2023.

## **ZAHVALA**

Hvala mojoj obitelji zbog strpljenja i ljubavi koju mi bezuvjetno pružaju. Osobito ću se zahvaliti svome mentoru na iskazanom povjerenju i pružanju pomoći prilikom izrade rada.

## POPIS KRATICA I SIMBOLA

ER	endoplazmatski retikulum
ETR	eritematoteleangiektazijska rozaceja
HLA	humani leukocitni antigen
IPL	intenzivno pulsirajuće svjetlo
LL-37	antibakterijski peptid LL-37
MMP	matriksna metaloproteinaza
PPR	papulopustularna rozaceja
S1P	signalni put sfingozin-1-fosfata
TLR	<i>Toll-like</i> receptori
TRPV1	članovi podobitelji V prolaznog receptorskog potencijala kationskog kanala 1

## SAŽETAK

Predmet je završnog rada okularna rozaceja. Cilj je rada analizirati okularnu rozaceju kao jedan od tipova rozaceje, bolesti s razdobljima remisije i relapsa koja se prvenstveno javlja na središnjem dijelu lica kod osoba svjetlije puti u dobi između 30. i 50. godine života. Etiopatofiziologija bolesti nije u cijelosti objašnjena, ali na razvoj bolesti utječe više čimbenika: genetski, imunološki sustav, neuroimune i neurovaskularne disregulacije, mikroorganizmi i ultraljubičasto zračenje. Okularni simptomi obuhvaćaju promjene na vjeđama, kronični konjunktivitis i zahvaćenost rožnice. Međutim, simptomi okularne rozaceje često su nespecifični i suptilni, pa okularna rozaceja često ostaje nedijagnosticirana. Simptomi okularne rozaceje su osjećaj stranog tijela, pečenja ili žarenja, suhoća, svrbež, osjetljivost na svjetlo, zamagljen vid, a klinički se vide interpalpebralna hiperemija konjunktive, i periokularni eritem vjeđe i ruba vjeđe. Terapija uključuje topičku i sistemsku terapiju. Okularna rozaceja može negativno utjecati na kvalitetu života i cilj liječenja je eliminacija svih simptoma.

**Ključne riječi:** okularna rozaceja, okularni simptomi, terapija okularne rozaceje

## **SUMMARY**

### **OCULAR ROSACEA**

*The subject of this paper is ocular rosacea. The aim of the paper is to analyze ocular rosacea as one of the types of rosacea, a skin disease with periods of remission and relapse that primarily occurs on the central part of the face in lighter-skinned people between the ages of 30 and 50. The etiopathophysiology of the disease is not fully explained, but the development of the disease is influenced by several symptoms: genetic factors, immune system, neuroimmune and neurovascular dysregulations, microorganisms and ultraviolet radiation. Ocular symptoms include eyelid changes, chronic conjunctivitis, and corneal involvement. However, the symptoms of ocular rosacea are often non-specific and subtle, so ocular rosacea often goes undiagnosed. Symptoms of ocular rosacea are foreign body sensation, burning or burning, dryness, itching, sensitivity to light, blurred vision, and clinically interpalpebral hyperemia of the conjunctiva, and periocular erythema of the eyelid and the edge of the eyelid are seen. Therapy includes topical and systemic therapy. Ocular rosacea can negatively affect the quality of life and the goal of treatment is the elimination of all symptoms.*

**Key words:** *ocular rosacea, ocular symptoms, treatment of ocular rosacea*



# SADRŽAJ

1. UVOD.....	1
2. ROZACEJA .....	2
2.1. Definicija.....	2
2.2. Epidemiologija.....	2
2.3. Etiologija i patogeneza.....	3
2.3.1. Genetski čimbenici.....	3
2.3.2. Imunopatogeneza .....	3
2.3.3. Neuroimuna i neurovaskularna disregulacija.....	4
2.3.4. Uloga mikroorganizama.....	4
2.3.5. Ultraljubičasto zračenje .....	5
2.4. Čimbenici koji povećavaju rizik za rozaceju .....	5
2.5. Klinička manifestacija bolesti.....	5
2.5.1. Eritematoteleangiektazijska rozaceja .....	7
2.5.2. Papulopustularna rozaceja .....	7
2.5.3. Fimatozna rozaceja .....	7
2.5.4. Okularna (očna) rozaceja .....	8
2.5.5. Bolesti nalik rozaceji.....	8
2.6. Dijagnosticiranje bolesti .....	9
3. OKULARNA ROZACEJA.....	10
3.1. Etiologija i patofiziologija .....	10
3.2. Simptomi bolesti .....	10
3.2.1. Promjene na vjeđama.....	11
3.2.2. Kronični konjunktivitis .....	11
3.2.3. Zahvaćenost rožnice.....	12
3.2.4. Okularna rozaceja kod djece .....	13
3.2.5. Povezanost rozaceje s drugim sistemskim stanjima .....	14
3.3. Dijagnosticiranje okularne rozaceje.....	14
3.4. Liječenje okularne rozaceje .....	17
3.4.1. Opće mjere liječenja .....	17
3.4.2. Lokalna terapija okularne rozaceje .....	18

3.4.3. Sistemska terapija okularne rozaceje .....	19
3.4.4. Ostale terapijske mogućnosti .....	20
3.5. Utjecaj okularne rozaceje na kvalitetu života .....	21
4. ZAKLJUČAK .....	23
POPIS LITERATURE .....	25
POPIS SLIKA I TABLICA .....	30

## 1. UVOD

Okularna rozaceja je dio kliničke slike rozaceje i često je hipodijagnosticirana. Rozaceja je kožna bolest koja se najčešće vidi kod osoba između 30 i 50 godina uz anamnezu pojave crvenila lica u neugodnim situacijama u djetinjstvu, engl. „flushinga“. Prvenstveno se javlja na središnjem dijelu lica, a druge lokalizacije su presternalna regija i uške. Etiopatofiziologija je multifaktorska. Okularna rozaceja je jedna od četiri tipa rozaceje.

## 2. ROZACEJA

### 2.1. Definicija

Rozaceja (lat. *rosaceus* – „ružičasto obojen“) je kronično recidivirajuća kožna upala koja je najčešće lokalizirana centrofacijalno, na centralnom dijelu čela, lica i glabele, ali nerijetko se vidi na cijelom čelu, nosu, obrazima, bradi i presternalnoj regiji. Često se anamnestički dobije podatak da je osoba u djetinjstvu imala „flushing“, crvenjenje lica, najčešće u komunikaciji i u neugodnim situacijama. Eritem se u početku javlja povremeno, odnosno, prolazan je, a zatim prelazi u trajan uz faze egzacerbacije. Sljedeća faza uključuje pojavu papula, pustula, edem lica i, najčešće kod muškaraca, fimoze nosa i/ili brade (1-5). Subjektivni i objektivni simptomi su i pečenje lica, osjetljivost i nepodnošenje preparata za njegu, hrapavost i otečenost lica. Okularni simptomi mogu se javiti u bilo kojoj od navedenih faza ili samostalno (1-5).

### 2.2. Epidemiologija

Rozaceja je relativno česta upala kože koja se obično javlja između tridesete i pedesete godine života, ali se može javiti kod svih dobnih skupina. Simptomi „flushinga“ počinju u djetinjstvu i kod te skupine pacijenata simptomi rozaceje započinju ranije, u drugom desetljeću. Prema istraživanjima rozaceja se javlja jednako kod pripadnika oba spola, dok je prema drugim istraživanjima učestalija kod žena (1, 6); češća je kod osoba prema Fitzpatrickovom tipu kože I, II i III te je prevalencija rozaceje u istočnoj i sjevernoj Europe između 2 i 10% (7). Incidencija rozaceje je 1,65 na 1000 stanovnika u Velikoj Britaniji u dobi od 30 godina i više (6).

Najčešći tip rozaceje je eritematoteleangiektazijska rozaceja. Slijede je papulopustularna i fimatозна rozaceja. Fimatозна rozaceja je znatno češće kod muškaraca. Okularna rozaceja se manifestira kod trećine, odnosno tri četvrtine pojedinaca kao dio kliničke slike drugih rozaceja (6, 8).

## 2.3. Etiologija i patogeneza

Etiopatofiziologija uključuje složenu interakciju urođenog imuniteta koji je posredovan *toll-like* receptorima 2 (TLR2), neurovaskularne disregulacije koja je posredovana članovima porodice V prolaznog receptorskog potencijala kationskog kanala 1 (TRPV1 receptorima) (9, 10), ultraljubičastog zračenja, vaskularnih promjena, disfunkcije epidermalne barijere, neurogene upale i mikrobnog utjecaja (11).

### 2.3.1. Genetski čimbenici

Jedan od čimbenika koji utječe na pojavu rozaceje svakako su genetski čimbenici. Prema istraživanjama, osobe s rozacejom imaju češću pozitivnu obiteljsku anamnezu za rozaceju u usporedbi s kontrolnim skupinama (6); češća je kod jednojajčanih nego kod dvojajčanih blizanaca (9), i genetski čimbenici pridonose razvoju rozaceje do 46% (10). Genetska podloga rozaceje je vezana uz polimorfizam gena vezanih za aktivaciju T limfocita, sintezu glutatione S-transferaze, koji je vezan za staničnu imunost protiv oksidativnog stresa uz povećani ROS ili sniženi antioksidativni potencijal; zatim mutacija neuropeptida tahikina, supstance P, neurokinin A, and neurokinin B, receptora za vitamin D i proangiogenetskog faktora VEGF. To pokreće povećani stres endoplazmatskog retikuluma (ER), signalni put sfingozin-1-fosfata (S1P), smanjenu ekspresiju antimikrobnog peptida katelicidina ovisnog o vitaminu D, i koji brani kožu od bakterijskih (ali i virusnih i gljivičnih infekcija). Neke mutacije se povezuju s autoimunim bolestima poput ulceroznog kolitisa i multiple skleroze. Neka istraživanja upućuju i na vezu između rozaceje i humanog leukocitnog antigen alela (HLADRB1\*03:01, HLA-DQB1\*02:01 te HLA-DQA1\*05:01), čime se potvrđuje povezanost rozaceje s različitim mikroorganizmima (10).

### 2.3.2. Imunopatogeneza

Pokretanjem urođenog odgovora imunološkog sustava dolazi do produkcije antimikrobnih peptida i citoksina, povećane razine katelicidina te proteaze, kalikreina 5 koji potiču angiogenezu, kemotaksiju leukocita i stvaranje upalnih citokina (9). Povećane su

razine TLR2 receptora na keratinocitima čije aktiviranje rezultira povećanom ekspresijom i aktivnošću matriksnih metaloproteinaza (MMP) te kalikreina 5, a to aktivira antibakterijski peptid LL-37. Povećane razine tog receptora mogu biti posljedica povećanog stresa endoplazmatskog retikuluma pri izloženosti određenim mikroorganizmima ili ultraljubičastom zračenju (9, 12).

### 2.3.3. Neuroimuna i neurovaskularna disregulacija

Izravna uključenost neuroimune i neurovaskularne disregulacije u rozaceji vezana je uz TRPV receptore, površinske receptore na stanicama (13). TRPV receptori su vrsta TRP receptora i nalaze se u neuronima, endotelnim stanicama, keratinocitima te imunološkim stanicama i u rozaceji su povećane razine TRPV1, 2, 3 i 4 receptora (9). TRPV1 aktiviraju faktori koji utječu na pojavu rozaceje, poput temperaturnog utjecaja, tjelovježbe, začinjene hrane i alkohola. TRPV2 receptor ima određenu ulogu u urođenoj reakciji imunološkog sustava, upali, osjećaju topline te vaskularnoj regulaciji. TRPV3 i TRPV4 receptori se aktiviraju prilikom povišenja temperature, pri čemu TRPV3 ima ulogu u osjećaju topline i diferencijaciji keratinocita, a TRPV4 u vazodilataciji i hiperalgeziji koju je prouzročila upala (9, 12).

### 2.3.4. Uloga mikroorganizama

Kod rozaceje u kožnim lezijama prisutna je i veća količina mikroorganizama u usporedbi s kožom zdravih pojedinaca. Mikroorganizmi pogoršavaju rozaceju i nisu sami po sebi etiologija rozaceje (9, 12).

Najčešći mikroorganizam koji je povećan u broju kod rozaceje je bakterija *Staphylococcus epidermidis*. TLR2 receptori prepoznaju antigene tog mikroorganizma, a to utječe na aktiviranje kalikreina 5 (9).

Kod rozaceje se mogu naći i do pet puta veće količine *Demodex folliculorum* koji je dio flore lojnih žlijezda (12, 14). *Demodex folliculorum* blokira folikule dlake, lojne žlijezde, pojačava ekspresiju TLR2 receptora i potiče upalu. Kada je *Demodex folliculorum* dominantni čimbenik, postavlja se dijagnoza *Demodicosis* ili *Demodex rosacea* (9, 12).

U patogenezi rozaceje razmotra se uloga gram-negativne bakterije *Bacillus oleronius* koja dodatno utječe na proliferaciju perifernih mononuklearnih stanica (9, 12).

Uloga bakterije *Helicobacter pylori* u želucu u patogenezi rozaceje još uvijek se istražuje. Kontroverzna je i smatra se da ta bakterija nije uzrok rozaceje, ali može pogoršavati simptome (9, 14).

### 2.3.5. Ultraljubičasto zračenje

Simptomi rozaceje se pogoršavaju tijekom ljetnih mjeseci zbog povećane izloženosti ultraljubičastom zračenju (15, 16) jer ultraljubičasto zračenje uzrokuje pretjeranu ekspresiju MMP-a, denaturaciju kolagena, potiču hipervaskularnost uzrokujući povećanu produkciju keratinocita te sekrecije faktora rasta fibroblasta 2 i faktora rasta vaskularnog endotela 2 i sintezu reaktivnih spojeva kisika (12).

## 2.4. Čimbenici koji povećavaju rizik za rozaceju

Potencijalni čimbenici koji mogu utjecati na simptome rozaceje su dijetetske navike i navike općenito. Pod time se podrazumijevaju začinjena hrana, alkohol, topli napitci, toplina iz okoline kao što je topla para pri kuhanju i tuširanju te boravak u toplim prostorijama (4).

## 2.5. Klinička manifestacija bolesti

Rozaceja se dijeli u četiri glavna tipa: eritematoteleangiektazijska (vaskularna), papulopustularna (upalna), fimatozna i okularna rozaceja (17). Tipovi rozaceje s njihovim kliničkim značajkama prikazani su u tablici 1.

**Tablica 1.** Tipovi rozaceje i njihovi simptomi (11)

<b>Tip rozaceje</b>	<b>Kliničke manifestacije</b>
Eritematoteleangiektazijska (vaskularna) rozaceja (ETR)	<ul style="list-style-type: none"><li>• tranzitorni centrofacijalni eritem</li><li>• trajni centrofacijalni eritem</li><li>• pozitivna anamneza na „flushing“ u djetinjstvu</li><li>• teleangiektazije</li><li>• dermatoskopski nalaz: teleangiektazije, pustule, narančasta bestruktorna područja, u slučaju Demodicosis i „Demodex tail“</li></ul>
Papulopustularna (upalna) rozaceja (PPR)	<ul style="list-style-type: none"><li>• trajni centrofacijalni eritem</li><li>• punktiiformni eritem (dermatoskopski nalaz: pustule, narančasta bestruktorna područja, i najčešće i Demodicosis i „Demodex tail“</li><li>• papule</li><li>• pustule</li><li>• dermatoskopski nalaz: teleangiekatacije, poligonalne krvne žile, pustule, narančasta bestrukutna područja, u slučaju Demodicosis i „Demodex tail“</li></ul>
Fimatozna rozaceja	<ul style="list-style-type: none"><li>• zadebljala koža</li><li>• noduli</li><li>• glandularna hiperplazija</li><li>• fibroza</li></ul>
Okularna (očna) rozaceja	<ul style="list-style-type: none"><li>• blefaritis</li><li>• konjunktivitis</li><li>• osjećaj stranog tijela</li><li>• osjetljivost na svjetlo</li><li>• suhoća, svrbež, žarenje ili peckanje</li></ul>



- |  |  |
|--|--|
|  | <ul style="list-style-type: none"><li>• halazija</li></ul> |
|--|--|

### 2.5.1. Eritematoteleangiektazijska rozaceja

Eritematoteleangiektazijsku rozaceju karakterizira prvo tranzitorni, a potom i perzistirajući centrofacijalni eritem, ili/i zahvaćenost cijelog čela, lica i presterne regije i pozitivna anamneza crvenila kao odgovor na različite podražaje (primjerice, promjena temperature, začinjena hrana, topli napitci, alkohol, tjelovježba, emocionalni stres). Klinički se vide teleangiektazije (18). Dermatoskopski se vide teleangiektazije, poligonalne krvne žile, pustule koje se klinički ne vide, narančasta bestrukturna područja, a u slučaju Demodicosis i „Demodex tail“.

### 2.5.2. Papulopustularna rozaceja

Papulopustularna rozaceja se manifestira perzistentnim centrofacijalnim eritemom ili eritemom čela, lica i presterne regije s eritematoznim papulama i pustulama. Subjektivni simptomi su žarenje, pečenje, suhoća kože i iritacija te nepodnošenje topičkih preparata. Dermatoskopski se vide eritem, teleangiektazije, krvne žile u poligonalnom rasporedu, papule, pustule i narančasta bestrukturna područja, a u slučaju Demodicosis i „Demodex tail“ (19).

### 2.5.3. Fimatozna rozaceja

Fimatozna rozaceja je lokalizirana na nosu i karakterizirana je zadebljanom kožom nepravilne površine i proširenja i zove se *rhinophyma*. Rjeđe može biti lokalizirana na bradi i tada se zove *gnatophyma*, na čelu *metophyma*, uškama *otophyma* i vjeđama *blepharophym*. Većinom se vidi kod muškaraca. Na temelju kliničkih i histoloških razlika postoje četiri varijante rinofime: žljezdani, fibrozni, fibroangiوماتozni i aktinični tip (19).

#### 2.5.4. Okularna (očna) rozaceja

Okularna rozaceja može biti dio kliničke slike bilo kojeg tipa rozaceje, ali može biti i jedina prezentacija rozaceje, kada ju je i teže dijagnosticirati. Kliničke prezentacije okularne rozaceje su blefaritis, konjunktivitis, osjećaj stranog tijela, suhoća, svrbež, žarenje, osjetljivost na svjetlo, teleangiektazije konjunktive, eritem vjeđa, periokularni eritem, disfunkcija Meibomove žlijezde i rekurentne halazije (18).

#### 2.5.5. Bolesti nalik rozaceji

Promjene slične rozaceji su *Demodicosis*, *Rosacea-like Tuberkulid*, *Rosacea fluminans*, *Dermatitis rosaceiformis steroidica* i *Dermatitis perioralis*.

*Demodicosis* je invazija sebacealnih folikula *Demodex folliculorum*. Premda se češće vidi u osoba starije dobi, danas se javlja od doba puberteta. Prisutnost *Demodex folliculorum*, jajašaca i fecesa rezultira upalnom reakcijom tipa granuloma stranog tijela. Bolest se najčešće manifestira na čelu i licu pojavom eritema, punktiformnog eritema, upalnih folikularno smještenih papula i papulopustula, ali se promjene mogu manifestirati i na rubu vjeđa (2, 17, 20). Dermatoskopski se vide eritem, papule, pustule, narančasta bestrukturna područja, „Demodex tail“ kao folikularna hiperkeratoza, koja se vidi i na rubu trepavica.

*Rosacea-like tuberkulid* je eruptivna dermatoza koja se manifestira papulama. Nekada se zbog histološki prisutne granulomatozne upale ubrajala u skupinu tuberkulida, odnosno tuberkulozne afekcije bez prisutnosti druge tuberkulozne stigmatе. Kožne promjene ne reagiraju na tuberkulostatike te se naziva i „rozaceji slična erupcija“ (2, 17, 20).

*Rosacea fluminans* (*Pyoderma faciale ili rosacea conglobate*) je bolest slična rozaceji koju karakterizira nagla pojava promjena, i to kod mladih žena, pretežno u onih koje uzimaju oralne kontraceptive ili u trudnoći. Često je osobna anamneza za rozaceju negativna. Očituje se fluktuirajućim eritematoznim plakovima, nodusima i pustulama, uz odsutnost komedona i drugih znakova akne. Slične se promjene mogu javiti i kod ingestije veće količine broma i joda (2, 17).

*Dermatitis rosaceiformis steroidica* je kronična bolest koja najčešće pogađa perioralno područje, a obilježena je folikularno smještenim papulama, papulovezikuluma i

papulopustulama na difuzno eritromatoznoj podlozi. Subjektivno se navodi pečenje i svrbež. Etiopatogeneza bolesti nije razjašnjena, a etiološki je vezana za aplikaciju topičkih kortikosteroidnih pripravaka (2, 17, 20).

*Perioralni dermatitis* se klinički manifestira papulama i pustulama promjera do 1 mm, perioralno, uz zadržavanja „blijedila“ oko usana te se može nazvati i peri-peri-oralni dermatitis. Promjene mogu biti i uz lateralne kutove očiju. Etiologija je nepoznata. Rijetko se u anamnezi nađe aplikacija kortikosteroidnih preparata.

## **2.6. Dijagnosticiranje bolesti**

Dijagnoza bolesti postavlja na temelju anamneze, kliničke slike i laboratorijske obrade (14). Diferencijalno-dijagnostički nužno je isključiti *acne vulgaris*, perioralni dermatitis, seborejički dermatitis, *lupus erythematosus*, karcinoidni sindrom, sarkoidozu (*lupus pernio*) i fotodermatitis (21). Laboratorijska obrada uključuje mikološku i mikrobiološku obradu, prisutnost antinuklearnih tijela te biopsiju kože (22, 26).

### 3. OKULARNA ROZACEJA

Iako se smatra kožnom bolešću, rozaceja može zahvatiti i oči, i to kod 58 do 72% oboljelih, uzrokujući upalu vjeđa i površine oka. Kod jedne trećine oboljelih zahvaćena je i rožnica, što može utjecati na vid (24).

#### 3.1. Etiologija i patofiziologija

Etiologija i patofiziološki mehanizmi okularne rozaceje nisu u potpunosti razjašnjeni. Okularna rozaceja je upalna bolest. Povišena koncentracija interleukina-1a i b te veća aktivnost želatinaze B (metaloproteinaze-9) i kolagenaze-2 (MMP-8) je u suzama pacijenata s okularnom rozacejom (27-30). Doksiciklin, koji se koristi u liječenju okularne rozaceje, smanjuje aktivnost MMP-8 i MMP-9 (29, 30).

Mogući čimbenici koji uzrokuju okularnu rozaceju uključuju *Demodex folliculorum* ili infekciju stafilokokom, vaskularnu reaktivnost ili disfunkciju Meibomove žlijezde. Disfunkcija Meibomovih žlijezda dovodi do nestabilnosti suznog filma i povećanog isparavanja suza kao posljedice smanjene koncentracije lipida u suznom filmu (31). Smanjeni protok suza može dovesti do povećanja upalnih citokina u suzama pacijenata s okularnom rozacejom (28).

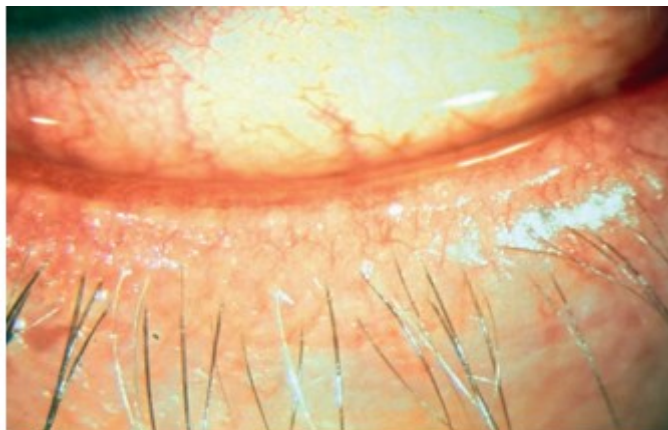
Patohistološki se vidi perivaskulitis i granulomatozna upala konjunktive. U najtežim slučajevima okularne rozaceje imunoglobulin i komponenta komplementa 3 dokazani su u epitelu i bazalnoj membrani. Teška očna zahvaćenost poput skleritisa, ulceroznog keratitisa i neovaskularizacije rožnice mogu se razviti nakon izlaganja toksičnim produktima koje oslobađa kronična upala koja se javlja na površini oka (32).

#### 3.2. Simptomi bolesti

Simptomi okularne manifestacije obično se javljaju na oba oka. Simptomi su iritacija oka, svrbež, crvenilo, fotofobija i/ili epifora i smanjeni vid u prisutnosti zahvaćenosti rožnice (33).

### 3.2.1. Promjene na vjeđama

Rub vjeđa je tipično eritematozan s teleangiektazijom, disfunkcijom Meibomove žlijezde i stražnjim blefaritisom (24, 33). Promjene na vjeđama uzrokuju simptome iritacije i svrbeža. Rub vjeđe pacijenta s okularnom rozacejom koja pokazuje disfunkciju Meibomove žlijezde i teleangiektazije prikazan je na slici 1.



**Slika 1.** Rub vjeđe pacijenta s okularnom rozacejom

Izvor: Vieira ACC, Höfling-Lima AL, Mannis MJ. Ocular rosacea – a review. *The Arquivos Brasileiros de Oftalmologia* and I. 2012;75(5):365.

Sekret Meibomove žlijezde proizvodi se u prekomjernoj količini i može biti mutne konzistencije, što dovodi do začepljenja Meibomove žlijezde te disfunkcije suznog filma te pojačane evaporacije i razvoja sindroma suhoga oka. Prednji blefaritis s formiranjem ljuskica oko trepavica također je čest, a *Demodex folliculorum* se može vidjeti na trepavicama (33).

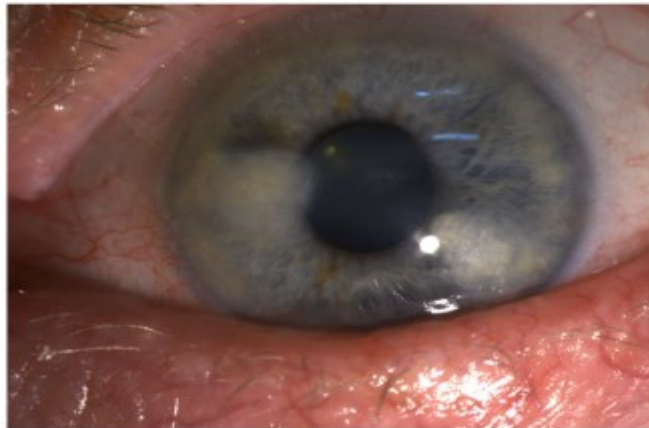
### 3.2.2. Kronični konjunktivitis

Kronična upala povezana s okularnom rozacejom može rezultirati nespecifičnim, kroničnim konjunktivitisom koji pretežno zahvaća interpalpebralnu regiju (33). Akpek *et al.* opisali su cikatricijalni konjunktivitis koji zahvaća gornju, i češće donju vjeđu kao jedan od najčešćih nalaza na površini oka kod rozaceje oponašajući nalaze koji se vide kod trahoma (34). Nadalje, u do 20% pacijenata s okularnom rozacejom javljaju se pinguecula i fibroza

(24). Kod nekih pacijenata može se uočiti i arkada proširenih žila u površinskom limbalnom pleksusu, tipično u inferiornom kvadrantu (33).

### 3.2.3. Zahvaćenost rožnice

U otprilike jedne trećine pacijenata s okularnom rozacejom zahvaćena je rožnica. Bolest obično zahvaća donji dio rožnice, ali može napredovati cirkumferentno i može zahvatiti središnju rožnicu. Patologija rožnice može varirati u težini od blagih, inferiornih točkastih epitelnih erozija do rubnog keratitisa, vaskularizacije rožnice, ožiljaka, perifernog stanjivanja, ulceracija i perforacije rožnice u najtežim slučajevima (33). Na slici 2. prikazane su telangiektazija ruba vjeđe, disfunkcija Meibomove žlijezde te nazalna i temporalna područja neovaskularizacije rožnice povezana s lipidnom keratopatijom.



**Slika 2.** Zahvaćenost rožnice kod pacijenta s okularnom rozacejom

Izvor: Tavassoli S, Wong N, Chan E. Ocular manifestations of rosacea: A clinical review. *Clinical and Experimental Ophthalmology*. 2021;49(2):108.

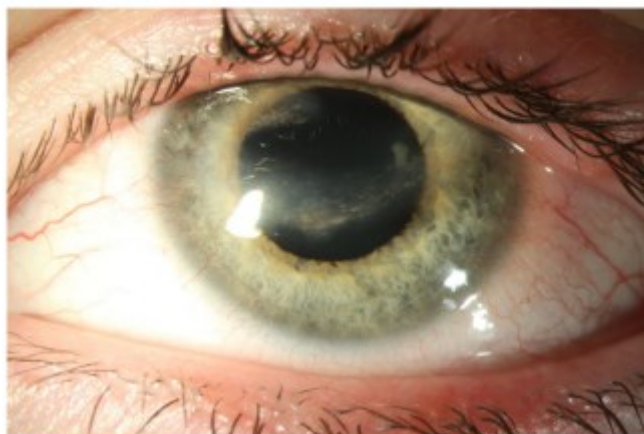Dodatne promjene rožnice uključuju rekurentne erozije epitela rožnice, Salzmannove kvržice i fliktenule.

Osim promjena na rožnici mogu se javiti episkleritis, skleritis i prednji uveitis (24, 33). Smanjena vidna oštrina može biti posljedica epitelnih ulceracija, površinskih nepravilnosti i ožiljaka na rožnici (24).

### 3.2.4. Okularna rozaceja kod djece

Za razliku od slučajeva kod odraslih gdje očne manifestacije mogu prethoditi kožnoj bolesti u 15% slučajeva, očna bolest može prethoditi kožnoj bolesti u čak 55% kod oboljele djece. Dermatološke značajke, u slučajevima u kojima se javljaju, također mogu biti suptilnije u usporedbi sa značajkama koje se javljaju kod odraslih. Prema tome, oftalmolozi mogu biti prvi koji će dijagnosticirati okularnu rozaceju kod mladih pacijenata. Međutim, odsutnost kožnih promjena često rezultira zakašnjelom dijagnozom (33). U seriji slučajeva od 27 djece iz Londona prosječno vrijeme od pojave simptoma do dolaska u specijaliziranu kliniku bilo je 1,9 godina (35). Okularna rozaceja u pedijatrijskoj populaciji ostaje slabo prepoznata dijelom i zbog dvosmislenih dijagnostičkih kriterija i promjenjivih termina (uključujući dječji blefarokeratokonjunktivitis, flektenularni keratitis i stafilokokni blefarokeratitis) koji se svi koriste za opisivanje širokog spektra manifestacija iste bolesti (36).

Kod prve prezentacije većina pedijatrijskih pacijenata ima bilateralnu bolest, iako ona može biti asimetrična (33). Najčešći očni simptomi kod rozaceje koja se javlja kod djece uključuju disfunkciju Meibomove žlijezde, teleangiektaziju, rekurentne chalacione hiperemiju konjunktive, površinsku punktatnu epiteliopatiju koja zahvaća donju rožnicu, kao i infiltrate rožnice, panus i neovaskularizaciju. Fliktenularni keratokonjunktivitis također je povezan s okularnom rozacejom u djece. Ožiljci na rožnici i zamućenje moguće su komplikacije uznapredovale bolesti (24). Donaldson i suradnici otkrili su da je 90% djece u njihovom istraživanju imalo određeni stupanj zahvaćenosti rožnice u vrijeme prezentacije (37). Na slici 3. prikazan je 15-godišnji pacijent s okularnom rozacejom koja se manifestirala stražnjim blefaritisom, vaskularizacijom rožnice i lipidnom keratopatijom.



**Slika 3.** Okularna rozaceja kod djece (33)

Izvor: Tavassoli S, Wong N, Chan E. Ocular manifestations of rosacea: A clinical review. *Clinical and Experimental Ophthalmology*. 2021;49(2):109.

### 3.2.5. Povezanost rozaceje s drugim sistemskim stanjima

Iako se rozaceja obično smatra dermatološkom bolesti, sve je više dokaza da je povezana s drugim sustavnim stanjima (33). Uočena je veća prevalencija dislipidemije, hiperkolesterolemije, povišenih lipoproteina niske gustoće, triglicerida i glukoze u krvi te sistoličke hipertenzije među pacijentima s rozacejom. Međutim, nije pronađena statistički značajna povezanost s ishemijskom bolesti srca, moždanim udarom, dijabetesom i lipoproteinima visoke gustoće (38). Osim toga, rozaceja se povezuje s gastrointestinalnim poremećajima (celijakija, ulcerozni kolitis, Crohnova bolest, infekcija bakterijom *H. pylori*), neurološkim poremećajima (depresija, migrena, demencija, Parkinsonova bolest) i reumatoidnim artritismom (39). Povezanost s drugim autoimunim poremećajima podupire moguće zajedničke genetske rizične lokuse rozaceje s autoimunim poremećajima (33).

### 3.3. Dijagnosticiranje okularne rozaceje

Okularna rozaceja često ostaje nedijagnosticirana. Znakovi i simptomi tog tipa rozaceje mogu biti prilično nespecifični, a kod čak 90% pacijenata popratne ružičaste promjene na koži mogu biti vrlo suptilne. Što je još važnije, u 20% slučajeva očni znakovi mogu čak prethoditi karakterističnom zahvaćanju kože (40). Pacijenti često ne spominju očne



simptome dermatolozima, osim ako ih se izravno ne pita o njima. S druge strane, kožne manifestacije rijetko se ispituju tijekom konzultacija s oftalmologom. S obzirom na navedeno očito je zašto određeni broj slučajeva ostaje nedijagnosticiran (24).

Dijagnoza okularne rozaceje oslanja se na promatranje jednog ili više od sljedećih znakova i simptoma: interpalpebralna hiperemija konjunktive, osjećaj pečenja ili žarenja, suhoća, svrbež, osjetljivost na svjetlo, zamagljen vid, teleangiektazije konjunktive i ruba vjeđa te periokularni eritem. Također mogu biti prisutni prednji blefaritis, disfunkcija Meibomove žlijezde i nepravilnost rubova vjeđa (3, 41). Stručni odbor Nacionalnog društva za rozaceju utvrdilo je određene dijagnostičke kriterije prema kojima je okularna rozaceja klasificirana kao zaseban tip uz ostala tri tipa rozaceje (42), a ti su kriteriji navedeni u tablici 2.

**Tablica 2.** Dijagnostički kriteriji za okularnu rozaceju (42)

<b>Dva od sljedećih simptoma:</b>
1. Rozaceja lica*
2. Bolest vjeđa i konjunktive
3. Stražnji blefaritis s kroničnom hiperemijom konjunktive
4. Mješoviti papilarni i folikularni konjunktivitis sa ili bez ožiljaka
5. Bolest rožnice
6. Rubna ulceracija sa stanjivanjem ili perforacijom rožnice
7. Pseudopterigij ili vaskularizacija rožnice
8. Grubi točkasti infiltrati i ožiljci
<b>Nedijagnostički znakovi povezani s okularnom rozacejom:</b>
1. Fliktenule rožnice i/ili konjunktive
2. Episkleritis i/ili skleritis

\*na temelju primarnih i sekundarnih znakova rozaceje

NRS je također klasificirao okularnu rozaceju u tri stupnja ozbiljnosti, kako je prikazano u tablici 3.

**Tablica 3.** Stupanj težine okularne rozaceje (42)

<b>Stupanj</b>	<b>Simptomi</b>	<b>Znakovi</b>
Stupanj 1 – blagi	Blagi svrbež, suhoća ili peckanje u očima	Fino skaliranje rubova kapaka; teleangiektazija i eritem rubova kapaka; blaga konjunktivna kongestija
Stupanj 2 – umjereni	Pečenje ili žarenje, stvaranje kolareta na rubovima kapaka	Jasna hiperemija konjunktive; nepravilni rubovi kapaka s eritemom i edemom; halazija ili ječmenac (hordeolum)
Stupanj 3 – teški	Bol, fotoosjetljivost ili zamagljen vid	Ozbiljne promjene vjeđa, gubitak trepavica, teška upala konjunktive, promjene rožnice s potencijalnim gubitkom vida; episkleritis, skleritis, iritis

Diferencijalna dijagnoza okularne rozaceje može uključivati stafilokokni i seboreični blefarokeratokonjunktivitis te karcinom lojnih žlijezda. S obzirom na to da trenutačno ne postoji dijagnostički test za rozaceju, razlikovanje okularne rozaceje od stafilokoknog i seboreičnog blefarokonjunktivitisa kod pacijenata kod kojih očni znakovi prethode kožnim simptomima može biti teško. Karcinom lojnih žlijezda često se pogrešno dijagnosticira kao halacion, a rano prepoznavanje često je izazovno. Iz tog razloga rekurentne halacione treba operativno liječiti i poslati na histopatologiju (24).

Treba napomenuti da se u stručnoj literaturi pokušalo odrediti i dijagnosticiranje pedijatrijske okularne rozaceje. Cetinkaya i suradnici opisali su pedijatrijsku okularnu rozaceju kao kombinaciju bolesti Meibomove žlijezde, kroničnog blefaritisa, rekurentne halazije s dugotrajnim simptomima iritacije oka, crvenila i fotofobije koji ne reagiraju na rutinsko medicinsko liječenje. Ti su autori donijeli dijagnostičke kriterije u skladu s kojima za dijagnosticiranje pedijatrijske okularne rozaceje trebaju biti prisutna najmanje tri od pet sljedećih simptoma (42):

- kronični ili rekurentni keratokonjunktivitis i/ili crvenilo očiju i/ili fotofobija
- kronični ili rekurentni blefaritis i/ili hordeolum/halacion
- teleangiektazija vjeđa koju je dokumentirao oftalmolog
- primarne značajke pedijatrijske rozaceje (konveksna područja lica s kroničnim crvenilom i/ili eritemom i/ili teleangiektazijom i/ili papulama, pustulama na obrazima, bradi, nosu ili središnjem čelu i/ili primarnim periorificalnim dermatitisom)
- pozitivna obiteljska povijest kožne i/ili okularne rozaceje.

### 3.4. Liječenje okularne rozaceje

Važno je educirati pacijenta o rozaceji kao kroničnom recidivirajućem stanju kože i potrebnoj ustrajanosti u terapiji i više mjesečnom liječenju te potom višegodišnjoj njezi kože i profilaktičnoj terapiji (22). Važno je započeti terapiju što je ranije moguće, kako bi se usporilo napredovanje upale te smanjio razvoj ireverzibilne fibroze i očnog morbiditeta. S obzirom na istovremenu prisutnost i kožnog oblika rozaceje važan je multidisciplinarni pristup s dermatologom (24, 43). Terapija okularne rozaceje obuhvaća opće mjere liječenja, primjenu lokalne i sistemske terapije te ostale tretmane (33).

#### 3.4.1. Opće mjere liječenja

Opće mjere liječenja okularne rozaceje i rozaceje općenito podrazumijevaju postavljanje rane dijagnoze te prepoznavanje i izbjegavanje negativnih čimbenika svakodnevna aplikacija fotoprotekcije SPF 50+ (24, 33) te zaštitne naočale s filterom ultraljubičastog zračenja (5, 24).

Nužna je pravilna njega kože i vjeđa koja uključuje primjenu kompresa, istiskivanje sadržaja Meibomove žlijezde, dnevni piling vjeđa šamponom od čajevca, tjedni piling vjeđa s uljem od čajevca te korištenje kapi kako bi se izbjegla njihova suhoća oka (33, 44). Potrebna je i aplikacija gelova ili masti (primjerice, pilokarpin gela) koji poboljšavaju sekrecije (24). Ako opće mjere liječenja okularne rozaceje nisu dovoljne, potrebna je lokalna i/ili sistemska terapija (33).

### 3.4.2. Lokalna terapija okularne rozaceje

Rani stadiji bolesti mogu se kontrolirati primjenom lokalne terapije. Lokalni 0,05% ciklosporin pomaže povećati proizvodnju i kvalitetu suza (24). Ciklosporin je snažan inhibitor funkcije T-stanica selektivnom inhibicijom kalcineurina, oštećujući transkripciju IL-2 i srodnih citokina u T-stanicama (33). Rezultati randomiziranog, kontroliranog ispitivanja pokazali su da je ukapavanje lokalnog 0,05% ciklosporina dva puta dnevno bilo učinkovitije od dodataka umjetnih suza nakon tri mjeseca liječenja u poboljšanju Schirmerova rezultata, srednjeg rezultata razbijanja suza, bojenja rožnice i indeksa bolesti očne površine (OSDI) (45). Pokazalo se i da je primjena viših koncentracija ciklosporina 2% također učinkovita (46). Osim toga, istraživanja su pokazala da lokalni ciklosporin poboljšava očne simptome i proizvodnju suza u većem opsegu od oralnog doksiciklina (47). Pokazalo se i da primjena ciklosporina u usporedbi s primjenom umjetnih suza poboljšava i kvalitetu života kod pacijenata s okularnom rozacejom, ali je u provedenom istraživanju kvaliteta dokaza niska (1, 5). Peckanje i iritacija česte su nuspojave primjene ciklosporina, ali ga pacijenti s okularnom rozacejom općenito dobro podnose i minimalno prijavljuju dugoročne nuspojave (48).

Manje je informacija o primjeni drugih protuupalnih lijekova u liječenju okularne rozaceje. Lifitegrast 5% oftalmološka otopina je selektivni antagonist antigena-1 povezanog s funkcijom limfocita (LFA-1) i smanjuje upalu posredovanu T stanicama. Lifitegrast inhibira interakcije između LFA-1 i njegovog liganda ICAM-1 koji se eksprimira u vaskularnim endotelnim stanicama u prisutnosti infekcije ili upale, a prekomjerno se eksprimira u tkivima rožnice i konjunktive kod suhih očiju (33). U istraživanju u kojem su bili uključeni pacijenti s okularnom rozacejom, koji su koristili lifitegrast 42 dana uzastopce dvaput dnevno, pokazalo se da je nakon šest tjedana došlo do većeg poboljšanja simptoma, bojenja rožnice i crvenila kapaka u skupini, koja je primala lifitegrast u usporedbi sa skupinom ispitanika, koja je sudjelovala u tretmanu toplinskog pulsiranja (49). Međutim, treba napomenuti da su istraživanje financirali proizvođači (33) pa se može dovesti u pitanje objektivnost dobivenih rezultata.

Antibiotske masti koje se propisuju svakodnevno i koje se koriste prije spavanja smanjuju floru kapaka i pomažu omekšati kolarete, čvrste i lomljive ljuspice koje uokviruju trepavice (24). Randomizirana, dvostruko maskirana intervencijska serija slučajeva o korištenju topikalne takrolimus masti 0,03% dva puta dnevno za refraktorni stražnji blefaritis pokazala je da je nakon 28 dana primjene te masti kod pacijenata s okularnom rozacejom

došlo do poboljšanja simptoma, lučenja Meibomove žlijezde, hiperemije konjunktive, teleangiektazije donjeg kapka i bojenja rožnice (50).

Lokalni azitromicin brzo prodire u tkiva i ostaje dulje vrijeme, što zahtijeva rjeđe doziranje i osigurava bolju suradljivost s liječenjem. Stoga se može smatrati opcijom liječenja za pacijente s okularnom rozacejom bez zahvaćanja kože, izbjegavajući sustavne nuspojave doksiciklina (42). U randomiziranoj studiji koja je uspoređivala azitromicin 1% s toplim oblozima pokazalo se da azitromicin poboljšava znakove na kapcima, začepljenje Meibomove žlijezde i simptome okularne rozaceje (51). Može se koristiti dvaput dnevno tijekom dva dana, a zatim jednom dnevno tijekom ukupno 30 dana, iako se režimi doziranja razlikuju. Također se može koristiti u pedijatrijskim slučajevima okularne rozaceje (33).

Steroidi se također mogu primjenjivati lokalno, ali se njihova primjena treba svesti na kratkotrajnu upotrebu u slučajevima s nepopravljivom upalom površine oka, sterilnim infiltratima rožnice, episkleritisom, skleritisom i iritisom. Dugotrajna uporaba steroida povezana je s nuspojavama uključujući glaukom i stvaranje katarakte. Niskopotentni steroidi kao što su loteprednol, fluorometalon i rimekselon su sigurnije opcije, ali dugotrajno liječenje treba izbjegavati. U slučajevima recidiva nakon ukidanja steroida pokazalo se korisnim dodavanje lokalnog ciklosporina kao sredstva za uštedu steroida (42).

### 3.4.3. Sistemska terapija okularne rozaceje

U sistemske terapiji okularne rozaceje koriste se oralni antibiotici. Izbor su tetraciklini, prvenstveno doksiciklin u manjim dozama. Tetraciklini inhibiraju ekspresiju MMP-a i aktivaciju katelicidina, koji imaju ulogu u patofiziologiji rozaceje, tetraciklini smanjuju bakterijsku floru na vjeđama, smanjuju proizvodnju enzima lipaze od strane stafilokoka, što poboljšava kvalitetu sekreta Meibomove žlijezde, inhibiraju enzime kolagenaze i štite rožnicu od stanjivanja i perforacije u naprednijim slučajevima (33). Liječenje doksiciklinom od 40 mg, u maloj dozi, u prosjeku od osam mjeseci (napomena: inače je terapija 12 tjedana) rezultira poboljšanjem simptoma okularne rozaceje nakon prosječnog praćenja od devet mjeseci (52). Niža doza od 40 mg doksiciklina povezana je s manje gastrointestinalnih nuspojava, a osim toga riječ je o submikrobnoj dozi te se treba koristiti doksiciklin u toj dozi kada god je ona dostupna (33).

Treba napomenuti da se kombinacija primjene doksiciklina i 0,05% ciklosporina pokazala učinkovitijom od primjene samog doksiciklina (46). U liječenju rozaceje često se pripisuje i minociklin u dozi od 100 mg, koji se uzima jednom dnevno. Prednost je tog lijeka u odnosu na doksiciklin manja učestalost gastrointestinalnih nuspojava i fotoosjetljivosti od doksiciklina. Međutim, nedostaju dokazi da je minociklin koristan u liječenju okularne rozaceje (33).

Oralna primjena tetraciklina ne preporučuje se u djece mlađe od sedam godina, u trudnoći i tijekom dojenja. U takvim slučajevima kao alternativa se primjenjuju azitromicin i eritromicin, makrolidni antibiotici, koji imaju imunomodulatorno djelovanje, prvenstveno važno za liječenje stražnjeg blefaritisa. Podnošljivost tih antibiotika je dobra (33, 42).

Treći izbor je metronidazol posebno kod djece. Međutim, moguća je primjena do maksimalno šest mjeseci jer dugotrajna terapija povećava rizik od periferne neuropatije. Osim toga, topički metronidazol se koristi za kožne lezije ili prednji blefaritis (42).

Utvrđeno je da se 3-hidroksi-3-metilglutaril-koenzim A reduktaza, koja je uključena u izlučivanje lipida iz kožnih lojnih žlijezda i folikula dlake, eksprimira u epitelnim stanicama Meibomove žlijezde. To je dovelo do pretpostavke da uporaba lokalnog statina može biti korisna kod bolesti Meibomove žlijezde (33). Pilot istraživanje pokazalo je da liječenje lokalnim atorvastatinom poboljšava simptome suhih očiju i blefaritisa (53). Međutim, nije se pokazalo da oralni statini mijenjaju atrofiju Meibomove žlijezde i kvalitetu meibuma (54).

#### 3.4.4. Ostale terapijske mogućnosti

Uz lokalnu i sistemsku terapiju u liječenju okularne rozaceje koristi se laser i intenzivno pulsirajuće svjetlo (engl. *Intense Pulsed Light* – IPL) i intraduktalno ispitivanje Meibomove žlijezde. Tretman toplinskim pulsiranjem sastoji se od lokalne primjene topline (42,5 °C) i mehaničke stimulacije kapka kako bi se omogućilo istiskivanje začepljene Meibomove žlijezde (33).

Laser, i IPL kokriste polikromatskog svjetla spektra valnih duljina od 500 do 1200 nm koji dovodi do selektivne fototermolize, pri čemu kromofori kože apsorbiraju svjetlosnu energiju, što rezultira selektivnim toplinskim oštećenjem ciljne stanice. Kod okularne rozaceje IPL pulsevi se koriste u periokularnom području (dok se nosi zaštita za oči), od unutarnjeg antusa do temporalne regije ispod donjih i gornjih kapaka. Potencijalni mehanizmi

djelovanja IPL-a mogu biti u koagulaciji teleangiektatičkih žila, smanjenju upale, izazivanju likvefakcije meibuma te ponovnom otvaranju kanala Meibomove žlijezde i stabilizaciji suznog filma (55). Za optimalne rezultate IPL tretman treba kombinirati s higijenom kapaka i toplim oblozima (33).

Intraduktalno ispitivanje Meibomove žlijezde jednostavan je ordinacijski postupak koji se može izvesti na procjepnoj svjetiljci. Sonde duljine od 1 do 4 mm mogu se koristiti za ublažavanje začepljenih otvora Meibomove žlijezde (33).

Zahvaćenost rožnice, kao što su perzistentni epitelni defekti, može imati koristi od dodatnih tretmana, uključujući presađivanje amnionske membrane i keratoplastiku za perforacije rožnice, što može zahtijevati transplantaciju rožnice (24, 33). Pokazalo se da je transplantacija amnionske membrane korisna u slučajevima ulceracije rožnice i/ili descemetocele sekundarne okularne rozaceje zbog svojih protuupalnih svojstava i poticanja epitelizacije rožnice. Keratoplastika, bilo lamelarna ili penetrirajuća, može biti potrebna za veću perforaciju rožnice i u optičke svrhe u slučajevima zamućenja rožnice nakon kontrole upale oka. Tektonska lamelarna keratoplastika pokazala se korisnom u slučajevima malih do srednjih perforacija rožnice. Veće centralne perforacije rožnice mogu zahtijevati penetrantnu keratoplastiku (42).

Treba spomenuti i da su neka randomizirana, kontrolirana ispitivanja pokazala da suplementacija omega-3 i omega-6 masnim kiselinama može smanjiti simptome okularne rozaceje te mogu poboljšati funkciju Meibomove žlijezde, Schirmerov rezultat i vrijeme razbijanja suza (42, 56, 57).

### **3.5. Utjecaj okularne rozaceje na kvalitetu života**

Rozaceja ima psihosocijalni utjecaj i utjecaj na kvalitetu života. Kožne bolesti su, općenito i u svakodnevnoj komunikaciji, vidljive okolini, a posebno je to važno kod rozaceje koja je lokalizirana na licu i koje stvaraju negativne emocije kod pacijenta, a needuciranost negativnu percepciju okoline, što stvara začarani krug negativnih emocija. Kronična, neliječena okularna rozaceja može uzrokovati različite stupnjeve očnog morbiditeta (58). Važnost rane dijagnoze i odgovarajućeg liječenja važno je naglasiti radi terapijskog uspjeha i eliminacije negativnog utjecaja koji rozaceja i okularna rozaceja imaju na kvalitetu života pacijenata i mogućih komplikacija (24).

Simptomi koji utječu na kvalitetu života su crvenilo, toplina, iritacija lica i očiju uz simptome anksioznosti, depresije, manjka samopouzdanja i utjecaja na profesionalni život (5).



## 4. ZAKLJUČAK

Rozaceja je kronična kožna bolest s razdobljima remisije i relapsa koja obično zahvaća središnji dio lica. Smatra se da se najčešće javlja kod osoba između 30. i 50. godine života, iako se može javiti u svakoj životnoj dobi i da je češća među osobama svjetlije puti. Etiopatofiziologija bolesti nije u cijelosti objašnjena, ali je sigurno da je rozaceja multifaktorska bolest. Etiološki mehanizmi obuhvaćaju genetske čimbenike, imunološki sustav, vaskularne promjene, disfunkciju epidermalne barijere, neuroimunu i neurovaskularnu disregulaciju, mikroorganizme te ultraljubičasto zračenje. Primarni dijagnostički kriteriji za rozaceju obuhvaćaju prolazni te potom trajni eritem, papule i pustule i teleangiektazije, očne simptome i fimatoznu leziju. Na temelju kliničke manifestacije bolesti rozaceja se kategorizira u četiri tipa, a to su eritematoteleangiektazijska rozaceja, papulopustularna rozaceja, fimatozna rozaceja i okularna rozaceja.

Okularna rozaceja može se javiti kod dvije trećine pacijenata s rozacejom. Ponekad se pojedini tipovi rozaceje preklapaju, pa pacijenti s okularnom rozacejom mogu imati i neki drugi tip rozaceje. Očni simptomi obično se manifestiraju na oba oka, ali se mogu javiti i na samom jednom oku ili očne promjene mogu biti uzastopne. Simptomi obuhvaćaju promjene na vjeđama, kronični konjunktivitis te zahvaćenost rožnice. Kada je riječ o pedijatrijskoj okularnoj rozaceji najčešći simptomi odnose se na disfunkciju Meibomove žlijezde, teleangiektaziju, rekurentnu halaziju, hiperemiju konjunktive, površinsku punktatnu epitelopatiju koja zahvaća donju rožnicu, kao i infiltrate rožnice, panus i neovaskularizaciju. Međutim, simptomi okularne rozaceje često su nespecifični i suptilni ili čak nepostojeći, pa taj tip rozaceje često ostaje nedijagnosticiran. Dijagnoza se temelji na promatranju simptoma kao što su vodenast ili krvav izgled (interpalpebralna hiperemija konjunktive), strano tijelo osjećaj pečenja ili žarenja, suhoća, svrbež, osjetljivost na svjetlo, zamagljen vid, teleangiektazije konjunktive i ruba kapka te periokularni eritem na kapku. Također mogu biti prisutni prednji blefaritis, disfunkcija Meibomove žlijezde i nepravilnost rubova vjeđa. Prema Stručnom odboru Nacionalnog društva za rozaceju kako bi se dijagnosticirala okularna rozaceja trebaju biti prisutna najmanje dva od sljedećih simptoma: rozaceja lica, bolest vjeđe i konjunktive, stražnji blefaritis s kroničnom hiperemijom konjunktive, mješoviti papilarni i folikularni konjunktivitis sa ili bez ožiljaka, bolest rožnice, rubna ulceracija sa stanjivanjem ili perforacijom rožnice, pseudopterigij ili vaskularizacija rožnice i grubi točkasti infiltrati i

ožiljci. Među nedijagnostičkim kriterijima povezanim s okularnom rozacejom, Stručni odbor navodi fliktenule rožnice i/ili konjunktive te piskleritis i/ili skleritis. NRS je, pak, klasificirao okularnu rozaceju s obzirom na stupnjeve težine, odnosno ozbiljnosti na blagu, umjerenu i tešku bolest. Kada je riječ o liječenju, s obzirom na to da se pojedini tipovi rozaceje mogu preklapati, važno je identificirati kliničke značajke kod svakog pacijenta, a ne pokušavati uklopiti simptome u pojedini tip rozaceje. Isto tako, važno je educirati pacijenta o tome da su mogući recidivi te kako bi trebao provoditi opće mjere liječenja, odnosno izbjegavati „okidače“ bolesti i provoditi njegu kože i očiju. Ovisno o težini bolesti, liječenje uz opće mjere liječenja obuhvaća i primjenu lokalne i/ili sistemske terapije, a moguća je primjena i ostalih tretmana, odnosno korištenja dodataka prehrani poput omega-3 i omega-6 masnih kiselina te kirurško liječenje kod pacijenata s težim oblikom bolesti, posebno kod onih kod kojih je zahvaćena rožnica. Važno je s liječenjem započeti što prije te odabrati prikladnu terapiju. Kao i druga dermatološka oboljenja, rozaceja, pa tako i ona okularna, mogu utjecati na kvalitetu života, odnosno izazivati neugodu, dovesti do manjka samopouzdanja, ljutnje i frustracije.

## POPIS LITERATURE

1. Van Zuuren EJ. Rosacea. *The New England Journal of Medicine*. 2017;377(18):1754-1764.
2. Šitum M. *Dermatovenerologija: udžbenik i atlas: za studente medicine i stomatologije*. Zagreb: Medicinska naklada, 2018;270-273.
3. Wilkin J, Dahl M, Detmar M, Drake L, Feinstein A, Odom R. Standard classification of rosacea: Report of the National Rosacea Society Expert Committee on the Classification and Staging of Rosacea. *Journal of the American Academy of Dermatology*. 2002;46(4):584–587.
4. Crawford GH, Pelle MT, James WD. Rosacea: I. Etiology, pathogenesis, and subtype classification. *Journal of the American Academy of Dermatology*. 2004;51(3):327-341.
5. Van Zuuren EJ, Fedorowicz Z, Carter B, van der Linden MMD, Charland L. Interventions for rosacea. *Cochrane Database of Systematic Reviews*. 2015;2015(4):CD003262.
6. Tan J, Berg M. Rosacea: current state of epidemiology. *Journal of the American Academy of Dermatology*. 2013;69(6 Suppl. 1):S27-35.
7. Goldberg DJ and Berlin AL. Rosacea – epidemiology and pathophysiology. U: Goldberg DJ, Berlin AL, ur. *Acne and rosacea. Epidemiology, diagnosis and treatment*. London: Manson Publishing; 2013:51-58.
8. Vieira AC, Mannis MJ. Ocular rosacea: common and commonly missed. *Journal of the American Academy of Dermatology*. 2013;69(6 Suppl. 1):S36-41.
9. Ahn CS, Huang WW. Rosacea Pathogenesis. *Dermatologic Clinics*. 2018;36(2):81-86.
10. Awosika O, Oussedik E. Genetic Predisposition to Rosacea. *Dermatologic Clinics*. 2018;36(2):87-92.
11. Faruqi AI. Recent advances in understanding the pathogenesis of rosacea a [diplomski rad]. Zagreb: Medicinski fakultet Sveučilišta u Zagrebu; 2017.
12. Two, AM, Wu W, Gallo RL, Hata TR. Rosacea: part I. Introduction, categorization, histology, pathogenesis, and risk factors. *Journal of the American Academy of Dermatology*. 2015;72(5):749-758.

13. Steinhoff M, Buddenkotte J, Aubert J, Sulk M, Novak P, Schwab VD, et. al. Clinical, Cellular, and Molecular Aspects in the Pathophysiology of Rosacea. *Journal of Investigative Dermatology Symposium Proceedings*, 2011;15(1):2-11.
14. Šimić Lj, Šimić D, Zeljko-Penavic J. *Dermatovenerologija: udžbenik za studente Fakulteta zdravstvenih studija*. Mostar: Sveučilište, Fakultet zdravstvenih studija; 2014;93-94.
15. Aroni K, Tsagrioni E, Lazaris AC, Patsouris E, and Agapitos E. Rosacea: a clinicopathological approach. *Dermatology*. 2004;209(3):177-182.
16. Alinia H, Tuchayi SM, Patel NU, Patel N, Awosika O, Bahrami N, et. al. Rosacea Triggers: Alcohol and Smoking. *Dermatologic Clinics*. 2018;36(2):123-126.
17. Basta-Juzbašić A. *Dermatovenerologija: udžbenik i atlas s više od 1200 slika u boji*. Zagreb: Medicinska naklada; 2014;480-488.
18. Powell FC and Raghallaigh SN. Rosacea and related disorders. In: Bologna JL, Jorizzo JL, Schaffer JV. Ed. *Dermatology*. London: Elsevier Saunders, 2012;561-569.
19. Berth-Jones J. Rosacea, perioral dermatitis and similar dermatoses, flushing and flushing syndromes. In: Burns T, Breathnach S, Cox N, Griffiths C. Ed. *Rook's Textbook of Dermatology*. Oxford: Blackwell Publishing Ltd. 2010;20-43.
20. Lipozenčić J, Anđelinović D, Barišić-Druško V, Basta-Juzbašić A, Budimčić D, Bukvić-Mokos Z. *Dermatovenerologija*. Zagreb: Medicinska naklada; 2008;409-411.
21. Rassner G. *Dermatologija: udžbenik i atlas*. Jastrebarsko: Naklada Slap; 2004;189-190.
22. Rivero LA, Whitfeld M. An update on the treatment of rosacea. *Australian Prescriber*. 2018;41(1):20-24.
23. Saleem MD, Wilkin JK. Evaluating and Optimizing the Diagnosis of Erythematotelangiectatic Rosacea. *Dermatologic Clinics*. 2018;36(2):127-134.
24. Vieira ACC, Höfling-Lima AL, Mannis MJ. Ocular rosacea – a review. *The Arquivos Brasileiros de Oftalmologia and I*. 2012;75(5):363-369.
25. Tan J, Leyden J, Cribier B, Audibert F, Kerrouche N, Berg M, RISG Committee. Development and Evaluation of a Rosacea Screening Instrument (Rosascreen). *Journal of Cutaneous Medicine and Surgery*. 2016;20(4):317-322.
26. Moradi Tuchayi S, Alinia H, Lan L, Awosika O, Cline A, Cardwell LA, et. al. Validity and Reliability of a Rosacea Self-Assessment Tool. *Dermatologic Clinics*. 2018;36(2):93-96.
27. Afonso AA, Sobrin L, Monroy DC, Selzer M, Lokeshwar B, Pflugfelder SC. Tear fluid gelatinase B activity correlates with IL-1alfa concentration and fluorescein clearance

- in ocular rosacea. *Investigative Ophthalmology & Visual Science*. 1999;40(11):2506-2512.
28. Barton K, Monroy CD, Nava A, Pflugfelder SC. Inflammatory cytokines in tears of patients with ocular rosacea. *Ophthalmology*. 1997;104(11):1868-1874.
  29. Sobrin L, Liu Z, Monroy DC, Solomon A, Slezler MG, Lokeshwar BL, et al. Regulation of MMP-9 activity in human tear fluid and corneal epithelial culture supernatant. *Investigative Ophthalmology & Visual Science*. 2000;41(7):1703-1709.
  30. Määttä M, Kari O, Tervahartiala T, Peltonen S, Kari M, Saari M, et al. Tear fluid levels of MMP-8 are elevated in ocular rosacea – treatment effect of oral doxycycline. *Graefes Archive for Clinical and Experimental Ophthalmology*. 2006;244(8):957-962.
  31. Tanzi EL, Weinberg JW. The Ocular Manifestations of Rosacea. *Cutis*. 2001;68(2):112-114.
  32. Hoang-Xuan T, Rodriguez A, Zaltas MM, et al. Ocular rosacea: a histologic and immunopathologic study. *Ophthalmology*. 1990;97(11):1468-1475.
  33. Tavassoli S, Wong N, Chan E. Ocular manifestations of rosacea: A clinical review. *Clinical and Experimental Ophthalmology*. 2021;49(2):104-117.
  34. Akpek EK, Merchant A, Pinar V, Foster CS. Ocular rosacea: patient characteristics and follow-up. *Ophthalmology*. 1997;104(11):1863-1867.
  35. Jones SM, Weinstein JM, Cumberland P, Klein N, Nischal KK. Visual outcome and corneal changes in children with chronic blepharokeratoconjunctivitis. *Ophthalmology*. 2007;114(12):2271-2280.
  36. Hammersmith KM, Cohen EJ, Blake TD, Laibson PR, Rapuano CJ. Blepharokeratoconjunctivitis in children. *Archives of Ophthalmology*. 2005;123(12):1667-1670.
  37. Donaldson KE, Karp CL, Dunbar MT. Evaluation and treatment of children with ocular rosacea. *Cornea*. 2007;26(1):42-46.
  38. Chen Q, Shi X, Tang Y, et al. Association between rosacea and cardiometabolic disease: a systematic review and meta-analysis. *Journal of the American Academy of Dermatology*. 2020;83(5):1331-1340.
  39. Haber R, El Gemayel M. Comorbidities in rosacea: a systematic review and update. *Journal of the American Academy of Dermatology*. 2018;78(4):786-792.
  40. Ghanem VC, Mehra N, Wong S, Mannis MJ. The prevalence of ocular signs in acne rosacea: comparing patients from ophthalmology and dermatology clinics. *Cornea*. 2003;22(3):230-233.

41. McDonnell JK, Tomecki KJ. Rosacea: An update. *Cleveland Clinical Journal of Medicine*. 2000;67(8):587-590.
42. Dhingra D, Malhotra C, Kumar Jain A. Ocular Rosacea—a Review. *US Ophthalmic Review*. 2017;10(2):113-118.
43. Del Rosso JQ. Advances in understanding and managing rosacea: Part 2. The central role, evaluation, and medical management of diffuse and persistent facial erythema of rosacea. *The Journal of clinical and aesthetic dermatology*. 2012;5(3):26-36.
44. Schaller M, Almeida LMC, Bewley A, Cribier B, Dlova NC, Kautz G, et. al. Rosacea treatment update: recommendations from the global ROSacea COnsensus (ROSCO) panel. *British Journal of Dermatology*. 2017;176(2):465-471.
45. Schechter BA, Katz RS, Friedman LS. Efficacy of topical cyclosporine for the treatment of ocular rosacea. *Advances in Therapy*. 2009;26(6):651-659.
46. Arman A, Demirseren DD, Takmaz T. Treatment of ocular rosacea: comparative study of topical cyclosporine and oral doxycycline. *International Journal of Ophthalmology*. 2015;8(3):544-549.
47. Phillips TE, McHugh J, Moore CP. Cyclosporine has a direct effect on the differentiation of a mucin-secreting cell line. *Journal of Cellular Physiology*. 2000;184(3):400-408.
48. Straub M, Bron AM, Muselier-Mathieu A, Creuzot-Garcher C. Long-term outcome after topical cyclosporin in severe dry eye disease with a 10-year follow-up. *British Journal of Ophthalmology*. 2016;100(11):1547-1550.
49. Tauber J. A 6-week, prospective, randomized, single-masked study of lifitegrast ophthalmic solution 5% versus thermal pulsation procedure for treatment of inflammatory meibomian gland dysfunction. *Cornea*. 2020;39(4):403-407.
50. Sakasegawa-Naves FE, Ricci HMM, Moscovici BK, Miyamoto DA, Biagio Chiacchio B, Holzchuh R, et al. Tacrolimus ointment for refractory posterior blepharitis. *Current Eye Research*. 2017;42(11):1440-1444.
51. Luchs J. Efficacy of topical azithromycin ophthalmic solution 1% in the treatment of posterior blepharitis. *Advances in Therapy*. 2008;25(9):858-870.
52. Sobolewska B, Doycheva D, Deuter C, Pfeffer I, Schaller M, Zierhut M. Treatment of ocular rosacea with once-daily low dose doxycycline. *Cornea*. 2014;33(3):257-260.
53. Ooi KG, Wakefield D, Billson FA, Watson SL. Efficacy and safety of topical atorvastatin for the treatment of dry eye associated with blepharitis: a pilot study. *Ophthalmic Research*. 2015;54(1):26-33.

54. Wu KI, Chen CY, Jou TS, Jimmy Juang JM, Lu JY, Wang IJ. Effect of 3-hydroxy-3-methyl-glutaryl-coenzyme A reductaseinhibitors on the meibomian gland morphology in patientswith dyslipidemia. *American Journal of Ophthalmology*. 2020;219:240-252.
55. Choi M, Han SJ, Ji YW, et al. Meibum expressibility improvement as a therapeutic target of intense pulsed light treatmentin meibomian gland dysfunction and its association with tear inflammatory cytokines. *Scientific Reports*. 2019;9:7648.
56. Molina-Leyva I, Molina-Leyva A, Bueno-Cavanillas A. Efficacy of nutritional supplementation with omega-3 and omega-6 fattyacids in dry eye syndrome: a systematic review of randomizedclinical trials. *Acta Ophthalmologica*. 2017;95(8):e677-e685.
57. Jones SM, Weinstein JM, Cumberland P, Klein N, Nischal KK. Visual outcome and corneal changes in children with chronic blepharokeratoconjunctivitis. *Ophthalmology*. 2007;114(12):2271-2280.
58. Alvarenga LS, Mannis MJ. Rosacea ocular. *The Ocular Surface*. 2005;3(1):41-58.

## POPIS SLIKA I TABLICA

### Popis slika:

Slika 1. Rub vjeđe pacijenta s okularnom rozacejom (24) .....	11
Slika 2. Zahvaćenost rožnice kod pacijenta s okularnom rozacejom (33).....	12
Slika 3. Okularna rozaceja kod djece (33) .....	14

### Popis tablica:

Tablica 1. Tipovi rozaceje i njihovi simptomi (11) .....	6
Tablica 2. Dijagnostički kriteriji za okularnu rozaceju (42) .....	15
Tablica 3. Stupanj težine okularne rozaceje (42).....	16



# ŽIVOTOPIS

## Osobni podatci

Ime i prezime: Paula Pavić

Datum rođenja: 4. 3. 1998.

Mjesto rođenja: Split

Prebivalište: Ulica Knezovića put 4, Trilj

E-mail adresa: [paulapavic98@gmail.com](mailto:paulapavic98@gmail.com)

## Obrazovanje

- |               |   |
|---------------|---|
| 2004. – 2012. | Osnovna škola Kamen-Šine, Split   |
| 2012. – 2016. | Srednja škola IV. Gimnazija Marko Marulić, Split  |
| 2016. – 2019. | Sveučilišni Odjel zdravstvenih studija, Split, Preddiplomski sveučilišni studij – Sestrinstvo |
| 2021. –       | Sveučilište u Zadru Odjel za zdravstvene studije, Sveučilišni diplomski studij – Sestrinstvo  |

## Radno iskustvo

- |                            |  |
|----------------------------|--|
| 1. 7. 2020. – 27. 7. 2020. | Octavius – ustanova za zdravstvenu njegu, rehabilitaciju i fizikalnu terapiju u kući |
| 6. 8. 2020. –              | KBC Split – Klinika za ženske bolesti i porode                                       |

## Osobitosti

Rad na računalu (MS Office)

Strani jezici – engleski i njemački aktivno u govoru i pismu