

# Vrste anestezije kod operacije katarakte

---

Čizmić, Lea

Undergraduate thesis / Završni rad

2022

Degree Grantor / Ustanova koja je dodijelila akademski / stručni stupanj: **University of Zadar / Sveučilište u Zadru**

Permanent link / Trajna poveznica: <https://um.nsk.hr/um:nbn:hr:162:369024>

Rights / Prava: [In copyright](#)/[Zaštićeno autorskim pravom.](#)

Download date / Datum preuzimanja: **2025-01-15**



**Sveučilište u Zadru**  
Universitas Studiorum  
Jadertina | 1396 | 2002 |

Repository / Repozitorij:

[University of Zadar Institutional Repository](#)



Sveučilište u Zadru

Odjel za zdravstvene studije  
Preddiplomski sveučilišni studij sestrinstva



**Lea Čizmić**

**Vrste anestezije kod operacije katarakte**

**Završni rad**

Zadar, 2022.

Sveučilište u Zadru  
Odjel za zdravstvene studije  
Preddiplomski sveučilišni studij sestrinstva

Vrste anestezije kod operacije katarakte

Završni rad

Student/ica:

Lea Čizmić

Mentor/ica:

Doc.dr.sc. Samir Čanović, dr. med.

Zadar, 2022.



## Izjava o akademskoj čestitosti

Ja, **Lea Čizmić**, ovime izjavljujem da je moj **završni** rad pod naslovom **Vrste anestezije kod operacije katarakte** rezultat mojega vlastitog rada, da se temelji na mojim istraživanjima te da se oslanja na izvore i radove navedene u bilješkama i popisu literature. Ni jedan dio mojega rada nije napisan na nedopušten način, odnosno nije prepisan iz necitiranih radova i ne krši bilo čija autorska prava.

Izjavljujem da ni jedan dio ovoga rada nije iskorišten u kojem drugom radu pri bilo kojoj drugoj visokoškolskoj, znanstvenoj, obrazovnoj ili inoj ustanovi.

Sadržaj mojega rada u potpunosti odgovara sadržaju obranjenoga i nakon obrane uređenoga rada.

Zadar, 14. rujan 2022.

**SVEUČILIŠTE U ZADRU  
ODJEL ZA ZDRAVSTVENE STUDIJE**

**LEA ČIZMIĆ**

**ZAVRŠNI RAD**

**VRSTE ANESTEZIJE KOD OPERACIJE  
KATARAKTE**

**Zadar, rujan 2022.**

**SVEUČILIŠTE U ZADRU  
ODJEL ZA ZDRAVSTVENE STUDIJE**

**LEA ČIZMIĆ**

**ZAVRŠNI RAD**

**VRSTE ANESTEZIJE KOD OPERACIJE  
KATARAKTE**

**Zadar, rujan 2022.**

**SVEUČILIŠTE U ZADRU**  
**ODJEL ZA ZDRAVSTVENE STUDIJE**

**PREDMET: oftalmologija**

**ZAVRŠNI RAD**

**KANDIDAT: Lea Čizmić**

**TEMA ZAVRŠNOG RADA: Vrste anestezije kod operacije katarakte**

**MENTOR: doc. dr. sc. Samir Čanović, dr. med.**

**Zadar, rujan 2022.**

## SADRŽAJ

SAŽETAK .....	
SUMMARY .....	
1. UVOD.....	1
2. OKO I VID.....	2
2.1. Anatomija oka .....	2
2.1.1. Očna šupljina (lat. <i>orbita</i> ).....	2
2.1.2. Očna jabučica (lat. <i>bulbus oculi</i> ) .....	3
2.1.3. Vanjska ovojnica oka .....	4
2.1.4. Srednja ovojnica oka .....	5
2.1.5. Unutarnja ovojnica oka .....	5
2.2. Kako ljudsko oko vidi?.....	6
3. KATARAKTA ILI MRENA .....	7
3.1. Uzroci katarakte .....	7
3.2. Vrste katarakte.....	8
3.2.1. Kongenitalna katarakta .....	8
3.2.2. Nuklearna katarakta.....	9
3.2.3. Kortikalna katarakta .....	9
3.2.4. Stražnja subkapsularna katarakta .....	9
3.2.5. Prednja subkapsularna katarakta .....	10
3.2.6. Traumatska katarakta .....	10
3.2.7. Katarakta izazvana lijekovima .....	11
3.2.8. Ostali uzroci za nastanak katarakte .....	11
4. DIJAGNOSTICIRANJE MRENE.....	12
4.1. Test oštine vida.....	13
4.2. Mjerenje očnog tlaka .....	14
4.3. Pregled na biomikroskopu .....	15
4.4. Širenje zjenica .....	16
4.5 Pregled očne pozadine.....	17
5. VRSTE ANESTEZIJE .....	18
5.1. Topikalna anestezija.....	18



5.1.1. Prednosti topikalne anestezije naspram anestezije injekcijom .....	19
5.2. Retrobulbarna anestezija .....	19
5.2.1 Postupak retrobulbarne anestezije .....	19
5.3. Peribulbarna anestezija .....	20
5.4. Komplikacije retrobulbarnog i peribulbarnog bloka .....	21
5.4.1. Komplikacije retrobulbarnog bloka .....	21
5.4.2. Perforacija očne jabučice .....	22
5.4.3. Sistematske komplikacije .....	22
5.5. Sub-tenon anestezija .....	22
5.5.1. Tenonova kapsula .....	23
5.5.2. Postupak kod sub-tenon anestezije .....	23
5.6. Opća anestezija .....	24
5.7. Intravenska sedacija .....	24
6. OPERATIVNI ZAHVAT .....	25
6.1. Povijest operacije mrežne .....	25
6.1.1. "Couching" .....	25
6.1.2. Ekstrakapsularna ekstrakcija katarakte .....	26
6.1.3. Intrakapsularna ekskrecija katarakte .....	27
6.1.4. Intraokularne leće .....	27
6.1.5. Moderna kirurgija katarakte .....	28
6.2. Fakoemulzifikacija .....	29
6.3. Oporavak nakon fakoemulzifikacije .....	29
7. KOMPLIKACIJE OPERATIVNOG ZAHVATA .....	30
7.1. Normalne nuspojave .....	30
7.2. Rijetke nuspojave .....	31
7.3. Intraoperativne komplikacije .....	31
7.4. Postoperativne komplikacije .....	31
7.4.1. Infekcijska upala oka .....	31
7.4.2. Ablacija retine .....	32
7.4.3. Cistoidni makularni edem .....	32
7.4.4. Dislokacija intraokularne leće (IOL) .....	33
7.4.5. Zamućenje stražnje kapsule .....	34
7.4.6. Edem rožnice .....	35
7.4.7. Povišen očni tlak .....	35
8. ULOGA MEDICINSKE SESTRE/TEHNIČARA PRI DIJAGNOZI, OPERACIJI I POSTOPERATIVNOJ NJEŽI ..	35
9. ZAKLJUČAK .....	37
10. LITERATURA .....	38



## SAŽETAK

Katarakta je замуćenje inače prozirne očne leće ili prozirne ovojnice koja ju okružuje. Vodeći je uzrok sljepoće u svijetu. Drugi naziv koji se koristi za kataraktu jest siva mrena. Ova bolest može zahvatiti sve dobne skupine, ali najčešće zahvaća stariju populaciju. Može se javiti obostrano ili zahvatiti jedno oko te može varirati od blage, odnosno blagog замуćenja do potpunog замуćenja leće koje sprječava dotok svjetlosti u oko. Zamagljen vid otežava ili onemogućuje osobu u obavljanju svakodnevnih aktivnosti poput čitanja i pisanja, vožnje te gledanja televizije. Kada je vidna funkcija oštećena, provodi se operativni zahvat u kojem se замуćena leća odstrani te potom zamijeni novom, zdravom lećom. Operacija mreene jedna je od najuspješnijih kliničkih metoda liječenja u medicini. Kroz povijest je napredovala i popravila sve nedostatke koji su u prošlosti bili prisutni. Zahvat je brz i bezbolan za pacijenta te se otpust kući planira već isti dan, a vrijeme trajanja oporavka je minimalno, svega nekoliko dana. Zahvat se u većini slučajeva izvodi u lokalnoj anesteziji ukapljivanjem anestetikah kapljica u oko ili pomoću injekcije u područje oka. Često je lokalna anestezija kombinirana s intravenskom sedacijom koja ima ulogu opuštanja pacijenta pred zahvat. Opća anestezija nije isključena, samo je jako rijetka. Mnogo je mogućih komplikacija nakon operacije mreene, ali je njihova pojavnost rijetka. Neke značajnije su postoperativno замуćenje stražnje kapsule, edem rožnice, upale oka te cistoidni makularni edem. Rijeđe su komplikacije poput endoftalmitisa te ablacije retine. U ovom radu još je opisana anatomija i fiziologija oka, opisana je mrena, kako ona nastaje te koje vrste mreene postoje i kada se javljaju. Također, za kraj je opisana uloga medicinske sestre/tehničara koja ima važnu ulogu i koja je uz pacijenta od samog početka, odnosno dijagnosticiranja do otpusta kući poslije operacije.

Ključne riječi: katarakta, siva mrena, anestezija, замуćenje leće, operacija mreene, medicinska sestra/tehničar

## **Types of anesthesia in cataract surgery**

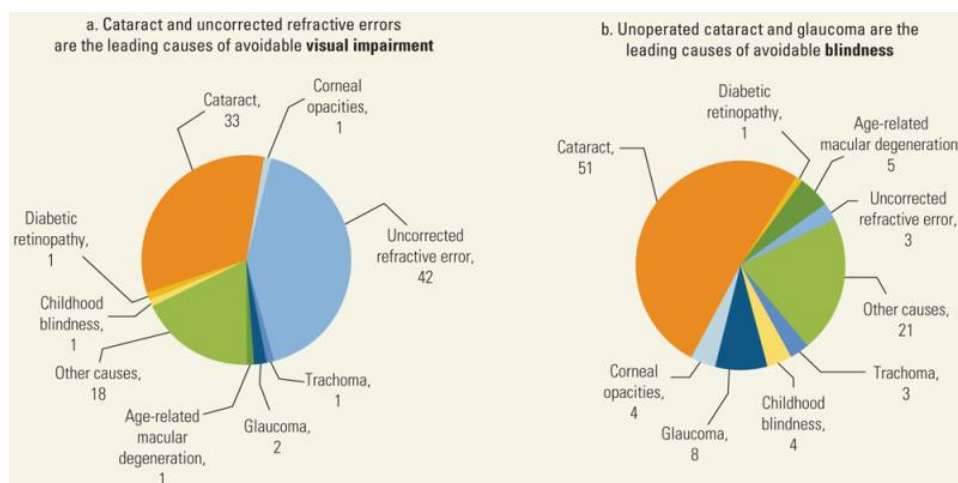
### **SUMMARY**

Cataract is clouding of the usually transparent lens of the eye or the transparent membrane that surrounds it. It is the leading cause of blindness in the world. Another name used for cataract is gray cataract. This disease can affect all age groups, but it most often affects the elderly population. It can occur bilaterally or affect one eye and can vary from mild to complete clouding of the lens that prevents the flow of light into the eye. Blurred vision makes it difficult or impossible for a person to perform everyday activities such as reading and writing, driving and watching television. When the visual function is damaged, an operation is performed in which the clouded lens is removed and then replaced with a new, healthy lens. Cataract surgery is one of the most successful clinical treatment methods in medicine. Throughout history, it has progressed and corrected all the shortcomings that were present in the past. The operation is quick and painless for the patient, they are discharged home the same day, and the recovery time is minimal, just a few days. In most cases, the operation is performed under local anesthesia by liquefying anesthetic drops in the eye or by injection into the eye area. Local anesthesia is often combined with intravenous sedation, which has the role of relaxing the patient before the procedure. General anesthesia is not excluded, it is only very rare. There are many possible complications after cataract surgery, but their incidence is rare. Some of the more significant ones are postoperative opacification of the posterior capsule, corneal edema, eye inflammation, and cystoid macular edema. Complications such as endophthalmitis and retinal detachment are less common. In this work, the anatomy and physiology of the eye are also described. We described cataracts, how they are formed, what types of cataracts exist and when they occur. Also, at the end, the role of the nurse/technician is described. Nurse has an important role as they are with the patient from the very beginning until discharge home after surgery.

Key words: cataract, anesthesia, lense blurring, cataract surgery, nurse/technician

## 1. UVOD

Kada leća oka više nije prozirna, već zamućena govorimo o katarakti ili mreni. Zamućenje se ne mora nužno javiti u samoj leći, već se može zamutiti i ovojnica, odnosno membrana koja obavlja leću. Kada dođe do zamućenja inače kristalne leće, sprječava se prodor svjetlosti dalje u oko. Katarakta može zahvatiti svu populaciju i može se javiti u bilo kojem uzrastu, no ipak se u većini slučajeva javlja kod osoba starije životne dobi. Zamućenje može zahvatiti samo jednu leću, odnosno jedno oko ili se pak može pojaviti obostrano te može varirati od blage do izrazito teške. Svjetska zdravstvena organizacija (WHO) 2004. iznijela je podatak da je za slijepoću 17.7 milijuna ljudi zaslužna upravo mrena, a to čini 47.8 % ukupne svjetske slijepoće. U nešto novijem istraživanju 2012. godine je ustanovljeno da je katarata primarni uzrok slijepoće u 51 % slučajeva u svijetu. (slika 1.)



slika 1.

Gubitak vida uzrokovan kataraktom može značajno smanjiti kvalitetu života starijih osoba jer su svakodnevne aktivnosti poput čitanja, vožnje automobila, hodanja, odnosno neovisnosti ograničene. Oštećen vid također sa sobom povlači probleme poput povećanog rizika za pad pa tako i lomove određenih dijelova tijela te je povezan s povećanim morbiditetom (Patino i sur; 2010.). Istraživanja su također pokazala da oštećenje vida može predstavljati povećan rizik za mentalnu depresiju te samoubojstvo (Lam i sur; 2008.). Za kataraktu ne postoji preventivna ni

medicinska terapija ili lijek, ali je zato operacija mrežnice danas u svijetu jedan od najčešćih i najuspješnijih kirurških zahvata. Zahvat je brz, bezbolan i s minimalnim vremenom oporavka. Osoba već isti dan ili pak sutradan može ići kući iz bolnice. Zahvat se izvodi u lokalnoj anesteziji ukapljivanjem anestetika u oko ili pomoću injekcije u područje oka. Oštećena, odnosno zamućena se leća uklanja i zamjenjuje novom umjetnom, prozirnou intraokularnom lećom. Kada će osoba biti podvrgnuta zahvatu ovisi o nekoliko faktora. Mjerenje vidne oštine služi kao vodeći čimbenik, ali vrijeme za zahvat ovisi i o vizualnim potrebama pojedinca. Svakako, u razvijenim zemljama veća je vjerojatnost da će pacijent ići na zahvat u ranijem stadiju bolesti nego što je to u nerazvijenim zemljama. Razlog tome je kvalitetniji i razvijeniji zdravstveni sustav i mogućnosti.

## **2. OKO I VID**

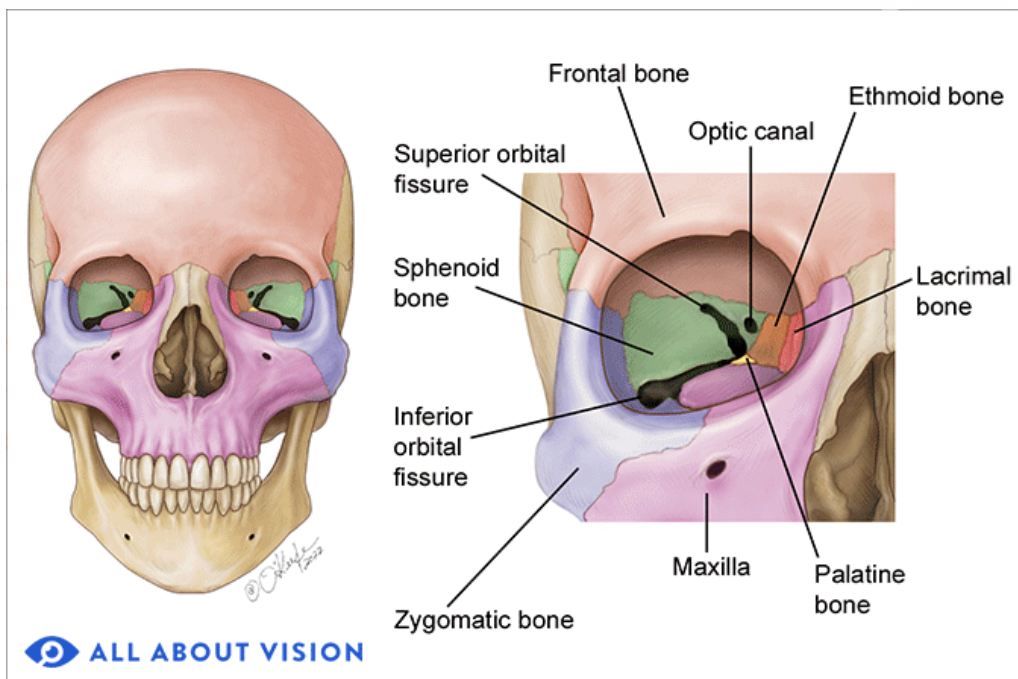
### **2.1. Anatomija oka**

Oko (lat. *oculus*) je parni osjetilni organ koji se nalazi u očnoj šupljini (lat. *orbita*) u prednjem dijelu lubanje te obavlja funkciju vida tako što pretvara svjetlost u živčane impulse. Građu oka možemo podijeliti na pomoćni aparat te 3 sloja: vanjsku ovojniciu oka (lat. *tunica externa s. fibrosa*), srednju (lat. *tunica media s. vasculosa*) te unutarnju ovojniciu (lat. *tunica interna s. nervosa*). Pomoćni aparat čine kapci (lat. *palpebrae*), spojnica (lat. *conjunctiva*), suzni aparat (lat. *apparatus lacrimalis*), masno tkivo orbite (lat. *paniculus adiposus*), vanjski mišići oka (lat. *musculi bulbi oculi externi*), očna šupljina (lat. *orbita*), pokosnica (lat. *periost*) te mnoge krvne i limfne žile te živci.

#### **2.1.1. Očna šupljina (lat. *orbita*)**

Očna šupljina ili orbita je koštano udubljenje koje se nalazi unutar sedam kostiju u lubanji. Šupljina okružuje samo oko i na taj način pruža mehaničku zaštitu oku i s njim povezanim strukturama. Kostiju koje čine orbitu sadrže pukotinu koja je bitna jer kroz nju prolaze važne neurovaskularne strukture poput optičkog živca (lat. *n. opticus*) koji prolazi od mozga do oka i lica i obrnuto. Orbita je piramidalnog oblika i omeđena je s četiri lične kostiju i tri kostiju lubanje, a to su: čeljusna kost

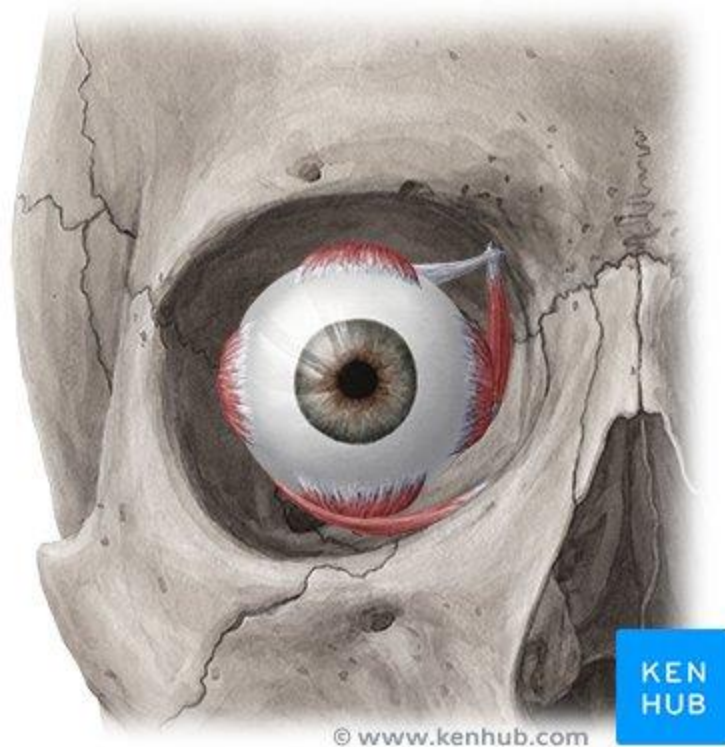
(lat. *maxilla*), jagodična kost (lat. *os zygomaticum*), suzna kost (lat. *os lacrimale*), nepčana kost (lat. *os palatinum*), čeona kost (lat. *os frontale*), rešetnica (lat. *os ethmoidale*), klinasta kost (lat. *os sphenoidale*). Baza se piramide se sprijeda otvara na lice, dok je vrh piramide usmjeren postmedijalno prema središtu lubanje. Kostí su orbite obložene periostom koji se naziva periorbita.



Slika 2. kosti orbite i strukture koje je omeđuju

### 2.1.2. Očna jabučica (lat. *bulbus oculi*)

Unutar orbite, okružena masnim tkivom nalazi se očna jabučica. Ona je obavijena tankom facijalnom ovojnicom koja se zove Tenonova kapsula. Očna jabučica se sastoji od tri različita sloja: vanjskog, unutarnjeg i srednjeg. Osim triju ovojnica, u unutrašnjosti se oka nalaze dvije refraktivne strukture; leća (lat. *lens*) i staklasto tijelo (lat. *corpus vitreum*). Ove dvije strukture zajedno s rožnicom i očnom vodicom čine lomne medije očne jabučice. Njihova je uloga refrakcijska, odnosno savijaju smjer svjetlosti koja pada na oko i fokusiraju je na rožnicu. Na presjeku oka mogu se vidjeti dvije komore ispunjene očnom vodicom (lat. *humor aquosus*); prednja i stražnja očna sobica. Prednja se očna sobica nalazi između rožnice i šarenice, dok stražnja očna sobica nalikuje prorezu, a nalazi se između šarenice i leće.



Slika 3. položaj oka u orbiti

### 2.1.3. Vanjska ovojnica oka

Vanjsku ovojnicu oka čine bjeloočnica (lat. *sclera*) i rožnica (lat. *cornea*).

Rožnica je prednji, prozirni dio oka koji čini jednu šestinu očne jabučice, a iza koje se nalaze šarenica, zjenica te prednja očna sobica. Rožnica se dalje proteže preko membranozne strukture koja se naziva spojnica. Uz leću, rožnica ima refrakcijsku ulogu, odnosno lomi svjetlost i pomaže oku pri fokusiranju. Inače je okruglog oblika, a kad se taj oblik promijeni i postane ovalan, govorimo o astigmatizmu, stanju u kojem se zbog iskrivljenosti rožnice zrake ne lome pod jednakim kutem te je vidna funkcija narušena. Rožnica je inervirana mnoštvom nemijeliniziranih živaca osjetljivih na temperaturu, dodir i kemikalije, stoga dodirivanjem rožnice dolazi do nevoljnog refleksnog zatvaranja očnog kapka.

Bjeloočnica je bjelkasta, čvrsta, neelastična opna, debljine 0.5-1 mm. Sastoji se od nepravilno isprepletenih snopova građenih od vlakana kolagena. Okruglog je oblika te ima jedan veliki otvor u koji se uvlači rožnica te nekoliko manjih otvora kroz koje prolaze krvne žile i živci. Granica



između rožnice i bjeloočnice se naziva limbus. Bjeloočnica s intraokularnim pritiskom održava oblik očne jabučice, štiti oko od ozljeda i oštećenja poput rezotina i puknuća te služi kao hvatište za 6 očnih mišića čija je uloga pokretanje oka u svim smjerovima.

#### **2.1.4. Srednja ovojnica oka**

Srednji sloj oka dijeli se na prednji koji čine šarenica (lat. *iris*) i cilijarno tijelo (lat. *corpus ciliare*) te stražnji koji čini žilnica (lat. *choroidea*)

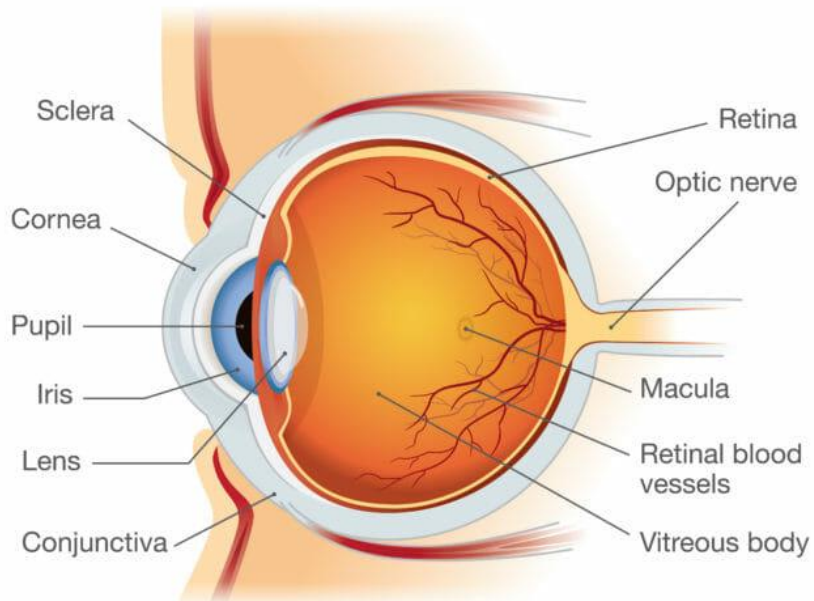
Šarenica tanka je okruglasta struktura koja sadrži pigment kojim se određuje boja oka. Boja šarenice nastaje kao posljedica proizvodnje eumelanina, crno- smeđeg pigmenta, te feomelanina, crveno- žutog pigmenta. Te pigmente proizvode stanice melanociti. U osoba sa smeđim i tamnim očima nalazi se više eumelanina, dok u osoba s plavim i zelenim očima prevladava feomelanin. U središtu šarenice se nalazi zjenica (lat. *pupilla*), otvor koji služi za propuštanje svjetlosti do stražnjeg dijela oka. Promjer zjenice na svjetlu je 2-4 mm, dok se po mraku one povećaju i do dva puta.

Cilijarno tijelo ili zrakasto tijelo se nalazi između šarenice i žilnice i prstenastog je oblika. Sastoji se od brojnih živčanih i mišićnih niti te mnoštva krvnih žilica. Glavna je uloga cilijarnog tijela proizvodnja očne vodice, tekućine koja ispunjava prostore prednje i stražnje očne sobice.

Žilnica je vaskularna struktura koja se nalazi između bjeloočnice i mrežnice. Debljine je 0.5mm. Glavna joj je uloga opskrba kisikom i prehrana vanjskih slojeva mrežnice. Građena je od četiri lista: bazalni list, vaskulozni list, koriokapilarni list, suprakorioidni list. Na svom prednjem dijelu, žilnica prerasta u šarenicu.

#### **2.1.5. Unutarnja ovojnica oka**

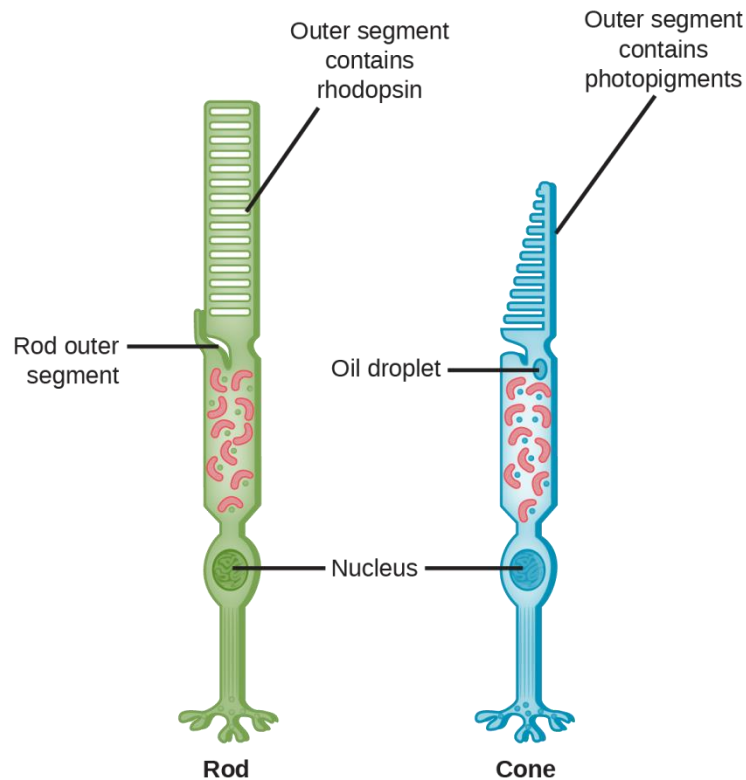
Unutarnji ili osjetilni sloj oka čini mrežnica (lat. *Retina*). Mrežnica je jedan od funkcionalno najvažnijih dijelova oka. To je tanka fotosenzibilna membrana koja se nalazi u unutrašnjoj strani očne jabučice. Mrežnica prima obrnutu sliku predmeta koje oko promatra. Te se slike nadalje provode do mozga preko oćnog živca (lat. *N.opticus*) koji je povezan na stražnji dio očne jabučice. Dakle, glavna je uloga mrežnice pretvorba svjetlosnog signala u elektrićni impuls.



Slika 4. dijelovi oka

## 2.2. Kako ljudsko oko vidi?

Ranije nabrojani dijelovi oka međusobno surađuju i djeluju te nam pomažu da vidimo. Energija u obliku svjetlosti iz okoline prvo prolazi kroz prozirni, prednji sloj oka, rožnicu. Ona je oblikovana poput kupole i na taj način savija svjetlost i pomaže oku da se fokusira. Dio te svjetlosti prolazi i kroz zjenicu, dok obojeni dio oka, šarenica kontrolira koliko će svjetlosti zjenica propustiti. Nadalje, svjetlost prolazi kroz leću, unutarnji prozirni dio oka. Leća zajedno s rožnicom surađuje kako bi pravilno propustila svjetlost. Kada svjetlost dođe do stražnjeg dijela oka i pogodi mrežnicu osjetljivu na svjetlost, posebne stanice zvane fotoreceptori pretvaraju svjetlost u električne signale koji putuju do krajnjeg središta, mozga. Te fotoreceptore čine dvije vrste stanica- čunjići i štapići. Čunjići su zaslužni za boje koje oko vidi. Oni se nalaze u foveji (lat. *fovea centralis*), maloj udubini unutar mrežnice gdje je vidna oštrina najveća te području gdje slika pada kada gledatelj gleda izravno u nešto. Štapići su pak zaslužni za praćenje pokreta, ali oni informacije u mozak šalju u crno bijeloj varijanti. Oni se nalaze na samim rubovima mrežnice. Dakle, kada osoba želi odrediti je li neki objekt plave ili crvene boje, djeluju čunjići, a dok želi gledati taj objekt kako se kreće, onda djeluju štapići.



slika 5. građa štapića (lijevo) i čunjića (desno)

### 3. KATARAKTA ILI MRENA

Mrena ili katarakta je naziv za zamućenje inače kristalno prozirne leće oka čija je zadaća fokusiranje slika iz vanjskog svijeta. Dakle da bi osoba vidjela, leća mora biti prozirna, a kada se ona zamuti, oko ne može fokusirati svjetlost na isti način.

#### 3.1. Uzroci katarakte

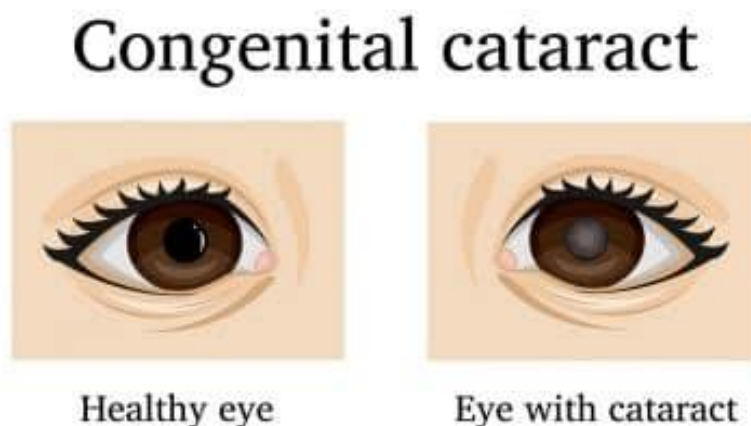
Leća je izgrađena uglavnom od vode i proteina. Proteini su u leći raspoređeni na precizan način koji čini leću prozirnou i propusnom na svjetlost. Pri procesu starenja, proteini se mogu početi skupljati i na mjestu gdje su zbijeni dolazi do zamućenja manjeg ili većeg dijela leće. Mrena se razvija polako sve dok ne počne utjecati na vid. Rizični faktori koji mogu pridonijeti nastanku i

pogodovati progresiji katarakte su visoki krvni tlak, pušenje, često izlaganje zračenju, učestala izloženost Suncu bez sunčanih naočala, primjena steroidnih pripravaka.

## 3.2. Vrste katarakte

### 3.2.1. Kongenitalna katarakta

Kongenitalna katarakta je zamućenje leće koje uzrokuje rasprštanje svjetlosti pri rođenju ili kratko vrijeme nakon rođenja. Ako katarakta kod dojenčadi ostane nezamijećena, može doći do dugotrajnog gubitka vida. Nisu sve katarakte vizualno značajne. Ako je zamućenje leće u vidnoj osi, smatra se vizualno značajnim i može dovesti do sljepoće. No, ako je katarakta mala, u prednjem dijelu leće ili na periferiji, ne mora biti prisutno oštećenje vida. Procijenjuje se da je u svijetu zbog kongenitalne katarakte slijepo 200 000 djece, a od toga je 40 000 u razvijenim zemljama. Što se tiče lateralnosti, prevalencija je u svijetu približno jednaka za jednostranu, odnosno bilateralnu kataraktu. Jednostrane su katarakte obično izolirani sporadični incidenti i mogu biti povezane s očnim abnormalnostima, traumama te intrauterinim infekcijama, osobito rubeolom. Za spriječavanje daljnjih komplikacija, odnosno dugotrajne deprivacijske ambliopije ili gubitka vida ključna je kirurška intervencija. Ambliopija je svaka disfunkcija pri obradi vida karakterizirana lošom oštrinom vida na jednom ili na oba oka te abnormalna binokularna percepcija dubine.



Slika 6. kongenitalna katarakta

### **3.2.2. Nuklearna katarakta**

Čest uzrok oštećenja vida kod starijih osoba je katarakta povezana sa starošću. Ona se dijeli na nuklearnu, kortikalnu i subkapsularnu. Kumulativna incidencija nuklearne, kortikalne i posteriorne kortikalne katarakte je 29,7%, 22,9% te 8,4%. Nuklearna je katarakta najčešći problem povezan sa starenjem. S godinama, nuklearna vlakna postaju sve zbijenija i tako uzrokuju sve veće raspršenje svjetlosti. Rezultat tome je da sklerotične jezgre leće smanjuju prozirnost i rezultiraju vizualnim aberacijama i neugodnim odsjajem koji se javlja uglavnom noću. Klinički, sklerotična leća promijeni boju iz čiste prozirne u žuto narančastu koja može doći do smeđe ako se ne tretira. Povećana obojenost leće je posljedica agregacije proteina u jezgri leće, smanjujući tako njezinu prozirnost i dovodeći do raznih simptoma uključujući oštećenje vida, smanjenje kontrastne osjetljivosti, slabu percepciju boja i kratkovidnost.

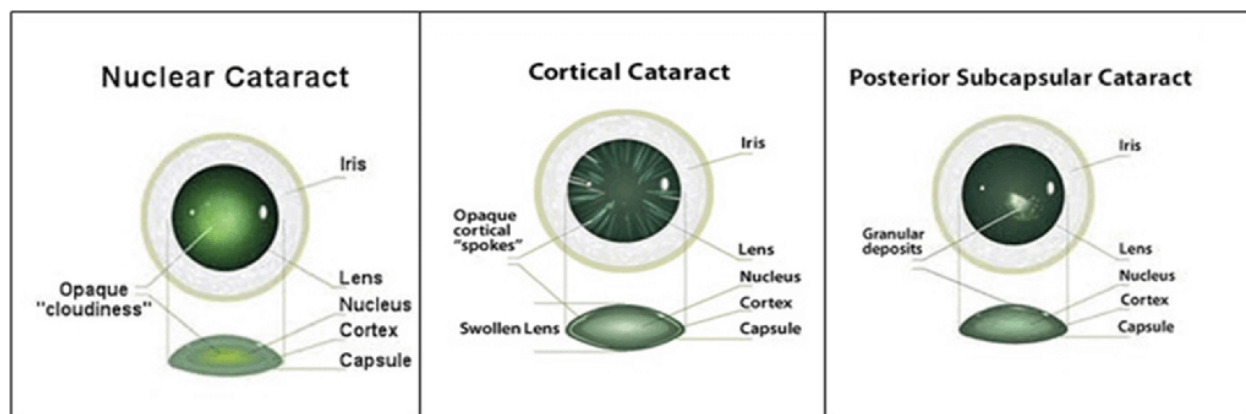
### **3.2.3. Kortikalna katarakta**

Kao i kod nuklearnih sklerotičnih promjena leće, odnosno promjena u jezgri leće, stranje može uzrokovati slične degenerativne promjene u korteksu leće. Korteks je periferni dio očne leće građen od mlađih lećnih vlakana koji se nalazi između jezgre i kapsule leće. Zamućenja nastala u korteksu leće su poprilično jedinstvena. Unutar korteksa se mogu vidjeti oštri rascjepi prozirne tekućine koji izgledaju kao svijetlo sivo obojene žbice. Kortikalna senilna katarakta može napredovati na dva načina- ili se razvija sporo i ostaje ista dugo vremena ili napreduje vrlo brzo. Postoje dvije varijante kortikalne katarakte, stražnja i prednja. Stražnja kortikalna katarakta je ona koja se razvije u sloju koji se nalazi odmah ispod kapsule leće. Kod prednje kortikalne katarakte zamućenje nastaje u prednjem dijelu kapsule leće ili unutar nje. Osim zbog starosti, do prednje kortikalne katarakte može doći i zbog ozljede glave ili oka.

### **3.2.4. Stražnja subkapsularna katarakta**

Stražnja subkapsularna katarakta nastaje zbog stražnje migracije epitelnih stanica leće kao odgovor na vanjske podražaje. Iako u većini slučajeva nastaje sponatno, stražnja subkapsularna katarakta može se razviti i zbog nekih metaboličkih promjena, na primjer, dijabetesa, raznih upalnih procesa te dugotrajne uporabe kortikosteroida. Specifičnost ove mrene je što se češće javlja kod mlađe

populacije i napreduje brže od ostalih katarakti. Zamućenje se javlja na stražnjem polu leće na prednjoj površini stražnje kapsule.



Slika 7. razlika u zamućenju leće kod nuklearne, kortikalne i stražnje subkapsularne katarakte

### 3.2.5. Prednja subkapsularna katarakta

Do prednje subkapsularne katarakte dolazi zbog degeneracije epitelnih stanica prednje leće. Može nastati kao posljedica traume, spontano ili kao posljedica nekog medicinskog tretmana. Područje oštećenja uzrokuje migraciju epitelnih stanica leće u to područje te naknadnu transformaciju stanica u miofibroblaste. Taj proces poznat je pod nazivom fibrozna metaplazija. To rezultira zamućenjem na prednjoj površini leće ispod prednje kapsule. Iako su uzroci za nastanak različiti, postoji povezanost između prednje subkapsularne kapsule i stvaranja sinehija, odnosno priraslica nakon traume ili upale. Sinehije se stvore između stražnje strane šarenice i prednje kapsule leće, a to dovodi do stagnacije očne vodice i nakupljanja toksičnih metabolita koji mogu imati toksični učinak na prednji epitel leće.

### 3.2.6. Traumatska katarakta

Do značajnog mehaničkog poremećaja pa tako i do stvaranja katarakte može doći zbog izravne ozljede glave ili oka. Ako ozljeda uzrokuje otisak pigmentiranog epitela stražnje šarenice na kapsulu leće može nastati vossiusov prsten. On nastaje uglavnom nakon tupe ozljede oka na

prednjoj lećnoj kapsuli, a očituje se u obliku kružnog otiska pigmenta zjeničnog ruba šarenice. Taloženje pigmenta se s vremenom može smanjiti ili potpuno nestati. Teška tupa ozljeda može uzrokovati zamućenja zvjezdaste leće u koretksu ili kapsuli. To može dovesti do disfunkcije epitela leće što rezultira edematoznim odgovorom na površinsku kortikalnu leću. Tupa trauma također može uzrokovati stvaranje katarakte unutar svih slojeva leće, a to dovodi do difuzne fibrozne metaplazije. Ostali oblici traume koji mogu dovesti do nastanka mrežnice su izlaganje zračenju, infracrvenom zračenju, ekstremnoj toplini ili električnim ozljedama.

### **3.2.7. Katarakta izazvana lijekovima**

Dokazano je da nekoliko farmakoloških sredstava uzrokuje nastanak katarakte. Među najčešćim uzročnicima su dugotrajna terapija kortikosteroidima te pretjerana uporaba anaboličkih steroida. Najčešće uporaba steroida dovodi do stražnje subkapsularne katarakte. Zanimljiva je činjenica da je steroidna terapija postala čest izbor liječenja pri liječenju bolesti mrežnice, a zauzvrat povećava stopu stvaranja katarakte. Osim steroida, kataraktu može uzrokovati i fenotiazin. Psihotropni agensi, a osobito fenotiazin potiče taloženje pigmentiranog materijala u prednjem epitelu leće. Ostala farmaceutska sredstva za koja se zna da uzrokuju lentikularne katarakte uključuju miotike i amiodaron.

### **3.2.8. Ostali uzroci za nastanak katarakte**

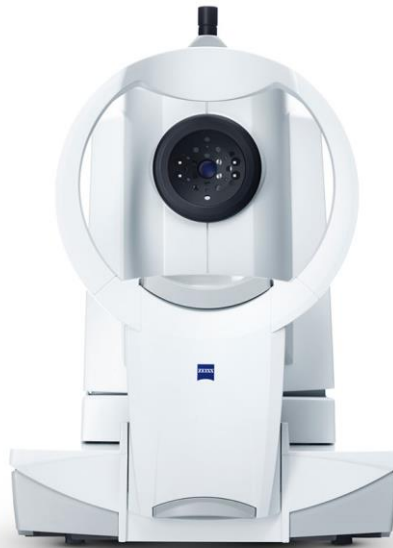Dok je starenje primarni i najčešći vodeći čimbenik koji pogoduje nastanku katarakte, postoje i drugi čimbenici koji predstavljaju rizik. Ti su čimbenici pušenje, sistematske bolesti, pretjerano izlaganje sunčevoj svjetlosti i uporaba ranije navedenih farmakoloških sredstava. Kada govorimo o sistematskim bolestima, nekolicina ih može stvoriti pogodnu podlogu za nastanak mrežnice. To su bolesti poput diabetesa mellitusa, hipokalcijemije, miotonične distrofije te Wilsonove bolesti. Kada je riječ o dijabetesu i katarakti, kortikalna i prednja subkapsularna katarakta se pojave već ranije u tijeku bolesti, a osobito kod pacijenata s lošom kontrolom glukoze. Katarakta izazvana hipokalcijemijom je specifična jer započinje u obliku sitnih bijelih točkica koje se kasnije spajaju u veće ljuskice. Dok su diabetes mellitus i hipokalcijemija bolesti na koje čovjek ne može utjecati, pušenje, izlaganje sunčevim zrakama i sistemsko liječenje bolesti su promijenjivi čimbenici rizika pa tako poduzimanje mjera za promjenu ovih čimbenika može odgoditi početak i napredovanje

katarakte. Fitonutrijenti kao što su karotenoidi ksantofila, lutein i zeaksantin mogu igrati bitnu ulogu u ograničavanju ili neutraliziranju oksidivnih promjena unutar leće koje su izazvane svjetlom. Trenutačno je u tijeku nekoliko studija koje procjenjuju postoje li neka sredstva za zaštitu od nastanka mreene. Iako ne postoji konačna mjera za sprječavanje nastanka katarakte, operacija mreene ostaje iznimno siguran, efektivan i uspješan zahvat.

#### **4. DIJAGNOSTICIRANJE MRENE**

Katarakta se razvija poprilično sporo, s vremenom progredirajućim simptomima kao što su: mutan i zamagljen vid, dupla slika, promjena boje leće, osjetljivost oka na svjetlo. Pojava nekog ili nekih od navedenih simptoma su dovoljni da potaknu većinu pacijenata da zakaže termin za oftalmološki pregled. Pri pregledu, liječnik prvo pogleda povijest bolesti te nakon razgovora s pacijentom, liječnik oftalmolog započinje dijagnostički pregled. Pregled uključuje: test oštine vida, mjerenje očnog tlaka, pregled na mikrobioskopu, pregled retine, pregled suznog filma, širenje zjenica, pregled očne pozadine. U sklopu pregleda se također radi biometrija. Biometrija je neinvazivna, precizna pretraga za mjerenje anatomskih karakteristika oka. Točna mjerenja su ključna za određivanje točne jakosti intraokularne leće prije ugradnje tijekom operacije katarakte. Okularna biometrija uključuje anatomska mjerenja oka, uključujući aksijalnu duljinu, keratometriju, dubinu prednje kapsule te uključuje biometriju prednjeg segmenta oka za koju se mjeri samo prednja trećina oka. Trenutno su dostupna dva postupka biometrije: ultravuk te optička biometrija. Zbog određenih nedostataka ultrazvučne biometrije, a veće preciznosti optičke biometrije, ona je postala postupak izbora u biometriji oka.





slika 8. *optički biometar*

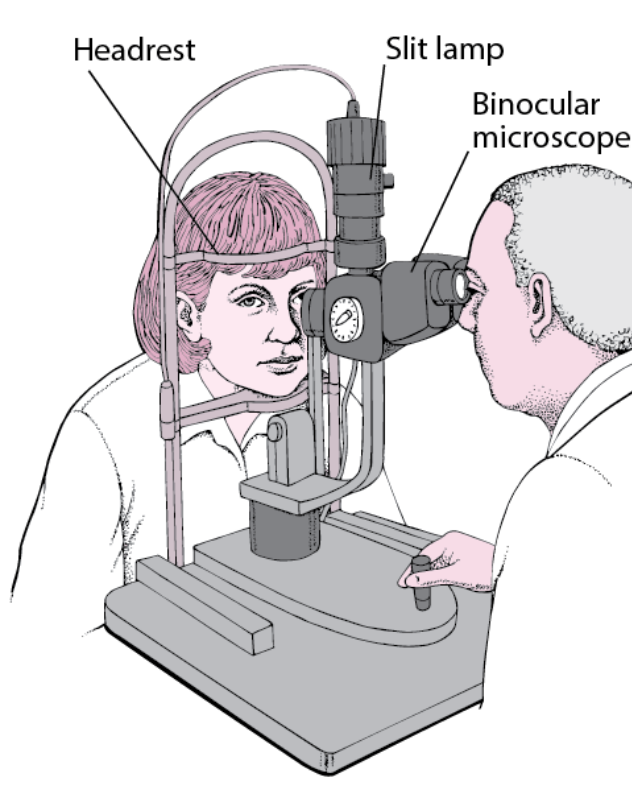
#### **4.1. Test oštrine vida**

Test oštrine vida vjerovatno je mnogima prva asocijacija kada se govori o oftalmološkom pregledu. Riječ je o metodi ispitivanja oštrine i jasnoće vida. Pacijent sjedi na sjedalici, a liječnik od njega traži da iz daljine pročita slova i znakove koji se nalaze na tabli. Slova i znakovi različitih su veličina i raspoređeni u redove i stupce. Slova postaju sve manja i manja do trenutka kada osoba više ne vidi čitati. Ta se tablica naziva Snellenova tablica, a ime je dobila upravo po osobi koja je odgovorna za njezino otkriće 1862. godine, Hermanu Snellenu. Osoba prvo slova čita s jednim okom, a potom s drugim kako bi se što bolje identificirali znakovi oštećenja.



### 4.3. Pregled na biomikroskopu

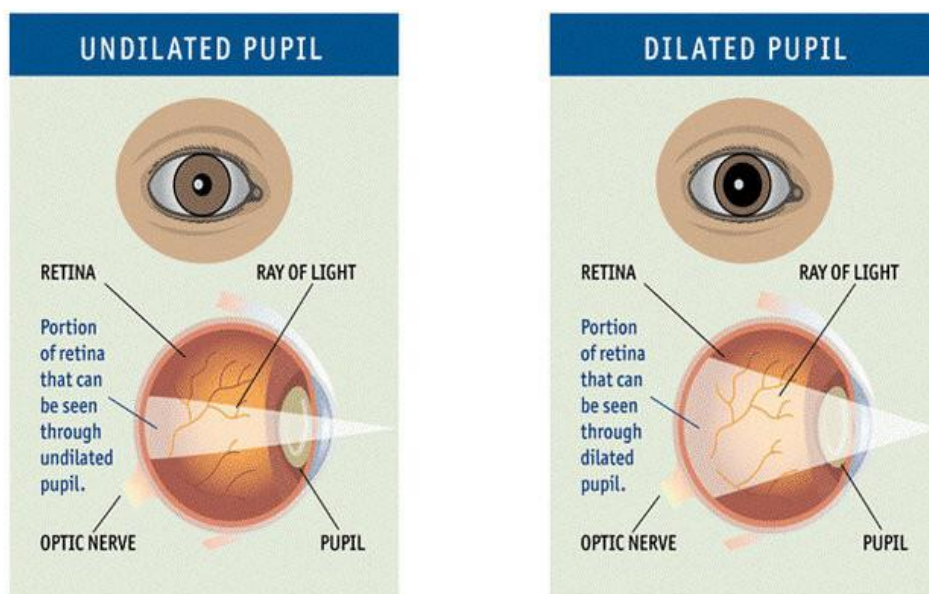
Pregled na biomikroskopu započinje tako što pacijent sjedne na stolicu i na poseban oftalmološki aparat nasloni bradu i čelo. To pomaže da glava stoji što čvršće i da ne dođe do nikavih pomaka. Liječnik oftalmolog po potrebi pacijentu može ukapati posebne kapljice koje pomažu da se bilo kakve abnormalnosti na površini rožnice vide što jasnije. Te su kapljice žute boje jer sadrže posebnu tvar, fluorescein koja ima ulogu ispiranja suza u oku. Također, po potrebi liječnik može ukapati kapljice za proširivanje zjenica. Nadalje, liječnik koristi mikroskop male snage, zajedno sa posebnom procjepnom svjetiljkom visokog inteziteta. Zatim liječnik pregledaje oči. Ključ ove pretrage je upravo pocjepna svjetiljka (eng. *slit lamp*) sadrži ima različite filtere za različite poglede na oko. Tijekom testiranja, liječnik pregledaje sve segmente oka. Prvo liječnik pregledaje prednje dijelove oka, a zatim ponavlja pregled s drugom lećom kako bi pregledao stražnje dijelove oka.



slika 10. pregled biomikroskopom

#### 4.4. Širenje zjenica

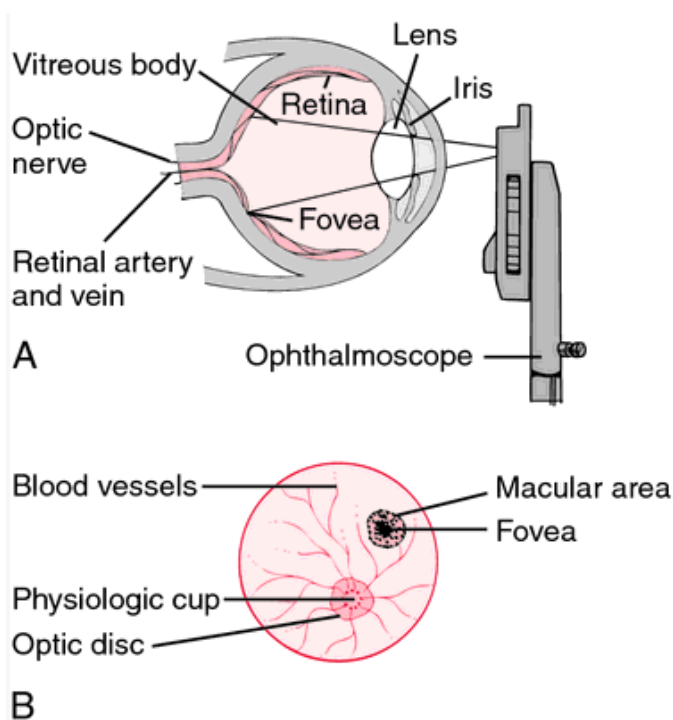
Proširenje zjenica se provodi kako bi se namjerno povećala veličina zjenica tijekom oftalmološkog pregleda kako bi liječnik dobio što bolji pregled unutarnjih struktura oka poput mrežnice, leće i optičkog živca. Ova metoda je ključna ili služi kao pomoć za neke ostale pretrage bitne za dijagnostiku katarakte poput pregleda retine, pregleda suznog filma te pregleda očne pozadine (lat. *fundus*). Do širenja zjenica dolazi kada se otvor u središtu šarenice otvori kako bi propustio što više svjetlosti. Zjenice se šire i sužavaju i u normalnim okolnostima kao reakcija na neke podražaje ili pak prilagodba na mrak i svjetlo. Proces dilatacije zjenica započinje ukapljivanjem kapljica u pacijentovo oko. Razlikujemo dvije vrste kapljica. Jedna vrsta djeluje opuštajuće na mišiće koji uzrokuju suženje zjenica, dok druga vrsta potiče kontrakciju mišića koji se nalaze u šarenici te povećavaju zjenicu. Kapi se mogu koristiti zasebno ili istovremeno, ovisno kolika se dilatacija želi postići. Isto tako, kapljice se mogu ukapati nekoliko puta za što veće proširenje. Kada se zjenice dovoljno prošire, a za to treba ~15 minuta, liječnik nastavlja s pregledom. Nuspojave dilatacije zjenica koje se javljaju u svih ljudi, ali su bezopasne i kratkotrajne su zamućenje vida te povećana osjetljivost na svjetlost. Nakon par sati, osobi se vrati "zdrav" vid i može nastaviti sa svojim aktivnostima.



slika 11. normalna i proširena zjenica

## 4.5 Pregled očne pozadine

Pregled fundusa ili oftalmoskopija je isključivo inspekcijski pregled kojim se promatra očna pozadina koristeći poseban aparat, oftalmoskop. Oftalmoskop je mali, ručni uređaj koji na sebi ima svjetlo. Pregled se može raditi bez ili uz proširenje zjenica, a to ovisi o pojedincu i njegovoj prirodnoj veličini zjenica. Oftalmoskopom se liječnik približi pacijentovu oku i započinje pregled. Svjetlo s uređaja prolazi kroz zjenicu i pri tom osvjetljava mrežnicu. Mali prozorčić za gledanje na oftalmoskopu sadrži leću koja modificira svjetlosne zrake. Promatraju se strukture koje leže najdublje u oku, zajednički poznate kao očno dno: mrežnica, krvne žile mrežnice, glava optičkog živca (disk), i u ograničenom stupnju žilnica.



slika 12. A. inspekcija oka oftalmoskopom; B. prikaz struktura koje se vide oftalmoskopijom

Kada su obavljene sve potrebne pretrage, a liječnik utvrdi prisustvo katarakte, dogovara se termin za operativni zahvat. Pacijent je prije operativnog zahvata dužan obaviti vađenje krvi, kompletne krvne slike kako bi se utvrdilo da nema nikavih promjena u organizmu, koagulogram kako pri operativnom zahvatu ne bi došlo do neočekivanih poteškoća te je dužan nabaviti potvrdu od obiteljskog liječnika da je povoljan kandidat za operaciju pod lokalnom anestezijom ili nalaz anesteziologa u slučaju operacije pod općom anestezijom. Također je važno da se oni pacijenti

koji konzumiraju lijekove koji razrijeđuju krv (Aspirin, Marivarin, Andol..) posavjetuju s liječnikom internistom o prestanku uzimanja tih lijekova nekoliko dana prije operativnog zahvata. Kada je sve ranije navedeno obvaljeno, jedino preostalo je čekati sam zahvat.

## **5. VRSTE ANESTEZIJE**

Anestezija (grč. *an estos*- "bez osjećaja") medicinska je metoda kojom se izaziva neosjetljivost i sprječava osjećaj nelagode ili boli pri medicinskim postupcima. Postoji nekoliko vrsta anestezije: opća, regionalna, lokalna i provodna. Anesteziologija je grana medicine koja se bavi otklanjanjem ili smanjivanjem svijesti i osjeta vanjskih podražaja pojedinca tijekom određenih medicinskih zahvata i postupaka. Anesteziolozi su liječnici specijalizirani za perioperativnu njegu, izradu planova anestezije te davanje anestetika.

Kao i kod ostalih operativnih zahvata, anestezija je važan dio operacije katarakte. Anestezija vezana isključivo za operaciju mrežnice je doživjela velik napredak u razvoju u posljednja dva desetljeća. Napredak je očit s obzirom da je vrsta anestezije progredirala od opće anestezije do lokalne koja se danas može podijeliti na retrobulbarnu, peribulbarnu, sub-tenonsku i topikalnu anesteziju. Prihvatljivi modalitet anestezije trebao bi osigurati sigurnost, povjerenje i udobnost pacijenta prije, tijekom te nakon operativnog zahvata. Cilj je također pravilno anestezirati očna tkiva, a u kompliciranim slučajevima postići akineziju uz održavanje normalnog intraokularnog i orbitalnog tlaka. Napredak i razvoj medicine uistinu je to i omogućio. Pomisao na opću anesteziju mnogima u mnogima budi određenu dozu nesigurnosti i straha pa nije ni čudno što globalno postoji očit rastući trend prema primjeni topikalne anestezije.

### **5.1. Topikalna anestezija**

Topikalna anestezija relativno je brza i jednostavna tehnika koja omogućuje površinsku anesteziju bez potencijalnih opasnosti od injekcija. Riječ je o anesteziji u obliku kapljica, gela ili čak spužvice impregnirane anestetikom. U pacijentovo se oko prije samog postupka mogu ukapati anestetiske kapi (proparakain hidroklorid 0,5%, tetrakain hidroklorid 0,5%) i tada se postiže efekt lokalne

anestezije. Kada govorimo o gelu, on se stavlja na površinu oka i djeluje lokalno anestetiski. Najčešće se primjenjuje lidokain hidroklorid 3,5% gel.

### **5.1.1. Prednosti topikalne anestezije naspram anestezije injekcijom**

Prednost topikalne anestezije je što nema promjena u vidu, izbjegava uporabu igala i ne zahtjeva sedaciju. Jedan od glavnih poticaja za prelazak oftalmologa kirurga katarakte na topikalnu anesteziju je upravo rizik povezan s injekcijama iglom. Kad govorimo o riziku, govorimo o ozljedi očnih ili periokularnih struktura koja može rezultirati komplikacijama u rasponu od posteriornog pozitivnog tlaka pa sve do prolapsa šarenice, krvarenja u žilnici ili odvajanja retine. Dodatne moguće komplikacije su ozljede očnih mišića, bilo od same igle ili od toksičnog učinka anestetika, a to može rezultirati postoperativnom diplopijom, odnosno dvoslikom. Topikalna anestezija ne predstavlja taj rizik, jedino je bitno da pacijent nema alergiju na neku anestetiku tvar.

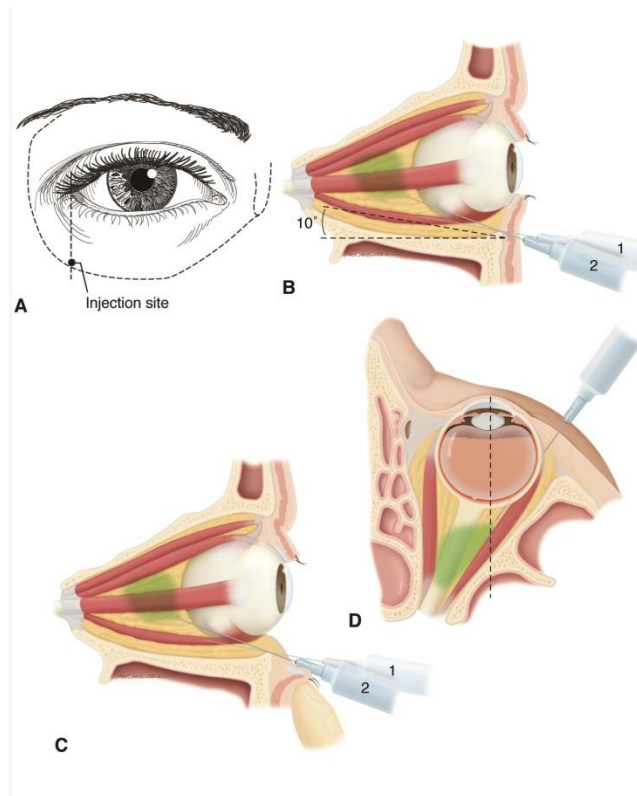
## **5.2. Retrobulbarna anestezija**

Retrobulbarna anestezija ili retrobulbarni blok vrsta je regionalnog anestetičkog bloka živaca koji se koristi u intraokularnoj kirurgiji. Prvi put je opisan 1884. godine te se godinama smatrao "zlatnim standardom" u oftalmološkoj kirurgiji. U ovoj tehnici lokalni anestetik se ubrizgava u prostor smješten iza očne jabučice, retrobulbarni prostor. Tada dolazi do akinezije ekstraokularnih mišića zbog blokade kranijalnih živaca: II., III. i VI. što spriječava pomicanje očne jabučice. Retrobulbarni blok, blokiranjem cilijarnih živaca također osigurava senzornu anesteziju rožnice, konjunktive i uvee.

### **5.2.1 Postupak retrobulbarne anestezije**

U oko se prvo ukapaju dvije kapi lokalnog anestetika. Zatim je potrebno gornji i donji kapak očistiti maramicom natopljenom alkoholom. Potom je važno lokalizirati točku umetanja. Prema nekim autorima preporuča se ciljati na spoju između 2/3 medijalno i 1/3 lateralno duž donjeg orbitalnog ruba ili inferotemporalnog kvadranta što je moguće lateralnije. Pritom pacijent pogled mora fiksirati u neutralnom položaju, a izbjegavati Atkinsonov pogled prema gore ili unutra zbog

visokog rizika oštećenja vidnog živca. Liječnik nedominantnom rukom postavlja kažiprst između donjeg ruba orbite i očne jabučice, dok u dominantnoj ruci pridržava štrcaljku. Potom iglom bode okomito na kožu i pomiče je paralelno s dnom orbite. Probijanjem orbitalnog septuma, čuje se pucketanje. Nakon pucanja iglu je potrebno pomaknuti 1cm do 1,5cm dok ne prijeđe liniju evatora očne jabučice. Zatim se igla mora usmjeriti od 30° do 45° u gornjem i medijalnom smjeru. Potom se igla pomiče 2,5cm do 3cm dok se ne osjeti drugi udar koji označava prolazak mišićnog konusa. Aspiriranje je važan korak kako bi liječnik bio siguran da nije u intravaskularnom prostoru. Kada je uspješno aspirirao, liječnik će ubrizgati 3ml do 5ml lokalnog anestetika.



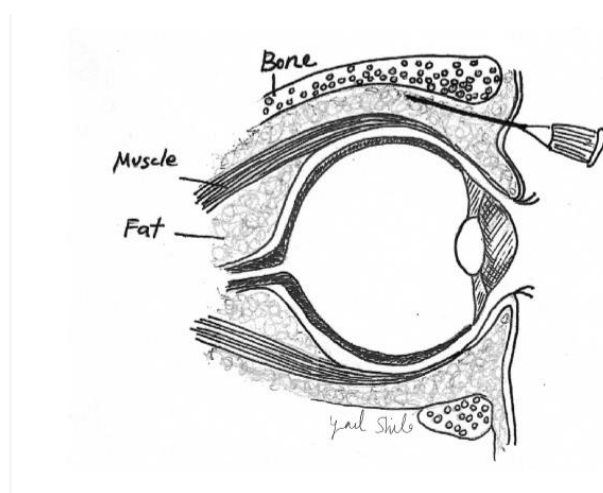
slika 14. retrobulbarni blok

### 5.3. Peribulbarna anestezija

Peribulbarna anestezija ili peribulbarni blok izvodi se ubrizgavanjem anestetika u orbitu oko ekvatora očne jabučice, za razliku od retrobulbarnog bloka gdje se anestetik ubrizgava iza očne jabučice. Blok se sastoji od dvije inekcije, a ubrizgava se infratemporalno između karunkula i medijalnog kantusa. Za postupak je potrebno pripremiti špricu od 7 do 10ml, istu kao za retrobulbarni blok. Donji kapak je prstom potrebno povući prema dolje. Potom se ukapa jedna



kapljica lokalnog anestetika. Igla se zatim uvodi kroz forniks ispod očnog limbusa. Igla je važno ne usmjeravati prema očnoj jabučici već malo prema dolje. Infertemporalna injekcija anestetika (4ml do 5ml) može se podijeliti u tri injekcije: 1 ml odmah posteriorno od *orbicularis oculi*, 1 ml neposredno ispred ekvatora i 2 ml nakon što se igla provuče pored globusa. Druga injekcija (3ml do 4ml) može se primijeniti između karunkule i medijalnog kantusa zatim se ubrizgati unatrag i blago medijalno (dalje od globusa) oko 24 mm, kako bi se ubrizgalo 3 do 4 ml anestetika. Injektiranje izravno kroz karunkulu može uzrokovati značajno krvarenje. Bitno je napomenuti kako se u današnje vrijeme peribulbarna anestezija kao opcija polako napušta zbog opasnosti koja postoji s obzirom na visoku vaskularnost, a malen i ograničen prostor.



slika 15. peribulbarni blok

## 5.4. Komplikacije retrobulbarnog i peribulbarnog bloka

### 5.4.1. Komplikacije retrobulbarnog bloka

Iako rijetke, komplikacije nastale usljed anestezije nisu neizbježne. Dapače, šansa da dovedu u opasnost pacijentov vid pa i život nije nepostojeća. Učestalost po život opasnih komplikacija je niska i iznosi 3,4 na 10 000 slučajeva, a većina takvih događaja je povezana upravo s retrobulbarnim blokom. Jedna od najčešćih komplikacija retrobulbarnog bloka je retrobulbarno krvarenje s incidencijom od 0,04% do 1,7% te može biti venskog i arterijskog izvora. Ova je komplikacija najčešće povezana uporabom igle veće od 38mm. Kako se igla dalje pomiče, vaskularne su strukture kompaktnije, a time se povećava rizik od vaskularne punkcije. Arterijska retrobulbarna hemoragija karakterizirana je iznenadnom pojavom proptoze, smanjenom vidnom

oštrinom, neizdržljivom boli i povećanjem intraokularnog tlaka. Smatra se hitnim medicinskim stanjem i može zahtijevati lateralnu kantotomiju ili dekompresiju orbite od strane liječnika oftalmologa. S druge strane, retrobulbarno krvarenje s venskim izvorom obično se javlja sporije, a karakterizira ga kemoza i manji učinak na intraokularni tlak. Komplikacija se tretira vanjskim digitalnim pritiskom.

#### **5.4.2. Perforacija očne jabučice**

Perforacija očne jabučice je rijetka, ali ozbiljna komplikacija. Nuspojave i ozbiljne posljedice mogu se spriječiti ako se perforacija na vrijeme prepozna, odnosno prije ubrizgavanja anestetika. Pri perforaciji globusa, oko postaje mekano pri ubodu iglom. Ako je igla zahvatila globus, ona se neće pomaknuti dok pacijent miče oči lijevo-desno.

#### **5.4.3. Sistematske komplikacije**

Sistematske su komplikacije vrlo rijetke, ali ako se dogode, mogu biti izrazito opasne, čak sa smrtnim ishodom. Do ovih komplikacija dođe ako je anestetik ubrizgan pogrešno, odnosno u krvnu žilu ili cerebrospinalnu tekućinu. Komplikacije se mogu izbjeći tako da se igla ne pomiče više od 24mm od mjesta ulaska i da se od pacijenta traži da gleda ravno naprijed. Za to je naravno potrebna i pacijentova suradnja. Sistematske se komplikacije manifestiraju cirkulatornim kolapsom, poremećajem razine svijesti, nepravilnim pulsom te konvulzijama.

#### **5.5. Sub-tenon anestezija**

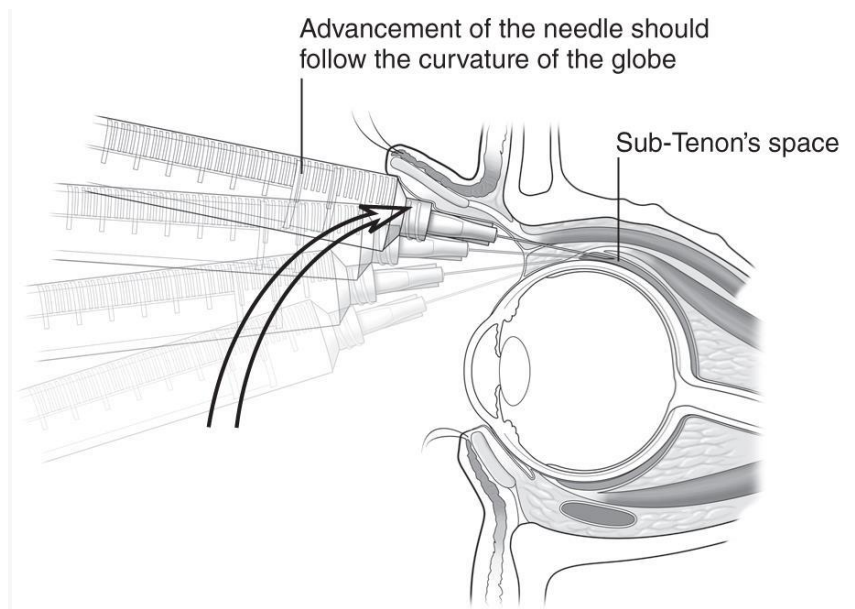
Budući da uporaba oštrih instrumenata u peribulbarnoj i retrobulbarnoj anesteziji može uzrokovati ozbiljne pa čak i po život opasne komplikacije poput perforacije očne jabučice, orbitalnog krvarenja, oštećenja optičog živca itd. uvijek kada je to moguće, treba koristiti alternativu koja je sigurnija. Iako ne postoji metoda okularne anestezije koja je stopostotno učinkovita i bez rizika, sub-tenon anestezija (eng. *sub-tenon block*) novija je tehnika koja je relativno sigurnija od prethodno nabrojanih.

### **5.5.1. Tenonova kapsula**

Tenonova kapsula je tanki sloj vezivnog tkiva koji okružuje očnu jabučicu. Sprijeda leži u blizini konjunktive i s njom se spaja u razini limbusa. Proteže se posteriorno okružujući očnu jabučicu i stapajući se s durom vidnog živca. Sub-tenon, pod drugim nazivom episkleralni prostor virtualni je prostor između kapsule i sklere. Ubacivanjem anestetika u ovaj prostor dolazi do analgezije i akinezije difuzijom posteriorno u retro-orbitalni prostor da blokira prolazne osjetne i motoričke živce

### **5.5.2. Postupak kod sub-tenon anestezije**

Prvo je potrebno pripremiti 2 do 3,5 ml anestetske otopine. Zatim se pacijenta postavi u ležeći položaj i ukaplje se kap do dvije anestetičkih kapi u oko. Dobro djelovanje također ima i tupfer natopljen ametokainom za lokalnu primjenu ostavljen u donjem forinksu na minutu. Prije samog reza, korisna je kauterizacija prostora zbog ograničavanja rizika subkonjuktivalnog krvarenja i nenamjernog produljenja reza. Kauterizacija se nježno izvodi bipolarnim kauterom ne pritišćući, jedva dodirujući površinu konjunktive. Taj postupak također pomaže da se tenonova kapsula odigne od bjeloočnice. Zatim se postupak nastavlja i prijelazi na sam rez. Rez (ne duži od 0,5mm) se izvodi pomoću malih opružnih škara kroz konjuktivu i tenonovu kapsulu, 2 do 3mm iza limbusa u inferomedijalnom kvadrantu očne jabučice. Pri postupku, škare ne smiju biti otvorene više od pola. Ključ je pronaći sub-tenonovu ravninu, odnosno disecirati sve do gole bjeloočnice. Pri tome pomaže držanje oštrica škara tako da je njihova ravnina okomita na površinu oka umjesto da je paralelna. Nadalje, na štrcaljku koja sadrži otopinu anestetika potrebno je postaviti posebno dizajniranu kanilu za ubrizgavanje anestetika, a kao alternativa može poslužiti i suzna kanila. Kanila se zatim provlači kroz napravljeni rez koji mora čvrsto pristajati oko kanile. Kanila se onda pomakne unatrag tako da njezin vrh dodiruje i prati zakrivljenost očne jabučice sve do retrobulbarnog prostora. Kako se prolazi ekvator, ruka i štrcaljka se trebaju okrenuti od očne jabučice tako da vrh kanile ostane u prostoru. Potom se pažljivo ubrizgava anestetik.



slika 16. *Sub-tenon anestezija*

## 5.6. Opća anestezija

Opća anestezija kombinacija je lijekova koji se pacijentu daju prije operativnog zahvata, a potom ga čine potpuno nesvjesnim tako da ne osjeća i ne reagira na bol i reflekse. Pacijenti pod općom anestezijom uopće nisu svjesni svoje okoline i potrebna im je pomoć pri disanju. Anesteziolog je obvezan dati pravu dozu anestezije te pratiti vitalne znakove pacijenta. Ova vrsta anestezije je zato kompleksnija i obično se koristi za dulje, komplicirane i invazivne zahvate. Ipak, u izuzetnim situacijama, pri operaciji katarakte pacijentu se daje opća umjesto lokalne anestezije. Za lokalnu anesteziju izrazito je bitna suradnja pacijenta. Važno je da je pacijent svijestan situacije i samog postupka. Najvažnije je pri zahvatu ostati miran, odnosno surađivati. Ako se prije zahvata procijeni da osoba nije adekvatan kandidat za lokalnu anesteziju, zbog mogućih komplikacija, može biti stavljena pod opću anesteziju. Neadekvatni kandidati za lokalnu anesteziju su mala djeca, osobe s mentalnom retardacijom, dementne osobe, osobe s poremećajima motorike (Parkinson sindrom) itd.

## 5.7. Intravenska sedacija

Intravenska se sedacija daje zajedno s anestetikom u oko. Njezina uloga je smiriti i opustiti pacijenta prije samog zahvata. Prije operacije, anesteziolog intravenski pacijentu ubrizga lijekove

sedative, najčešće midazolam, fentanil, ketamin i propofol koji se mogu dati pojedinačno ili u kombinaciji. Važno je napomenuti kako ovaj korak nije nužan, već ovisi o samom pacijentu i njegovom stupnju anksioznosti i straha. Ovi sedativi nemaju učinak kao opća anestezija gdje pacijent nije pri svijesti, već djeluju blago opuštajuće. Mnogi pacijenti pri zahvatu zaspu i ne sjećaju se nekih dijelova operacije. U slučaju potrebe za ponavljanjem operacije oka, sedacija neće imati isti učinak zbog stvaranja blage tolerancije organizma na sedative. Zato mnogi ljudi drugi zahvat dožive potpuno drugačije od prvog.

## **6. OPERATIVNI ZAHVAT**

Operacija katarakte brza je, bezbolna operacija oka kojom se uklanja zamućena leća, a umjesto nje postavlja se nova, kristalno prozirna, zdrava leća. Rezultat operacije je čist i jasan vid. Zahvaljujući napretku tehnologije i medicine, operacije mrežne smatra se rutinskim zahvatom s minimalnim komplikacijama. Pacijent se već isti dan otpušta iz bolnice, a velik dio pacijenata odmah nakon zahvata ima jasan vid, dok se kod drugih vraća postupno, kroz tjedan dana.

### **6.1. Povijest operacije mrežne**

Prije 1700-ih smatralo se da je katarakta uzrokovana neprozirnim tekućim materijalom koji teče kroz leću, a od tu i potječe samo ime katarakte. Riječ katarakta dolazi od latinske riječi "cataracta" što u prijevodu znači "vodopad".

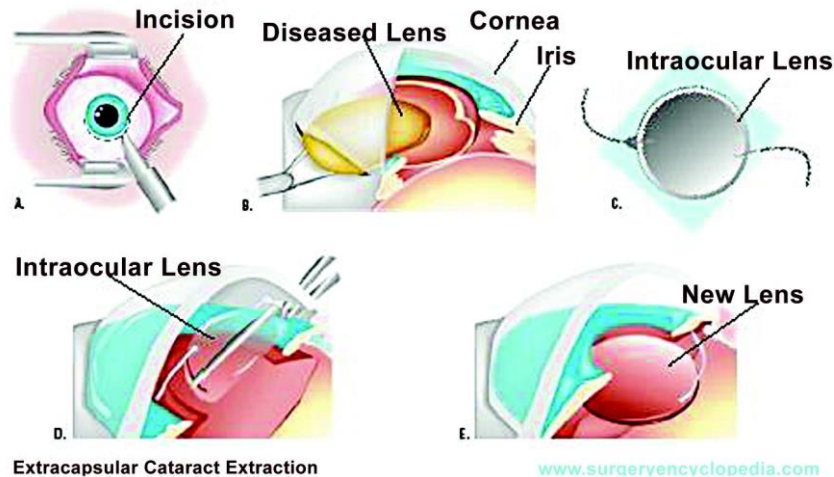
#### **6.1.1. "Couching"**

"Couching" je jedna od najranijih kirurških intervencija za liječenje katarakte koja datira još od 5. stoljeća prije Krista. Sama riječ "couching" dolazi od francuske riječi "coucher" što u prijevodu znači "staviti u krevet". U ovoj metodi koristila se oštra igla kojom se probijalo oko u blizini

limbusa sve dok pružatelj usluge ne bi bio u mogućnosti ručno izbaciti mrenu u područje staklastog tijela i izvan vidne osi. Nedostatak aseptične tehnike i gruba priroda postupka rezultirali su lošim ishodima.

### **6.1.2. Ekstrakapsularna ekstrakcija katarakte**

Uz ranije opisanu metodu "couching" koju su mnogi koristili, postoje tekstovi od 600 godina prije Krista koji dokumentiraju opotrebu primitivne ekstrakapsularne ekstrakcije katarakte (ECCE) što znači da se leća uklanja, a kapsula leće ostaje na mjestu. Opisano je kako je oštra igla probadala oko kroz očnu vodicu dok ne bi došla do kapsule leće gdje bi kirurg napravio rez. Potom bi pacijent dobio upute za valsalva manevar sa zatvorenom nosnicom dok materijal leće ne izađe iz reza i dok se pacijentov vid ne poboljša. Postoperativno, autohtono korijenje i lišće stavljeno je u zavoj, a pacijentu je rečeno da leži ravno i izbjegava naporne aktivnosti uključujući kašalj i kihanje. Stoljećima je prevladavala metoda "couching" nad ECCE metodom, sve do 1747. kada je francuski kirurg Jacques Daviel, koji se često smatra ocem moderne operacije vađenja mreene, izveo ECCE. ECCE je i danas jedna od najčešćih metoda operacije katarakte. Kornealnim nožem bi napravio rez na rožnici veličine do 10mm, zatim bi zatupljenom iglom probio kapsulu leće i izvadio leću pomoću lopatice i kirete. Postoperativna njega je obuhvaćala previjanje oka pamučnom oblogom namočenom u vino i ležanje u mračnoj sobi nekoliko dana. Ova metoda je predstavljala napredak u odnosu na "couching" metodu, ali također uz komplikacije poput zamućenja stražnje kapsule te infekcija. Danas je ovaj postupak sličan. Kirurg u bjeloočnici napravi maleni rez blizu vanjskih rubova rožnice. Veličina reza ovisi o tome hoće li se leća jezgre ukloniti u jednom komadu ili će se pak fakoemulzifikacijom otopiti u sitne komadiće i potom vakuumirati. Potom kirurg kroz rez ulazi u oko i pažljivo otvara prednji dio kapsule koja drži leću na mjestu. Nakon što ukloni tvrdo središte ili nukleus rez se zatvara šavovima. Ako se pak koristi tehnika fakoemulzifikacije, šavovi nisu potrebni.



slika 17. ekstrakapsularna ekstrakcija katarakte

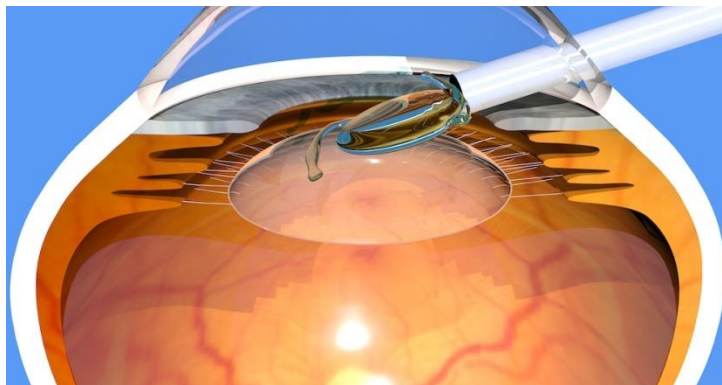
### 6.1.3. Intrakapsularna ekstrakcija katarakte

Dok se Daviel smatra prvom osobom koja je izvela ECCE, 1753. godine je londonski kirurg imena Samuel Sharp prvi put izveo intrakapsularnu ekstrakciju katarakte (ICCE). Ova metoda uključuje uklanjanje zamućene leće i okolne kapsule u jednom dijelu. Budući da kapsula leće djeluje kao barijera između prednje i stražnje sobice, njezino otklanjanje uzrokuje prolaps staklastog tijela i naknadno odvajanje retine. Osim toga, istodobno uklanjanje leće i kapsule zahtijeva veći rez (12mm-14mm), a to znači duže vrijeme oporavka i veći rizik za nastanak infekcije. U današnje vrijeme, ova metoda je zamrla, a indikacije za planiranje su jedino kada se predviđa labavost, odnosno nestabilnost kapsularne vrećice. U takvim je okolnostima sigurna i uspješna ekstrakapsularna operacija s implantacijom intraokularne leće malo vjerovatna.

### 6.1.4. Intraokularne leće

Važna funkcija prirodne leće je lom svjetlosnih valova tako da se fokusiraju na mrežnicu, čime se dobiva jasna slika. Pacijenti bez takvih leća smatraju se afakičarima i prije pojave intraokularnih leća (IOL) često su im bile potrebne jake, glomazne naočale, što je često dovelo do loše kvalitete vida. Tijekom Drugog svjetskog rata, doktor Harold Ridley primijetio je da je jedan od pilota Kraljevskog ratnog zrakoplovstva zadobio traumu oka od šrapnela od plastike i unatoč tome što je imao strano tijelo, ostao je uglavnom asimptomatičan godinama. To je nadahnulo suradnju s

Odjelom za plastiku Imperial Chemical Industries na razvoju prve IOL izrađene od polimetilmetakrilata (PMMA), koji se u to vrijeme uglavnom koristio u zrakoplovima. Tako je 1949. dr. Ridley izveo je prvu operaciju IOL-a u bolnici St. Thomas u Londonu. Za svoj je rad primio mnoge kritike zbog revolucionarne ideje umetanja stranog tijela u oko. Kritike su se nizale i zbog nastanka glaukoma, upala, česte dislokacije IOL-e itd. Dr. Ridley je sam priznao da su korekcije bile neophodne, ali njegov rad je otvorio put modernom napretku u IOL i kirurgiji katarakte.



slika 18. *implatant leće (IOL)*

### **6.1.5. Moderna kirurgija katarakte**

Otkriće lokalnih anestetika od strane Fischmana te uvođenje fakoemulzifikacije 1967. od strane doktora Charlesa Kelmana kao i konglomerat sklopivih IOL-a omogućili su da moderna ekstrakcija katarakte bude sigurnija i učinkovitija. Fakoemulzifikacija koristi ultrazvuk za razbijanje katarakte, a katarakta se potom aspirira iz oka. Ovaj je razvoj kirurzima omogućio smanjenje rezova u oku s 10mm na 3mm, a samim time skraćuje se vrijeme oporavka i niža je stopa nastanka komplikacija. U modernoj se kirurgiji rade sitni rezovi u rasponu od od 1mm do 3mm. Zatim se prednja kapsula leće otvara na zakrivljen način, a leća hidrodisekira kako bi se olabavilo prijanjanje uz kapsulu. Za dijeljenje leće na fragmente se koriste mikroinstrumenti, a fakoemulzifikacija služi za razbijanje i aspiriranje katarakte. U preostalu kapsulu leće, ako je to moguće, zatim se postavlja sklopljivi IOL. U modernoj se medicini također koristi femtosekundarni laser koji je 2010. odobrila američka savezna uprava za lijekove. Ovaj laser sadrži softver za oslikavanje rožnice, leće, kapsule i prednje komore. Laser ima mogućnost izvođenja rezova rožnice kako bi ušao u oko. Kirurzi ovu tehnologiju koriste za korekciju astigmatizma rožnice ili u slučajevima kada su



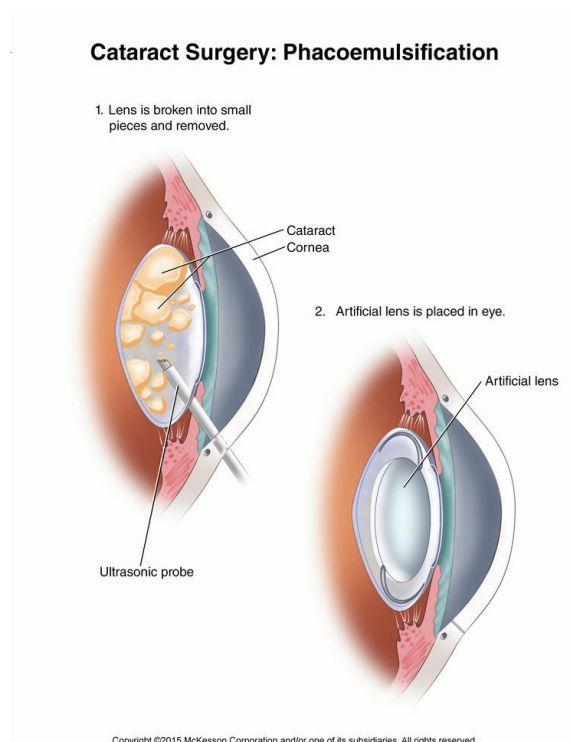
umetnute leće napredne tehnologije (leće za korekciju astigmatizma, multifokalne ili trifokalne leće). U Hrvatskoj još nije zastupljena ova metoda.

## **6.2. Fakoemulzifikacija**

Fakoemulzifikacija je najčešća metoda operacije mrežnice. Tijekom postupka, kirurg na rubu rožnice napravi mali rez, a zatim u membrani koja okružuje leću napravi mali otvor. Kroz otvor se u oko stavlja mala ultrazvučna sonda koja zamućenu leću razbija na sitne komadiće. Instrument je izrazito brz i vibrira ultrazvučnom brzinom kako bi sjeckao te gotovo otopio materijal leće u sitne fragmente. Ti se sitni fragmenti potom "usisavaju" iz kapsule pomoću posebnog nastavka na sondi. Nakon što se uklone čestice leće, u prirodnu kapsulu leće se implantira nova, umjetna intraokularna leća. Ona se u oko uvodi preko malenog reza i izdubljene cjevčice. Kada se leća progura kroz otvor, ona se raširi i formira te postavlja na mjesto. Fakoemulzifikacija se uglavnom izvodi ambulantno i ne zahtjeva boravak u bolnici. Postupak se izvodi u lokalnoj ili topikalnoj anesteziji.

## **6.3. Oporavak nakon fakoemulzifikacije**

Rez napravljen na rožnici uglavnom ne zahtjeva šivanje i zacijeli spontano. U nekoliko dana, rez potpuno zacijeli. Pacijentima se daju postoperativne kapi za oči koje se sastoje od antibiotika, steroida te nesteroidnih protuupalnih lijekova. Ove kapi su bitne jer imaju svojstva koja ublažuju oporavak, odnosno smanjuju upalna stanja i sprječavaju nastanak infekcije. Nakon 7-10 dana može se obustaviti terapija kapima. Većina pacijenata odmah nakon zahvata ima poboljšanje vida koji se kroz 4-5 tjedana formira do jasnog i čistog.



slika 19. *fakoemulzifikacija*

## 7. KOMPLIKACIJE OPERATIVNOG ZAHVATA

Iako rijetko, operacija mrežne ima mogućnost komplikacija, poput svakog kirurškog zahvata. Komplikacije se mogu pojaviti tijekom samog trajanja zahvata te nakon operacije, u ranom ili kasnom razdoblju. Valja razlikovati ozbiljne komplikacije od normalnih nuspojava koje se povuku za jedan do dva dana.

### 7.1. Normalne nuspojave

U normalne nuspojave operacije mrežne spadaju: mučnina, zamagljen vid, nelagoda u oku, svrbež oka, suhoća oka, iritacija, osjećaj peckanja u oku, crvenilo u bjeločnici, oteklina u oku ili okoloočnom području, osjetljivost na svjetlost te vizualni halo efekt.

Za što brži oporavak, preporuča se konzumiranje dovoljno tekućine, hrane bogate nutrijentima te odmor bez naprezanja. Također se savjetuje dan nakon zahvata posjetiti svog liječnika kako bi skinuo zavoj te obavio pregled oka da utvrdi postoje li kakve neobične promjene.

## **7.2. Rijetke nuspojave**

Ove pojave, iako rijetke, zahtijevaju da se osoba što prije javi svom liječniku kako bi se na vrijeme utvrdio problem i izbjegla naknadna komplikacija. Zabrinjavajući simptomi su: crvenilo u oku ili okolo oka koje ne prolazi nakon dva dana, naglo smanjenje vida, groznica s mučninom i povraćanjem, iscjedak iz oka, kontinuirana osjetljivost na svjetlo, progredirajuća bol, iznenadno povećanje blještavih svjetala, sjena u perifernom vidu.

## **7.3. Intraoperativne komplikacije**

Najčešće komplikacije nastale za vrijeme samog operativnog zahvata jesu problemi kod istisnuća leće, potonuće leće u staklovinu, intraoperativno krvarenje te rijetko propulzivno krvarenje. Komplikacije mogu nastati zbog pogrešnog rukovanja instrumentima, ali i zbog bolesti pacijenta. Ove se komplikacije uglavnom mogu riješiti još za vrijeme samog zahvata, a ako ne tada, u naknadnom dogovorenom zahvatu.

## **7.4. Postoperativne komplikacije**

Mnogo je komplikacija koje se mogu javiti nakon operacije katarakte. Mi ćemo ovdje nabrojati i ukratko opisati nekoliko najčešćih i najznačajnijih. Treba naglasiti da su ove komplikacije rijetke, ali da svakako simptome ne treba zanemariti jer mogu ukazati na neko patološko stanje.

### **7.4.1. Infekcijska upala oka**

Većina postupaka nosi određeni rizik od infekcije kirurškim alatima, pogrešnom kirurškom tehnikom ili pogrešnom njegom rane nakon operacije. Do infekcijske upale oka dođe uglavnom nakon operacije veće i guste mrežne. Mogu se javiti crvenilo, bol te osjetljivost na svjetlo. Vid je

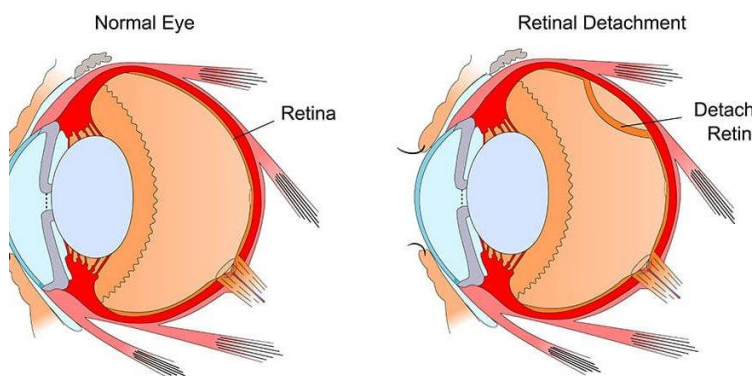
nakon operacije i dalje zamagljen i maglovit, ali se lako liječi protuupalnim kapima za oči koje smanjuju oteklinu kroz nekoliko dana do jedan tjedan.

Rijetko (u manje od 0,5% slučajeva) može doći do endoftalmitisa, odnosno unutarnje infekcije/upale očne jabučice. Simptomi poput crvenila, boli, osjetljivosti na svjetlo i smanjenja vida nastupaju 2-5 dana nakon operativnog zahvata. Endoftalmitis je potrebno što prije liječiti jer daljnje komplikacije mogu izazvati trajni gubitak vida pa čak i gubitak cijelog organa oka.

### 7.4.2. Ablacija retine

U pitanju je ozbiljna komplikacija koja zahtijeva hitno liječenje. Nastaje kada retina iz "ispadne" prirodnog položaja. Odvajanjem mrežnice, odvajaju se i njezine stanice od sloja krvnih žila oje osiguravaju hranu i kisik. Što se ablacija retine duže ne tretira, veći je rizik za trajni gubitak vida na zahvaćenom oku. Pacijent kod odvajanja retine ima simptome poput iznenadne pojave bljeskova u oku te smanjenog vida

### Retinal Detachment

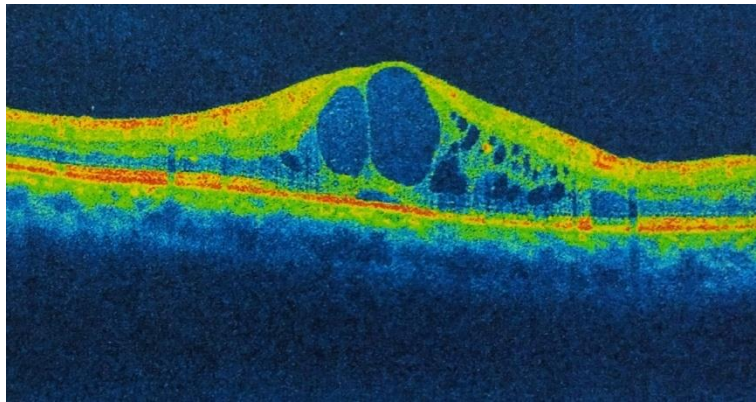


slika 20. zdravo oko i oko s odvojenom retinom

### 7.4.3. Cistoidni makularni edem

Makula čini samo središte vida odnosno retine. Cistoidni makularni edem je bezbolno stanje koje zahvaća samu makulu. U makuli se tada javljaju višestruka cistoidna područja tekućine koja

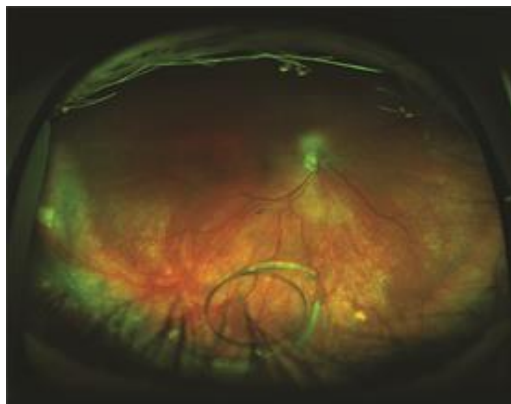uzrokuju oticanje odnosno edem retine. Glavni simptom koji se javlja je zamagljen središnji vid dok je periferni vid jasan. Liječenje može varirati, ovisno o preporuci oftalmologa. Upale mrežnice se uglavnom liječe protuupalnim lijekovima poput kortikosteroida. Oni se uglavnom davaju u obliku kapi za oko, ali se također mogu konzumirati i oralno ili putem injekcija. Također se mogu koristiti lijekovi iz skupine inhibitora faktora rasta vaskularnog endotela ili se pak makularni edem može ukloniti laserski. Također, za liječenje se mogu koristiti diuretici poput acetazolamida koji pomažu u smanjenju otoka.



slika 21. *cistoidni makularni edem*

#### **7.4.4. Dislokacija intraokularne leće (IOL)**

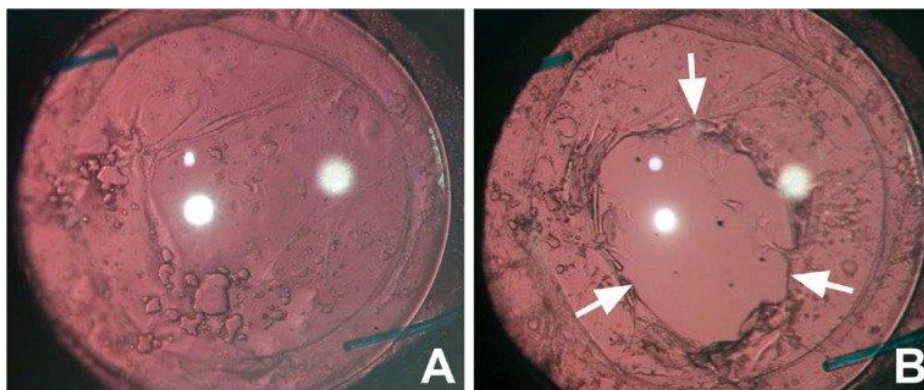
Kada dođe do pomaka postavljene intraokularne leće, govorimo o dislokaciji intraokularne leće. Tijekom operacije, IOL se postavlja unutar kapsularne vrećice. No, u nekim situacijama, ta iznimno tanka kapsularna vrećica ili vlakna koja je drže na mjestu puknu i potpora IOL-a postaje ugrožena. Dislokacija se može dogoditi isti dan, tijekom operativnog zahvata, ali i danima i godinama nakon zahvata. Najčešći su simptomi promjene u vidu u smislu zamućenog vida, pojave duple slike ili osoba vidi rub implantanta leće dok gleda.



slika 22. dislokacija intraokularne leće u šupljini staklenastog tijela

#### 7.4.5. Zamućenje stražnje kapsule

Zamućenje stražnje kapsule (eng. *posterior capsule opacification*) (PCO) kasna je komplikacija koja se javlja u 14 do 60 posto operacija katarakte. PCO se javlja kada stražnja strana kapsularne vrećice postane zamućena. Često se naziva sekundarnom kataraktom, ali ona to nije jer jednom kada se katarakta ukloni, ne može se vratiti. Ova komplikacija često se javlja kod osoba koje imaju diabetes mellitus ili su prethodno imali operaciju oka. PCO rezultira stvaranjem sitnih čestica koje ostaju zarobljene u sloju iza leće. Do PCO također može doći ako je je nakon operacije katarakte ostalo nekoliko starih stanica mrežnice. Liječenje je danas jednostavno, a izvodi se ambulantno. Radi se o YAG laserskoj kapsulotomiji. Laserom liječnik napravi rupu na stražnjoj strani kapsule leće. Ta rupa propušta svjetlost pa osoba može normalno vidjeti. Postupak je bezbolan i traje svega 5 minuta.



slika 23. oko sa zamućenjem stražnje kapsule prije i nakon YAG laserske kapsulotomije

#### **7.4.6. Edem rožnice**

Edem rožnice ili otok rožnice (eng. *corneal swelling*) nakupljanje je tekućine u rožnici, prozirnoj leći koja pomaže fokusirati svjetlost na stražnji dio oka. Otok na rožnici može se pojaviti bilo gdje nakon operacije, ali se uglavnom javlja na mjestima reza. Rožnica otekne i postane zamagljena, a samim time, vid postaje otežan. Ovaj se problem liječi lokalnim steroidima u obliku kapi za oči koje smanjuju oticanje. Problem je privremen i nestaje nakon nekoliko dana do nekoliko tjedana.

#### **7.4.7. Povišen očni tlak**

Gotovo polovica onih koji operiraju mreću doživjet će povećanje tlaka u oku nakon zahvata, ali se razina tlaka obično vraća na normalnu unutar 24 sata. Stalni problemi s povišenim ili sniženim očnim tlakom pak mogu biti povezani s nekim drugim očnim stanjima, poput glaukoma. Visoki očni tlak nastaje kada tekućina u prednjem dijelu oka ne otječe kako bi trebala ili ako oko proizvodi previše tekućine pa pritisak postane prevelik. S obzirom da se spontano povlači, nije potrebno liječenje povišenog oćnog tlaka povezanog s operacijom katarakte.

## **8. ULOGA MEDICINSKE SESTRE/TEHNIČARA PRI DIJAGNOZI, OPERACIJI I POSTOPERATIVNOJ NJEZI**

Oftalmološke medicinske sestre/tehničari sudjeluju u procjeni, dijagnosticiranju i liječenju pacijenata s različitim očnim bolestima i ozljedama pa tako i pacijenata s kataraktom. Iako je skrb pacijenata s kataraktom multidisciplinarna suradnja, medicinske sestre/tehničari sve više preuzimaju velik dio brige oko operativnog zahvata. Sama procjena pacijentova stanja i potrebe za operativnim zahvatom se provodi prije prijema pacijenta u bolnicu. Oftalmološke sestre imaju važnu ulogu u procjeni odnosno dijagnosticiranju. To uključuje izvođenje biometrije, uzimanje osnovnih podataka o pacijentu te dobivanje pristanka pacijenta na zahvat. Osim toga, medicinska sestra/tehničar sudjeluje u davanju sub-tenonove anestezije i ima ulogu prve pomoćne ruke liječniku. U nekim područjima medicinske sestre/tehničari preuzimaju cjelokupnu postoperativnu njegu pacijenta koji su imali uspješnu, odnosno neompliciranu operaciju

katarakte. To uključuje modifikaciju lijekova primjenom uputa za određenu skupinu pacijenata, objašnjavanje i demonstraciju o uprabi nekih lijekova, autorefrakciju, odnosno procjenu kako svjetlost prolazi kroz oko, usmenu edukaciju pacijenta prije te nakon operativnog zahvata te samo otpuštanje pacijenta iz ustanove. Pacijent najviše vremena provede s medicinskom sestrom/tehničarom, dok je s liječnikom oftalmologom u kontaktu samo za vrijeme operativnog zahvata. Osim toga, medicinske sestre/ tehničari se sami educiraju i na taj način u svim okruženjima mogu samostalno identificirati pacijente koji doživljavaju gubitak vidne oštine te ih uputiti na daljnju obradu u oftalmološku ambulantu. To pridonosi povećanom dijagnosticiranju katarakte u ranoj fazi, omogućuje pacijentu što raniji operativni zahvat i povratak normalno funkcionalnog vida.



## 9. ZAKLJUČAK

Katarakta je zamućeno područje u leći ljudskog oka do kojeg dolazi zbog prirodnog procesa starenja oka. Zamućenost leće, ovisno u kojem je stupnju zastupljena, može znatno pogoršati vidnu funkciju te dovesti do sljepoće. Upravo je katarakta najčešći razlog sljepoće u svijetu. Uzroci katarakte mogu biti razni, ali od rizičnih čimbenika naglašavaju se izlaganje rendgenskim zrakama ili jakoj sunčevoj svjetlosti, upalne bolesti očiju, konzumacija nekih lijekova poput kortikosteroida ili zbog komplikacija drugih, sistematskih bolesti poput diabetesa mellitusa. Jednom kada se katarakta pojavi, ona se ne može povući ili se smanjiti, već jedino napredovati. Simptomi na koje se pacijenti žale te koji ih navedu da posjete liječnika i odu na oftalmološki pregled jesu zamagljen vid, izblijeđene boje, otežana noćna vožnja i noćni vid, pojave blještavila, pojave bijelih kolutova, pojava dvoslike te osjetljivost na jako svjetlo. Slab vid s ostalim disfunkcijama nastaje kada je svjetlost koja mora proći kroz leću blokirana kataraktom. Katarakta se liječi operativno, a operacija katarakte jedna je od najčešćih kirurških zahvata u svijetu s pozitivnim ishodom, odnosno izlječenjem. Zahvat je rutinski, a obavlja se pod lokalnom anestezijom. Liječnik bolesnu, zamagljenu leću odstrani te je zamijeni s novom i kristalno prozirnóm lećom. Pacijent već isti dan napušta bolnicu, a nakon nekoliko dana vidna funkcija je normalna, odnosno pacijent dobro vidi. Lokalna anestezija pod kojom se najčešće radi zahvat naziva se topikalna anestezija, a riječ je o anestezijskim kapljicama ili gelu koji se stavlja na područje oka. Anestezija "umrtvi" očno područje te pacijent ne osjeća bol ni nelagodu. Osim topikalne, postoje i retrobulbarna te peribulbarna anestezija gdje se iglom anestezira oko. Ove metode su danas sve manje u praksi zbog nelagode koju pružaju pacijentu te opasnosti od komplikacija. Kataraktu čovjek ne može spriječiti jer je nekada starenje kao prirodan i neizbježan proces dovoljan čimbenik za nastanak katarakte, ali svakako zdrave životne navike poput nošenja kape i sunčanih naočala na suncu, izbjegavanje alkohola i cigareta, izbjegavanje prejake sunčeve svjetlosti te zdrave i kvalitetne prehrane mogu biti adekvatna prevencija. Osim toga, redoviti oftalmološki pregledi mogu rezultirati otkrivanjem mrežnice te pravovremenim liječenjem.

## 10. LITERATURA

1. Hall JE, Guyton AC. Medicinska fiziologija - udžbenik. 12. izd. Kukolja Taradi S, editor. Zagreb: Medicinska naklada; 2012.
2. Rang HP, Dale MM, Ritter JM, Moore PK. Farmakologija. 1. hrvatsko izdanje. Zagreb: Golden marketing-Tehnička knjiga; 2006.
3. Hejtmancik JF, Riazuddin SA, McGreal R, Liu W, Cvekl A, Shiels A. Lens Biology and Biochemistry. *Prog Mol Biol Transl Sci.* 2015
4. Liu YC, Wilkins M, Kim T, Malyugin B, Mehta JS. Cataracts. *Lancet.* 2017
5. Kumar CM, Dowd TC. Complications of ophthalmic regional blocks: their treatment and prevention. *Ophthalmologica.* 2006
6. Lim JC, Umopathy A, Grey AC, Vaghefi E, Donaldson PJ. Novel roles for the lens in preserving overall ocular health. *Exp Eye Res.* 2017
7. J. Šikić i sur.: Oftalmologija: udžbenik za studente medicine, Narodne novine, Zagreb, 2003.
8. M. Bušić, Đ. Plavljančić, I. Mikačić, B. Kuzmanović Elabjer, D. Bosnar: Pharmacotherapy Ophthalmologica, Cerovski, Osijek-Zagreb, 2013.
9. Paulsen Frierich, Waschke Jens. Sobotta - Atlas anatomije čovjeka, Tablice mišića, zglobova i živaca. 2. hrvatsko izdanje. Marušić Ana, Bobinac Dragica, Katavić Vedran, editors. Zagreb: Naklada Slap; 2013.
10. MSD priručnik dijagnostike i terapije, Hrvatski liječnički zbor. MSD priručnik dijagnostike i terapije: Pristup oftalmološkom bolesniku [Internet]. 2014. Available from: <http://www.msd-prirucnici.placebo.hr/msd-prirucnik/oftalmologija/pristup-oftalmoloskom-bolesniku>
11. Grzybowski A, Kanclerz P, Muzyka-Woźniak M. Methods for evaluating quality of life and vision in patients undergoing lens refractive surgery, 2019.
12. Lloyd IC, Goss-Sampson M, Jeffrey BG, Kriss A, Russel-Eggit I, Taylor D (1992) Neonatal cataract: Aetiology, pathogenesis and management.
13. Bassnett, S., & Šikić, H. (2017). The lens growth process. *Progress in retinal and eye research*, 60, <https://doi.org/10.1016/j.preteyeres.2017.04.001>
14. Junqueira, L.C., Carneiro, J., Osnove histologije, Školska knjiga, Zagreb, 2012.

15. Mohanty, P., Prasan, V. V., & Vivekanand, U. Conventional extracapsular cataract extraction and its importance in the present day ophthalmic practice. *Oman journal of ophthalmology*, 2015.
16. Oetting, T.A., *Basic Principles of Ophthalmic Surgery*, American Academy of Ophthalmology, San Francisco, 2011.
17. Jurilj, M. Zamućenje stražnje kapsule leće nakon ugradnje različitih modela intraokularnih leća, 2015. (Diplomski rad). Preuzeto s <https://urn.nsk.hr/urn:nbn:hr:105:746808>
18. Prokofyeva, E., Wegener, A. and Zrenner, E., Cataract prevalence and prevention in Europe: a literature review. *Acta Ophthalmologica*, 2013. <https://doi.org/10.1111/j.1755-3768.2012.02444.x>
19. Phillips CI. Dilate the pupil and see the fundus. *Br Med J*. 1984.