

Uporaba CD3 i CD79 protutijela u svrhu utvrđivanja omjera tumor-infiltrirajućih limfocita (TIL) kod planocelularnih karcinoma uške u mačaka

Serdar, Nikola

Master's thesis / Diplomski rad

2023

Degree Grantor / Ustanova koja je dodijelila akademski / stručni stupanj: **University of Zagreb, Faculty of Veterinary Medicine / Sveučilište u Zagrebu, Veterinarski fakultet**

Permanent link / Trajna poveznica: <https://um.nsk.hr/um:nbn:hr:178:346267>

Rights / Prava: [In copyright](#)/[Zaštićeno autorskim pravom.](#)

Download date / Datum preuzimanja: **2025-01-30**



Repository / Repozitorij:

[Repository of Faculty of Veterinary Medicine -](#)
[Repository of PHD, master's thesis](#)



SVEUČILIŠTE U ZAGREBU
VETERINARSKI FAKULTET

Nikola Serdar

Uporaba CD3 i CD79 protutijela u svrhu utvrđivanja omjera tumor-infiltrirajućih
limfocita (TIL) kod planocelularnih karcinoma uške u mačaka

Diplomski rad

Zagreb, 2023.

Ovaj diplomski rad izrađen je na Zavodu za veterinarsku patologiju Veterinarskog fakulteta Sveučilišta u Zagrebu

Predstojnik Zavoda za veterinarsku patologiju:

izv. prof. dr. sc. Ivan-Conrado Šoštarić-Zuckermann, DECVP

Mentori:

prof. dr. sc. Marko Hohšteter

dr. sc. Lidija Medven Zagradišnik

Članovi povjerenstva za obranu diplomskog rada:

1. izv. prof. dr. sc. Ivan-Conrado Šoštarić-Zuckermann, DECVP
2. dr. sc. Lidija Medven Zagradišnik
3. prof. dr. sc. Marko Hohšteter
4. prof. dr. sc. Andrea Gudan Kurilj, DECVP (zamjena)

ZAHVALE

Zahvaljujem prof. dr. sc. Marku Hohšteteru i dr. sc. Lidiji Medven Zagradišnik na stručnoj pomoći, uloženom trudu, mentorstvu i izrazitom strpljenju tijekom izrade ovoga rada. Zahvaljujem i ostalim zaposlenicima Zavoda za veterinarsku patologiju na pruženoj pomoći tijekom izrade rada.

Zahvaljujem prof. dr. sc. Krešimiru Severinu sa Zavoda za sudsko i upravno veterinarstvo na pomoći oko statističke obrade podataka.

Zahvalio bih se i prof. dr. sc. Snježani Kužir koja me svojim mnogobrojnim savjetima usmjeravala i time mi olakšala studentske dane.

I na kraju, velika hvala roditeljima, obitelji i prijateljima na podršci, razumijevanju i druženju tijekom ovih šest godina studiranja.

POPIS KORIŠTENIH KRATICA

BCR	receptori B-limfocita (engl. <i>B-cell receptor</i>)
DFI	vrijeme bez znakova bolesti (engl. <i>disease free interval</i>)
DFS	preživljenje bez bolesti (engl. <i>disease-free survival</i>)
HE	hematoksilin-eozin
HIER	temperaturom inducirano razotkrivanje epitopa (engl. <i>heat-induced epitop retrieval</i>)
HP	histopatologija
HPF	vidno polje velikog povećanja (engl. <i>high-power field</i>)
IHK	imunohistokemija
NK	stanice prirodne ubojice (engl. <i>natural killer cells</i>)
OSA	ostesarkom (engl. <i>osteosarcoma</i>)
SCC	planocelularni karcinom (engl. <i>squamous cell carcinoma</i>)
ST	vrijeme preživljenja (engl. <i>survival times</i>)
TCR	receptori T-limfocita (engl. <i>T- cell receptor</i>)
TIL	tumor-infiltrirajući limfociti (engl. <i>tumor-infiltrating lymphocytes</i>)
TME	tumorski mikrookoliš (engl. <i>tumor microenvirement</i>)
Tregs	regulatorni T-limfociti (engl. <i>regulatory T-lymphocytes</i>)
UV	ultraljubičasto zračenje
VEGF	vaskularni endotelni faktor rasta (engl. <i>vascular endothelial growth factor</i>)

SADRŽAJ

1. UVOD.....	1
2. PREGLED REZULTATA DOSADAŠNJIH ISTRAŽIVANJA.....	2
2.1. Makroskopske i mikroskopske karakteristike planocelularnog karcinoma	2
2.2. Tumor-infiltrirajući limfociti (engl. <i>tumor-infiltrating lymphocytes</i> , TIL).....	3
2.3. Imunohistokemija	4
2.4. Prognostički značaj tumor-infiltrirajućih limfocita.....	6
3. MATERIJAL I METODE	8
3.1. Histopatološka analiza	8
3.2. Imunohistokemijska (IHK) analiza.....	9
3.2.1. Imunohistokemijski biljezi.....	9
3.2.2. Imunohistokemijski protokol	9
3.2.3. Imunohistokemija u užem smislu	10
3.2.4. Analiza imunohistokemijskih preparata.....	11
3.3. Statistička obrada podataka.....	12
4. REZULTATI	13
4.1. Spolna, dobna i pasminska distribucija.....	13
4.2. Rezultati histopatološke pretrage	14
4.2.1. Usporedni rezultati dvaju gradacijskih sustava.....	16
4.3. Imunohistokemijska analiza.....	16
4.4. Korelacija rezultata imunohistokemijskih bojenja i gradacijskih sustava	20
5. RASPRAVA.....	21
6. ZAKLJUČCI	24
7. LITERATURA	25
8. SAŽETAK	31
9. SUMMARY	32
10. ŽIVOTOPIS.....	33

1. UVOD

Planocelularni karcinom (engl. *squamous cell carcinoma*, SCC) je maligna neoplazija epidermalnih stanica čije se tumorske stanice u određenom stupnju diferenciraju u keratinocite (GOLDSCHMIDT i GOLDSCHMIDT, 2017.). Najučestalija je neoplazija kože u mačaka, a koža uške predstavlja jedno od predilekcijskih mjesta za razvoj tumora (HARVEY i sur., 2001.). Uz kožu uške, SCC u mačaka se često javlja i na koži nosnog planuma, koži kapka i temporalnoj regiji (HARVEY i sur., 2001.; THOMSON, M., 2007.). Veća incidencija nastanka SCC-a zabilježena je u bijelih mačaka plavih očiju, mačaka u tropskim krajevima (koje su kronično izložene ultraljubičastom (UV) zračenju) te u životinja s hipotrihozom, oskudnijim dlačnim pokrivačem i nedostatkom pigmenta u koži (HARVEY i sur., 2001.; GOLDSCHMIDT i GOLDSCHMIDT, 2017.). Najčešće zahvaća mačke starije životne dobi s vršnom incidencijom između 9. i 14. godine života (GOLDSCHMIDT i GOLDSCHMIDT, 2017.; SUMANTH BEDRE i sur., 2022.), pri čemu mačke bijele boje imaju 13,4 puta veću mogućnost za razvojem SCC-a u odnosu na mačke druge boje (THOMSON, M., 2007.). Uz izrazitu lokalnu invazivnost navedena neoplazija ima vrlo nizak metastatski potencijal u lokalne limfne čvorove te određeno vrijeme može perzistirati kao *in situ* karcinom (HARVEY i sur., 2001.; SUMANTH BEDRE i sur., 2022.). Nakon totalne kirurške ekscizije tumora, medijan vremena bez znakova bolesti (engl. *disease free interval*, DFI) iznosi između 19 i 22 mjeseca, a medijano preživljenje 799 dana (LANZ i WOOD, 2004.).

Tumorski mikrookoliš (engl. *tumor microenvironment*, TME) je kompleks sastavljen od stanica tumoroznog porijekla, epitelnih stanica, fibroblasta, dendritičnih stanica, endotelnih stanica, melanocita, tumor-infiltrirajućih stanica kao i brojnih drugih komponenata. Istraživanja sugeriraju kako ono nije statička komponenta, već uvelike ovisi o biološkom ponašanju tumora te sastav varira kod svakog pacijenta (AMÔR i sur., 2021.).

S obzirom na nedostatak radova koji obrađuju temu tumor-infiltrirajućih limfocita u veterinarskoj medicini, opći cilj ovoga rada je utvrditi gustoću i distribuciju pojedinog imunofenotipa tumor-infiltrirajućih limfocita s histološkim karakteristikama malignosti. Odnosno, ispitati stupanj malignosti SCC uške u mačaka s obzirom na broj i udio CD3+ i CD79+ limfocita.

Za utvrđivanje pojedinog imunofenotipa i stupnjevanje malignosti tumora korišteni su Brodersov i Bryneov gradacijski sustavi. U radu ćemo također ispitati primjenu i različitost dva navedena gradacijska sustava.

2. PREGLED REZULTATA DOSADAŠNJIH ISTRAŽIVANJA

2.1. Makroskopske i mikroskopske karakteristike planocelularnog karcinoma

Makroskopski se u prekanceroznom stadiju može uočiti solarna dermatosa s hipotrihozom i hipopigmentacijom. Progresijom tumora dolazi do razvoja eritema i edema, kao i dezintegracije kornealnog sloja kože. Navedeno dovodi do ulceracija na koži, stvaranja krusti, zadebljanja epidermalnog sloja i mogućih sekundarnih bakterijskih infekcija s purulentnom eksudacijom na površini kože (GOLDSCHMIDT i GOLDSCHMIDT, 2017.). Pojava aktiničke keratoze odgovara leziji ranog stadija planocelularnog karcinoma. U patohistološkom nalazu se najčešće opisuju epidermalna hiperplazija, hiperkeratoza, parakeratoza, akantoza i displazija keratinocita. Displastični procesi uglavnom zahvaćaju keratinocite u bazalnom i spinoznom sloju epidermisa u kojih se može uočiti kariomegalija, hiperkromazija jezgre, povećanje broja jezgrića i mitotske figure. U kasnijim stadijima, tumorske stanice organizirane su u obliku tumorskih otočića i/ili trabekularnih struktura s invazijom dermisa i potkožnog masnog tkiva. U određenom broju slučajeva vidljiva je ortokeratotička ili parakeratotička hiperkeratoza, a u dobro diferenciranih neoplazija količina intracitoplazmatskog keratina je visoka, s tendencijom formiranja keratinskih bisera. Stanice slabije diferenciranih karcinoma imaju velike, ovalne i vezikularne jezgre s jednom, centralno prominirajućom jezgrićom te s malom količinom citoplazme i jasno definiranim rubovima (GOLDSCHMIDT i GOLDSCHMIDT, 2017.).

Histopatološke (HP) karakteristike malignosti SCC-a mogu pokazivati značajnu varijabilnost (GOLDSCHMIDT i GOLDSCHMIDT, 2017.). Upravo iz tog razloga primjenjuje se uniformni sustav gradacije (Brodersov gradacijski sustav) SCC-a koji se temelji na deskriptivnom opisu svakog stupnja gradacije (GOLDSCHMIDT i GOLDSCHMIDT, 2017.). U stupanju malignosti 1, 75-100% stanica je diferencirano, a neoplastične stanice imaju obilnu eozinofilnu citoplazmu. Prisutni su intercelularni mostovi, koncentrični keratinski biseri, nizak stupanj pleomorfizma jezgre, niski mitotski indeks, a invazija dermisa i potkožja su praćeni proliferacijom vezivnog

tkiva. U stupnju malignosti 2, 50-75% stanica je diferencirano, a u stupnju 3 25-50%. Stupnju 2 i 3 je zajedničko da tumorske stanice imaju manju količinu eozinofilne citoplazme, pokazuju veći pleomorfizam i hiperkromatizam jezgri, imaju veći mitotski indeks, poneke jezgre su bizarne, prisutno je manje keratinskih bisera, a intercelularni mostovi se mogu teško prepoznati. Invazija u okolna tkiva je izraženija uz prisutne otočiće neoplastičnih stanica. U stupnju 4, ujedno i najmalignijem stupnju, diferenciranih stanica je manje od 25%. Pri tome, tumorske stanice pokazuju nizak stupanj skvamozne diferencijacije, citoplazma se doima amfifilno, a jezgre su ekstremno pleomorfne uz hiperkromatizam i značajnu mitotsku aktivnost. Neoplastične stanice mogu pokazivati izraziti stupanj invazije te se mogu pronaći pojedinačne stanice koje invadiraju u okolna tkiva (GOLDSCHMIDT i GOLDSCHMIDT, 2017.). Bryneov gradacijski sustav, koji je preuzet iz humane medicine, uključuje sljedeće elemente malignosti: stupanj keratinizacije koji se gradira u visok (ocjena 1), srednji (ocjena 2), minimalni (ocjena 3) i bez keratinizacije (ocjena 4). Drugi promatrani element je stupanj pleomorfizma stanica. Pleomorfizam stanica moguće je kategorizirati u minimalni stupanj (ocjena 1), umjeren (ocjena 2), obilan (ocjena 3) i ekstremno (ocjena 4). Treći promatrani kriterij je uzorak invazije. U prvom stupnju uzorka invazije (ocjena 1) vidljivi su znakovi guranja okolnog tkiva uz dobro ocrtane infiltrirajuće granice. U drugom stupnju (ocjena 2) vidljiva je infiltracija solidnih tračaka i niti. U trećem stupnju (ocjena 3) prisutne su male grupe ili tračci infiltrirajućih stanica, a u četvrtom stupnju (ocjena 4) naznačena je i široko prisutna stanična disocijacija u male grupe stanica i/ili pojedinačne stanice. Posljednji, četvrti kriterij, obuhvaća stupnjevanje limfocitno-plazmacitne infiltracije. Obilna infiltracija svrstava se u stupanj 1 (ocjena 1). Umjerenost izražena (stupanj 2) limfocitno-plazmacitna infiltracija svrstana je u ocjenu 2, blaga infiltracija (stupanj 3) u ocjenu 3, a uzorci u kojima nije prisutna limfocitno-plazmacitna infiltracija ubrajaju se u stupanj 4 (ocjena 4). Ukupni stupanj malignosti formira se zbrojem svih četiri elemenata malignosti. Shodno tome, uzorci mogu biti svrstani u stupanj 1 malignosti (4-8), stupanj 2 (9-12) ili stupanj 3 malignosti (13-16) (RASTOGI i sur., 2014.).

2.2. Tumor-infiltrirajući limfociti (engl. *tumor-infiltrating lymphocytes*, TIL)

Tema tumorskog mikrookoliša (engl. *tumor microenvironment*, TME) predmet je brojnih istraživanja kako u humanoj tako i u veterinarskoj medicini. Osnovni sastav mikrookoliša tumora

u velikoj mjeri ovisi o vrsti i lokaciji tumora. Čine ga pretežno stanice imunološkog sustava, krvne žile, stromalne stanice i ekstracelularni matriks (ANDERSON i CELESTE SIMON, 2020.). TIL su stanice imunološkog sustava, ne-tumoroznog porijekla, koji infiltriraju područje tumora te su dio mikrookoliša tumora (PINARD i sur., 2022.). CLARK i sur. 1989. godine su prvi put opisali navedene tumorske infiltrate. Daljnja su istraživanja nastavljena 1996. godine, kada CLEMENTE i sur. navode kako TIL imaju ključnu ulogu u lokalnoj tkivnoj proliferaciji, angiogenezi i metastaziranju tumora (PINARD i sur., 2022.). Novija istraživanja pokazuju kako stanice imunološkog sustava mogu imati anti-tumorski ili pro-tumorski učinak (ANDERSON i CELESTE SIMON, 2020.; PINARD i sur., 2022.). Anti-tumorski odnosno pro-tumorski učinak stanica unutar TME ovisi o njihovoj vrsti, vrsti lučenih citokina ali i drugih biomedijatora upale (SALGADO i sur., 2015.).

T-limfociti, B-limfociti i stanice prirodne ubojice (engl. *natural killer cells*, NK) dio su stečenog imunološkog sustava. Porast broja urođenih i stečenih stanica imunološkog sustava u mikrookruženju tumora nastaje zbog tumorske hipoksije s posljedičnom neoangiogenezom i infiltracijom brojnih stanica imunološkog sustava (ANDERSON i CELESTE SIMON, 2020.). Kronična upala, ali i dugotrajna infekcija kojom su izloženi neki tumori (hepatocelularni karcinom, kolorektalni i cervikalni karcinomi), mogu posredstvom makrofaga i neutrofila potaknuti nastanak novih krvnih žila i promovirati infiltraciju stanica. Nastanak novih krvnih žila je promoviran izlučivanjem vaskularnog endotelnog faktora rasta (engl. *vascular endothelial growth factor*, VEGF) (ANDERSON i CELESTE SIMON 2020.). Na klinički ishod bolesti, kao i stopu preživljenja, utječe mjesto lokalne infiltracije limfocita i vrsta subpopulacije TIL-a u mikrookruženju tumora (NGUYEN i sur., 2016.; PAIJENS i sur., 2021.). Lokalnu infiltraciju limfocita najčešće pronalazimo u intratumorskom i/ili stromalnom području tumora (NASCIMENTO i sur., 2022.).

2.3. Imunohistokemija

Imunohistokemijska metoda predstavlja jednu od važnijih dijagnostičkih metoda u veterinarskoj patologiji. Zasniva se na spajanju i razumijevanju dviju znanstvenih grana; imunologije i histologije. Osnovni princip ovih reakcija temelji se na vezanju epitopa, odnosno

dijela antigena i ciljanog protutijela (COONS i sur., 1941.). Antigene strukture, koje reagiraju s glikoproteinskim protutijelima, po sastavu mogu biti proteini, glikoproteini ili lipoproteini (MONTERO, C., 2003.). U reakciji se mogu koristiti monoklonska ili poliklonska protutijela. Monoklonska protutijela potječu od jedne linije limfatičnih stanica, visoko su specifična za pojedini antigen pa u nedostatku istog, reakcija može izostati. Poliklonska protutijela potječu iz različitih linija limfatičnih stanica. Manje su specifična u odnosu na monoklonska protutijela zbog afiniteta prema većem broju epitopa istog antigena što pridonosi većoj mogućnosti detekcije male količine antigena, odnosno, boljoj osjetljivosti. Ovdje je važno napomenuti kako poliklonska protutijela mogu dovesti do pozadinskog bojenja preparat uslijed toga što su brojni epitopi vrlo često eksprimirani i na drugim tkivnim strukturama (VUKOJA i sur., 2017.). Odabir protutijela za IHK reakciju ovisi o vrsti antigena koju tumor eksprimira kao i o osjetljivosti i specifičnosti za navedeni antigen. U tu svrhu mogu se koristiti primarna ili sekundarno označena protutijela koja na sebi sadrže fluorofor ili određeni enzim. Ako se IHK provodi na parafinskim blokovima, tada je preporučeno koristiti sekundarno protutijelo koje na sebi sadrži enzim. Sekundarno protutijelo označeno enzimom, vezat će se na primarno protutijelo, te uz dodatak kromogena kao supstrata reakcija će postati vidljiva. Ona se očituje stvaranjem specifičnih precipitata smeđe ili plave boje (VUKOJA i sur., 2017.).

Limfociti, kao osnovni elementi imunološkog sustava, na svojoj površini ekspimiraju različite antigene koji se u IHK koriste u svrhu identifikacije pojedine subpopulacije limfocita. T-limfociti sadrže specifične receptore T-limfocita (engl. *T-cell receptor*, TCR) i kompleks CD3. Oni se mogu podijeliti na dvije osnovne linije: pomoćnički T-limfociti, koji ekspimiraju CD4 molekulu i citotoksični T-limfociti koji ekspimiraju CD8 molekulu. B-limfociti na svojim površinama ekspimiraju receptore B-limfocita (engl. *B-cell receptor*, BCR) (DAY i SCHULTZ, 2013.a, 2013.b.). Nastanak i raznolikost antigenski receptora limfocita složeni je proces koji se zasniva na ekspresiji različitih gena koji kodiraju sintezu lakih i teških lanaca imunoglobulina ekspimiranih na površini T-limfocita, odnosno, B-limfocita. (DAY i SCHULTZ, 2013.a, 2013.b.). Upravo zbog različitog broja ekspimiranih receptora na površini limfocita, oni predstavljaju izraziti znanstveni interes te su dio mnogobrojnih znanstvenih istraživanja. (PÉREZ i sur., 1999.; NGUYEN i sur., 2016.; PORCELLATO i sur., 2020.; NASCIMENTO i sur., 2022.). U istraživanju TIL-a u melanomima u pasa, karcinoma mliječne žlijezde u mačaka i

planocelularnom karcinoma u mačaka za determinaciju T-limfocita korišteno je CD3 protutijelo. CD4 protutijelo korišteno je za utvrđivanje prisutnosti pomoćničkih T-limfocita, a CD8 protutijelo za determinaciju citotoksičnih T-limfocita. U svrhu identifikacije B-stanične infiltracije, u istraživanjima su korištena CD20, odnosno CD79 protutijela. (PÉREZ i sur., 1999.; NGUYEN i sur., 2016.; PORCELLATO i sur., 2020.; NASCIMENTO i sur., 2022.).

2.4. Prognostički značaj tumor-infiltrirajućih limfocita

Tumor-infiltrirajući limfociti se koriste kao imunološki biomarkeri temeljem kojih se prognozira biološko ponašanje tumora te regresija i/ili progresija bolesti. Također, koriste se pri primjeni imunoterapije inhibitora kontrolnih točaka u pacijenata s malignim procesima (PINARD i sur., 2022.). U veterinarskoj medicini TIL predstavljaju sve veći znanstveni interes. Dio su predmeta rasprave zbog bolje i preciznije gradacije neoplastičnih procesa, kao i zbog potencijalne primjene biološke terapije (AMÔR i sur., 2021.; PINARD i sur., 2022.).

Tumori mliječnih žlijezda u kuja predstavljaju dobar model za proučavanje karcinoma dojki u ljudi. Ne samo zbog svoje morfološke sličnosti, već i zbog molekularnog fenotipa (PINARD i sur., 2022.). U istraživanju koje je provedeno na karcinomima mliječnih žlijezda u kuja, zabilježena je korelacija između povećane gustoće TIL-a s višim stupnjem malignosti, odnosno s prisustvom metastatskih lezija (KIM i sur., 2010.). Lošija prognoza bolesti može se povezati s povećanom gustoćom CD4+ limfocita, dok se veći postotak CD8+ limfocita vezuje uz dulje preživljenje i odsustvo metastaza (ESTRELA-LIMA i sur., 2010.).

U oralnih melanoma u pasa, ustanovljena je povezanost između visokog stupnja infiltracije CD20+ stanica s prisutnošću metastaza te povratkom bolesti što je rezultiralo kraćim vremenom preživljenja bez bolesti (engl. *disease-free survival*, DFS). Distribucija i koncentracija CD3+ limfocita nije bila povezana s ukupnim preživljenjem pacijenata (PORCELLATO i sur., 2020.). U HP nalazima u oralnih melanoma pasa uočena je pozitivna korelacija između negativnih histoloških prognostičkih faktora (broj mitozu i stupanj pleomorfizma) s koncentracijom CD3+ limfocita (PORCELLATO i sur., 2020.).

Osim što se karcinom mliječnih žlijezdi u kuja koristi kao model istraživanja u humanoj medicini, osteosarkom (OSA) u pasa zbog svojih kliničkih, patoloških i molekularnih karakteristika pokazuje sličnost s humanim OSA (PINARD i sur., 2022.). U istraživanju OSA pasa provedbom protočne citometrije na uzorcima periferne krvi ustanovljeno je da je omjer između CD4+ i CD8+ limfocita značajno manji u pasa kod kojih je dijagnosticiran OSA (BILLER i sur., 2010.). Životinje s manjim omjerom CD4+:CD8+ u perifernoj krvi i limfnim čvorovima imaju značajno manje vrijeme preživljenja (engl. *survival times*, ST) u odnosu na životinje s povećanim omjerom CD4+:CD8+ (BILLER i sur., 2010.).

U istraživanju koje je provedeno na gliomima pasa utvrđena je pozitivna korelacija između povećanja gustoće CD3+ limfocita u histopatološkim uzorcima s povećanjem stupnja malignosti tumora (PI CASTRO i sur., 2020.). Slični rezultati dobiveni su i u humanoj medicini gdje se povećani udio regulatornih T-limfocita (engl. *regulatory T lymphocytes*, Tregs) u TME pozitivno povezuje s višim stupnjem malignosti glioma (PI CASTRO i sur., 2020.).

3. MATERIJAL I METODE

3.1. Histopatološka analiza

Istraživanje je provedeno na 30 parafinskih, arhivski uzoraka SCC-a uški ili dijelova uški koji su pohranjeni na Zavodu za veterinarsku patologiju Veterinarskog fakulteta Sveučilišta u Zagrebu. Uzorci su dostavljeni s klinika Veterinarskog fakulteta Sveučilišta u Zagrebu i privatnih veterinarskih ambulanti u sklopu potpune ili djelomične kirurške ekscizije tumora te su poslani na HP dijagnostiku na Zavod za veterinarsku patologiju, Veterinarskog fakulteta Sveučilišta u Zagrebu. Navedeni uzorci su prikupljeni u razdoblju od 1. siječnja 2012. godine do 31. prosinca 2022. godine.

Uzorci uške fiksirani su u 4% formalinskoj otopini, nakon čega su uklopljene u parafinske blokove te pohranjeni u arhivu Zavoda za veterinarsku patologiju. Uzorci su zajedno s kontrolnom skupinom limfnog čvora izrezani mikrotomom na debljinu od 4 μ m. Potom, uzorci su stavljeni na predmetna stakalca i obojeni su hematoksilin-eozin (HE) metodom. Analiza HP preparata je provedena na mikroskopu Nikon 2000 Eclipse koristeći objektivne 4x, 10x, 20x i 40x. Fotografiranje preparata provedeno je pomoću kamere Olympus DP20 i kompjuterskog programa ToupView. Za objektivnu klasifikaciju HE preparata u istraživanju je korišten dvojni gradacijski sustav. Brodersov (BRODERS, A. C., 1941.) i Bryneov gradacijski sustav (BRYNE i sur., 1989.; BRYNE i sur., 1992.). Svih 30 uzoraka pregledano je i svrstano u razred 1 (ocjena 4-8), 2 (ocjena 9-12) ili 3 (ocjena 13-19) u sklopu Bryneovog gradacijskog sustava, odnosno u razrede 1, 2, 3 ili 4 u sklopu deskriptivnog Brodersovog gradacijskog sustava (RASTOGI i sur., 2014.; GOLDSCHMIDT i GOLDSCHMIDT, 2017.). Uz provedbu dvojnog gradacijskog sustava, patohistološka reevaluacija uključivala je i određivanje limfocitno-plazmacitnog infiltrata, tumorske nekroze, mitotskog indeksa i zastupljenosti tumorske strome za svaki ispitivani uzorak. Distribucija limfocitno-plazmacitnog infiltrata svrstana je u fokalnu ili multifokalnu. Tumorska nekroza klasificirana je u kategoriju prisutna i nije prisutna. Broj mitozu promatrao se u 10 vidnih polja na velikom povećanju mikroskopa (400x) (engl. *high-power field*, HPF) te je ukupan broj izražen kao prosječan broj mitozu u 10 vidnih polja. Tumorska stroma se klasificirala u kategorije: oskudna, umjerena i jaka.

3.2. Imunohistokemijska (IHK) analiza

3.2.1. Imunohistokemijski biljezi

U istraživanju su korištena primarna i sekundarna protutijela. U svrhu označavanja T stanične infiltracije korišteno je CD3 primarno protutijelo (Monoclonal Mouse Anti-Human, Clone F7.2.38, Dako), a u svrhu označavanja B stanične infiltracije korišteno je primarno CD79 acy/RPE Clone HM57 protutijelo (Monoclonal Mouse Anti-Human, Dako). Od sekundarnih protutijela, korišteno je HRP Rabbit/mouse (REAL, EnVision, Dako) protutijelo. Vizualizacija IHK biljega je učinjena pomoću DAB supstrata (DAB+ Chromogen, Dako REALTM).

3.2.2. Imunohistokemijski protokol

Prije izvođenja imunohistokemije, uzorci su izrezani mikrotomom na debljinu od 4µm te su preneseni na predmetna stakalca. Zajedno s uzorcima, korištena je pozitivna kontrola limfnog čvora. Prvi korak u provođenju imunohistokemije zasniva se na postupku deparafinacije i rehidracije u ksilolu, etanolu i destiliranoj vodi na sobnoj temperaturi. Preparati su bili postavljeni na nosač i uronjeni su u 3 uzastopne otopine ksilola (Xylene BioClear, Biognost) u trajanju od 10 minuta. Nakon ksilola, preparati su uranjani u 100% otopinu etanola (2x8 minuta), zatim u 96% otopinu etanola (2x8 minuta), 75% otopinu etanola (2x8min) te u destiliranu vodu (2x8min). Nakon postupka deparafinacije i rehidracije slijedilo je temperaturom inducirano razotkrivanje epitopa (engl. *heat-induced epitope retrieval*, HIER). Kivete u kojima su postavljena predmetna stakalca (8+2) napunjena su puferском otopinom za odabrane antigene (CD3 i CD79) (Dako Target Retrieval Solution, pH 9). Potom, u plastičnu posudu koja je napunjena vodom iz slavine, stavljene su poklopljene kivete s uzorcima i puferom. Plastična posuda s kivetama stavljena je u mikrovalnu pećnicu na 20 minuta u svrhu postizanja željene temperature i otkrivanja epitopa. Nakon 10 minuta provjereno je ima li u kivetama dovoljna količina pufera, kako preparati ne bi ostali bez istoga i time narušili kasniji, IHK postupak. Po završetku procesa temperaturnog razotkrivanja epitopa, uzorci su ostavljeni na sobnoj temperaturi radi hlađenja.

3.2.3. Imunohistokemija u užem smislu

3.2.3.1. *Automatizirani postupak imunohistokemijske metode bojenja tkiva*

Automatizirani postupak IHK metode bojenja uzoraka obavljen je pomoću uređaja DAKO Autostainer Plus na uzorcima namijenjenim T-staničnoj determinaciji (CD3+ stanice). Prilikom provođenja ovog koraka potrebno je podesiti program na računalu i provjeriti reagens i radne otopine. Uređaj koristi sljedeće navedene reagens i radne otopine; destilirana voda, EnVision Wash Buffer (Dako), otopina peroksidaze (Peroxidase-Blocking Solution, REALTM, Dako), CD3 primarno protutijelo (Monoclonal Mouse Anti-Human, Clone F7.2.38, Dako) razrijeđeno u koncentraciji 1:50 (vrijeme inkubacije 30 min), HRP Rabbit/mouse (REAL, EnVision, Dako) sekundarno protutijelo (vrijeme inkubacije 30 min), DAB supstrata (DAB+ Chromogen, Dako REALTM) razrijeđen u omjeru 1:50 (vrijeme inkubacije 10 min). Nakon što su preparati obrađeni u DAKO Autostainer Plus, slijedilo je bojenje preparata hematoksilin metodom. Preparati su uronjeni u hematoksilin u trajanju od 1 minute te je slijedio postupak ispiranja preparata u destiliranoj vodi sve do odbojenja. Zatim, preparati su dehidrirani u otopini alkohola kako slijedi: 75% etanol (2x3min), 96% etanol (2x3min), 100% etanol (2x3min), te otopine ksilola (3x5min). Nakon postupka dehidracije preparati su manualno prekriveni pokrovnim stakalcima.

3.2.3.2. *Ručni postupak imunohistokemijske metode bojenja tkiva*

Ručni postupak bojenja uzoraka je proveden na uzorcima namijenjenim B-staničnoj determinaciji (CD79+ stanice). Nakon postupka temperaturom induciranog otkrivanja antigena, uzorci su postavljeni u vlažnu komoru i prvi korak uključivao je primjenu otopine peroksidaze (Dako REALTM, Peroxidase-Blocking Solution S2023) u svrhu inaktivacije endogenih peroksidaza (vrijeme inkubacije 5 min). Nakon toga su uzorci dva puta isprani otopinom EnVision Wash Buffer (Dako). Sljedeći korak uključivao je primjenu Protein Block ab64226 (Abcam) (vrijeme inkubacije 30 min) u svrhu sprječavanja pozadinskog bojenja. Uzorci su potom jednom isprani u EnVision Wash Buffer (Dako). Sljedeći korak je uključivao aplikaciju primarnog protutijela CD79

acy/RPE Clone HM57 protutijelo (Monoclonal Mouse Anti-Human, Dako) razrijeđenog u omjeru 1:50 (vrijeme inkubacije 30 min). Uzorci su isprani četiri puta otopinom EnVision Wash Buffer (Dako). Zatim su inkubirani sa sekundarnim protutijelom HRP Rabbit/mouse (REAL, EnVision, Dako) (vrijeme inkubacije 30 min). Zatim su isprani četiri puta otopinom EnVision Wash Buffer (Dako). Posljednji korak uključivao je aplikaciju DAB supstrata (DAB+ Chromogen, Dako REALTM) (vrijeme inkubacije 10 min) te su uzorci nakon inkubacije četiri puta isprani destiliranom vodom. Slijedilo je bojenje preparata u hematoksilinu u trajanju od 1 minute. Poslije bojenja preparati su isprani u destiliranoj vodi sve do odbojenja. Naposljetku je učinjena dehidracija preparata u otopini alkohola kako slijedi: 75% etanol (2x3min), 96% etanol (2x3min), 100% etanol (2x3min), te otopine ksilola (3x5min). Nakon postupka dehidracije preparati su manualno prekriveni pokrovnim stakalcima.

3.2.4. Analiza imunohistokemijskih preparata

Analiza IHK preparata je provedena na mikroskopu Nikon 2000 Eclipse koristeći objektivne 4x, 10x, 20x i 40x. Determinacija i analiza uzoraka provedena je nakon fotografiranja uzoraka. Za fotografiranje preparata je korištena kamera Olympus DP20 i kompjuterski program ToupView. Preparati su fotografirani pomoću objektiva (40x) i pohranjeni prema histopatološkom broju (HP-broj). Postupak fotografiranja je uključivao pronalazak i fotografiranje mjesta s najgušćom tumorskom infiltracijom. CD3+ i CD79+ stanice su fotografirane u 10 reprezentativnih područja koja nisu uključivala nekrotično područje (YASUMARU i sur., 2021.). Istraživanje je ukupno uključivalo 600 fotografija, odnosno 20 fotografija po preparatu (10 fotografija za CD3+ limfocite i 10 fotografija za CD79+ limfocite). Kvantifikacija limfocita obavljena je ručno te su stanice označene i brojane od strane osobe. Za kvantifikaciju navedenih stanica korišten je program za uređivanje slika GIMP 2.10.34.. U istraživanju su se tražile CD3+, odnosno CD79+ stanice. Pozitivne stanice su se pobojele smeđom bojom. U brojanje su uključene samo one stanice s jasno vidljivom jezgrom i citoplazmom.

3.3. Statistička obrada podataka

Statistička analiza svih navedenih pokazatelja napravljena je korištenjem programa Statistica verzija 14.0.0.15 (TIBCO Software). Provjera normalnosti raspodjele utvrđena je Kolmogorov–Smirnov testom. S obzirom na to da podaci za svako promatrano obilježje, CD3+ i CD79+, nisu slijedile normalnu distribuciju tri skupine Brodersove klasifikacije uspoređene su s Kruskal-Wallisovim testom odnosno dvije skupine Bryneove klasifikacije s Mann-Whitney U-testom. Povezanost između broja stanica T i B limfocita i određenih kategorija utvrđena je pomoću Pearsonov koeficijenta korelacije. Statističke hipoteze su testirane na razini znatnosti $p < 0,05$, odnosno razlike su smatrane značajnima samo ako je $p < 0,05$. Ostali podaci obrađeni su pomoću deskriptivne statistike i prikazani su numerički i grafički.

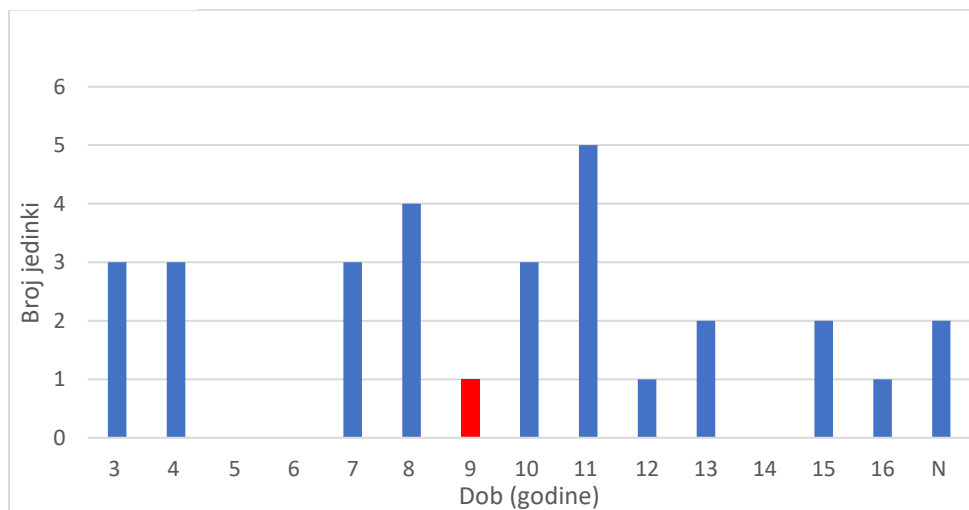
4. REZULTATI

4.1. Spolna, dobna i pasminska distribucija

U ovom istraživanju, 60% (n=18) uzoraka potječe od ženki, a 40% (n=12) uzoraka od mužjaka (n=30). U uzorku su najviše bile zastupljene križane pasmine mačaka (40%, n=12), zatim domaće (36,67%, n=11), europske (13,33%, n=4) i orijentalne (3,33%, n=1). Za dvije jedinke (6,67%) podatak o pasmini nije bio poznat (prikazano u tablici 1.). Najmlađa jedinka kojoj je dijagnosticiran SCC imala je 3 godine, a najstarija 16 godina. Najviše jedinki, njih pet (16,67%), imalo je 11 godina, a za 2 jedinke (6,67%) podatak o dobi nije bio poznat. Prosječna dob mačaka u ukupnom uzorku iznosi 9 godina (Slika 1.).

Tablica 1. Prikaz pasminske i spolne distribucije

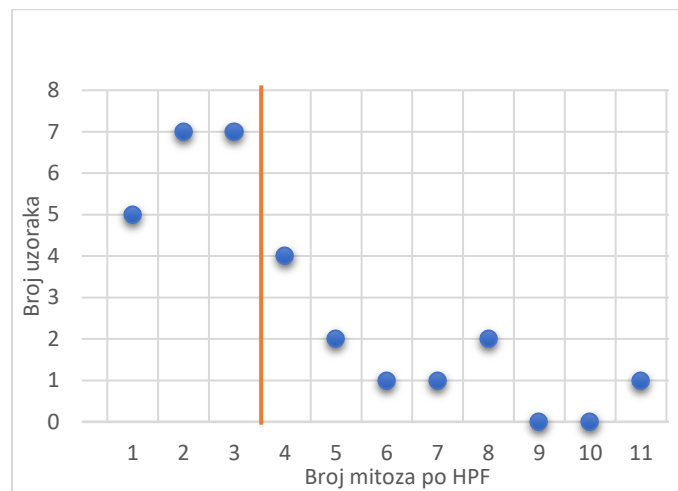
<i>Pasmina</i>	Mužjaci	Ženke	Ukupno
<i>Križana</i>	3	9	12
<i>Domaća</i>	4	7	11
<i>Europska</i>	3	1	4
<i>Orijentalna</i>	0	1	1
<i>Neutvrđeno</i>	2	0	2
<i>Ukupno</i>	12	18	30



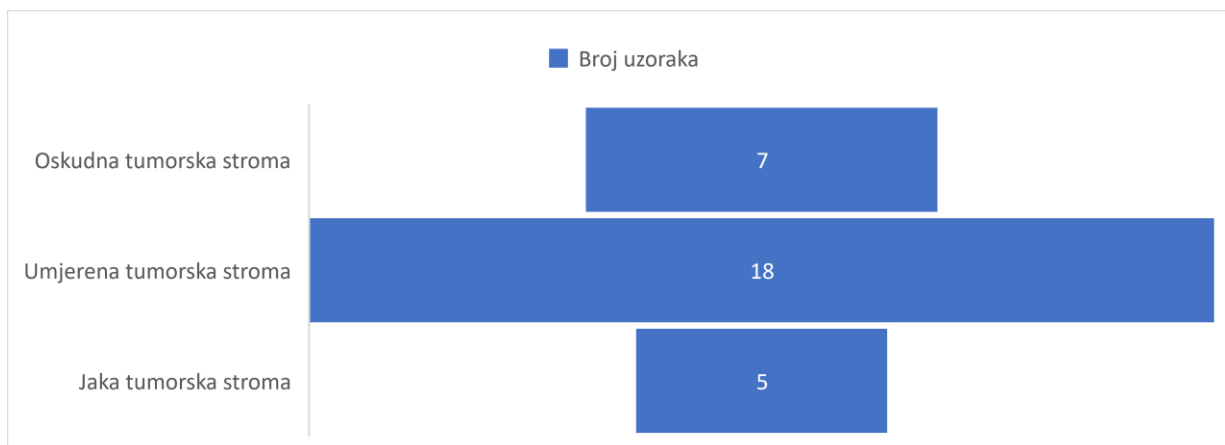
Slika 1. Prikaz dobne raspodjele jedinki u uzorku, crveni stupac predstavlja prosječnu starost jedinki u uzorku, N označava broj životinja nepoznate dobi

4.2. Rezultati histopatološke pretrage

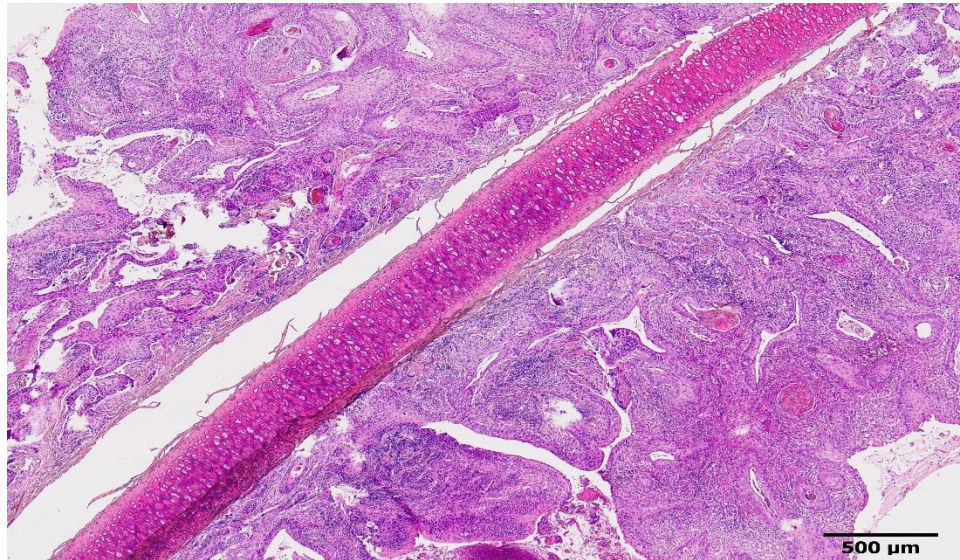
U 100% uzoraka (n=30) utvrđen je multifokalni limfocitno-plazmacitni infiltrat, kao i tumorska nekroza. Najmanji broj mitoza (1/HPF) utvrđena je u pet uzoraka (16,67%), a najveći broj (11/HPF) u jednom uzorku (3,33%). Prosječan broj mitoza u ispitivanim uzorcima iznosio je 3,5/HPF (Slika 2.). U sedam uzoraka (23,33%) utvrđena je oskudna tumorska stroma, kod 18 uzoraka (60%) zabilježena je umjerena tumorska stroma, dok je u 5 uzoraka (16,67%) utvrđena jaka tumorska stroma (Slika 3.).



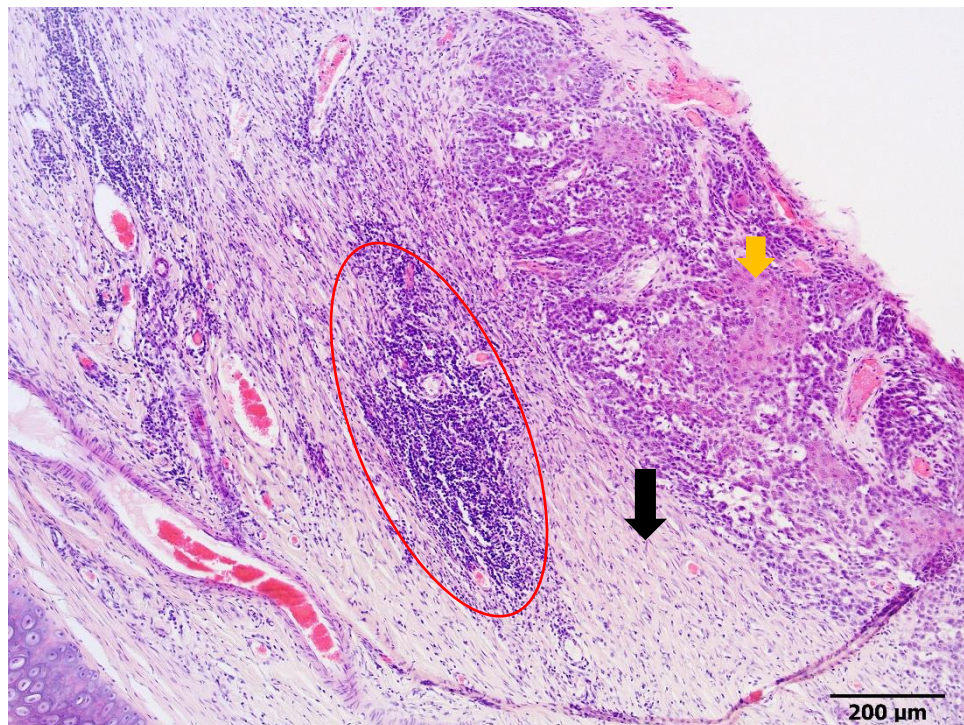
Slika 2. Prikaz prosječnog broja mitoza po HPF s obzirom na ukupan broj uzoraka (n=30), okomita linija predstavlja prosječan broj mitoza



Slika 3. Prikaz distribucije tumorske strome u ukupnom broju uzoraka



Slika 4. Planocelularni karcinom, uška, mačka, 40x, HE bojenje

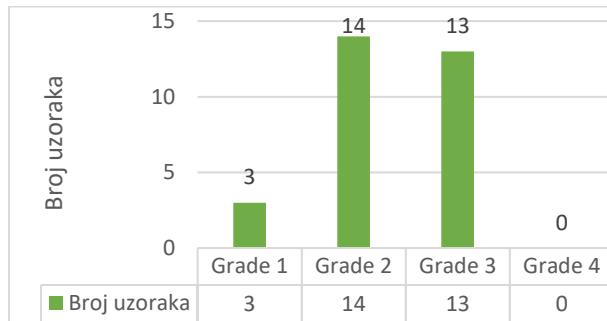


Slika 5. Planocelularni karcinom, crvenom elipsom je označeno mjesto limfocitno-plazmaticne infiltracije, crnom strelicom je označena tumorska stroma, žuta strelica označava tumorske stanice, uška, mačka, 100x, HE bojenje

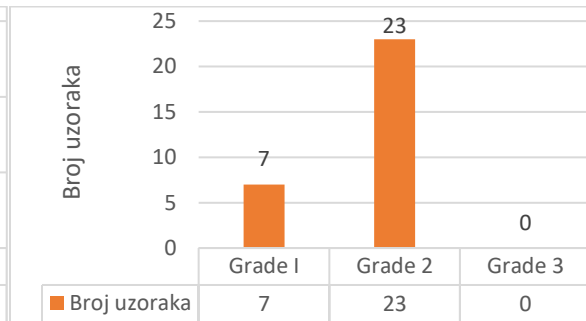
4.2.1. Usporedni rezultati dvaju gradacijskih sustava

U HP evaluaciji stupnja malignosti prema Brodersovom gradacijskom sustavu ustanovljeni su sljedeći rezultati: 3 uzorka (10%) su svrstana u stupanj malignosti 1, 14 uzoraka (46,67%) u stupanj 2, 13 uzoraka (43,33%) u stupanj 3, a u stupanj 4 nije uvršten niti jedan uzorak (0%).

U HP evaluaciji stupnja malignosti prema Bryneovom gradacijskom sustavu dobiveni su sljedeći rezultati: 7 uzoraka (23,33%) je svrstano u stupanj malignosti 1, 23 uzoraka (76,77%) u stupanj 2, dok u stupanj 3 nije uvršten niti jedan uzorak (0%).



Slika 6. Brodersov gradacijski sustav



Slika 7. Bryneov gradacijski sustav

4.3. Imunohistokemijska analiza

IHK analizom utvrđen je ukupan broj CD3+ limfocita, odnosno CD79+ limfocita u 10 vidnih polja s velikim povećanje za svaki ispitivani uzorak (Tablica 2.). Za svaki pojedini stupanj malignosti prema Brodersovom gradacijskom, odnosno Bryneovom gradacijskom sustavu, utvrđene su minimalne, maksimalne i prosječne vrijednosti CD3+, odnosno CD79+ limfocita (Tablica 3.).

Tablica 2. Apsolutne i relativne vrijednosti CD3+, odnosno CD79+ limfocita u 10 vidnih polja po HPF

Ukupan broj CD3+ limfocita	Ukupan broj CD79+ limfocita	Σ^*	Postotak CD3+ limfocita (%)	Postotak CD79+ limfocita (%)	Brodersov gradacijski sustav	Bryneov gradacijski sustav
655	1769	2424	27,02	72,98	1	1
473	638	1111	42,57	57,43	2	2
278	1591	1869	14,87	85,13	3	2
356	1135	1491	23,88	76,12	3	2
467	1054	1521	30,7	69,3	3	2
439	1378	1817	24,16	75,84	2	2
1420	1146	2566	55,34	44,66	1	2
1487	1135	2622	56,71	43,29	2	1
966	1682	2648	36,48	63,52	2	2
1545	789	2334	66,2	33,8	3	2
547	1359	1906	28,7	71,3	2	1
732	1108	1840	39,78	60,22	3	2
1118	902	2020	55,35	44,65	3	2
831	878	1709	48,62	51,38	2	1
1350	899	2249	60,03	39,97	3	2
263	189	452	58,19	41,81	1	1
1707	1958	3665	46,58	53,42	2	2
744	492	1236	60,19	39,81	2	2
298	569	867	34,37	65,63	3	2
310	203	513	60,43	39,57	3	2
1553	934	2487	62,44	37,56	2	1
1455	900	2355	61,78	38,22	2	2
1367	1146	2513	54,4	45,6	3	2
964	1524	2488	38,75	61,25	3	2
1826	854	2680	68,13	31,87	2	2
1680	1917	3597	46,71	53,29	2	1

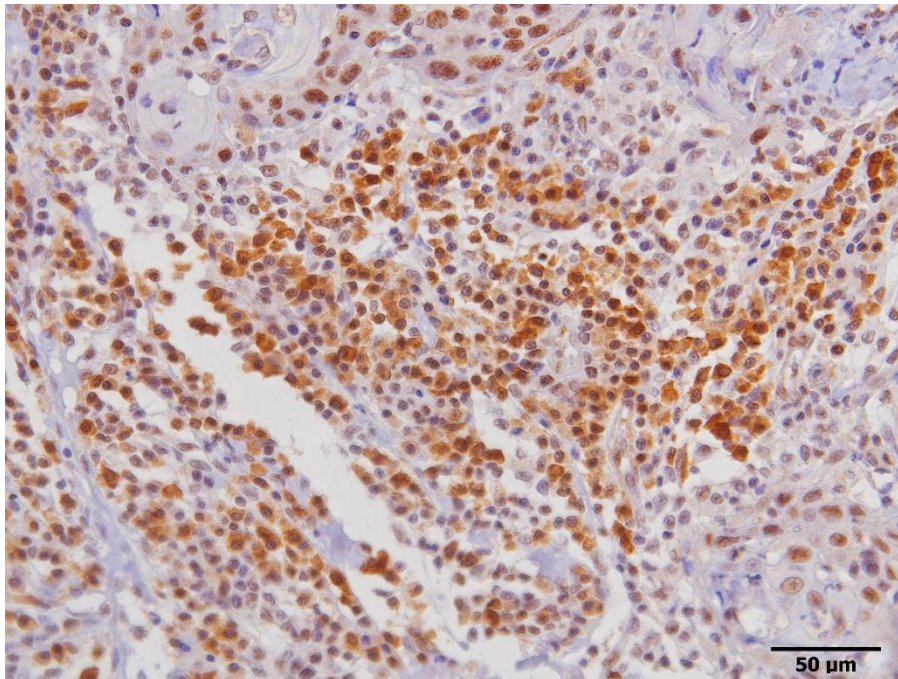
1274	1007	2281	55,85	44,15	3	2
2040	916	2956	69,01	30,99	2	2
1806	1469	3275	55,15	44,85	3	2
1256	1076	2332	53,86	46,14	2	2

* Σ -označava ukupan broj CD3+ i CD79+ limfocita u 10 vidnih polja po HPF

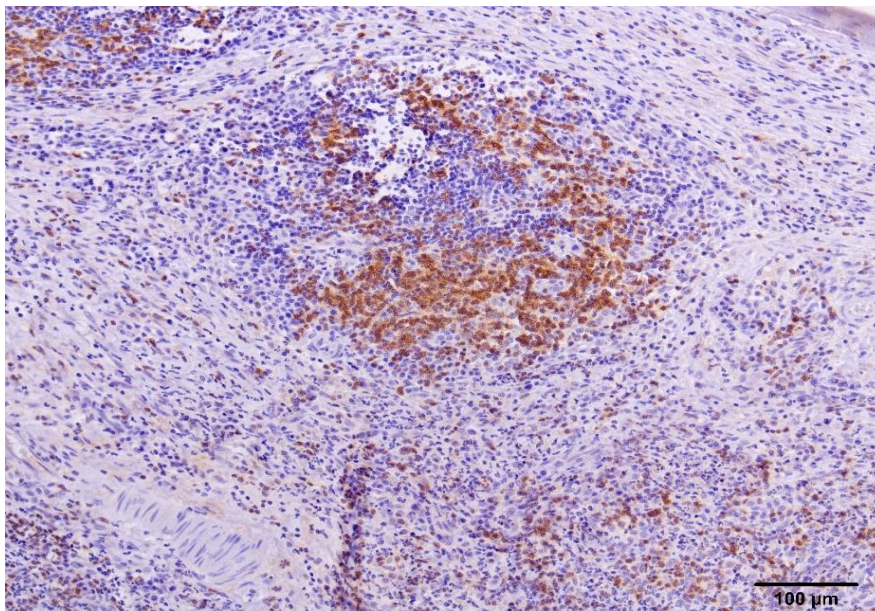
Tablica 3. Prikaz minimalnog, maksimalnog i prosječnog broja CD3+, odnosno CD79+ limfocita za svaki stupanj malignosti s obzirom na gradacijske sustave

Brodersov gradacijski sustav	Min.* CD3+	Max.** CD3+	Min. CD79+	Max. CD79+	Prosjek CD3+	Prosjek CD79+
Stupanj 1	263	1420	189	1769	779	1035
Stupanj 2	439	2040	492	1958	1215	1151
Stupanj 3	278	1806	203	1591	913	1030
Stupanj 4	/	/	/	/	/	/
Bryneov gradacijski sustav	Min. CD3+	Max. CD3+	Min. CD79+	Max. CD79+	Prosjek CD3+	Prosjek CD79+
Stupanj 1	263	1680	189	1917	1002	1169
Stupanj 2	278	2040	203	1958	1052	1062
Stupanj 3	/	/	/	/	/	/

*Min. označava minimalni broj limfocita, **Max. označava maksimalni broj limfocita



Slika 8. Prikaz CD79+ limfocita nakon provedene imunohistokemijske pretrage. Smeđe obojene stanice predstavljaju CD79+ limfocite, uška, mačka, 400x, IHK bojenje



Slika 9. Prikaz CD3+ limfocita nakon provedene imunohistokemijske pretrage. Smeđe obojene stanice predstavljaju CD3+ limfocite, uška, mačka, 200x, IHK bojenje

4.4. Korelacija rezultata imunohistokemijskih bojenja i gradacijskih sustava

U istraživanju nije utvrđena statistički značajna razlika ($p > 0,05$) između apsolutnih i relativnih vrijednosti CD3+, odnosno CD79+ limfocita s histopatološkim gradacijskim sustavima: Brodersovim gradacijskim sustavom, odnosno Bryneovim gradacijskim sustavom.

5. RASPRAVA

U istraživanje je bilo uključeno 30 uzoraka (n=30) uške planocelularnog karcinoma u mačaka. Spolna distribucija jedinki s dijagnosticiranim SCC-om korelira s podacima iz literature gdje je ustanovljena veća zastupljenost SCC-a u jedinki ženskog spola (CUNHA i sur., 2010.; DEMIRUTKU i sur., 2012.). U našem uzorku, prosječna dob jedinki iznosila je 9 godina. Podatak odgovara dosad provedenim istraživanjima u kojima je utvrđen dobni raspon pojavnosti navedenog tumora u dobi od 9 do 14 godina (SUMANTH BEDRE i sur., 2022.). U istraživanju su najviše bile zastupljene križane pasmine mačaka. Zastupljenost pasmina u dobivenim rezultatima odstupaju od istraživanja drugih autora (DEMIRUTKU i sur., 2012.).

HP pretragom je u svim uzorcima (n=30) utvrđena tumorska nekroza i multifokalni limfocitno-plazmacitni infiltrat. Iako dosadašnja istraživanja pokazuju kako tumorska nekroza može imati anti-tumorski ili pro-tumorski učinak, točan mehanizam koji objašnjava djelovanje tumorske nekroze na progresiju ili inhibiciju bolesti još nije razjašnjen (LIU i JIAO, 2020.; LOMPHITHAK i sur., 2021.). Analizom dobivenih rezultata iz uzoraka nije bilo moguće uočiti korelaciju između tumorske nekroze i različitih stupnjeva malignosti, no nalaz tumorske nekroze u svim uzorcima je bio očekivan i može biti odraz toga što je većina uzoraka stupnja malignosti 2. Također, jedan od značajnih čimbenika je i specifična lokacija tumora. Koža uške predstavlja područje koje je izloženo mnogobrojnim antigenima i potencijalnoj traumatizaciji tkiva. U svim ispitivanima uzorcima utvrđen je multifokalni limfocitno-plazmacitni infiltrat. Istraživanja pokazuju kako postoji pozitivna korelacija između stupnja nekroze i jačine infiltracije TIL-a, ali i s drugim histopatološkim faktorima malignosti (RICHARDS i sur., 2011.). Nekroza, u histopatološkom smislu, dovodi do rupture stanične membrane i porasta koncentracije proteina i nukleinskih kiselina što djeluje izrazito lokalno imunogeno te pridonosi pojavnosti upalnog procesa (LIU i JIAO, 2020.). Upravo ova činjenica može biti jedan od razloga zašto su u svim uzorcima s tumorskom nekrozom pronađeni TIL u peritumorskom, odnosno intratumorskom tkivu. Također, ne može se komentirati jačina povezanosti, kao niti statistička značajnost iste s obzirom na to da nije provedeno stupnjevanje tumorske nekroze u odnosu na gustoću i distribuciju limfocitno-plazmacitnog infiltrata. Shodno tome, potrebno je provesti dodatna istraživanja kako bi se ispitala navedena pretpostavka. Količina TIL-a u tumorskom području može biti i posljedica

izloženosti jedinki UV zračenju. Istraživanja pokazuju kako izloženost UV zračenju dovodi do oštećenja epidermisa i lokalne hipoksije s posljedičnom hiperplazijom keratinocita. Moguće je da lokalna hipoksija dovodi do inhibicije aktivnog metabolizma stanice i produkcije pro-inflamatornih citokina i kemokina (PAZ i sur., 2008.; CELA i sur., 2015.). S obzirom na etiopatogenezu SCC-a u mačaka i potvrđene pozitivne korelacije između izloženosti UV-zračenju i pojavnosti tumora (GOLDSCHMIDT i GOLDSCHMIDT, 2017.) za pretpostaviti je kako bi lokalno proizvedeni citokini i kemokini mogli biti u pozitivnoj korelaciji s multifokalnom zastupljenošću TIL-a u svim uzorcima. Navedeno je potrebno ispitati daljnjim istraživanjima.

Broj mitozâ po vidnom polju visoke rezolucije smatra se jednim od važnih faktora malignosti za većinu tumora. Također, uključen je u gradacijske sustave za mnoge neoplastične procese (MEUTEN i sur., 2016.). U istraživanju su dobivene prosječno 3,5 mitoze po HPF. Pomoću oba ispitivana gradacijska sustava utvrđeno je kako većina uzoraka pripada stupnju 2 malignosti. S obzirom na to da određivanje broja mitozâ nije uključeno u ispitivane gradacijske sustave ne možemo zaključivati o korelaciji između dobivenog broja mitozâ i stupnja malignosti po Brodersovom odnosno Bryneovom gradacijskom sustavu. Iako Brodersov gradacijski sustav uključuje mitotski indeks za pojedine stupnjeve malignosti ova korelacija se ne može tumačiti jer ne postoji definiran sustav koji postavlja jasne granice između niskog, srednjeg i visokog broja mitozâ. Tako dolazi do izražaja subjektivnost same dijagnostike jer se gradacija malignosti temelji na deskriptivnim faktorima. Istraživanja pokazuju kako je moguće dobiti velike varijacije u broju mitozâ na istim uzorcima s obzirom na to da se značajno mogu razlikovati površine vidnih polja visoke rezolucije pojedinih mikroskopa (CREE i sur., 2021.)

Iako nije utvrđena statistički značajna razlika između TIL-a i pojedinog stupnja malignosti, u našem ispitivanju je moguće uvidjeti kako tumori prvog stupnja malignosti (prema Brodersovom gradacijskom sustavu) imaju manji prosječan broj TIL-a u odnosu na tumore drugog stupnja malignosti. Također, tumori trećeg stupnja malignosti imaju manji prosječan broj TIL-a u odnosu na tumore drugog stupnja malignosti. Mišljenja sam kako je nedostatak statistički značajne razlike rezultat nedovoljnog broja uzoraka te kako bi u daljnja istraživanja bilo potrebno uključiti veći broj uzoraka čime bi se s većom sigurnošću ustanovila potencijalna korelacija. Također, u dizajnu studija je potrebno ograničiti utjecaj zbunjujućih varijabli poput tumorske nekroze, kronične izloženosti UV zračenju i sekundarnih bakterijskih infekcija s obzirom na to da mogu uzrokovati

porast broja TIL-a u svim stupnjevima malignosti. Iako se u istraživanju isključilo područje s nekrozom i sekundarnom bakterijskom infekcijom ne može se isključiti utjecaj potencijalne prisutnosti bakterija na porast broja upalnih stanica u ispitivanim uzorcima. Iako do sada provedena istraživanja upućuju na statističku značajnost između TIL-a i stupnja malignosti različitih tumora, u ovom istraživanju takvi podaci nisu dobiveni (BILLER i sur., 2010.; KIM i sur., 2010.; PICASTRO i sur., 2020.; PORCELLATO i sur., 2020.). Isto tako, mišljenja sam kako bi određivanje omjera TIL-a u odnosu na ukupan broj stanica u uzorku mogao reprezentativnije korelirati sa stupnjem malignosti u odnosu na apsolutan broj.

6. ZAKLJUČCI

1. Dobna i spolna predispozicija koja je dobivena u istraživanju odgovara dosadašnjim podacima iz literature.

2. Iako nije utvrđena statistički značajna razlika između pojedinog stupnja malignosti tumora s omjerom T stanične, odnosno B stanične infiltracije moguće je primijetiti kako tumori prvog stupnja malignosti prema Brodersovom gradacijskom sustavu u prosjeku imaju manji broj TIL-a (CD3+ i CD79+) u odnosu na tumore drugog stupnja malignosti.

3. Brodersov gradacijski sustav predstavlja glavni sustav stupnjevanja malignosti u veterinarskoj medicini te ga je uputno i dalje koristiti u svrhu patohistološke dijagnostike. Zbog sve većeg značaja TIL-a u shvaćanju i razumijevanju etiopatogeneze malignih bolesti veterinarska medicina zahtjeva uvođenje novih, objektivnijih gradacijskih sustava. S obzirom na rezultate istraživanja i neutvrđene korelacije između stupnja malignosti i TIL-a, potrebno je provesti dodatna istraživanja kako bi se moglo zaključiti o povezanosti između ova dva, prethodno navedena parametra.

7. LITERATURA

1. AMÔR, N. G., P. S. D. S. SANTOS, A. P. CAMPANELLI (2021): The Tumor Microenvironment in SCC: Mechanisms and Therapeutic Opportunities. *Front Cell Dev Biol.* 9, 1-12.
doi: 10.3389/fcell.2021.636544.
2. ANDERSON N. M, M. CELESTE SIMON (2020): The tumor microenvironment. *Curr Biol* 30, 17-30.
doi: 10.1016/j.cub.2020.06.081.
3. BILLER, B. J., A. GUTH, J. H. BURTON, S. W. DOW (2010): Decreased ratio of CD8+ T cells to regulatory T cells associated with decreased survival in dogs with osteosarcoma. *J Vet Intern Med.* 24, 1118-1123.
doi: 10.1111/j.1939-1676.2010.0557.x.
4. BRODERS, A. C. (1941): The microscopic grading of cancer. *Surg Clin North Am.* 21, 947-962.
5. BRYNE, M., H. S. KOPPANG, R. LILLENG, ET AL. (1992): Malignancy grading of the deep invasive margins of oral squamous cell carcinomas has high prognostic value. *J Pathol.* 166, 375-381.
6. BRYNE, M., H. STROMME, R. LILENG, T. STENE, G. BANG, E. DABELSTEEN (1989): New malignancy grading is a better prognostic indicator than Broder's grading in oral squamous cell carcinoma. *J Oral Pathol Med.* 18, 432-437.
7. CELA, E. M., A. FRIEDRICH, M. L. PAZ, S. I. VANZULLI, J. LEONI, D. H. GONZÁLEZ MAGLIO (2015): Time-course study of different innate immune mediators produced by UV-irradiated skin: comparative effects of short and daily versus a single harmful UV exposure. *Immunology.* 145, 82-93.
doi: 10.1111/imm.12427.
8. CLARK, W. H., D. E., ELDER, D. GUERRY, L. E. BRAITMAN, B. J. TROCK, D. SCHULTZ, M. SYNNESTVEDT, A. C. HALPERN (1989): Model Predicting Survival in Stage I Melanoma Based on Tumor Progression. *J. Natl. Cancer Inst.* 81, 1893–1904.

9. CLEMENTE, C. G., M. C. MIHM, R. BUFALINO, S. ZURRIDA, P. COLLINI, N. CASCINELLI (1996): Prognostic Value of Tumor Infiltrating Lymphocytes in the Vertical Growth Phase of Primary Cutaneous Melanoma. *Cancer* 77, 1303–1310.
10. COONS, A. H., H. J. CREECH, R. N. JONES (1941): Immunological properties of an antibody containing a fluorescent group. *Proc. Soc. Exp. Biol. Med.* 47, 200–202. doi:10.3181/00379727-47-13084P
11. CREE, I. A., P. H. TAN, W. D. TRAVIS, P. WESSELING, Y. YAGI, V. A. WHITE, D. LOKUHETTY, R. A. SCOLYER (2021): Counting mitoses: SI(ze) matters! *Mod Pathol.* 34, 1651-1657. doi: 10.1038/s41379-021-00825-7.
12. CUNHA, S. C., L. A. CARVALHO, P. C. CANARY, M. REISNER, K. B. CORGOZINHO, H. J. SOUZA, A. M. FERREIRA (2010): Radiation therapy for feline cutaneous squamous cell carcinoma using a hypofractionated protocol. *J Feline Med Surg.* 12, 306-313. doi: 10.1016/j.jfms.2009.10.005.
13. DAY, M. J., R. D. SCHULTZ (2013a): *Biologija T-limfocita*, U: Veterinarska imunologija: načela i primjena (B. Šeol Martinec, V. Herak Perković, Ur.), Medicinska naklada. Zagreb. S. 83-96.
14. DAY, M. J., R. D. SCHULTZ (2013b): *Biologija B-limfocita*, U: Veterinarska imunologija: načela i primjena (B. Šeol Martinec, V. Herak Perković, Ur.), Medicinska naklada. Zagreb. S. 97-106.
15. DEMIRUTKU, A. , K. OZER, Y. DEVECIOGLU, Z. MUTLU, O. DUZGUN, E. ERAVCI, D. HAKTANIR, S.S. ARUN (2012): Pinnal squamous cell carcinoma in cats and the effectiveness of treatment with radical pinnectomy. *Veterinarni Medicina.* 57, 420–429. doi: 10.17221/6310-VETMED
16. ESTRELA-LIMA, A., M. S. ARAÚJO, J. M. COSTA-NETO, A. TEIXEIRA-CARVALHO, S. M. BARROUIN-MELO, S. V. CARDOSO, O. A. MARTINS-FILHO, R. SERAKIDES, G. D. CASSALI (2010): Immunophenotypic features of tumor infiltrating lymphocytes from mammary carcinomas in female dogs associated with prognostic factors and survival rates. *BMC Cancer* 10, 1-14.

doi: 10.1186/1471-2407-10-256.

17. GOLDSCHMIDT, M. H., K. H. GOLDSCHMIDT (2017): Epithelial and Melanocytic Tumors of the Skin U: Tumors in domestic animals. 5th ed. (Meuten, D. J., Ur.), John Wiley & Sons Inc. Ames, Iowa, S. 97-99.
18. HARVEY, R. G., J. HARARI, A. J. DELAUCHE (2001): Etiopathogenesis and Classification of Otitis Externa U: Ear Diseases of the Dog and Cat (Northcott, J., Ur.), Manson Publishing Ltd. London. UK. S. 102-103.
19. KIM, J.-H., C. H. YU, J.-Y. YHEE, K.-S. IM, J.-H. SUR (2010): Lymphocyte Infiltration, Expression of Interleukin (IL) -1, IL-6 and Expression of Mutated Breast Cancer Susceptibility Gene-1 Correlate with Malignancy of Canine Mammary Tumours. *J Comp Pathol.* 142, 177–186.
doi:10.1016/j.jcpa.2009.10.023
20. LANZ, O. I., B. C. WOOD (2004): Surgery of the ear and pinna. *Vet Clin North Am Small Anim Pract.* 34, 567-599.
doi: 10.1016/j.cvsm.2003.10.011.
21. LIU, Z. G., D. JIAO (2020): Necroptosis, tumor necrosis and tumorigenesis. *Cell Stress.* 19, 1-8.
doi: 10.15698/cst2020.01.208.
22. LOMPHITHAK, T., P. AKARA-AMORNTHUM, K. MURAKAMI, ET AL. (2021): Tumor necroptosis is correlated with a favorable immune cell signature and programmed death-ligand 1 expression in cholangiocarcinoma. *Sci Rep* 11, 1-18.
doi: 10.1038/s41598-021-89977-9
23. MEUTEN, D. J., F. M. MOORE, J. W. GEORGE (2016): Mitotic Count and the Field of View Area: Time to Standardize. *Vet Pathol.* 53, 7-9.
doi: 10.1177/0300985815593349.
24. MONTERO, C. (2003): The antigen-antibody reaction in immunohistochemistry. *J Histochem Cytochem.* 51, 1-4.
doi: 10.1177/002215540305100101.
25. NASCIMENTO, C., A. GAMEIRO, J. CORREIA, J. FERREIRA, F. FERREIRA (2022): The Landscape of Tumor-Infiltrating Immune Cells in Feline Mammary Carcinoma: Pathological and Clinical Implications. *Cells* 11, 1-12.

doi: 10.3390/cells11162578.

26. NGUYEN, N., E. BELLILE, D. THOMAS, J. MCHUGH, L. ROZEK, S. VIRANI, L. PETERSON, T. E. CAREY, H. WALLINE, J. MOYER, M. SPECTOR, D. PERIM, M. PRINCE, S. MCLEAN, C. R. BRADFORD, J. M. TAYLOR, G. T. WOLF, HEAD AND NECK SPORE PROGRAM INVESTIGATORS (2016): Tumor infiltrating lymphocytes and survival in patients with head and neck squamous cell carcinoma. *Head Neck* 38,1074-1084.

doi: 10.1002/hed.24406.

27. PAIJENS, S. T., A. VLEDDER, M. DE BRUYN, H. W. NIJMAN (2021): Tumor-infiltrating lymphocytes in the immunotherapy era. *Cell Mol Immunol* 18, 842-859.

doi: 10.1038/s41423-020-00565-9.

28. PAZ, M. L., A. FERRARI, F. S. WEILL, J. LEONI, D. H. MAGLIO (2008): Time-course evaluation and treatment of skin inflammatory immune response after ultraviolet B irradiation. *Cytokine*. 44, 70-77.

doi: 10.1016/j.cyto.2008.06.012.

29. PÉREZ, J., M. J. DAY, M. P. MARTÍN, S. GONZÁLEZ, E. MOZOS (1999): Immunohistochemical study of the inflammatory infiltrate associated with feline cutaneous squamous cell carcinomas and precancerous lesions (actinic keratosis). *Vet Immunol Immunopathol*. 69, 33-46.

doi: 10.1016/s0165-2427(99)00032-x.

30. PI CASTRO, D., R. JOSÉ-LÓPEZ, F. FERNÁNDEZ FLORES, R. M. RABANAL PRADOS, M. T. MANDARA, C. ARÚS, M. PUMAROLA BATLLE (2020): Expression of FOXP3 in Canine Gliomas: Immunohistochemical Study of Tumor-Infiltrating Regulatory Lymphocytes. *J Neuropathol Exp Neurol*. 79, 184-193.

doi: 10.1093/jnen/nlz120.

31. PINARD, C. J., A. LAGREE, F. LU , J. KLEIN, M. L. OBLAK, R. SALGADO, J. C. P. CARDENAS, B. BRUNETTI, L. V. MUSCATELLO, G. SARLI, M. P. FOSCHINI, A. HARDAS, S. P. CASTILLO, K. ABDULJABBAR, Y. YUAN, D. A. MOORE, W. T. TRAN (2022): Comparative Evaluation of Tumor-Infiltrating Lymphocytes in Companion Animals: Immuno-Oncology as a Relevant Translational Model for Cancer Therapy. *Cancers*. 14, 1-23.

doi: 10.3390/cancers14205008.

32. PORCELLATO, I., S. SILVESTRI, L. MENCHETTI, F. RECUPERO, L. MECHELLI, M. SFORNA, S. IUSSICH, L. BONGIOVANNI, E. LEPRI, C. BRACHELENTE (2020): Tumour-infiltrating lymphocytes in canine melanocytic tumours: An investigation on the prognostic role of CD3⁺ and CD20⁺ lymphocytic populations. *Vet Comp Oncol.* 18, 370-380.
doi: 10.1111/vco.12556.
33. RASTOGI, V., N. PURI, S. MISHRA, R. SHARMA, L. YADAV, R. SABHARWAL (2014): Dilemmas in Grading Epidermoid Carcinoma. *International Journal of Head and Neck Surgery.* 5, 9-14.
doi: 10.5005/jp-journals-10001-1171.
34. RICHARDS, C. H., Z. MOHAMMED, T. QAYYUM, P. G. HORGAN, D. C. MCMILLAN (2011): The prognostic value of histological tumor necrosis in solid organ malignant disease: a systematic review. *Future Oncol.* 7, 1223-1235.
doi: 10.2217/fon.11.99.
35. SALGADO, R., C. DENKERT, S. DEMARIA, N. SIRTAINÉ, F. KLAUSCHEN, G. PRUNERI, S. WIENERT, G. VAN DEN EYNDEN, F. L. BAEHNER, F. PENAULT-LLORCA, E. A. PEREZ, E. A. THOMPSON, W. F. SYMMANS, A. L. RICHARDSON, J. BROCK, C. CRISCITIELLO, H. BAILEY, M. IGNATIADIS, G. FLORIS, J. SPARANO, Z. KOS, T. NIELSEN, D. L. RIMM, K. H. ALLISON, J. S. REIS-FILHO, S. LOIBL, C. SOTIRIOU, G. VIALE, S. BADVE, S. ADAMS, K. WILLARD-GALLO, S. LOI (2015): The evaluation of tumor-infiltrating lymphocytes (TILs) in breast cancer: recommendations by an International TILs Working Group 2014. *Ann Oncol* 26, 259-271.
doi: 10.1093/annonc/mdu450.
36. SUMANTH BEDRE, M., G. D. FURTADO, R. SAIRAM (2022): Pinnal Squamous Cell Carcinoma in Cats: A Report of 4 Cases. *Acta Scientific Veterinary Sciences.* 4, 32-35.
doi: 10.31080/ASVS.2022.04.0459
37. THOMSON, M. (2007): Squamous cell carcinoma of the nasal planum in cats and dogs. *Clin Tech Small Anim Pract.* 22, 42-45.
doi: 10.1053/j.ctsap.2007.03.002.

38. VUKOJA, N., S. HANČIĆ, P. KORAC (2017): Razvoj metoda imunohistokemijskog bojenja i optimizacija protokola za detekciju transkripcijskog faktora bach2. J. appl. health sci. 3, 235-245.
doi: 10.24141/1/3/2/9
39. YASUMARU, C. C., J. G. XAVIER, R. F. STREFEZZI, C. O. M. SALLES-GOMES (2021): Intratumoral T-Lymphocyte Subsets in Canine Oral Melanoma and Their Association With Clinical and Histopathological Parameters. Vet Pathol. 58, 491-502.
doi: 10.1177/0300985821999321.

8. SAŽETAK

Uporaba CD3 i CD79 protutijela u svrhu utvrđivanja omjera tumor-infiltrirajućih limfocita (TIL) kod planocelularnih karcinoma uške u mačaka

Nikola Serdar

Planocelularni karcinom (engl. *squamous cell carcinoma*, SCC) mačaka najučestalija je kožna neoplazija koja se dominantno pojavljuje na području uške, nosnog planuma, koži kapka i temporalnoj regiji. Najčešće zahvaća jedinke bijele boje u tropskim krajevima, s vršnom incidencijom između 9. i 14. godine života. Istraživanje je provedeno na 30 arhivskih uzoraka SCC uške mačaka koji su prikupljeni i arhivirani na Zavodu za veterinarsku patologiju Veterinarskog fakulteta Sveučilišta u Zagrebu tijekom desetogodišnjeg razdoblja. Istraživanje je obuhvatilo histopatološku i imunohistokemijsku (CD3 i CD79) pretragu navedenih uzoraka.

U istraživanju je promatrana korelacija između omjera CD3+ i CD79+ limfocita s pojedinim stupnjem malignosti po Brodersovom, odnosno Bryneovom gradacijskom sustavu. Istraživanjem je utvrđeno kako se SCC najčešće javlja u ženki (60%) križanih pasmina mačaka (40%) u prosječnoj dobi od 9 godina. Tumorska nekroza i multifokalni limfocitno-plazmacitni infiltrat zabilježen je u svim uzorcima (100%). Prosječan broj mitozna po vidnom polju velikog povećanje iznosio je prosječno 3,5. Iako u istraživanju nije utvrđena statistički značajna korelacija između TIL-a s pojedinim stupnjem malignosti, uočene su oscilacije prosječnog broja TIL-a s malignošću tumora. S obzirom na sve veći značaj TIL-a kao prognostičkog čimbenika u suvremenoj medicini potrebno je dodatno istražiti njihovu ulogu u svrhu poboljšanja dijagnostike, terapije i prognoze bolesti.

Ključne riječi: planocelularni karcinom (SCC), tumor-infiltrirajući limfociti (TIL), CD3+, CD79+, mačka

9. SUMMARY

Use of CD3 and CD79 antibodies to determine the ratio of tumor-infiltrating lymphocytes (TIL) in squamous cell carcinomas of the auricle in cats

Nikola Serdar

Feline SCC is the most common skin neoplasm, occurring mainly on the ear, nasal planum, eyelid skin and temporal region. White animals in tropical regions are most commonly affected, with the highest incidence occurring between the ages of 9 and 14 years. The study was performed on 30 archival samples of SCC on the auricle of cats collected and archived at the Department of Veterinary Pathology, Faculty of Veterinary Medicine, University of Zagreb, over a ten-year period. The study included histopathological and immunohistochemical (CD3 and CD79) examination of the mentioned samples. The study investigated a correlation between the ratio of CD3+ and CD79+ lymphocytes and a certain grade of malignancy according to the Broder's and Bryne's grading system. Studie has showed that SCC occurs most frequently in female individuals (60%) of mixed-breed cats (40%) at an average age of 9 years. Tumor necrosis and multifocal lymphocytic-plasmacytic infiltrate were detected in all samples (100%). The average number of mitoses per high-power field (HPF) was 3.5. Although no statistically significant correlation between TILs and a specific malignancy grade was found in the study, variations in the average number of TILs with tumor malignancy were observed. Given the increasing importance of TIL as a prognostic factor in modern medicine, it is necessary to further investigate its role in order to improve diagnosis, therapy, and prognosis of the disease.

Keywords: squamous cell carcinoma (SCC), tumor-infiltrating lymphocytes (TIL), CD3+, CD79+, cat

10. ŽIVOTOPIS

Rođen sam 16.12.1998. godine u Sisku. Nakon završetka Srednje škole u Petrinji, smjer opća gimnazija, 2017. godine upisujem Veterinarski fakultet Sveučilišta u Zagrebu.

Tijekom studija uključio sam se u brojne aktivnosti na fakultetu. Od akademske godine 2018./2019. demonstrator sam na Zavodu za anatomiju, histologiju i embriologiju na kolegiju Histologija i opća embriologija. Od akademske godine 2021./2022. demonstrator sam na Zavodu za prehranu i dijetetiku životinja gdje zajedno s doc. dr. sc. Dianom Brozić provodim istraživanje utjecaja farmaceutika na ishod kliničke slike u pasa s kroničnim enteropatijama. Od šeste godine studija volontiram na Zavodu za sudsko i upravno veterinarstvo gdje aktivno sudjelujem u provedbi razudba u svrhu utvrđivanja uzroka uginuća.

Prisustvovao sam i sudjelovao u organizaciji kongresa i znanstveno-stručnih skupova kao što su „Noć muzeja“, „Festival znanosti“, kongres „Veterinarska znanost i struka“. 2023. godine bio sam dio studentskog organizacijskog odbora „III International Congress on Education in Animal Sciences – ICEAS“.

Od akademske godine 2019./2020. član sam uredničkog odbora časopisa „Veterinar“, gdje trenutno obnašam funkciju zamjenika glavne urednice časopisa.

Tijekom studiranja nagrađen sam Dekanovom nagradom za izvrstan uspjeh 2018., 2019., 2020., 2021. i 2022. godine. U akademskoj godini 2020./2021. dobitnik sam stipendije Genera d.d. za izvrsnost. 2022. godine dodijeljena mi je novčana nagrada Medical Intertrade d.o.o. za najveći prosjek ocjena među svim studentima u akademskoj godini 2021./2022.

2023. godine dobitnik sam Rektorove nagrade za individualan znanstveni i umjetnički rad na temu: *Uporaba CD3 i CD79 protutijela u svrhu utvrđivanja omjera tumor-infiltrirajućih limfocita (TIL) kod planocelularnih karcinoma uške u mačaka.*