

# POJAVNOST HIPERTENZIVNE RETINOPATIJE U MAČAKA

---

**Kukoč, Nina**

**Master's thesis / Diplomski rad**

**2024**

*Degree Grantor / Ustanova koja je dodijelila akademski / stručni stupanj:* **University of Zagreb, Faculty of Veterinary Medicine / Sveučilište u Zagrebu, Veterinarski fakultet**

*Permanent link / Trajna poveznica:* <https://um.nsk.hr/um:nbn:hr:178:764206>

*Rights / Prava:* [In copyright](#)/[Zaštićeno autorskim pravom.](#)

*Download date / Datum preuzimanja:* **2024-07-15**



*Repository / Repozitorij:*

[Repository of Faculty of Veterinary Medicine -  
Repository of PHD, master's thesis](#)



**SVEUČILIŠTE U ZAGREBU  
VETERINARSKI FAKULTET**

**SVEUČILIŠNI INTEGRIRANI PRIJEDIPLOMSKI I DIPLOMSKI  
STUDIJ *VETERINARSKA MEDICINA***

**NINA KUKOČ**

**POJAVNOST HIPERTENZIVNE RETINOPATIJE U MAČAKA**

**Zagreb, 2024.**

Ovaj rad izrađen je na Klinici za unutarnje bolesti Veterinarskog fakulteta Sveučilišta u Zagrebu.

Predstojnica: izv. prof. dr. sc. Iva Šmit

Mentor: izv. prof. dr. sc. Marin Torti

Komentorica: dr. sc. Valentina Plichta

Članovi povjerenstva za obranu diplomskog rada:

1. Prof. dr.sc. Boris Pirkić
2. Izv. prof. dr. sc. Martina Crnogaj
3. Izv. prof. dr. sc. Marin Torti
4. Dr. sc. Valentina Plichta (zamjena)

## **Zahvala**

*Prije svega, svoje iskrene zahvale upućujem mentorima izv. prof. dr. sc. Marinu Tortiju i dr. sc. Valentini Plichti na nesebičnoj pomoći oko izrade rada. Hvala na svakom izdvojenom slobodnom vremenu kao i prilici da baš s Vama pišem svoj diplomski rad. Posebno hvala doktorici Plichti na ulaznici u svijet oftalmologije, ali i bodrenju do posljednjih crta ovog rada.*

*Hvala doktorici Mariji Mamić na bezuvjetnoj podršci i zavidnom povjerenju koje mi je podarila od prvog dana mog volontiranja, kao i čitavom osoblju Klinike za Kirurgiju što me nisu ubili, već dodatno ojačali i oblikovali.*

*Hvala doktoru Ivanu Vlaheku na pomoći oko neshvatljive mi statistike.*

*Posebna zahvala ide mojim Čavkama i Četvrtašima što su mi turbulentan studentski period preoblikovali u najljepši životni. S Vama je i Peščenica centar svijeta!*

*Hvala Toniju i Franki, Vaša podrška je moj vjetar u leđa.*

*Najdublje zahvale ipak idu mojoj obitelji, posebno Majci. Hvala Ti za pružanje bezuvjetne ljubavi i najčvršćeg oslonca tijekom mog studiranja. Bez tvoje podrške, ne bih bila veterinarka danas, a ni pravi čovjek sutra. Nadam se da me gledaš ponosno.*

*Kukočica*

## **Popis kratica**

TOD – oštećenje ciljnih organa (engl. *target organ damage*)

ACVIM – Američki koledž veterinarske interne medicine (engl. *American College of Veterinary Internal Medicine*)

CKD – kronična bolest bubrega (engl. *chronic kidney disease*)

IRIS – Međunarodno bubrežno interesno društvo (engl. *International Renal Interest Society*)

RAAS – renin-angiotenzin-aldosteronski sustav

TSH – tireostimulirajući hormon (engl. *Thyroid-stimulating hormone*)

SŽS – središnji živčani sustav

HDO – oscilometrija visoke rezolucije (engl. *High Definition Oscillometry*)

HE – hipertenzivna encefalopatija

HLV – hipertrofija lijevog ventrikula

SDMA – simetrični dimetilarginin

EKG – elektrokardiografija

STT – Schirmerov suzni test (engl. *Schirmer Tear Test*)

ACE-inhibitori – inhibitori angiotenzin-konvertirajućeg enzima

BAR – blokatori angiotenzinskih receptora

DPT – dioptar

CRI – kontinuirana (trajna) infuzija (engl. *constant rate infusion*)

## Popis slika

Slika 1. Prikaz djelovanja Poiseuilleova zakona unutar krvne žile	19
Slika 2. Desni parasternalni podužni ehokardiografski prikaz srca mačke	21
Slika 3. Prikaz hipertenzivne retinopatije trećeg stupnja	24
Slika 4. Vijugavost retinalnih krvnih žila	24
Slika 5. Prikaz hipertenzivne retinopatije IV stupnja	25
Slika 6. Mjerenje sistemskog krvnog tlaka Doppler metodom	30
Slika 7. Grafički prikaz broja zaprimljenih mačaka podijeljenih u 2 dobne kategorije	40
Slika 8. Grafički prikaz zastupljenosti spolova	41
Slika 9. Grafički prikaz kliničkih znakova uočenih od strane vlasnika	41
Slika 10. Grafički prikaz srednjih vrijednosti sistoličkog krvnog tlaka	42
Slika 11. Grafički prikaz broja fundusa prema stupnju hipertenzivne retinopatije	43
Slika 12. Grafički prikaz zastupljenosti spolova u ukupnoj populaciji slijepih mačaka	44
Slika 13. Grafički prikaz omjera slijepih mačaka na početku i na kraju istraživanja	45

## **Popis tablica**

Tablica 1. Mehanizmi regulacije krvnog tlaka	11
Tablica 2. Klasifikacija sistemske hipertenzije	12
Tablica 3. Podjela hipertenzivnih retinopatija po stupnjevima	23
Tablica 4. Antihipertenzivni lijekovi i preporučene doze	35
Tablica 5. Tablični prikaz zastupljenosti uzroka sekundarne sistemske hipertenzije	46

# SADRŽAJ

Popis slika	5
Popis tablica	6
1. UVOD	9
2. PREGLED DOSADAŠNJIH SPOZNAJA	10
2.1. Regulacija krvnog tlaka	10
2.2. Podjela sistemske hipertenzije kod mačaka	11
2.3. Etiologija sekundarne sistemske arterijske hipertenzije	13
2.3.1. Kronična bolest bubrega	13
2.3.2. Hipertireoza	14
2.3.3. Ostali uzroci	15
2.4. Ciljani organi i oštećenja	17
2.4.1. Bubrezi	17
2.4.2. Mozak	18
2.4.3. Krvožilni sustav i srce	19
2.4.4. Oko	21
2.5. Mjerenje krvnog tlak i dijagnostika sistemske hipertenzije	28
2.6. Terapija sistemske hipertenzije	31
2.6.1. Amlodipin besilat	32
2.6.2. Telmisartan	33
2.6.3. Ostali lijekovi	33
2.7. Hipertenzivna hitna stanja	35
3. HIPOTEZA I CILJEVI	37
4. MATERIJALI I METODE	38
4.1. Ustroj studije	38
4.2. Predmet istraživanja	38
4.3. Metode	38
4.4. Statističke metode	39
5. REZULTATI	40
5.1. Pasmina mačaka s razvijenom hipertenzivnom retinopatijom	40
5.2. Dob mačaka	40
5.3. Spol mačaka	40
5.4. Opći klinički znakovi	41
5.5. Vrijednosti arterijskog sistoličkog krvnog tlaka	42
5.6. Stupanj razvijene hipertenzivne retinopatije	42
5.7. Pojava gubitka vida	43



5.8.	Propisana terapija	44
5.9.	Uspješnost povrata funkcije vida	45
5.10.	Uzrok sekundarne sistemske hipertenzije	46
6.	RASPRAVA	47
7.	ZAKLJUČCI	50
8.	SAŽETAK	51
9.	SUMMARY	52
10.	LITERATURA	53
11.	ŽIVOTOPIS	58

## 1. UVOD

Sistemska arterijska hipertenzija stanje je kojeg karakterizira povišenje vrijednosti sistoličkog krvnog tlaka iznad 160 mmHg, a uglavnom pogađa mačke starije od devet godina (ACIERNO i sur., 2018.). Razlikuju se tri osnovna tipa hipertenzije: situacijska, primarna ili idiopatska te sekundarna hipertenzija. Najčešći uzroci potonje kod mačaka su hipertireoza te kronična bolest bubrega, a znatno rjeđe hiperaldosteronizam te feokromocitom. Valja istaknuti da neovisno o etiologiji sistemske hipertenzije ista uzrokuje oštećenja ciljnih organa poput oka, bubrega, mozga, srca i krvožilnog sustava. S obzirom da nefunkcionalni bubrezi sami mogu pogodovati razvitku sistemske arterijske hipertenzije, a ujedno biti organom koji će sekundarno biti oštećen zbog djelovanja visokog krvnog tlaka, nerijetko je teško razlučiti što se prije razvilo. Svakako, sistemska arterijska hipertenzija dovodi do proteinurije kod mačaka s ili bez kroničnog zatajenja bubrega (ABBATE i sur., 2006.) kao i ozljede bubrega na histološkoj razini. Hipertenzivna encefalopatija (HE) pojavljuje se u 29 do 46 % hipertenzivnih mačaka (ACIERNO i sur., 2018.), a praćena je pojavom raznolikih neuroloških kliničkih znakova, posljedično razvitku cerebralnog edema bijele tvari. Hipertenzivna bolest srca očituje se koncentričnom hipertrofijom lijevog ventrikula. Pritom se radi o kompenzacijskom mehanizmu koji omogućava održavanje konstantnog protoka.

Hipertenzija djeluje na više dijelova u oku i to prvenstveno na mrežnicu, glavu očnog živca te žilnicu. Prema istraživanju JEPSONA (2011.) čak će 60-80 % mačaka posljedično sistemske arterijske hipertenzije razvit sekundarna oštećenja oka. Povišeni arterijski krvni tlak uzrokom je promjena na fundusu oka koje opisujemo pojmom hipertenzivne retinopatije. Hipertenzivna retinopatija očituje se pojavom vijugavosti retinalnih krvnih žila, krvarenjima u području mrežnice, edemom te djelomičnom ili potpunom retinalnom ablacijom. Prema prisutnosti i opsežnosti uočenih promjena na fundusu oka, hipertenzivna retinopatija dijeli se na pet stupnjeva, od nultog s urednim fundusom do najvišeg, četvrtog stupnja praćenog s potpunom albacijom retine te sljepoćom.

Cilj istraživanja bio je utvrditi prisutnost karakterističnih promjena fundusa oka, kao i pojavnost hipertenzivne retinopatije kod mačaka s dijagnosticiranom sistemske arterijske hipertenzijom.

## **2. PREGLED DOSADAŠNJIH SPOZNAJA**

### **2.1. Regulacija krvnog tlaka**

Krvni tlak možemo definirati kao tlak kojim krv djeluje na stijenku krvnih žila i prvenstveno je ovisan o minutnom srčanom volumenu i sistemskom žilnom otporu. Zbog krvnog tlaka moguća je cirkulacija krvi koja se kreće od područja visokog krvnog tlaka prema području niskog krvnog tlaka. Prema tome, tlak je najveći u aorti, a najmanji u desnoj srčanoj pretklijetki. Razlikujemo arterijsku stranu krvotoka s visokim tlakom te kapilarnu i vensku stranu krvotoka s niskim tlakom. Tijekom svake srčane sistole, udarni volumen ubacuje se u aortu te tad govorimo o sistoličkom tlaku koji je ujedno najviši u organizmu. Nakon razdoblja sistole, nastupa dijastola te se do tad proširena aorta vraća u prijašnji položaj, a razvija se dijastolički tlak koji je znatno niži od sistoličkog.

Regulacija krvnog tlaka odvija se na nekoliko razina koje mogu biti brzog i kratkoročnog te sporog i dugoročnog djelovanja (TUR, 2011.) (tablica 1.). Kardiovaskularni refleks predstavlja brzi mehanizam regulacije. Refleks započinje receptorima koji se nalaze na periferiji, a osjetljivi su na rastezanje. Nazivamo ih baroreceptorima ili mehanoreceptorima. Najvažniji baroreceptori su oni smješteni u luku aorte i karotidnom sinusu. Osim spomenutih, aktivni su i kemoreceptori koji reagiraju na kemijski podražaj, odnosno točnije promjenu parcijalnog tlaka kisika i ugljikova dioksida. Nakon podraživanja receptora, živčani impuls putuje aferentnim vlaknima do refleksnog centra u produljenoj moždini. Centar dalje ovisno o dobivenoj informaciji s periferije aktivira jedno od dva područja: presorno ili depresorno područje. Aktivacija presornog područja preko eferentnih vlakana rezultira perifernom vazokonstrikcijom te kardiostimulacijom. S druge strane, podraživanjem depresornog područja dolazi do vazodilatacije, smanjivanja perifernog otpora te srčanog minutnog volumena. Osim brzih živčanih mehanizama regulacije arterijskog krvnog tlaka, potrebno je spomenuti i brzu hormonsku regulaciju. Ista se zasniva na vazokonstrikcijskim mehanizmima preko djelovanja adrenalina, noradrenalina, vazopresina te renin-angiotenzin-aldosteronskog (RAAS) sustava. Krvni je tlak kroz dulji period reguliran drugim mehanizmima kojima je potrebno duže razdoblje aktivacije. Bubrezi predstavljaju najvažniji dugoročni mehanizam koji preko regulacije izlučivanja soli i vode neposredno doprinose održavanju normotenzije. Katekolamini, prostaglandini, bradikinin, vazopresin te angotenzin II su skupina endogenih tvari koji djelujući na krvni protok i periferni otpor također sudjeluju u regulaciji krvnog tlaka.

**Tablica 1.** Mehanizmi regulacije krvnog tlaka

<b>BRZI I KRATKOROČNI MEHANIZMI</b>	<b>SPORI I DUGOROČNI MEHANIZMI</b>
<b>Živčana regulacija:</b> kardiovaskularni refleks	<b>Bubrezi:</b> regulacija izlučivanja soli i vode
<b>Hormonska regulacija:</b> adrenalin, noradrenalin, vazopresin, RAAS	<b>RAAS:</b> učinak na bubrege i nadbubrežne žlijezde

## 2.2. Podjela sistemske hipertenzije kod mačaka

Sistemska hipertenzija u veterinarskoj medicini može se definirati kao povišenje sistoličkog tlaka iznad gornje granice normalnog raspona. Vrijednosti sistoličkog tlaka do 150 mmHg smatraju se normotenzivnim, a raspon od 150 do 159 mmHg se definira kao prehipertenzivni stadij kod mačaka (ETTINGER i sur., 2004.). Potrebno je znati da na vrijednosti normalnog krvnog tlaka kod mačaka utječu brojni čimbenici. Prije svega, važno je naglasiti da dobivena vrijednost krvnog tlaka jedinke može varirati ovisno o samoj metodi njegovog mjerenja. Najčešće su korištene neinvazivne metode mjerenja poput Doppler metode te oscilometrije. Nadalje, prema nekim istraživanjima, uz metodu mjerenja, moguć je i utjecaj dobi na vrijednost krvnog tlaka kod mačaka posebice onih starijih od devet godina (ACIERNO i sur., 2018.). Za razliku od pasa, kod mačaka nije ustanovljen utjecaj pasmine na vrijednost krvnog tlaka, dok su uočene blage povišene vrijednosti krvnog tlaka kod mužjaka kao i kod kastriranih jedinki u odnosu na ženke i nekastrirane.

Razlikujemo tri osnovna tipa hipertenzije: situacijsku, primarnu ili idiopatsku te sekundarnu hipertenziju. Situacijska hipertenzija predstavlja trenutačno povišenje vrijednosti krvnog tlaka koje je posljedica okolišnih stresnih čimbenika kao što je npr. sam boravak u ambulanti ili put do ambulante. Nerijetko je još opisuju kao „sindrom bijele kute“. Nastaje posljedično djelovanju/stimulaciji autonomnog živčanog sustava. Do situacijske hipertenzije mogu dovesti i kronična bolna stanja poput osteoartritisa ili periodontalne bolesti. Situacijska hipertenzija se ne liječi jer se u pravilu radi o jedinkama koje su normotenzivne. Sekundarna hipertenzija je, za razliku od situacijske, perzistentna, a nastaje kao posljedica stanja ili bolesti koji dovode do povećanja sistoličkog tlaka. Najčešći uzroci sekundarne hipertenzije kod

mačaka su kronična bolest bubrega, hipertireoza te u nešto manjem obujmu hiperaldosteronizam. Posljednji tip hipertenzije je idiopatska. Radi se o tipu hipertenzije kod kojeg nije prepoznat niti jedan uzrok iste. Prema nekim istraživanjima, smatra se da od 13 % do 20 % svih hipertenzija mačaka otpada na idiopatsku hipertenziju (ACIERNO i sur. 2018.).

Sistemska hipertenzija ostavlja posljedice u vidu štetnih učinaka na ciljnim organima (engl. *target organ damage*, TOD). Prisutnost TOD-a predstavlja najvažniju (najsnažniju) indikaciju za početak antihipertenzivne terapije. Uzimajući u obzir mogućnost razvitka TOD-a, Američki koledž veterinarske interne medicine (engl. *American College of Veterinary Internal Medicine*, ACVIM) je predložio klasifikaciju sistemske hipertenzije prema kojoj razlikujemo četiri kategorije, a svaka od kategorija opisuje razinu rizika od razvitka negativnih učinaka na ciljnim organima (tablica 2.). U prvu kategoriju spadaju životinje koje su u pravilu normotenzivne i koje imaju minimalni rizik razvitka TOD-a. Sistolički krvni tlak životinja koje spadaju u ovu kategoriju je niži od 150 mmHg, a dijastolički niži od 95 mmHg. Životinje čiji se sistolički krvni tlak kreće u granicama od 150 do 159 mmHg, a dijastolički između 95 i 99 mmHg imaju nizak rizik od razvitka TOD-a, dok životinje sa sistoličkim krvnim tlakom 160-179 mm Hg smatramo umjerenim, a rizik od razvitka TOD-a umjerenim. Izrazito hipertenzivne životinje imaju sistolički krvni tlak viši ili jednak 180 mmHg te visok rizik od razvitka TOD-a.

**Tablica 2.** Klasifikacija sistemske hipertenzije (prema Acierno i sur., 2018.)

<b>KATEGORIJA RIZIKA</b>	<b>RIZIK OD RAZVITKA TOD-a</b>	<b>SISTOLIČKI KRVNI TLAK (mmHg)</b>	<b>DIJASTOLIČKI KRVNI TLAK (mmHg)</b>
I	minimalni	<150	<95
II	nizak	150–159	95–99
III	umjereni	160–179	100–119
IV	izrazit	≥180	≥120

### **2.3. Etiologija sekundarne sistemske arterijske hipertenzije**

Sistemska arterijska hipertenzija kod mačaka se može najčešće javlja posljedično kroničnoj bolesti bubrega (engl. *chronic kidney disease*, CKD), hipertireozi, hiperaldosteronizmu i feokromocitomu. Važno je naglasiti da potonje dvije bolesti vrlo rijetko susrećemo kod mačaka.

#### **2.3.1. Kronična bolest bubrega**

CKD je bolest koju najčešće povezujemo sa sistemskom hipertenzijom mačaka. Prema istraživanjima 19 do 65 % mačaka s CKD-om ima povišen arterijski sistemski krvni tlak (JEPSON i sur., 2017.). Nadalje, ova bolest je općenito najčešća metabolička bolest mačaka starijih od 10 godina, a praćena je s ireverzibilnim strukturnim promjenama u bubrežnom tkivu. Kronična bolest bubrega je podijeljena na četiri različitih stadija prema IRIS klasifikaciji (od *International Renal Interest Society*, Međunarodno bubrežno interesno društvo), a ovisno o ozbiljnosti i napretku same bolesti. Iako je većina pacijenata gerijatrijske dobi, zbog nasljedne komponente bolesti, mogu oboljeti i mlade životinje. U skupinu nasljednih bolesti koje dovode do CKD-a valja izdvojiti amiloidozu te policističnu bolest bubrega. Izuzev nasljednih nefropatija, mogući su i stečeni uzroci poput trovanja ili traume. Neovisno o uzroku, bolest će na kraju dovesti do intersticijske upale, atrofije tubula te naposljetku bubrežne fibroze s glomerulosklerozom. Klinički znakovi se uglavnom javljaju u odmaklom stadiju bolesti kad je više od 70 % bubrežnog parenhima nefunkcionalno. Klinička slika je šarolika te obuhvaća opće kliničke znakove, kliničke znakove od strane mokraćnog sustava, ali i drugih organski sustava koji su odraz narušene bubrežne funkcije. Najčešći klinički znakovi koji prate CKD su letargija, depresija, gubitak tjelesne mase, poliurija, polidipsija, mučnina, povraćanje, specifični zadah po urinu i brojni drugi. Patogeneza hipertenzije u mačaka s CKD-om je multifaktorijalna i uključuje aktivaciju RAAS-a, stimulaciju simpatičkog živčanog sustava, arterijske strukturne promjene te endotelnu disfunkciju što naposljetku dovodi do kronično povišenog sistemskog arterijskog krvnog tlaka. Zbog kronične stimulacije krvožilja, endotel postepeno gubi sposobnost izlučivanja vazodilatacijskih tvari (poput dušikovog oksida, NO) te na taj način pogoduje razvitku hipertenzije. Pojačana simpatička aktivnost dovodi do povišenja arterijskog sistemskog tlaka preko kroničnog vazokonstriktorskog podražaja. Hematološke i biokemijske pretrage također pokazuju karakteristična odstupanja najčešće u obliku azotemije uz povišene vrijednosti kreatinina, uree i anorganskog fosfora, kao i neregenerativnu anemiju, hipokalijemiju te

metaboličku acidozu. Dijagnoza se postavlja na temelju anamneze, fizikalno-kemijske pretrage urina (uključujući i pretragu sedimenta), hematološke i biokemijske pretrage krvi te slikovne dijagnostike, najčešće ultrasonografske i radiografske pretrage. Jednom kad se postavi dijagnoza, potrebno je odrediti stadij bolesti te započeti s terapijom koja se uglavnom svodi na simptomatsko i potporno liječenje. Kronična bolest bubrega je progresivna bolest koju nije moguće izliječiti već potencijalno usporiti njen napredak i poboljšati kvalitetu života (ETTINGER, 2004.)

### **2.3.2. Hipertireoza**

Hipertireoza predstavlja čestu endokrinopatiju mačaka srednje i starije životne dobi. Radi se o stanju koje je praćeno povećanom produkcijom hormona štitne žlijezde tiroksina ( $T_4$ ) i trijodtironina ( $T_3$ ). Osim pojačane produkcije, moguća je pojava viših razina hormona štitnjače posljedično jačem oslobađanju već stvorenih hormona uslijed upale ili unosa egzogenih hormona. Tad govorimo o tireotoksikozi. Razlikujemo primarnu i sekundarnu hipertireozu. Primarna hipertireoza posljedica je tumorske alteracije tkiva štitnjače. Najčešće se radi o benignim tumorima, a tek u neznatnom postotku o karcinomima štitnjače (<5 %) (VASKE i sur., 2014.). Osim primarne, opisana je i sekundarna hipertireoza koju karakterizira pojačana produkcija  $T_3$  i  $T_4$  radi veće stimulacije od strane tireostimulirajućeg hormona (engl. *thyroid-stimulating hormone*, TSH) iz hipofizalnih tumora. S obzirom da hormoni štitnjače upravljaju metabolizmom, tipična klinička slika uključuje gubitak tjelesne mase uz istovremenu polifagiju, ali i polidipsiju, poliuriju, te kliničke znakove od strane probavnog sustava (poput proljeva, mučnine, povraćanja). Visoka razina hormona štitnjače odražava se i na dlačni pokrivač pa mačke s hipertireozom nerijetko imaju alopeciju, neurednu dlaku i zadebljalu kožu. Palpacijski je moguće utvrditi povećanu štitnu žlijezdu. Konačna dijagnoza hipertireoze se postavlja na temelju povišenih vrijednosti hormona štitnjače, tipično ukupnog tiroksina ( $TT_4$ ), ali i slobodnog tiroksina ( $fT_4$ ). Poželjno je obaviti i kardiološku pretragu kao i mjerenje sistemskog krvnog tlaka koji kod ovih mačaka vrlo često bude iznad normalnih vrijednosti. Iako nije u potpunosti objašnjena patofiziologija hipertenzije posljedično hipertireozi, smatra se da hipertireoza povećava sistolički krvni tlak smanjenjem sistemskog vaskularnog otpora, povećanjem otkucaja srca i povećanjem minutnog volumena. Procjenjuje se da je 10 do 23 % mačaka hipertenzivno u trenutku postavljanja dijagnoze hipertireoze (TAYLOR i sur., 2017..). Nadalje, smatra se da 20 % mačaka razvije sistemsku hipertenziju nakon liječenja ili u stanju eutireoze što se objašnjava s naknadnim razotkrivanjem do tad prikrivene kronične bubrežne bolesti (VASKE i sur., 2014.). Nakon postavljanja dijagnoze moguće je na nekoliko načina pristupiti liječenju ove endokrinopatije. Prije

svoga, medikamentna terapija predstavlja najčešću metodu izbora. U terapiji se koristi metimazol, lijek koji inhibira sintezu hormona štitnjače. Danas je kirurški pristup liječenja sve manje zastupljen iz razloga što tireoidektomija predstavlja rizičnu operaciju s obzirom na brojne potencijalne poslijeoperacijske komplikacije (poput hipokalcijemije posljedično istovremenom uklanjanju dijela paratiroidne pri resekciji štitnjače). Hornerov sindrom kao i paraliza larinksa još su neke od postoperativnih komplikacija koje treba uzeti u obzir. Nadalje, hipertireozu moguće je tretirati radioterapijom, odnosno primjenom radioaktivnog joda, a što predstavlja visokokurativnu terapiju s niskom pojavnošću nuspojava (HERAK-PERKOVIĆ i sur., 2012.).

### 2.3.3. Ostali uzroci

Od ostalih uzroka sistemske arterijske hipertenzije valja izdvojiti primarni hiperaldosteronizam te feokromocitom.

Primarni hiperaldosteronizam je vrlo rijetko stanje kod mačaka. Do pojačane proizvodnje aldosterona dolazi zbog prisutstva adenoma unutar klupčastog sloja (*zona glomerulosa*) nadbubrežne žlijezde, a rjeđe zbog karcinoma. Poliurija, polidipsija, slabost, hipokalijemija, ventrofleksija vrata najčešći su klinički znakovi koji prate hiperaldosteronizam. Procjenjuje se da 50 do 100 % mačaka s primarnim hiperaldosteronizmom ima razvijenu sistemska arterijsku hipertenziju. Obzirom da je aldosteron bitan regulator razine natrija i kalija, ujedno je i odgovoran za održavanje normalne razine cirkulirajućeg (intravaskularnog) volumena. Povećanjem koncentracije aldosterona, dolazi do pojačanog izlučivanja kalija, a zadržavanja natrija i vode što rezultira povećanjem volumena ekstracelularne tekućine te porasta arterijskog tlaka. Dijagnoza se potvrđuje temeljem visoke koncentracije aldosterona u krvi, a slikovna dijagnostika poput kompjuterizirane tomografije te ultrazvuka olakšavaju preciznije određivanje lokalizacije tumora. Terapija primarnog hiperaldosteronizma se svodi na korekciju hipokalijemije, primjenu antagonistu aldosterona (poput spironolaktona) te kirurškog odstranjivanja tumora nadbubrežne žlijezde odgovornog za sekreciju aldosterona (ETTINGER, 2004.).

Feokromocitom je rijedak tumor nadbubrežne žlijezde koji je endokrinološki aktivan te luči katekolamine, a obolijevaju starije mačke. S obzirom da izlučivanje katekolamina nije kontinuirano već periodično, klinički znakovi se također javljaju epizodno, odnosno nisu stalno prisutni. Od kliničkih znakova mogu se uočiti tahikardija, tahipneja, opća slabost, pa čak i kolaps. Katekolamini povećavaju kontraktilnost miokarda, frekvenciju rada srca te minutni volumen, stoga feokromocitom preko učinka katekolamina uzrokuje sistemska arterijsku hipertenziju što može dovesti do epistakse, retinalnog krvarenja te ablacije retine. Zbog povremenih i



nespecifičnih kliničkih znakova, dijagnoza feokromocitoma se nerijetko zamijeni s hiperadrenokorticismom. Konačna dijagnoza se postavlja patohistološkom pretragom tkiva uzetog pri kirurškoj resekciji tumora. Liječenje se svodi na primjenu blokatora alfa-adrenergičnih receptora (poput fenoksibenzamina), sve do trenutka odluke kirurškog uklanjanja tumora (NELSON i sur., 2014.)

## **2.4. Ciljani organi i oštećenja**

Bitna je karakteristika sistemske arterijske hipertenzije štetan učinak povišenog krvnog tlaka na različite organske sustave, odnosno ciljane organe. Ciljni organi, koji su najčešće oštećeni su bubrezi, oči, mozak i srce. Osnova mehanizma oštećenja predstavlja negativni učinak hipertenzije na arterije i arteriole ciljnih organa. Klinički znakovi koji potječu od TOD-a mogu pomoći kliničaru da postavi sumnju na sistemsku arterijsku hipertenziju.

### **2.4.1. Bubrezi**

Kako bubrezi sami mogu biti uzrokom sistemske arterijske hipertenzije te ujedno i ciljani organ otprije razvijene sistemske hipertenzije, često je izazovno odrediti do čega je prije došlo-kronične bolesti bubrega koja je pogodovala razvitku hipertenzije ili hipertenzija koja je pogodovala nefropatiji. Jedno je sigurno, sistemska arterijska hipertenzija dovodi do gubitka proteina putem urina kod mačaka s ili bez kroničnog zatajenja bubrega (ABBATE i sur., 2006.) kao i bubrežne ozljede na histološkoj razini.

Kod mačaka s intaktnim, zdravim bubrežima, bubrežni autoregulacijski sustav uspješno umanjuje, odnosno regulira kolebanja arterijskog krvnog tlaka, održavajući krvni protok unutar bubrega konstantnim. Međutim, kad vrijednosti arterijskog krvnog tlaka pređu gornju granicu autoregulacijskog raspona ipak će doći do pojave bubrežnih oštećenja (BIDANI i GRIFFIN, 2004.). Dokazana je veća pojavnost glomeruloskleroze i arterioskleroze kod onih mačaka kod kojih je utvrđena sistemska arterijska hipertenzija što potkrjepljuje povezanost između sistemske arterijske hipertenzije i bubrežne bolesti (CHAKRABARTI i sur., 2012.). U prilog tome, antihipertenzivna terapija smanjila je postojeću proteinuriju u istraživanju JEPSON i sur. (2007.). Svakako, potrebno je naglasiti da trenutne studije navode da odgovarajuća medikamentna terapija arterijske hipertenzije nema presudnu ulogu u povećanju stope preživljavanja mačaka s istodobnom bolešću bubrega (JEPSON i sur., 2007.).

Nadalje, kod mačaka s kroničnom bolesti bubrega, smanjuje se bubrežna autoregulacija krvnog tlaka što umanjuje kompenzacijski odgovor na porast arterijskog krvnog tlaka od strane glomerularnih kapilara. Navedeno za rezultat ima dodatno povišenje krvnog tlaka unutar samog glomerula. Proteinurija uzrokuje bubrežna oštećenja, oštećujući tubule i mezangij, doprinoseći negativnom učinku hipertenzije.

Poliurija, polidipsija, letargija, uremički zadah, gubitak tjelesne mase i apetita najuočljiviji su klinički znakovi razvijene hipertenzivne nefropatije (ETTINGER, 2004.).

Dijagnostički pretrage kojima se potvrđuje razvoj TOD-a uključuju kvantitativnu analizu urina s potvrđenom proteinurijom, mikroalbuminurijom, kao i krvne pretrage kako bi se dokazala smanjena stopa glomerularne filtracije, povišene vrijednosti serumskog kreatinina, uree te simetričnog dimetilarginina (SDMA).

#### **2.4.2. Mozak**

Hipertenzivna encefalopatija (HE) pojavljuje se u 29 do 46 % hipertenzivnih mačaka (ACIERNO i sur., 2018.). Obolijevaju mačke kod kojih je došlo do naglog nastupa hipertenzije ili kod kojih je sistemski arterijski krvni tlak iznad 180 mmHg. Slično kao i bubrezi, mozak također ima sustav vlastite regulacije krvnog protoka koji se u pravilu opire odstupanjima sistemskog krvnog tlaka, ali kod naglih i znatnih promjena vrijednosti krvnog tlaka dolazi do cerebralne hiperperfuzije. Ista vodi do povišenja cerebralnog krvnog tlaka te posljedičnog curenja plazme te edema. Edem mozga je najizraženiji u bijeloj tvari, ali hipertenzija ostavlja oštećenja i na krvnim žilama mozga negativno djelujući na njihov endotel. Posljedično oštećenju, dolazi do otpuštanja citokina i ostalih protupalnih čimbenika koji doprinose daljnjem razvitku edema. Najčešća ciljana mjesta oštećenja unutar središnjeg živčanog sustava (SŽS) su prednji mozak, zatim moždano deblo te rjeđe kralježnična moždina. Kod ljudi je opisana fibroidna vaskularna nekroza koja je praćena s nagomilavanjem fibrina uz stijenkiju arterija, a kod mačaka hiperplastična arterioskleroza koju karakterizira zadebljanje stijenki arterija (BROWN i sur., 2005.). Uz navedene promjene, moguće je uočiti i kaudalnu cerebralnu i cerebralnu hernijaciju te arteriolarnu hijalinozu (CHURCH i sur., 2019.). Moguća su krvarenja i infarkti kao i razvitak ishemične mijelopatije kranijalne cervikalne kralježnične moždine koja dovodi do pojave tetrapareze i tetraplegije. Kod mačaka s razvijenom HE javljaju se različiti neurološki znakovi poput napadaja, ataksije, dezorijentiranosti, tremora, stupora, abnormalne vokalizacije, naginjanja glave, poremećaja ravnoteže i drugih.

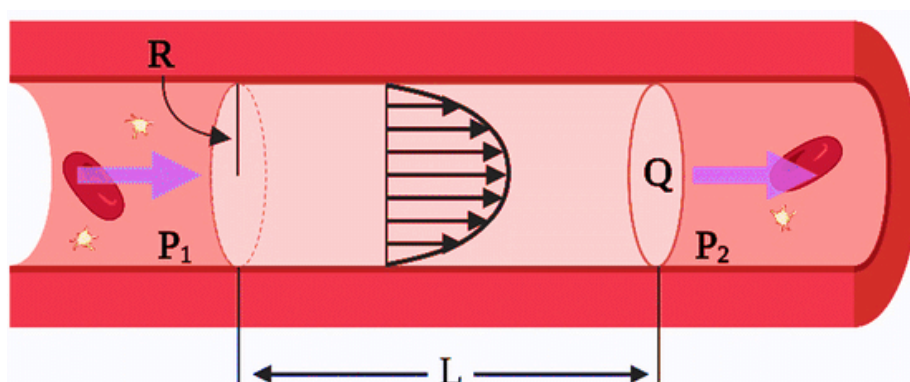
Zlatnim standardom dijagnostike encefalopatija smatra se magnetska rezonancija, uz prethodni detaljni neurološki pregled, no HE rijetko bude na popisu diferencijalnih dijagnoza, a još rjeđe utvrđena kao završna dijagnoza. Preporuka je da se kod mačaka kod kojih je dijagnosticirana HE obavi i oftalmološki pregled s obzirom na činjenicu da velika većina tih mačaka ima istodobno prisutne korioretinopatije. Neurološki znakovi kao rezultat djelovanja sistemske hipertenzije na SŽS reverzibilne su prirode što znači da je izgledno njihovo potpuno povlačenje nakon primjene učinkovite antihipertenzivne terapije (CHURCH i sur., 2019.).

### 2.4.3. Krvožilni sustav i srce

Kao što je prije spomenuto, sistemska arterijska hipertenzija ostavlja posljedice na stjenkama krvnih žila, posebice kada je kroničnog tijeka. Sistemska arterijska hipertenzija negativno djeluje na sve slojeve arterijske stijenke, od endotela pa sve do perivaskularnog masnog tkiva (MARTINEZ- QUINONES i sur., 2018.). Visoki arterijski krvni tlak dovodi do disfunkcije sekrecijske, zaštitne i metaboličke uloge endotela što doprinosi razvitku sistemske hipertenzije. Endotelne stanice mijenjaju svoj oblik, smanjuje se barijera između endotelnih stanica omogućavajući veću propusnost te se znatno snižava vazodilatacijski sposobnost endotela (CHOBANIAN, 1992.), a povećava izlučivanje prokontraktilnih čimbenika (MARTINEZ-QUINONES i sur., 2018.).

Nadalje, izražene su promjene unutar srednjeg sloja stijenke (lat. *tunica media*) koje obuhvaćaju povećanje broja stanica glatkog mišićja i vezivnog tkiva kao odgovor na konstantno povećani intramuralni pritisak, a rezultat čega je zadebljanje same stijenke krvne žile. Prema Poiseuilleovom zakonu (slika 1.), kako bi se održao stalan protok krvi uslijed povišenja krvnog tlaka, nužno je smanjenje promjera lumena krvne žile što se postiže već prije spomenutom hipertrofijom i hiperplazijom stanica tunike medije kao kompenzacijskim mehanizmom.

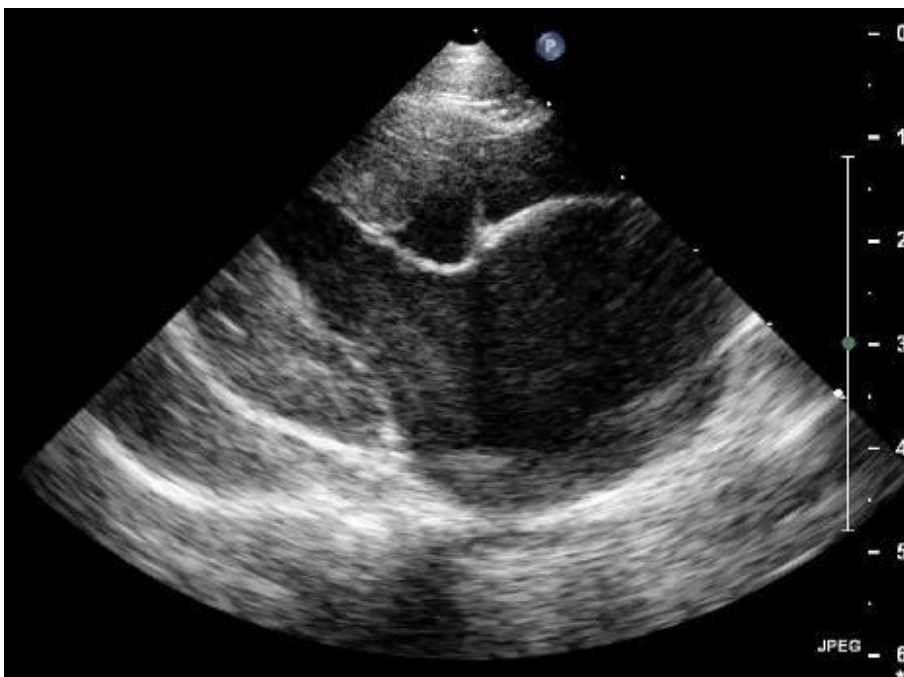S vremenom će doći i do razvijanja arteriosklerotičnih promjena krvnih žila. Bitno je napomenuti da sekundarna oštećenja krvnih žila ostavljaju prostora za negativni učinak hipertenzije na drugim organima.



$$Q = \frac{\pi R^4}{8\mu} \frac{\Delta P}{L}$$

**Slika 1.** Prikaz djelovanja Poiseuilleova zakona unutar krvne žile (modificirano prema CACCIAPUOTI, 2011.)

Srce nerijetko biva organom koji je sekundarno zahvaćen posljedično utjecaju sistemske arterijske hipertenzije i to u vidu pojave hipertrofije miokarda, odnosno hipertenzivne kardiomiopatije (slika 2.). Što je hipertenzija dugotrajnija, izraženija će biti koncentrična hipertrofija miokarda lijevog ventrikula (HLV). HLV predstavlja kompenzacijski mehanizam koji je karakteriziran povećanjem broja kardiomiocita, a posljedično povećanom sistemskom (perifernom) žilnom otporu, odnosno povišenju sistemskog arterijskog tlak. Hipertrofija može zahvatiti i interventrikulski septum kao i slobodnu stijenku lijevog ventrikula, a što u konačnici rezultira dijastoličkom disfunkcijom. Prema istraživanjima CHETBOUL (2003.) pojava hipertrofije nije znatno negativno utjecala na vrijeme preživljavanja oboljelih mačaka, no svakako pravilna antihipertenzivna terapija umanjuje rizik od nastanka spomenute patologije. Nadalje, pokazalo se da stupanj hipertrofije ventrikula nije u korelaciji s težinom hipertenzije (TAYLOR i sur., 2017.). U istraživanju sistemske arterijske hipertenzije (na 99 hipertenzivnih mačaka), kod čak 78 % mačaka je utvrđena HLV (ATKINS, 2005.). Klinički znakovi karakteristični za mačke koje boluju od srčanih bolesti su prije svega otežano disanje, opća slabost, brzo umaranje, letargija, ali i moguće šepanje. Valja napomenuti da hipertenzivna kardiomiopatija može biti i asimptomatskog tijeka. Kliničkim pregledom moguće je utvrditi postojanje sistoličkog šuma i/ili srčanog galopa (ACIERNO i sur., 2018.), aritmije, ali i znakove tipične za arterijsku tromboemboliju, poput hladnih i bolnih ekstremiteta, izostanka perifernog bila i pojave cijanoze mekuši zahvaćenih ekstremiteta. Akutno popuštanje srca razvilo se kod samo 3 % hipertenzivnih mačaka u istraživanju ATKINSA (2005.). Dijagnostičke metode korisne u utvrđivanju hipertenzivne kardiomiopatije uključuju auskultaciju srca, palpaciju perifernog pulsa, elektrokardografiju (EKG) i ehokardiografsku pretragu. U istraživanju JEPSONA (2011), ehokardiografijom su uspješno utvrđene promjene na lijevom ventrikulu u 74 % hipertenzivnih mačaka.



**Slika 2.** Desni parasternalni podužni ehokardiografski prikaz srca mačke s koncentrično hipertrofiranim lijevim ventrikulom i povećanim lijevim atrijem – nalaz odgovara uznapredovaloj hipertenzivnoj kardiomiopatiji (izvor: arhiva Klinike za unutarnje bolesti Veterinarskog fakulteta Sveučilišta u Zagrebu).

#### 2.4.4. Oko

Oči predstavljaju još jedan organ u nizu koji će sekundarno pretrpjeti posljedično visokom sistemskom arterijskom krvnom tlaku. Promjene na očima se mogu pojaviti već pri tlaku višem od 168 mmHg, a rizik postaje značajno veći pri tlaku višem od 180 mmHg. Smatra se da 60 do 80 % hipertenzivnih mačaka ima razvijena sekundarna oštećenja na očima. (JEPSON, 2011.). Ovo stanje se najčešće javlja u gerijatrijskoj dobnoj skupini i to kod mačaka starosti 12 do 15 godina (VAN BOXTEL, 2003.). Hipertenzija djeluje na više segmenata u oku: prvenstveno na mrežnicu, glavu očnog živca te žilnicu. Svaki spomenuti dio oka posjeduje zasebnu vaskularizaciju, međutim za razliku od žilnice, glava optičkog živca kao i mrežnica posjeduju sustav autoregulacije krvnog protoka prilagođavajući se značajnijim promjenama krvnog tlaka. Krvno-mrežnična barijera doprinosi očuvanju normalne funkcije mrežnice, a čine ju retinalni pigmentni epitel koji regulira protok na žilnično-mrežničnom spoju te retinalni endotel koji predstavlja direktnu barijeru krvi. Nadalje, mačji fotoreceptori su smješteni u najdubljem dijelu retine pa tako njihova nutritivna

opskrba ovisi o susjednoj žilnici koja difuzijom osigurava hranjive elemente za metabolički zahtjevne čunjiće i štapiće. S druge strane, unutarnji slojevi mrežnice ovise o retinalnim krvnim žilama (CARTER, 2019.). Nadalje, endotel žilnice karakterizira izražena fenestracija međuendotelnih prostora što omogućava slobodni protok tekućine, ali i većih molekula.

Patofiziologija nastanka očnih promjena u slučaju nastanka sistemske hipertenzija leži u slabljenju sustava autoregulacije krvnog tlaka. Kao odgovor na povišenje krvnog tlaka dolazi do prvotne vazokonstrikcije retinalnih krvnih žila što dovodi do nastanka ishemije koja pogoduje oštećenju endotela i glatkog mišićja stjenke krvne žile. Nastavno na oštećenje endotela povećava se permeabilnost krvnih žila te se one dilatiraju pod utjecajem vazoaktivnih tvari poput endotelina-1, prostaciklina te dušikovog oksida. Rezultat će biti curenje plazme i staničnih elemenata, klinički vidljivo u obliku edema i krvarenja. Ipak, perzistentno prisutna hipertenzija naposljetku dovodi do arteriosklerotičnih promjena na krvnim žilama te slabljenja autoregulacijskih mehanizama (CIRLA i sur., 2020.).

Najčešći fundoskopski nalaz kod hipertenzivnih mačaka uključuje: djelomičnu ili potpunu ablaciju retine, intraretinalna/subretinalna krvarenja, vijugavost retinalnih krvnih žila, uz moguću pojavu krvarenja u prednjoj očnoj sobici (lat. *hyphema*) kao i degeneraciju mrežnice i dr. Prema segmentu oka koji je zahvaćen negativnim učinkom sistemske hipertenzije razlikujemo hipertenzivnu retinopatiju, neuropatiju glave očnog živca te koroidopatiju.

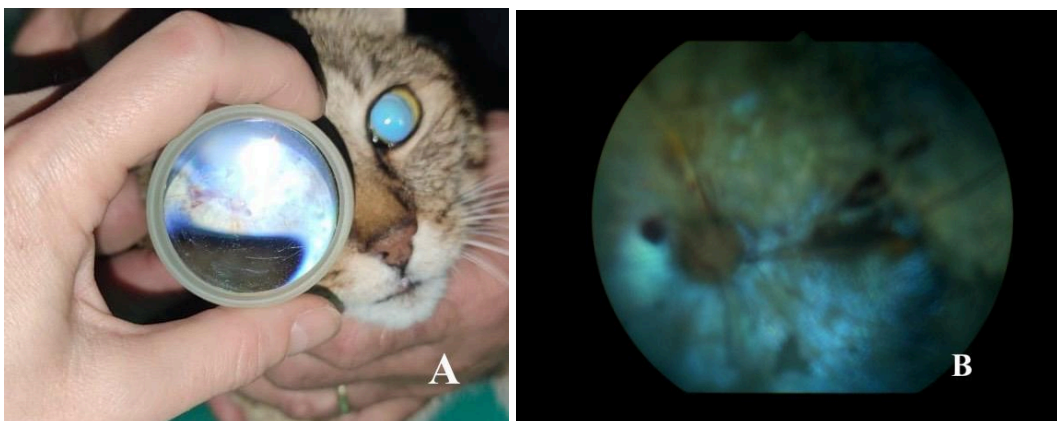
Hipertenzivnu retinopatiju moguće je podijeliti prema opsežnosti promjena na fundusu u pet kategorija, od 0 do 4 (CIRLA, 2020.). Nultom stupnju pripadaju mačke koje imaju razvijenu sistemsku arterijsku hipertenziju, ali ne i promjene na fundusu. Mačke s izraženom vijugavošću arterija te s minimalnim ili umjerenim suženjem retinalnih arterija svrstavamo u prvi stupanj (slika 4.). Kod drugog stupnja, uz promjene prvog stupnja dolazi i do blagog retinalnog krvarenja i/ili subretinalne eksudacije točnije bulozne ablacije mrežnice. Treći stupanj karakteriziran je pojavom djelomičnog odljepljivanja mrežnice i umjerenim i teškim retinalnim i/ili vitrealnim krvarenjima. Subtotalna i potpuna albacija mrežnice predstavljaju najviši stupanj hipertenzivne retinopatije, odnosno četvrti (tablica 3.).

**Tablica 3.** Podjela hipertenzivnih retinopatija po stupnjevima prema CIRLA i sur., (2020.).

STUPANJ RETINOPATIJE	NALAZ FUNDOSKOPIJE
0	Prisutna sistemska hipertenzija, bez znakova retinopatije
I	Vijugavost arterija, minimalno ili umjereno suženje retinalnih arterija
II	Znakovi prvog stupnja + blago retinalno krvarenja i/ili subretinalna eksudacija
III	Znakovi I,II stupnja + djelomično odljepljivanje mrežnice i umjereno i teško retinalno i/ili vitrealno krvarenje
IV	Znakovi I, II, III stupnja + potpuna albacija retine

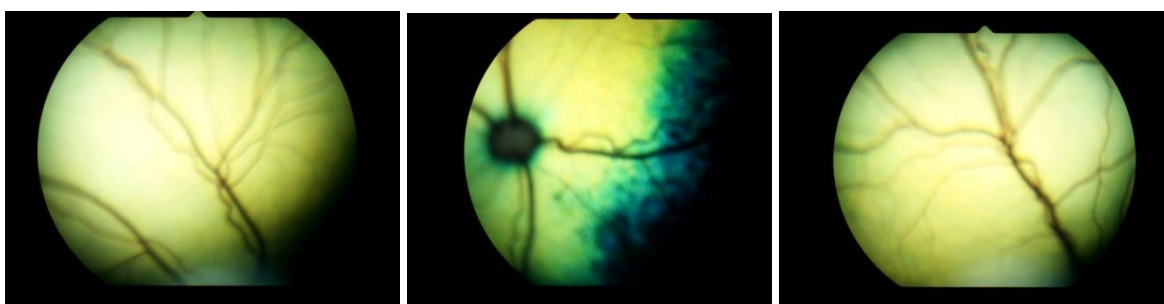
Očit znak hipertenzivne retinopatije predstavlja retinalno krvarenje različitog obima i oblika, ipak treba uzeti u obzir da krvarenje može biti multikauzalne prirode (slika 3.). Razlikujemo preretinalna, intraretinalna te subretinalna krvarenja. Preretinalna krvarenja se nalaze na samoj površini retine stoga nerijetko prekrivaju pozadinske elemente. Također, intraretinalna krvarenja mogu biti površinska te dublja. Superficialna intraretinalna krvarenja često se opisuju kao da su oblika plamena dok su dublja intraretinalna krvarenja kružnog oblika i tamnijih nijansi. Moguća su i subretinalna krvarenja koja su u pozadini same retine, odnosno između mrežnice i žilnice, no opisana su i krvarenja iz same žilnice. Obilna krvarenja mogu difundirati anteriorno te se očitovati kao vitrealno krvarenje ili čak prodrijeti do prednje očne sobice (lat. *hyphema*). Kronični oblik krvarenja u prednjoj očnoj sobici može dovesti do pojave nepravilnog oblika šarenice (lat. *dyscoria*), formiranja priraslica (lat. *synechia*) šarenice i leće, odnosno rožnice ili čak do glaukoma (LINEK, 2018.). Osim hifeme kao hipertenzivne patologije prednjeg segmenta oka, moguća je i pojava anteriornog uveitisa (CIRLA, 2020.)





**Slika 3.** Prikaz hipertenzivne retinopatije trećeg stupnja uz vidljiva područja retinalnog krvarenja. A: indirektna fundoskopija; B: direktna fundoskopija fundus kamerom (izvor: arhiva Klinike za kirurgiju, ortopediju i oftalmologiju Veterinarskog fakulteta Sveučilišta u Zagrebu)

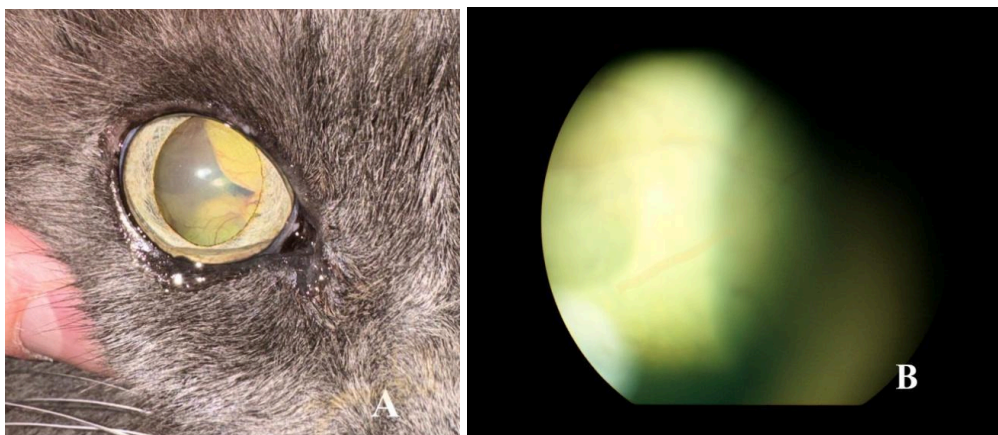
Retinalne krvne žile također su podložne promjenama u vidu njihovog sužavanja, kao i prije spomenutih arteriosklerotičnih promjena ili pojave aneurizmi. Aneurizma se definira kao vrećasto izbočenje krvne žile kod koje je došlo do morfološke dilatacije stjenke, a može rezultirati rupturom i posljedičnom hifemom. Iako se u literaturi aneurizma kao klinički znak rijetko opisuje, prema jednom istraživanju može se uočiti u čak 14 % pregledanih mačaka (LINEK, 2018.).



**Slika 4.** Vijugavost retinalnih krvnih žila (izvor: arhiva Klinike za kirurgiju, ortopediju i oftalmologiju Veterinarskog fakulteta Sveučilišta u Zagrebu)

Kada nastupi oštećenje retinalnog pigmentnog epitela, krvno-retinalna barijera propada te posljedično dolazi do curenja plazme i staničnih elemenata te razvoja retinalnog edema, prije spomenutog krvarenja, ali i ablacije mrežnice što su ujedno i karakteristični znakovi bolesti oka kao ciljanog organa. Obilan edem može uzrokovati ablaciju mrežnice,

točnije njeno odljepljivanje (slika 5.). Odljepiti se može čitava mrežnica ili pak dio i to u izdignutom, odnosno buloznom ili ravnom obliku. Potonje stanje je reverzibilne prirode što upućuje na to da je pravilnom i pravovremenom antihipertenzivnom terapijom moguće postići njeno spontano ponovno pričvršćivanje i to kod 69 % mačaka u istraživanju YOUNG i sur. (2019.). Nažalost, iako je postotak pričvršćivanja retine relativno visok, to ne uvjetuje siguran povratak vida pa takve mačke ipak rijetko povrate funkciju vida. Zanimljivo je istaknuti da ponekad može doći do formiranja tzv. presavijene mrežnice, kao rezultat nepravilnog vraćanja u fiziološki položaj. Što je ablacija opsežnija i duljeg trajanja, duže je onemogućena difuzija nutritivnih elemenata do fotoreceptora što će rezultirati njihovom disfunkcijom klinički vidljivom u obliku sljepoće. Za očekivati je da kod mačaka koje su slijepo duže od dva tjedna puno manja vjerojatnost da dođe do povrata vida. Naime, retinalni pigmenti epitel i unutarnji stanični slojevi podliježu degenerativnim promjenama već unutar par sati od nastanka ablacije, za razliku od sinaptičkih završetaka fotoreceptora. Izražena degeneracija fotoreceptora uočava se u prosjeku tek između 13. i 30. dana, a histološki u potpunosti prestanu biti vidljivi nakon 50. dana. (YOUNG i sur., 2019.). Svakako, mrežnica kod mačaka ima nevjerovatno sposobnost regeneracije pa čak i uz dugotrajno prisutnu ablaciju može doći do povrata vida barem do opsega koji je potreban za pozitivan odgovor na prijetnju. Također, histološki uočen je puno teži oporavak čunjića pa je za očekivati slabije raspoznavanje boja kod mačaka nakon oporavka od ablacije retine. (LINBERG i sur., 2001.). Opsežne hipertenzivne retinopatije mogu se pojaviti i u obliku retinalne degeneracije različitog stupnja što se očituje pojavom hiperrefleksije tapetalnog dijela fundusa (LINEK, 2018.).



**Slika 5.** Prikaz hipertenzivne retinopatije IV stupnja-ablacija retine) A: ablacija vidljiva golim oko; B: ablacija vidljiva fundus kamerom. (Izvor: arhiva Klinike za kirurgiju, ortopediju i

oftalmologiju Veterinarskog fakulteta Sveučilišta u Zagrebu)

Neuropatija glave očnog živca praćena je uglavnom s okolnim edemom te atrofijom, a navedene promjene nastaju sekundarno na ishemijske uvjete koji vladaju nakon djelovanja vazokonstriktorskih agensa. Prilikom fundoskopije moguće je uočiti ishemijske mrlje intraretinalno koje se često uspoređuju s izgledom vune ( engl. *cotton wool*) (VAN BOXTEL, 2003.). Često je zahtjevno fundoskopski uočiti opisane abnormalnosti s obzirom da glava očnog živca kod mačaka nije mijelinizirana za razliku od drugih primata. Zbog toga, neuropatije glave očnog živca nerijetko su samo histopatološki nalaz.

Većina mačaka oftalmološki biva detaljnije pregledana tek kad klinički znakovi budu očiti poput hifeme, vitrealnog krvarenja, obostrane midrijaze ili još češće sljepoće. Nažalost, pri nastupu spomenutih kliničkih znakova već je došlo do razvitka retinopatije visokog stupnja. Potrebno je napomenuti da kod čak 68 % do 83 % mačaka s razvijenom sistemskom hipertenzijom dolazi do nastupa nagle ili progresivne sljepoće koja je ujedno i glavni razlog odlaska kod veterinara (YOUNG i sur., 2019.).

Dijagnoza se postavlja na temelju prisutne kliničke slike, mjerenja sistemskog krvnog tlaka te kompletnog oftalmološkog pregleda odnosno fundoskopije. Sam oftalmološki pregled treba biti potpun, detaljan i pravilnog redoslijeda. Nakon iscrpne anamneze, obavlja se primarni pregled u osvijetljenoj prostoriji kod kojeg promatramo simetriju lica, prisutnost očnog iscjetka uz neurooftalmološki pregled te provjeru prisustva vida. Vid se procjenjuje ispitivanjem odgovora na prijatnju, testa praćenja te refleksa zasljepljivanja (engl. *dazzle*) kao i prolaskom kroz improvizirani labirint. Pozitivnim odgovorom na spomenute reflekse smatramo zatvaranje očiju prilikom izvođenja radnje (kretanje ruke prema oku ili naglog usmjeravanja izvora svjetla prema oku) te praćenjem predmeta pomicanjem glave u smjeru objekta odnosno uspješno zaobilazanje prepreka u labirintu. Nadalje, procjenjuje se produkcija suznog filma uz pomoć Schirmerovog testa (engl. *Schirmer Tear Test*, STT), odnosno primjene apsorpcijskog papirića kroz 60 sekundi te se mjeri očni tlak tonometrijom. Pošto su hipertenzivne retinopatije često praćene obostranom midrijazom, bitno je procijeniti veličinu šarenica i prisutnost izravnog i neizravnog pupilarnog refleksa. Prije fundoskopije, obavezan je pregled prednjeg očnog segmenta u zatamnjenoj prostoriji uz pregled vjeđa, spojnice, bjeloočnice te rožnice kao i prednje očne sobice uz povećanje radi potencijalno prisutne hifeme koja je moguć nalaz kod hipertenzivnih retinopatija. Fundoskopija ili oftalmoskopija predstavlja pregled očne pozadine, odnosno fundusa, a ključan je dio oftalmološkog pregleda kod utvrđivanja prisutnosti retinopatija. Razlikujemo tri metode

pregleda: izravna fundoskopija, neizravna pomoću leće te oftalmoskopija fundus kamerom. Prije samog pregleda, neovisno o tipu metode koju odlučimo odabrati, potrebno je postići midrijazu oka kapanjem lokalnog midrijatika poput tropikamida. Potpuna midrijaza postiže se nakon 15 do 20 minuta od primjene kapi. Kod direktne oftalmoskopije dobivamo izravnu odnosno uspravnu (direktnu) i sliku. Pregled se izvodi u zamračenoj prostoriji na udaljenosti od 25 cm od oka do uočavanja tapetalne refleksije, nakon čega se približavamo oku na 2 do 3 cm. S direktnim oftalmoskopom moguće je mijenjati intenzitet svjetla, dubljinu žarišta oka, utvrditi izbočenja ili udubljenja na fundusu pomoću slit zrake i dr. Potrebno je napomenuti da se direktnom fundoskopijom dobiva detaljni uvid u pojedini kvadrant fundusa, a ne u čitavu pozadinu oka, za razliku od indirektna fundoskopije. Osim brzog pregleda cijelog fundusa, neizravna oftalmoskopija pristupačna je cijenom pa zahtjeva samo jednu optičku leću jačine 20 do 30 dioptrija i fokalni izvor svjetla. Međutim, ovom metodom dobiva se obrnuta slika pozadine oka koja zna biti zbunjujuća za neiskusnog veterinaru. Oftalmoskopija fundus kamerom je najnaprednija metoda koja nam dopušta i dokumentaciju nalaza u obliku pohranjivanja snimljenih fotografija, no cjenovno je dosta zahtjevan odabir.

Preporuka je obavljanje rutinskih oftalmoloških pregleda kako bi se promjene otkrile prije razvitka onih najopsežnijih poput ablacije retine, ali time potaknulo i mjerenje sistemskog krvnog tlaka te rješavanje primarnog uzroka sistemske hipertenzije (MAGGS i sur., 2008.).

## 2.5. Mjerenje krvnog tlak i dijagnostika sistemske hipertenzije

Za razliku od ljudi kod kojih se u obzir uzimaju vrijednosti i sistoličkog i dijastoličkog krvnog tlaka, kod mačaka sistolički krvni tlak glavna je determinantna pri utvrđivanju postojanja sistemske hipertenzije. Sistolički krvni tlak kod mačaka kreće se od 110 mmHg do 130 mmHg, a rutinsko mjerenje olakšava postupak navikavajući životinju na isti te time smanjuje mogućnost razvitka situacijske hipertenzije, ali i omogućava pravovremenu detekciju odstupanja u krvnom tlaku. Preporuka je mjeriti krvni tlak na početku samog pregleda, prije svih ostalih postupaka ili drugih dijagnostičkih testova.

Razlikujemo dvije osnovne metode mjerenja sistemskog krvnog tlaka i to direktnu te indirektnu. Direktnom metodom krvni tlak se mjeri uz pomoć postavljanja intraarterijske kanile te radiotelemetrijskog implantata.

Iako se radi o preciznim i točnim metodama, to su ujedno i invazivni pristupi mjerenju krvnog tlaka koji zahtijevaju specifičnu opremu, znanje veterinarara za njihovo korištenje, opću anesteziju životinje te kirurški pristup za radiotelemetrijsku tehniku. Nedostatak potrebe za općom anestezijom je činjenica da ista može utjecati na stvarne vrijednosti krvnog tlaka, najčešće ga umanjujući. Ipak, radiotelemetrijskim kateterom se vrijednosti krvnog tlaka mogu monitorirati konstantno nakon njegovog postavljanja te je zbog toga ova tehnika posebno korisna za proučavanje patofiziologije hipertenzije i procjenu učinkovitosti antihipertenzivnih lijekova.

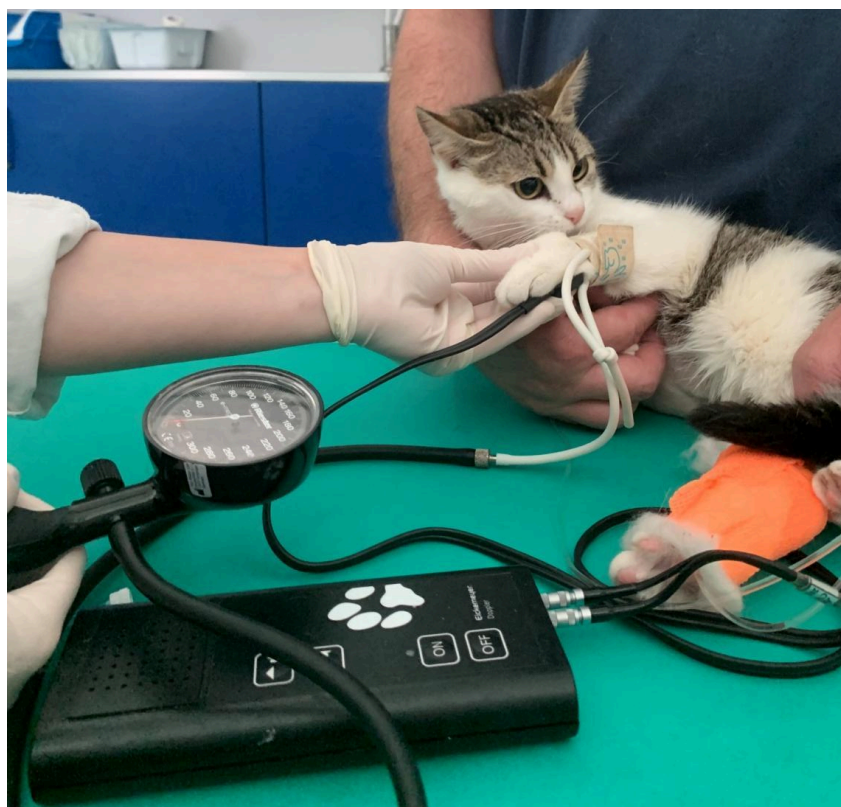Indirektna metoda uključuje Doppler sfigmomanometriju, oscilometriju te oscilometriju visoke rezolucije (engl. *High Definition Oscillometric*, HDO). Doppler metoda predstavlja jednu od najupotrebljivanijih načina mjerenja krvnog tlaka, a karakterizira je visoka pouzdanost i dobra korelacija u točnosti s direktnim metodama mjerenja (slika 6.). Detekcija protoka krvi zahtijeva dobar kontakt između Doppler sonde i kože što se postiže uporabom alkohola na mjestu postavljanja sonde, ultrazvučnog gela ili brijanje područja iznad arterije preko koje se planira obaviti mjerenje krvnog tlaka. Najčešće se postavlja na zajedničkoj digitalnoj arteriji prednje noge (lat. *arteria digitalis communis*) ili kokcigealnoj arteriji (lat. *arteria coccygea*) s ventralne strane korijena repa. Sondu je potrebno nježno prisloniti, bez vršenja pritiska koji bi mogao ograničiti protok krvi, sve dok pulsacija ne postane jasno čujna. Manžetu se napuše dodatnih 20 do 40 mmHg od točke u kojoj smo okludirali protok krvi. Laganim otpuštanjem zraka iz manžete do točke ponovne pojave zvuka pulsacije arterije dobiva se vrijednost sistoličkog arterijskog tlaka. Mjerenje je potrebno ponoviti barem šest

puta, a konačna vrijednost predstavlja aritmetičku sredinu dobivenih vrijednosti ne uračunavajući onu prvu. Vrijednosti između više različitih mjerenja ne bi smjele varirati više od 20 %, u protivnom uputno je napraviti dodatna mjerenja. Buka koju stvara Doppler uređaj nerijetko može uznemiriti mačku te tako doprinijeti razvitku situacijske hipertenzije. Kao rješenje potonjeg nedostatka, poželjno je priskočiti uporabi slušalica kako bi se minimalizirali zvučni podražaji iz okoline. Klasični oscilometar također se često koristi u kliničkoj praksi, a zahtijeva samo pravilnu fiksaciju manžete za ud ili korijen repa bez uporabe sonde. Prilikom mjerenja ne stvara buku, jednostavan je za uporabu, no manje je preciznosti od Dopplera pa često podcjenjuje vrijednosti krvnog tlaka kod razvijene sistemske hipertenzije. Oscilometrija visoke rezolucije precizna je metoda novije generacije oscilometrije. Omogućava očitavanje vrijednosti srednjeg i dijastoličkog krvnog tlaka. S druge strane, ova metoda je obično skuplja opcija usporedno s Dopplerom, a preporuča se spajanje HDO-a i na monitor radi vizualizacije artefakata u slučaju pomicanja životinje. Uputno je kod praćenja krvnog tlaka kroz duži period koristiti uvijek istu veličinu manžete, identično mjesto njenog postavljanja kao i položaj pacijenta te metodu mjerenja. Vođenje gotovih obrazaca ili formulara za procjenu krvnog tlaka uvelike olakšava bilježenje uvjeta pod kojim je prethodno mjeren krvni tlak.

Neovisno o odabiru metode mjerenja krvnog tlaka, upute, pravila i savjeti prilikom samog postupka vrijede za svaku jednako. Poželjno je da u postupku i manipulaciji s pacijentom sudjeluje što manje ljudi. Mačka mora biti opuštena i mirna s minimalnom izloženošću stresu, u protivnom su moguća lažna očitavanja sistemskog krvnog tlaka. Uputno je prije pravog mjerenja tlaka, životinju upoznati s osjećajem napuhivanja manžete kako bi se izbjegao osjećaj nelagode i straha kod budućih mjerenja. Mjerenje bi se trebalo obavljati u mirnoj i tihoj prostoriji bez drugih životinja, po mogućnosti u prisutnosti vlasnika. Poželjno je mački omogućiti prethodno prilagođavanje novom prostoru, slobodno ju puštajući da istraži prostoriju ako to želi kroz 5 do 10 minuta. Uporaba sintetičkih feromona još jedan je način minimalizacije stresa kod ove vrste. Korištenje manje čujnih šišača dlake, ručnika poznatog mirisa te nježno rukovanje s mačkom stvari su koje su jednostavne za prakticiranje, a veterinaru olakšavaju mjerenje tlaka te dobivanje stvarnih vrijednosti istog. Životinja se postavlja u bočni ležeći ili trbušni položaj, a manžeta, kad god je to moguće u razini srca. Višlje postavljena manžeta pogoduje krivom očitavanju vrijednosti sistoličkog krvnog tlaka koji u tim slučajevima može biti niži od realnog, odnosno viši kod niže postavljene manžete. Pravilni odabir odgovarajuće manžete ključan je kod mjerenja krvnog tlaka te se ona mora izmjeriti kod svakog pacijenta. Prava manžeta se određuje na temelju opsega ekstremiteta ili repa na način da pokriva 30 % do 40 % istog. Postavljanje prevelike manžete dovodi do

očitanja nižeg tlaka od stvarnog, a premala lažno povisuje vrijednost sistoličkog tlaka. Najčešće se postavlja na metatarzusu, bazi repa ili srednjoj trećini radijusa. Potonja pozicija se posebice navodi kao najpogodnija za Doppler mjerenje. Rep je mjesto izbora kod starijih mačaka s izraženim osteoartritisom ili onih koje imaju osjetljive šape. Također se nerijetko koristi kod mjerenja s HDO-om. Krivo je postaviti manžetu na ud na kojem je prethodno postavljena intraarterijska ili intravenska kanila. U slučaju otvaranja manžete prilikom njenog napuhivanja, može se koristiti ljepljiva traka na okrajcima manžete, međutim istu je potrebno tek lagano zalijepiti na samim rubovima kako bi i dalje omogućili njeno nesmetano napuhivanje.

Kod mačaka s potvrđenom sistemskom bolešću koja se povezuje s razvitkom sistemske hipertenzije poput hipertireoze ili kroničnog zatajenja bubrega preporuka je redovno obavljati provjere vrijednosti sistoličkog arterijskog tlaka kako bi se pojava povišenih vrijednosti iste pravovremeno uočila. Zbog toga se kod spomenute kategorije životinja preporuča provoditi rutinska provjera krvnog tlaka barem svakih šest mjeseci ili češće po potrebi (ADAM i HISTED, 2017.).



**Slika 6.** Mjerenje sistemskog krvnog tlaka Doppler metodom. (Izvor: arhiva Klinike za kirurgiju, ortopediju i oftalmologiju Veterinarskog fakulteta Sveučilišta u Zagrebu)



## 2.6. Terapija sistemske hipertenzije

Nakon što se potvrdi prisutnost sistemske hipertenzije, a eliminira pojava situacijskog oblika, potrebno je započeti potragu za primarnom bolešću. Uz terapiju namijenjenu regulaciji krvnog tlaka, potrebno je uvesti i terapiju za primarnu bolest koja je uvjetovala razvitak sistemske hipertenzije onda kad se radi o sekundarnom obliku hipertenzije. Važno je istaknuti da je čak uz pravilno i pravovremeno tretiranje primarne bolesti, teško postići normotenziju kod tih pacijenata bez primjene antihipertenzivnih lijekova zbog čega se isti moraju propisati bez odgađanja. Edukacija vlasnika je također od iznimne važnosti. S obzirom da se sekundarni negativni učinci hipertenzije očituju tek nakon dužeg vremenskog perioda, baš kao i pozitivan učinak nakon primjene antihipertenzivne terapije, bitno je vlasnika upoznati s važnošću samog terapijanja, redovitog praćenja krvnog tlaka kao i s lijekovima i ciljem liječenja. Liječenju treba pristupiti postupno uz redovito mjerenje i prilagodbu doza lijekova, a svakom pacijentu prići individualno. Ciljevi liječenja sistemske hipertenzije su prije svega smanjiti rizik nastanka oštećenja ciljanih organa ili ako je do njih već došlo, potaknuti povratak fiziološke funkcije organa onda kada je to moguće. Svakako, ciljana vrijednost sistoličkog krvnog tlaka koju želimo dostići antihipertenzivnom terapijom bi trebala biti niža od 160 mmHg. Nakon primjene prve linije terapije, provjeru krvnog tlaka treba ponoviti nakon 7 do 10 dana. U slučaju već potvrđenog razvitka TOD-a, kontrolu obavljamo već za 1 do 3 dana. Kod dobivanja kontrolnih vrijednosti nižih od 160 mmHg, terapija se nastavlja, a ponovna kontrola se ugovara za 3 do 6 mjeseci. Ključno je pratiti kretanje krvnog tlaka nakon uvođenja terapije, odnosno odgovor na primijenjene lijekove. U slučaju značajnijeg pada krvnog tlaka ili čak znakova hipotenzije u obliku slabosti, sinkope ili tahikardije sa sistoličkim arterijskim tlakom od 120 mmHg ili nižim preporučena antihipertenzivna doza se smanjuje. Ukoliko je sistolički krvni tlak nepromijenjeno visok, u obzir se uzima povećanje doze ili kombinacija s dodatnim lijekovima. Preporuka je i provesti pokus ukidanja terapije onda ako postoji sumnja oko postavljene dijagnoze sistemske hipertenzije. Nerijetko se kao prvi korak u tretiranju ovog stanja preporuča ograničenje unosa soli preko hrane, ipak ovo se smatra kontroverznim. Neupitno je da se restrikcijom soli u hrani djeluje na aktivaciju RAAS-a, ali svakako je uputno kod odabira odgovarajuće dijeta uključiti i druge čimbenike specifične za pacijenta, kao što je primarna bolest ili drugi komorbiditeti. Od medikamentozne terapije, u praksi se koristi nekoliko različitih skupina lijekova od kojih su najčešći amlodipin besilat i telmisartan kao monoterapija, ali i u kombinaciji s ACE (angiotenzin konvertirajući enzim) inhibitorima te beta-blokatorima (tablica 4.).



### **2.6.1. Amlodipin besilat**

Najčešće upotrjebljavan antihipertenzivni lijek je zasigurno amlodipin besilat. Pokazuje visoki stupanj učinkovitosti posebice kod mačaka s idiopatskom hipertenzijom ili onom uzrokovanom zatajenjem bubrega što ga čini prvim izborom od strane većine veterinara. Radi se o blokatoru kalcijevih kanala, ali i potentnom vazodilatatoru koju djeluje na periferne arterije te na žilni otpor. Iako je lijek prvenstveno namijenjen za uporabu kod ljudi, u Europi je licenciran kao veterinarski lijek još od 2014. Primjenjuje se peroralno, prije ili poslije obroka te je sporog početka djelovanja. Iako se opisuje i transdermalni način primjene lijeka, prema nekim istraživanjima, bioraspoloživost amlodipina kod transdermalne primjene je bitno smanjena usporedno s peroralnim unosom. S obzirom da ovaj put aplikacije nije još dovoljno istražen, a samim time niti licenciran, peroralna metoda ostaje jedinim preporučljivim načinom primjene. Obično se opaža srednje smanjenje vrijednosti sistoličkog tlaka od 28 do 55 mmHg nakon njegove primjene. Preporučene doze za mačke kreću se od 0,625 do 1,25 mg/mački jednom dnevno (q24h) ili 0,125-0,25 mg/kg jednom dnevno. Nedavna istraživanja predlažu da se početna doza od 0,625 pokazala učinkovitom kod mačaka sa sistoličkim tlakom do 200 mmHg, no za pacijente s višim vrijednostima uputno je povišiti početnu dozu i do 1,25 mg na dan. Rijetko, ali ponekad, doza od 2,5 mg dnevno (ili do 0,5 mg/kg) je potrebna kako bi se krvni tlak održavao unutar zadovoljavajućih vrijednosti. Treba imati na umu da ovako visoke doze nisu licencirane stoga, prije odluke o podizanju preporučene doze, potrebno se uvjeriti u pravilnu administraciju samog lijeka od strane vlasnika ili uzeti u obzir uvođenje i sekundarnog lijeka. Amlodipin se povezuje i sa smanjenjem stupnja proteinurije kod mačaka koje boluju od CKD-a pa kod uspješne kontrole krvnog tlaka antiproteinurična terapija nekad nije potrebna. Nadalje, ne utječe na bubrežne parametre niti na stupanj glomerularne filtracije pa je pogodan za primjenu kod svih stupnjeva CKD-a kao i kod akutne ozljede bubrega. Nuspojave amlodipin besilata su rijetke, a uključuju pojavu perifernog edema ili hiperplazije gingive. Iako ga karakterizira izrazita antihipertenzivna učinkovitost, studije pokazuju da nema utjecaja na stopu preživljavanja hipertenzivnih mačaka.

### **2.6.2. Telmisartan**

Telmisartan je antagonist angiotenzinskih receptora. U Europi i Kanadi je licenciran za terapiju mačje proteinurije posljedično kroničnom zatajenju bubrega i sistemske hipertenzije,

dok je u Americi glavno sredstvo za snižavanje povišenog arterijskog sistoličkog tlaka. Preporučene doze ovise o primarnoj indikaciji pa se kreću od 1,5 mg/kg i to dvaput dnevno (q12h) te se zatim doza povećava na 2 mg/kg, ali jednom dnevno (q24h) kod terapija sistemske arterijske hipertenzije kod mačaka. Potonja se održava kroz dulji period, a odluku o promjeni doze donosimo na temelju redovitih kontrolnih. Za postizanje antiproteinuričnog učinka, početna doza je nešto niža od 1 mg/kg svakih 24 sata. Lijek se primjenjuje peroralno. Prvo kontrolno mjerenje tlaka se u pravilu obavlja 14 dana nakon propisivanja lijeka te se kontrola ponavlja opet 2 tjedna od snižavanja početne doze. U slučaju vrijednosti sistoličkog tlaka nižeg od 150 mmHg, potrebno je dozu lijeka smanjiti za dodatnih 0,5 mg/kg. Minimalna doza ne bi smjela biti niža od 0,5 mg/kg. Nakon što se utvrdi najpogodnija doza, kontrolne preglede poželjno je ugovarati svaka 3 mjeseca. Istraživanja pokazuju srednje smanjenje tlaka od približno 20-25 mmHg kod terapiраних mačaka. Telmisartan se može uvesti kao monoterapija pogotovo kod proteinuričnih mačaka te u kombinaciji s amlodipinom onda kad je uspješno iskontroliran krvni tlak, a proteiunurija perzistira i dalje. Kod istovremene primjene dva antihipertenzivna lijeka, krvni tlak je potrebno redovno monitorirati kako bi se izbjegla pojava hipotenzije. Za razliku od amlodipina, kontraindicirano je primjenjivati telmisartan kod mačaka s akutnom ozljedom bubrega ili CKD-om III ili IV stupnja zbog njegovog učinka na inaktivaciju RAAS sustava. Isto vrijedi kod hipovolemičnih ili dehidriranih pacijenata.

### **2.6.3. Ostali lijekovi**

Samostalna uporaba ACE-inhibitora poput benazeprila kao primarnog i jedinog lijeka za tretiranje mačje hipertenzije se nije pokazalo kao dobar izbor. Iako je dokazano smanjenje tlaka, ono nije značajno ( $\pm 10$  mm Hg), a manje je vjerojatno da bi bilo dovoljno kod većine mačaka. Nadalje, pokazalo se da ni benazepril niti enalapril nisu mogli sniziti sistolički tlak ispod 170 mmHg u većini kliničkih slučajeva (LAWSON i JEPSON, 2021.). Svakako, benazepril se nerijetko koristi kao sekundarni antihipertenzivni lijek te u kombinaciji s amlodipinom polučuje dobar učinak. Preporučena doza benazeprila za mačke iznosi 0.5 mg/kg svakih 12 sati, peroralnom primjenom. Nadalje, ACE-inhibitori, baš kao i blokatori angiotenzinskih receptora (BAR) djeluju vazodilatacijski na eferentne renalne arteriole te tako smanjuju intrarenalni tlak, međutim, sekundarno na renalnu vazodilataciju, za očekivati je i smanjenje glomerularne filtracije. Posljedično, neke studije opisuju povećanje vrijednosti serumskog kreatinina za čak 30 % u 23,8 % mačaka s potvrđenom CKD-om

unutar 30 dana od početka uzimanja benazeprila (ACIERNO i sur., 2018.). Svakako, postoje i oprečna istraživanja koja navode tek neznatno povećanje vrijednosti serumskog kreatinina koja se dobro podnose (ACIERNO i sur., 2018.). Kliničari stoga trebaju biti oprezni kod istovremene primjene ACE-inhibitora i BAR-a kako bi se izbjeglo narušavanje renalne funkcije i uremijska kriza posebice kod mačaka s poviješću renalnih bolesti. Neki navode njihovu djelotvornost kod snižavanja stupnja proteinurije kod mačaka s potvrđenim CKD-om te kod pacijenata s hipertenzijom kontroliranom amlodipinom koji ostaju proteinurični (ACIERNO i sur., 2018.). Kontraindicirano je primjenjivati spomenute agense kod dehidriranih ili hipovolemičnih pacijenata kod kojih se stopa glomerularne filtracije može naglo smanjiti.

Opisani su i drugi lijekovi poput diuretika koji se potencijalno mogu primijeniti, no njihova uporaba je rijetka u kliničkoj praksi.  $\beta$ -blokatori mogu biti korisni kod hipertireotičnih mačaka za kontrolu tahikardičnog srčanog ritma, no njihov je antihipertenzivni učinak zanemariv. Takav je i atenolol s dozom od 1.0 do 2.0 mg/kg koji se peroralno primjenjuje dva puta dnevno. Mačke s dijagnosticiranim primarnim hiperaldosteronizmom terapeiraju se sa spironolaktonom, antagonistom aldosterona, suplementacijom kalija, eventualnim kirurškim zahvatom, ali i antihipertenzivnom terapijom najčešće u obliku amlodipin bensilata. Rijetko mogući, facijalni dermatitis i ekzorijacija navedeni su kao nuspojave primjene spironolaktona. Preporučena doza spomenutog antagonista aldosterona je 1.0-2.0 mg/kg svakih 12h. Ne postoji puno podataka je li adrenalektomija ujedno i rješenje za hipertenziju ili je antihipertenzivna terapija postoperativno i dalje obavezna. Svakako, peri i postoperativni monitoring krvnog tlaka je visoko preporučljiv. Blokatori  $\alpha$  i  $\alpha_2$ -adrenergičnih receptora poput fenoksibenzamina se koriste kod mačaka s feokromocitomom, i to u kombinaciji s amlodipin-bensilatom. Doza fenoksibenzamina kreće se od 2.5 mg po mački, dva do tri puta dnevno (q8-12h). Prazosin je još jedan primjer  $\alpha_1$  blokatora koji se primjenjuje u dozama od 0.25-0.5 mg/mački svakih 24 sata.

**Tablica 4.** Antihipertenzivni lijekovi i preporučene doze

<b>LIJEK</b>	<b>DOZA</b>
<b>Amlodipin bensilat</b>	0,625-1,25 mg/mački ili 0,125-0,25 mg/kg (q24h) po.
<b>Telmisartan</b>	1,5 mg/kg (q12h) zatim 2 mg/kg (q24h) po.
<b>Benazepril</b>	0,5 mg/kg (q12h) po.
<b>Atenolol</b>	1,0-2,0 mg/kg ((q12h) po.
<b>Spirolakton</b>	1,0-2,0 mg/kg (q12h) po.
<b>Fenoksibenzamin</b>	2,5 mg/mački (q8-12h) po.
<b>Prazosin</b>	0,25-0,5 mg/mački (q24h) po.

## 2.7. Hipertenzivna hitna stanja

Hipertenzija je u pravilu kronično stanje, no kod nekih mačaka može doći do naglog nastupa kliničkih znakova povezanih s oštećenjem ciljanih organa. Najčešće to uključuje očne simptome kao retinalno krvarenje, ablaciju retine te hifemu ili neurološke znakove poput kome, generaliziranih ili fokalnih napadaja. Akutno je povišenje krvnog tlaka moguće i kod pojedinih bolesti poput akutne ozljede bubrega. Iako hipertenzivna hitna stanja mačaka nisu jasno utvrđena kao kod ljudi, ozbiljnost TOD-a može biti naročita indikacija za posezanjem agresivnije antihipertenzivne terapije. Hitna reakcija usmjerena je na zaustavljanje daljnjeg TOD-a kao i sprječavanje pogoršanja trenutnog stanja, stoga je više naglasak na postepeno smanjivanje sistemskog tlaka, a ne normalizaciju njegovih vrijednosti. U humanoj medicini cilj hitne terapije je postepeno smanjiti početnu vrijednost krvnog tlaka za do 25 % u prvih 1 do 2 sata, a zatim u sljedećih 6 sati postići krvni tlak u vrijednosti nižoj od 160 mmHg. Kod mačaka je preporuka smanjivanje inicijalni vrijednosti za 10 % u prvih sat vremena pa za dodatnih 15 % u narednih nekoliko sati. Naglo, nekontrolirano rušenje krvnog tlaka može dovesti do hipotenzije te time doprinijeti razvoju ishemije miokarda, mozga ili renalnog tkiva.

Mačke koje trebaju hitnu njegu i zbrinjavanje zbog akutne hipertenzije bi trebalo hospitalizirati, a ako je moguće tlak mjeriti direktnom metodom uz pomoć arterijske kanulacije radi dobivanja najpreciznijih vrijednosti. Kod akutnih hipertenzivnih stanja najoptimalnijom primjenom lijeka pokazao se parenteralni način aplikacije koji brzo počinje i

prestaje djelovati te se može titrirati do učinka. S obzirom na manjak studija koje se bave ovom tematikom u veterinarskoj medicini, trenutne preporuke hitnih lijekova baziraju se na mehanizmu djelovanja istih, preporukama iz humane medicine te iskustvima veterinarskih kliničara iz svakodnevne prakse. Jedan od pogodnijih parenteralnih lijekova mogao bi biti fenoldopam, inače selektivni agonist dopaminskih receptora koji je u redovnoj uporabi kod tretiranja hitnih hipertenzivnih stanja ljudi. Iako nije licenciran za veterinarsku primjenu, fenoldopam se čini sigurnim za terapijanje akutne ozljede bubrega životinja. Uzrokuje dilataciju renalnih arterija, natrijurezu, povećanje stope glomerularne filtracije kod zdravih pasa te povećava diurezu kod mačaka. Sve navedeno može biti itekako djelotvorno kod hipertenzivnih hitnih stanja. Fenoldopam se primjenjuje kao kontinuirana (trajna) infuzija (engl. *constant rate infusion*, CRI) s inicijalnom dozom od 0,1 µg/kg/min. Svakih 10 minuta potrebno je pažljivo monitoriranje krvnog tlaka. Dozu je moguće titrirati za 0,1 µg/kg/min svakih 15 minuta do željenih vrijednosti krvnog tlaka. Maksimalna doza ne bi smjela biti veća od 1,6 µg/kg/min. Treba očekivati brzi prestanak djelovanja fenoldopama nakon prekida CRI zbog relativnog kratkog poluvremena eliminacije u plazmi. Nadalje, fentolamin, kratkodjelujući kompetitivski blokator adrenergičnih receptora, se uspješno koristi za liječenje intraoperacijske hipertenzije nastale za vrijeme uklanjanja feokromocitoma u dozi od 0,1 mg/kg iv. ili u obliku CRI u dozi od 1 do 2 µg/kg/min. Vazodilatator hidralazin moguće je primijeniti subkutano mačkama u dozi od 1,0-2,5 mg/mački. Neovisno o krajnjem izboru lijeka, obavezno je praćenje krvnog tlaka za vrijeme terapije hipertenzije kako bi se spriječio nastanak hipotenzije. S oralnom terapijom može se krenuti nakon 12 do 24 sata kontroliranja krvnog tlaka, a parenteralno se lijek može titrirati sve do početka djelovanja peroralno primijenjenog lijeka. Onda kad parenteralna primjena nije moguća, indicirana ili dolazi do naglog povećanja krvnog tlaka (>180 mmHg), ali bez znakova TOD-a, uputno je krenuti s oralnom terapijom i to najčešće amlodipinom ili hidralazinom. Monoterapija amlodipinom i u ovakvim situacijama je poželjna kad god je to moguće. Podaci navode da se vršna koncentracija ovog lijeka u serumu postiže za 3 do 6 sati od primjene, a vrijeme poluraspada iznosi 53 sata. Preporučena doza se kreće od 0,2-0,6 mg/kg jednom dnevno. Hidralazin karakterizira brzi nastup djelovanja, a peroralna doza za mačke iznosi 0,5-2 mg/kg svakih 12 sati.

### **3. HIPOTEZA I CILJEVI**

Ovim retrospektivnim istraživanjem želimo prikazati pojavnost fundoskopskih promjena kod mačaka s dijagnosticiranom sistemskom hipertenzijom. Nakon oftalmološke obrade i postavljanja sumnje na hipertenzivnu retinopatiju u Klinici za kirurgiju, ortopediju i oftalmologiju Veterinarskog fakulteta Sveučilišta u Zagrebu, isti pacijenti su upućeni na Kliniku za unutarnje bolesti Veterinarskog fakulteta Sveučilišta u Zagrebu radi daljnje obrade u vidu internističke obrade s mjerenjem sistemskog arterijskog tlaka. Pretpostavka je da će se kod mačaka kod kojih su utvrđene karakteristične promjene na mrežnici ujedno utvrditi i sistemsko povišenje arterijskog sistoličkog tlaka različite etiologije.

Cilj je utvrditi učestalost pojave i stupanj karakterističnih promjena koje prate hipertenzivnu retinopatiju, kao i najučestalije uzroke sekundarne sistemske hipertenzije mačaka i druge parametre koji utječu na razvoj iste.

## 4. MATERIJALI I METODE

### 4.1. Ustroj studije

Provedeno istraživanje ustrojeno je kao retrospektivna studija.

### 4.2. Predmet istraživanja

U istraživanje su uključene mačke kojima je u Klinici za unutarnje bolesti Veterinarskog fakulteta Sveučilišta u Zagrebu u razdoblju od 1. siječnja 2023. godine do 1. travnja 2024. godine potvrđena sistemska arterijska hipertenzija, a nakon oftalmološkog pregleda u Klinici za kirurgiju, ortopediju i oftalmologiju Veterinarskog fakulteta Sveučilišta u Zagrebu postavljena je sumnja na hipertenzivnu retinopatiju.

### 4.3. Metode

Podaci o pacijentima prikupljeni su iz elektronskih zdravstvenih kartona arhive Klinike za unutarnje bolesti i Klinike za kirurgiju, ortopediju i oftalmologiju Veterinarskog fakulteta Sveučilišta u Zagrebu. Prikupljeni podaci uključivali su opće parametre kao što su pasmina, dob, spol, anamnestički podaci o uočenim simptomima primijećeni od strane vlasnika, prisutni općih klinički znakovi, stupanj retinopatije, prisutstvo vida, propisana oftalmološka i sistemska terapija, vrijednosti srednjeg arterijskog sistoličkog krvnog tlaka, uspješnost povrata vida u slučaju gubitka njegove funkcije te uzrok sekundarne sistemske hipertenzije.

U vremenskom razdoblju istraživanja od 1. siječnja 2023. do 1. travnja 2024. godine ukupno je na navedene klinike zaprimljeno 19 mačaka. Zbog nepotpunih podataka pet mačaka je isključeno iz istraživanja te je naposljetku obrađeno 14 pacijenta. Svim mačkama uključenim u istraživanje učinjen je oftalmološki pregled u Klinici za kirurgiju, ortopediju i oftalmologiju. Vid je provjeren odgovorom na prijetnju te testom praćenja. Nakon pregleda prednjeg očnog segmenta, izmjeren je očni tlak uz pomoć *icare TONOVET Plus* povratne (engl. *rebound*) tonometrijske metode te je lokalno apliciran midrijatik tropikamid (Mydriacil<sup>®</sup>, Alcon, Belgija) u svrhu postizanja midrijaze u slučajevima kada mačke nisu bile midrijatične po zaprimanju. Životinje su zatim pregledane izravnom i neizravnom metodom fundoskopije nakon 15 do 20 minuta. Neizravna tehnika fundoskopije učinjena je pomoću leće jačine 28 dpt, dok je izravna učinjena fundus kamerom (Genesis D-Handheld Retinal Camera, Kowa). Uočene promjene na fundusu stupnjevale su se od I do IV stupnja prema

CIRLA i sur. (2020.).

Mjerenja sistemskog arterijskog krvnog tlaka učinjena su na Klinici za Unutarnje bolesti. Krvni tlak je mjeren koristeći Doppler uređaj (Eickenmeyer® Ultrasonic 8 MHz Doppler, Eickenmeyer, Savezna Republika Njemačka) koji se postavio na ekstremitet životinje uz najprikladniju veličinu manžete. Prosječna vrijednost svih mjerenja tlaka korištena je kao srednja vrijednost tlaka. Mjerenje se uglavnom obavljalo na prednjem ekstremitetu.

U istraživanju su korišteni i podaci o propisanoj sistemskoj terapiji krvnog tlaka te propisanoj lokalnoj terapiji za oftalmološke promjene. Također se promatrao i učinak liječenja na regresiju opisanih oftalmoloških promjena te na kvalitetu vida. Individualno bi se pristupilo naručivanju na kontrolni oftalmološki pregled, kao i kontroli sistemskog arterijskog krvnog tlaka ovisno o općem stanju mačke i uspješnosti medikamentnog reguliranja sistemske hipertenzije.

#### **4.4. Statističke metode**

Statistička obrada podataka učinjena je u programu Statistica for Windows v.13.3 (StatSoft Inc., 2017) u kojem je korišten Hi-kvadrat test. Statistička značajnost koeficijenta korelacije utvrđena je na temelju p vrijednosti ( $p < 0,05$ ). Također je korišten program Excel 2016 za dizajniranje grafičkih prikaza i izračunavanje srednje vrijednosti.



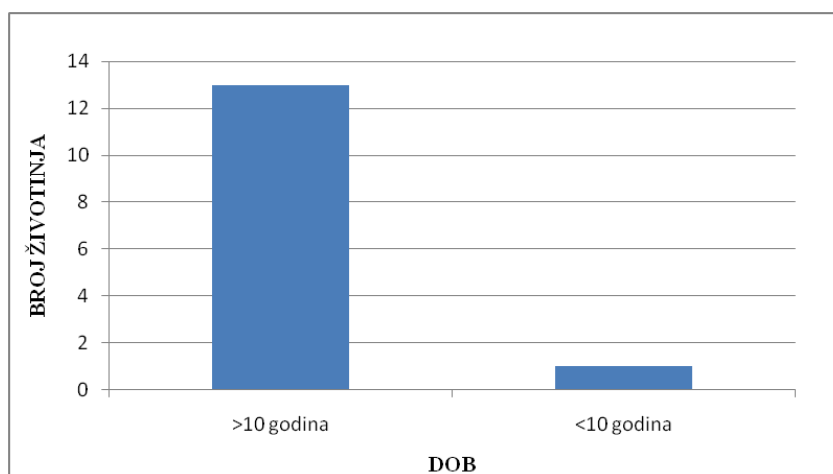
## 5. REZULTATI

### 5.1. Pasma mačaka s razvijenom hipertenzivnom retinopatijom

U ukupnoj populaciji životinja uključenih u istraživanje (14 mačaka) sve zaprimljene mačke pripadnice su domaće pasmine bez čistokrvnih jedinki.

### 5.2. Dob mačaka

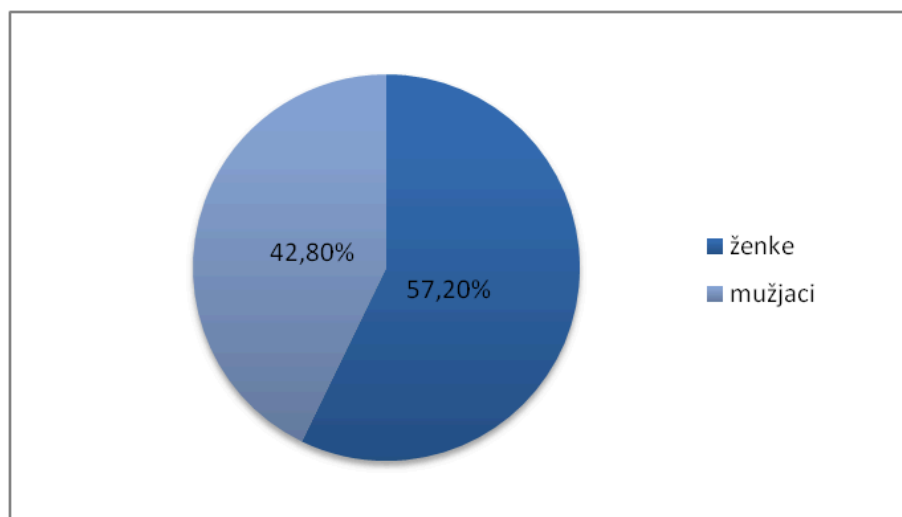
Prosječna dob mačaka uključenih u istraživanje bila je 14,8 godina. Mjera središnjeg okupljanja (MOD), odnosno najčešća dob pregledanih životinja je 16. Najmlađa životinja uključena u istraživanje imala je 3, dok su dvije najstarije imale 19 godina. Od ukupnog broja mačaka njih 92,8 % bilo je starije od 10 godina (13/14), dok je 7,2 % životinja bilo mlađe od 10 godina (1/14) (slika 7.).



**Slika 7.** Grafički prikaz broja zaprimljenih mačaka podijeljenih u 2 dobne kategorije

### 5.3. Spol mačaka

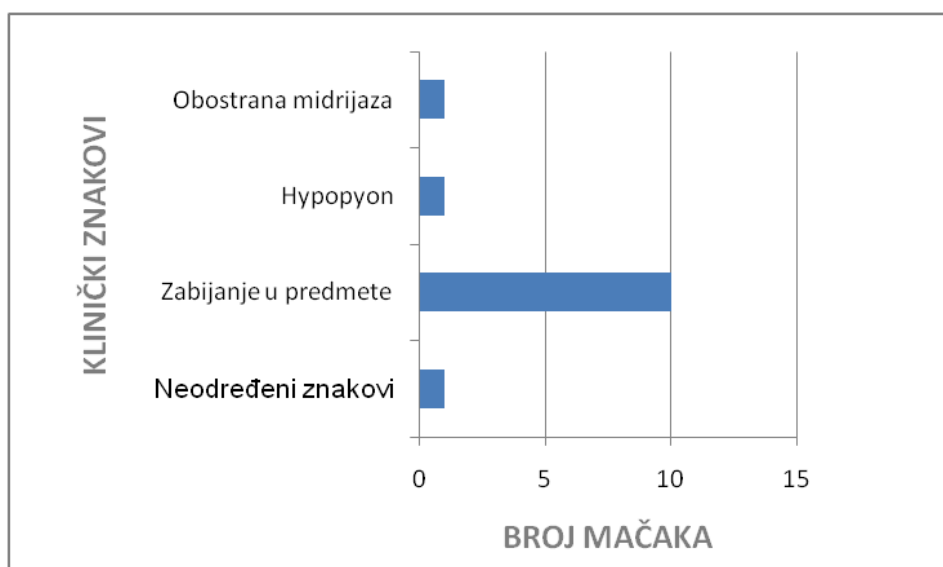
Od pacijenata sa razvijenom hipertenzivnom retinopatijom zaprimljenih na Klinike Veterinarskog fakulteta Sveučilišta u Zagrebu 57,2 % je bilo ženki (Ž) (8/14) te 42,8 % mužjaka (M), odnosno 6/14. Dakle, ženke su bile 1,3 puta češće od mužjaka (slika 8.).



**Slika 8.** Grafički prikaz zastupljenosti spolova

#### 5.4. Opći klinički znakovi

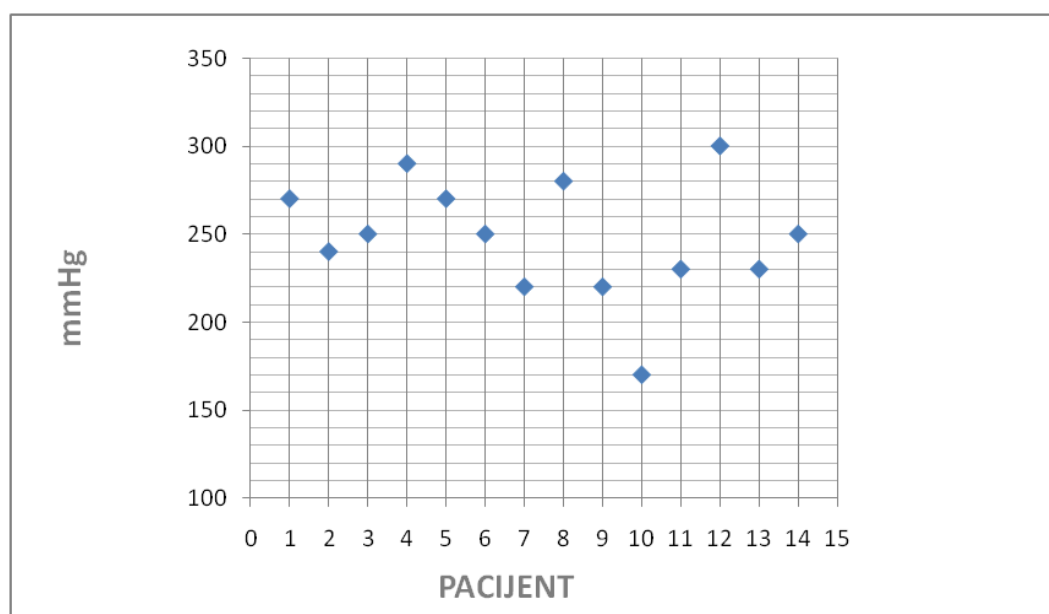
Kod 93,7 % mačaka (13/14) vlasnici su primarno uočili oftalmološke kliničke znakove, dok su kod 7,1 % mačaka (1/14) oftalmološke promjene utvrđene tek prilikom obavljanja općeg kliničkog pregleda. Od oftalmoloških znakova bolesti, vlasnici su uočili iznenadno zabijanje mačke u predmete kod 71,4 % životinja (10/14). Od ostalih, obostrana midrijaza primijećena je kod 7,1 % životinja (1/14) te hipopion u jednakom postotku. Samo je jedna mačka upućena od strane područnog veterinara na detaljniju oftalmološku obradu (slika 9.)



**Slika 9.** Grafički prikaz kliničkih znakova uočenih od strane vlasnika

## 5.5. Vrijednosti arterijskog sistoličkog krvnog tlaka

Svim mačkama je mjereno arterijski sistolički krvni tlak Doppler metodom kroz nekoliko mjerenja radi dobivanja aritmetičke sredine za svaku pojedinu mačku. Svim je mačkama (14/14) utvrđena sistemska arterijska hipertenzija sa sistoličkim tlakom višim od 160 mmHg. Srednja vrijednost inicijalno dobivenih vrijednosti krvnog tlaka kod mačaka iznosi 247,6 mmHg. Najniže izmjereno tlak iznosio je 170 mmHg kod 7,1 % pacijenata, a najviša vrijednost izmjerenog tlaka iznosila je 300 mmHg kod jedne životinje, odnosno 7,1 % od ukupno ispitanih (slika 10.)



**Slika 10.** Grafički prikaz srednjih vrijednosti sistoličkog krvnog tlaka.

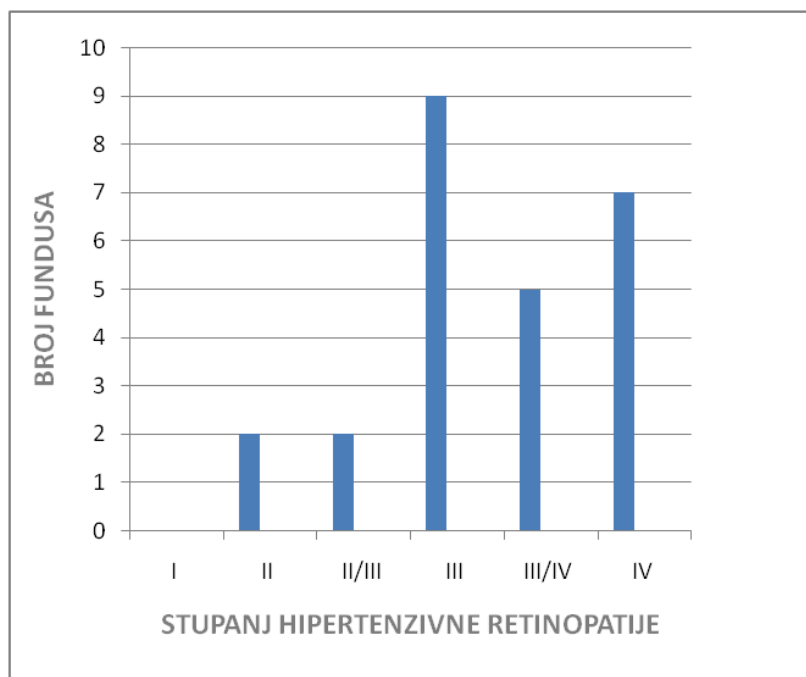
Os x - pacijenti kojima je mjereno krvni tlak; Os y –vrijednost sistoličkog krvnog tlaka izražena u mmHg; plavi kvadratići – srednja vrijednost sistoličkog krvnog tlaka svakog pacijenta

## 5.6. Stupanj razvijene hipertenzivne retinopatije

U 92,8 % životinja (12/14) dijagnosticirana je obostrana hipertenzivna retinopatija, što čini ukupno 24 oka s promijenjenim fundusom. Valja napomenuti da je kod dvije mačke (4 oka) od prethodno spomenutih, utvrđen različit stupanj retinopatije na svakom oku. Samo

jedna mačka od ukupne populacije imala je razvijenu unilateralnu hipertenzivnu retinopatiju, a kod druge se nije jasno mogao odrediti točan stupanj retinopatije zbog specifične patologije oka koja nije dozvoljavala pregled pozadine oka, a naposljetku je i zahtijevala obostranu enukleaciju. Zaključno, ukupno je pregledano 28 očiju, dok je kod njih 25 postavljena dijagnoza hipertenzivne retinopatije.

Najveći udio životinja razvio je retinopatiju III stupnja barem na jednom oku, točnije ista je utvrđena kod 9 pozadina oka (36 %). Četiri mačke (7 očiju) su imale najviši stupanj retinopatije, odnosno IV i to barem na jednom oku što čini 28 % od ukupnog broja pregledanih fundusa. Prijelazni oblik između III i IV stupnja potvrđen je na 5 fundusa od tri različita pacijenta što čini po 20 % od ukupno 25 pregledanih fundusa. Retinopatija II stupnja, kao i prijelazni oblik između II i III stupnja obostrano su pronađeni kod posljednja dva pacijenta. (Slika 11.)



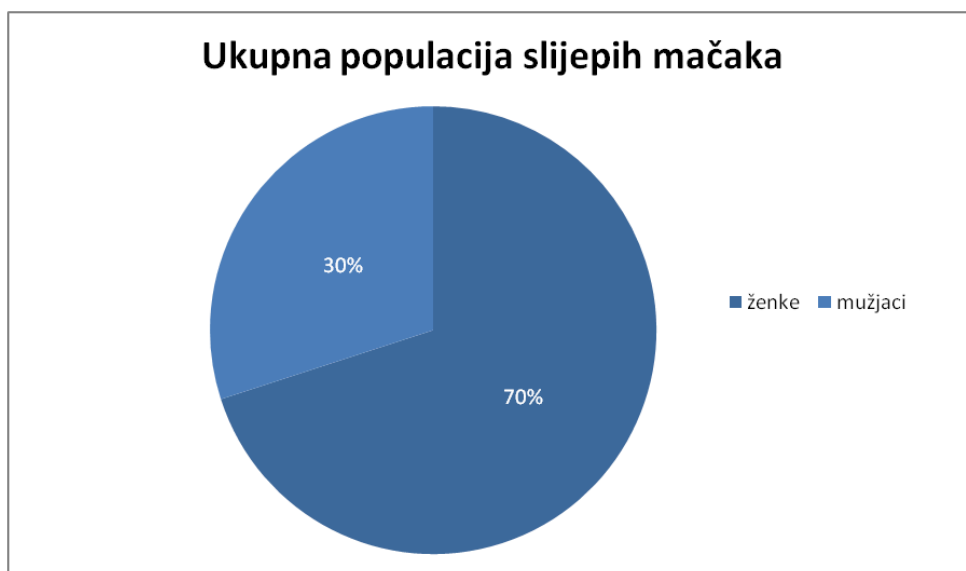
**Slika 11.** Grafički prikaz broja fundusa prema stupnju hipertenzivne retinopatije

### 5.7. Pojava gubitka vida

Obostrani izostanak odgovora na prijetnju pri inicijalnom oftalmološkom pregledu imalo je 64,2 % pacijenata (9/14). Kod 7,1 % uočena je sljepoća samo na jednom oku (1/14).

Uredna funkcija vida utvrđena je kod 21,4 % mačaka (3/14). Kod jednog pacijenta nije bilo moguće procjenjivati vid zbog potrebne sedacije za izvođenje pregleda.

U slijepih životinja ženke su činile 70 % populacije mačaka, dok mušjaci preostalih 30 %. Dakle, ženke su bile 2,3 puta češće slijepe od mušjaka, iako statističkom obradom  $p$  vrijednost, ona iznosi 0,25 što rezultat ne čini značajnim (slika 12.).



**Slika 12.** Grafički prikaz zastupljenosti spolova u ukupnoj populaciji slijepih mačaka

### 5.8. Propisana terapija

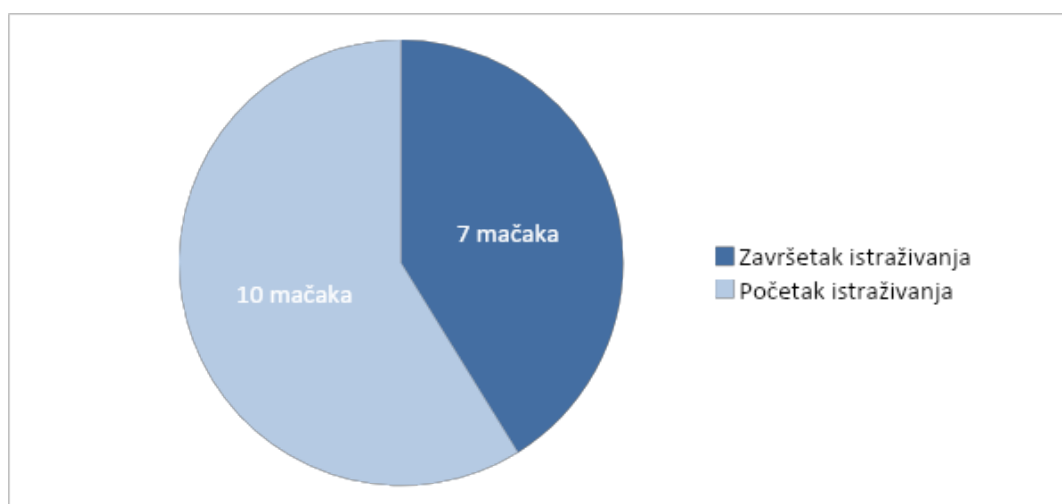
Ovisno o visini dobivenih vrijednosti tlaka, mačkama je propisana antihipertenzivna terapija u različitim dozama, ali i druga terapija ovisno o primarnom uzroku hipertenzije. Amlodipin besilat (Amlopin<sup>®</sup>, Sandoz, Hrvatska) je bio glavni lijek izbora u dozama od 0,31-1,89 mg/mački, odnosno od 0,11 do 0,68 mg/kg peroralno, jednom dnevno. Osim monoterapije amlodipinom, kod četiri mačke je korišten i telmisartan u dozama od 1 do 2 mg/kg jednom dnevno na usta, a kod jedne i ACE-inhibitor enalapril (Enap<sup>®</sup>, Krka, Hrvatska) u dozi od 1,25 mg/mački, odnosno 0,5 mg/kg, također svakih 24 sata. Ovisno o komobirditetima u sklopu terapije korišteni su i drugi lijekovi poput tiamazola/metimazola (Felimazole<sup>®</sup>, Dechra, UK) za kontrolu hipertireoze u dozi od 1,25 mg/mački te beta-blokator atenolol (Ormidol<sup>®</sup>, Belupo, Hrvatska) u dozi od 6,25 mg/mački.

Po utvrđenim promjenama i patologijama oka, pacijentima su receptirani različiti

lijekovi, prvenstveno kapi za daljnju kućnu primjenu, odnosno terapiju. Najčešće su receptirane kapi s prednizolon acetatom zbog dijagnosticiranog uveitisa i to kod 6/14 mačaka, odnosno 42,8 %. Ipak, za isti broj pacijenata nije bila potrebna daljnja oftalmološka terapija, točnije za njih 42,8% (6/14). Po jedan pacijent je zahtijevao primjenu ciklosporinskih kapi, atropina te primjenu lokalnog nesteroidnog protuupalnog lijeka, bromfenaka. Nadalje, kod jedne mačke zbog utvrđene patologije na rožnici s razvojem komplikacije u vidu perforacije učinjena je obostrana enukleacija.

### 5.9. Uspješnost povrata funkcije vida

Od ukupno 10 mačaka kod kojih je potvrđena sljepoća na barem jednom oku, povrat vidne funkcije zabilježen je kod tri pacijenta što čini 30% od ukupne populacije slijepih mačaka. Nadalje, valja istaknuti da je kod sve tri mačke zabilježen unilateralni povrat vida, uz napomenu da je jedna mačka prvotno razvila samo jednostranu retinopatiju. Povrat vida kod jedne mačke zabilježen je već nakon 2 dana od posljednjeg kontrolnog pregleda, a drugi pacijent je razvio jednostrani pozitivan odgovor na prijetnju nakon 8 dana. Kod preostalih 7 slijepih pacijenata povrat vida nije zabilježen, točnije kod njih 70 % (slika 13.) Jednoj slijepoj mački nije bilo moguće daljnje oftalmološko praćenje zbog eutanazije, a kod 2/7 pacijenata usprkos redovitim kontrolama nije došlo do povrata funkcije vida, odnosno kod 28,5 % životinja. Nadalje, vlasnici preostalih 4/7 pacijenata nisu doveli mačku na dogovoreni kontrolni oftalmološki pregled zbog čega nije bilo moguće pratiti daljnji razvoj kliničke slike.



**Slika 13.** Grafički prikaz omjera slijepih mačaka na početku i na kraju istraživanja

### 5.10. Uzrok sekundarne sistemske hipertenzije

Uzrok sekundarne sistemske hipertenzije utvrđen je u 50 % životinja (7/14). Hipertireoza je utvrđena kod 4/14 mačaka, odnosno kod 28,5 % pacijenata od ukupne populacije, dok su 3 mačke (21,4 %) bolovale od kroničnog zatajenja bubrega različitog IRIS stadija. Preostalom broju životinja (7/14) nije postavljena dijagnoza koja bi se povezala s razvitkom sistemske hipertenzije, no kod 14,2 % mačaka (2/14) postavljena je sumnja na moguću hipertireozu te kod 7,1 % (1/14) na renalnu bolest (tablica 7.).

**Tablica 5.** Tablični prikaz zastupljenosti uzroka sekundarne sistemske hipertenzije prema broju pacijenata

<b>UZROK</b>	<b>BROJ PACIJENATA</b>
Hipertireoza	4
Kronična bolest bubrega	3
Nepoznat	7

## 6. RASPRAVA

Hipertenzivna retinopatija posljedica je djelovanja arterijskog sistemskog krvnog tlaka čija vrijednost prelazi gornju granicu od 160 mmHg na fundus oka, točnije mrežnicu. U našem istraživanju kao i u dosadašnjim istraživanjima, nema dokaza o pasminskoj predispoziciji za razvitak retinopatija štoviše, sve mačke koje su sudjelovale u našem istraživanju pripadaju križanoj kratkodlakoj pasmini.

S obzirom da od sistemske hipertenzije uglavnom obolijevaju mačke gerijatrijske dobi, i hipertenzivna retinopatija se najčešće javlja u istoj dobi. U ovom istraživanju brojčano su najzastupljenije bile mačke starije od 10 godina, dok je prosječna dob iznosila 14,8, a najčešća starost 16 godina, što je slično kao i u drugim istraživanjima (YOUNG i sur., 2019.; MAGGIO i sur., 2000.).

Iako se sistemska hipertenzija ne dovodi izravno u korelaciju sa spolnom predispozicijom, hipertenzivna retinopatija se ipak u ponekim istraživanjima češće pojavljivala kod ženki (SANSOM i SUR., 2004), kao što je slučaj i u našem istraživanju gdje su ženke 1.33 puta bile češće zastupljene.

Vlasnici su anamnestički navodili različite kliničke znakove, no najčešće su primjećivali nagli gubitak vida što bi se očitovalo zabijanjem životinje u predmete i to kod 71,4 % pacijenata. Takvi podaci također se navode i u drugim istraživanjima kod kojih je nagli nastup sljepoće također najčešća manifestacija hipertenzivne retinopatije. Nastavno, oftalmološkim pregledom je i potvrđena sljepoća kod 71,4 % pacijenata (10/14) što se poklapa s podacima iz literature u kojima je zabilježena pojava sljepoće u 68 % mačaka (MAGGIO i sur., 2000.). Zanimljivo je istaknuti vidno veći udio slijepih ženki od čak 70 % usporedno s 30 % slijepih mužjaka. Obradom podataka takav rezultat nije statistički značajan, no možemo pretpostaviti da značajnost izostaje zbog malog broja životinja unutar skupine. Također, u drugim istraživanjima nisu zabilježeni takvi podaci.

Pri ponovnoj oftalmološkoj kontroli, utvrđen je povrat vidne funkcije kod skoro trećine slijepih mačaka (3/10) što čini 30 %. Bitno je istaknuti da je mačkama kojima je vid vraćen, prvotno utvrđena hipertenzivna retinopatija visokog stupnja, točnije III (2/3) i IV (1/3). Također, pravodobnom reakcijom vlasnika istih mačaka promptno je započeta antihipertenzivna terapija već unutar 5 dana od prvih simptoma sljepoće. Pravovremeni početak terapijanja bitan je ako uzmemo u obzir izraženu degeneraciju fotoreceptora koja se



uočava u prosjeku između 13. i 30. dana. Prema YOUNGU i sur. iz 2019., uspješan povrat vida zabilježen je kod čak 57,6 % mačaka. Valja uzeti u obzir znatno veći broj uzoraka u potpunom istraživanju kao i redovne kontrole svih pacijenata kroz duži period.

Fundoskopijom je potvrđena obostrana hipertenzivna retinopatija kod 92,8 % pacijenata. Slični rezultati dobiveni su u prethodnom istraživanju gdje su sve pregledane mačke imale bilateralne promjene na pozadini (LITTMAN, 1994.). Znakovi nižeg stupnja retinopatije poput vijugavosti retinalnih krvnih žila ili edema mrežnice, uočeni su kod manjeg broja pregledanih životinja, odnosno kod njih ukupno 16 %. Vijugavost krvnih žila fundusa zabilježena je kod 11 očiju (44 %), a edem kod 3 od ukupno 25 fundusa (10,7 %). U istraživanju MAGGIO i sur. iz 2000., slične promjene ranijeg stadija zabilježene su kod 24,6 % pregledanih fundusa, a pojava edema u 5 % fundusa. U našem istraživanju najčešće se utvrđivala retinopatija III stupnja i to kod 9 različitih fundusa od njih 25. Retinopatija III stupnja uključuje vijugavost retinalnih krvnih žila, krvarenja mrežnice te djelomičnu ablaciju retine. Prema podacima iz drugih istraživanja, ablacija retine različitog opsega pojavila se kod 62,3 % pregledanih fundusa (MAGGIO i sur., 2000.). U našem istraživanju, taj je postotak sličan te čini 60,7 % fundusa (17/28) kod kojih je uočena djelomična ili potpuna ablacija mrežnice. Potpuna ablacija, odnosno retinopatija IV stupnja nađena je kod 28 % pregledanih fundusa (7/25). S obzirom na brojnost dijagnosticiranih retinopatija II, III i IV stupnja kao i njihovih prijelaznih oblika, za očekivati je visok postotak uočenih retinalnih krvarenja. Nastavno, krvarenja na očnoj pozadini uočena su prilikom 57,1 % obavljenih fundoskopija, dok je prema istraživanju YOUNGA iz 2018. taj postotak bio nešto niži iznoseći 44,3 %.

Prema jednom istraživanju (MAGGIO i sur., 2000.), srednja vrijednost inicijalno izmjenjenog sistoličkog tlaka iznosila je 232 mmHg, dok smo mi zabilježili srednju vrijednost od 247,6 mmHg. Takve vrijednosti su očekivane s obzirom na činjenicu da se rizik od razvitka hipertenzivnih retinopatija znatno povećava pri tlaku višem od 180 mmHg (JEPSON, 2011.). Uz sistemsku antihipertenzivnu terapiju, određenom broju mačaka (6/14) propisana je i lokalna oftalmološka terapija. Zanimljivo je istaknuti kako su svim spomenutim mačkama propisane kapi s predniolonskim djelovanjem radi znakova uveitisa.

Kao najčešći uzorci mačke sistemske hipertenzije navode se hipertireoidizam, kronično zatajenje bubrega te primarni hiperaldosteronizam kao i feokromocitom, ali u znatno manjem opsegu. U ovom istraživanju uspješno je potvrđena etiologija sistemske hipertenzije kod polovine pacijenata. Četiri mačke su primarno bolovale od hipertireoze, odnosno njih 28,5 % od ukupne populacije mačaka, dok je kod 21,4 % utvrđeno zatajenje bubrega. Ovakvi podaci

se razlikuju od podataka iz literature prema kojima je bolest bubrega vodeći uzrok sistemske hipertenzije, dok se drugi uzroci javljaju puno rjeđe (ELLIOT i sur., 2001; YOUNG i sur., 2019; LITTMAN, 1994; MAGGIO i sur., 2000.). Razlike u zastupljenosti u našem istraživanju možemo objasniti malim brojem ukupnog broja životinja s time što određenom broju nije utvrđen uzrok hipertenzije djelomično jer vlasnici životinja nisu željeli daljnju obradu.

## 7. ZAKLJUČCI

1. Dob mačaka je povezana s rizikom od nastanka retinopatija. Najčešća dob zaprimljenih životinja iznosila je 16 godina, a samo je jedna životinja bila mlađa od 10 godina.
2. Razvoj hipertenzivne retinopatije nema niti pasminsku niti spolnu predispoziciju, no uočena je češća pojava sljepoće u ženskih mačaka.
3. Nagla pojava sljepoće predstavlja najučestaliju i najkarakterističniju manifestaciju ove bolesti.
4. Oftalmološkim pregledom najčešće je uočen visoki stupanj retinopatije (III i IV) zbog prolongirane reakcije vlasnika koji su u najvišem postotku zatražili pomoć veterinara tek kod nastupa očitih kliničkih znakova poput sljepoće.
5. Vrijednosti sistoličkog tlaka znatno viših od 180 mmHg pogoduju razvoju većeg stupnja retinopatije i značajnijim kliničkim simptomima.
6. Usprkos zabilježenom visokom stupnju retinopatije, povratak vida moguć je u trećini slučajeva ukazujući na važnost pravovremene i prikladne sistemske antihipertenzivne terapije.

## 8. SAŽETAK

Nina Kukoč

### POJAVNOST HIPERTENZIVNE RETINOPATIJE U MAČAKA

Sistemska arterijska hipertenzija stanje je kojeg karakterizira povišenje vrijednosti sistoličkog krvnog tlaka iznad 160 mmHg, a uglavnom pogađa mačke starije od 9 godina. Hipertireoza, kronična bolest bubrega te hiperaldosteronizam kao i feokromocitom najčešći su uzroci povišenog krvnog tlaka mačaka. Bez obzira na etiologiju, hipertenzija ostavlja štetne učinke na ciljanim organima poput bubrega, srca te oka. Retrospektivnim istraživanjem analizirane su kliničke kartice četrnaest mačaka kroz 16 mjeseci. Mačkama je prvotno napravljen oftalmološki pregled s fundoskopijom kako bi se utvrdio stupanj razvijene retinopatije. Nastavno su mačke upućene na daljnju internističku obradu s naglaskom na mjerenje sistemskog krvnog tlaka. U slučaju potvrde sistemske hipertenzije, propisana je antihipertenzivna terapija kao i daljnje oftalmološko praćenje promjena na mrežnici. Srednja vrijednost inicijalno mjenog sistoličkog tlaka iznosila je 247,6 mmHg. Mačke u dobi od 16 godina su bile najčešće zaprimljene, a sljepoća se pokazala kao najprimjetnija manifestacija bolesti koja je prednjačila kod ženskih mačaka. Povrat vida je utvrđen kod skoro trećine slijepih mačaka, a svima je potvrđen visoki stupanj hipertenzivne retinopatije.

**Ključne riječi:** sistemska hipertenzija, mačka, sistolički tlak, fundoskopija, hipertenzivna retinopatija

## 9. SUMMARY

Nina Kukoč

### PREVALENCE OF HYPERTENSIVE RETINOPATHY IN CATS

Systemic arterial hypertension is a condition characterized by elevated systolic blood pressure values above 160 mmHg, predominantly affecting cats older than 9 years. Hyperthyroidism, chronic kidney disease, hyperaldosteronism, and pheochromocytoma are the most common causes of elevated blood pressure in cats. Regardless of etiology, Hypertension causes target organ damage that involves kidneys, heart and eyes. We analyzed clinical data in a retrospective study in 19 cats that were treated during a period of 16 months. Initially, cats underwent ophthalmological examination with fundoscopy to determine the degree of developed retinopathy. Afterwards, they were referred for further internal medical evaluation with an emphasis on measuring systemic blood pressure. In the case of confirmed systemic hypertension, antihypertensive therapy was prescribed, along with ongoing ophthalmological monitoring of retinal changes. The mean value of initially measured systolic blood pressure was 247,6 mmHg. Cats aged 16 years were most commonly admitted. Blindness was the most noticeably manifestation of the disease that predominated mostly in female cats. Vision recovery was observed in almost one-third of blind cats, and a high degree of hypertensive retinopathy was confirmed in all of them.

**Keywords:** systemic hypertension, cat, systolic pressure, fundoscopy, hypertensive retinopathy

## 10. LITERATURA

1. ABBATE M., C. ZOJA, G. REMUZZI (2006): How does proteinuria cause progressive renal damage? *Journal of the American Society of Nephrology*. 17(11), str. 2974-2984.  
doi: 10.1681/ASN.2006040377
2. ACIERNO M.Y., S. BROWN, A. E. COLEMAN, R. E. JEPSON, M. PAPICH, R. L. STEPIEN, H. M. SYME (2018.): ACVIM consensus statement: Guidelines for the identification, evaluation, and management of systemic hypertension in dogs and cats. *Journal of Veterinary Internal Medicine*. 32(6), str. 1803–1822.  
doi: 10.1892/0891-6640(2007)21[542:gftiea]2.0.co;2.
3. ADAM, F., J. HISTED (2017): Hypertension and importance of ocular examination in cats. *Vet times*. 47 (25), str. 8-14.
4. ATKINS, C. E. (2005): Feline Hypertension: risks and management. *World Small Animal Veterinary Association World Congress Proceedings*, 11.-14. svibnja, Mexico City, Mexico
5. BIDANI, A. K ., K. A. GRIFFIN (2004): Pathophysiology of hypertensive renal damage. *American Heart Association Journal*. 44(5), str. 595-601.  
doi: 10.1161/01.HYP.0000145180.38707.84
6. BROWN C. A., J. ELLIOTT, C. W. SCHMIEDT, S. A. BROWN (2016.): Chronic kidney disease in aged cats: clinical features, morphology, and proposed pathogeneses patent ductus arteriosus in dogs. *Veterinary Pathology*, 53(2), str. 309–326.  
doi: 10.1177/0300985815622975
7. BROWN, C. A., J. S. MUNDAY, S. MATHUR, S. A. BROWN (2005): Hypertensive encephalopathy in cats with reduced renal function. *Veterinary Pathology*. 42(5), str. 642-649.  
doi: 10.1354/vp.42-5-642
8. CACCIAPOUTI, F. (2011): Molecular mechanisms of left ventricular hypertrophy (LVH) in systemic hypertension (SH)—possible therapeutic perspectives. *Journal of the American Society of Hypertension*. 5(6), str. 449-455.  
doi: 10.1016/j.jash.2011.08.006
9. CARTER, J. (2019): Hypertensive ocular disease in cats: A guide to fundic lesions to facilitate early diagnosis. *Journal of Feline Medicine and Surgery*. 21(1), str. 35-45.

doi: 10.1177/1098612X18818668

10. CHAKRABARTI S., H. M. SYME, J. ELLIOTT (2012): Clinicopathological variables predicting progression of azotemia as with chronic kidney disease. *Journal of Veterinary Internal Medicine*. 26(2), str. 225- 281.  
doi: 10.1111/j.1939-1676.2011.00874.x
11. CHETBOUL, V., H. P. LEFEBVRE, C. PINHAS, B. CLERC, M. BOUSSOUF, J. L. POUCHELON (2008): Spontaneous feline hypertension: clinical and echocardiographic abnormalities, and survival rate. *Journal of Veterinary Internal Medicine*. 17 (1), str. 89-95.  
doi: 10.1892/0891-6640(2003)017<0089:sfhcae>2.3.co;2
12. CHOBANIAN, A. V. (1992): Vascular effects of systemic hypertension. *The American Journal of Cardiology*. 69(13), str. 3–7.  
doi: 10.1016/0002-9149(92)90010-v
13. CHURCH, M. E., B. J. TUREK, A. C. DURHAM (2019): Neuropathology of Spontaneous Hypertensive Encephalopathy in Cats. *Veterinary Pathology*. 56(5), str: 778-782.  
doi: 10.1177/0300985819849500
14. CIRLA, A., M. DRIGO, V. ANDREANI, G. BARSOTTI (2021): Ocular fundus abnormalities in cats affected by systemic hypertension: Prevalence, characterization, and outcome of treatment. *Veterinary Ophthalmology*. 24(2), str. 185-194.  
doi: 10.1111/vop.12862
15. ELLIOTT, J., P. BARBER, H. M. SYME, J. M. RAWLING, P. J. MARKWELL (2001): Feline hypertension: clinical findings and response to antihypertensive treatment in 30 cases. *Journal of Small Animal Practice*. 42(3), str. 122-129.  
doi: 10.1111/j.1748-5827.2001.tb02008.x
16. ETTINGER S. J., E. C. FELDMAN, E. COTE (2004): *Textbook of Veterinary Internal Medicine*, 6th edition. Elsevier. str. 1544-1786.
17. HERAK-PERKOVIĆ, V., Ž. GRABAREVIĆ, J. KOS (2012): *Veterinarski priručnik* 6. izdanje. Medicinska naklada. Zagreb, str. 2079.
18. JEPSON R. (2011.): Feline systemic hypertension: classification and pathogenesis. *Journal of Feline Medicine and Surgery*. 13, str. 25-34.  
doi: 10.1016/j.jfms.2010.11.007

19. JEPSON R., J. ELLIOTT, D. BRODBELT, H. M. SYME (2007): Effect of control of systolic blood pressure on survival in cats with systemic hypertension. *Journal of Veterinary Internal Medicine*. 21(3), str. 402-409.  
doi: 10.1892/0891-6640(2007)21[402:eocosb]2.0.co;2
20. JOHNSON, J. D. (2003): Hypertensive retinopathy in a cat. *The Canadian Veterinary Journal*. 44(2), str. 147-149.
21. LAWSON J. S., R. E. JEPSON (2021): Feline comorbidities: the intermingled relationship between chronic kidney disease and hypertension. *Journal of Feline Medicine and Surgery*. 23, str. 812–822.  
doi: 10.1177/1098612X211037872
22. LEE, J-H., J. KIM, Y. KIM, S. KIM, H-J. KIM, H-J. KIM (2021): Management of feline idiopathic hypertension with target organ damage: a case report. *Journal of Veterinary Clinics*. 38(4), str. 189-193.  
doi: 10.17555/jvc.2021.38.4.189
23. LINBERG, K. A. , G. P. LEWIS, CC. SHAW, T. S. RE, S. K. FISHER (2001): Distribution of S- and M-cones in normal and experimentally detached cat retina. *Journal of comparative neurology*. 430, str. 343–356.  
doi: 10.1002/1096-9861(20010212)430:3<343::aid-cne1035>3.0.co;2-u
24. LINEK, J. (2020): Iris aneurysm in feline hypertensive ophthalmopathy. *Veterinary Ophthalmology*. 23(3), str. 436-441.  
doi: 10.1111/vop.12738
25. LITTMAN, M. P. (1994): Spontaneous systemic hypertension in 24 cats. *Journal of Veterinary Internal Medicine*. 8(2), str. 71-190.  
doi: 10.1111/j.1939-1676.1994.tb03202.x
26. MAGGIO F., T. C. DEFRANCESCO, C. E. ATKINS, S. PIZZIRANI, B. C. GILGER, M. G. DAVIDSON (2000): Ocular lesions associated with systemic hypertension in cats: 69 cases (1985–1998). *Journal of the American Veterinary Medical Association*. 2175, str. 695-702.  
doi: 10.2460/javma.2000.217.695
27. MAGGS, D. J., P. E. MILLER, R. OFRI (2008): Basic diagnostic techniques U: *Slatter's Fundamentals of Veterinary Ophthalmology*, 4th edition. Elsevier. St. Louis, Missouri, str. 81-106.
28. MARTINEZ-QUINONES P., C. MCCHARTY, S. W. WATTS, N. S. KLEE, A. KOMIC, F. B. CALMASINI, F. PRIVIERO, A. WARNER, Y. CHENGGAO, C. F.



- WENCESLAU (2018): Hypertension induced morphological and physiological changes in cells of the arterial wall. *American Journal of Hypertension*. 31(10), str. 1067–1078.  
doi: 10.1093/ajh/hpy083
29. MILINKOVIĆ TUR, S. (2011.): Fiziologija srca i krvožilnog sustava domaćih životinja. *Veterinarski fakultet Sveučilišta u Zagrebu*. Zagreb, str. 61-72.
30. MILLER, R. H., D. D. SMEAK, L. B. LEHMKUHL, S. A. BROWN, S. P. DIBARTOLA (2000): Radiotelemetry catheter implantation: surgical technique and results in cats. *Contemporary Topics in Laboratory Animal Science*. 39(2), str. 34-39.
31. MORETTO L., K. BECKMANN, C. GÜNTHER, R. HERZIG, A. RAMPAZZO, A. SUTER, F. STEFFEN, T. GLAUSS (2023): Manifestations of hypertensive encephalopathy in cats. *Journal of Feline Medicine and Surgery*. 25(2), str. 1-8.  
doi: 10.1177/1098612X231153357
32. NELSON R. W., C. GUILLERMO COUTO (2014): *Small animal internal medicine*, fifth edition. Elsevier, Mosby, St. Louis, Missouri, str. 855-857.
33. PAEPE, D. (2016): Proteinuria in feline CKD - Assessment and control, *Veterinary Information Network*.
34. REYNOLDS B. S., H. P. LEFEBVRE (2015): Feline CKD: Pathophysiology and risk factors — what do we know? *Journal of Feline Medicine and Surgery*. 15(1), str. 3–14.  
doi: 10.1177/1098612X13495234
35. SANSOM, J., K. ROGERS, J. N. L. WOOD (2004): Blood pressure assessment in healthy cats and cats with hypertensive retinopathy. *American Journal of Veterinary Research*. 65(2), str. 245–252.  
doi: 10.2460/ajvr.2004.65.245
36. SIRS, J. A. (1991): The flow of human blood through capillary tubes. *The Journal of Physiology*. 442(1), str. 569-583.  
doi: 10.1113/jphysiol.1991.sp018809
37. TAYLOR S. S., A. H. SPARKES, K. BRISCOE, J. CARTER, S. CERVATES SALA, R. E. JEPSON, B. S. REYNOLDSB. A. SCANSEN (2017): ISFM Consensus guidelines on the diagnosis and management of hypertension in cats. *Journal of Feline Medicine and Surgery*, 19(3), str. 288–303.  
doi: 10.1177/1098612X17693500
38. VAN BOXTEL, S. A. (2003): Hypertensive retinopathy in a cat. *The Canadian veterinary journal*. 44, str. 147-149.

39. VASKE H. H., T. SCHERMERHORN, L. ARMBURST, G. F. GRAUER (2014):  
Diagnosis and management of feline hyperthyroidism: current perspectives. *Veterinary Medicine: Research and Reports*. 5, str. 85–96.  
doi: 10.2147/VMRR.S39985
40. YOUNG W. M., C. ZHENG, M. G. DAVIDSON, H. D. WESTERMEYER (2019): Visual  
outcome in cats with hypertensive chorioretinopathy. *Veterinary Ophthalmology*. 22(2), str.  
161-167.  
doi: 10.1111/vop.12575

## 11. ŽIVOTOPIS

Rođena sam 06. veljače 1999. godine u Supetru na otoku Braču. Pohađala sam OŠ Bol u Bolu, nakon čega sam 2013. godine upisala opću gimnaziju Bol koju sam završila 2017. godine. Iste godine upisala sam Veterinarski fakultet Sveučilišta u Zagrebu. Dobitnica sam Dekanove nagrade za izvrsnost u akademskoj godini 2017./2018. te sam tijekom prve dvije godine akademskog obrazovanja bila dobitnicom STEM stipendije, a preostalih 4 godine, Sveučilišne stipendije dodijeljene 10 % najboljih studenata od strane Sveučilišta u Zagrebu. Od najranijih studentskih dana postala sam članicom dviju studentskih udruga, Equus i IVSA Hrvatska. U sklopu Equusa aktivno sam sudjelovala u organizaciji edukativne izložbe Reptilomanija +, a s IVSA-om bila dijelom dvije međunarodne razmjene studenata u Španjolskoj i Turskoj te sudionik studentskog IVSA kongresa u Sao Paulu te IVSA simpozija u Ljubljani. Tijekom 2018. sam volontirala u fakultetskoj nastambi za glodavce „Glodara Vef“. Volontirala sam na Klinici za kirurgiju, ortopediju i oftalmologiju Veterinarskog fakulteta od 2021. do 2024. godine te sam kao volonter Sveučilišne bolnice Veterinarskog fakulteta sudjelovala na Svjetskoj izložbi pasa 2024. u sklopu hitne jedinice organizirane od strane Fakulteta u prostorima same izložbe. Za vrijeme svojeg akademskog obrazovanja, bila sam demonstrator u više navrata na Klinici za kirurgiju, ortopediju i oftalmologiju za studente hrvatskog i engleskog studija. Na posljednjoj godini studija, kolegica Lucija Borko i ja smo s istraživačkim radom pod nazivom „*Synovial fluid characteristics of osteoarthritic stiffl joint in dogs*“ osvojile prvo mjesto na 46. Smotri studenata veterinarske medicine u Novom Sadu. Aktivno sam sudjelovala u promidžbi Veterinarskog fakulteta preko raznih događanja poput Noći muzeja, Dana znanosti te Dana otvorenih vrata.