

# Najčešće bolesti jednjaka u pasa

---

Vukojević, Matija

Master's thesis / Diplomski rad

2018

Degree Grantor / Ustanova koja je dodijelila akademski / stručni stupanj: **University of Zagreb, Faculty of Veterinary Medicine / Sveučilište u Zagrebu, Veterinarski fakultet**

Permanent link / Trajna poveznica: <https://um.nsk.hr/um:nbn:hr:178:735902>

Rights / Prava: [In copyright](#)/[Zaštićeno autorskim pravom.](#)

Download date / Datum preuzimanja: **2024-08-11**



Repository / Repozitorij:

[Repository of Faculty of Veterinary Medicine -  
Repository of PHD, master's thesis](#)



SVEUČILIŠTE U ZAGREBU  
VETERINARSKI FAKULTET

**Matija Vukojević**

**NAJČEŠĆE BOLESTI JEDNJAKA U PASA**

**Diplomski rad**

Zagreb, 2018.

**Sveučilište u Zagrebu**  
**Veterinarski fakultet**  
**Klinika za unutarnje bolesti**

**PREDSTOJNICA KLINIKE:**

Izv. prof. dr. sc. Ivana Kiš

**MENTORI:**

Prof. dr. sc. Dalibor Potočnjak

Dr. sc. Iva Šmit, dr.med.vet.

## IZJAVA

*Izjavljujem da sam ovaj diplomski rad samostalno izradila na Veterinarskom fakultetu Sveučilišta u Zagrebu koristeći se znanjem stečenim tijekom studija i navedenom literaturom.*

## ZAHVALA

*Veliku zahvalnost, u prvom redu, dugujem svojim mentorima prof.dr.sc. Daliboru Potočnjaku i dr.sc. Ivi Šmit. Hvala Vam na ukazanom povjerenju, stručnom vodstvu, pomoći i strpljenju pri izradi ovog rada.*

*Također, zahvaljujem nastavnom osoblju Klinike za unutarnje bolesti i Klinike za kirurgiju, ortopediju i oftalmologiju na suradnji, ugodnom boravku i stečenim znanjima.*

*Hvala mojim prijateljima i kolegama na moralnoj podršci tijekom izrade ovog rada. Učinili ste ove godine odrastanja i studiranja nezaboravnim.*

*U konačnici, zahvaljujem svojoj obitelji na beskonačnom strpljenju, razumijevanju i podršci tijekom cjelokupnog školovanja, a posebno tijekom studiranja.*

POPIS PRILOGA:

Slika 1. Endoskopski prikaz fiziološkog izgleda jednjaka u psa.....	4
Slika 2. Endoskopski prikaz upale jednjaka u psa.....	10
Slika 3. Endoskopski prikaz ezofagitisa, posljedično limfomu u psa.....	10
Slika 4. Endoskopski prikaz gastroezofagusnog refluksa u psa.....	14
Slika 5. Endoskopski prikaz vađenja stranog tijela (kost) iz jednjaka u psa.....	17
Slika 6. Endoskopski prikaz perforacije jednjaka u psa.....	18

## SADRŽAJ:

1. Uvod.....	1
2. Anatomija jednjaka.....	2
3. Fiziologija jednjaka.....	5
4. Bolesti jednjaka.....	6
4.1. Ezofagitis.....	7
4.2. Gastroezofagusni refluks.....	11
4.3. Strana tijela u jednjaku.....	15
4.4. Striktura jednjaka.....	19
4.5. Megaezofagus.....	21
4.6. Hijatalna hernija.....	24
4.7. Gastroezofagusna intususcepcija.....	26
4.8. Anomalije vaskularnog prstena.....	27
5. Sažetak.....	29
6. Summary.....	30
7. Literatura.....	31
8. Životopis.....	35

## 1. Uvod

Bolesti jednjaka predstavljaju česti problem u veterinarskoj kliničkoj praksi. Usprkos uvijek rastućem spektru dijagnostičkih metoda možemo reći da je patologija ovog dijela gastrointestinalnog sustava još uvijek slabo prepoznata. Naime kod pojedinih bolesti jednjaka, klasični simptomi poput regurgitacije i disfagije izostanu, pa time i sumnja kliničara, što u konačnici otežava postavljanje dijagnoze.

Kašnjenje u dijagnostici i samim tim liječenju može dovesti do razvoja opsežnijih oštećenja kako jednjaka tako i okolnih struktura i organa. Uspjeh potonjeg, koji se mora smatrati prioritetom, ne temelji se samo na vremenu koje je prošlo od postavljanja dijagnoze, već i o iscrpno uzetoj anamnezi, pažljivom, temeljitom općem kliničkom pregledu te pravilno usmjerenom terapijskom protokolu.

Cilj ovog diplomskog rada je dokumentirati na jednom mjestu najčešće bolesti jednjaka u pasa, s posebnim osvrtom na učestalost, dijagnostičke metode i terapiju istih.

## 2. Anatomija jednjaka

Jednjak (lat. *esophagus*) je cjevasti organ koji povezuje ždrijelo (lat. *pharynx*), odnosno orofarinks sa želucem, a glavna funkcija mu je prijenos uzete tekuće i krute hrane iz usne šupljine do želudca. Jednjak anatomski možemo podijeliti na tri dijela: vratni, prsni i trbušni dio. Počinje s faringozofagusnim sfinkterom koji se sastoji od krikofaringealnih i tirofaringealnih mišića, a završava sfinkterom kardije (König i sur., 2009.). Vratni dio jednjaka proteže se dorzalno od dušnika pa prelazi na lijevu stranu, dok se prsni dio u području račvišta dušnika (lat. *bifurcatio trachea*) premješta ponovno dorzalno i kod luka aorte prelazi na desnu stranu između kaudalnih režnjeva pluća. Abdominalni dio je kratak, prelazi preko dorzalnog ruba jetre između ošita i želuca i spaja se na kardiji sa želucem (Moore, 2013.).

Jednjak ima slojevitú građu koja se sastoji od (unutra prema van) sluznice (lat. *tunica mucosa*), submukoze (lat. *tela submucosa*), mišićnice (lat. *tunica muscularis*) te adventicije (lat. *tunica adventitia*) u vratnom dijelu, a seroze (lat. *tunica serosa*) u prsnom odnosno trbušnom dijelu (König i sur., 2009.).

Sluznica je povezana s mišićnim slojem krhkim vezivnim tkivom submukoze koje omogućava uzdužno nabiranje sluznice pri kontrakcijama jednjaka. Cijelom dužinom jednjaka u submukozi se nalaze sluzne žlijezde (lat. *gll. mucosae*). Mišićnica se sastoji od vanjskog podužnog i unutarnjeg kružnog mišićnog sloja poprečnoprugastih mišićnih vlakana. Vlakna oba sloja mišića u proksimalnom dijelu jednjaka idu spiralno u suprotnim smjerovima, a u distalnim dijelovima, bliže želudcu, vanjski sloj postaje podužan, a unutarnji sve više kružan. Sfinkter kardije oblikuje snažan mišić *m. sphincter cardiae* (König i sur., 2009.).

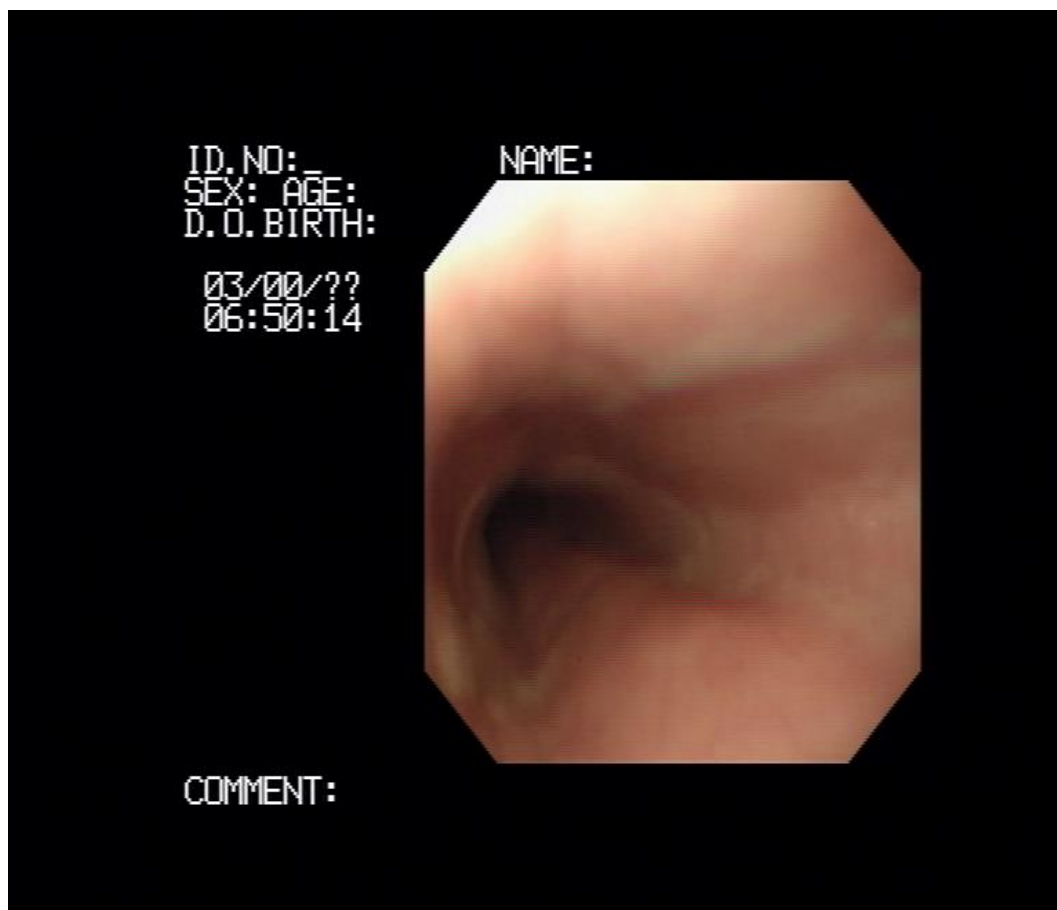
Adventicija je građena od rahlog vezivnog tkiva, prekriva jednjak u njegovom vratnom dijelu, a ujedno ga povezuje s okolnim tkivom te ga na taj način čini pokretnim. Serozom su prekriveni prsni i trbušni dijelovi jednjaka, dijelom je sačinjava visceralni list celomnih ovojnica, u prsnom dijelu *pleura mediastinalis*, odnosno *peritoneum* u abdominalnom dijelu (König i sur., 2009.).

Vratni dio jednjaka krvlju opskrbljuju grane kranijalne i kaudalne tiroidne arterije (lat. *arteria thyroidea cranialis et. caudalis*). U prednje dvije trećine prsnog dijela krv dovodi ezofagealna grana bronhoezofagealne arterija (lat. *a. bronchoesophagea*), dok zadnju trećinu snabdijevaju dorzalne grane intrakostalnih arterija (lat. *aa. ntracostales; rami dorsales*). Lijeva gastrična arterija (lat. *a. gastrica sinistra*) vaskularizira abdominalni dio jednjaka. Vensku krv



odvode satelitske vene koje su pozicionirane uz pripadajuće jednjačne arterije, a one se ulijevaju u *v.azygos*. Vene jednjaka zajedno s venama želuca tvore portokavalne anastomoze. Limfne žile jednjaka dreniraju se u retrofaringealne, medijastinalne, bronhalne i portalne limfne čvorove. Inervaciju jednjaka čine grane vagalnog živca (lat. *n.vagus*) i simpatikusa (lat. *n.symphathicus*) (Moore, 2013.).

Endoskopskom pretragom uočava se lumen jednjaka koji je proširen i može sadržavati manje količine bistre tekućine. Prisutnost hrane nije fiziološki nalaz, a prisutnost žuči je neuobičajena, ali nije neophodno patološka pojava. Sluznica jednjaka fiziološki je blijeda i glatka (slika 1.). Submukozne žile najčešće nisu vidljive u jednjaku psa, ali je mreža površinskih žila ponekad vidljiva u jednjaku štenadi i mačaka. Na prijelazu u grudni dio možemo naći nabor sluznice jednjaka koji podsjeća na divertikul, ali se lako ispravlja potpunim ispružanjem vrata (Lecoindre, 1999.).



Slika 1. Endoskopski prikaz fiziološkog izgleda jednjaka u psa. (Šmit, I., Klinika za unutarnje bolesti, Veterinarski fakultet Sveučilišta u Zagrebu).

### 3. Fiziologija jednjaka

Gutanje (lat. *deglutitio*) je akt dobro organiziranih radnji kojim se zalogaj iz usta prenosi do želuca. Proces gutanja se odvija se u tri faze. Prva ili orofaringealna faza počinje uzimanjem hrane i formiranjem zalogaja (bolusa) hrane u orofarinksu, koji se zatim prenosi na bazu jezika. To je ujedno i jedina voljna faza gutanja. Prolaz bolusa hrane stimulira niz ždrijelnih kontrakcija koji ga pomiču sve do laringofarinksa. Za to vrijeme svi ždrijelni otvori se zatvaraju različitim mišićnim kontrakcijama i kretnjama jezika. Refleksi su uvjetovani stimulacijom senzoričkih receptora grana trigeminalnog (lat. *n. trigeminus*), jezičnoždrijelnog (lat. *n. glossopharyngeus*) i grkljanskog živca (lat. *n. laryngeus*) u laringofarinksu (Moore, 2013.).

Kada se bolus hrane proguta krikofaringealni i tirofaringealni mišići se opuste i zalogaj se propušta u kranijalni dio jednjaka. Nakon toga sfinkter se zatvori i ostaje zatvoren do ponovnog čina. Kad je zalogaj došao u jednjak počinje druga faza gutanja. U toj fazi peristaltički val nastao u jednjaku prenosi hranu sve do želuca i definiramo ga kao primarnu peristaltiku. Ukoliko primarni val nije bio dostatan da se hrana sprovede do želuca javlja se sekundarni peristaltički val. On je posljedica lokalne jednjačke distenzije i osigurava da se hrana zaostala iz prvog vala prenese do želuca. Treća i posljednja faza gutanja je opuštanje gastroezofagusnog sfinktera, koji se nakon prolaska bolusa hrane ponovno kontrahira kako bi se spriječio želučani refluks (Moore, 2013.).

Gutanje je posredovano dugim i složenim živčanim lukom. Refleksni odgovor aktiviraju osjetljivi receptori u jednjaku putem visceralnih aferentnih vlakana trigeminalnog, vagalnog i glosofaringealnog živca. Ovi impulsi su integrirani u *nucleus solitarius* i u *nucleus ambiguus* u moždanom deblu. Eferentni neuroni iz dorzalne vagusne motoričke jezgre prolaze kroz ždrijelo i jednjak trigeminalnim, facijalnim, glosofaringealnim, vagusnim i hipoglosalnim živcima (Moore, 2013.).

#### 4. Bolesti jednjaka

Bolesti jednjaka proizlaze iz kongenitalnih malformacija i mogu se steći kasnije u životu. Iako kod pasa imaju manju uobičajenost u odnosu na ostale bolesti probavnog sustava, u novije vrijeme došlo se do zaključka da nisu rijetke kao što se prije mislilo. Psi s jednjačkom disfunkcijom predstavljaju umjereni dijagnostički izazov ako se na pravilan način pristupi problematici.

U najučestalije bolesti jednjaka ubrajaju se upala (ezofagitis), gastroezofagusni refluks, opstrukcija stranim tijelom, striktura jednjaka, megaezofagus, hijatalna hernija, gastroezofagusna intususcepcija i anomalije vaskularnog prstena.

Kako bi pravovremeno otkrili da se radi o problemima u funkciji jednjaka moramo uočiti znakove koji uključuju regurgitaciju (tekuće ili krute hrane), disfagiju (otežano gutanje), odinofagiju (bolno gutanje), ponavljanje pokušaja gutanja i pretjerano slinjenje kod oboljelih životinja (Jergens, 2010.).

Dijagnostičke metode koje koristimo u proceduri otkrivanja bolesti najčešće uključuju laboratorijske pretrage krvi i urina, rendgenološku pretragu i endoskopiju (Krstić i Krstić, 2006.). Standardne tehnike veterinarske dijagnostike mogu pružiti informacije o anatomiji ždrijela, krvožilnog sustava i jednjaka. Međutim, mnogi patološki procesi djeluju na funkciju, s malo ili bez anatomskih promjena. Osim toga, određena patološka stanja kao što su hijatalna hernija su prolazna, tako da točke u vrijeme mogućnosti snimanja, koje pruža obična rendgenološka pretraga ne mogu uhvatiti abnormalnost. Funkcionalne i prolazne abnormalnosti posebno su česte u disfagičnih životinja. Iako rendgenološka pretraga s ili bez oralne administracije kontrasta može pomoći odrediti određene uzroke disfagije, tehnike snimanja u stvarnom vremenu kao što je kontrastna fluoroskopija pružaju sredstva za vizualizaciju funkcije jednjaka, omogućujući otkrivanje suptilnih i prijelaznih abnormalnosti (Pollard, 2012.).

## 1.1. Ezofagitis

Ezofagitis (lat. *oesophagitis*) predstavlja akutnu odnosno kroničnu upalu sluznice jednjaka. Ponekad, kada se radi o opsežnijoj upalnoj reakciji, zahvaćeni su i dublji slojevi organa; submukoza i mišićnica (Moore, 2013.). Najčešće se javlja kao posljedica gastroezofagusnog refluksa (GER), ingestije stranog tijela, kemijski toksičnih tvari, toplinskih opekotina i traume, te u manjem postotku uslijed strukturalnih abnormalnost (hijatalna hernija, neoplazije) i kroničnog povraćanja. Ezofagitis se također može javiti kao sekundarna pojava uslijed truljenja sadržaja koji se nakuplja u jednjačkom divertikulumu, megaezofagusu i segmentalnim dilatacijama nastalim posljedično anomalijama vaskularnog prstena (Sherding i Johnson, 2011.). Javlja se sekundarno i kao posljedica lošeg postavljanja nazoezofagusnih sondi i faringostomije (Jergens, 2010.). U rijetkim slučajevima piogranulomatozni ezofagitis može biti uzrokovan gljivicama iz roda *Pythium insidiosum*. Ličinke oblića *Spirocerca lupi* trajno nastanjene u stjenki jednjaka svojom migracijom potiču snažne upalne reakcije, koje rezultiraju nekrozom i stvaranjem čvorića. Čvorići s vremenom okoštavaju i prelaze u tumorozne tvorbe (Sherding i Johnson, 2011.).

Postoji nekoliko čimbenika koji štite jednjak od ozljeda. Normalna jednjačka peristaltika glavni je mehanizam zaštite. Drugi mehanizam je kemijska neutralizacija refluktiranog sadržaja bikarbonatnim puferom iz sline. Submukozne žlijezde također svojom sekreciju pomažu pri zaštiti epitelnih stanica sluznice (Han, 2003.). Poremećaji jednog ili više tih mehanizama rezultirati će upalnom reakcijom, erozijama i ulceracijama sluznice (Jergens, 2010. ).

Ezofagitis se javlja u pasa svih dobnih kategorija. Međutim u mladim životinja s kongenitanom hijatalnom hernijom postoji veći rizik od njegovog nastanka. Anestezija, loša priprema pacijenta za operaciju i nepravilan položaj pacijenta na kirurškom stolu u tijeku operacijskog zahvata može uzrokovati ezofagitis i gastroezofagusni refluks kao jednu od postoperativnih komplikacija (Moore, 2013.).

Klinički znakovi će varirati ovisno o stupnju bolesti. Psi s blagom upalom neće pokazivati gotovo nikakve kliničke znakove. Oni sa srednje jakim i jakim upalnim reakcijama će regurgitirati, pojačano sliniti, bolno gutati, gušiti se, podizati glavu i ispružiti vrat prilikom gutanja, odbijati hranu uz očigledan interes za istom. Opći pregled oboljelih pasa često je bez osobitosti. Ukoliko je došlo do razvoja aspiracijske upale pluća

auskultatorni nalaz nad plućnim poljem biti će promijenjen. Promjene uključuju diskretnu dugotrajnu dispneju, mršavljenje, povišenu tjelesnu temperaturu i produktivan kašalj (Han, 2003.).

Nakon općeg kliničkog pregleda, pacijentu je u svrhu potvrde bolesti potrebno napraviti kompletnu kliničku dijagnostiku. Primarni laboratorijski testovi uključuju hematološku i biokemijsku pretragu krvi te, urinokulturu. Leukocitozu i neutrofiliju pronalazimo u pasa s opsežnijim oštećenjima i aspiracijskom pneumonijom (Moore, 2013.).

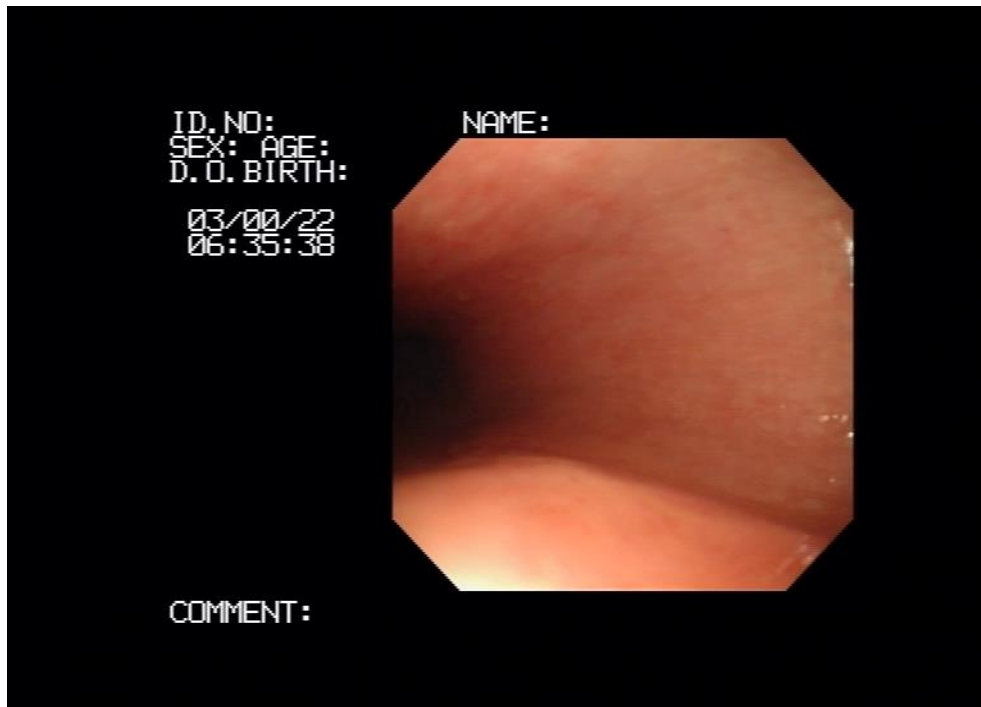
Preporuča se rendgenološki snimiti grudnu i trbušnu šupljinu. Na nativnim rendgenološkim snimkama rijetko se uočavaju promjene na jednjaku. Zato se uz standardnu snimku radi i usporedna kontrastna pretraga barijevom sulfatom. Retencijom barijevog sulfata u sluznici jednjaka mogu se uočiti patološka oštećenja, proširenja jednjaka, suženje segmenata i difuzni hipomotilitet. U slučaju aspiracijske pneumonije RTG pokazuje određeni stupanj infiltracije. Kod kroničnih procesa mogu se uočiti granulomatozne promjene (Pollard, 2012.).

Endoskopija je visoko osjetljiva i pouzdana metoda dijagnostike većine bolesti jednjaka pa tako i upale. Promjene koje se mogu uočiti na sluznici tijekom endoskopije jednjaka uključuju hiperemiju, erozije, ulceracije, fokalnu nekrozu, pseudomembrane, blijede zone fibroze s nemogućnošću proširenja, strikture i nepravilnosti donjeg jednjačkog sfinktera (slika 2. i 3.). Na mjestima erozija i ulceracija moguća su spontana krvarenja. Upalne lezije u kaudalnom dijelu jednjaka popraćene širom otvorenim donjim jednjačkim sfinkterom s ulijevanjem tekućine upućuju na reflukсни ezofagitis i potencijalno hijatalnu herniju. Tijekom ezofagoskopije može se uočiti gastroezofagusni refluks. Dijagnoza refluksnog ezofagitisa ne može se temeljiti isključivo na vizualnom pregledu, jer se u nekim slučajevima mikroskopska upala javlja i prije nego su se razvile nepravilnosti na sluznici uočljive endoskopom. Biopsijom sluznice u blizini gastroezofagusnog sfinktera mogu se otkriti hiperplastične, displastične i metaplastične epitelne promjene slične onima u Barrettovom jednjaku u ljudi (Sherding i Johnson, 2011.; Moore, 2013.). Potvrda pitioze temelji se na pronalaženju karakterističnih širokih, slabo razdvojenih hifa, u uzorku bipsata bojanom Grocott-ovim metamin srebrom. Lančanom reakcijom vezanja polimeraze (PCR) i imunološkim metodama u serumu možemo dokazati protutijela za *P. insidiosum* (Sherding i Johnson, 2011.).

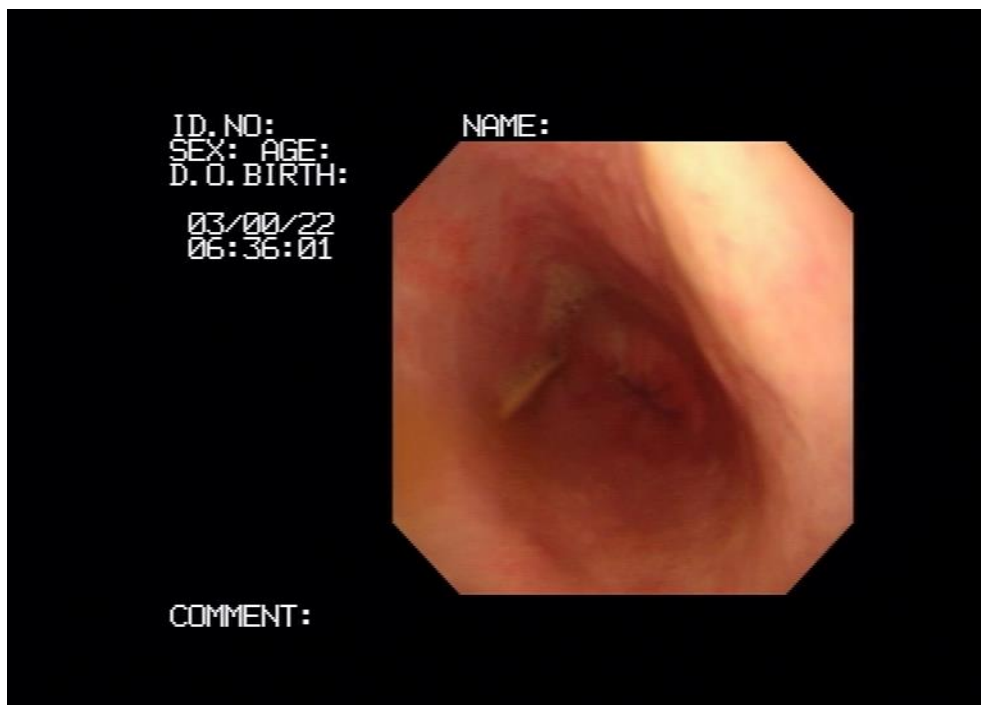
Diferencijalno dijagnostički u obzir treba uzeti opstrukciju jednjaka stranim tijelom, strikture, hijatalnu herniju, megaesofagus, jednjački divertikulum i anomalije vaskularnog prstena. Nabrojani poremećaji mogu se isključiti kontrastnom rendgenološkom pretragom ili endoskopijom (Moore, 2013.).

Blagi oblik ezofagitisa liječi se dijetalnom prehranom koja podrazumijeva hranu s niskim udjelom masti i visokim udjelom proteina. Srednje jaka do jaka upala zahtjeva agresivniju terapiju. Pse s izrazitom kaheksijom i aspiracijskom pneumonijom potrebno je hospitalizirati. Preporuča se uskraćivanje hrane na usta u potpunosti, parenteralna prehrana ili postavljanje gastričnih sondi uz individualni pristup svakom pacijentu. Lijek izbora je sukralfat (0,5 do 1 g, peroralno, tri puta na dan) u obliku oralne suspenzije, koji svojim citoprotektivnim učinkom veže stanice na području oštećenja. Intaktne tablete sukralfata se mogu koristiti, ali je veća učinkovitost suspenzije jer se ravnopravno raspoređuje po oštećenoj sluznici. Metoklopramid (0,1 do 0,2 mg/kg, peroralno ili subkutano, tri puta na dan) ili cisaprid (0,05 do 0,5 mg/kg, peroralno, dva puta na dan) uvode se kako bi smanjili refluks, povećanjem tonusa donjeg jednjačkog sfinktera i poticanjem pražnjenja želuca. Preporuča se primjena antisekretornih lijekova (ranitidin 0,5 do 1,0 mg/kg, peroralno ili intravenski, dva puta na dan; famotidin 0,25 do 0,5 mg/kg, peroralno, jednom dnevno; omeprazol 0,35 mg/kg, peroralno, jednom dnevno) kako bi se smanjila kiselost želučanog sadržaja (Jergens, 2010.; Willard, 2013.;). Antibiotici izbora su aminopenicilini (ampicilin i amoksisicilin) u kombinaciji s enrofloksacinom ili marbofloksacinom (Lappin i sur., 2017.).

Prognostički ezofagitisi koji su blažeg karaktera imaju dobre izgleda za izlječenje. Svi teži oblici upale u kojima je došlo do erozija i ulceracija mogu se zakomplicirati i na mjestima oštećenja nastati strikture. Infekcije gljivicom *Pythium insidiosum* i oblicem *Spirocerca lupi* sa sobom nose vrlo nepovoljan ishod, sa skoro stopostotnim uginućem (Sherding i Johnson, 2011.). Striktura jednjaka rezultiraju regurgitacijom i gubitkom težine, a u težih slučajeva aspiracijskom pneumonijom (Jergens, 2010.).



Slika 2. Endoskopski prikaz upale jednjaka u psa. Vidljiva hiperemija i edem sluznice. (Šmit, I., Klinika za unutarnje bolesti, Veterinarski fakultet Sveučilišta u Zagrebu).



Slika 3. Endoskopski prikaz ezofagitisa u psa, posljedično limfomu u psa. (Šmit, I., Klinika za unutarnje bolesti, Veterinarski fakultet Sveučilišta u Zagrebu).



## 1.2. Gastroezofagusni refluks

Gastroezofagusni refluks (GER) jedan je od najčešće dijagnosticiranih gastrointestinalnih poremećaja u ljudi. U pasa dolazi s manjom učestalošću iako mu se u posljednje vrijeme pridodaje sve više značaja (Moore, 2013.). Neke od karakteristika etiologije, patofiziologije i liječenja gastroezofagusne refluksne bolesti (GERB) u ljudi mogu se primijeniti na psima. Anatomija, mehanizmi obrane i čimbenici opuštanja donjeg jednjačkog sfinktera (DES) služe kao osnova za razumijevanje GER-a tijekom anestezije (Vlasin i sur., 2004.; Jergens, 2010.). Pravilnom funkcijom donjeg jednjačkog sfinktera sprječava se nastanak gastroezofagusnog refluksa. Postoje razni međusobno povezani čimbenici koji omogućuju DES-u učinkovito djelovanje kao anti-refluks barijera. To su slojevi mišića oko jednjaka i dijafragmatskih krakova, oštri kut koji nastaje na spoju između jednjaka i kardije želuca, te zatvaranje prouzrokovano naborima sluznice kada se jednjak opusti (Miller i sur., 2009; Hyun i Bak, 2011.).

Bilo koja promjena u tim mehanizmima uzrokuje refluks u pasa, nakon čega nastaje oštećenje sluznice jednjaka i razvoj ezofagitisa. Oštećenje sluznice jednjaka može se pripisati produljenom kontaktu sa želučanom kiselinom, pepsinom, žučnim solima i tripsinom. Kronični ezofagitis može uzrokovati stenozu jednjaka zbog oštećenja submukoze i mišićnih slojeva. Na tim mjestima stvaraju se intraluminalne fibroze koje uzrokuju ožiljke. Općenito, pretpostavlja se da GER s vremenom progredira u ezofagitis, iako se moraju uzeti u obzir i drugi čimbenici, jer svi psi s GER-om nužno neće razviti ezofagitis (Wilson i Walshaw, 2004.). Čimbenici koji utječu na razvoj ezofagitisa nakon epizode GER-a u pasa slični su onima koji se nalaze u ljudi. To su nekompatibilnost anti-refluks sustava, kiselost i vrsta enzima prisutnih u sadržaju želuca u kontaktu sa sluznicom, sposobnost evakuacije sadržaja i otpornost sluznice jednjaka. Međutim, takvi čimbenici proučeni u ljudi, nisu dobro definirani u pasa (Pratschke i sur., 1998.). Vrijednost pH sadržaja želuca, zajedno s dužinom vremena u kojem je bio u dodiru sa sluznicom, može biti pokretački čimbenik za ezofagitis. Dokazano je da je pH manji od 2,5 u trajanju od 20 minuta ili više, sposoban izazvati ozbiljna oštećenja sluznice jednjaka (Wilson i Walshaw, 2004.).

Opća anestezija najčešći je i najtemeljitiije proučeni uzrok gastroezofagusnog refluksa. Tijekom anestezije, GER se događa kada pH refluksa padne ispod 4,0 (refluks želučane

kiseline) ili se povećava iznad 7,5 (refluks žuči), u trajanju od 30 sekundi ili više (Wilson i sur., 2005.). GER tijekom anestezije povezan je s različitim čimbenicima, uključujući vrstu kirurškog zahvata, položaj pacijenta i primijenjene anestetičke lijekove. Također, tijekom anestezije dolazi do usporavanja peristaltike i nedostatka slina koja neutralizira pH želučanog sadržaja, pridonoseći razvoju ezofagitisa (Jergens, 2010.). Teško je utvrditi koji tip kirurškog zahvata uzrokuje veću pojavnost refluksa tijekom anestezije. Psi koji su imali abdominalne operacije predisponirani su na veću incidenciju refluksa zbog povećanja intra-abdominalnog tlaka. Kirurški zahvati na maternici, s druge strane, su opisani kao najčešći uzrok GER u pasa (Galatos i Raptopoulos, 1995.a). Moguće je da promjene dubine anestezije, rukovanje pacijentima i promjene u položaju tijela mogu uzrokovati GER (García i sur, 2013.). Također je opisano da postavljanje psa u Trendelenburgovu poziciju (s glavom smještenom niže od tijela) predisponira razvoj refluksa. Ovaj položaj se koristi kada trbušni organi zahtijevaju kranijalnu repoziciju. Pacijenti koji su prošli prethodnu operaciju također pokazuju veću incidenciju GER-a (Galatos i Raptopoulos, 1995.b). Nekoliko predanestetskih i anestetskih lijekova kao što su atropin, diazepam, acepromazin, diazepam, ksilazin, morfin, halotan i izofluran mogu dovesti do GER-a smanjujući tonus DES-a. Pojava GER-a tijekom anestezije je relativno čest problem i čimbenik rizika za daljnje komplikacije, kao što je aspiracijska upala pluća, ezofagitis i jednjačka striktura (Kim i sur., 1977.; Strombeck i Harrold, 1985.).

Klinička slika gastroezofagusnog refluksa usko je povezana s kliničkom slikom ezofagitisa. Budući da, upala kaudalnijih dijelova jednjaka uglavnom potječe od GER-a (Moore, 2013.). Laringealni stridor i promjena ili gubitak glasa, kao posljedica kroničnog laringitisa zbog izloženosti želučanoj kiselini, mogu biti primarni znakovi jakog gastroezofagusnog refluksa. GER se također očituje regurgitacijom, povraćanjem, pojačanim slinjenjem, razdražljivošću i depresijom. Zbog bolnosti prilikom gutanja psi pružaju vrat i podižu glavu kako bi si olakšali transport hrane do želuca. Psi s kroničnim ulceroznim ezofagitisom, sekundarno GER-u pokazuju progresivnu disfagiju za krutu hranu. Posljedično tome, kliničkim pregledom se može ustanoviti loše opće stanje životinje, dehidracija i anoreksija (Sherding i Johnson, 2011.).

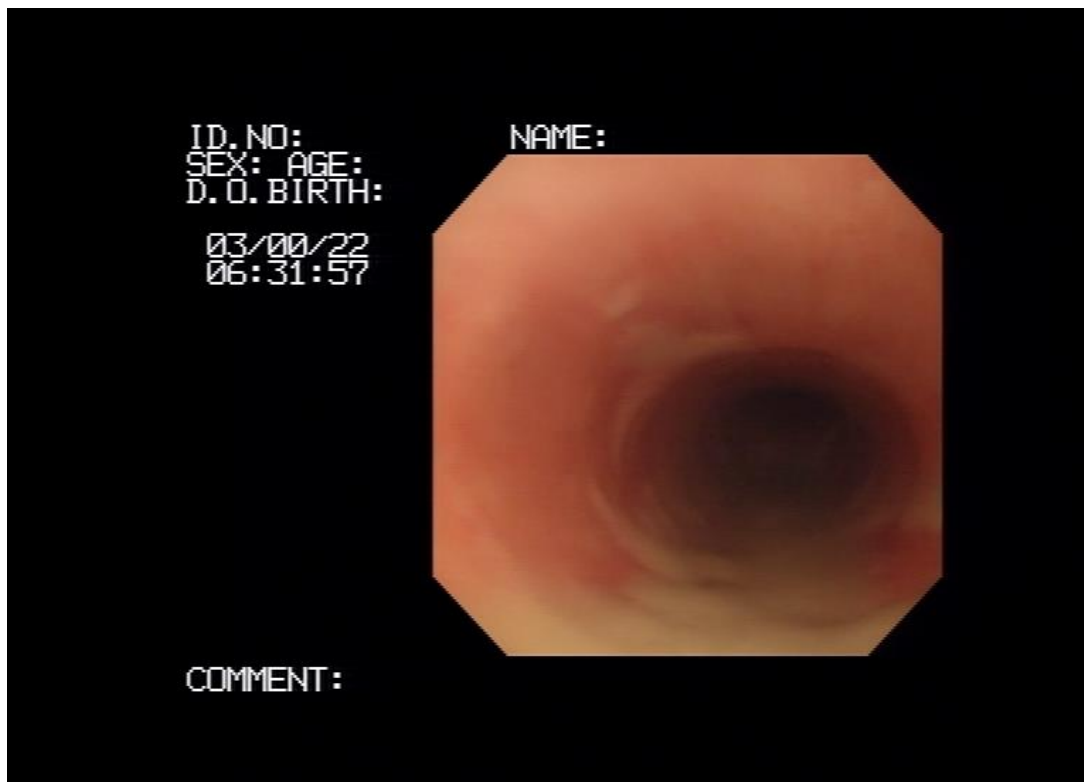
Sumnju na gastroezofagusni refluks postavljamo kada se u jednjaku pronađe određena količina želučanog sadržaja koja nije povezana s normalnim podrigivanjem ili povraćanjem (Sherding i Johnson, 2011.). Ključnu ulogu u postavljanju sumnje često ima sama povijest

bolesti pacijenta. Naime, veći su izgledi da će psi koji su bili anestezirani imati refluks od onih koje nisu (Jergens, 2010.).

Dijagnosticiranje refluksa najpreciznije se izvodi endoskopijom i videofloroskopijom. Definitivna potvrda dijagnoze zahtjeva mjerenje pritiska kaudalnog sfinktera jednjaka i 24-satno intraluminalno određivanje pH, zahvat koji većini životinja nije ugodan. Diferencijalno dijagnostički možemo razmatrati da li se radi o megaezofagusu, hijatalnoj herniji, strikturi jednjaka, ezofagitisu ili stranom tijelu (Moore, 2013.).

Terapija uključuje masno restriktivnu dijetalnu hranu, budući da masnija hrana usporava pražnjenje želuca i smanjuje pritisak kaudalnog sfinktera jednjaka. Izbjegava se kasno hranjenje životinja jer se za vrijeme sna sfinkter opušta. Uz dijetalnu prehranu, terapija se provodi i medikamentno. Lijekovi izbora su protektori sluznice (sukralfat), inhibitori protonske pumpe (omeprazol i ezomeprazol), H<sub>2</sub> blokatori (cimetidin, ranitidin, famotidin), te prokinetici (metoklopramid). Sukralfat ima dvostruki učinak, djeluje protuupalno i olakšava obnovu epitelnih stanica sluznice. Uslijed otapanja u kiselom okolišu dolazi do stvaranja zaštitne barijere na sluznici, a sposobnost vezanja čimbenika rasta ubrzava cijeljenje na mjestima oštećenja. Sukralfat smanjuje resorpciju drugih lijekova koji se daju oralnim putem i zbog toga je najbolje davati ga dva sata poslije ostalih lijekova (npr. blokatora želučane kiseline) (Washabau i Holt, 2003.).

Prognostički životinje oboljele od gastroezofagusnog refluksa imaju veliku mogućnost da se u potpunosti oporave uz prilagođenu medikamentnu terapiju (Moore, 2013.).



Slika 4. Endoskopski prikaz gastroezofagusnog refluksa u psa. Vidljiva veća količina bijelog sadržaja u lumenu jednjaka. (Šmit, I., Klinika za unutarnje bolesti, Veterinarski fakultet Sveučilišta u Zagrebu).

### 1.3.Strana tijela u jednjaku

Strano tijelo u jednjaku (lat. *Corpus alienum oesophagi*) relativno je česta bolest u pasa i može imati ozbiljne posljedice u smislu morbiditeta i mortaliteta pacijenta (Juvet i sur., 2010.). Strana tijela obično zaostaju u prostoru minimalne fiziološke ekstenzije jednjaka: ulaz u prsnu šupljinu (lat. *apertura thoracis cranialis*), prostor iznad baze srca i otvor u ošitu (lat. *hiatus esophageus*) (Thompson i sur., 2012.). Kostí su najčešća strana tijela. Od ostalih stranih tijela još se mogu pronaći udice, komadići drva, igle, loptice i neprožvakane poslastice za pse. Opstrukcija jednjaka uzrokovana stranim tijelom može biti djelomična ili potpuna. Pasažu u kaudalnije dijelove jednjaka otežava jak mišićni spazam i tkivni edem na mjestu opstrukcije. Opsežnost oštećenja ovisiti će o trajanju opstrukcije, veličini i oštini kutova stranog tijela. Na mjestu gdje strano tijelo pritiskuje stjenku jednjaka s vremenom se razvija abrazija i nekroza sluznice. Ukoliko predmet ima oštrije rubove može doći i do perforacije stjenke, mediastinitisa, pleuritisa, te ponekad, krvarenja sa smrtnim ishodom (Moore, 2013.).

Ozbiljnost kliničkih znakova će ovisiti o veličini stranog tijela i trajanju opstrukcije. Hipersalivacija, nagon za povraćanjem, disfagija, regurgitacija i ponovljeni pokušaji gutanja su znakovi opstrukcije jednjaka stranim tijelom. Klinički znakovi ovise o položaju stranog tijela i o stupnju i trajanju opstrukcije. Djelomična opstrukcija može dopustiti pasažu tekućine, ali ne i krute hrane. Uz kroničnu opstrukciju, anoreksija, gubitak težine i letargija su česti popratni simptomi. Perforacija vratnog dijela jednjaka može rezultirati lokalnim apscesom ili supkutaním emfizemom. Perforacija prsnog dijela jednjaka dovodi do pleuritisa, mediastinitisa, piotoraksa, pneumotoraksa, formiranja bronhoezofagealne fistule ili stvaranja fatalne aortalne ezofagealne fistule. Ezofagitis, strikture jednjaka i stvaranje jednjačkih divertikuluma također su potencijalne komplikacije (Houlton i sur., 1985.). Kod opstrukcije manjim stranim tijelima simptomi se pojavljuju postupno tijekom nekoliko dana i reakcije nisu toliko očigledne (Jergens, 2010.). U većine pacijenata postoji povijest konzumiranja nejestivih predmeta, pa bi se posebna pozornost trebala obratiti na anamnezu (Moore, 2013.). U nekim slučajevima postoji šansa da sam vlasnik vidi da je pas progutao strano tijelo i da nakon toga pokazuje kliničke znakove. Opći klinički pregled varira od nespecifičnog do toga da se može utvrditi zadržavanje iz usta i potencijalno palpirati strano tijelo u obliku nefiziološkog izbočenja na vratnom dijelu jednjaka (Jergens, 2010.). Povišena tjelesna temperatura, potištenost, anoreksija i kašalj često su pokazatelji moguće

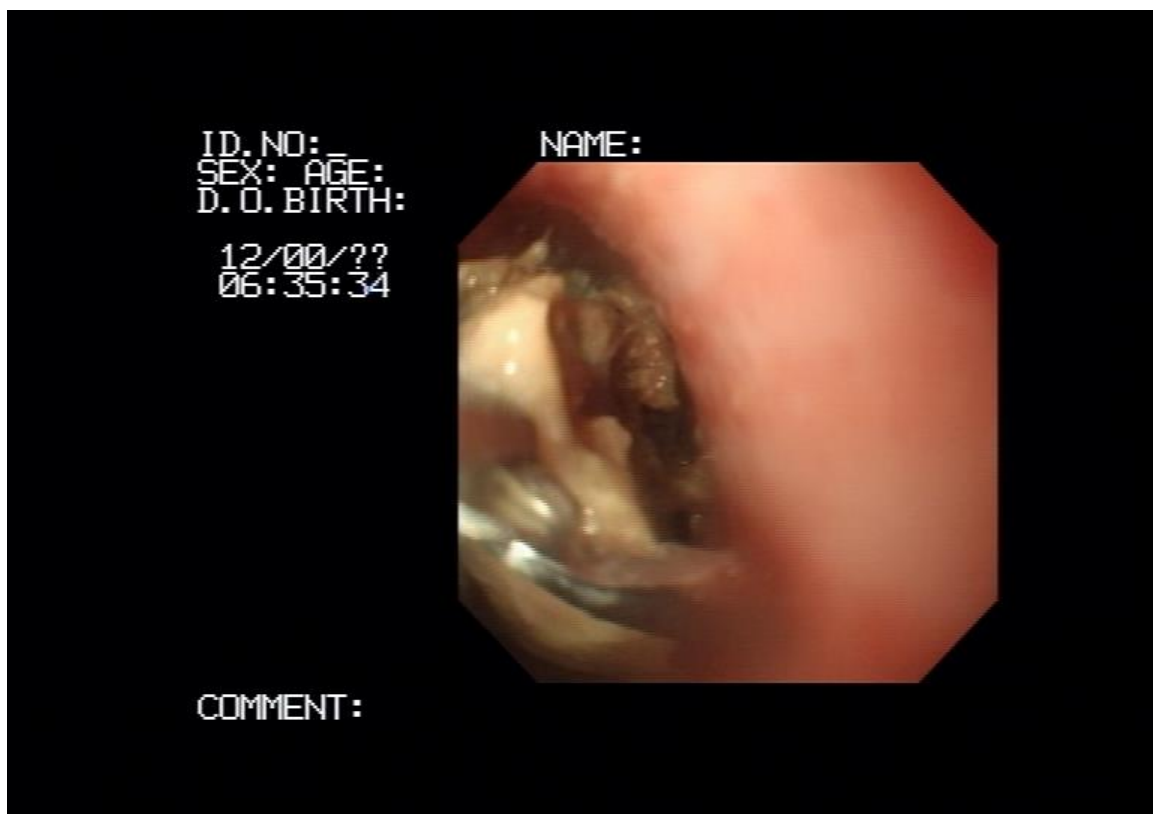
perforacije jednjaka i aspiracijske pneumonije. Kompletna krvna slika u takvih pacijenata pokazat će leukocitozu i neutofiliju sa skretanjem u lijevo (Moore, 2013.).

Dijagnostika, pri sumnji na opstrukciju jednjaka stranim tijelom treba biti brza i precizna. Prvi korak je rendgenološka pretraga vrata i grudne šupljine, nakon koje kliničar mora isključiti potencijalnu perforaciju jednjaka (pneumomediastinum, pneumotoraks, izljev u grudnu šupljinu) i aspiracijsku pneumoniju. Kod sumnje na perforaciju za kontrastnu rendgenološku pretragu preporuča se koristiti agens topljiv u vodi (ioheksol ili gastrografin) umjesto barijevog sulfata. Ezofagoskopijom (slika 5.) ćemo potvrditi dijagnozu i procijeniti sekundarna oštećenja sluznice (Jergens, 2010.).

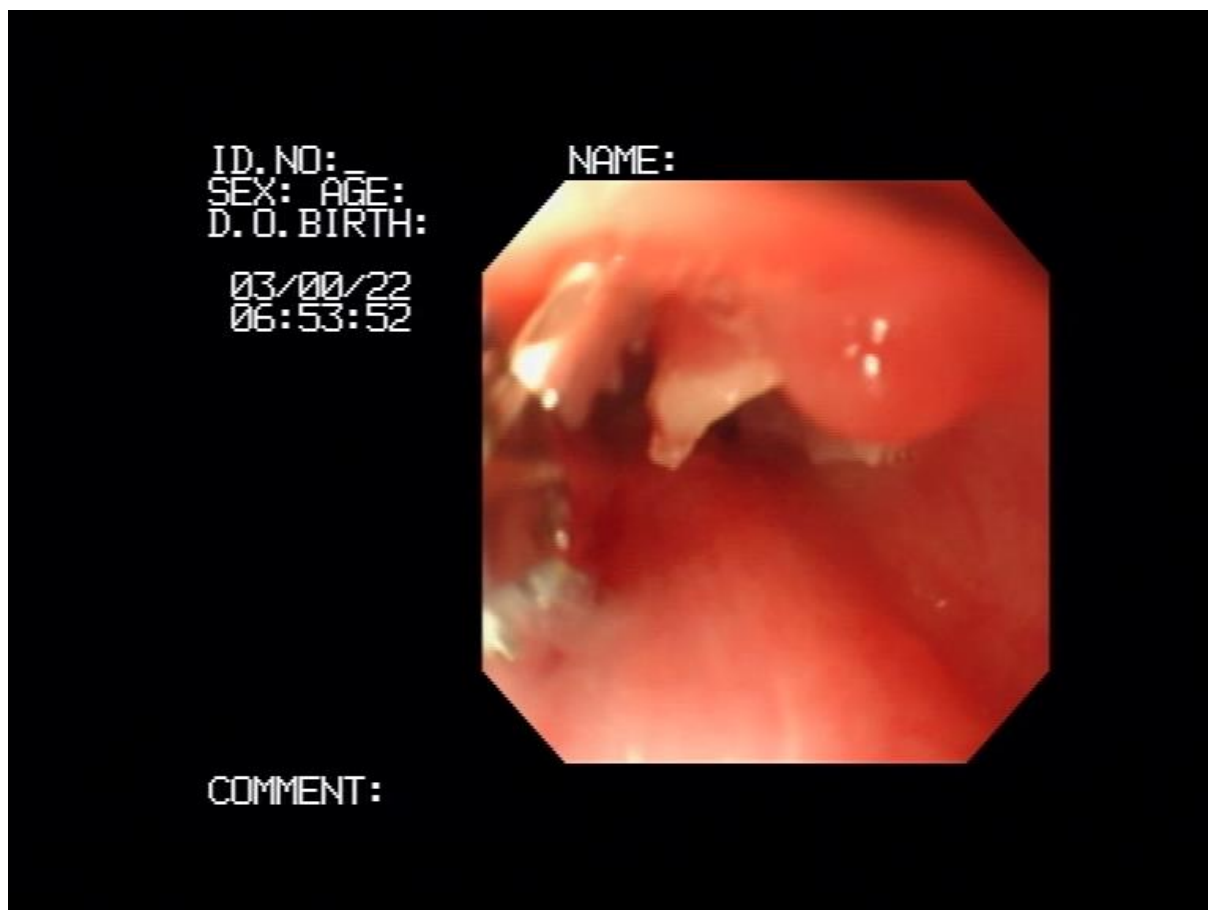
Opstrukcija jednjaka stranim tijelom spada u česta hitna stanja i zahtjeva uklanjanje odmah po stabilizaciji pacijenta. Prolongirana retencija stranog tijela povećava vjerojatnost nastanka oštećenja sluznice, ulceracija i perforacije (slika 6.). Vađenje stranog tijela moguće je izvesti endoskopski što je manje invazivan, a time i poželjan zahvat. No često takvo što nije moguće (osobito u slučaju kada je strano tijelo kost) i potrebno je strano tijelo izvaditi kirurškim putem. Strano tijelo može biti uklonjeno na usta forcepsom za vađenje stranih tijela ili nježno pogurano u želudac. Iz želuca se uklanja kirurškim zahvatom gastrotomije, ukoliko nije riječ o hrani, koja može biti ostavljena da se probavi. Poseban oprez pridodaje se vađenju tijela endoskopom jer postoji velika vjerojatnost perforacije stijenke jednjaka. Jednom kada se strano tijelo ukloni iz jednjaka, sluznica mora biti pažljivo pregledana na potencijalna oštećenja. Vrlo čest postendoskopski nalaz je edematozna i eritematozna sluznica. Rendgenološka pretraga grudne šupljine mora biti ponovljena ukoliko postoji sumnja na perforaciju (Jergens, 2010.). Prednosti endoskopskog uklanjanja su izbjegavanje invazivne torakotomije ili laparotomije, a značajno smanjuje vrijeme oporavka i troškove sveukupnog liječenja (Juvet i sur., 2010.). Kirurško uklanjanje potrebno je provesti ukoliko je endoskopsko vađenje bilo neuspješno ili kada je došlo do perforacije. Operacija se izvodi interkostalnom torakotomijom i u akutnim slučajevima postotak komplikacija je vrlo nizak. U dugotrajnim slučajevima postotak komplikacija ovisi o stupnju oštećenja jednjaka. U tom slučaju nekada se osim vađenja stranog tijela postavlja i želučana sonda kako bi se premostilo oštećenje na jednjaku i omogućilo nesmetano zaraštanje. Nakon vađenja stranog tijela psi s minimalnim ili nikakvim oštećenjima jednjaka ne zahtijevaju medikamentnu terapiju. Životinje sa srednje do teškim oštećenjima sluznice zahtijevaju antisekretornu i citoprotektivnu terapiju. Dodatno se mogu uvesti antibiotici širokog spektra djelovanja ukoliko je došlo do oštećenja zaštitne membranske barijere sluznice. Neki

kliničari preporučuju uvođenje kortikosteroida u antiinflamatornim dozama kako bi se spriječilo nastajanje striktura jednjaka na mjestu oštećenja, međutim njihova učinkovitost još nije dokazana. Ukoliko je došlo do opsežnih oštećenja sluznice potrebno je isključiti cjelokupnu prehranu na usta, postaviti želučanu sondu i putem nje provoditi hranjenje (Jergens, 2010.).

Općenito gledano prognoza nakon vađenja stranog tijela je povoljna, međutim neki psi mogu razviti komplikacije od kojih je najčešća striktura na mjestu opstrukcije (Moore, 2013.). Dužina trajanja kliničkih znakova prije hospitalizacije ne mora nužno utjecati na krajnji ishod liječenja (Thompson i sur., 2012.). Povećani su rizici od uginuća u pasa koji bili podvrgnuti kirurškom zahvatu nakon neuspjelih endoskopskih pokušaja uklanjanja stranog tijela i u pasa kod kojih se endoskopija ponovno izvodila nakon operacije. Osim toga, povećan rizik od uginuća bio je povezan sa sve većim brojem komplikacija u trenutku uklanjanja, a posebno s perforacijom jednjaka i krvarenjem unutar jednjaka nakon postupka (Rousseau i sur., 2007.).



Slika 5. Endoskopski prikaz vađenja stranog tijela (kost) iz jednjaku u psa. Na prikazu je vidljiv dio kosti i forceps za uklanjanje stranog tijela. (Šmit, I., Klinika za unutarnje bolesti, Veterinarski fakultet Sveučilišta u Zagrebu).



Slika 6. Endoskopski prikaz perforacije jednjaka u psa. (Šmit, I., Klinika za unutarnje bolesti, Veterinarski fakultet Sveučilišta u Zagrebu).



#### 1.4.Striktura jednjaka

Striktura jednjaka predstavlja ožiljkasto tkivo koje se razvilo kao sekundarna patološka promjena uslijed upale dubljih slojeva jednjaka. Nakon što zahvati sluznicu, upala se širi na mišićnicu, a zarasta stvaranjem fibroznog tkiva. Fibrozne promjene uzrokuju kružno suženje jednjaka koje ometa normalan transport hrane do želuca. Obično se ne javljaju kod blagih ezofagitisa kod kojih je zahvaćena samo sluznica (Adamama-Moraitou i sur. 2002.). Stenoze se mogu pojaviti cijelom dužinom jednjaka. Vrijeme koji protekne od pojave jake upale jednjaka do stvaranje striktura procjenjuje se na oko jedan do tri tjedna (Jergens, 2010.). Gastroezofagusni refluks kao posljedica opće anestezije i trauma uslijed opstrukcije stranim tijelom dva su najčešća uzroka stvaranja striktura jednjaka. Rjeđe se javlja kao posljedica kemijskih ozljeda uslijed gutanja otrova, kirurških zahvata na jednjaku, neoplazija i apscesa u području vrata (Moore, 2013.).

Od kliničkih znakova izražena je regurgitacija, disfagija i pojačano slinjenje. Oboljeli psi obično preferiraju tekuću hranu i usprkos apetitu gube na težini. Regurgitacija se javlja neposredno nakon uzimanja hrane, a pas obično pokušava ponovo progutati regurgitirani sadržaj. Kod težih i opsežnijih striktura praćenih upalom, kliničkom slikom dominiraju znakovi opće slabosti, podhranjenosti i anoreksije. Dišni simptomi (kašalj i kihanje) mogu biti uočeni u pasa s aspiracijskom pneumonijom (Jergens, 2010.).

Kao i kod ostalih bolesti jednjaka, dijagnostika se temelji na općem kliničkom, rendgenološkom i endoskopskom nalazu. Klinički pregled obično ne otkriva značajne abnormalnosti, osim gubitka tjelesne težine. Intraluminalne i ekstraluminalne mase koje uzrokuju suženja jednjaka mogu biti uočene na nativnom rendgenogramu. Kontrastna rendgenološka pretraga pomoću tekućeg barija ili barija pomiješanog s hranom otkriva moguće strikture. Ovom dijagnostičkom metodom možemo odrediti točnu poziciju, broj i opseg promjena na jednjaku. Ultrazvučna pretraga se nije pokazala kao pretjerano korisna metoda dijagnostike benignih striktura, međutim korisna je kod onih nastalih uslijed pritiska novotvorina. Poneke medijastinalne i periezofagealne mase mogu biti aspirirane i uzorkovane ultrazvučnim navođenjem. Endoskopija mora biti provedena u svih pacijenata kako bi se potvrdilo mjesto i ozbiljnost strikture. Biopsijom i endoskopskom eksfolijativnom citologijom uzorkujemo promjene kako bi se isključila moguća intraluminalne malignosti (Jergens, 2010.; Moore, 2013.).

Diferencijalno dijagnostički možemo razlikovati anomalije vaskularnog prstena, ezofagitis, intraluminalne neoplastične mase i ekstraluminalne periezofagusne mase (Moore, 2013.).

Terapiju opsežnih striktura i ezofagitisa započinjemo uskraćivanjem hrane na usta i postavljanjem privremene želučane sonde u pacijenata s opsežnom traumom sluznice. Benigne strikture najbolje se terapišu mehaničkom dilatacijom tijekom ezofagoskopije, u prosječnom trajanju širenja od 1,0 do 1,5 minuta (Leib i sur. 2001.). Dilatacija se izvodi balonskim dilatatorom koji se uvede u radni kanal endoskopa ili posebnim gumenim dilatatorima. Postupak se prosječno ponavlja dva do četiri puta. Razmak između ponavljanja postupka varira, ali u prosjeku iznosi od četiri do sedam dana. Zahvat je moguće pratiti i videofloroskopijom ukoliko endoskopski nije moguće. Česte komplikacije tijekom izvođenja zahvata su krvarenja na mjestu aplikacije balona, a rijetko može doći do perforacije stijenke jednjaka (Washabau, 2005.). Nakon mehaničke dilatacije potrebno je nastaviti medikamentnu terapiju ezofagitisa oralnom suspenzijom sukralfata (0.5-1.0 g otopljeno u 5 ml vode, oralno, tri puta na dan). Kako ne bi dolazilo do daljnjeg oštećenja sluznice uslijed gastroezofagusnog refluksa preporuča se korištenje sukralfata i lijekova koji povisuju tonus mišića donjeg jednjačkog sfinktera. Primjena sistemskih kortikosteroida (prednizon 0.5-1.0 mg/kg, oralno, podijeljeno na dva puta na dan kroz 10 do 14 dana) može spriječiti ponovno nastajanje striktura. Drugi pristup uključuje korištenje endoskopske igle za skleroterapiju kojom se ubrizgava triamkinolon acetamid ili deksametazon na tri ili četiri mjesta oko striktura odmah nakon mehaničke dilatacije. Dijetalna prehrana i medikamentna terapija se provodi minimalno 10 do 14 dana postdilatacijski (Jergens, 2010.). Kirurška tehnika rekonstrukcije striktura u vratnom dijelu jednjaka uključuje stvaranje tzv. vučnog divertikuluma. Abnormalna jednjačka pokretljivost ostaje perzistentna kranijalno od mjesta suženja, usprkos zahvatu (Johnson i sur. 1992.).

Prognoza za benigne striktura je dobra s uspješnom balonskom dilatacijom. Kirurška resekcija benignih striktura je manje poželjna jer su stope uspjeha manje nego kod postupka dilatacije balonom. Nadalje, kirurška resekcija često rezultira nastajanjem novog suženja na mjestu reza. Maligne striktura jednjaka često sa sobom nose loše prognoze i liječe se kombinacijom kirurške resekcije, ako je moguća, balonskom dilatacijom, ako je potrebna i prikladnim postoperacijskim zračenjem uz kemoterapiju (Jergens, 2010.).

## 1.5. Megaezofagus

Megaezofagus je sindrom karakteriziran proširenjem jednjaka uslijed smanjenja odnosno odsutnosti peristaltike istog. Manifestira se kao kongenitalni idiopatski megaezofagus u mladih pasa. U odraslih pasa se javlja u dva oblika: kao idiopatski stečeni megaezofagus i sekundarna stečena lezija posljedično drugoj bolesti. Predisponirane pasmine su irski seter, njemački ovčar, shar pei, njufaundlender, labrador retriever i njemačka doga (Jergens, 2010.). Urođeni megaezofagus javlja se u štenaca i mladih pasa. Patogeneza mu nije do kraja poznata, ali uključuje nedostatak vagalne aferentne inervacije jednjaka (Holland i sur., 2002.). Karakterizira ga opći hipomotilitet i dilatacija jednjaka koji uzrokuju regurgitaciju i zaostajanje u rastu štenaca neposredno nakon odbića (Washabau, 2005.). Većina slučajeva megaezofagusa u odraslih pasa nema poznatu etiologiju i odnosi se na stečeni idiopatski megaezofagus. Sindrom se javlja spontano u pasa, najčešće u dobi od 7 do 15 godina, bez spolne i pasminske predispozicije. Poremećaj se često pogrešno uspoređivao s ahalazijom jednjaka u ljudi, jer se pretpostavljalo da patofiziološki zakazuje relaksacija donjeg jednjačkog sfinktera. Takva teorija je odbačena jer u oboljelih pasa gornji i donji jednjački sfinkter pravilno reagiraju na refleks guranja. Međutim postoji nedostatak ili odsutnost refleksa sfinktera na intraluminanu stimulaciju (Gaynor i sur., 1997.).

Stečeni sekundarni megaezofagus može se javiti kao rezultat mnogih poremećaja, osobito bolesti koje uzrokuju difuznu neuromuskularnu disfunkciju. Miastenija gravis prednjači u postotku od 25-30% svih oboljelih. Disautonomija je opća autonomna neuropatija kod koje su hipomotilitet i megaezofagus konzistentan nalaz. Češće se javlja u mačaka, ali su zabilježeni i slučajevi u pasa (Jergens, 2010.). Druge bolesti kod kojih se sekundarno javlja megaezofagus su hipoadrenokortizam, otrovanje olovom, lupus miozitis i teški oblici ezofagitisa (Moore, 2013.).

Najčešći klinički znak, bez obzira na uzrok megaezofagusa, je regurgitacija. Učestalost regurgitiranja varira, od više uzastopnih epizoda u jednom danu, do manje njih u razmaku od nekoliko dana. Najčešće se javlja odmah nakon jela ili nekoliko sati poslije. Općenito životinje imaju očuvan apetit, osim u slučaju kada razviju aspiracijsku pneumoniju. Klinički pregled često otkriva pojačano slinjenje i slabu do umjerenu kaheksiju. U pacijenata s

aspiracijskom pneumonijom, dišni šum nad plućima je pojačan te praćen pucketanjem i krkljanjem (Washabau, 2005.).

Laboratorijske pretrage krvi i urina početne su pretrage koji nam mogu pomoći prilikom dijagnostike megaezofagusa kako bi se u slučaju da se radi o sekundarnoj manifestaciji otkrio primarni uzrok poremećaja (npr. hipoadrenokorticism) (Dewey i sur., 1997.). Titar protutijela nikotinskih receptora acetilkolina treba provesti za procjenu miastenije gravis, čak i u odsustvu generalizirane slabosti mišića jer miastenija gravis može oponašati idiopatski megaezofagus. Dodatni laboratorijski testovi za isključivanje metaboličkih poremećaja uključuju ACTH stimulacijski test, elektromiografija i brzina provođenja podražaja u mišićima (Tan i Diamant, 1987.). Nativnom rendgenološkom pretragom vrata i grudnog koša uočava se proširen dio jednjaka ispunjen zrakom i hranom i/ili tekućinom. Gubitak tkivne transparentnosti nad plućima indicira da se radi o aspiracijskoj pneumoniji. Potrebno je učiniti kontrastnu rendgenološku pretragu (ezofagogram) u slučaju da su nativni snimci sumnjivi ili interpretirani kao normalni. Ezofagoskopiju je potrebno napraviti u slučaju da se sumnja na refluksni ezofagitis ili opstruktivnu bolest (neoplaziju), ali u pravilu nije potrebna za potvrdu megaezofagusa (Boudrieau i Rogers, 1985.).

Psi sa stečenim sekundarnim megaezofagusom bi se trebali diferencirati od onih oboljelih od ostalih poremećaja jednjaka i sukladno primarnom oboljenju liječiti na propisan način. Psi oboljeli od mijastenije gravis trebaju dobiti piridostigmin, kortikosteroide ili azatioprin. Mikofenolat mofetil se također koristi kao lijek izbora za terapiju MG, međutim njegov učinak još nije dovoljno dokazan da bi se preporučio za stalnu uporabu. Psi s hipotireoidizmom moraju biti tretirani s levotiroksinom i oni oboljeli od polimiozitisa s prednizolonom (Dewey i sur., 1999.). Psima s kongenitalnim i stečenim idiopatskim megaezofagusom terapija je potporna i simptomatska. Oboljelim psima hrana treba biti ponuđena u manjim obrocima s uzvišene površine kako se ne bi zaustavila na mjestu proširenja. Terapija se svodi na olakšavanje pasaže sadržaja do želuca. Osnovno je odrediti koja vrsta hrane psu najviše odgovara: tekuća, kašasta, čvrsta. Uvijek je preporučljivo davati kašastu hranu, međutim u nekim slučajevima bolji se rezultat dobije čvrstom hranom. Zatim je neophodno psu podići posudu za hranjenje, kako bi se što više smanjio utjecaj gravitacije na hranu koja otežano pasira do želuca. Najbolji rezultati se postižu kada pas konzumira hranu tako da se prednjim ekstremitetima postavi na uzvišenje i nakon obroka tako provede 10 - 15 minuta, kako bi hrana pod utjecajem gravitacije dospjela do želuca. Daju se češće i manje porcije lako probavljive hrane (Guilford i

Strombeck, 1996.). U onih pasa kod kojih je izražena opća malnutricija potrebno je postaviti želučanu sondu i hranjenje prilagoditi nutritivnim potrebama pacijenta. Za pravilno liječenje plućnih infekcija potrebno je izolirati i identificirati uzročnika. To ćemo najbolje postići kultiviranjem endotrahealnog ispirka ili sadržaja dobivenog bronhoalveolarnom lavažom. Dobivene kulture mikroorganizama izlažemo standardiziranim koncentracijama antibiotika i na osnovu njihove osjetljivosti na isti, biramo najefikasniji antibiotik za liječenje infekcije. Prokinetici poput metoklopramida i cisaprida nemaju preveliki učinak na prugasto mišićje jednjaka, ali stimuliraju kontrakcije donjeg jednjačkog sfinktera. Betanekol (5-25 mg/kg p.o. svakih osam sati) se pokazao kao puno učinkovitiji prokinetik. Zbog visoke pojavnosti ezofagitisa kod megaezofagusa preporuča se primjenjivanje oralne suspenzije sukralfata (Jergens, 2010.).

Oboljelim psima je potrebno raditi procjenu stanja svakih jedan do dva mjeseca kako bi pratili napredovanje bolesti. Prilikom svakog pregleda potrebno je napraviti rendgenološku pretragu grudne šupljine i vrata kako bi se procijenilo eventualno povećanje defekta i prisutnost aspiracijske pneumonije (Moore, 2013.). Prognoza u pasa sa stečenim megaezofagusom je općenito loša. Obično se dogodi da psi uginu uslijed učestalog ponavljanja epizoda aspiracijske pneumonije ili bivaju eutanazirani zbog ireverzibilnosti bolesti. Pacijenti oboljeli od kongenitalnog idiopatskog megaezofagusa uz pravilnu i redovitu terapiju pokazuju poboljšanje tijekom nekoliko mjeseci (Harvey i sur., 1974.).

## 1.6. Hijatalna hernija

Hijatalna kila je protruzija ili hernijacija dijela želuca i segmenta jednjaka kroz otvor u ošitu (lat. *hiatus oesophageus*) iz njegova normalnog položaja u abdomenu. U pasa se javlja u dva oblika: pomična i paraezofagusna. Pri pomičnoj hijatalnoj herniji, spoj između jednjaka i želuca kao i položaj želuca, koji je normalno smješten ispod ošita, izbočuje se kranijalno kroz ošit u medijastinum. Dok pri paraezofagusnoj herniji spoj između jednjaka i želuca je na normalnom mjestu ispod ošita, ali je dio želuca gurnut iznad ošita i leži pokraj jednjaka (Jergens, 2010.).

Pomična hijatalna hernija javlja se u dvije forme: kongenitalnoj i stečenoj. Kongenitalna se najčešće javlja u pasa pasmine shar pai, čau čau, engleskih i francuskih buldoga, a rezultat je nepotpunog stapanja ošita u tijeku embrionalnog razvoja. Oboljele životinje počinju pokazivati znakove bolesti nakon odbića. Stečena hijatalna hernija može se javiti u svih pasmina pasa. Etiologija nije do kraja razjašnjena, ali se smatra da nastaje zbog povišenja intra-abdominalnog tlaka uslijed poremećaja povezanih s kroničnim povraćanjem i kroničnih povišenja negativnog tlaka u grudnoj šupljini uslijed naizmjeničnih opstrukcija dišnih puteva (Washabau, 2005.). Brojni međusobno povezani čimbenici, uključujući premještanje donjeg sfinktera jednjaka, promjene u kutu ulaska jednjaka u želudac, anatomske promjene hijatalnog kanala i slabost freno-ezofagealnog ligamenta, poremećaji motiliteta jednjaka, ishodišne respiratorne, neurološke i neuromuskulatorne bolesti te drugi čimbenici čine kompleksnu etiopatogenezu ove bolesti (Keeley i sur., 2008.).

Klinički znakovi mogu biti konstantni ili češće povremeni zbog kretanja organa naprijed natrag od trbušne do prsne šupljine (Lorinson i Bright, 1998.). Kliničkom slikom dominiraju regurgitacija, povraćanje, hipersalivacija i povremena hematemeza. Pojačano slinjenje i regurgitacija javljaju se uslijed nadražaja jednjačke sluznice želučanim sokovima, dok je povraćanje rezultat opstruktivnog utjecaja hernije na želudac. Dispneja i kašalj se mogu javiti kod opsežnih hernijacija i aspiracijske pneumonije. Kronično oboljeli psi gube na težini i dehidrirani su (Moore, 2013.). U većini slučajeva opisanih do danas, prevladavaju klinički znakovi koji se odnose na sekundarnu gastrointestinalnu disfunkciju i/ili sekundarni gastroezofagusni refluks (Ellison i sur., 1987.).

Nativna rendgenološka pretraga grudne šupljine često otkriva kaudodorzalno, prisutnost organa trbušne šupljine. Moguće je uočiti različite stupnjeve proširenosti jednjaka i znakove aspiracijske pneumonije. Izvedbom kontrastnog ezofagograma možemo potvrditi prisutnost hijatalne hernije i proširenja jednjaka. Videofloroskopija je korisna dijagnostička metoda kojom utvrđujemo stupanj hipomotiliteta jednjaka. Ezofagoskopija obično nije prvi izbor pri dijagnosticiranju hernije, ali njom možemo utvrditi prisutnost refluksnog ezofagitisa i kranijalni pomak donjeg jednjačkog sfinktera i nabora želuca u lumen jednjaka (Jergens, 2010.).

Diferencijalno dijagnostički u obzir dolaze gastroezofagusni refluks, gastroezofagusna intususcepcija, epifrenični divertikulum i dijafragmatska hernija (Washabau, 2005.).

Rekonstruktivna kirurgija je indicirana za liječenje velikih kongenitalnih hijatalnih defekata. U tu svrhu radi se redukcija hiatusa oesophagusa, učvršćivanje jednjaka za ošitne krakove (ezofagopeksija) i lijeva fundusna gastropeksija. Rezultati uspješno izvedene operacije omogućuju brz oporavak životinje (Prymak i sur. 1989.).

### 1.7. Gastroezofagusna intususcepcija

Gastroezofagusna intususcepcija je rijedak gastrointestinalni poremećaj karakteriziran retrogradnom invaginacijom cijelog želuca u lumen jednjaka. Iako se želudac prvenstveno nalazi u intususcepciji, mogu biti uključeni i drugi organi poput duodenuma, slezene, omentuma i gušterače (Leib i Blass, 1984.). Najčešće se javlja u štenaca i mladih pasa, rijetko u odraslih pasa, a ako da, onda joj najčešće prethode dilatativne bolesti jednjaka. Predisponirajući čimbenici uključuju megaezofagus i slabost gastroezofagusnog sfinktera (McGill i sur., 2009.). Pasminski su predisponirani njemački ovčari, no bilo koja pasmina pasa može oboljeti, s većom učestalošću u muških životinja (Werthern i sur., 1996.).

Klinički znakovi su slični onima s opstrukcijom jednjaka, a uključuju regurgitaciju, odinofagiju, disfagiju i hematemezu. Simptomi nastupaju naglo i jako su izraženi. Uginuće je moguća kao posljedica venske staze. Oboljeli psi su letargični, često u stanju šoka, a kako se najčešće radi o štencima vrlo brzo se razvija respiratorni distress (Moore, 2013.).

Nativnom rendgenološkom pretragom uočava se tvorba u dijelu distalnog jednjaka i proširen, plinom ispunjen proksimalni dio jednjaka. Na snimkama su dušnik i srce potisnuti ventralno. Ultrazvučnom pretragom možemo diferencirati organe koji su protrahirali u jednjak, dok endoskopija služi kao metoda sigurne potvrde dijagnoze. Ezofagoskopijom uočavaju se nabori želuca u lumenu jednjaka (Moore, 2013.).

Kirurški zahvat obično je predviđen odmah po stabilizaciji pacijenta. Izvodi se eksplorativna laparotomija kojom se vizualizira defekt. Nakon procjene stanja želudac i organi unutar hernije nježnim manualnim povlačenjem bivaju pozicionirani u normalan anatomski položaj. Kako bi se spriječio ponovni nastanak intususcepcije izvodi se obostrana (lijeva i desna) gastropeksija. Postoperativna njega pacijenta uključuje intenzivno liječenje minimalno tri dana nakon zahvata. Analgetska terapija uključuje primjenu opioida: fentanil (3-5  $\mu\text{g}/\text{kg}/\text{h}$ , CRI) u infuziji kroz prvih 30 sati, a nakon toga metadon ili buprenorfin intramuskularno. Uz njih se preporuča korištenje sukralfata i metoklopramida, te antibiotika u kombinaciji ampicilin – amoksicilin (Emery i sur., 2015.). Postoje slučajevi kod kojih je intususcepcija uklonjena konstantnim ubrizgavanjem zraka endoskopom u jednjak (Moore, 2013.).



## 1.8. Anomalije vaskularnog prstena

Anomalije vaskularnog prstena su kongenitalne malformacije velikih arterija srca koje zahvaćaju intratorakalno jednjak i uzrokuju opstrukciju. Parovi embrionalnih aortalnih lukova postoje tijekom ranog razvoja fetusa i potom dovode do karotidnih arterija (treći lukovi), aortalni luk (lijevi četvrti luk), te plućne arterije i *ductus arteriosus* (šesti lukovi). Drugi aortalni lukovi regresiraju, iako su prvi aortalni lukovi također postali dio maksilarnih arterija. Kongenitalni defekti nastaju ako dođe do prekida regresije lukova (Holmberg i Presnell, 1979.). Perzistentni desni aortalni luk najbolje je dokumentirana anomalija u pasa. Nastaje kada embrionalni desni aortalni luk (tj. lijevi) postane funkcionalna razvijena aorta. Kružno uklještenje jednjaka oblikuju aorta s desne strane, *ligamentum arteriosum* dorzolateralno s lijeve, plućne arterije s lijeve strane i baza srca ventralno. Pasminski predisponirane pasmine su njemački ovčar i irski seter. Ostale anomalije s manjom pojavnosti su perzistentna desna i lijeva subklavijalna arterija, dupli aortalni luk, perzistentna desna dorzalna aorta, lijevi aortalni luk i desni *ligamentum arteriosum* te aberantne međurebrene arterije (Jergens, 2010.).

Oboljeli štenci pokazuju znakove regurgitacije krute hrane osobito po odbiću. Javlja se gubitak tjelesne težine i nemogućnost napredovanja usprkos očuvanom apetitu. Prisutnost vlažnog kašlja, dispneja i povišena tjelesna temperatura znak su da je došlo do razvoja aspiracijske pneumonije. Opći klinički pregled otkriva mršavost psa s očiglednom neuhranjenošću, iako životinja u svim ostalim aspektima fizički izgleda dobro. Ponekad se može palpirati dilatiran jednjak u cervikalnoj regiji (Washabau, 2005.).

Anomalije vaskularnog prstena trebale bi se razlikovati od drugih uzroka regurgitacije u mladih životinja, kao što su kongenitalni megaezofagus, strano tijelo u jednjaku i krikofaringealne disfagije. Pregledom rendgenskih snimaka grudnog koša obično se primjećuje ekspanzija tijela jednjaka kranijalno od baze srca. Pouzdani znak perzistentnog desnog aortalnog luka u mladih pasa je žarišna lijevostrana devijacija dušnika u blizini kranijalne granice srca u dorzoventralnoj i ventrodorzalnoj rendgenološkoj projekciji (Buchanan, 2004.). Ako je potrebno, kontrastni ezofagogram može se izvesti radi potvrđivanja mjesta opstrukcije jednjaka i stupnja distenzije jednjaka. Ezofagoskopija će razlikovati intraluminalne strikture od ekstrauminalne kompresije. Suženja se pojavljuju kao različiti intraluminalni vlaknasti prstenovi koji ostaju statički kada ih se pregledava

endoskopski, dok je kod anomalija vaskularnog prstena vidljivo ritmičko pulsiranje velikih krvnih žila (Jergens, 2010.).

Najefikasnija terapija perzistentnog desnog aortalnog luka je kirurška obrada uz pristup kroz lijevi međurebreni prostor. Zahvat uključuje podvezivanje i resekciju ligamentum arteriosuma. Perzistentni desni *ductus arteriosus*, aberantna desna subklavijalna arterija i dupli aortalni luk kirurški se tretiraju kroz desni međurebreni prostor. Za vrijeme operacije potrebno je reducirati periezofagealne fibrozne zone, a mjesta striktura potrebno je proširiti balonskim dilatatorima. U većine pacijenata kod kojih je proveden korektivni zahvat biti će uočen napredak u ozdravljenju, međutim neki psi, njih oko 10%, mogu pokazivati znakove regurgitacije i hipomotiliteta jednjaka i nakon zahvata. U tom slučaju, psima se hrana nudi s povišenog položaja, baš kao kod idiopatskog megaezofagusa (Moore, 2013.).

Prognostički najbolji ishod imaju pacijenti kojima se u ranoj fazi poremećaj dijagnosticira i ubrzo nakon toga kirurški ukloni. Kod nedijagnosticiranih slučajeva progresivna ezofagealna dilatacija uzrokuje ireverzibilnu mijenteričku živčanu degeneraciju i hipomotilitet jednjaka (Washebau, 2005.).

## 5. Sažetak

Jednjak je cjevasti organ koji povezuje ždrijelo sa želucem, a glavna funkcija mu je prijenos hrane iz usne šupljine do želuca. Bolesti jednjaka u pasa imaju manju uobičajenost u odnosu na ostale bolesti probavnog sustava. Mogu se javiti kao samostalna oboljenja i sekundarno zbog drugih bolesti. Najučestalije su upala jednjaka (ezofagitis), gastroezofagusni refluks, opstrukcija stranim tijelom, strikture jednjaka, megaezofagus, hijatalna hernija, gastroezofagusna intususcepcija i anomalije vaskularnog prstena. Klinički znakovi kojima se te bolesti manifestiraju su regurgitacija, bolno i otežano gutanje, pojačano slinjenje, povraćanje, gušenje, kašalj uzrokovan aspiracijom sadržaja. Zlatni standard u dijagnostici svih bolesti jednjaka je endoskopska pretraga. Uz nju se koriste i rendgenološka, ultrazvučna i videofluoroscopska pretraga. Uspješnost liječenja ovisi o etiopatogenezi bolesti, pravovremenom postavljanju dijagnoze, pravilnoj i prilagođenoj medikamentnoj terapiji.

## 6. Summary

### **MOST COMMON ESOPHAGEAL DISEASES IN DOGS**

The esophagus is a tubular organ that connects the throat with the stomach, its main function being food transfer from the mouth to the stomach. Dogs' esophageal disease is less common in relation to other digestive diseases. They occur as secondary illnesses or as an independent disease. The most common esophageal diseases are esophagitis, gastro-esophageal reflux, foreign body obstruction, esophageal stenosis, megaesophagus, hyaluronic hernias, gastro-esophageal intussusception and anomalies of the vascular ring. Clinical signs that manifest these disorders include regurgitation, painful and difficult swallowing, increased snuff, vomiting, choking, coughing, consequent aspiration of the contents. The golden standard for diagnosing all diseases is endoscopic examination. Along with it, radiography, ultrasonography and videofluoroscopic scanning are used. The success of the treatment depends on the pathogenesis of disease, timely diagnosis, proper and customized medical therapies.

## 7. Literatura

1. Adamama-Moraitou, K.K., T.R. Rallis, N.N. Prassinou, A.D. Galatos (2002.): Benign esophageal stricture in the dog and cat: A retrospective study of 20 cases. *Canadian Journal of Veterinary Research* 66 (1), 55-59.
2. Boudrieau, R.J., W.A. Rogers (1985.): Megaesophagus in the dog: a review of 50 cases. *Journal of American Veterinary Hospital Association* 21 (1), 33-40.
3. Buchanan, J. W. (2004.): Tracheal Signs and Associated Vascular Anomalies in Dogs With Persistent Right Aortic Arch. *Journal of Veterinary Internal Medicine* 18 (4), 510-514.
4. Dewey, C.W., C.S. Bailey, G.D. Shelton (1997.): Clinical forms of acquired myasthenia gravis in dogs: 25 cases (1988-1995). *Journal of Veterinary Internal Medicine* 11, 50-57.
5. Dewey, C.W., J.R. Coates, J.M. Ducote (1999.): Azathioprine therapy for acquired myasthenia gravis in five dogs: *Journal of American Animal Hospital Association* 35, 396-402.
6. Ellison, G.W., D.D. Lewis, L. Phillips, G. Tarvin (1987.): Esophageal hiatal hernia in small animals: literature review and a modified surgical technique. *Journal of the American Animal Hospital Association* 23, 391-399.
7. Emery, L., D. Biller, E. Nuth, A. Haynes (2015.): Ultrasonographic Diagnosis of Gastroesophageal Intussusception in a 7 Week Old German Shepherd. *Israel Journal of Veterinary Medicine* 70 (3), 41-46.
8. Galatos, A.D., D. Raptopoulos (1995.a): Gastro-oesophageal reflux during anaesthesia in the dog: the effect of preoperative fasting and premedication. *Veterinary Record* 137 (19), 479-483.
9. Galatos, A.D., D. Raptopoulos (1995.b): Gastro-oesophageal reflux during anaesthesia in the dog: the effect of age, positioning and type of surgical procedure. *Veterinary Record* 137 (20), 513-516.
10. García, C.D.M., G. Pinchbeck, A. Dugdale, J. Senior (2013.): Retrospective study of the risk factors and prevalence of regurgitation in dogs undergoing general anaesthesia. *Veterinary Science Journal* 7, 6-11.
11. Gaynor, A.R., F.S. Shofer, R.J. Washabau (1997.): Risk factors for acquired megaesophagus in dogs. *Journal of the American Veterinary Medical Association* 211 (11), 1406-1412.

12. Guilford, W.G., D.R. Strombeck (1996.): Diseases of swallowing. U: Strombeck's small animal gastroenterology (Guilford W.G., S.A. Center, D.R. Strombeck), WB Saunders, 211-238.
13. Han, E. (2003.): Diagnosis and management of reflux esophagitis. *Clinical Techniques in Small Animal Practice* 18 (4), 231-238.
14. Harvey, C.E., J.A. O'Brien, V.R. Durie, D.J. Miller, R. Veenema (1974.): Megaesophagus in the dog: a clinical survey of 79 cases. *Journal of the American Veterinary Medical Association* 165, 443-446.
15. Holland, C.T., P.M. Satchell, B.R.H. Farrow (2002.): Selective vagal dysfunction in dogs with congenital idiopathic megaesophagus. *Autonomic Neuroscience*, vol. 99 (1), 18-23.
16. Holmberg, D.L., K.R. Presnell (1979.): Vascular Ring Anomalies: Case Report and Brief Review. *The Canadian Veterinary Journal* 20 (3), 78-81.
17. Houlton, J. E. F., M.E. Herratage, P.M. Taylor, S.B. Watkins (1985.): Thoracic oesophageal foreign bodies in the dog: a review of ninety cases. *Journal of Small Animal Practice* 26, 521-536.
18. Hyun, J.J., Y.T. Bak (2011.): Clinical significance of hiatal hernia. *Gut and liver* 5, 267-277.
19. Jergens, A.E. (2010.): Diseases of the Esophagus. U: *Textbook of Veterinary Internal Medicine* (Ettinger, J.S., E.C. Feldman), 7th edition, Saunders, 886- 913.
20. Johnson, K.A., J.E. Maddison, G.S. Allan (1992.): Correction of cervical esophageal stricture in a dog by creation of a traction diverticulum. *Journal of the American Veterinary Medical Association* 201, 1045-1048.
21. Juvet, F., M. Panilla, R.E. Shiel, C.T. Mooney (2010.): Oesophageal foreign bodies in dogs: Factors affecting success of endoscopic retrieval. *Irish Veterinary Journal*. 63 (3), 163-168.
22. Keeley, B., A. Puggioni, K. Pratschke (2008.): Congenital oesophageal hiatal hernia in a pug. *Irish veterinary Journal* 61 (6), 389- 393.
23. Kim, K.C., R. Patdu, H.W. Kim (1977.): The relationship between intragastric and lower esophageal sphincter pressures during general anesthesia. *Anesthesiology* 46, 424-426.
24. König, H.E., J. Stautet, H.G. Liebich (2009.): Probavni sustav. U: *Anatomija domaćih sisavaca* ( König, H.E., H.G. Liebich), 1.izdanje, Zagreb, naklada Slap, 335-336.
25. Krstić, N., V. Krstić (2006.): Endoskopska i radiološka dijagnostika oboljenja jednjaka pasa. *Veterinarski glasnik* 60 (1-2), 99-106.
26. Lappin, M.R., J. Blondeau, D.Boothe, E.B. Breitschwerdt, L. Guardabassi, D.H. Lloyd, M.G. Papich, S.C. Rankin, J.S. Sykes, J. Turnidge, J.S. Weese (2017.): Antimicrobial use

- Guidelines for Treatment of Respiratory Tract Disease in Dogs and Cats: Antimicrobial Guidelines Working Group of the International Society for Companion Animal Infectious Diseases. *Journal of Veterinary Internal Medicine* 31 (2), 279-294.
27. Lecoinde, P. (1999.): *An Atlas of Gastrointestinal Endoscopy in Dogs and Cats*. Waltham Focus 3, 2-9.
  28. Leib, M., C. Blass (1984.): Gastroesophageal intussusception in the dog: A review of the literature and a case report. *Journal of the American Animal Hospital Association* 20, 783-790.
  29. Leib, M.S., H. Dinnel, D.L. Ward, M.E. Reimer, T.L. Towel, W.E. Monroe (2001.): Endoscopic Balloon Dilatation of Benign Esophageal Strictures in Dogs and Cats. *Journal of Veterinary Internal Medicine* 15 (6), 547-552.
  30. Lorinson, D., R.M. Bright (1998.): Long term outcome of medical and surgical treatment of hiatal hernias in dogs and cats: 27 cases (1978-1996). *Journal of the American Veterinary Medical Association* 213 (3), 381-384.
  31. McGill, S.E., Z.E. Lenard, A.M. See, P.J. Irwin (2009.): Nonsurgical Treatment of Gastroesophageal Intussusception in a Puppy. *Journal of the American Animal Hospital Association* 45 (4), 185-190.
  32. Miller, L., Q. Dai, A. Vegesna, A. Korimilli, R. Ulerich, B. Schiffner, J. Brassuer (2009.): A missing sphincteric component of the gastroesophageal junction in patients with GERD. *Neurogastroenterology Motil* 21, 813-852.
  33. Moore, E.L. (2013.): *Esophagus. U: Canine and feline Gastroenterology* (Washabau, R.J., M.J. Day), 1st edition, Saunders, Missouri, 139-150.
  34. Pollard, R.E. (2012.): *Imaging Evaluation of Dogs and Cats with Dysphagia: ISRN Veterinary Science* 2012 (2012).
  35. Pratschke, K.M., J.M. Hughes, C. Skelly, C.R. Bellenger (1998.): Hiatal herniation as a complication of chronic diaphragmatic herniation. *Journal of Small Animal Practice* 39, 33-38.
  36. Prymak, C., H.M. Saunders, R.J. Washabau (1989.): Hiatal hernia repair by restoration and stabilization of normal anatomy. An evaluation in four dogs and one cat. *Veterinary Surgery* 18 (5), 386-391.
  37. Rousseau, A., J. Prittie, J.D. Broussard (2007.): Incidence and characterization of esophagitis following esophageal foreign body removal in dogs: 60 cases (1999-2003). *Journal of Veterinary Emergency Critical Care* 17, 159-163.

38. Sherding, R.T., S.E. Johnson (2011.): Esophagoscopy. U: Small Animal Endoscopy (Tams, R.T., C.A. Rawlings), 3rd edition, Elsevier Mosby, 59-66.
39. Strombeck, D.R., D. Harrold (1985.): Effects of atropine, acepromazine, meperidine, and xylazine on gastroesophageal sphincter pressure in the dog. *American Journal of Veterinary Research* 46, 963-965.
40. Tan, D.J., N.E. Diamant (1987.): Assessment of the neural defect in a dog with idiopathic megaesophagus. *Digestive Diseases and Science* 32 (1), 76-85.
41. Thompson, H.T., Y. Cortes, C. Gannon, D. Bailey, S. Freer (2012.): Esophageal foreign bodies in dogs:34 cases (2004-2009). *Journal of Veterinary Emergency and Critical Care* 22 (2), 253-261.
42. Vlasin, M., R. Hausnik, T. Fichtel, L. Rauserova (2004.): Acquired esophageal stricture in the dog: a case report. *Veterinary Medicine-Czech* 49 (4), 143-147.
43. Washabau, R.J. (2005.): Disorders of the pharynx and oesophagus. U: *BSAVA Manual of Canine and Feline Gastroenterology* (Hall, E., J.W. Simpson, D.A. Williams), 2nd edition, Blackwell Publishing Ltd, 133-149.
44. Washabau, R.J., D.E. Holt (2003.): Patophysiology of Gastrointestinal Disease. U: *Textbook of Small Animal Surgery* (Slatter, D.), 3th edition, Saunders, 530-536.
45. Werthern, C.J., P.M. Montavon, M.A. Fluckinger (1996.): Gastroesophageal intussception in a young German shepherd dog. *Journal of Small Animal Practice* 37 (10), 491-494.
46. Willard, M.D. (2013.): Disorders of the Oral Cavity, Pharynx and Esophagus. U: *Small Animal Internal Medicine* (Couto, G.C., R. Nelson), 4th edition, Elsevier Mosby, 414 -426.
47. Wilson, D.V., T.A. Evans, R. Miller (2005.): Effects of preanesthetic administration of morphine on gastroesophageal reflux and regurgitation during anesthesia in dogs. *American Journal of Veterinary Research* 66 (3), 386-390
48. Wilson, D.V., R. Walshaw (2004.): Postanesthetic esophageal dysfunction in 13 dogs. *Journal of the American Animal Hospital Association* 40 (6), 455-460.



## 8. Životopis

Matija Vukojević rođena je u Vrgorcu, 12. rujna 1992. godine. Nakon završene opće gimnazije srednje škole „Tin Ujević“ u Vrgorcu, 2011. godine upisuje Veterinarski fakultet Sveučilišta u Zagrebu.

Na trećoj godini studija započinje svoj volonterski rad na Klinici za Unutarnje bolesti, s posebnim interesom za područja kardiologije i gastroenterologije. Nakon godinu dana volonterskog rada prelazi na Kliniku za kirurgiju, ortopediju i oftalmologiju, gdje nastavlja volontirati sve do kraja pete godine.

Tijekom studija učlanjuje se u studentsku udrugu IVSA Croatia s kojom sudjeluje na kongresima i razmjenama u Austriji, Velikoj Britaniji i Sloveniji. Godine 2015. osvaja CEEPUS stipendiju za Short Lipizzan Excursion koja joj omogućuje posjet Beču- ergelama koje se bave uzgojem i treningom lipicanskih konja. Godine 2017. odlazi u Santa Cruz de Tenerife, Španjolska, na ljetnu praksu u sklopu programa Erasmus+ gdje dva mjeseca provodi u klinici za male i egzotične životinje Hospital Veterinario Taco.