

Promjene krvne slike riječnih kornjača (*Mauremys rivulata*)

Galešić, Tena

Master's thesis / Diplomski rad

2018

Degree Grantor / Ustanova koja je dodijelila akademski / stručni stupanj: **University of Zagreb, Faculty of Veterinary Medicine / Sveučilište u Zagrebu, Veterinarski fakultet**

Permanent link / Trajna poveznica: <https://um.nsk.hr/um:nbn:hr:178:549966>

Rights / Prava: [In copyright](#) / [Zaštićeno autorskim pravom.](#)

Download date / Datum preuzimanja: **2025-01-08**



Repository / Repozitorij:

[Repository of Faculty of Veterinary Medicine -
Repository of PHD, master's thesis](#)



SVEUČILIŠTE U ZAGREBU
VETERINARSKI FAKULTET

Tena Galešić

Promjene krvne slike riječnih kornjača
(*Mauremys rivulata*)

Diplomski rad

Zagreb, (2018)

Zavod za patofiziologiju

Predstojnica: Izv. prof. dr. sc. Romana Turk

Mentorice: Izv. prof. dr. sc. Maja Belić, dr. sc. Maja Lukač

Članovi Povjerenstva

za obranu diplomskog rada:

1. Izv. prof. dr. sc. Romana Turk
2. Dr. sc. Maja Lukač
3. Izv. prof. dr. sc. Maja Belić
4. Zamjena: prof. dr. sc. Mirna Robić

ZAHVALE

Zahvaljujem se mentoricama profesorici Maji Belić i asistentici Maji Lukač na stručnom vodstvu i pomoći u izradi ovog rada.

Također se zahvaljujem svojoj obitelji i dečku Antunu na potpori i podršci koju su mi pružili kroz svih 6 godina studija.

POPIS PRILOGA

Slika 1. Riječna kornjača (<i>Mauremys rivulata</i>)	1
Slika 2. Neubauerova komorica	3
Slika 3. Vađenje krvi.....	5
Slika 4. <i>Haemogregarina spp.</i>	8
Slika 5. Morfološki promijenjeni polikromatofili	9
Slika 6. Heterofili	9
Slika 7. Nezreli azurofil	10
Tablica 1.....	7

SADRŽAJ

1. UVOD.....	1
2. PREGLED DOSADAŠNJIH ISTRAŽIVANJA.....	2
3. MATERIJALI I METODE	5
4. REZULTATI.....	6
5. RASPRAVA	7
6. ZAKLJUČAK.....	10
7. LITERATURA	11
8. SAŽETAK	14
9. SUMMARY.....	15
10. ŽIVOTOPIS	16

1. UVOD

Kornjače spadaju u jedne od najstarijih živućih vrsta gmazova na Zemlji. S obzirom na stanište mogu biti kopnene, barske i morske. Žive na svim kontinentima osim na Antarktici, ali su najviše zastupljene u područjima s tropskom klimom. Najznačajnija specifičnost kornjača je oklop koji se sastoji od dorzalnog dijela, koji nazivamo karapaks te ventralnog plastrona. Imaju endoskelet, koji se sastoji od aksijalnog i apendikularnog dijela, te egzoskelet. Aksijalni dio čine lubanja, kralježnica i rebra, a apendikularni rebra, ključna kost i zdjelična kost. Svi kralješci su srasli s karapaksom s izuzetkom 8 vratnih i 25-30 repnih, koji su slobodni. Također, ključna i prsna kost srasle su s plastronom. Od osjetila, kornjače imaju vrlo dobro razvijen vid, kojim razlikuju boje, te sluh kojim primaju vibracije (HERAK-PERKOVIĆ i sur., 2012.).

Predmet ovog istraživanja je riječna kornjača koja spada u skupinu barskih kornjača, a obitava na obalama mora, rijeka, jezera i bara. Zbog izražene osjetljivosti na promjene u staništu uslijed ljudskog utjecaja zakonom je zaštićena. Budući da se broj jedinki ove vrste kornjača smanjuje, u Hrvatskoj su proglašena zaštićena područja u kojima obitava riječna kornjača, kako bi se očuvao njihov prirodan okoliš, a samim time i vrsta. Iako su poduzete mjere koje su usmjerene na zaštitu riječnih kornjača, njihov broj se i dalje smanjuje zbog ilegalnog hvatanja i prodaje, pri čemu životinje mogu biti ozbiljno ozlijeđene i bolesne. Kod pronalaska bolesne kornjače potrebno je obaviti kompletan klinički pregled te izvaditi krv za hematološku i biokemijsku analizu. Zbog toga je važno dobro poznavati specifičnosti hematoloških i biokemijskih parametara ovih životinja, kako bi dijagnostika bila brza i točna, a liječenje uspješno. U ovom istraživanju izrađen je hemogram klinički bolesnih riječnih kornjača čime se doprinijelo poznavanju hematologije barskih kornjača.



Slika 1. Riječna kornjača (*Mauremys rivulata*)

2. PREGLED DOSADAŠNJIH ISTRAŽIVANJA

Riječna kornjača (*Mauremys rivulata*) (Slika 1.) jedna je od najugroženijih i najrjeđih vrsta kornjača (SAČDANAKU i HAXHIU, 2015.). Pripada porodici Močvarne kornjače starog svijeta (*Geoemydidae*). Područje rasprostranjenosti u Hrvatskoj ograničeno je na uski dio priobalja od Pelješca do Prevlake. Izvan Hrvatske ova kornjača obitava samo uz obalu Sredozemnog mora u Grčkoj, Albaniji, Crnoj Gori, Bugarskoj, Turskoj te na Cipru, ali i uz obalu Kaspijskog jezera (GASITH i SIDIS, 1983.). Glavni uzrok ugroženosti ove životinje je gubitak prirodnog staništa zbog isušivanja vodenih područja, upotrebe pesticida, urbanizacije te zagađenja okoliša. Ilegalno hvatanje i krijumčarenje također je jedan od uzroka smanjenja broja riječnih kornjača (CHELAZZI i sur., 2006.).

Riječne kornjače su prosječno duge od 14,6 cm (mužjaci) do 16,8 cm (ženke), a težina im se kreće od 381 g kod mužjaka do 594 g kod ženki (AUER i TASKAVAK, 2004.). Oklop im je ovalan i gladak te zelene do smeđe boje. Žive u stajacim vodama i uz njihovu obalu, a vrlo rijetko se nalaze u rijekama. Hrane se ribama, školjkama, crvima i biljnom hranom. U zimskim mjesecima hiberniraju, a ostatak godine većinu vremena provode u sunčanju. Razmnožavaju se u proljeće ili jesen te polažu između 4 i 10 jaja (MANTZIOU i RIFAI, 2014.). Budući da je riječna kornjača iznimno ugrožena, od velike je važnosti saznati što više o njoj fiziologiji kako bi pridonijeli boljem očuvanju i zaštiti ove životinjske vrste.

Jedna od značajnih područja fiziologije je hematologija, znanost koja proučava krv i krvotvorne organe. Za razliku od sisavaca kod kojih se hematološke pretrage rade automatiziranim hematološkim analizatorima (JAKŠIĆ, 2009.), kod gmazova se one još uvijek rade ručno. Najvažniji razlog ručne izrade hemograma gmazova je to što sve krvne stanice gmazova sadrže jezgru pa ih automatski analizatori ne mogu razlikovati. Ostali razlozi su različitosti u morfologiji krvnih stanica unutar istog roda gmazova (STACY i sur., 2011.), ali i podložnost promjenama pod utjecajem vanjskih i unutarnjih čimbenika kao što su temperatura, godišnje doba te dob, spol i hibernacija (CAMPBELL i ELLIS, 2007.). Važno je napomenuti i razlike u leukocitima u odnosu na sisavce. Kod gmazova postoje heterofili koji funkcionalno odgovaraju neutrofilima kod sisavaca, te azurofili koji se smatraju podvrstom monocita (RASKIN, 2009.).

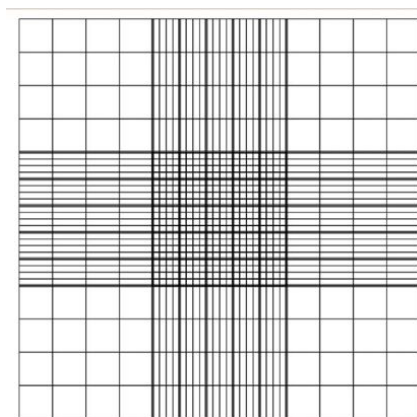
I kod ovih životinja leukocite dijelimo s obzirom na prisutnost granula u citoplazmi na granulocite i agranulocite. Granulociti su heterofili, eozinofili i bazofili, a agranulociti su monociti, limfociti i azurofili. Heterofili su okrugle stanice koje u citoplazmi sadrže okrugle ili štapičaste granule narančaste do crvene boje i ekscentričnu jezgru. Uloga heterofila u organizmu je fagocitoza štetnih tvari pa se tako njihov broj povećava kod upalnih reakcija i bakterijskih infekcija (STACY i sur., 2011.). Eozinofili također imaju ekscentričnu ili centralno položenu jezgru, dok je citoplazma bistra s granulama koje su u pravilu crvene boje. Broj ovih stanica povećava se kod parazitarnih invazija i kod antigene stimulacije (STACY i sur., 2011.). Bazofili su male, okrugle stanice plave boje i sadrže ljubičaste granule. Njihova funkcija kod gmazova nije dovoljno istražena, ali je uočeno da im se broj povećava kod virusnih infekcija i prisutnosti krvnih parazita (STACY i sur., 2011.). Monociti su najveći

leukociti s obilnom sivom citoplazmom i okruglom do ovalnom jezgrom. Povećan broj monocita karakterističan je za kronične procese kao što su kronična bakterijska infekcija i kronična infestacija parazitima (STACY i sur., 2011.). Azurofili su manji od monocita, imaju ovalnu do okruglu jezgru i tamniju citoplazmu s crvenim do ljubičastim granulama. Budući da se klasificiraju kao podvrsta monocita, smatra se da im je i funkcija ista (CANFIELD, 2006.). Limfociti su okrugle stanice s tamnom jezgrom i svjetloplavom citoplazmom koja može sadržavati azurofilne granule i vakuole. Broj limfocita povišen je kod upala, virusnih i parazitarne bolesti te cijeljenja rana. (CANFIELD, 2006.). Trombociti gmazova se također razlikuju od onih u sisavaca jer sadrže jezgru te kao i kod sisavaca sudjeluju u hemostazi (STRIK i sur., 2007.).

Procjena krvne slike obuhvaća određivanje crvene i bijele krvne slike. Crvena krvna slika dobiva se određivanjem ukupnog broja eritrocita, koncentracije hemoglobina, hematokrita te eritrocitnih konstanti, a bijela određivanjem ukupnog broja leukocita, diferencijalne krvne slike i morfološkom procjenom stanica (STACY i sur., 2011.).

Hematokrit se određuje mikrohematokritskom metodom. Kapilarna cjevčica se uroni u krv koja sadrži antikoagulans i pod djelovanjem kapilarne sile cjevčica se napuni krvlju. Klasični EDTA antikoagulans nije preporučljivo koristiti kod vađenja krvi kornjača (ali, i ostalih gmazova) jer dovodi do hemolize (ARIKAN i ČIČEK, 2013.) Potrebno je napuniti $\frac{3}{4}$ volumena cjevčice koja se sa jedne strane zatvori plastelinom. Potom se cjevčica centrifugira na 1000 okretaja u 5 minuta te se rezultat očita na čitaču za hematokrit (LEE i sur., 2015.).

Ukupan broj eritrocita se određuje pomoću melanžera za eritrocite u koji se navuče krv do oznake 0.5 te se doda Natt-Herrickova otopina do oznake 1 i promiješa 5 minuta. Nakon toga stavi se kapljica iz melanžera u Neubauerovu komoricu za brojanje eritrocita (Slika 2.). Eritrociti se broje pod povećanjem 40x, u centralnom velikom kvadratu i to tako da se izbroji koliko ima eritrocita u 5 srednje velikih kvadrata. Broj eritrocita u jednom mikrolitru krvi izračuna se množenjem broja izbrojanih eritrocita u 5 kvadrata s 10000 (broj eritrocita/ μ L krvi= izbrojani eritrociti u 5 kvadrata x 10000) (MILINKOVIĆ-TUR i ALADROVIĆ, 2012.; CAMPBELL i ELLIS, 2007.).



Slika 2. Neubauerova komorica

Hemoglobin se određuje cijanomethemoglobinskom metodom na spektrofotometru. Prije mjerenja uzorci krvi se pomiješaju s reagensom te se centrifugiraju kako jezgre iz liziranih eritrocita ne bi utjecale na optičku gustoću uzorka (CAMPBELL i ELLIS, 2007.)

Eritrocitne konstante, prosječan volumen eritrocita (MCV, engl. mean corpuscular volume), prosječan sadržaj hemoglobina u eritrocitu (MCH, engl. mean corpuscular hemoglobin) i prosječna koncentracija hemoglobina u eritrocitu (MCHC, engl. mean corpuscular hemoglobin concentration) se izračunavaju matematički iz formula (STRIK i sur., 2007.)

U sklopu procjene crvene krvne slike može se određivati i polikromatski indeks (PI). PI predstavlja udio polikromatskih odnosno nezrelih eritrocita, izražava se u postotku, a pomaže u procjeni odgovora koštane srži, odnosno klasifikaciji anemije na regenerativnu ili neregenerativnu (COLES i sur., 2007.). Indeks može biti u rasponu od 1 do 5 tako da indeks 1 predstavlja homogene eritrocite bez prisustva nezrelih, indeks 2 blagu nepravilnost s pokojim nezrelim eritrocitom, indeks 3 umjerenu nepravilnost s dosta nezrelih eritrocita (skretanje u lijevo), indeks 4 pretežnu nepravilnost s puno nezrelih eritrocita te indeks 5 s ekstremnom nepravilnosti koji ukazuje na jako veliki broj nezrelih eritrocita (PENDL i WENCEL, 2017.)

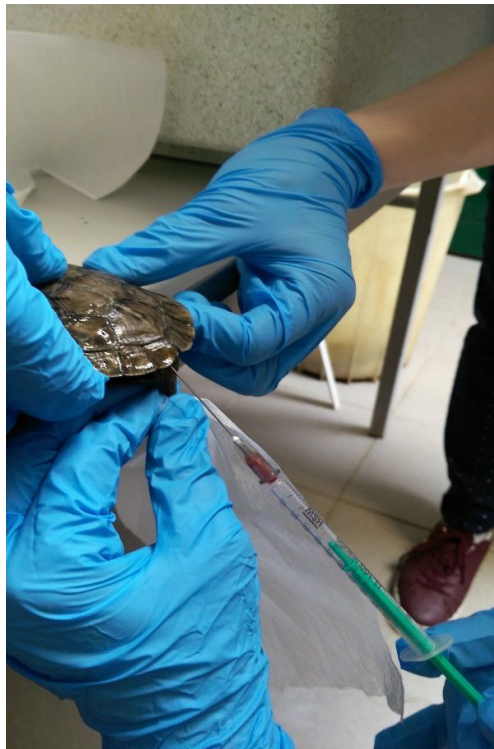Krvni razmazi se boje Wrigh-Giemsa otopinom za bojenje krvnih stanica gmazova (Biognost®) te se nakon sušenja gledaju pod imerzijskim povećanjem (SACCHI i sur., 2011.).

Procjena bijele krvne slike obuhvaća određivanje ukupnog broja leukocita i diferencijalnu krvnu sliku. Broj leukocita može se odrediti brojanjem leukocita u komorici ili na krvnom razmazu. Postupak za brojanje leukocita u komorici isti je kao kod brojanja eritrocita samo što se u ovom slučaju broje leukociti na području cijele mrežice, odnosno u svih 9 velikih kvadrata mrežice. Ukupan broj leukocita se izračuna prema slijedećoj formuli: izbrojani leukociti x 200/ 0,9 = ukupan broj leukocita/ μ L krvi (prema uputama testa Natt-Herrick-TIC®, proizvođač Bioanalytic). Na krvnom razmazu ukupan broj leukocita se može odrediti brojanjem leukocita u 10 vidnih polja, te umnoškom srednje vrijednosti izbrojanih leukocita na svih 10 polja i kvadrata povećanja objektiva na kojem se gledao razmaz (STRIK i sur., 2007.). Nakon toga se određuje diferencijalna krvna slika brojanjem i diferenciranjem 100 leukocita pod imerzijskim povećanjem (1000x). Dobiveni broj se izražava kao relativni broj pojedine vrste leukocita (%).

Cilj ovog rada bio je procijeniti krvne parametre kod riječnih kornjača u svrhu boljeg poznavanja njihove hematologije i fiziologije.

3. MATERIJALI I METODE

Šest riječnih kornjača zaplijenjeno je na granici između Republike Hrvatske i Bosne i Hercegovine nakon čega su životinje dopremljene u Zoološki vrt u Zagrebu radi procjene zdravstvenog stanja i oporavka. Sve životinje su klinički pregledane te im je izvađena krv za hematološku i parazitološku analizu. Krv je vađena iz repne vene (*v.coccygea dorsalis*) iglom i brizgalicom (Slika 3.). Krvni razmazi rađeni su odmah nakon vađenja krvi koristeći kap krvi direktno iz brizgalice. Za svaku kornjaču izrađena su po tri razmaza. Ostatak krvi je stavljen u ependorf epruvete s heparinom.



Slika 3. Vađenje krvi

U ovom radu određivani su slijedeći hematološki parametri: hematokrit, ukupan broj eritrocita i leukocita te diferencijalna krvna slika i morfološka procjena krvnih stanica. Koncentracija hemoglobina nije određena zbog nedovoljne količine krvi potrebne za pretragu zbog čega nisu mogle biti izračunate niti eritrocitne konstante.

Hematokrit je određen mikrohematokritskom metodom. Broj eritrocita i leukocita određen je pomoću melanžera za eritrocite i Neubauerove komorice dok je diferencijalna krvna slika i morfologija stanica određena na krvnim razmazima pod imerzijskim povećanjem (1000X)

4. REZULTATI

U Tablici 1. prikazane su vrijednosti fizičkih i hematoloških parametara šest riječnih kornjača.

Tri kornjače su bile muškog spola, a tri ženskog. Kornjače su težile od 31 do 570 g, dok im je dužina karpaksa iznosila 3,1 do 16 cm

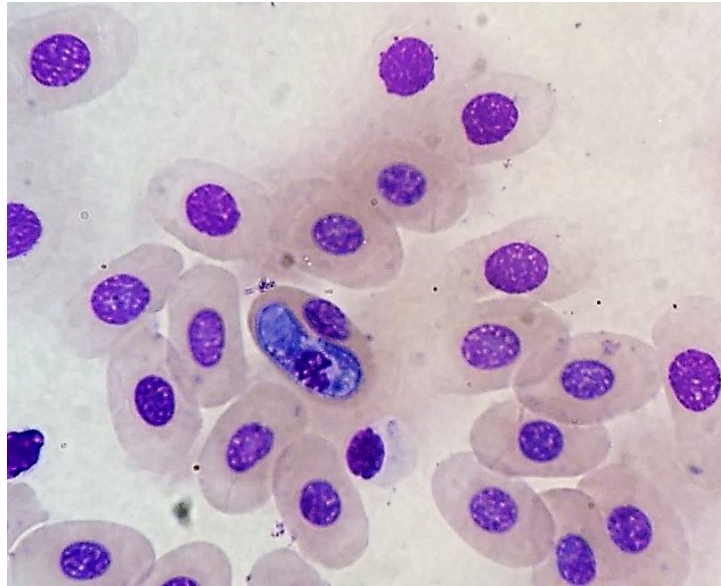
Kod svih životinja uočen je vrlo nizak hematokrit koji se kretao od 10-20% i nizak broj eritrocita u rasponu od $0,14-0,42 \times 10^6/\mu\text{L}$. Broj leukocita varirao je između 14,3 i $32,6 \times 10^3/\mu\text{L}$. U diferencijalnoj krvnoj slici najviše su bili zastupljeni heterofili u rasponu od 48-74% s iznimkom kornjače 6, koja je imala samo 28% heterofila. Limfociti su se kretali između 11 i 36%, osim kod kornjače 2 koja ih je imala svega 3%. Azurofili su bili u rasponu 3-13%, dok su eozinofili bili zastupljeni između 11 i 27%. Najmanji postotak zauzimali su bazofili s 0-4%. Prilikom mikroskopiranja primijećen je veliki broj nezrelih i promijenjenih azurofila i limfocita. PI je bio najviši kod tri kornjače, a najniži kod jedne kornjače. Kod kornjača 1,2,4,5 i 6 nađeni su morfološki promijenjeni polikromatofili. Kod svih životinja bili su prisutni i krvni paraziti roda *Haemogregarina*.

Tablica 1.

	1	2	3	4	5	6
Težina (g)	81	95	570	55	31	103
Dužina (cm)	8,3	8,7	16	7,3	3,1	9
Spol	Ž	Ž	Ž	M	M	M
Hematologija						
Hct (%)	13	10	10	10	20	11
Broj eritrocita (x10 ⁶ /μL)	0,24	0,16	0,14	0,17	0,42	0,18
Broj leukocita (x10 ³ / μL)	24,4	32,6	19,1	14,3	23,5	16,4
Heterofili (%)	58	74	62	48	69	28
(x10 ³ / μL)	14,2	24,1	11,8	6,9	16,2	4,6
Limfociti (%)	11	3	21	20	12	36
(x10 ³ / μL)	2,7	1,0	4,0	2,9	2,8	5,9
Mono/Azuro (%)	12	6	3	13	6	8
(x10 ³ / μL)	2,9	2,0	0,6	1,9	1,4	1,3
Eozinofili (%)	16	15	14	15	11	27
(x10 ³ / μL)	3,9	4,9	2,7	2,1	2,6	4,4
Bazofili (%)	3	2	0	4	2	1
(x10 ³ / μL)	0,7	0,7	0,0	0,6	0,5	0,2
Polikromatski index	5	4-5	1-2	4-5	3-4	3-4

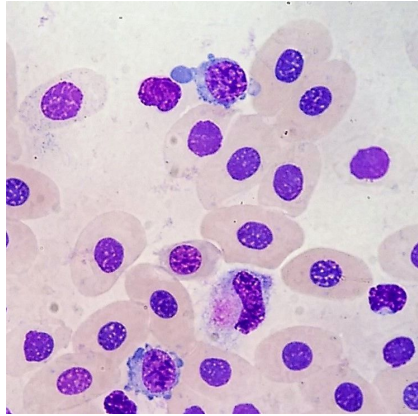
5. RASPRAVA

Dobiveni podaci ukazuju na prisutnost anemije kod svih kornjača, što se zaključuje prema vrlo niskom broju eritrocita i niskom hematokritu. Prema literaturnim podacima broj eritrocita za vrstu madagaskarska zrakasta kornjača (*Geochelone radiata*), se kreće između 0,53 i 0,67x10⁶/μL, dok je vrijednost hematokrita između 19 i 48% (MITCHELL i TULLY, 2009.). Slične vrijednosti nađene su i kod crvenouhe kornjače (*Trachemys scripta*) s brojem eritrocita između 0,3-0,8 x10⁶/μL i hematokritom 29% (MITCHELL i TULLY, 2009.). Uzroci anemije u kornjača mogu biti krvarenja, hemoliza, nepravilno držanje životinja te krvni paraziti. Kod svih pregledanih kornjača nađeni su hemoparaziti roda *Haemogregarina*, ali smatram da je njihov broj u krvi premali da bi uzrokovao anemiju. *Haemogregarine* prenose muhe, komarci i krpelji, dok im pijavice služe kao međudomaćini (JOSEPH, 2015.). Anemija se u gmazova također može pojaviti i fiziološki, najčešće nakon hibernacije (PAGÈS i sur., 1992.), no kako pregledane kornjače nisu bile u hibernaciji prije pretrage, hibernacija kao uzrok anemije je u ovom slučaju isključena. U radu YILMAZ i TOSUNOĞLU (2010.) vrijednosti hematokrita riječne kornjače (*Mauremys rivulata*) bile su 18-29%.



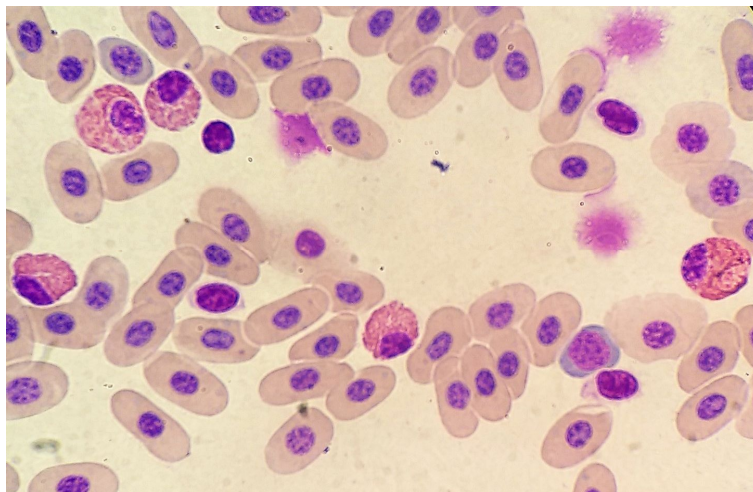
Slika 4. *Haemogregarina* spp.

Kod svih životinja, osim kod kornjače 3, nađeni su polikromatofili (retikulociti) koji su često prisutni u krvi gmazova i predstavljaju razvojni oblik eritrocita (GANS, 1970.). Povišen broj polikromatofila u krvi javlja se najčešće kod hemoragičnih i hemolitičkih anemija. Anemija se također može javiti i kao posljedica raznih kroničnih bolesti, infekcija, kronično loših uvjeta držanja, zatajivanja organa, tumora i gastrointestinalnih bolesti (SYKES i KLAPHAKE, 2008.). Polikromatofili pretraživanih kornjača bili su morfološki promijenjeni što se može pripisati kronično lošim uvjetima držanja na previsokoj temperaturi i nepravilnoj prehrani. BASILE i sur., 2011., određivali su hematološke i biokemijske vrijednosti morskih kornjača vrste glavata želva (*Caretta caretta*) pri čemu su životinje podijeljene u dvije grupe: one koje žive u prirodi i one koje žive u zatočeništvu. Zaključeno je da želve koje žive u zatočeništvu imaju veći broj promijenjenih polikromatofila od onih koje žive u prirodi zbog toga što na eritropoezu utječe način držanja i hranjenja životinja. Kornjače koje su u zatočeništvu bile izložene previsokoj temperaturi ili su hranjene neadekvatnom hranom nisu imale pravilan razvoj eritrocita, a polikromatofili su bili zastupljeni u većem postotku.



Slika 5. Morfološki promijenjeni polikromatofili

Broj leukocita u pregledanih šest riječnih kornjača bio je viši ($14,3-32,6 \times 10^3/\mu\text{L}$) u odnosu na vrstu novogvinejska kornjača (*Eseya novaeguineae*) gdje je iznosio $4,2-33,8 \times 10^3/\mu\text{L}$ (ANDERSON i sur., 1997.) Kod crvenouhe kornjače (*Trachemys scripta elegans*), broj leukocita bio je također puno niži ($2,5-13 \times 10^3/\mu\text{L}$) (MITCHELL i TULLY, 2009.) od broja leukocita riječnih kornjača obrađenih u ovom radu. Leukocitoza kod kornjača se povezuje s prisutnošću infekcije, a može se pojaviti i kod leukemija (SYKES i KLAPHAKE, 2008.). Kod pretraženih riječnih kornjača, leukocitoza je najvjerojatnije posljedica upale uslijed dugotrajnog lošeg držanja životinja. U diferencijalnoj krvnoj slici najviše su bili zastupljeni heterofili s rasponom od 28-74%. Za usporedbu, fiziološki udio heterofila kod crvenouhe kornjače (*Trachemys scripta elegans*) iznosi 36% (JENKINS-PEREZ, 2012.). Udio bazofila pregledanih kornjača približno je jednak onom u radu ANDERSON-a i sur. (1997.) s rasponom od 0-3% kod vrste novogvinejska kornjača (*Eseya novaeguineae*).

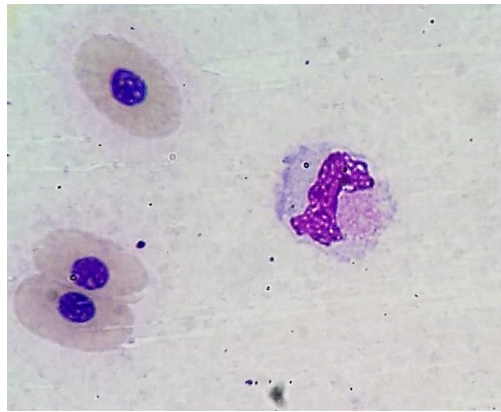


Slika 6. Heterofili

Eozinofili su kod kornjača prisutni u prosjeku oko 11% (JENKINS-PEREZ, 2012.) s time da vodene i poluvodne kornjače imaju fiziološki veći postotak tih stanica. Kod kornjače 6

nađeno je blago odstupanje s malim povišenjem njihovog udjela što može biti posljedica jake invadiranosti parazitima (STACY i sur., 2011.). Postotak limfocita bio je nešto manji (3-36%) u odnosu na vrstu španjolska barska kornjača (*Mauremys leprosa*) gdje je iznosio 57-65% kod onih u zatočeništvu te 4-8% kod životinja u prirodi prema SYKESU i KLAPHAKEU (2008.). Usporedimo li udio monocita, odnosno azurofila s referentnim vrijednostima za crvenouhu kornjaču (*Trachemys scripta elegans*) koje iznose 1-4% (JENKINS-PEREZ, 2012.) primjećuje se da su vrijednosti približno iste kao za pregledane riječne kornjače (3-13%).

Od morfološki promijenjenih stanica najzastupljeniji su bili nezreli azurofili i reaktivni limfociti koji mogu biti prisutni kod različitih neoplazija, ali i kroničnih infekcija (MARTINEZ-SILVESTRE, 2013.). U ovom slučaju kornjače su bile dugotrajno držane u neadekvatnim uvjetima pa se vrlo vjerojatno zbog toga razvila infekcija koja je mogla dovesti do pojave nezrelih azurofila.



Slika 7. Nezreli azurofil

6. ZAKLJUČAK

1. Pregledane kornjače imale su snižen broj eritrocita, hematokrit i polikromatofile što upućuje da su životinje bile anemične.
2. Životinje su imale povišen broj leukocita i morfološki promijenjene limfocite i azurofile što ukazuje na kroničnu upalu
3. Promijenjeni parametri crvene i bijele krvne slike kod pregledanih kornjača posljedica su kroničnih poremećaja u hematopoezi do kojih je došlo zbog iznimno lošeg dugotrajnog držanja i nepravilnog hranjenja životinja.
4. Zbog malog broja uzoraka potrebno je provesti daljnja istraživanja, a rezultati ovog istraživanja mogu doprinijeti boljem razumijevanju hematologije riječnih kornjača i poslužiti kao smjernica za buduća istraživanja.

7. LITERATURA

1. Anderson, N.L., R.F. Wack, R. Hatcher (1997.): Hematology and clinical chemistry reference ranges for clinically normal, captive New Guinea snapping turtle (*Elseya novaeguineae*) and the effects of temperature, sex and sample type
2. Aver, M., E. Taskavak (2004.): Population structures of syntopic *Emys orbicularis* and *Mauremys rivulata* in western Turkey
3. Basile, F., A. di Santi, L. Ferretti, F. Bentivegna, A. Pica (2011.): Hematology of the Mediterranean population of the sea turtle (*Caretta caretta*): comparison of blood values in wild and captive, juvenile and adult animals
4. Campbell, T., C. Ellis (2007.): Avian and exotic animal hematology and cytology. 3rd ed., Ames, Iowa: Blackwell. pp. 51-81
5. Canfield, P.J. (2006.): Comparative cell morphology in the peripheral blood film from exotic and native animals
6. Chelazzi, G., T. Naziridis, S. Benvenuti, A. Ugolini, A.J. Crivelli (2006.): Use of river-wetland habitats in a declining population of the terrapin (*Mauremys rivulata*) along the Strymon river, northern Greece
7. Çiçek, K., M. Kumaş, D. Ayaz, C.V. Tok (2016.): A skeletochronological study of age, growth and longevity in two freshwater turtles, *Emys orbicularis* and *Mauremys rivulata*, from Mediterranean Turkey (*Reptilia: Testudines*)
8. Coles, B.H., M. Krautwald-Junghanns, S.E. Orosz, T.N. Tully (2007.): Essentials of avian medicine and surgery. 3rd ed., Oxford: Blackwell. pp. 61
9. Gans, C. (1970.): Biology of the reptilia. U: Morphology of the circulating blood cells. Academic Press Inc. pp. 73-91
10. Gasith, A., I. Sidis (1983.): The distribution and nature of the habitat of the caspian terrapin *Mauremys caspica rivulata* (*testudines: emydidae*) in Israel
11. Herak-Perković, V., Ž. Grabarević, J. Kos (2012): Veterinarski priručnik, 6. izdanje, Medicinska naklada, pp. 794-795
12. Hüseyin, A., K. Çiçek (2013.): Hematology of amphibians and reptiles: a review

13. Jakšić, B. (2009.): Klinička važnost novih parametara krvnih stanica. *Biochem. Med.* 19, pp. 38-39
14. Jenkins-Perez, J. (2012.): Hematologic evaluation of reptiles: A diagnostic mainstay. *Veterinary technician.* 33
15. Joseph, V. (2015): *Reptile clinical pathology*
16. Lee, H.Y., C. Barber, J.A. Rogers, A.R. Minerick (2015.): Electrochemical hematocrit determination in a direct current microfluidic device. *Electrophoresis.* 36. doi: 10.1002/elps.20140046
17. Mantizou, G., L. Rifai (2014.): *Mauremys rivulata* (Valenciennes in Bory de Saint-Vincent 1833)- Western Caspian Turtle, Balkan Terrapin
18. Martinez-Silvestre, A. (2013.): Cytological assessment of leukocytes in reptiles
19. Milinković-Tur, S., J. Aladrović (2012.): Vježbe iz hematologije domaćih životinja 1, Naklada Slap, Zagreb, pp. 52-54
20. Mitchell, M.A., T.N. Tully (2009.): *Manual of exotic practice*
21. Pagés, T., V.I. Peinado, G. Viscor (1992.): Seasonal changes in hematology and blood chemistry of the freshwater turtle *Mauremys caspica leprosa*
22. Pendl, H., P. Wencel (2017.): Avian diagnostic microscopy. Basic and advanced course. Practical labs. Proceedings from 3rd International Conference on Avian herpetological and Exotic mammal medicine, pp. 242-260
23. Raskin, R.E. (2009.): Exotic pet cytology: a new and not well known field of interest
24. Sacchi, R., S. Scali, V. Cavirani, F. Pupin, D. Pellitteri-Rosa, M.A.L. Zuffi (2011.): Leukocyte differential counts and morphology from twelve European lizards
25. Saçdanaku, E., H. Haxhiu (2015.): First observations on ecology and distribution of Balkan terrapin, *Mauremys rivulata* (Valenciennes, 1833) in Vlora Bay, Albania
26. Stacy, N., A.R. Alleman, K. Sayler (2011.): Diagnostic hematology of reptiles. *Clin. Lab. Med.* 31, pp. 87-108
27. Stirk, N.I., A.R. Alleman, K.E. Haar (2007.): Circulating inflammatory cells. U: *Infectious diseases and pathology of reptiles: color atlas and text* (Jacobson, E.R. Eds.). CRC Press. pp. 167-218

28. Sykes, J.M., E. Klaphake (2008.): Reptile hematology. *Vet. Clin. North. Am. Exot. Anim. Pract.* 11, pp. 481-500
29. Weis, D.J., K.J. Wardrop (2010.): *Schalm's veterinary hematology*. 6th ed., Wiley-Blackwell.
30. Yilmaz, N., M.Tosunoğlu (2010): Hematology and some plasma biochemistry values of free-living freshwater turtles (*Emys orbicularis* and *Mauremys rivulata*) from Turkey

8. SAŽETAK

Promjene krvne slike riječnih kornjača (*Mauremys rivulata*)

Riječna kornjača (*Mauremys rivulata*) jedna je od najrjeđih vrsta gmazova u Hrvatskoj. Ugrožena je zbog gubitka staništa uslijed urbanizacije, korištenja štetnih tvari kao što su pesticidi, ali i zbog krijumčarenja. U Hrvatskoj je ova vrsta rasprostranjena na uskom dijelu priobalja od Pelješca do Prevlake, a u svijetu živi još samo na obalama Kaspijskog jezera i Sredozemnog mora. Istraživanje hematoloških parametara ovih kornjača doprinosi boljem poznavanju njihove fiziologije što čini osnovu za razvoj pravilnih mjera zaštite i očuvanja ove životinjske vrste.

Šest riječnih kornjača (tri mužjaka i tri ženke) zaplijenjeno je na bosansko-hrvatskoj granici i otpremljeno u Zoološki vrt grada Zagreba radi procjene zdravstvenog stanja i oporavka. U sklopu kliničkog pregleda životinjama je izvađena krv za hematološku i parazitološku pretragu. Određeni su sljedeći hematološki parametri: hematokrit, ukupan broj eritrocita, ukupan broj leukocita, diferencijalna krvna slika i morfološka procjena krvnih stanica. Kod svih kornjača izmjeren je vrlo nizak hematokrit i ukupan broj eritrocita, te povišen broj leukocita. Ostali parametri su se razlikovali od kornjače do kornjače. Kod pet od šest kornjača bili su prisutni morfološki promijenjeni polikromatofili te nezreli azurofili i limfociti. Morfološkom procjenom krvnih stanica utvrđena je i prisutnost krvnih parazita roda *Haemogregarina*.

Na temelju dobivenih rezultata ustanovljeno je da su sve kornjače bile anemične i imale morfološki promijenjene krvne stanice što je najvjerojatnije posljedica kroničnih poremećaja u hematopoezi do kojih je došlo zbog iznimno lošeg dugotrajnog držanja i nepravilnog hranjenja životinja. Zbog malog broja uzoraka potrebno je provesti daljnja istraživanja, ali dobiveni rezultati mogu poslužiti budućim istraživačima u boljem razumijevanju hematologije riječnih kornjača.

Ključne riječi: Riječna kornjača, hematologija, krvni parametri

9. SUMMARY

Evaluation of blood parameters in Western Caspian turtle (*Mauremys rivulata*)

Western Caspian turtle is one of the rarest species of reptiles in Croatia. It is endangered because of loss of the habitat due to urbanization, use of toxic substances, such as pesticides, but also smuggling. In Croatia this species lives in the narrow area of the coast from Pelješac to Prevlaka. It can also be found on the coasts of Caspian Lake and Mediterranean Sea. By researching blood parameters of this species of turtles, we learn more about their physiology and we can make impact on protection and preservation of Western Caspian turtles.

Six Western Caspian turtles (three males and three females) were seized on the border between Croatia and Bosnia and Herzegovina and taken to the Zagreb ZOO for recovery and examination. Blood was extracted from all of them and hematological and parasitological analyses were performed. Hematological analyses included hematocrit, red blood cell count (RBC), white blood cell count (WBC), differential cell count and morphologic assessment of blood cells. All turtles had very low hematocrit and red blood cell count. Other parameters variate from animal to animal. In five from six turtles degenerative polycromatophiles and immature azurophiles and lymphocytes were found. Blood parasites genus *Haemogregarina* were discovered in all animals.

Based on the results, it can be concluded that all turtles were anaemic and had morphologically altered blood cells, due to chronic degenerative disorders in hematopoiesis, which is the consequence of long term keeping in inadequate environment and poor nutrition. Because of the small number of samples further research should be made, but given results can help future researchers in better understanding of hematology in Western Caspian turtles.

Keywords: Western Caspian turtle, hematology, blood parameters

10. ŽIVOTOPIS

Rođena sam 2.5.1993. u Zagrebu. Osnovnu školu dr. Ivana Merza završila sam 2008. godine, a 2007. Glazbenu školu Pavla Markovca. Nakon završetka osnovne škole upisujem 2. gimnaziju koju završavam 2012. te iste godine upisujem Veterinarski fakultet. Sudjelovala sam na kongresu „Veterinarska znanost i struka“ 2017. godine u Zagrebu s dva postera, od kojih je jedan osvojio 3. nagradu u konkurenciji za najbolji poster.