

Fizikalni principi oslikavanja u medicinskoj dijagnostici

Klobučar, Antea

Master's thesis / Diplomski rad

2019

Degree Grantor / Ustanova koja je dodijelila akademski / stručni stupanj: **University of Zagreb, Faculty of Veterinary Medicine / Sveučilište u Zagrebu, Veterinarski fakultet**

Permanent link / Trajna poveznica: <https://um.nsk.hr/um:nbn:hr:178:544849>

Rights / Prava: [In copyright](#)/[Zaštićeno autorskim pravom.](#)

Download date / Datum preuzimanja: **2024-11-16**



Repository / Repozitorij:

[Repository of Faculty of Veterinary Medicine -
Repository of PHD, master's thesis](#)



SVEUČILIŠTE U ZAGREBU
VETERINARSKI FAKULTET

Antea Klobučar

FIZIKALNI PRINCIPI OSLIKAVANJA U MEDICINSKOJ DIJAGNOSTICI

Diplomski rad

Zagreb, 2019.

Sveučilište u Zagrebu

Veterinarski fakultet

Zavod za fiziku

Predstojnik: doc. dr. sc. Selim Pašić

Mentor: doc. dr. sc. Selim Pašić

Članovi povjerenstva za obranu diplomskog rada:

1. doc. dr. sc. Zoran Vrbanac
2. doc. dr. sc. Hrvoje Capak
3. doc. dr. sc. Selim Pašić
4. zamjenski član izv. prof. dr. sc. Marinko Vilić

ZAHVALJUJEM,

Doc. dr. sc. Selimu Pašiću na profesionalnoj podršci koji me je poticao i pomagao svojim stručnim savjetima od samog početka studija i izrade moga završnog rada.

Zahvaljujem mu na velikom znanju i iskustvu koje mi je nesebično pružao.

Osobitu zahvalu upućujem svojoj majci Renati na njezinoj velikoj podršci i vjeri u mene tijekom cijelokupnog trajanja studija kojoj i posvećujem ovaj rad.

Zahvaljujem se svojim dragim prijateljima Alenu Šabanoviću i Nikolini Jozić na velikoj podršci, razumijevanju i strpljenju kojeg su iskazali tijekom mog studija.

Veliko hvala djelatnicima Veterinarske stanice Velika Gorica koji su mi omogućili stručno usavršavanje tijekom studija i pritom omogućili da mi završni tijek studija prođe lako i zabavno.

Popis priloga

Tablica 1. Brzina zvuka u različitim tkivima

Tablica 2. Prikaz frekvencije i dubine prodiranja zvuka u tkivu

Slika 1. Prikaz ultrazvučnog pregleda

Slika 2. Izgled nekadašnjeg ultrazvučnog uređaja (lijevo) i “otac ultrazvuka” Sir Ian Donald (desno)

Slika 3. Izgled suvremenog ultrazvučnog uređaja

Slika 4. Širenje zvuka u homogenom mediju

Slika 5. Sinusoidalni val

Slika 6. Shema piezoelektričnog efekta

Slika 7. Oblici atenuacije ultrazvučnog vala u tkivu

Slika 8. Shematski prikaz zvuka na granici dvaju medija

Slika 9. Prikaz registracije signala na granicama različitih tkiva

Slika 10. Prikaz brzine zvuka, impedancije i amplitudnog koeficijenta refleksije (%)

Slika 11. Shematski prikaz transmisije

Slika 12. Shematski prikaz raspršivanja

Slika 13. Shematski prikaz refrakcije

Slika 14. Oblici ehogenosti tkiva

Slika 15. Anehogenost mokraćnog mjehura

Slika 16. Hipoehogenost subkutanog lipoma

Slika 17. Izoehogenost tkiva jetre i bubrega

Slika 18. Hiperehogenost multifokalnih kalcifikata lijevog režnja štitnjače

Slika 19. Akustična sjena žučnog kamenca

Slika 20. Posteriorno pojačanje sjene iza ciste na jajniku

Slika 21. Reverberacija u vidu tzv. “repa komete”

Slika 22. Shematski prikaz difuzne i spekularne refleksije

Slika 23. Shematski prikaz fenomena “zrcala” (lijevo) i zrcalni prikaz tvorbe na jetri (desno)

Slika 24. Shema aksijalne rezolucije

Slika 25. Shema lateralne rezolucije

Slika 26. Shematski prikaz ultrazvučnog snopa i rezolucija

Slika 27. Osnovne vrste sonda

Slika 28. Specijalne sonde

Slika 29. Anatomske ravnine tijela čovjeka (lijevo) i psa (desno)

Slika 30. Pokreti naginjanja (lijevo), klizanja (sredina) i ljuljanja (desno) sonde

Slika 31. Radiološka orijentacija sonde

Slika 32. Kolimirani (desno) i nekolimirani (lijevo) ultrazvučni snop

Slika 33. Prikaz A-moda

Slika 34. Prikaz B-moda

Slika 35. Prikaz M-moda

Slika 36. 3D/4D prikaz mitralnog zaliska

Slika 37. Shematski prikaz Doppler načina rada

Slika 38. Prikaz protoka CW Dopplerom

Slika 39. Prikaz protoka PW Dopplerom

Slika 40. Prikaz protoka Color Dopplerom

Slika 41. Prikaz protoka Power Dopplerom

Slika 42. Prikaz signala tkiva Tissue Dopplerom

- Slika 43. Wilhelm Conrad Röntgen i snimka ruke njegove supruge
- Slika 44. Prikaz elektromagnetskog spektra
- Slika 45. Prikaz fotoelektričnog efekta
- Slika 46. Prikaz Comptonovg efekta
- Slika 47. Prikaz tvorbe para
- Slika 48. Digitalni rendgenski uređaj
- Slika 49. Generator
- Slika 50. Oblici stativa
- Slika 51. Strujni kabel (lijevo) i presjek kabela (desno)
- Slika 52. Stol za pacijenta sa mogućnošću nagiba
- Slika 53. Komandni stol
- Slika 54. Shematski prikaz rendgenske cijevi
- Slika 55. Rendgenogram pluća dobiven mekim (lijevo) i tvrdim zrakama (desno)
- Slika 56. Shematski prikaz višeslojnog sužavajućeg zastora
- Slika 57. Shematski prikaz točkastog izvora (lijevo) i fokalne mrlje (desno)
- Slika 58. Shematski prikaz smanjivanja površine fokalne mrlje
- Slika 59. Planarna radiografija
- Slika 60. Fluoroskop
- Slika 61. Uređaj za mamografiju
- Slika 62. Oblici dentalnog rendgenografskog uređaja
- Slika 63. Rendgenogram crijeva sa pozitivnim (lijevo) i negativnim (desno) kontrastom
- Slika 64. CT pretraga različitih vrsta životinja i čovjeka
- Slika 65. Godfrey Hounsfield i prvi CT skener (lijevo) i rock sastav "The Beatles" (desno)

Slika 66. Shematski prikaz funkcioniranja CT-a

Slika 67. Prikaz vokseli

Slika 68. Prikaz jednadžbi s nepoznicama

Slika 69. Prikaz razlika u dozama zračenja

Slika 70. Shematski prikaz STRATON cijevi

Slika 71. Shematski prikaz prve četiri generacije CT skenera

Slika 72. Shematski prikaz spiralnog CT-a (lijevo) i spiralni CT skener (desno)

Slika 73. CT skenovi abdomena čovjeka (lijevo) i glave psa (desno)

Slika 74. 3D CT skenovi ljudi i životinja

Slika 75. Shematski prikaz razlika kod MSCT-a (lijevo) i MSCT skener (desno)

Slika 76. Shematski prikaz razlika klasičnog CT skenera i DSCT skenera

Slika 77. Prikaz metaboličke aktivnosti limfnih čvorova PET/CT skenerom

Slika 78. *Cupping* artefakt

Slika 79. Artefakt “izgladnjivanja fotona” uslijed morbidne pretilosti

Slika 80. Prikaz aneurizme anteriorne cerebralne arterije kontrastnom CT angiografijom

Slika 81. MR pretraga

Slika 82. Sir Peter Mansfield i njegov istraživački tim sa jednim od prvih MR uređaja

Slika 83. Shematski prikaz MR uređaja

Slika 84. Permanentni MR uređaj otvorenog tipa

Slika 85. Vodljivi MR uređaj

Slika 86. Supravodljivi MR uređaj

Slika 87. Shematski prikaz gradijentnih zavojnica

Slika 88. Oblici RF zavojnica prilagođeni različitim dijelovima tijela

- Slika 89. Kontrolna soba sa računalnim sustavom
- Slika 90. Oklop/Kavez
- Slika 91. Orijehtacija protona bez (lijevo) i u vanjskom magnetnom polju (desno)
- Slika 92. Moguće orijentacije protona u vanjskom magnetnom polju
- Slika 93. Vektor rezultatne magnetizacije (oznaka M)
- Slika 94. Shematski prikaz precesije, rotacije i nutacije
- Slika 95. Smjer sekundarnog magnetskog polja (oznaka B_1) i vektor transverzalne magnetizacije (oznaka M_{xy})
- Slika 96. Shematski prikaz T_1 i T_2 relaksacije
- Slika 97. Kemijska struktura masti (lijevo) i vode (desno)
- Slika 98. Grafovi ovisnosti magnetizacija o vremenu
- Slika 99. *Ghosting* artefakt
- Slika 100. *Aliasing* artefakt
- Slika 101. Oblici *Spike Noise* artefakta
- Slika 102. MR sken prije i poslije aplikacije kontrastnog sredstva
- Slika 103. fMR skenovi – povezanost određenih radnji sa regijama mozga
- Slika 104. fMR skenovi reakcija na prikaz alkoholnog pića kod nealkoholičara (lijevo) i alkoholičara (desno)
- Slika 105. Slika posebno istreniranih pasa koji su sudjelovali u istraživanju

Popis kratica

BOLD – (eng. blood oxygen level dependent contrast) - kontrast ovisan o razini kisika u vodi

CT – kompjuterizirana tomografija

CW Doppler – (eng. Continuous wave Doppler) kontinuirani Doppler

DSCT - (eng. Dual source CT) dvoizvorni CT uređaj

fMR – funkcionalna magnetska rezonanca

FOV – (eng. Field of View) – područje oslikavanja

KHz – Kiloherc

MHz – Megaherc

MSCT – (eng. multi-slice CT) – višeslojni CT uređaj

MT – magnetsko rezonancija

PET/CT – pozironska emisijska tomografija / kompjuterizirana tomografija

PW Doppler – (eng. Pulsed.wave Doppler) pulsni Doppler

TGC – (eng. time gain compensation) metoda pojačavanja odjeka ultrazvuka

Sadržaj

1.0 UVOD	1
2.0. ULTRAZVUČNA DIJAGNOSTIKA	2
2.1. Povijest ultrazvuka	3
2.2. Svojstva ultrazvuka	5
2.3. Princip rada ultrazvučnog uređaja	7
2.4. Interakcija ultrazvučnih valova I medija	9
2.4.1. Apsorbicija	9
2.4.2. Refleksija	10
2.4.3. Transmisija	12
2.4.4. Raspršivanje (difuzna refleksija)	13
2.4.5. Refrakcija	14
2.5. Zvučne karakteristike tkiva	14
2.6. Artefakti u ultrazvučnoj dijagnostici	17
2.6.1. Akustične sjene	18
2.6.2. Posteriorno pojačanje (Posterior enhancement)	18
2.6.3. Reverberacija	19
2.6.4. Fenomen “zrcala”	20
2.7. Rezolucija	21
2.8. Formacija slike na ekranu	23
2.9. Ultrazvučne sonde	24
2.10. Orijentacija sonde	26
2.11. Prikaz ultrazvučne slike	28
2.11.1. A - mode	28
2.11.2. B - mode	29
2.11.3. M - mode	30
2.12. Doppler način rada	32
2.13. Vrste dopplera	33
3.0. RADIOGRAFIJA	36
3.1. Povijest radiografije	36
3.2. X - zračenje	37
3.2.1. Karakteristično rendgensko zračenje	38
3.2.2. Kočno zračenje	39

3.3. Interakcija ionizirajućeg zračenja sa materijom	39
3.3.1. Fotoelektrični efekt	39
3.3.2. Comptonov efekt	40
3.3.3. Tvorba para	40
3.4. Rendenski uređaj I princip nastajanja rendgenskih zraka	41
3.5. Što se vidi na rendgenskoj slici	46
3.6. Širina snopa	47
3.7. Rezolucija slike.....	48
3.8. Podjela rendgenskih uređaja.....	50
3.8.1. Klasični uređaji za radiografiju	50
3.8.2. Višenamjesnki uređaji za radiografiju	51
3.8.3. Specijalni uređaji za radiografiju	52
3.9. Kontrasna sredstva u rendgenološkoj dijagnostici	53
3.9.1. Pozitivna kontrasna sredstva.....	53
3.9.2. Negativna kontrasna sredstva	54
4.0. KOMPJUTERIZIRANA TOMOGRAFIJA	55
4.1. Povijest kompjuterizirane tomografije	56
4.2. Princip rada CT skenera	57
4.3. Sastav i vrste CT skenera	61
4.3.1. Prva Generacija CT skenera	61
4.3.2. Druga Generacija CT skenera.....	62
4.3.3. Treća Generacija CT skenera.....	62
4.3.4. Četvrta Generacija CT skenera	62
4.3.5. Peta Generacija CT skenera – SPIRALNI CT SKENER	63
4.3.6. MSCT skener	65
4.4. Ostale varijante CT skenera	66
4.4.1. DSCT skener	66
4.4.2. PET/CT skener	67
4.5. Artefakti u CT dijagnostici	68
4.6. Kontrasna sredstva u CT dijagnostici	70
5.0. MAGNETSKA REZONANCIJA	72

5.1. Povijest magnetske rezonancije	72
5.2. Osnovni princip funkcioniranja magnetske rezonancije	74
5.3. Sastav MR uređaja	75
5.3.1 Magnet	75
5.3.1.1. Permanentni magnet	76
5.3.1.2. Vodljivi magnet.....	76
5.3.1.3. Supravodljivi magnet.....	77
5.3.2. Gradijentni sustav.....	78
5.3.3. Radiofrekventne (RF) zavojnice	79
5.3.4. Računalni sustav	80
5.3.5. Oklop/Kavez	80
5.4. Fizikalni princip dijagnostike magnetskom rezonancijom	81
5.4.1. Primarno magnetsko polje - B_0	82
5.4.2. Precesija	83
5.4.3. Sekundarno magnetsko polje - B_1	84
5.4.4. Relaksacija	85
5.4.5. Vektor rezultatne magnetozacije	88
5.5. Artefakti u MR dijagnostici	88
5.6. Kontrasna sredstva u MR dijagnostici	90
5.6.1. Pozitivna kontrasna sredstva	90
5.6.2. Negativna kontrasna sredstva	91
5.7. Uporaba magnetske rezonancije	91
5.7.1. Funkcionalna magnetska rezonancija -fMR	92
5.8. Rizici MR dijagnostike	95
6.0. RASPRAVA.....	96
7.0. ZAKLJUČAK.....	99
8.0. LITERATURA	100
9.0. SAŽETAK	102
10.0. SUMMARY	103
11.0. ŽIVOTOPIS	104

1.0. UVOD

Slikovna dijagnostika uključuje niz neinvazivnih metoda oslikavanja unutrašnjih struktura tijela koje uvelike doprinose determinaciji uzroka bolesti, odnosno patološkog procesa ili služe za konačnu potvrdu početne dijagnoze.

Metode slikovne dijagnostike koriste se i u svrhu praćenja terapije ili praćenja procesa zacjeljivanja određenih patoloških stanja poput fraktura. Također imaju ulogu i u praćenju funkcije određenih tkiva i organa.

Najčešće korištene metode slikovne dijagnostike su: ultrazvučna dijagnostika, radiografija, kompjuterizirana tomografija (CT) i magnetska rezonancija (MR).

Slikovna dijagnostika objedinjuje područja anatomije i fiziologije, ali i područje fizike koje je od izuzetne važnosti za slikovnu medicinsku dijagnostiku jer se upravo na fizikalnim principima slikovnih dijagnostičkih metoda temelji razumijevanje i njihova klinička primjena.

Slikovna dijagnostika postala je neizostavan dio kliničke prakse kako u humanoj tako i u veterinarskoj i dentalnoj medicini pomoću kojih se izuzetno brzo dolazi do dijagnoze patoloških stanja.

Tema ovog rada su upravo te četiri slikovne dijagnostičke metode. Obradene su na način da se dobije kompletan uvid u pretragu i najsuvremenije tehnike što uključuje povijesni pregled, izgled aparature i funkcija pojedinih dijelova, problematika pretrage i ono najvažnije, objašnjene pretrage sa fizikalnog aspekta. Naglasak će biti na tome što zapravo vidimo određenom dijagnostičkom metodom, odnosno koje svojstvo tkiva vidimo određenom dijagnostičkom metodom i zašto je to tako.

2.0. ULTRAZVUČNA DIJAGNOSTIKA

Ultrazvučna dijagnostika sigurna je i bezbolna metoda pregleda unutarnjih organa putem ultrazvučnih valova koja se koristi ionizirajuće zračenje, ne zahtijeva posebnu pripremu pacijenata niti osobe koja vrši zahvat, te je relativno jeftina i pouzdana metoda (PHENIX i sur., 2014.).

Ultrazvučni uređaj (ehosonograf) je uređaj koji daje slike presjeka unutrašnjosti tijela, ravninom u kojoj se ultrazvučni snop širi. Postupak pregleda ultrazvukom je postupak stvaranja dvodimenzionalne (danas i trodimenzionalne) slike presjeka tijela.

Ultrasonografija široko je rasprostranjena u medicini gdje se koristi u dijagnostičke i terapijske svrhe. Prilikom pretrage ultrazvukom koriste se sonde različitih frekvencija koje se pozicioniraju direktno na tijelo pacijenta. U medicinskoj dijagnostici najčešće se koriste ultrazvučne frekvencije između 1 i 15 MHz (GENNISSON i sur., 2013.).

Osim u medicini, uporaba ultrazvuka udomaćila se u širokom spektru industrije (farmaceutskoj, vojnoj i općoj industriji), dok neke životinje poput šišmiša i dupina prirodno koriste ultrazvuk za kretanje u prostoru i pronalazak plijena (eholokacija).



Slika 1. Prikaz ultrazvučnog pregleda

(Izvor: <https://regencyinternationalclinic.co.uk/women-and-men-ultrasound/>)

2.1. POVIJEST ULTRAZVUKA

Povijest ultrazvučnih valova datira još od 1790. godine kada je Lazzaro Spallanzani otkrio uporabu zvuka, odnosno sluha kod šišmiša prilikom kretanja, uz gotovo nikakvu uporabu vida.

Jean-Daniel Colladon, švicarski fizičar i inženjer, 1826. godine otkrio je sonografiju koristeći podvodno zvono. Tijekom eksperimenta točno je određena brzina zvuka u vodi čime su se otvorile velike mogućnosti na polju razvoja ultrazvuka.

Pierre Curie, 1881. godine pronašao je vezu između električnog napona i kristala što je omogućilo razvoj ultrazvučnih sondi kakve danas poznajemo.

Nakon potopa Titanica, Paul Langevin osmislio je hidrofon s ciljem detektiranja i izbjegavanja ledenih santi. Uređaj je radio na principu odašiljanja i primanja niskofrekventnih zvučnih valova te se koristio tijekom Prvog svjetskog rata pri otkrivanju podmornica.

Karl Dussik, austrijski psihijatar, prvi je koristio ultrazvučne valove za dijagnostiku tumora mozga krajem 30-ih godina prošlog stoljeća. Proceduru je nazvao "hiperfonografija", a za dijagnostiku je koristio papir osjetljiv na toplinu.

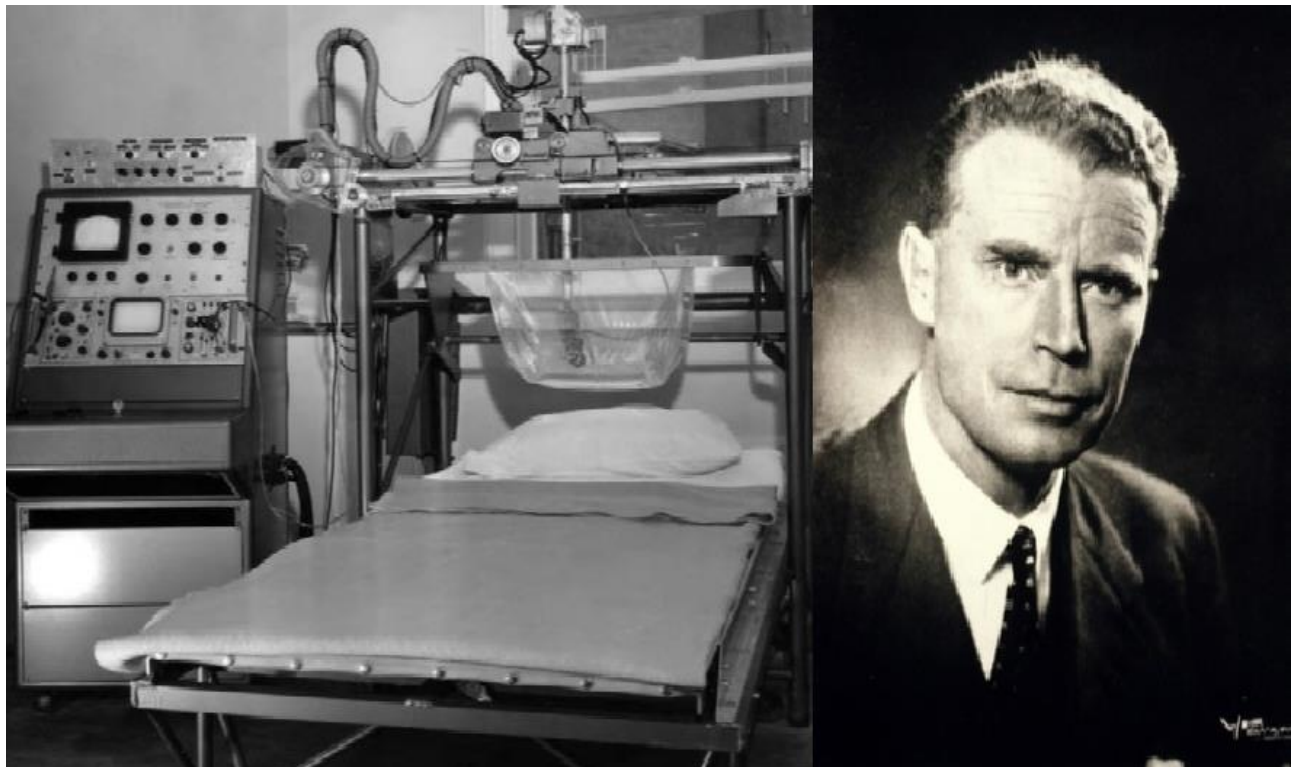
George Ludwig je sa timom suradnika 1947. godine prvi puta snimio i opisao razliku brzina prolaska zvuka kroz različita tkiva i organe životinja što postaje važan napredak na polju medicinske dijagnostike ultrazvukom.

"Ocem ultrazvuka" smatra se škotski znanstvenik i liječnik Sir Ian Donald. Tijekom Drugog svjetskog rata razvijao je tehnologiju radara i sonara, a postao je poznat kada je susreo pacijenticu sa neoperabilnim tumorom u trbušnoj šupljini. Prilikom pregleda pacijentice sa svojim novim uređajem otkrio je da je neoperabilni tumor zapravo cista na jajniku te je žena uspješno operirana. Također je izumio i B-mode (2D mode) ultrazvuka (PAI-DHUNGAT, 2018.).

Tijekom 50-ih i 60-ih godina prošlog stoljeća, Douglas Howry i Joseph Holmes poboljšali su tehnologiju B-moda ultrazvuka. Do tada je pacijent morao biti potopljen u vodi kako bi se uspješno izveo ultrazvučni pregled. Izumom sonde koja je bila u potpunosti u kontaktu s pacijentom otvoren je put razvoju ultrazvučnih sustava koji se i danas koriste.

John Wild i John Reid modificirali su standardne ultrazvučne sustave te su stvorili B-mode sa sondom koja se može “ljudati” u različitim smjerovima kako bi se dobio prikaz iz različitih kuteva.

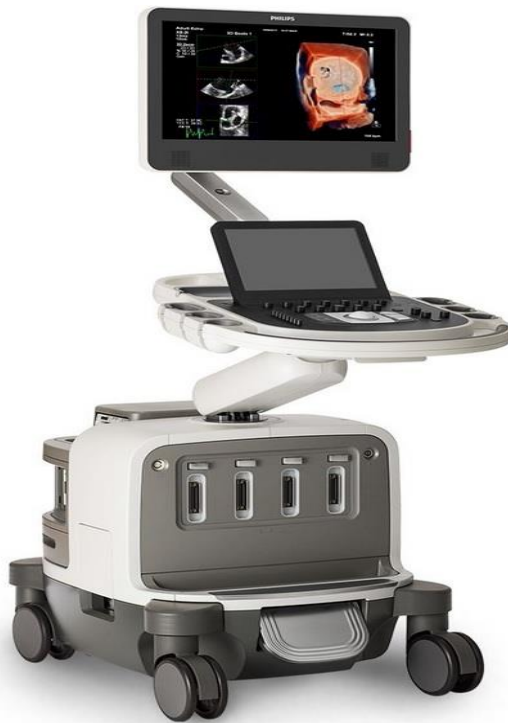Napretkom elektronike i računala današnji se ultrazvučni sistemi potpuno razlikuju od povijesnih, ali cilj je ostao isti, dobiti što bolju dijagnozu ili terapiju i poboljšati zdravlje ljudi.



Slika 2. Izgled nekadašnjeg ultrazvučnog uređaja (lijevo) i “otac ultrazvuka” Sir Ian Donald (desno)

(Izvor:

https://pdfs.semanticscholar.org/9c1d/7bcfb7691857e1ec0649b176d7fbbb8e4dd4.pdf?_ga=2.182702566.1175776508.1569843229-1463094360.1555952351)

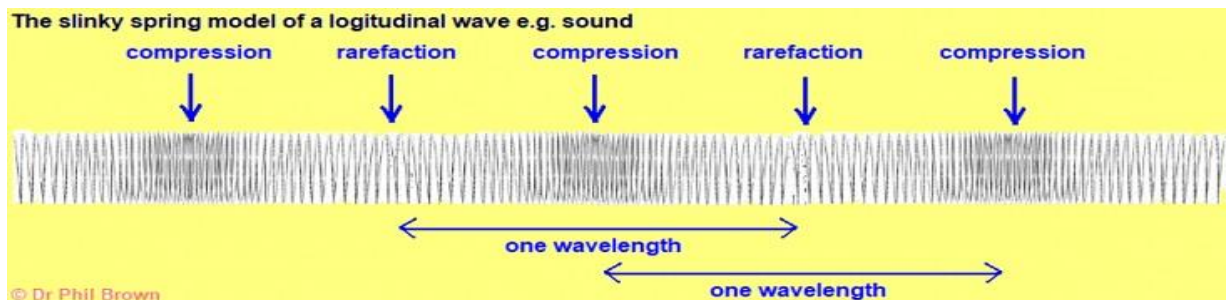


Slika 3. Izgled suvremenog ultrazvučnog uređaja

(Izvor: <http://www.ultrazvuk.hr/portfolio/philips-epiq-cvx-ultrasound-system/>)

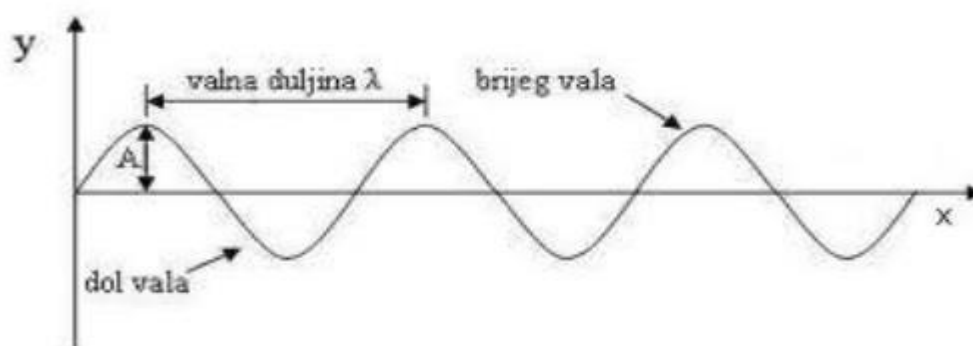
2.2. SVOJSTVA ULTRAZVUKA

Ultrazvuk je mehanički, longitudinalni val frekvencije iznad gornje granice čujnosti za ljudsko uho koja iznosi 20 kHz (20 000 Hz). Kao longitudinalni val, zvuk se širi zgušnjavanjem i razrjeđivanjem medija u homogenom sredstvu, bez refleksija i lomova konstantnom brzinom (JANKOVIĆ i ETEROVIĆ, 2002.). Svaki val ima svoju valnu duljinu (oznaka λ) koja označava udaljenost dviju najbližih točaka vala koje titraju u istoj fazi.



Slika 4. Širenje zvuka u homogenom mediju

(Izvor: <http://www.docbrown.info/ephysics/wavesintro.htm>)



Slika 5. Sinusoidalni val

(Izvor: <https://zir.nsk.hr/islandora/object/fizos:56/preview>)

Osim valne duljine, valovi se mogu opisati veličinama poput frekvencije (broj punih titraja koje točka napravi u jedinici vremena, oznaka f), amplitude (najveći otklon od srednje vrijednosti, oznaka A) i perioda vala (trajanje jednog ciklusa, oznaka T).

Val putuje određenom brzinom kroz medij. Brzina vala (v) određena je umnoškom valne duljine (λ) i frekvencije (f), a iskazuje se u metrima po sekundi (m/s) što je vidljivo iz relacije:

$$v = \lambda \cdot f \text{ [m/s]}$$

Brzina vala određena je za svaki medij na koju utječu gustoća i čvrstoća samog medija. Zvuk “voli” homogene medije i najbrže putuje kroz čvrste tvari, dok se sporije širi u plinovima. Prosječna brzina ultrazvuka u tkivu iznosi 1540 m/s.

Tablica 1. Brzina zvuka u različitim tkivima

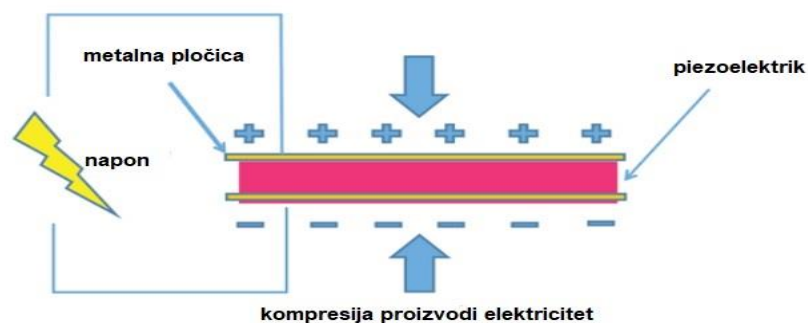
	Brzina (m/s)
Voda	1484
Zrak	343
Krv	1550
Mast	1450
Koža	1730
Mišići	1580
Miokard	1550
Jetra	1570
Bubreg	1560
Leća oka	1650
Kost	3360

(Izvor: Materijali Zavoda za fiziku Veterinarskog fakulteta Sveučilišta u Zagrebu,
doc.dr.sc.Selim Pašić)

2.3. PRINCIP RADA ULTRAZVUČNOG UREĐAJA

Osnovni princip rada ultrazvučnog uređaja zasniva se na piezoelektričnom efektu.

Piezoelektrični efekt je pojava stvaranja električnog naboja na površini određenih kristala ili keramičkih masa prilikom mehaničkog stlačivanja ili rastezanja, ali i pod djelovanjem električnog polja. Jedna strana kristala nabijena je pozitivno, a druga negativno što znači da kristal postaje električki polariziran.



Slika 6. Shema piezoelektričnog efekta

(Izvor: <https://www.electronicdesign.com/power/what-piezoelectric-effect>)

Najčešće korišteni piezoelektrični kristali u ultrazvučnoj dijagnostici su kvarc i sintetska keramika (olovni cirkonantni titanat). Kristali su smješteni u ultrazvučnoj sondi (transduceru) koja ima ulogu emitera i detektora ultrazvučnih valova. (JANKOVIĆ i ETEROVIĆ, 2002.).

Kao odgovor na izmjenični električni napon kristali se pobuđuju, počinju vibrirati te dolazi do stvaranja električnog polja kao posljedica odvajanja pozitivnog i negativnog naboja u kristalnoj rešetki.

Ukoliko je frekvencija električnog polja dovoljno velika, vibracije postaju izvor ultrazvuka.

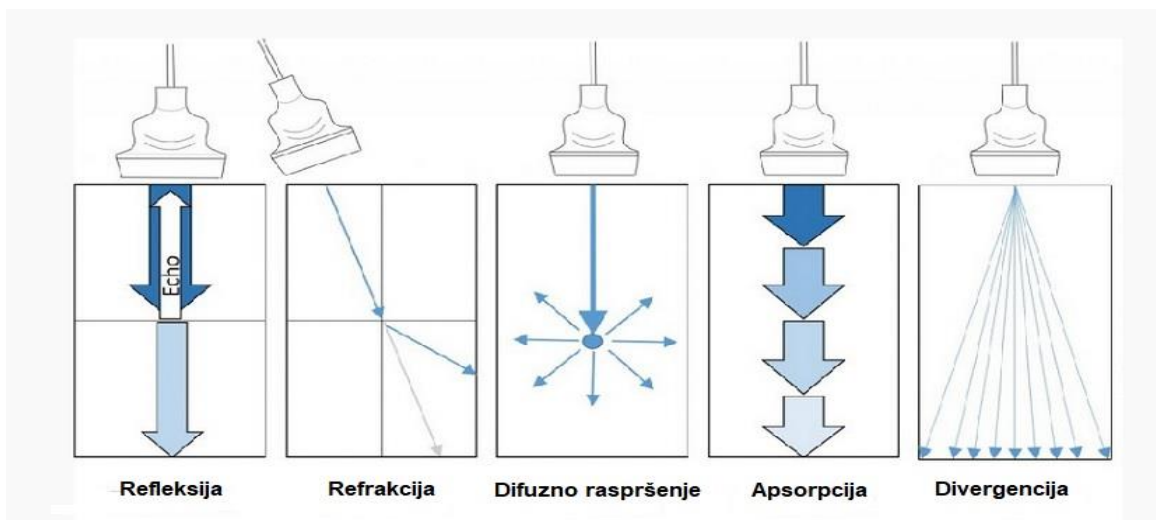
Takvi kratki pulsevi (valovi) visokih frekvencija putuju kroz tijelo te se na svom putu sudaraju s tkivima različite gustoće (kosti, meka tkiva, fluidi). Reflektirani pulsevi (valovi) vraćaju se nazad do sonde (emitera) koja u ovom slučaju postaje detektor ultrazvučnih valova. U slučaju detekcije valova, sam ultrazvučni val pobuđuje kristale na vibraciju i dolazi do stvaranja električnog polja, za razliku od emisije gdje to čini električni napon.

Uređaj zatim izračunava udaljenost između sonde i tkiva, odnosno organa koristeći poznatu brzinu zvuka u tkivu. Kao prikaz udaljenosti i intenziteta reflektiranih valova dobivamo dvodimenzionalnu sliku na ekranu. Slika nastaje na način da se reflektirani valovi koji predstavljaju analogne informacije pretvaraju u brojčane informacije. Brojčane informacije se matematički obrade u računalu te se ponovno pretvaraju u analogne informacije koje se vide u obliku slike na ekranu.

2.4. INTERAKCIJA ULTRAZVUČNIH VALOVA I MEDIJA

Kao što je već prethodno rečeno, ultrazvučni val odašilje se iz izvora (sonde) te putuje kroz tijelo. Na tom se putu susreće sa različitim medijima odnosno tkivima. Sudbina ultrazvučnog vala ovisi o karakteristikama medija i samog vala. Ona može biti: apsorpcija, refleksija, transmisija, raspršivanje (difuzna refleksija) i refrakcija.

Sve su to oblici atenuacije (prigušivanja) ultrazvuka u tkivu od kojih su najznačajnije pojave apsorpcija i refleksija.



Slika 7. Oblici atenuacije ultrazvučnog vala u tkivu

(Izvor: <http://famus.org.uk/modules/ultrasound-theory-module>)

2.4.1. Apsorpcija

Apsorpcija je ovisna o frekvenciji zvuka. Za sve medije vrijedi pravilo da što je veća frekvencija zvuka, veća je i njegova apsorpcija u tkivu.

Tablica 2. Prikaz frekvencije i dubine prodiranja zvuka u tkivu

Frekvecnija [MHz]	Dubina prodiranja zvuka u tkivu [cm]
1	40
2	20
3	13
5	8
10	4
20	2

(Izvor: Materijali Zavoda za fiziku Veterinarskog fakulteta Sveučilišta u Zagrebu, doc.dr.sc.Selim Pašić)

Apsorpcija zvuka povezana je sa intenzitetom zvuka. Intenzitet zvučnog vala (oznaka I) eksponencijalno opada s putem (oznaka x) kojeg val prevali u određenom sredstvu. Put u ovom slučaju označava debljinu tkiva što je vidljivo iz relacije:

$$I = I_0 e^{-\mu x}$$

Uzrok opadanju intenziteta, odnosno prigušenju zvuka je i sama apsorpcija, u ovom slučaju linearni koeficijent apsorpcije (oznaka μ). Apsorpcija označava gubitak energije vala jer dolazi do trenja i posljedičnog stvaranja topline.

2.4.2. Refleksija

Refleksija zvuka je pojava koja se javlja kada se zvuk nalazi na granici dvaju medija različitih **zvučnih impedancija ili zvučnih otpora (oznaka Z)** (JANKOVIĆ i ETEROVIĆ, 2002.). Refleksija može biti djelomična ili potpuna.

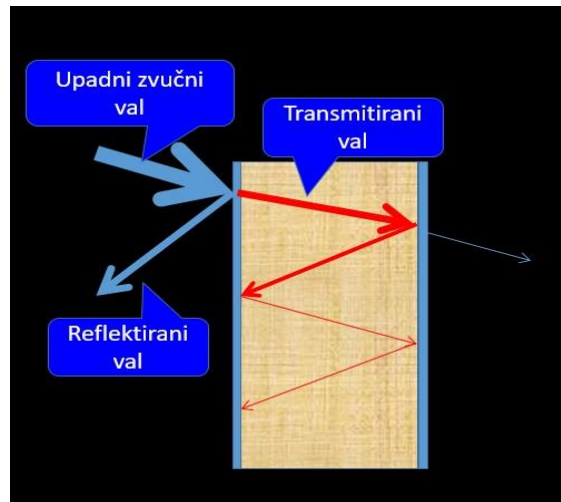
Zvučna impedancija je zvučni otpor medija i karakteristična je za svaki medij. Izračunava se prema relacijama:

$$Z = \rho \cdot v$$

Ili

$$Z = \sqrt{\frac{\rho}{\kappa}}$$

U relacijama ρ označava gustoću tkiva, a κ kompresibilnost tkiva. Mjerna jedinica za zvučnu impedanciju je $\text{kg/m}^2 \text{ s}$.



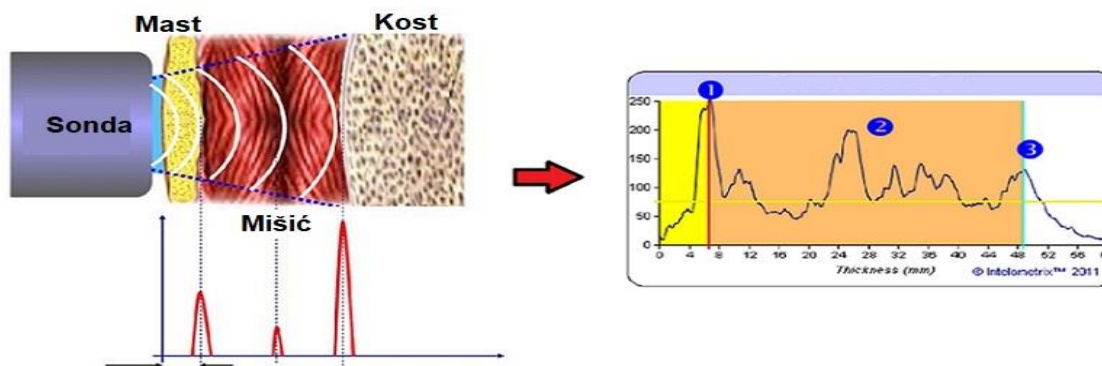
Slika 8. Shematski prikaz zvuka na granici dvaju medija

(Izvor: Materijali Zavoda za fiziku Veterinarskog fakulteta Sveučilišta u Zagrebu, doc.dr.sc.

Selim Pašić)

- Ukoliko je zvučna impedancija dvaju tkiva različita, dolazi do potpune refleksije, $Z_2 \ll Z_1$ tada je $R_A = 1$
- Ukoliko je zvučna impedancija dvaju tkiva slična, dolazi do djelomične refleksije, $Z_2 \ll Z_1$ tada je $R_f \approx 1$
- Ukoliko je zvučna impedancija dvaju tkiva gotovo ista, dolazi do potpune transmisije, $Z_2 \approx Z_1$ tada je $R_A = 0$

Refleksija zvuka na granici dvaju sredstava vrlo različite zvučne impedancije vrlo je velika. Upravo je razlika zvučnih impedancija dvaju tkiva ono što zapravo “vidimo” na ultrazvučnoj slici.



Slika 9. Prikaz registracije signala na granicama različitih tkiva

(Izvor: Materijali Zavoda za fiziku Veterinarskog fakulteta Sveučilišta u Zagrebu, doc.dr.sc.

Selim Pašić)

	Brzina [m/s]	Impedancija [kg·s·m ⁻²]	Voda	Zrak	Krv	Mast	Koža	Mišići	Miokard	Jetra	Bubreg	Leća oka	Kost
Voda	1484	1,48		99,89%	0,18%	0,12%	2,16%	0,44%	0,20%	0,29%	0,20%	0,56%	36,52%
Zrak	343	0,0004	99,95%		99,95%	99,94%	99,96%	99,95%	99,95%	99,95%	99,95%	99,95%	99,99%
Krv	1550	1,61	4,21%	99,95%		9,15%	10,56%	2,42%	0,31%	1,23%	0,62%	3,30%	57,69%
Mast	1450	1,34	4,96%	99,94%	9,15%		19,52%	11,55%	9,46%	10,37%	9,76%	12,42%	63,49%
Koža	1730	1,99	14,70%	99,96%	10,56%	19,52%		8,15%	10,25%	9,34%	9,94%	7,28%	50,19%
Mišići	1580	1,69	6,62%	99,95%	2,42%	11,55%	8,15%		2,11%	1,20%	1,81%	0,88%	56,05%
Miokard	1550	1,62	4,52%	99,95%	0,31%	9,46%	10,25%	2,11%		0,92%	0,31%	2,99%	57,48%
Jetra	1570	1,65	5,43%	99,95%	1,23%	10,37%	9,34%	1,20%	0,92%		0,61%	2,08%	56,86%
Bubreg	1560	1,63	4,82%	99,95%	0,62%	9,76%	9,94%	1,81%	0,31%	0,61%		2,69%	57,27%
Leća oka	1650	1,72	7,50%	99,95%	3,30%	12,42%	7,28%	0,88%	2,99%	2,08%	2,69%		55,44%
Kost	3360	6	60,43%	99,99%	57,69%	63,49%	50,19%	56,05%	57,48%	56,86%	57,27%	55,44%	

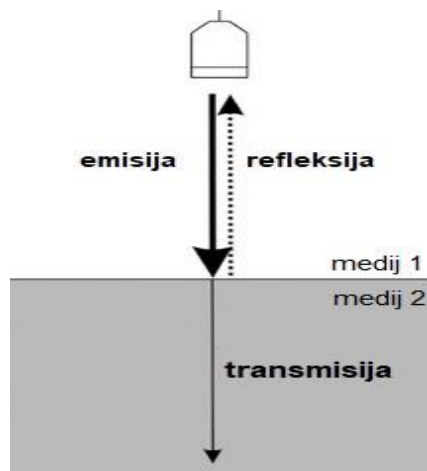
Slika 10. Prikaz brzine zvuka, impedancije i amplitudnog koeficijenta refleksije (%)

(Izvor: Materijali Zavoda za fiziku Veterinarskog fakulteta Sveučilišta u Zagrebu, doc.dr.sc.

Selim Pašić)

2.4.3. Transmisija

Transmisija je prolaz dijela ili cijelog vala kroz određeno sredstvo. Zbroj transmisivnosti i reflektivnosti na granici dvaju tkiva je 1.

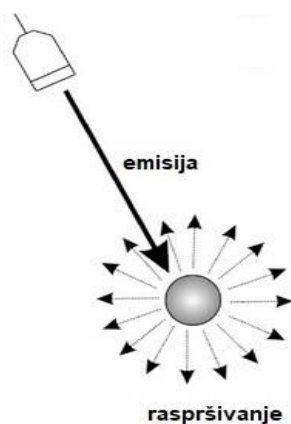


Slika 11. Shematski prikaz transmisije

(Izvor: <https://www.cambridge.org/core/books/manual-of-neurosonology/ultrasound-principles/ACA78734C35917857038E06573E66969>)

2.4.4. Raspršivanje (difuzna refleksija)

Pojava koja se javlja prilikom kontakta ultrazvučnog vala sa medijem koji djeluje poput manjeg reflektora. Tada dolazi do difuznog raspršivanja, odnosno raspršivanja valova u različitim smjerovima. Raspršivanje se javlja i prilikom kontakta vala i neravne površine, ali se tada valovi raspršuju u istom smjeru.

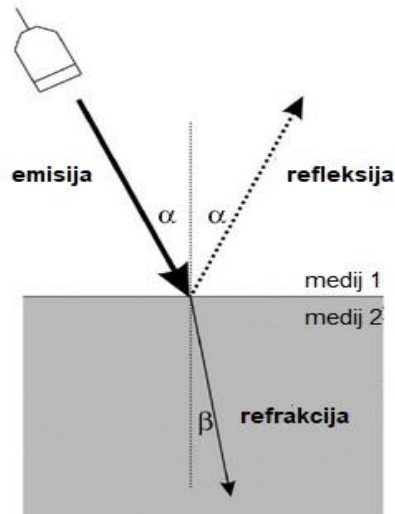


Slika 12. Shematski prikaz raspršivanja

(Izvor: <https://www.cambridge.org/core/books/manual-of-neurosonology/ultrasound-principles/ACA78734C35917857038E06573E66969>)

2.4.5. Refrakcija

Refrakcija označava lom ultrazvučnog vala, odnosno naglu promjenu smjera širenja vala na granici dvaju medija.



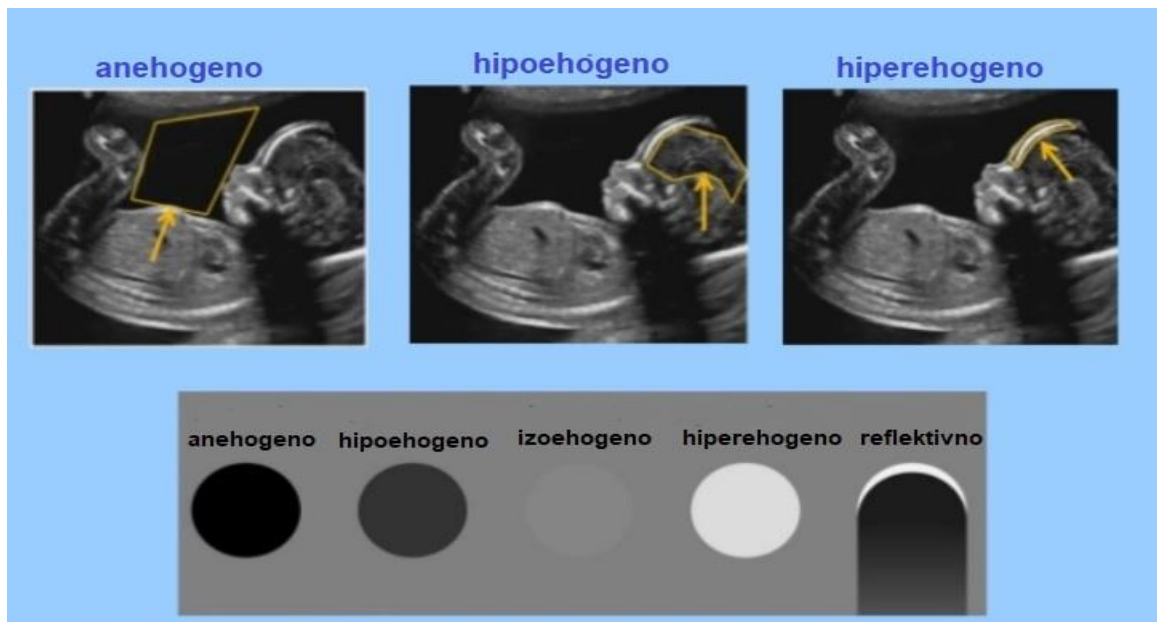
Slika 13. Shematski prikaz refrakcije

(Izvor: <https://www.cambridge.org/core/books/manual-of-neurosonology/ultrasound-principles/ACA78734C35917857038E06573E66969>)

2.5. ZVUČNE KARAKTERISTIKE TKIVA

Prolaskom zvuka kroz tkivo dobivamo odjek (eho) i to ne samo na granici dvaju tkiva. Takvi su odjeci puno slabiji i ukazuju na nehomogenu strukturu tkiva zbog kojih nastaju slabe refleksije duž pravca širenja ultrazvuka (STOJADINOVIĆ i sur., 2018.). Odjek (eho) odraz je refleksije i prema tome tkiva smo podijelili na:

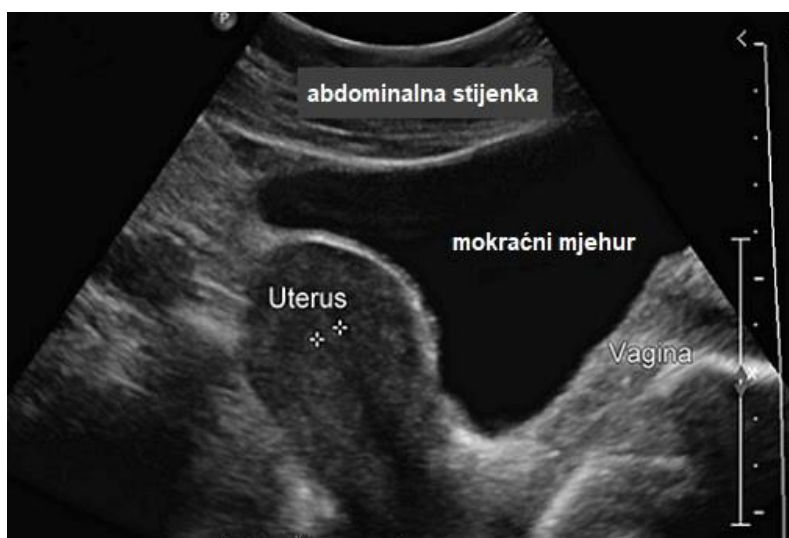- **Anehogena**
- **Hipoehogena**
- **Izoehogena**
- **Hiperehogena**



Slika 14. Oblici ehogenosti tkiva

(Izvor: <https://www.slideshare.net/radyworks/basics-physics-of-ultrasound>)

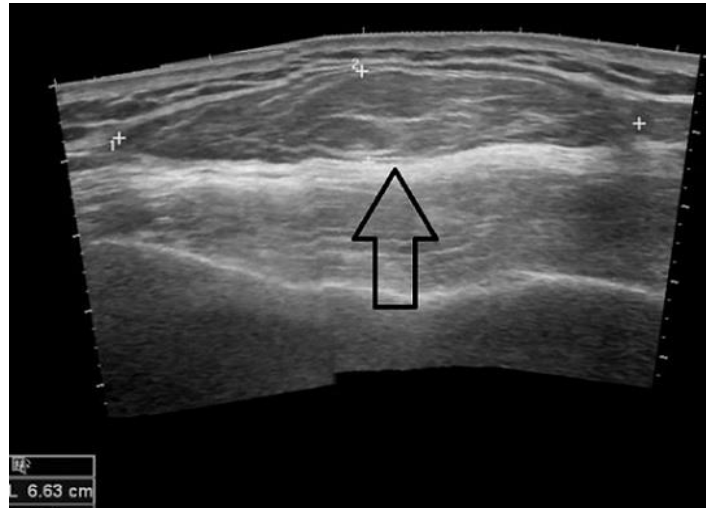
Kod **anehogenih** tkiva nema odjeka. Takvo tkivo vidimo kao crnilo na ekranu. Primjeri kod kojih je prisutna anehogenost su npr. fluidi (krv, urin), ciste ispunjene seroznom tekućinom, srčane šupljine, žučni mjehur.



Slika 15. Anehogenost mokraćnog mjehura

(Izvor: https://www.researchgate.net/figure/Transabdominal-ultrasound-of-the-uterus-Note-the-urinary-bladder-uterus-abdominal-wall_fig3_273980675)

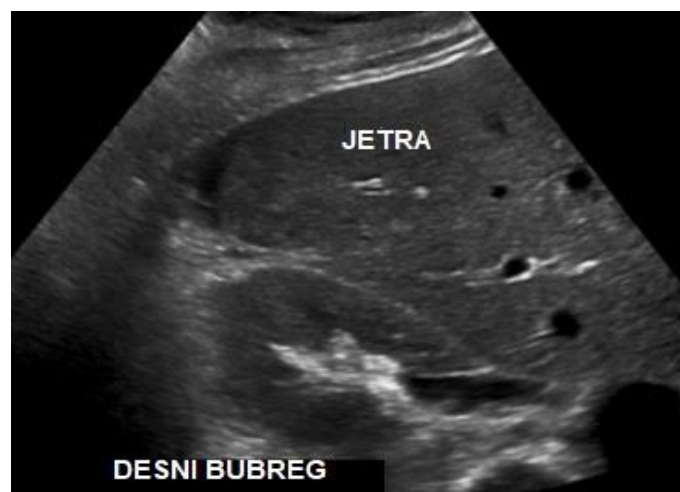Hipoehogena tkiva slabije su reflektivna tkiva koja daju slabiji odjek. Takva su tkiva relativno homogena poput masti, cista ispunjenih gustim koloidnim sadržajem. Na ekranu se vide “slabije svijetlije” u odnosu na susjedna tkiva.



Slika 16. Hipoehogenost subkutanog lipoma

(Izvor: <https://radiopaedia.org/cases/subcutaneous-lipoma-of-scapular-region-1>)

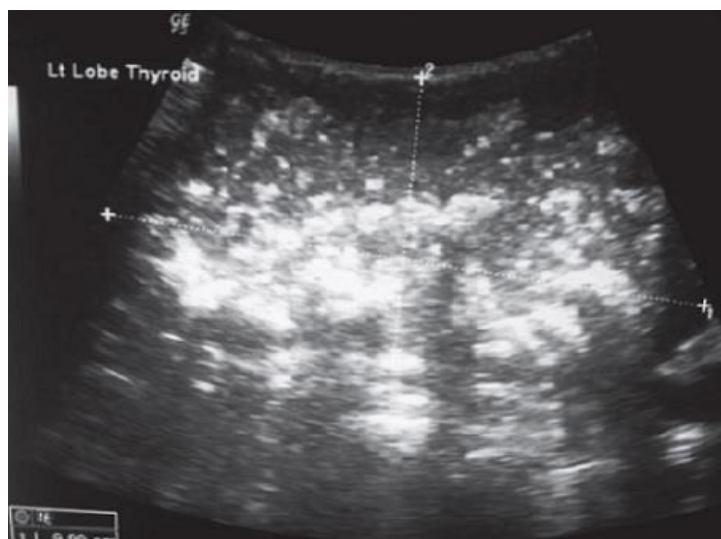
Izoehogena tkiva imaju vrlo sličnu ehogenost sa susjednim tkivom. Na ekranu daju “sličnu osvjetljenost” kao susjedno tkivo, poput tkiva jetre i bubrega.



Slika 17. Izoehogenost tkiva jetre i bubrega

(Izvor: <https://www.renalfellow.org/pocus-gallery/>)

Hiperehogena tkiva su izuzetno reflektivna tkiva koja daju jaki odjek. Radi se o nehomogenim tkivima čija je “osvijetljenost” na ekranu jače vidljiva u odnosu na susjedna tkiva. Prikazuju se “bijelo” na ekranu. Neki od primjera hiperehogenih tkiva su: stijenke krvnih žila, živci, tetive, mišići ukoliko se zvuk širi poprečno u odnosu na smjer vlakana; tkivo grudi, kosti, kalcifikati.



Slika 18. Hiperehogenost multifokalnih kalcifikata lijevog režnja štitnjače

(Izvor: <https://asean-endocrinejournal.org/index.php/JAFES/article/view/74/513>)

2.6. ARTEFAKTI U ULTRAZVUČNOJ DIJAGNOSTICI

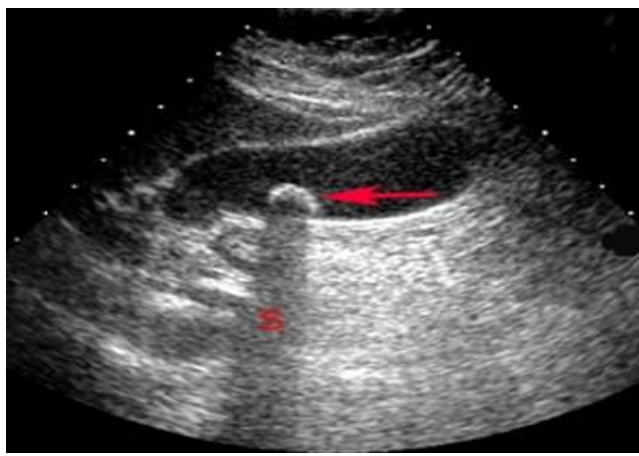
Na ultrazvučnoj slici ponekad se pokažu strukture koje ne postoje, odnosno promjene koje nisu anatomske. Takvi fenomeni poznatiji su pod nazivom artefakti. Takve “lažne” informacije na ehogramu posljedica su fizike zvučnih valova. Neke od tih informacija smatramo neželjenima te ih odbacujemo, dok nam neke mogu poslužiti kao kriterij dijagnostike (JANKOVIĆ i ETEROVIĆ, 2002.).

Najčešće viđani artefakti u ultrazvučnoj dijagnostici prikazuju se kao: akustične sjene, posteriorno pojačanje – eng. “posterior *enhancement*”, reverberacija i fenomen “zrcala”.

2.6.1. Akustične sjene

Ukoliko je velika razlika zvučnih impedancija dvaju tkiva poput mekih tkiva i kosti, dolazi do snažne refleksije ultrazvučnog vala. Rezultat će biti izrazito jaki odjek, ali slaba transmisija. Iza takve tvorbe biti će jasno vidljiva sjena.

Akustičnu sjenu daju kalcifikati, zdrava kost, ali i fluidi. Na ekranu akustična se sjena može prikazati “crno” (oštra, “čista” sjena bez eha, obično se javlja kod čvrstih tvorbi), “sivo” (“prljava” sjena, sa mjestimičnim ehom) i “bijelo” (hiperehogena sjena, javlja se obično iza plina) (STOJADINOVIĆ i sur., 2018.).



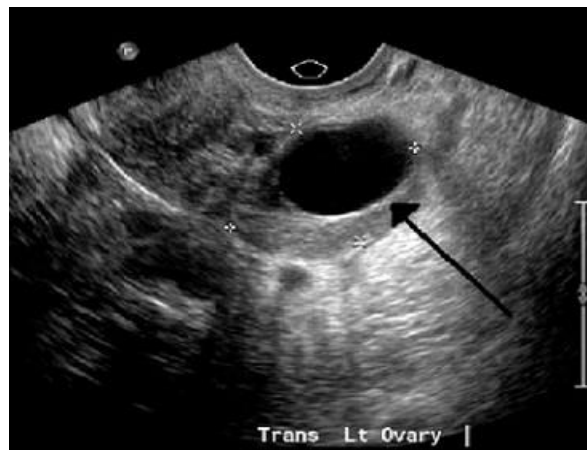
Slika 19. Akustična sjena žučnog kamenca

(Izvor: ALSHOABI, S. (2016): Gallstones: site, size, number, prevalence and complications by ultrasonography. Int. J. Med. Imaging. Vol. 4, No. 6, pp. 52-56. doi: 10.11648/j.ijmi.20160406.12)

2.6.2. Posteriorno pojačanje (Posterior enhancement)

Artefakt koji nastaje kao posljedica pojačanja eha koji se reflektira iza strukture koja neznatno slabi ultrazvučne valove. Najčešće se dešava prilikom prolaska vala kroz tvorbe ispunjene tekućinom koje imaju jaku slabu apsorpciju ultrazvučnih valova kao npr. voda. Ultrazvučni se valovi reflektiraju od stražnjeg zida tvorbe, imaju oštre lateralne konture i prikazuju se “bijelo” na ekranu.

Također postoji i lažno posteriorno pojačanje koje nastaje iza solidnih tvorbi i posljedica je reverberacije od susjednih struktura (plin u crijevima, kosti). Takvo pojačanje slabi u dubljim strukturama (STOJADINOVIĆ i sur., 2018.).

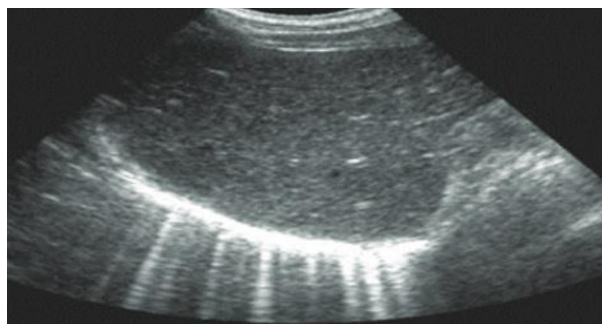


Slika 20. Posteriorno pojačanje sjene iza ciste na jajniku

(Izvor: <https://doi.org/10.1016/B978-0-7020-7233-8.00032-X>)

2.6.3. Reverberacija

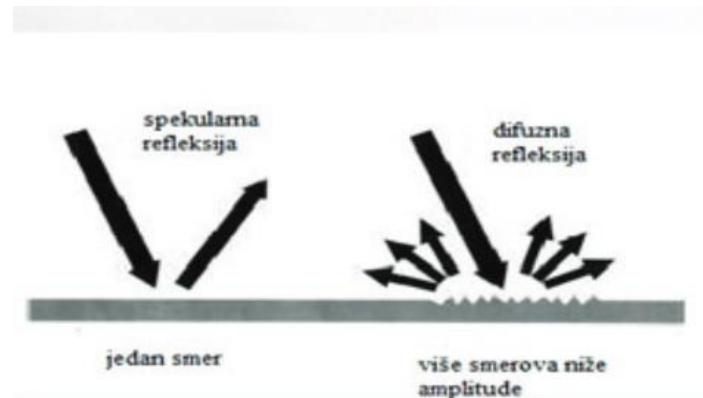
Artefakti koje čine multipli ponovljeni odjeci koji nastaju između sonde i izrazito reflektivne površine sa koje se ultrazvučni snop reflektira nekoliko puta. U doslovnom prijevodu reverberacija znači “odzvanjanje” ili “pazvuk” i označava višestruko odbijanje zvučnog vala pri čemu se smanjuje amplituda vala tokom svakog odbijanja (STOJADINOVIĆ i sur., 2018.).



Slika 21. Reverberacija u vidu tzv. “repa komete”

(Izvor: STOJADINOVIĆ, M., M. MILENKOVIĆ, G. PROSEN, D. MAŠULOVIĆ (2018):
Basics of ultrasound: Physics and artefacts. Serbian Journal of Anesthesia and Intensive Therapy.
doi:40. 73-83. 10.5937/sjait1804073S.)

Nastaje tokom prolaska kroz tkiva vrlo različite zvučne impedancije te je posljedica difuzne i spekularne refleksije.



Slika 22. Shematski prikaz difuzne i spekularne refleksije

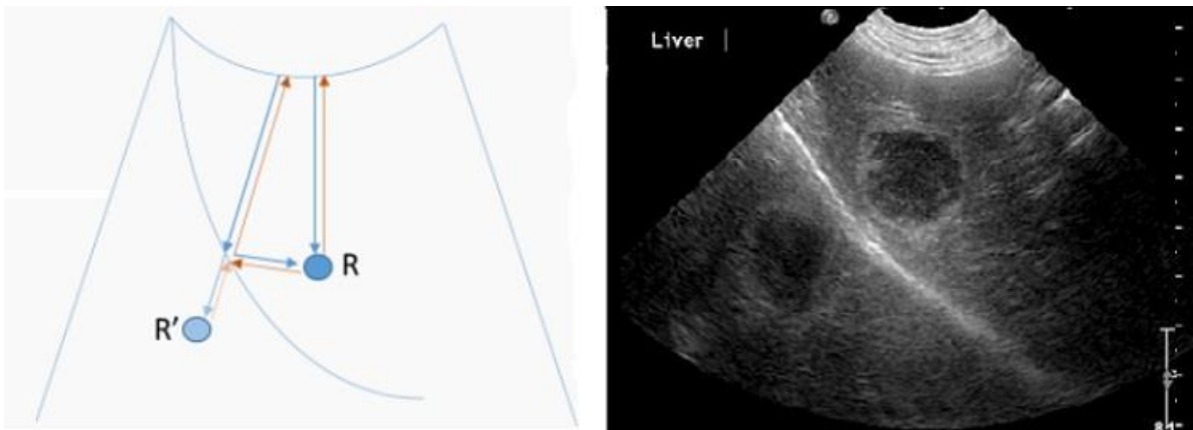
(Izvor: STOJADINOVIĆ, M., M. MILENKOVIĆ, G. PROSEN, D. MAŠULOVIĆ (2018):
Basics of ultrasound: Physics and artefacts. Serbian Journal of Anesthesia and Intensive Therapy.
doi:40. 73-83. 10.5937/sjait1804073S.)

2.6.4. Fenomen “zrcala”

Javlja se kada ultrazvučni snop, pod kutem od 45° , “udari” o površinu koja se ponaša kao izrazito snažan reflektor (npr. dijafragma), a koja se nalazi između sonde i tražene strukture. Na drugoj strani reflektirajuće površine prikazat će se zrcalni prikaz tražene strukture (QUIEN i SARIC, 2018.).

Uzrok tome leži u duljem vremenu potrebnom da se reflektirani val vrati do sonde.

Ovaj tip artefakta koristi se i u dijagnostičke svrhe poput zrcaljenja jetre iznad dijafragme, čime se isključuje bilo kakav izljev u pleuralnu šupljinu.



Slika 23. Shematski prikaz fenomena “zrcala” (lijevo) i zrcalni prikaz tvorbe na jetri (desno)

(Izvor: <https://todaysveterinarypractice.com/imaging-essentialsmall-animal-abdominal-ultrasonography-part-2-physical-principles-artifacts-false-assumptions/>)

2.7. REZOLUCIJA

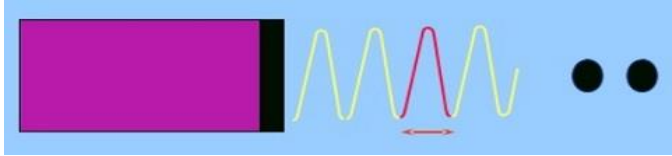
Rezolucija označava najmanju udaljenost između dva detalja koje možemo razlikovati. S obzirom da je brzina vala u određenom tkivu konstantna, povećanjem frekvencije smanjit će se valna duljina što će rezultirati boljom rezolucijom slike, ali će zbog veće frekvencije biti i veća apsorpcija ultrazvučnog vala što će smanjiti samu prodornost vala. Isto tako vrijedi i obrnuto, smanjenjem frekvencije, povećat će se valna duljina što će rezultirati slabijom rezolucijom, ali većom prodornosti samog vala.

↑ frekvencija = ↓ valna duljina = ↑ rezolucija + ↓ prodornost

↓ frekvencija = ↑ valna duljina = ↓ rezolucija + ↑ prodornost

Osnovna podjela rezolucije je na aksijalnu i lateralnu.

Aksijalna rezolucija je najmanja udaljenost između dvije tvorbe koju možemo razlikovati uzduž smjera širenja vala. Ovisna je o frekvenciji i valnoj duljini. Što je frekvencija veća, manja je valna duljina i bolje je aksijalno razlučivanje (CHEN i PARKER, 2017.).



Slika 24. Shema aksijalne rezolucije

(Izvor: <https://www.slideshare.net/radyworks/basics-physics-of-ultrasound>)

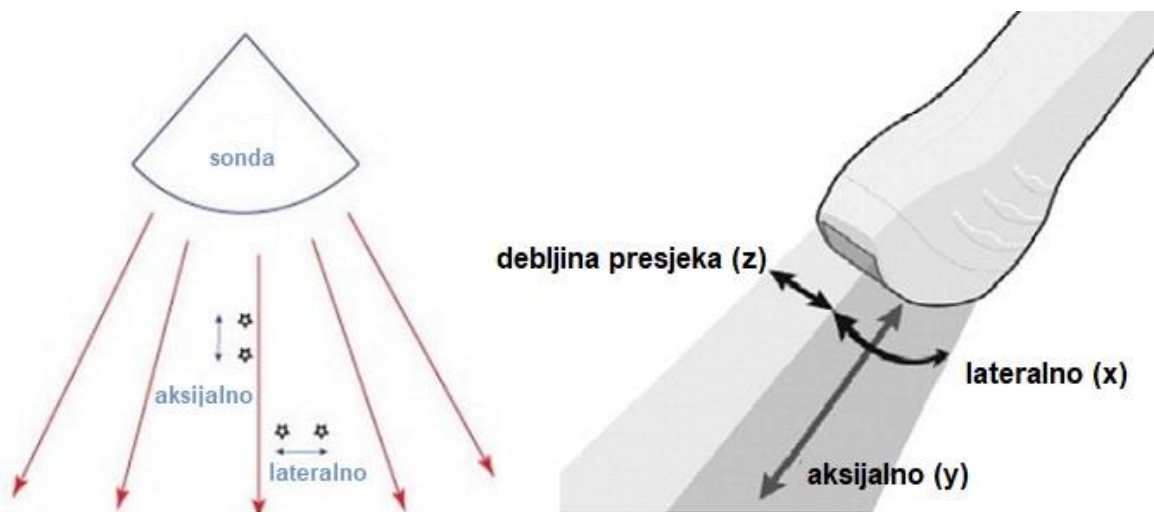
Lateralna rezolucija je najmanja udaljenost koju možemo razlikovati između dvije tvorbe koje se nalaze okomito na smjer širenja vala (CHEN i PARKER, 2017.).



Slika 25. Shema lateralne rezolucije

(Izvor: <https://www.slideshare.net/radyworks/basics-physics-of-ultrasound>)

Lateralna rezolucija ovisna je o gustoći emitera i širini ultrazvučnog snopa. Što je snop uži, bolja je lateralna rezolucija. Snop će biti uži ukoliko je manja valna duljina, odnosno ukoliko je veća frekvencija. Za razliku od aksijalne rezolucije, lateralna opada sa dubinom.



Slika 26. Shematski prikaz ultrazvučnog snopa i rezolucija

(Izvor: <https://www.sciencedirect.com/science/article/pii/S1096286707000400>)

Osim dva osnovna tipa rezolucije postoje još neki oblici rezolucija:

- **Prostorna rezolucija** – kombinacija aksijalne i lateralne rezolucije (eng. *detail/spatial resolution*).
- **Kontrastna rezolucija** – pruža mogućnost razlikovanja dvije tvorbe sličnih reflektivnih svojstava.
- **Temporalna rezolucija** – pruža mogućnost preciznog lociranja pozicije pokretnih struktura u vremenu, bitna je za područje kardiologije.

Apsorpcija snopa raste s frekvencijom vala, odnosno amplituda vala pada sa frekvencijom. Rezolucija (lateralna i aksijalna) raste sa povećanjem frekvencije. Iz tog razloga dobar ultrazvučni uređaj ima više tipova sonde koje rade na različitim frekvencijama.

Površina i male dubine snimaju se sondama vrlo visoke frekvencije (npr. 12 MHz) čime se dobiju slike visoke rezolucije.

Dublja tkiva snimaju se sondama niskih frekvencija (npr. 3 MHz) da bi se umanjila apsorpcija, ali se s time gubi na rezoluciji.

2.8. FORMACIJA SLIKE NA EKRANU

1. Amplituda svakog reflektiranog vala označava se kao “točka” na ekranu. Svaki val ima svoju amplitudu koja je odgovorna za jačinu (intenzitet) vala, odnosno koja determinira “osvjetljenost” (eng. *brightness*) same slike. Intenzitet vala proporcionalan je kvadratu amplitude. Povećanjem amplitude slika postaje svijetlija i obrnuto.
2. Pozicija točke na ekranu predstavlja udaljenost sa koje se odjek (eho) vratio. U ovom slučaju predstavlja dubinu tkiva.

Kombinacijom navedenih točaka formira se kompletna slika na ekranu.

Vrijednost udaljenosti s koje se odjek (eho) vratio, odnosno dubinu refleksije ultrazvučni uređaj dobiva izračunavanjem (mjerenjem) vremena. Uređaj izračunava koliko je vremena potrebno da se zvuk reflektira i stigne do detektora. Brzina zvuka u tkivu karakteristična je za svako tkivo, a prosječna brzina zvuka u organskoj materiji iznosi 1540 m/s.

Udaljenost (put potreban da se zvuk vrati nazad do sonde) se dobiva iz relacije:

$$s = \frac{v \cdot t}{2}$$

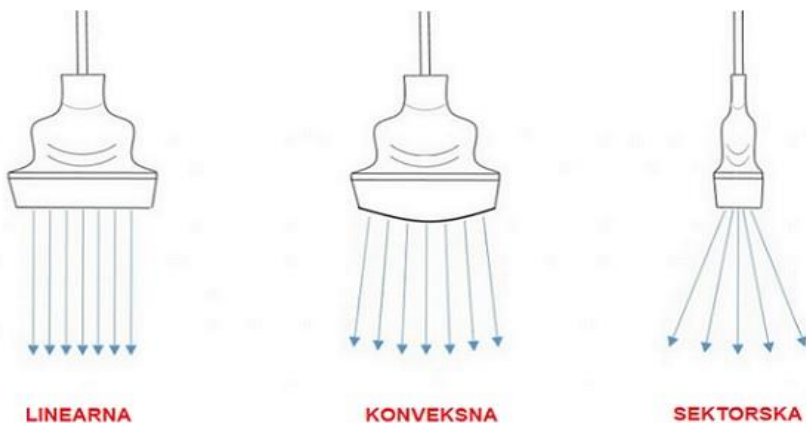S označava udaljenost (put), v je oznaka za brzinu zvuka u tkivu i t je oznaka za vrijeme potrebno da se zvuk reflektira i stigne do detektora.

2.9. ULTRAZVUČNE SONDE

Najskuplji i najvažniji dio ultrazvučnog uređaja su ultrazvučne sonde. U sondama se nalaze piezoelektirni kristali neophodni za nastanak ultrazvučnih valova.

Postoji nekoliko vrsta sondi koje se razlikuju prema frekvenciji, obliku snopa ultrazvučnih valova kojeg emitiraju i njegovoj prodornosti.

Osnovna podjela sondi je na: linearne, konveksne i sektorske sonde.



Slika 27. Osnovne vrste sonda

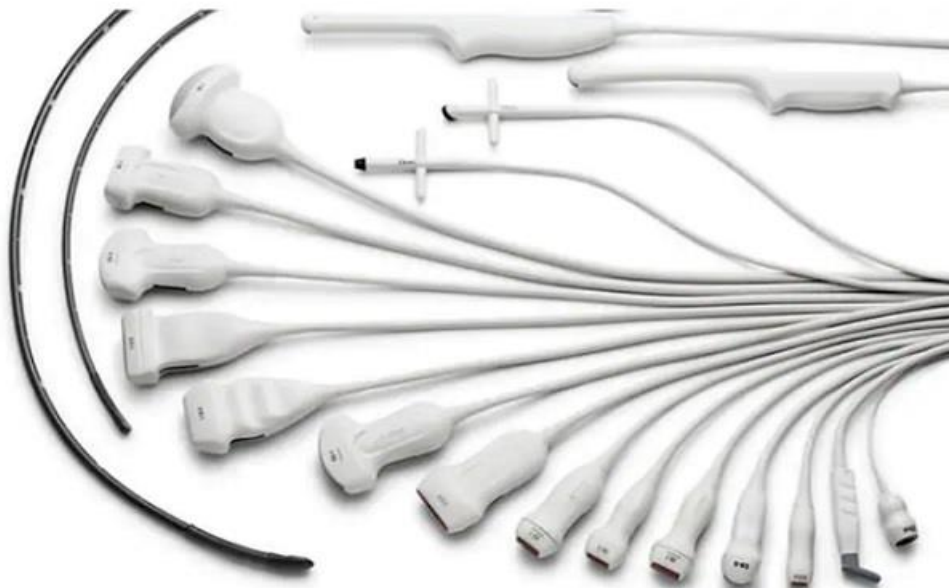(Izvor: <http://famus.org.uk/modules/ultrasound-theory-module>)

Linearne sonde su visokofrekventne sonde, raspona frekvencija 8-12 MHz. Emitiraju ultrazvučni snop u obliku pravokutnika, slabije prodornosti (do nekoliko cm), ali dobre rezolucije. Kao takve koriste se za pregled površinskih tkiva i organa, za pregled tkiva dojki, štitnjače, živaca i krvnih žila. Nazivaju se još i “vaskularne sonde”.

Konveksne sonde su niskofrekventne sonde, raspona frekvencija 3-5 MHz. Emitiraju ultrazvučni snop trapezastog oblika, jake prodornosti (do 20 cm), ali slabije rezolucije. Koriste se prilikom pregleda abdomena, stoga su poznatije pod nazivom “abdominalne sonde”.

Sektorske sonde pogodne su za pregled tkiva u uskom akustičnom prozoru poput srca do kojeg se dopire kroz interkostalni prostor. Emitiraju ultrazvučni snop lepezastog oblika, raspona frekvencija 5-8 MHz i dobre rezolucije. Nazivaju se još i “kardiološke sonde”.

Pored tri osnovna tipa sondi postoje još i specijalne sonde koje rade na frekvencijama 7-20 MHz te su prilagođene specijalnim pregledima tjelesnih šupljina i krvnih žila. Neke od tih sondi su: transvaginalne, transrektalne, transezofagealne, intravaskularne.

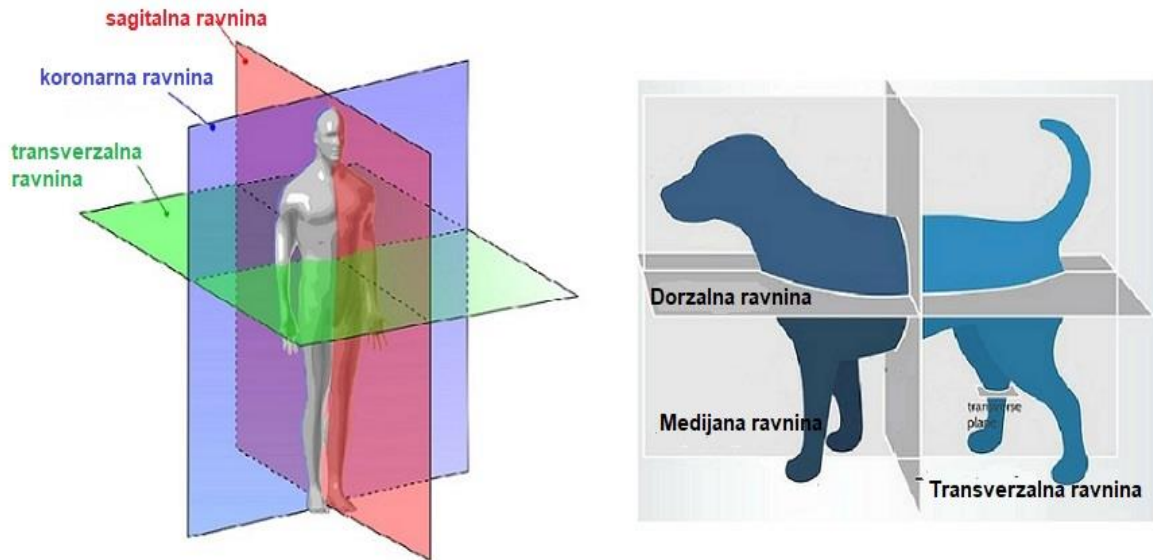


Slika 28. Specijalne sonde

(Izvor: <https://www.philips.com.au/healthcare/resources/feature-detail/transducer-care-cleaning>)

2.10. ORIJENTACIJA SONDE

Pravilnim držanjem sonde pod kutem od 90° u odnosu na os snimanja obavlja se pregled određenih organa u aksijalnoj (transverzalnoj), sagitalnoj/medijanoj (longitudinalnoj) i koronarnoj (frontalnoj) ravnini.

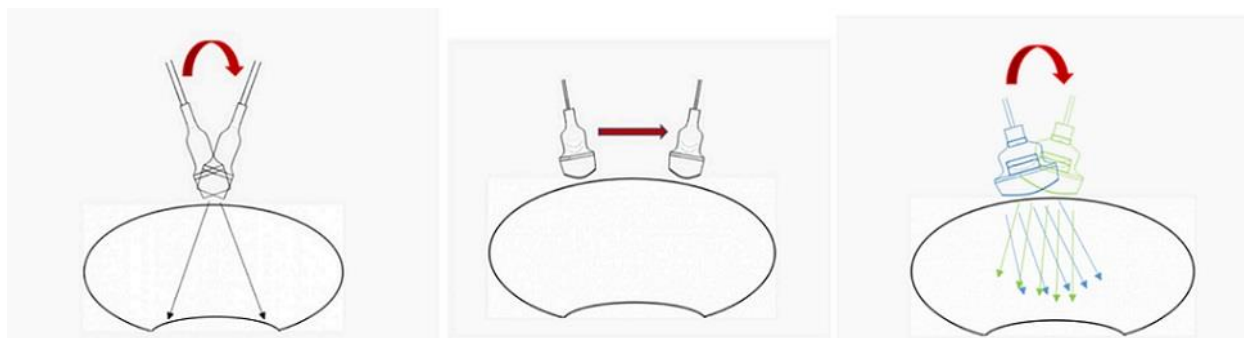


Slika 29. Anatomske ravnine tijela čovjeka (lijevo) i psa (desno)

(Izvor: http://www.zemris.fer.hr/predmeti/ra/Magisterij/11_Zuzic/dipl_rad-web/vizualizacija.html; <https://blog.vetprep.com/infographic-why-it-is-important-to-know-anatomical-and-directional-terminology-in-veterinary-medicine>)

Sagitalna ravnina dijeli tijelo na lijevu i desnu stranu; aksijalna ravnina dijeli tijelo na superiorni i inferiorni dio (kranijalni i kaudalni dio u animalnoj anatomiji); koronarna ravnina dijeli tijelo na anteriorni i posteriorni dio (ventralni i dorzalni dio u animalnoj anatomiji).

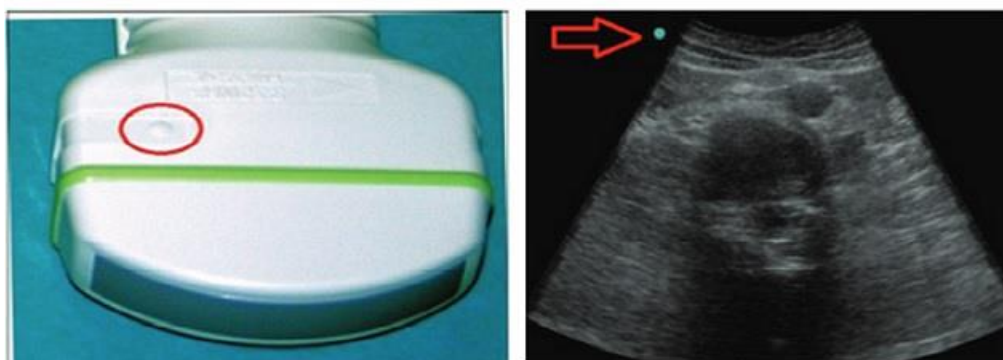
Uz uporabu gela, pokretima naginjanja (eng. *tilting*), klizanja (eng. *sliding*), i ljuljanja (eng. *rocking*) obavlja se ultrazvučni pregled i dobiva se slika na ekranu.



Slika 30. Pokreti naginjanja (lijevo), klizanja (sredina) i ljuljanja (desno) sonde

(Izvor: <http://famus.org.uk/modules/ultrasound-theory-module>)

Tipična (“radiološka”) orijentacija sonde znači da je položaj markera na sondi uvijek usmjeren prema desnoj strani tijela ili kranijalno, a taj dio organa je na ekranu prikazan na lijevoj strani.



Slika 31. Radiološka orijentacija sonde

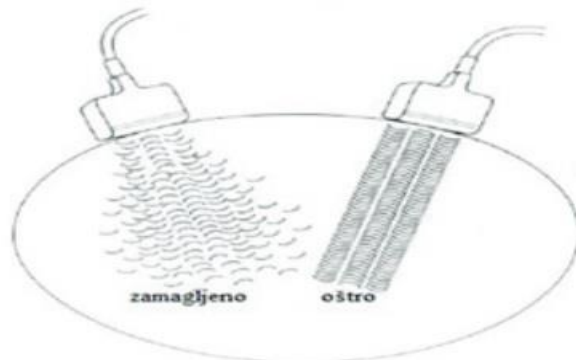
(Izvor: STOJADINOVIĆ M., M. MILENKOVIĆ, G. PROSEN, D. MAŠULOVIĆ (2018): Basics of ultrasound: Physics and artefacts. Serbian Journal of Anesthesia and Intensive Therapy.

doi:40. 73-83. 10.5937/sjait1804073S.)

Odjeci koji dolaze iz dubine tkiva nisu toliko jaki jer dolazi do eksponencijalnog pada amplitude ultrazvučnog vala uslijed apsorpcije vala. Apsorpcija se elektronski nadomješta, odnosno u svrhu dobivanja kvalitetnije slike potrebno je “pojačati odjeke”. To se postiže opcijom TGC (eng. *time gain compensation*) na ultrazvučnom uređaju.

Da bismo dobili kvalitetnu sliku na ekranu, uz navedene stavke (pravilan odabir sonde, pravilna orijentacija sonde, TGC), potrebno je podesiti i pravilan fokus prije samog početka pretrage.

Tanki kolimirani ultrazvučni snop snima uže segmente tkiva i daje jasniji prikaz detalja u odnosu na široki nekolimirani snop.



Slika 32. Kolimirani (desno) i nekolimirani (lijevo) ultrazvučni snop

(Izvor: STOJADINOVIĆ M..M. MILENKOVIĆ, G.PROSEN,D. MAŠULOVIĆ (2018):Basics of ultrasound: Physics and artefacts. Serbian Journal of Anesthesia and Intensive Therapy. doi:40. 73-83. 10.5937/sjait1804073S.)

2.11. PRIKAZ ULTRAZVUČNE SLIKE

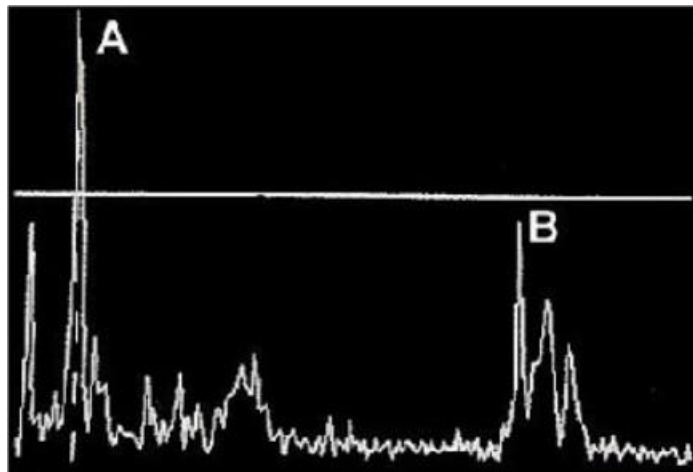
Tri su osnovna prikaza ultrazvučne slike, poznatija pod nazivima modovi (eng. *modulation*).

2.11.1. A-MODE

A-mode (*A-amplitude*) je jednodimenzionalni prikaz pomoću kojeg se dobiva samo prikaz dubine na kojoj se objekt snimanja (tvorba/organ) nalazi. Pogodan je za mjerenje udaljenosti dvije granice tkiva, ali ne i za prikaz morfologije ispitivanog tkiva. Naziv *amplitude* potječe od amplitude reflektiranog vala koje se tim načinom prikazuju. A-mode je jednodimenzionalna informacija o refleksijama duž osi sonde.

Zbog raznih kosih refleksija (koje se ne vraćaju do sonde) dobivena slika ponajviše ovisi o orijentaciji sonde prema ispitivanim strukturama. Iz tog razloga primjena mu je ograničena na

strukture koje je lako identificirati poput: odjeka na nasuprotnim stranama lubanje (mjerjenje biparijetalnog promjera u fetusa), odjek središnjice mozga (detekcija njenog pomaka zbog tumora, hematoma ili apscesa), odjek očnih tkiva (ablacija retine) (JANKOVIĆ i ETEROVIĆ, 2002.).



Slika 33. Prikaz A-moda

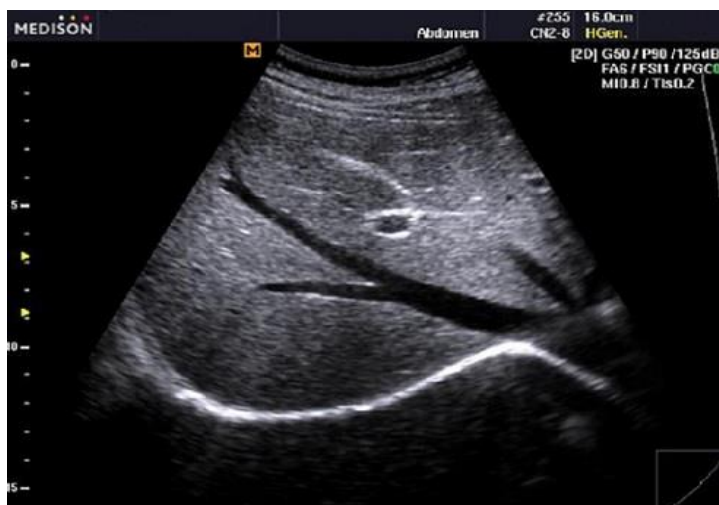(Izvor: <https://minjikirim-md.tistory.com/10>)

2.11.2. B-MODE

B-mode (*B-brightness*) je način prikazivanja reflektiranog ultrazvučnog pulsa pomoću moduliranog intenziteta kojim se dobiva slika presjeka tijela. Reflektirani odjek se na ekranu prikazuje u obliku točke čija je osvijetljenost proporcionalna intenzitetu primljenog signala.

Naziva je još i 2D mode jer je konačni rezultat na ekranu slika u dvodimenzionalnom obliku. Sama konačna slika na ekranu je prikaz razlika u impedanciji određenih tkiva na određenim udaljenostima (dubinama).

B-mode je najčešće korišten način prikaza u ultrazvučnoj dijagnostici koji omogućava razlikovanje vrste tkiva (organa). Ima rutinsku primjenu u praćenju trudnoće, detekciji tumora, cisti i ostalih patoloških tkiva i stanja. Također, može poslužiti kao orijentir prilikom dijagnostičkih postupaka poput biopsije tkiva ili određenih hitnih zahvata kao što je perikardiocenteza (JANKOVIĆ i ETEROVIĆ, 2002.).

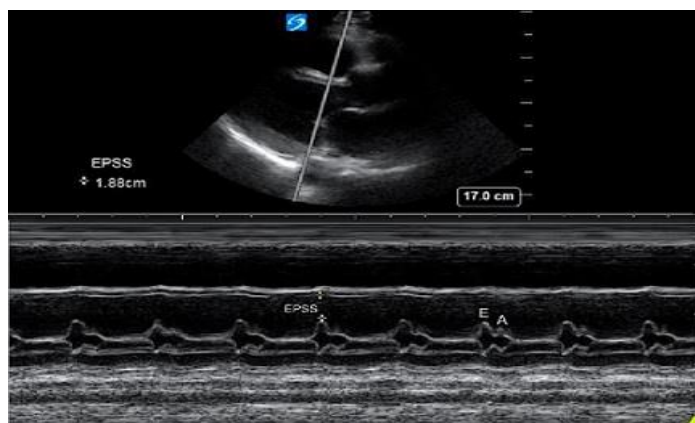


Slika 34. Prikaz B-moda

(Izvor: <https://www.medison.ru/ultrasound/gal478.htm>)

2.11.3. M-MODE

M-mode (*M-motion*) je kombinacija A i B mode-a koja se koristi za praćenje struktura koje u toku snimanja mijenjaju svoj položaj, odnosno koje su u pokretu. Koristi se u kardiologiji u svrhu praćenja gibanja srčanih zalistaka. Predstavlja grafički zapis brzina gibanja (JANKOVIĆ I ETEROVIĆ, 2002.).



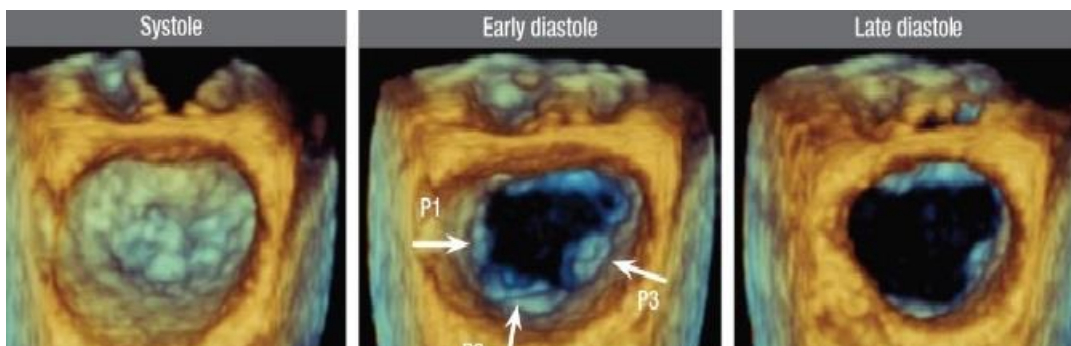
Slika 35. Prikaz M-moda

(Izvor: JACOB, M., H. SHOKOOHI, F. MOIDEEN, A. POUSSON, K. BONIFACE (2017): An echocardiography training program for improving the left ventricular function interpretation in emergency department; a brief report. *Emergency. Emerg (Tehran)*. 5(1):e70.)

Najnoviji oblik prikaza je **3D/4D MODE**. Njime se dobiva trodimenzionalni prikaz željene strukture i najčešća je uporaba u opstetriciji (snimke razvoja fetusa), ali i u kardiologiji za preglede struktura srca (SHIOTA, 2014.)

Za razliku od 2D mode-a kod kojeg se ultrazvučni valovi šalju pravocrtno, kod 3D mode-a se oni šalju pod raznim kutevima. Valovi koji su reflektirani i vraćeni u sondu računalno se procesuiraju i kao rezultat dobiva se trodimenzionalna slika željenog organa ili fetusa.

3D mode nam daje uvid u širinu, visinu i dubinu ciljanog organa, ali bez prikaza pokreta organa. 4D je zapravo 3D mode sa dodatkom vremenske komponente, odnosno 3D prikaz u realnom vremenu.



Slika 36. 3D/4D prikaz mitralnog zaliska

(Izvor: SHIOTA, T. (2014): Role of modern 3D echocardiography in valvular heart disease. *Korean. J. Intern. Med.* 29(6):685-702. doi: 10.3904/kjim.2014.29.6.685.)

2.12. DOPPLER NAČIN RADA

Dopplerov efekt je promjena frekvencije valova pri relativnom gibanju njihova izvora ili promatrača.

Dopplerov efekt opaža se kod svakog valnog gibanja kao povećanje, odnosno smanjenje frekvencije kada se izvor i promatrač međusobno približavaju, odnosno udaljavaju.

Kada se izvor giba prema prijemniku koristi se relacija:

$$f' = f_0 \left(1 + \frac{u}{c} \right)$$

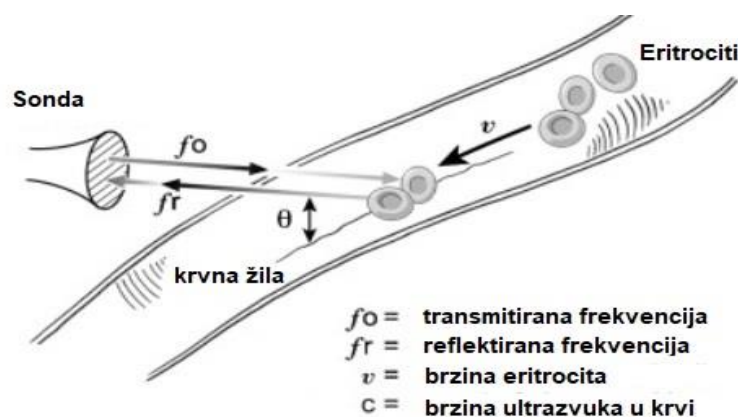
Kada se izvor udaljuje od prijemnika koristi se relacija:

$$f'' = f_0 \left(1 - \frac{u}{c} \right)$$

Gdje f'/f'' označava frekvenciju koju registira prijemnik, f_0 frekvenciju mirujućeg izvora, u označava brzinu izvora, dok je c oznaka za brzinu zvuka.

Ovisnost Dopplerovog efekta o brzini izvora čini ga idealnom metodom za mjerenje brzine, odnosno omogućava mu primjenu i u medicinskoj dijagnostici gdje se koristi u dijagnostičke svrhe s ciljem mjerenja protoka krvi u organizmu (NEWELL i sur., 1998.).

Ultrazvučni signal dobiva se od eritrocita, a frekvencija reflektiranih valova smanjuje se ili povećava ovisno o smjeru kretanja krvi u odnosu na položaj sonde.



Slika 37. Shematski prikaz Doppler načina rada

(Izvor: <https://www.sciencedirect.com/science/article/pii/S0914508709002731#fig1>)

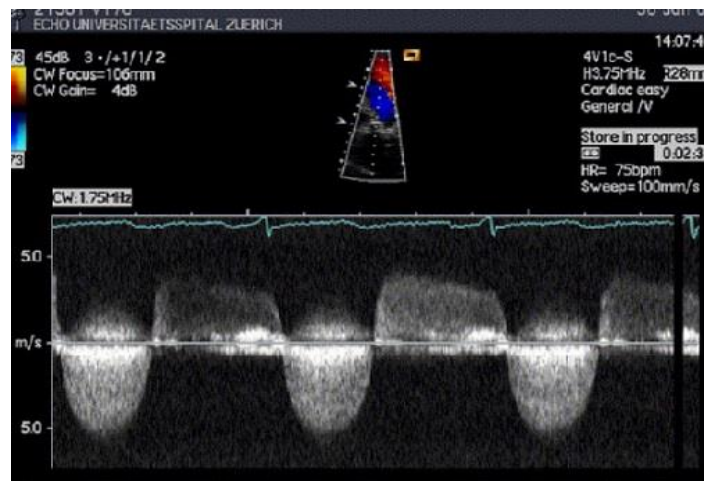
2.13. VRSTE DOPPLERA

DOPPLER DUPLEX

Klasični način rada ultrazvuka koji se temelji na simultanom 2D načinu rada i Doppler načinu rada. 2D način služi za lokalizaciju mjesta mjerenja (krvne žile), dok se Dopplerom mjeri protok krvi.

CW DOPPLER (Continuous-Wave Doppler)

Koristi dva različita kristala u sondi. Jedan kristal neprestano odašilje ultrazvučne valove, dok drugi kristal neprestano prima Doppler signal. CW Doppler koristan je tijekom snimanja protoka tekućina velike brzine. Njime se potvrđuje prisutnost toka krvi i smjer toka, ali ne i točna pozicija žile.



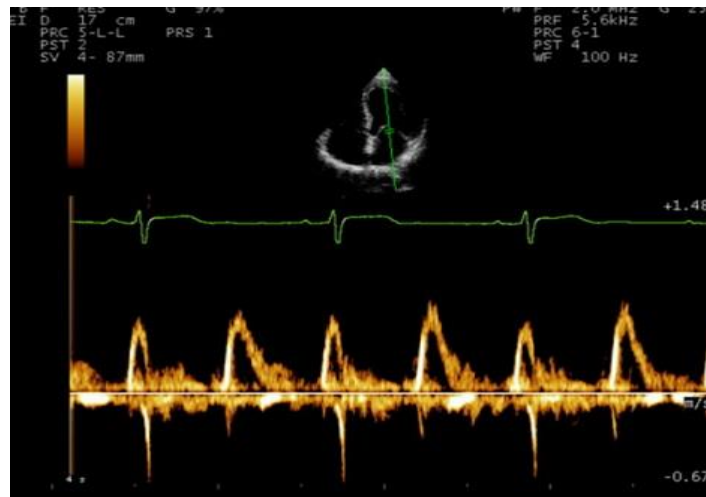
Slika 38. Prikaz protoka CW Dopplerom

(Izvor: <https://www.sciencedirect.com/science/article/pii/S089473170600486X>)

PW DOPPLER (Pulsed-Wave Doppler)

Koristi jedan kristal za slanje i primanje ultrazvučnog signala. Odašilje kratke impulse ultrazvučnih valova koji se reflektiraju i vraćaju u sondu nakon određenog vremena te se na taj način izračunava brzina protoka krvi. Ovim načinom dobiva se uvid u smjer kretanja krvi i

precizno utvrđivanje izvora Doppler signala. Ograničavajući faktor mu je velika brzina kretanja krvi pri čemu dolazi do pojave artefakata (*aliasing*).

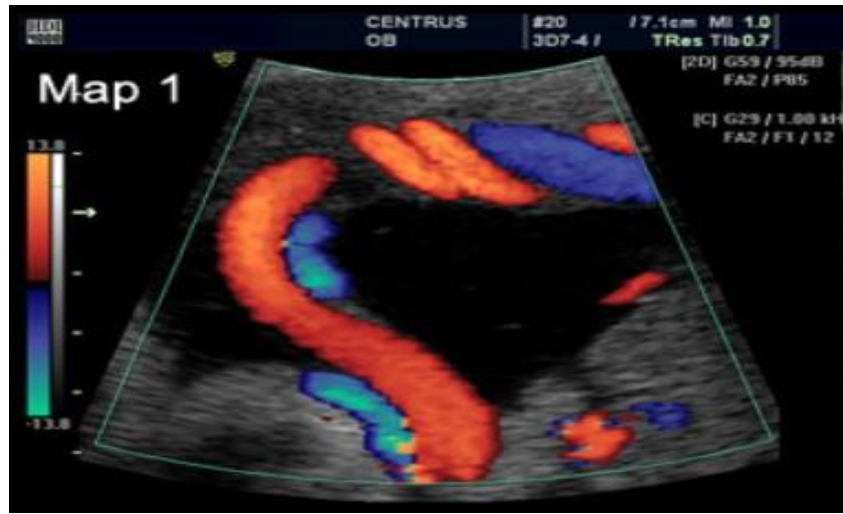

Slika 39. Prikaz protoka PW Dopplerom

(Izvor: GALANTI, G., L. TONICCELI, F. FURIA, L. STEFANI, B. CAPPELLI, A. DE LUCA, M. VONO (2009): Tissue Doppler Imaging can be useful to distinguish pathological from physiological left ventricular hypertrophy: A study in master athletes and mild hypertensive subjects. *Cardiovasc. Ultrasound*. 7. 48. doi:10.1186/1476-7120-7-48.)

COLOR DOPPLER

Color Doppler je način rada temeljen na PW načinu rada. Kod Color Dopplera brzina i smjer protoka prikazani su bojama. Tok krvi prema sondi prikazuje se crvenom bojom, dok se tok krvi koji odlazi od sonde prikazuje plavom bojom.

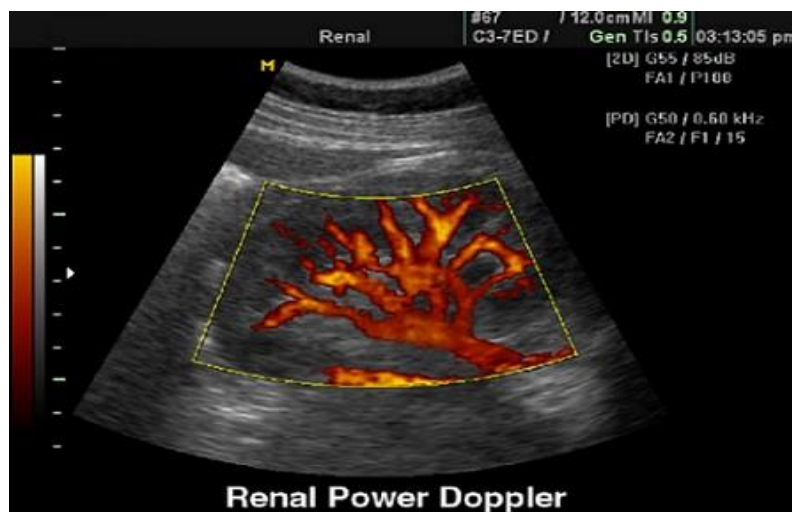


Slika 40. Prikaz protoka Color Dopplerom

(Izvor: https://sonoworld.com/Client/Fetus/html/doppler/capitulos-html/chapter_01.htm#)

POWER DOPPLER

Varijanta Color Dopplera koja prikazuje jačinu primljenog signala, ali ne prikazuje frekvenciju kao u drugim načinima rada. Koristi se za snimanje protoka malih brzina i jačina (RITCHIE, 1996.). Ne prikazuje smjer kretanja krvi i različite brzine protoka.

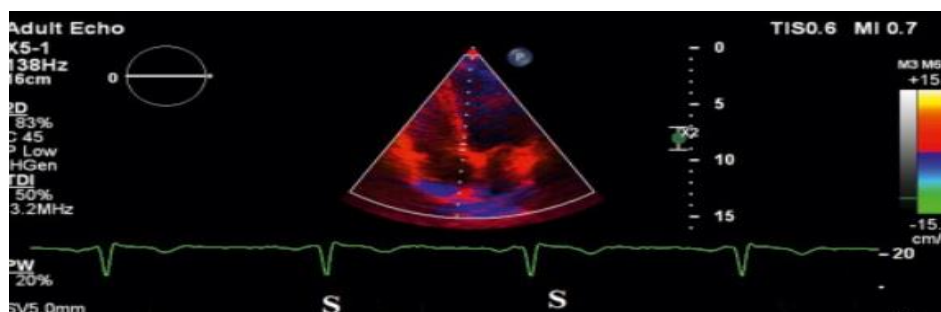


Slika 41. Prikaz protoka Power Dopplerom

(Izvor: <https://www.medison.ru/ultrasound/gal98.htm>)

TISSUE DOPPLER

Način rada u kojem su očuvani signali koji dolaze iz tkiva uz mogućnost prigušenja signala koji dolaze iz krvi (mjeranjem razlike amplituda različitih signala iz krvi i tkiva). Kod standardnih Doppler načina signali iz tkiva su eliminirani, a očuvani su samo oni iz krvi, odnosno odbijeni od eritrocita.



Slika 42. Prikaz signala tkiva Tissue Dopplerom

(Izvor: <https://www.sciencedirect.com/topics/medicine-and-dentistry/tissue-doppler-imaging>)

3.0. RADIOGRAFIJA

Radiografija ili oslikavanje pomoću rendgenskog uređaja neinvazivna je dijagnostička pretraga koja pomaže u postavljanju dijagnoze patološkog stanja. Uključuje izlaganje dijela tijela ionizirajućem zračenju kako bi se dobila slika unutrašnjih struktura tijela, a zasniva se na činjenici da različita tkiva nisu jednako propusna za ionizirajuće zračenje, odnosno da apsorpcija zračenja ovisi o vrsti tkiva kroz koju ono prolazi. Najstarija je i najčešće korištena slikovna metoda dijagnostike. Snimka u radiografiji (nekadašnji naziv *rendgenografija*) naziva se radiogram ili rendgenogram.

3.1. POVIJEST RADIOGRAFIJE

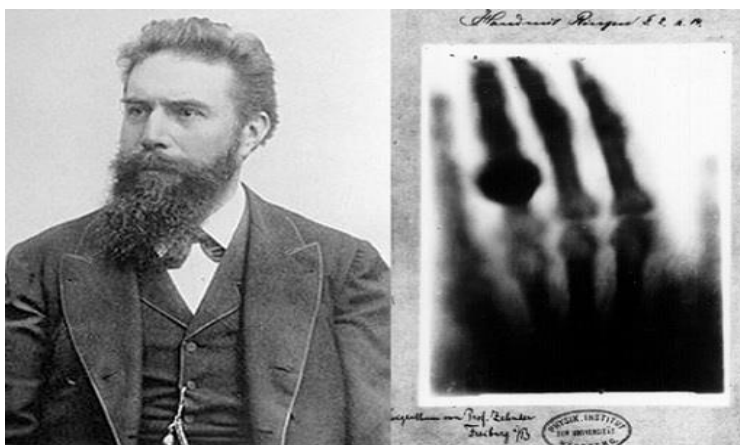
Njemački fizičar i nobelovac, Wilhelm Conrad Röntgen 1895.godine otkrio je X-zrake i time začeo novu znanost – radiologiju.

Prilikom rada sa katodnom cijevi u svom je laboratoriju opazio fluorescenciju kristala na stolu pored cijevi. Cijev na kojoj je radio bila je sastavljena od stakleng omotača (poput žarulje) unutar koje su se nalazile pozitivna i negativna elektroda. Zrak je bio evakuiran iz cijevi te je prilikom aplikacije visokog napona cijev počela fluorescirati. Roentgen je zatim cijev obložio debelim crnim

fotografskim papirom i otkrio da materijal koji se nalazio nekoliko metara udaljen od cijevi generira zelenu fluorescirajuću svjetlost.

Došao je do zaključka da se nova vrsta zraka emitira iz cijevi. Takva zraka sposobna je proći kroz sloj debelog fotografskog papira i ekscitirati fosforescentne materijale u prostoriji. Pošto tada još nije znao o kakvim je zrakama riječ, dodijelio im je naziv X-zrake.

Otkrio je da zrake prolaze kroz ljudsko tijelo, ali ne i kroz metal. Jedan od njegovih prvih eksperimenata bila je snimka ruke njegove supruge Berthe.



Slika 43. Wilhelm Conrad Röntgen i snimka ruke njegove supruge

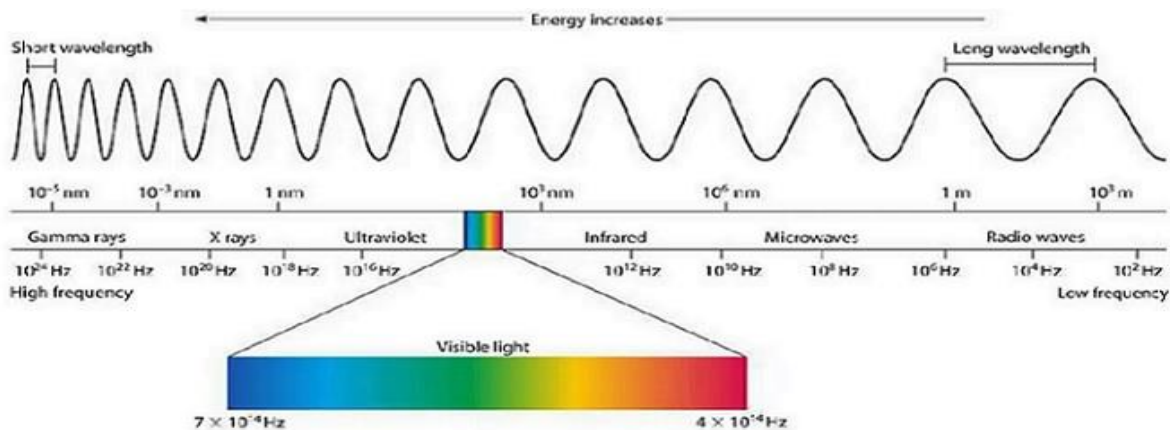
(Izvor: <https://www.britannica.com/biography/Wilhelm-Rontgen>)

Prvotna namjena X-zraka bila je industrijska, no interes javnosti zaokupila je nevidljiva zraka koja ima mogućnost prolaska kroz čvrstu materiju te u spoju sa fotografskim filmom daje prikaz kostiju i unutrašnjosti tijela.

Nedugo od tog otkrića X-zrake stekle su široku primjenu u medicine, posebice kirurgiji (detekcija streljiva kod ozljeda vojnika).

3.2. X-ZRAČENJE

X-zrake dio su elektromagnetskog spektra poput vidljive svjetlosti. Razlika je u visokoj energiji tih zraka koja im omogućava prolaz kroz materiju, uključujući tkiva.



Slika 44. Prikaz elektromagnetskog spektra

(Izvor: https://www.miniphysics.com/electromagnetic-spectrum_25.html)

Energija X-zraka proporcionalna je frekvenciji, a obrnuto proporcionalna valnoj duljini zraka. X-zrake se u međudjelovanju s materijom ponašaju kao snop čestica (paketića energije) koji se zovu fotoni. Svo elektromagnetsko zračenje ima fotonsku strukturu, ali kod UV, X i gama zraka fotoni imaju dovoljnu energiju za ionizaciju materije čime njihova fotonska struktura postaje očita. Razlika između navedenih zraka je u mjestu nastanka. X-zrake označavaju prijelaze elektrona u atomu, a gama zrake prijelaze nukleona u jezgrama.

Obje vrste zraka spadaju u ionizirajuće zračenje. Ionizirajuće zračenje je prijenos energije u obliku fotona koji imaju dovoljno energije da u međudjelovanju s materijom ioniziraju samu materiju. Ionizacija označava nastajanje električki nabijenih čestica, iona, iz neutralnih atoma i/ili slobodnih radikala iz molekula.

Dva su mehanizma nastanka rendgenskog zračenja. To su karakteristično rendgensko zračenje i kočno zračenje.

3.2.1. Karakteristično rendgensko zračenje

Upadni elektron ili foton izbacuju elektron iz unutarnjih ljuski atoma. Šupljinu popunjava neki od elektrona iz viših energijskih stanja. Prilikom prijelaza iz višeg u niže energijsko stanje, elektron zrači foton točno određene energije u području rendgenskog zračenja.

Karakteristično rendgensko zračenje je diskretno, a ne kontinuirano. U spektru zračenja rendgenske cijevi vidljivo je u obliku izoliranih vrhova.

3.2.2. Kočno zračenje

Ubrzavanje ili usporavanje visokoenergetskih elektrona pod utjecajem električnog polja daje emisiju fotona X-zračenja. Energetski spektar takve vrste X-zračenja je kontinuiran (od malih energija pa do energije elektrona).

3.3. INTERAKCIJA IONIZIRAJUĆEG ZRAČENJA S MATERIJOM

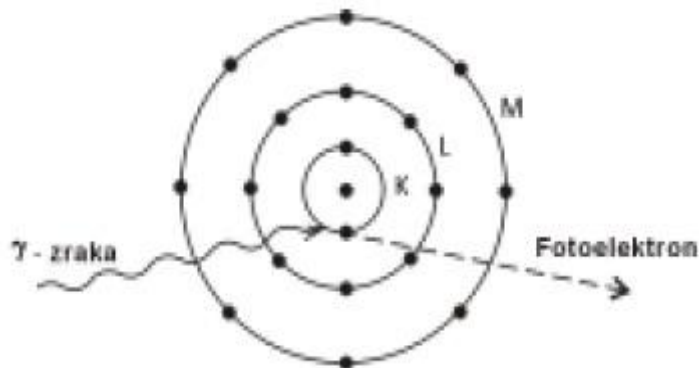
Prilikom prolaska zračenja kroz materiju dolazi do njihove interakcije. X i gama zrake međudjeluju na više načina s materijom i spadaju u vrlo prodorna zračenja.

Električna neutralnost fotona važna je za prodornost ionizirajućeg zračenja iz razloga što fotoni pređu određenu udaljenost prije nego što reagiraju s atomom. Glavni oblici interakcije fotona i materije su: fotoelektrični efekt, Comptonov efekt i tvorba parova. To su ujedno i oblici gubitka energije fotona.

3.3.1. Fotoelektrični efekt

Fotoelektrični efekt (fotoefekt) je proces prilikom kojeg foton, ukoliko ima dovoljno energije, izbija najjače vezane elektrone iz atoma (elektrone blizu jezgre).

Prilikom interakcije foton nestaje, odnosno on u cijelosti predaje svoju energiju elektronu. Fotoefekt preferira duboko ležeće elektrone elemenata (K ljuska u periodnom sustavu elemenata) sa velikim rednim (protonskim/atomskim) brojem Z .



Slika 45. Prikaz fotoelektričnog efekta

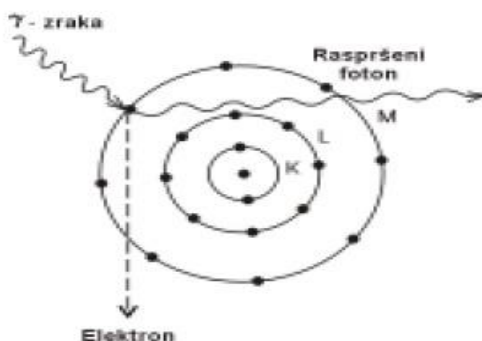
(Izvor: JANKOVIĆ, S., D. ETEROVIĆ (2002): Fizikalne osnove i klinički aspekti medicinske dijagnostike. Medicinska naklada. Zagreb. p.14)

3.3.2. Comptonov efekt

Comptonov efekt je proces tijekom kojeg foton visoke energije međudjeluje sa slabovezanim elektronima na način da ih izbija i djelomično im predaje svoju početnu energiju.

U tom sudaru slabovezani elektron u atomu prima dio energije fotona, biva izbačen iz atoma te vrši daljnju ionizaciju, dok ostatak odnosi foton manje energije gibajući se u raličitom smjeru od početne X-zrake.

Comptonov efekt slabo ovisi o atomskom broju i glavna ovisnost je o “gustoći elektrona”.

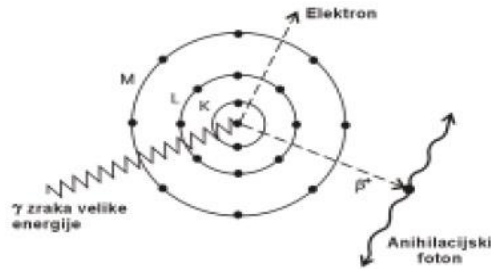


Slika 46. Prikaz Comptonovg efekta

(Izvor: JANKOVIĆ, S., D. ETEROVIĆ (2002): Fizikalne osnove i klinički aspekti medicinske dijagnostike. Medicinska naklada. Zagreb. p.14.)

3.3.3. Tvorba para

Oblik gubitka energije fotona kada se foton nađe u snažnom električnom polju, blizu teške atomske jezgre. Foton tada nestaje, a njegova se energija utroši na stvaranje para elektron-pozitron. Nakon kratkog puta, anihilacijom (poništenjem) pozitrona nastaju dvije gama zrake koje odlaze u dijametralno suprotnim smjerovima.



Slika 47. Prikaz tvorbe para

(Izvor: JANKOVIĆ, S., D. ETEROVIĆ (2002): Fizikalne osnove i klinički aspekti medicinske dijagnostike. Medicinska naklada. Zagreb. p.14.)

Jedan foton sposoban je ionizirati samo jedan atom bez obzira o kojem je tipu interakcije s materijom riječ. Ostale ionizacije (njih tisuće) vrše oslobođeni elektroni.

3.4. RENDGENSKI UREĐAJ I PRINCIP NASTAJANJA RENDGENSKIH ZRAKA

Rendgenski uređaj sastoji se od: generatora, rendgenske cijevi, stativa, komandnog stola (upravljačka konzola), stola za pacijenta i strujnih kablova.



Slika 48. Digitalni rendgenski uređaj

(Izvor: <https://www.indiamart.com/proddetail/digital-x-ray-machine-11595392097.html>)

Generator

Uređaj koji se sastoji od nekoliko transformatora: visokonaponskog, niskonaponskog i pomoćnog. Visokonaponski transformator pretvara gradsku izmjeničnu struju (220/380 V) u jednosmjernu struju visokog napona (10-120 kV) i male jakosti. Niskonaponski transformator služi za zagrijavanje katode i pretvara izmjeničnu struju gradske mreže (10-24 V, 3-12 A) u struju niskog napona (6-10 V) i velike jakosti (3-6 A).

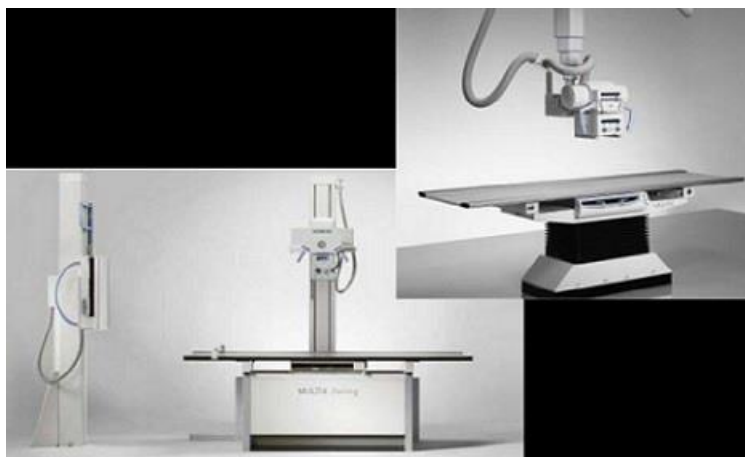

Slika 49. Generator

(Izvor: <http://med.pr.ac.rs/katedre/interna-medicina/Radiologija/DOC/Nega/Dijagnosticki%20rendgen%20aparati.pdf>)

Stativi

Dijelovi rendgenskog uređaja koji nose rendgensku cijev, a svojom su izvedbom prilagođeni namjeni rendgenskog uređaja. Mogu biti: podni i stropni, fiksni i pomični, na specijalnim rendgenskim uređajima u obliku C-luka, s podržanim elementima (angiografski, dijaskopski, traumatološki, mamografski, dentalni itd.).




Slika 50. Oblici stativa

(Izvor: <http://med.pr.ac.rs/katedre/interna-medicina/Radiologija/DOC/Nega/Dijagnosticki%20rendgen%20aparati.pdf>)

Strujni kablovi

Kablovi koji provode struju od generatora do rendgenske cijevi koji su građeni od nekoliko izolacijskih slojeva.

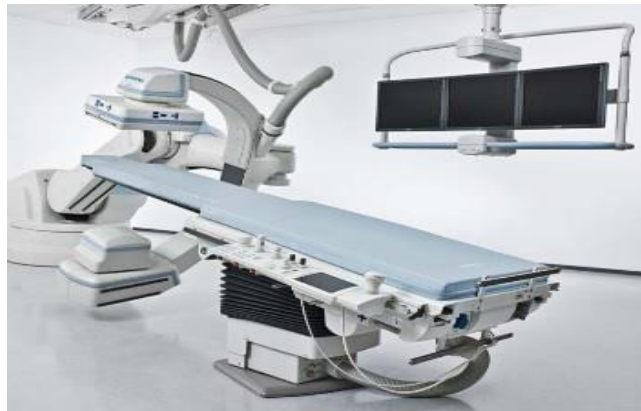

Slika 51. Strujni kabel (lijevo) i presjek kabela (desno)

(Izvor: <https://www.scribd.com/doc/121491167/Radiolo%C5%A1ka-oprema>)

Stol za pacijenta

Stol je dio stativa rendgenskog uređaja na kojem pacijent leži ili se na njega naslanja za vrijeme pregleda.



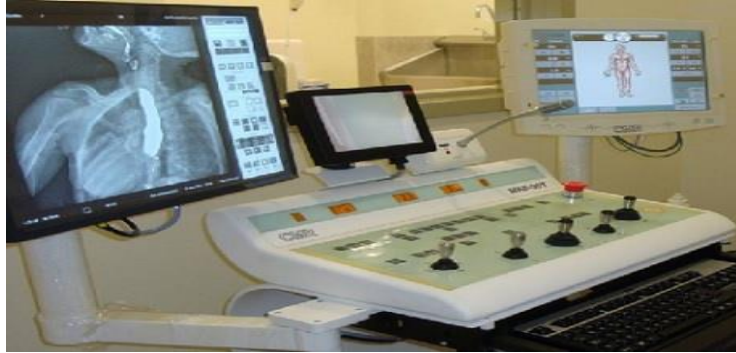Slika 52. Stol za pacijenta sa mogućnošću nagiba

(Izvor:<http://med.pr.ac.rs/katedre/interna-medicina/Radiologija/DOC/Nega/Dijagnosticki%20rendgen%20aparati.pdf>)

Unutar stola nalazi se i transporter kazete s filmom te rešetke. Rešetke su tanke plosnate kutije u kojima se nalaze olovne lamele odvojene radiotransparentnim materijalima (plastika, vlakna ugljena), a pozicionirane su između snimanog dijela tijela pacijenta i kazete s filmom. Uloga im je apsorpcija raspršenog zračenja.

Komandni stol

Komandni stol ili upravljačka konzola dio je rendgenskog uređaja koji je smješten u posebnoj prostoriji između gradske mreže i generator ili je priključen na generator. To je metalna kutija u kojoj se nalaze kablovi za provođenje struje, mjerni instrumenti, sklopke, uređaji za regulaciju električnih uvjeta snimanja ili dijaskopije, kompjutori i monitori itd.



Slika 53. Komandni stol

(Izvor: <http://med.pr.ac.rs/katedre/interna-medicina/Radiologija/DOC/Nega/Dijagnosticki%20rendgen%20aparati.pdf>)

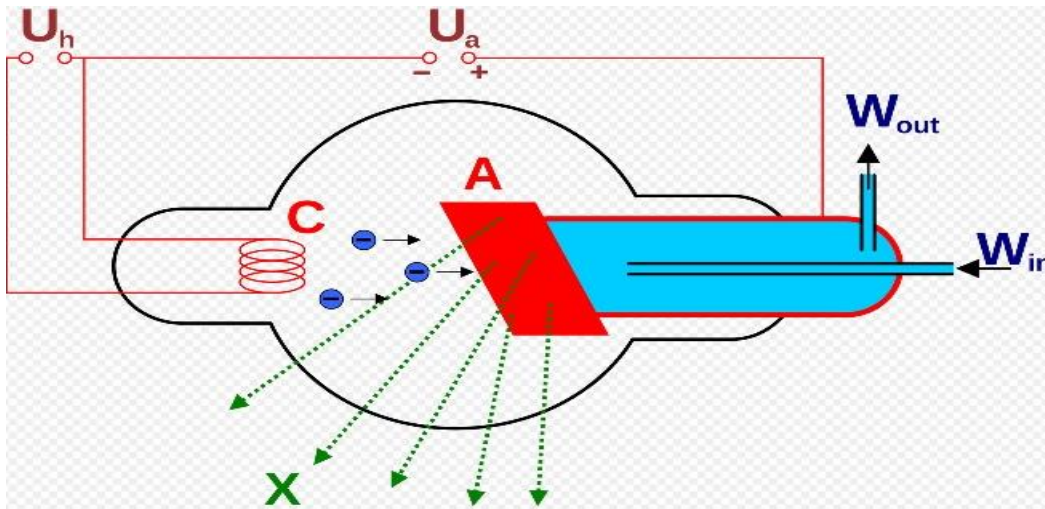
Rendgenska cijev

Najvažniji dio rendgenskog uređaja u kojem dolazi do nastajanja rendgenskih (X) zraka. To je staklena vakuumska cijev, dimenzija oko 25x15 cm, zaštićena metalnim omotačem unutar koje se nalaze negativna (-) katoda i pozitivna (+) anoda.

Katoda je spiralna nit najčešće građena od volframa koja se zagrijava na temperaturu preko 1600°C te “isparava” elektrone koji se zbog visokog napona ubrzavaju prema anodi.

Anoda se nalazi nasuprot katodi i građena je od raznovrsnih legura (volfram, titan, cirkonij) nataljenih na disk od molibdena i grafita.

Elektroni zbog velike brzine udaraju u anodu te dolazi do nastanka rendgenskog i kočnog zračenja. Oko 99 % kinetičke energije elektrona prilikom “udara” u anodu izgubi se u obliku topline, dok oko 1 % otpada na rendgenske zrake. Iz tog se razloga anoda jako zagrijava stoga ju je potrebno hladiti. Hlađenje se postiže rotacijom anode, nagibom žarišta anode prema katodi, specijalnom građom anode ili dodatnim hlađenjem anode ventilatorima i uljima.



Slika 54. Shematski prikaz rendgenske cijevi

(Izvor: <https://slideplayer.com/slide/2497209/>)

3.5. ŠTO SE VIDI NA RENDGENSKOJ SLICI

Iz rendgenske cijevi izlazi divergentan snop X-zraka i ulazi u tijelo iza kojeg se nalazi medij. Pacijent, odnosno dio tijela koje se oslikava pozicionirano je između izvora X-zraka (rendgenska cijev) i detektora X-zraka (fotografska ploča ili digitalni detektor).

Kada X-zraka putuje kroz tijelo djelomično se apsorbira. Jaka apsorpcija u tkivu vidljiva je kao bijeli dio slike, dok sivi dijelovi slike označavaju slabu apsorpciju X-zraka. Apsorpcija X-zraka u tkivu proporcionalna je gustoći tkiva, a kao oblik interakcije zraka s tkivom dominira Comptonov efekt.

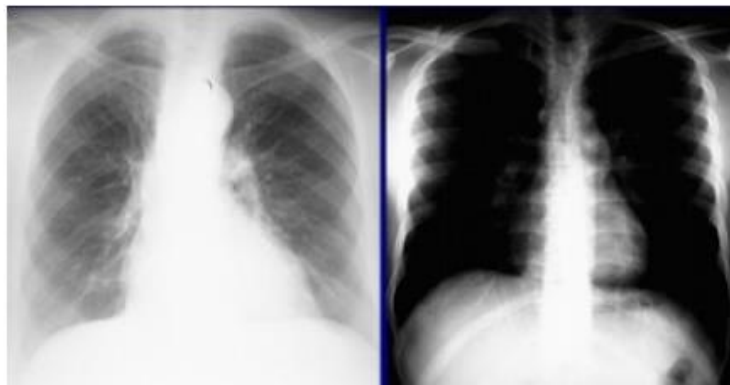Intenzitet X-zračenja (oznaka I) eksponencijalno opada s debljinom tkiva (oznaka x) kroz koje prolazi te njegovim linearnim koeficijentom apsorpcije (oznaka μ) što se vidljivo iz relacije:

$$I = I_0 e^{-\mu x}$$

Ono što zapravo vidimo na slici (radiogramu) je upravo umnožak linearnog koeficijenta apsorpcije tkiva i debljine tkiva, μx . Različite vrijednosti tog umnoška rezultirat će različitom osvjetljenosti na slici.

Ukoliko želimo bolje prikazati, odnosno naglasiti određene strukture djelovati ćemo na napon rendgenske cijevi. Mijenjanjem napona djelujemo na kontrast radiograma. Niže cijevne napone (pr. 80 kV) koristimo ako želimo bolje prikazati koštane strukture, dok više cijevne napone (pr. 350 kV) koristimo ukoliko želimo naglasiti meka tkiva.

U praksi se za zrake za koje je potreban niski napon upotrebljava izraz *meke zrake*, dok se za zrake za čije je nastajanje potreban visoki napon upotrebljava naziv *tvrde zrake*. Meka tkiva analiziramo tvrdim zračenjem, a kosti mekim zračenjem.

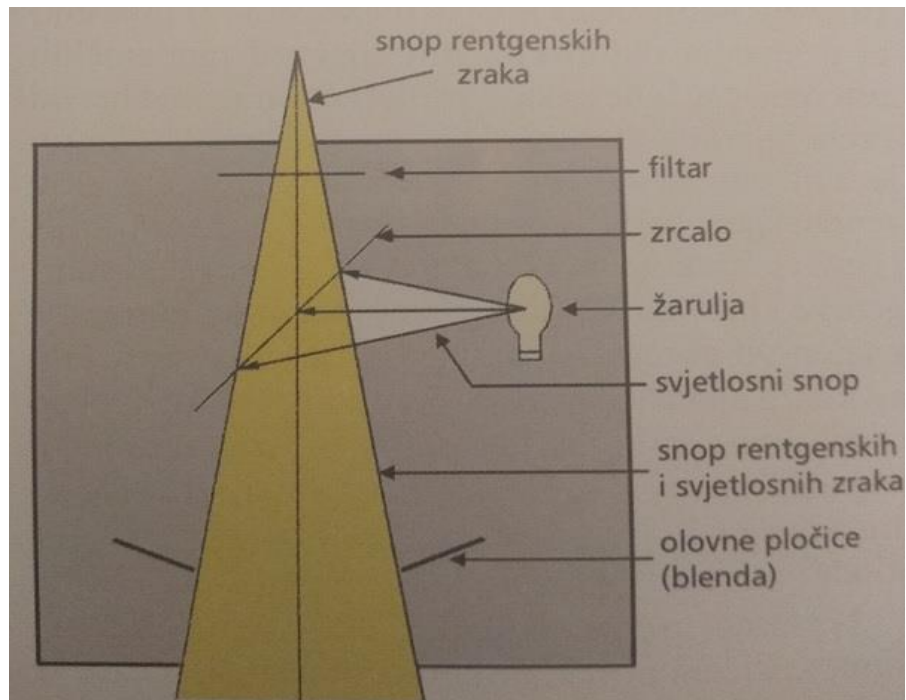


Slika 55. Rendgenogram pluća dobiven mekim (lijevo) i tvrdim zrakama (desno)

(Izvor: <https://www.slideshare.net/kosarkamal/basic-approach-for-cxr-interpretation>)

3.6. ŠIRINA SNOPA

Podešavanje širine snopa X-zraka omogućeno je posebnim sustavom kojeg nazivamo višeslojni sužavajući zastor sa svjetlosnim ciljnikom. Taj se sustav sastoji od masivnog apsorbera koji ima promjenjiv otvor u svojoj sredini kroz koji propušta zračenje. Sustav također sadrži žaruljicu i zrcalo koje stvara snop istog oblika kao snop X-zraka i na taj način vidimo koje će područje tijela biti izloženo zračenju.



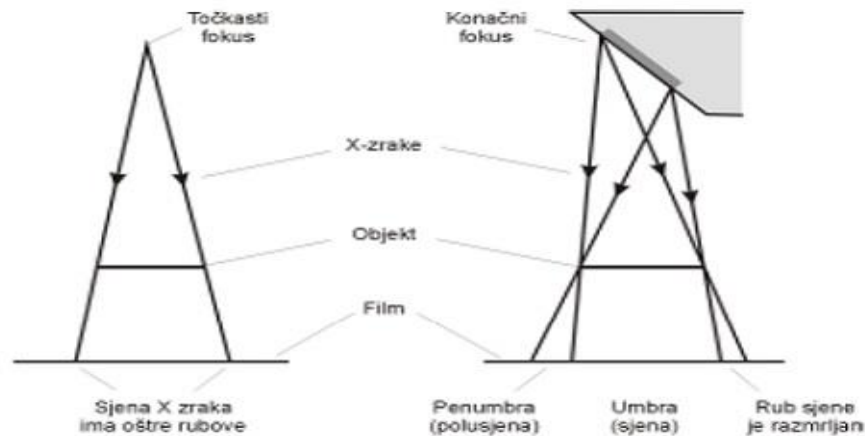
Slika 56. Shematski prikaz višeslojnog sužavajućeg zastora

(Izvor: JANKOVIĆ, S., D. ETEROVIĆ (2002): Fizikalne osnove i klinički aspekti medicinske dijagnostike. Medicinska naklada. Zagreb. p.80.)

3.7. REZOLUCIJA SLIKE

Rezolucija ili razlučivost slike je veličina kojom se definira mogućnost razlikovanja sitnih detalja kojom se opisuje kakvoća slike. Rezolucija ima utjecaj na oštrinu slike kao i veličina izvora X-zraka.

Točkasti izvor omogućit će stvaranje oštre slike. U realnosti izvor nije točka, nego fokalna mrlja. Fokalna mrlja je mala pravokutna površina i glavni uzrok zbog čega radiogram nije savršeno oštra slika.

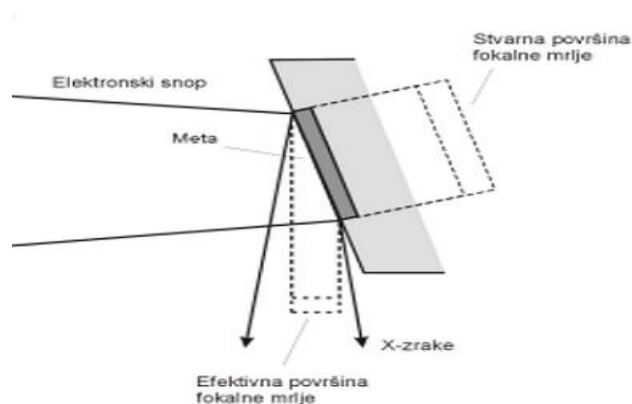


Slika 57. Shematski prikaz točkastog izvora (lijevo) i fokalne mrlje (desno)

(Izvor: JANKOVIĆ, S., D. ETEROVIĆ (2002): Fizikalne osnove i klinički aspekti medicinske dijagnostike. Medicinska naklada. Zagreb. p.50)

Kada je izvor točkast sjena X-zraka koja nastaje oštih je rubova, dok se kod fokalne mrlje stvaraju sjena (umbra) i polusjena (penumbra) čime rub slike poprima “zamućen” izgled.

Fokalna mrlja može se smanjiti otklanjanjem katode prema okomici snopa. Na taj se način dobiva efektivna površina fokalne mrlje koja je manja od njezine stvarne veličine. Tim se načinom povećava oštrina radiograma. Problem nastaje jer se tada manje fotona koristi za stvaranje slike, odnosno smanjuje se intenzitet zračenja što zahtijeva povećanje vremena ekspozicije.



Slika 58. Shematski prikaz smanjivanja površine fokalne mrlje

(Izvor: JANKOVIĆ, S., D. ETEROVIĆ (2002): Fizikalne osnove i klinički aspekti medicinske dijagnostike. Medicinska naklada. Zagreb. p.50)

Veličina izvora utječe na nastanak polusjene, odnosno na oštrinu slike (rezoluciju). Polusjena raste povećanjem udaljenosti od objekta do filma, a opada povećanjem udaljenosti izvora od filma.

Ukoliko želimo dobiti bolju rezoluciju slike povećat ćemo udaljenosti izvora i objekta, uz napomenu da tada dolazi do opadanja intenziteta zračenja. Intenzitet zračenja opada sa kvadratom udaljenosti.

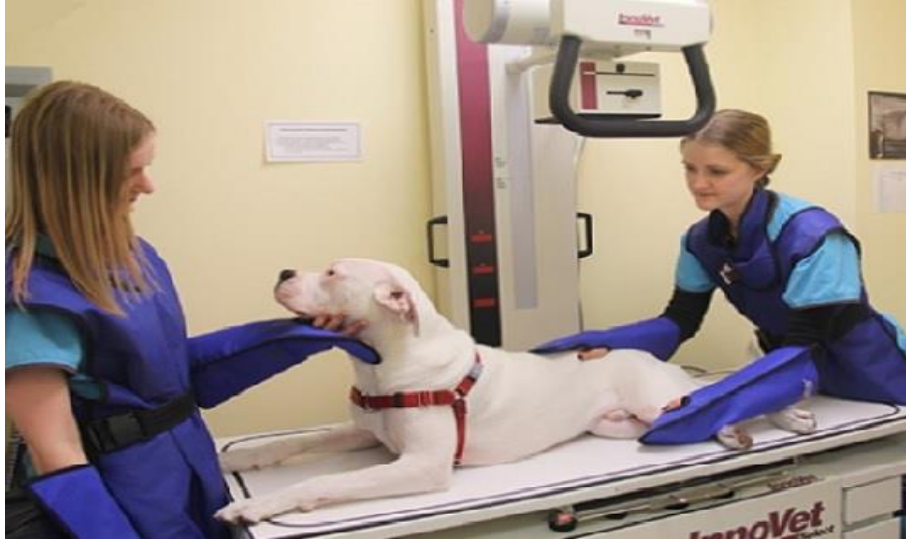Vrlo je važno u kojoj poziciji snimamo pacijenta jer je udaljenost objekta od filma određena položajem filma prema objektu i samom anatomijom objekta (pacijenta). Strukture koje su bliže filmu jasnije su prikazane od onih koje su udaljenije od filma.

3.8. PODJELA RENDGENSKIH UREĐAJA

Rendgenske uređaje podijelili smo na klasične uređaje za radiografiju; uređaje za konvencionalne radiološke pretrage i dijaskopije (višenamjenski rendgenski uređaji) i specijalne rendgenske uređaje.

3.8.1. Klasični uređaj za radiografiju

Klasični uređaj za radiografiju odnosno rendgenski uređaj koristimo za planarnu radiografiju. **Planarna radiografija** je dijagnostička pretraga koja uključuje izlaganje dijela tijela X-zračenju radi dobivanja slika unutarnjih struktura tijela, odnosno da bi se dobio dvodimenzionalni prikaz apsorpcije X-zraka u tkivu.



Slika 59. Planarna radiografija

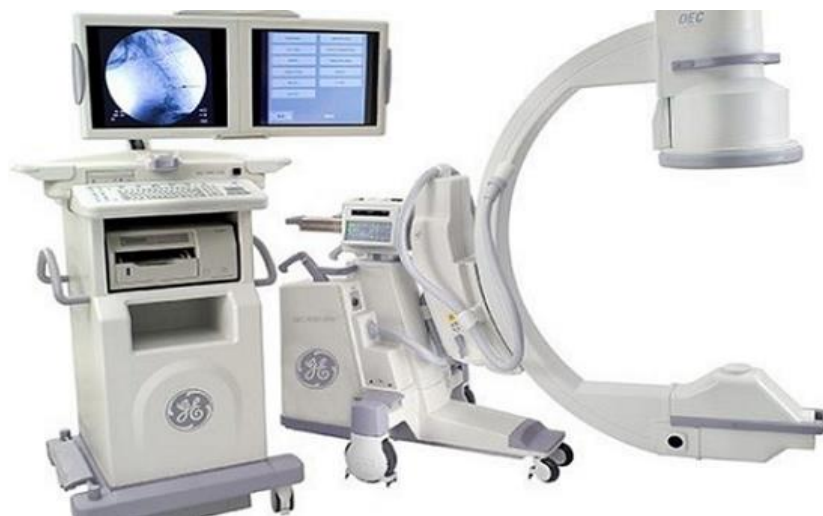(Izvor: <https://www.bloorcourtvetclinic.com/services/x-ray-and-ultrasound/>)

Ponekad nam planarna radiografija ne otkriva dovoljno informacija, pogotovo ako u tijelu između susjednih organa nema prirodnog kontrasta. U tom slučaju koriste se kontrastna sredstva.

3.8.2. Višenamjenski rendgenski uređaji

Koriste se najviše kod fluoroskopije (dijaskopije). Fluoroskopija (dijaskopija) je vrsta pretrage kojom želimo prikazati trenutne promjene u organizmu u realnom vremenu. Umjesto filma koristi se medij na kojem ne ostaje trajan zapis, odnosno koriste se tzv. *fluorescentni zasloni*. Na taj se način stvara “živa” radiološka slika, te se mogu promatrati pokreti organa poput protoka kontrasta kroz krvne žile, pluća tijekom inspiririja i ekspiririja, srčane akcije.

Fluoroskopija predstavlja kontinuiranu radiografiju u jedinici vremena koja može biti direktna i indirektna. Prednosti u odnosu na planarnu su: mogućnost praćenja fizioloških pokreta organa, mogućnost vizualizacije i namještanja koštanih ulomaka kod fraktura unutar kirurških dvorana, praćenje položaja katetera i drugih materijala kod dijagnostičkih i intervencijskih postupaka. Nedostaci su: slabija rezolucija i znatno veća doza zračenja.

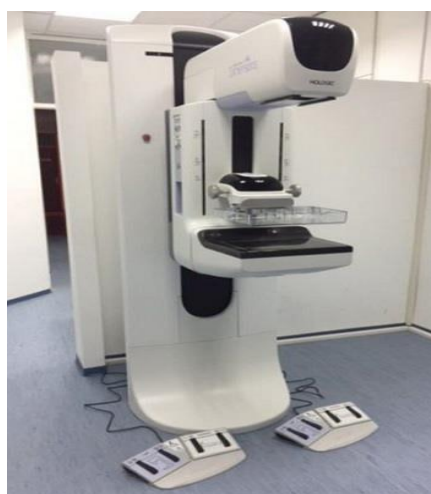

Slika 60. Fluoroskop

(Izvor: <https://scoopjunction.com/fluoroscopy-and-c-arms-technology-market-to-witness-high-demand-during-2019-2023-with-top-key-players-siemens-healthcare-philips-healthcare-ge-healthcare-shimadzu-hologic-ziehm-imaging/142773/>)

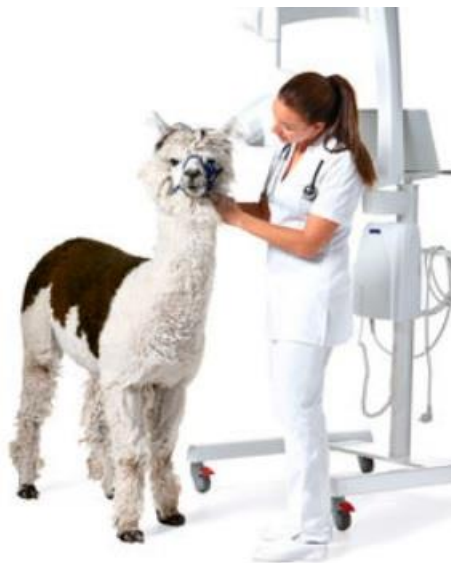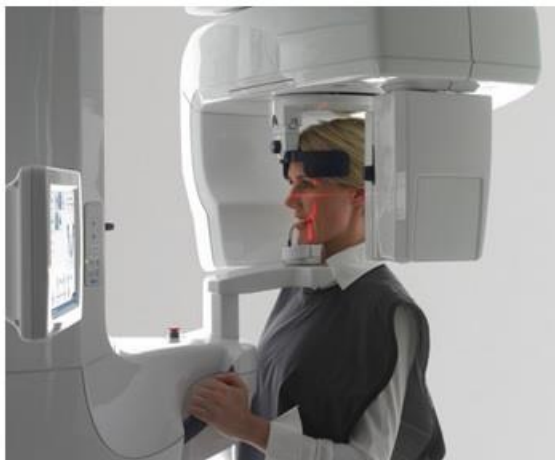3.8.3. Specijalni rendgenski uređaji

Koriste se pri pregledu dojki (rendgenski uređaj za mamografiju), u dentalnoj medicini te za dubinsko i slojevito snimanje tkiva (tomografski rendgenski uređaj – CT skener).



Slika 61. Uređaj za mamografiju

(Izvor: <http://www.kbco.hr/novi-mamografski-uredaj-na-klinickom-zavodu-za-dijagnosticku-i-intervencijsku-radiologiju/>)



Slika 62. Oblici dentalnog rendgenografskog uređaja

(Izvor: <https://www.dentmedico.cz/de/ueber-uns/instrumentierung/dental-x-ray-3d/>; <https://www.medicalexpo.com/prod/planmeca/product-73644-673831.html>)

3.9. KONTRASTNA SREDSTVA U RENDGENOLOŠKOJ DIJAGNOSTICI

Kontrastna sredstva su tvari koje apsorbiraju rendgenske zrake više ili manje od tkiva odnosno organa. Osim u konvencionalnoj radiologiji koriste se kod kompjuterizirane tomografije, magnetne rezonancije čak i kod ultrazvučne dijagnostike. Dijele se na pozitivna i negativna.

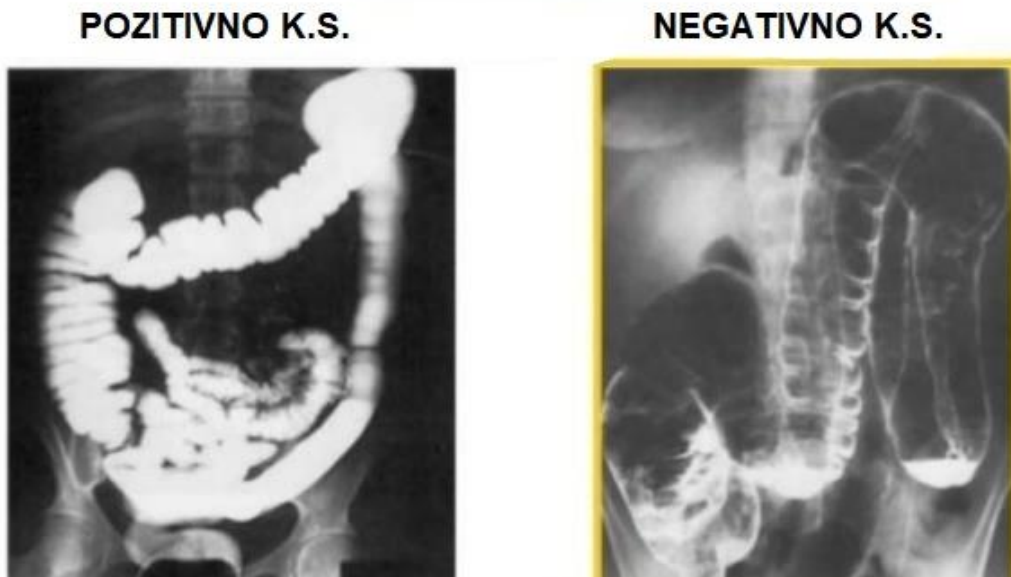
3.9.1. Pozitivna kontrastna sredstva

Pozitivna kontrastna sredstva apsorbiraju gotovo u potpunosti rendgenske zrake stoga stvaraju oštru sjenu naspram okolnog tkiva. Sastavljena su od elemenata s visokim atomskim brojem i dijele se prema sastavu i namjeni. Prema sastavu se dijele na: topive u vodi (jodni preparati, pr. ®Gastrografin), netopive u vodi (barij sulfat, tzv. barijeva kaša) i uljne preparate. Prema namjeni mogu biti: sredstva za pregled gastrointestinalnog sustava, urografska sredstva, kolegrafska sredstva, bronhogrfska sredstva, histerosalpingogrfska sredstva, limfogrfska sredstva itd.

3.9.2. Negativna kontrastna sredstva

Negativna kontrastna sredstva slabije apsorbiraju zrake od pojedinih tkiva ili organa pa se prikazuju kao “prozirna” odnosno transparentna mjesta. Kao negativno kontrastno sredstvo koristi se zrak ili čisti kisik ili ugljični dioksid.

Aplikacija kontrastnih sredstva može biti per oralna, intravenska ili direktna aplikacija u tjelesne prostore (urogenitalni trakt) ili patološke tjelesne šupljine. Mane im se svode na neželjene reakcije u vidu reakcija preosjetljivosti i invazivnost tokom aplikacije.



Slika 63. Rendgenogram crijeva sa pozitivnim (lijevo) i negativnim (desno) kontrastom

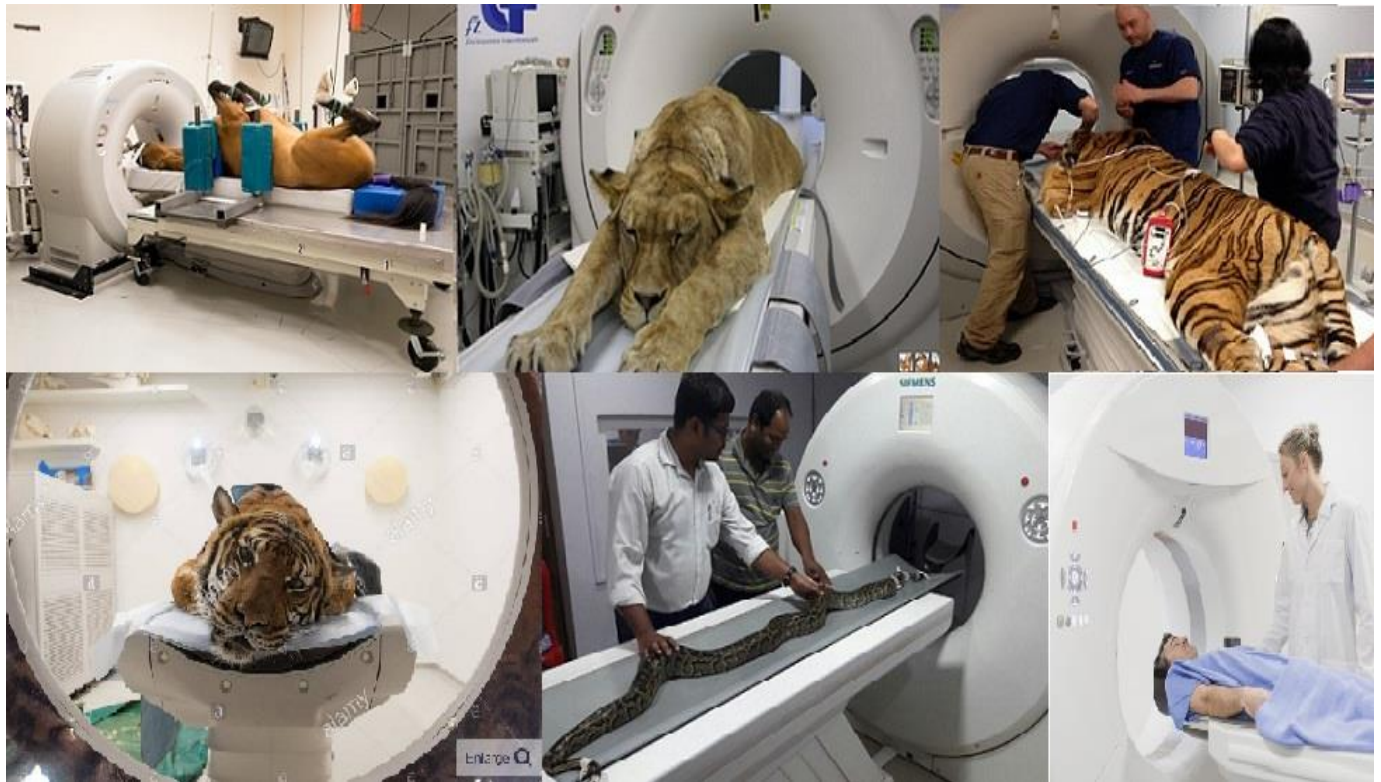(Izvor: <https://www.slideshare.net/MohammadNaufal2/basics-of-contrast-media/>)

4.0. KOMPJUTERIZIRANA TOMOGRAFIJA

Kompjuterizirana tomografija ili skraćeno CT (eng. *Computed Tomography*) slikovna je radiološka metoda dijagnostike kojom se dobiva slojeviti prikaz tijela, odnosno presjeka tijela uz pomoć X-zraka.

Za razliku od klasičnog rendgenskog uređaja sa fiksnom rendgenskom cijevi, CT skener ima pokretan izvor X-zraka koji se zajedno sa detektorom rotira oko pacijenta koji leži na pokretnom stolu.

Na taj se način dobiva slika iz različitih kuteva i prikaz različitih presjeka tijela. Svaki presjek tijela (eng. *slice*) snima se kroz 180° ili 360° ovisno o generaciji CT skenera, a dobivene podatke računalo matematički obradi i rekonstruira u sliku.



Slika 64. CT pretraga različitih vrsta životinja i čovjeka

(Izvor: <https://laughingsquid.com/a-lion-undergoes-computed-tomography-because-even-big-cats-need-a-cat-scan-every-once-in-a-while/>;
<https://www.vet.cornell.edu/hospitals/services/imaging-0>)

4.1. POVIJEST KOMPJUTERIZIRANE TOMOGRAFIJE

Kompjuterizirana tomografija (CT) odnosno aksijalna kompjueterizirana tomografija (eng. “CAT scanning”- *Computed Axial Tomography*) datira još od 1946. godine kada je u Japanu konstruiran rendgenski uređaj za rotacijsku tomografiju kojeg su nazvali rotografija.

Princip je bio slijedeći: pacijent je ležao na stolu, rendgenska cijev je bila postavljena s jedne strane pacijenta, a rendgenski film s druge strane te su se paralelno rotirali oko pacijenta za vrijeme ekspozicije.

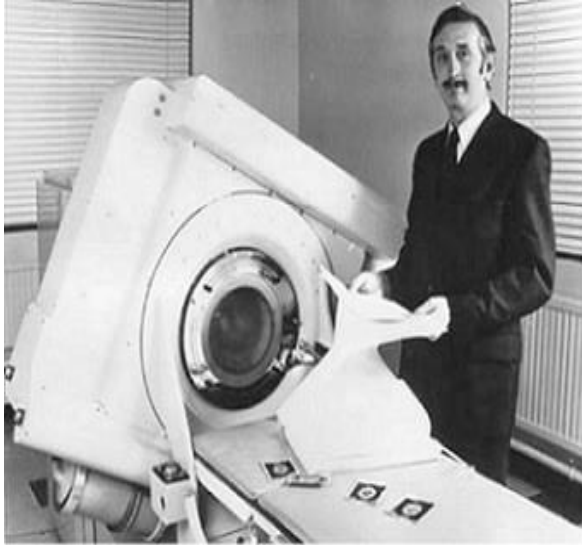Riječ tomografija potječe od grčke riječi “*tomos*” koja označava sekciju/dio i riječi “*graphia*” koja se prevodi kao označavati odnosno bilježiti.

Prvi CT skener izumljen je 1972. godine. Za taj su izum britanski inženjer Sir Godfrey Newbold Hounsfield i južnoafrički fizičar Allan MacLeod Cormack 1979. godine nagrađeni Nobelovom nagradom za područje medicine i fiziologije.

Jedna od zanimljivosti je ta da je i britanski kulturni rock'n'roll sastav “The Beatles” imao ulogu u razvoju CT skenera. Naime, profesor Godfrey Hounsfield radio je za poznatu kompaniju EMI (Electrical and Musical Industries). Jedan sektor te kompanije, koji se bavio izradom računala, prodan je 1962. godine. Kupci su bili članovi grupe “The Beatles”. Beatlesi su postigli svjetski uspjeh i stekli veliku slavu te je novac prikupljen od prodaje njihovih albuma išao direktno za Hounsfieldovo istraživanje CT-a.

CT skeneri ušli su u širu uporabu između 1974. i 1976. godine. U početku su bili ograničeni samo na snimanje regije glave. Od 1976. godine razvijaju se CT skeneri koji omogućavaju snimanje cijelog tijela (tzv. “whole body” sustavi).

Prvom CT skeneru trebalo je i do devet dana u kontinuitetu za snimku, dok se na današnjim suvremenim uređajima snimak cijelog tijela dobije unutar 30-60 sekundi.



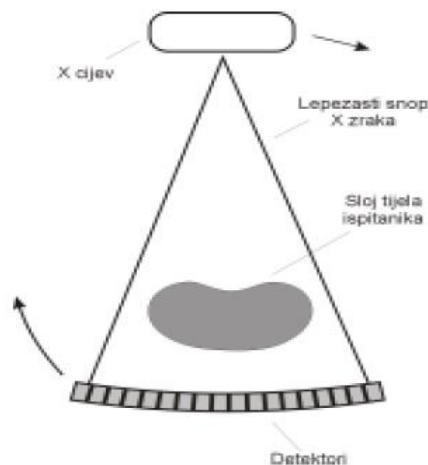
Slika 65. Godfrey Hounsfield i prvi CT skener (lijevo) i rock sastav “The Beatles” (desno)

(Izvor: https://www.researchgate.net/figure/Housfield-e-o-primeiro-prototipo-de-TC-em-um-cranio-de-vaca-e-finalmente-em-si-mesmo-Em_fig5_242012620;
<https://www.dailymail.co.uk/sciencetech/article-2242187/How-nostalgia-listening-Beatles-make-feel-hotter.html>)

4.2. PRINCIP RADA CT SKENERA

CT funkcioniira na naćin da odašilje lepezast snop X-zraka koji prolazi kroz ispitivani presjek tijela. Intenzitet propuštenih zraka mjeri se pomoću nekoliko tisuća malih detektora koji ćine kružni isjećak.

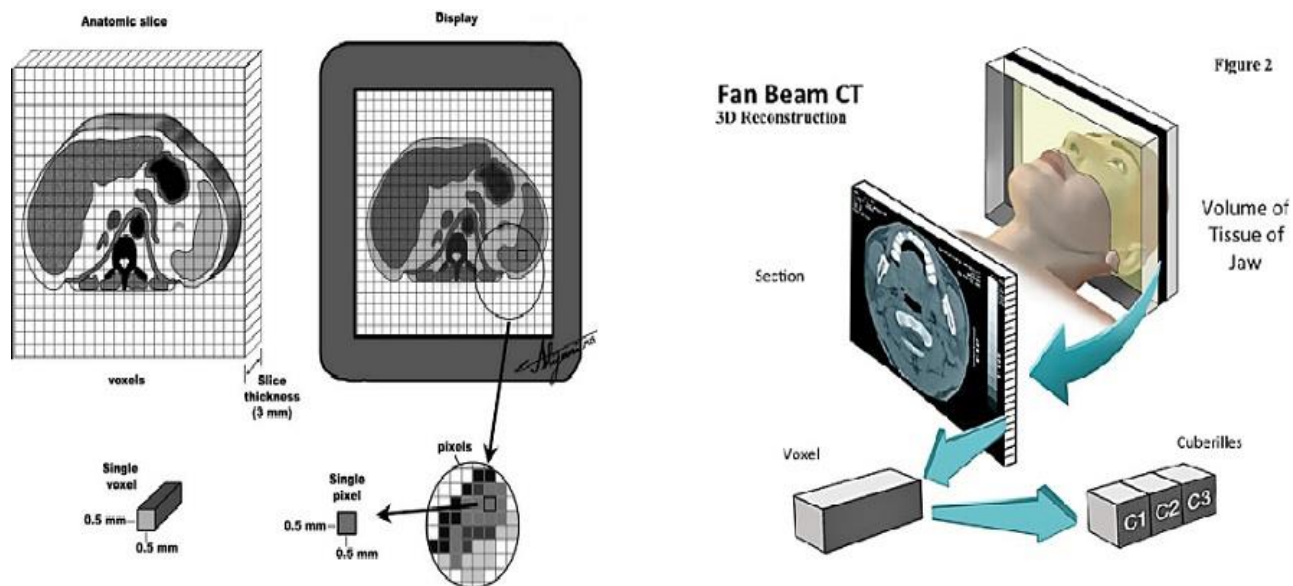
Tijekom snimanja jednog sloja izvor i detektor kruže oko njegovog središta. Nakon toga, ispitanik se pomiće duž osi uređaja te zapoćinje snimanje slijedećeg paralelnog sloja. Dobiveni podaci se zatim šalju u računalo koje rekonstruira slike (JANKOVIĆ i ETEROVIĆ, 2002.).



Slika 66. Shematski prikaz funkcioniranja CT-a

(Izvor: JANKOVIĆ, S., D. ETEROVIĆ (2002): Fizikalne osnove i klinički aspekti medicinske dijagnostike. Medicinska naklada. Zagreb. p.53.)

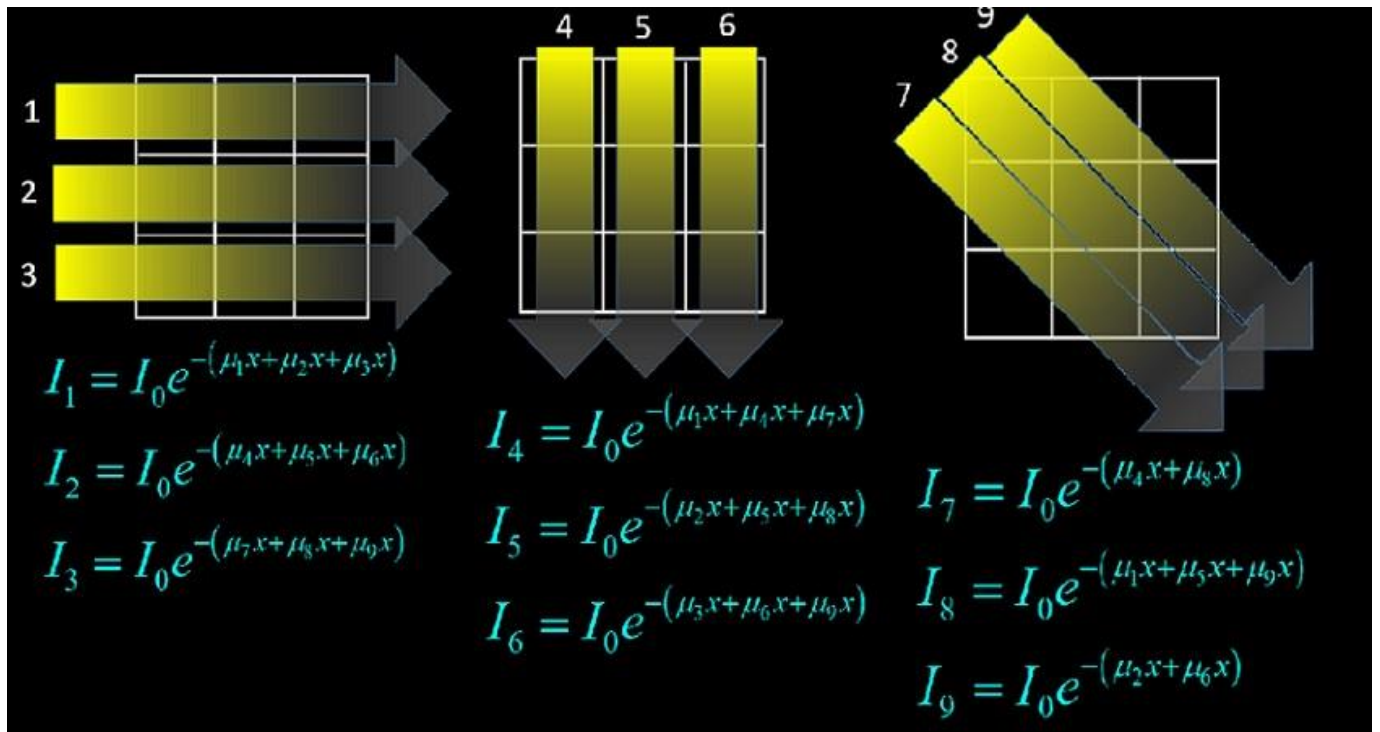
Rekonstrukcijski algoritmi sastavljeni su od nekoliko jednadžbi. Prije svega, najmanji element slike koji je u trodimenzionalnom obliku nalik kocki, naziva se voksel (oznaka X).



Slika 67. Prikaz voksel

(Izvor: <https://radiologykey.com/computed-tomography-12/>; <http://radiologijazabolesnike.blogspot.com/2015/07/kompjuterizirana-tomografija-ct.html>)

Voksel je ubiti poput piksela na ekranu. Svaki presjek (računalno sastavljen od niza voksela) snima se iz nekoliko kuteva te se matematički dobije niz jednadžbi s nizom nepoznanica. Broj jednadžbi određuje i broj nepoznanica. U ovom prikazu navedeno je devet jednadžbi sa devet nepoznanica.



Slika 68. Prikaz jednadžbi s nepoznanicama



(Izvor: Materijali Zavoda za fiziku Veterinarskog fakulteta Sveučilišta u Zagrebu, doc.dr.sc.

Selim Pašić)

U jednadžbama poznat je upadni intenzitet (oznaka I_0), ali i mjereni intenziteti od I_1 do I_9 kao i veličina voksel (oznaka x). Devet je nepoznanica, odnosno linearnih koeficijenata apsorpcije za svaki voksel (oznaka od μ_1 do μ_9). Devet je jednadžbi sa devet nepoznanica koje daju jednoznačno rješenje za koeficijent slabljena snopa (koeficijent atenuacije) od μ_1 do μ_9 . Dobivene vrijednosti koeficijenta apsorpcije za svaki voksel unutar presjeka prikazuju se u skali boja.

CT uređaj “vidi” upravo koeficijente slabljenja snopa (koeficijente atenuacije zračenja) po volumenu tkiva. Kombiniranjem presjeka dobiva se trodimenzionalna (3D) kompjuterska slika. Koeficijente slabljenja snopa prikazujemo kao relativne brojeve i nazivamo ih CT brojevima. Raspon CT brojeva je od -500 (vrijednost za zrak) do 500 (vrijednost za kompaktnu kost). CT broj još se naziva i radiološka gustoća i nema mjernu jedinicu, međutim ponekad se može izraziti u tzv. Hounsfieldovim jedinicama (oznaka Hu).

Glavne prednosti kompjuterske tomografije pred klasičnim radiološkim metodama su: mogućnost mjerenja gustoće pojedinog patološkog procesa i točna procjena veličine i odnosa sa susjednim anatomskim strukturama. Glavna i jedina mana kompjuterizirane tomografije je puno veća efektivna doza zračenja u odnosu na klasične radiološke metode.

Ionizirajuće zračenje	Rendgenska snimka	CT slika
		
Efektivna doza	0.02 mSv	6.6 mSv !!!
Ekvivalent pozadinskog zračenja	3.5 days	3.1 years !!!

Slika 69. Prikaz razlika u dozama zračenja

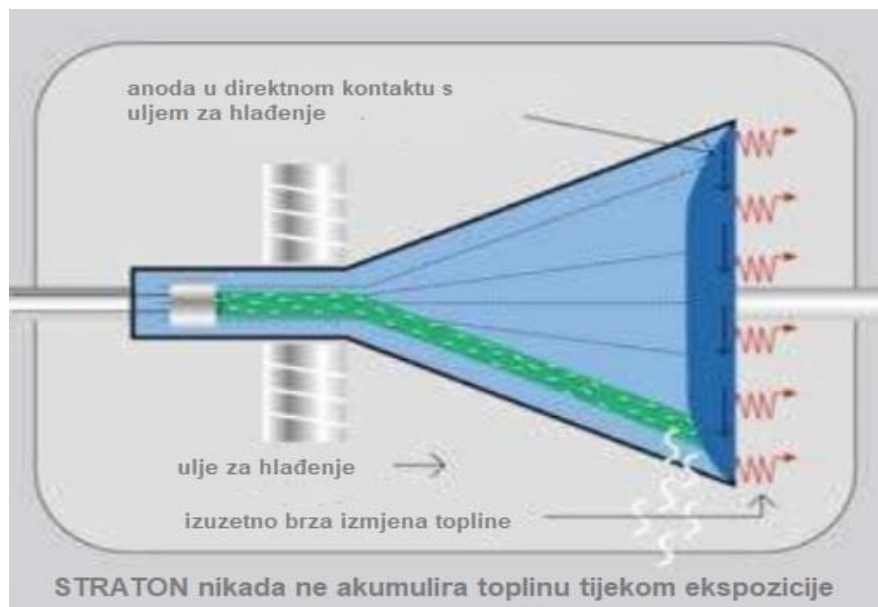
(Izvor: Materijali Zavoda za fiziku Veterinarskog fakulteta Sveučilišta u Zagrebu, doc.dr.sc.

Selim Pašić)

4.3. SASTAV I VRSTE CT SKENERA

CT skener ili CT uređaj sastoji se od pokretnog stola na kojem leži pacijent, kućišta u kojem se nalazi rendgenska cijev i detektori (naziva se još i gentrij, eng. *gantry*), generator, komandnog i radnog stola sa monitorom za obavljanje pregleda i računala.

Najčešće korišten oblik rendgenske cijevi kod CT uređaja je STRATON cijev. Za razliku od standardne rendgenske cijevi gdje se anoda rotira, kod straton tipa cijevi dolazi do rotacije same cijevi oko osi anode. Iz tog se razloga cijev gotovo i ne zagrijava.



Slika 70. Shematski prikaz STRATON cijevi

(Izvor: <https://www.slideshare.net/MohdAimanAzwardi/dose-reduction-in-ct-scan-procedure-presentation>)

4.3.1. Prva generacija CT skenera

CT skeneri prve generacije imali su kolimiran izvor X-zraka, odnosno stvarali su jednu zraku (eng. *pencil-like X-ray beam*). Također su imali samo jedan detektor. Snimanje jednog sloja trajalo je oko 3 minute, a cijela pretraga između 25 i 30 minuta.

Metoda je bila primjenjiva samo na područje glave koja se mogla mehanički učvrstiti jer bi micanje pacijenta umanjilo kvalitetu slike.

4.3.2. Druga generacija CT skenera

Kod druge generacije CT skenera došlo je do povećanja broja detektora sa jednog do maksimalno 30. Također se vrlo usko kolimirana zraka (eng. *pencil-like beam*) zamijenila lepezasto kolimiranim izvorom zraka (eng. *fan shaped X-ray beam*).

Trajanje snimanja jednog sloja skraćeno je na 4-5 sekundi, a trajanje cijele pretrage na mije od 90 sekundi. Time se omogućilo snimanje pokretnih organa (poput organa prsnog koša i abdomena) uz zadržavanje daha pacijenta tokom snimanja.

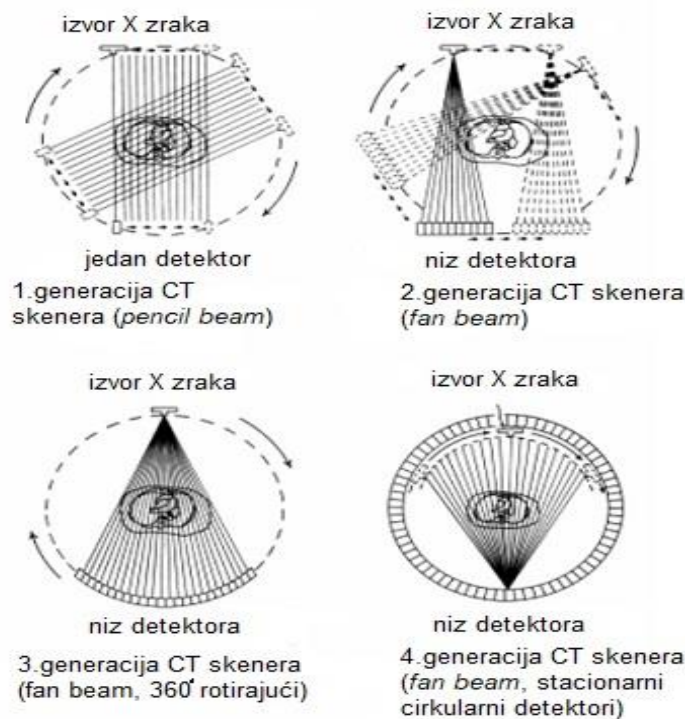
Kod uređaja prve i druge generacije završetkom snimanja jednog sloja, pacijent se pomiče uzduž osi detektora nakon čega počinje snimanje drugog sloja. Razlog tome leži u konstrukciji samog gentryja. Detektor i izvor mogli su se rotirati za 180° u odnosu na pacijenta u jednom smjeru i za isto toliko stupnjeva u drugom smjeru. Nisu imali mogućnost napraviti puni krug zbog konstrukcije kablova i žica u samom uređaju.

4.3.3. Treća generacija CT skenera

Za razliku od prve dvije generacije CT skenera, kod treće generacije moguća je rotacija detektora i izvora oko pacijenta za 360°. Broj detektora se povećava. Isprva ih je bilo 288, a noviji uređaji imaju i preko 700. Izvor zraka ostaje lepezasto kolimiran. Trajanje pretrage obično je oko 5 sekundi.

4.3.4. Četvrta generacija CT skenera

Četvrta generacija slična je kao treća generacija. Razlika je u broju detektora koji može prelaziti i 2000. Prosječno trajanje pretrage je nekoliko sekundi.



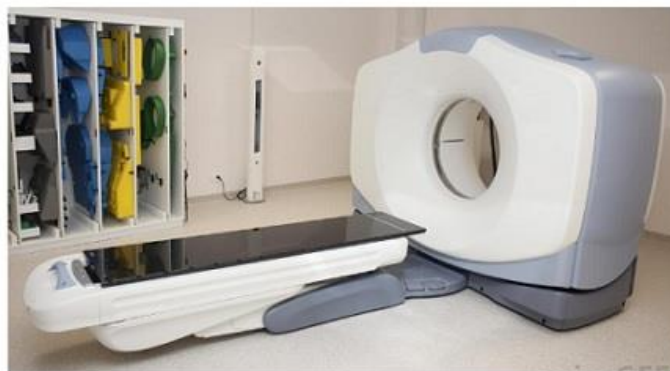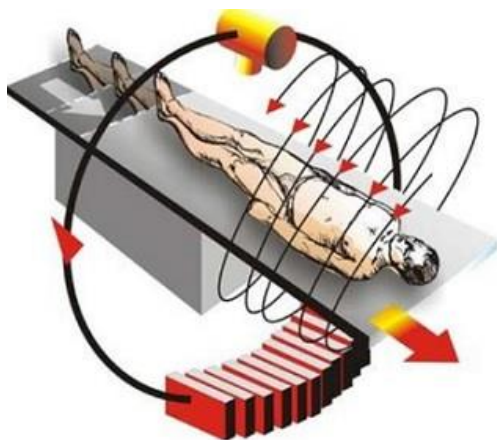
Slika 71. Shematski prikaz prve četiri generacije CT skenera

(Izvor: https://www.kau.edu.sa/Files/0008512/Files/19500_2nd_presentation_final.pdf)

4.3.5. Peta generacija CT skenera – SPIRALNI CT skener

Uređaj koji omogućava kontinuiranu rotaciju izvora zraka i detektora u jednom smjeru pri čemu za vrijeme ekspozicije opisuje spiralu oko snimanog objekta na stolu koji se linerano pomiče kroz primarni snop X-zraka.

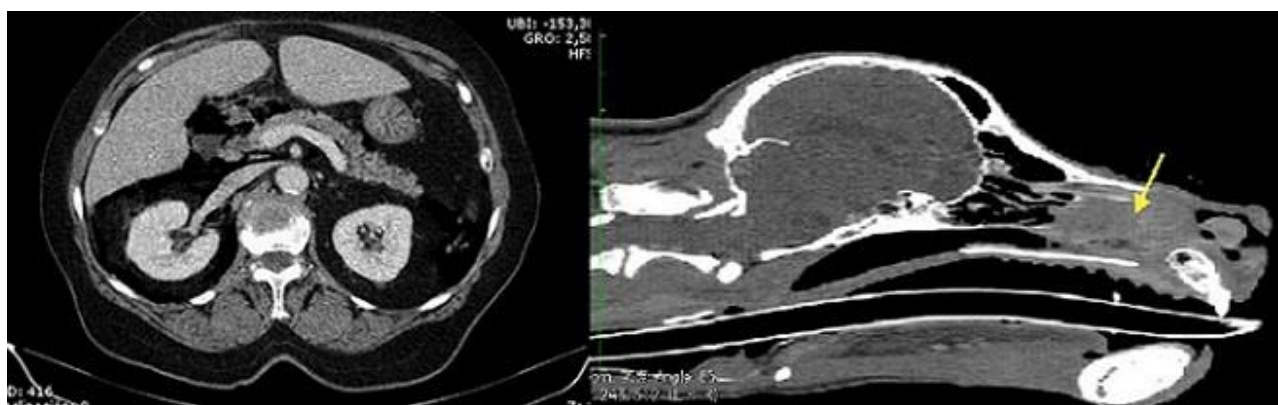
Prednosti spiralnog CT skenera u odnosu na uređaje prethodnih generacija su: dobar prikaz organa s fiziološkim pokretima, mogućnost analize finih struktura poput intersticija pluća, brzi kontrastni prikaz krvnih žila (angio CT) te mogućnost unutarnje endoskopije.



Slika 72. Shematski prikaz spiralnog CT-a (lijevo) i spiralni CT skener (desno)

(Izvor: <http://www.personal.psu.edu/afr3/blogs/SIOW/2011/12/helical-ct-lung-cancer.html>)

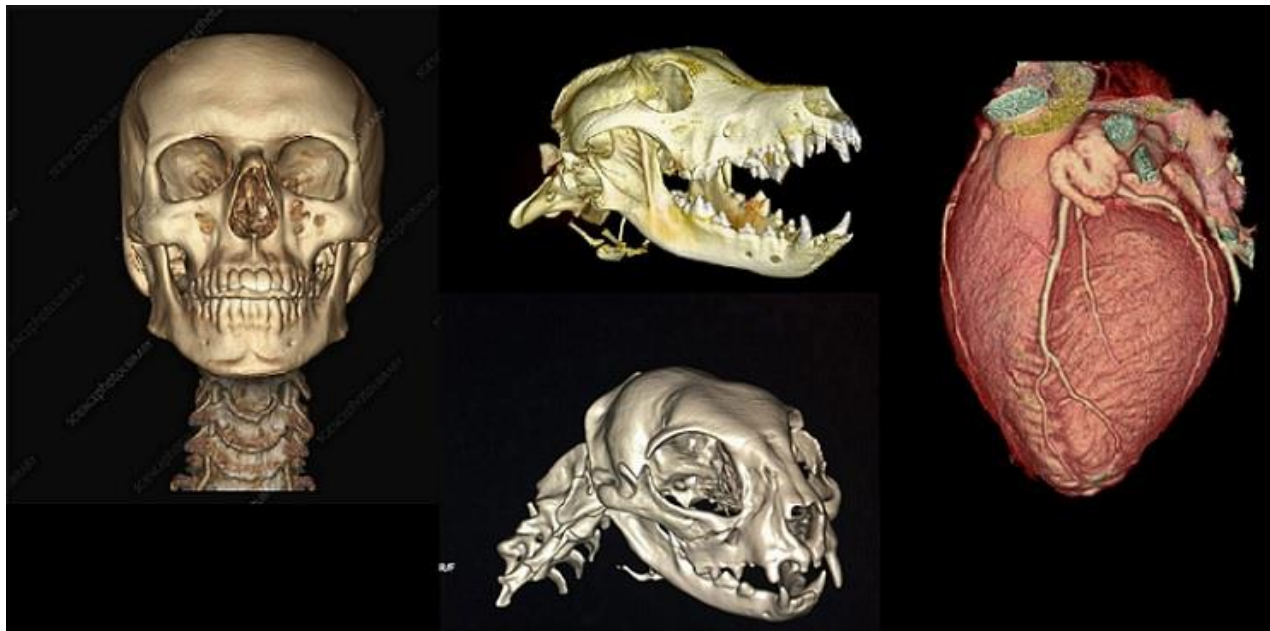Zahvaljujući napretku tehnologije na CT uređaje priključuju se radne stanice sa različitim programskim paketima (softverima) prilagođenim za prikaz pojedinih organa i organskih sustava koji omogućavaju trodimenzionalni prikaz (3D) snimanog dijela tijela, što uvelike unaprijeđuje dijagnostiku.



Slika 73. CT skenovi abdomena čovjeka (lijevo) i glave psa (desno)

(Izvor: https://www.researchgate.net/figure/Figura-1-Imagen-de-TC-abdominal-tras-la-realizacion-de-la-CPRE-en-la-que-se-observa_fig3_262423365;

<https://www.veterinarypracticenews.com/as-nasal-tumor-cases-grow-so-do-options/>)



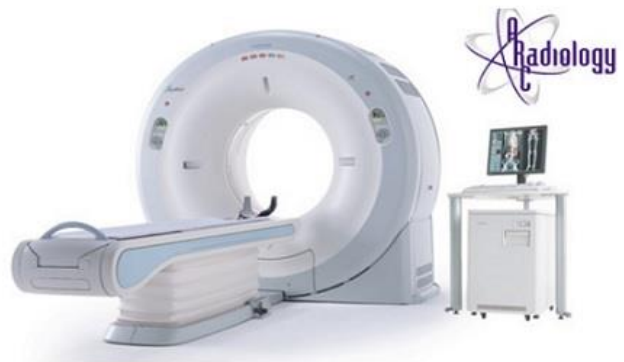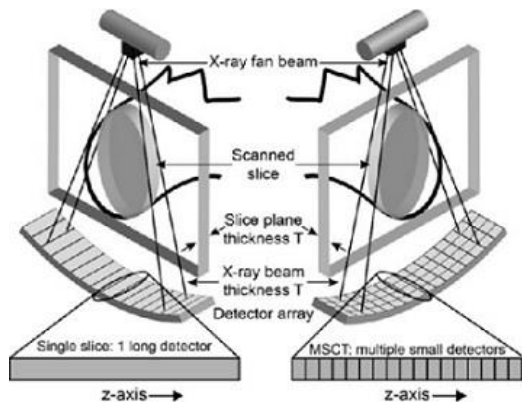
Slika 74. 3D CT skenovi ljudi i životinja

(Izvor: <https://www.tierklinik-elversberg.de/computer-tomography.html>; <https://peninsulaheart.com.au/information/multi-slice-cardiac-ct/>; <http://bfah.net/general/toshiba-aquilion-ct-scanner/>)

4.3.6. MSCT skener

MSCT skener (eng. *Multi-Slice CT*) najsuvremenija je generacija CT uređaja (sedma generacija). Radi se o višeslojnom spiralnom CT uređaju kojim se dobiva najveći stupanj vremenske i prostorne rezolucije. Vrijeme snimanja jednog sloja skraćeno je na manje od desetak milisekundi, a istodobno je omogućeno snimanje nekoliko slojeva.

Time su omogućena dinamička CT snimanja (snimanje organa s fiziološkim pokretima), a dobiveni prikazi srca i dobro prokrvljenih organa poput jetre puno su jasniji.



Slika 75. Shematski prikaz razlika kod MSCT-a (lijevo) i MSCT skener (desno)

(Izvor: <https://www.sciencedirect.com/topics/medicine-and-dentistry/multidetector-computed-tomography>)

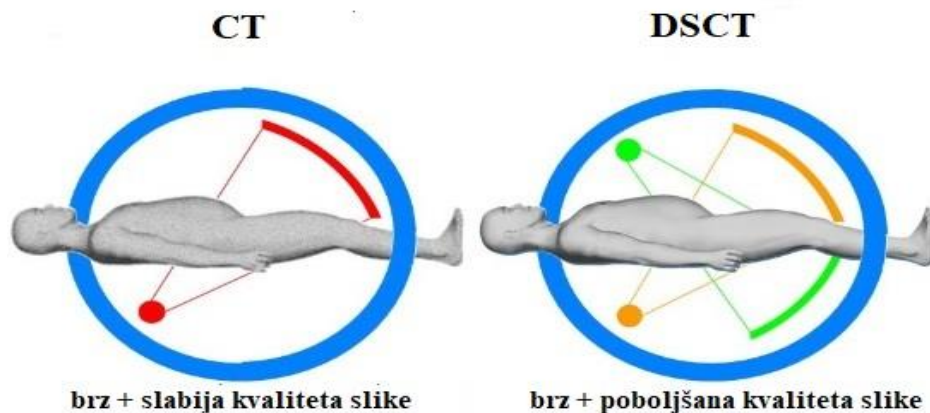
4.4. OSTALE VARIJANTE CT SKENERA

4.4.1. DSCT skener

DSCT skener (eng. *Dual Source CT*) je dvoizvorni CT uređaj koji je posljednjih godina sve češće u uporabi. Razlika od standardnih CT uređaja je što sadrži dvije rendgenske cijevi kao izvor zračenja koje se gibaju unutar kuta od 90° te njima nasuprotih dva niza detektora.

Time se poboljšava kvaliteta slike jer dolazi do smanjenja artefakata koji nastaju uslijed pokretanja organa, posebice tijekom srčane akcije. CT uređaji sa jednom rendgenskom cijevi (jednim izvorom zraka) bez obzira na generaciju prespori su da bi prikazali srce bez artefakata nastalih pokretom.

DSCT omogućava bolju analizu mekih tkiva te omogućava čak i razlikovanje različitih vrsta plakova poput kalcificiranog i mekog.



Slika 76. Shematski prikaz razlika klasičnog CT skenera i DSCT skenera

(Izvor:

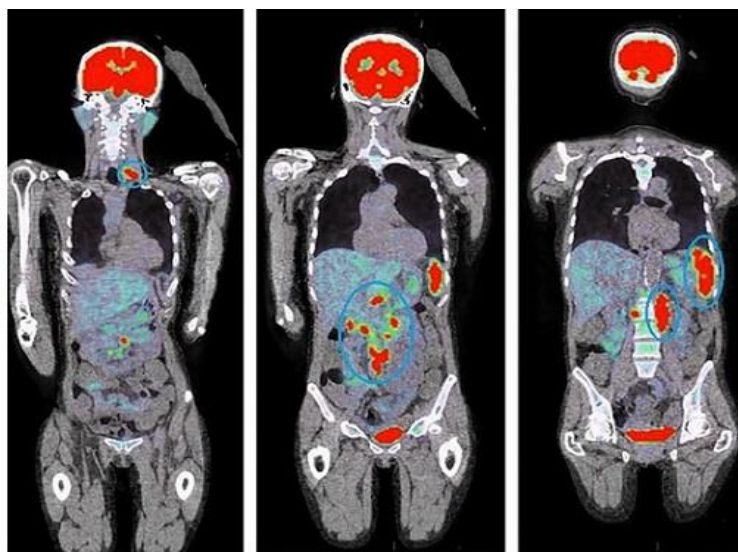
<http://bmea2z.blogspot.com/2017/06/DualSourceCTPromisingImagingMethod.html>; <https://pubs.rsna.org/doi/pdf/10.1148/rg.2016150220>)

4.4.2. PET/CT skener

PET/CT skener je uređaj koji ujedinjuje tehnologiju pozitronske emisijske tomografije i CT tehnologiju. Takav se oblik dijagnostike upotrebljava u nuklearnoj medicini jer pozitronska emisijska tomografija koristi radionuklide kao izvor zračenja (PARK i sur., 2019.). Najčešći radiofarmak PET-a je F-18-fluor-deoksi-glukoza (F-18-FDG).

Putem PET/CT skenera detektiraju se promjene u funkciji stanica sukladno tome kako stanice troše metabolite poput glukoze i kisika. Patološki promijenjene stanice pokazuju pojačanu metaboličku aktivnost i pojačano nakupljaju radioaktivno obilježenu glukožu (F-18-FDG) u odnosu na zdravo tkivo.

Nakupljanje radioaktivnog izotopa oslikava se gama-kamerom, glavnim mjernim uređajem u nuklearnoj medicini. PET skener detektira vrlo male promjene (npr. tumore), ali nije precizan u njihovoj lokalizaciji. CT skener daje informacije o lokalizaciji i morfologiji patološkog procesa. Kombinacijom obiju metoda dobiva se vrlo moćan sustav za rano otkrivanje malignih bolesti i lokalizacije tumorskih tvorbi.



Slika 77. Prikaz metaboličke aktivnosti limfnih čvorova PET/CT skenerom

(Izvor: https://www.researchgate.net/figure/FDG-PET-CT-scans-indicating-hypermetabolic-lymph-nodes-areas-circled-in-blue-A-the_fig2_282908373)

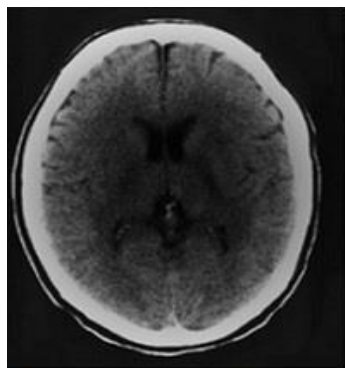
4.5. ARTEFAKTI U CT DIJAGNOSTICI

Neželjeni vizualni efekti koji ometaju točnost evaluacije CT snimke. Gledano sa aspekta fizike artefakti predstavljaju neslaganje između CT brojeva u rekonstruiranoj slici i stvarnog koeficijenta apsorpcije objekta koji se oslikava. Sa medicinskog aspekta predstavljaju efekte koji oponašaju patološke procese ili jednostavno umanjuju kvalitetu slike do nivoa koji onemogućava njezinu interpretaciju.

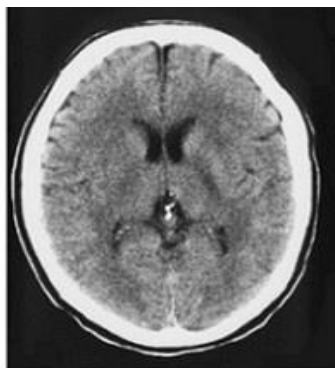
Artefakti se dijele s obzirom na uzroke nastanka koji mogu biti:

- ❖ Ovisni o pacijentu
 - pomicanje pacijenta
 - pokretanje kontrasta unutar organa
 - zbog odjeće
 - zbog nakita
- ❖ Ovisni o fizikalnim principima
 - stvrđnjavanje snopa (eng. *beam hardening artifact*): *cupping* artefakt, artefakti tamnih pruga (eng. *streak and dark bands*), artefakt metala

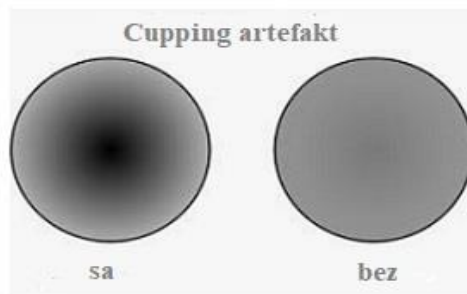
- uslijed šuma (eng. *quantum mottle/noise artifact*)
- uslijed “izgladnjivanja” fotona (eng. *photon starvation artifact*)
- aliasing artefakt
- ❖ Ovisni o računalu
 - prstenasti artefakt (eng. *ring artifact*)
 - artefakt uzrokovan strujom (eng. *tube arcing artifact*)
 - artefakt uzrokovan nekompletnom projekcijom (eng. *out of field/incomplete projection artifact*)
 - artefakt uzrokovan mjehurićem zraka (eng. *air bubble artifact*)
- ❖ Spiralni i višeslojni artefakti
 - artefakt vjetrenjače (eng. *windmill artifact*)
 - artefakt konusnog snopa (eng. *cone beam artifact*)
 - artefakt multiplanarne rekonstrukcije : zebrasti artefakt, stepeničasti artefakt



Beam hardening - Cupping artefakt

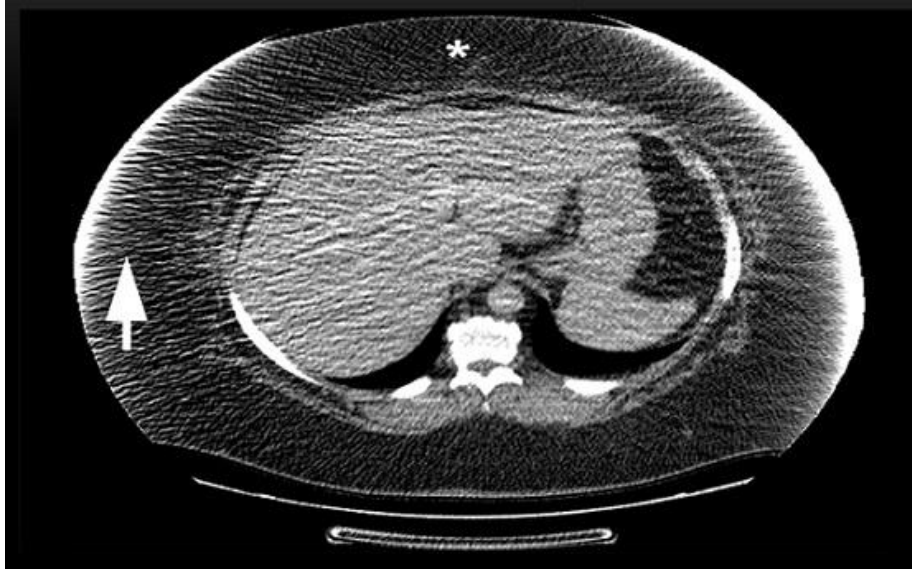

Normalni CT sken



Slika 78. *Cupping* artefakt

(Izvor: <https://www.dotmed.com/news/story/18437/>)



Slika 79. Artefakt “izgladnjivanja fotona” uslijed morbidne pretilosti

(Izvor:

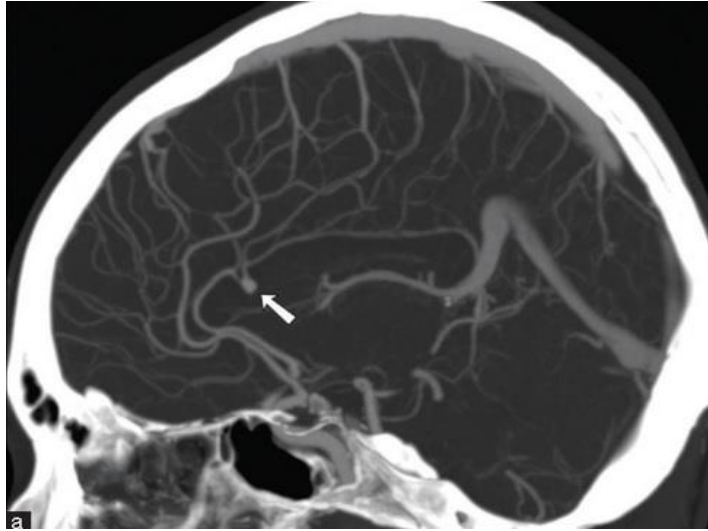
https://www.aapm.org/meetings/2013CTS/documents/SAT_02kalra_final_CTobesityTipsandtricks.pdf)

4.6. KONTRASTNA SREDSTVA U CT DIJAGNOSTICI

Kontrastna sredstva su specijalna kemijska sredstva koja se primjenjuju radi dobivanja boljeg uvida u područje koje se oslikava. Kontrastna sredstva apsorbiraju X-zrake i prikazuju se “bijelo” na snimkama.

Nužna su za procjenu prokrvljenosti anatomskih i patoloških struktura. Način primjene može biti: peroralan (ukoliko se oslikava gornji segment probavnog trakta), intravenski (kod oslikavanja krvožilnog sustava, mokraćnog sustava, jetre, žučnog mjehura), putem klizme (ukoliko se oslikava donji segment probavnog trakta).

CT osobito je osjetljiv na kontrastna sredstva te je uz njihovu primjenu sposoban detektirati abnormalnosti uzrokovane patološkim procesima. Optimalno parenteralno kontrastno sredstvo koje se najčešće primjenjuje u CT dijagnostici je jopromid (neionsko, niskomolekularno, urotropno i vodotopivo sredstvo na bazi joda).



Slika 80. Prikaz aneurizme anteriorne cerebralne arterije kontrastnom CT angiografijom

(Izvor:

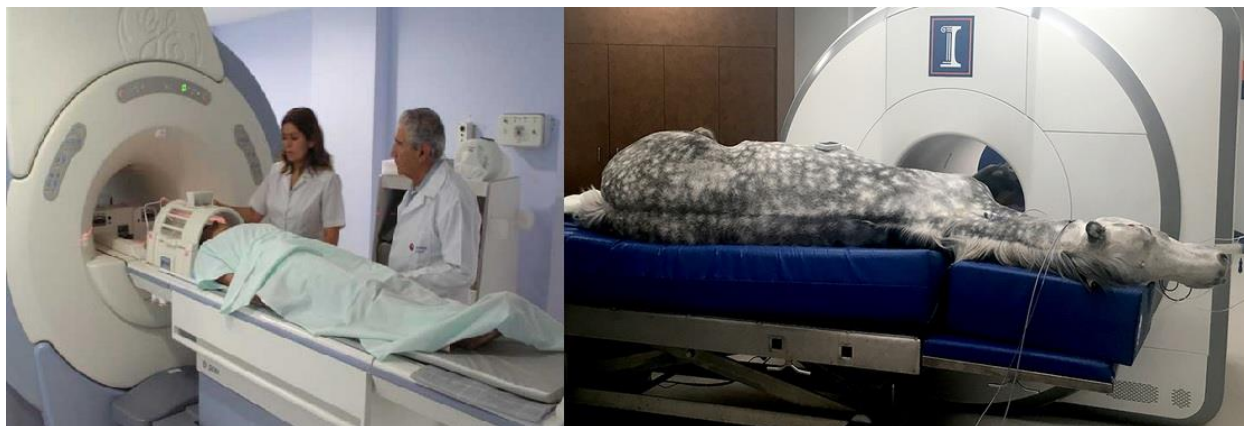https://pdfs.semanticscholar.org/e523/4d6ed28a374d8907913d8de99b6760aa5959.pdf?_ga=2.106756480.2030115933.1570066288-1463094360.1555952351)

5.0. MAGNETSKA REZONANCIJA

Magnetska rezonancija, skraćeno MR ili MRI (eng. *Magnetic Resonance Imaging*) radiološka je neinvazivna metoda slikovne dijagnostike koja omogućava trodimenzionalni prikaz anatomskih struktura pri čemu se pacijenta ne izlaže ionizirajućem zračenju.

Koristi se za dijagnostiku i otkrivanje bolesti, ali i u svrhu praćenja terapije ili medicinskog zahvata.

Za produkciju slike potrebno je magnetno polje te radiovalovi. Slika se zasniva na distribuciji vodikovih atoma u tijelu, odnosno na sofisticiranoj tehnici pobuđivanja i potom detektiranja promjena u orijentaciji rotacijske osi protona vodika koji je sastavni dio molekule vode koja čini oko 60% sastava tijela (PAUTLER, 2004.).



Slika 81. MR pretraga

(Izvor: <http://clinicapromesa.com/servicios/individual/resonancia-magnetica>; <https://news.illinois.edu/view/6367/458745#image-3>)

5.1. POVIJEST MAGNETSKE REZONANCIJE

Smatra se da je metoda magnetske rezonancije otkrivena 1945. godine neovisno u dvije istraživačke skupine pod vodstvom Felixa Blocha sa Sveučilišta Stanford i Edwarda Puralla sa Sveučilišta Harvard. Metoda se tada nazivala nuklearna magnetska rezonancija jer je služila za mjerenje nuklearnih momenata te je postala jedan od glavnih alata za proučavanje mikroskopskih

svojtava materije. Oba znanstvenika nagrađena su Nobelovom nagradom za fiziku 1952. godine (FUČKAN, 2012.).

Erik Odeblad, liječnik i znanstvenik i Gunnar Lindström, fizičar, opisali su razliku između vremena relaksacije u različitim tkivima.

Praktična primjena magnetske rezonancije u medicini počinje početkom 70-ih godina kada Raymond Damadian sa Sveučilišta New York dokazuje da se tumori mogu *in vivo* razlikovati od zdravog tkiva upravo putem magnetske rezonancije.

Damadian je ujedno 1977. godine konstruirao prvi MR uređaj u obliku kakvog danas poznajemo. Prije toga, 1973. godine, Paul Lauterbur sa Sveučilišta Illinois i Sir Peter Mansfield sa Sveučilišta Nottingham razvijaju i usavršavaju uporabu gradijenata. Oba su znanstvenika za svoje otkriće osvojili Nobelovu nagradu za medicine (FUČKAN, 2012.).

Na Sveučilištu u Kaliforniji, 1975. godine na Zavodu za radiologiju, osnovan je prvi laboratorij za slikovnu dijagnostiku, skraćeno RIL (eng. *Radiologic Imaging Laboratory*).

Seiji Ogawa, 1990. godine uočio je da je magnetsko polje “privlačilo” krv s manjim postotkom kisika i začeo novu tehniku fMRI (eng. *Functional Magnetic Resonance Imaging*).



Slika 82. Sir Peter Mansfield i njegov istraživački tim sa jednim od prvih MR uređaja

(Izvor: <https://mrc.ukri.org/news/blog/behind-the-picture-the-humble-beginnings-of-mri/>)

5.2. OSNOVNI PRINCIP FUNKCIONIRANJA MAGNETSKE REZONANCIJE

Sa gledišta fizike pojam magnetska rezonancija označava prijenos energije na protone putem radiofrekventnog pulsa unutar stalnog magnetskog polja.

MR posjeduje snažan magnet koji proizvodi snažno magnetsko polje koje za proton stvara dva energijska stanja, svaki za po jednu orijentaciju spina.

Jezgre vodika posjeduju magnetska svojstva zbog spina protona. Ta se svojstva realiziraju u tijelu kada se pacijent pozicionira u centar elektromagneta.

Dolaskom radiofrekventnog vala, protoni prelaze iz stanja manje eneregije (orijentacija spina u smjeru primarnog magnetskog polja) u stanje veće energije (spin u suprotnome smjeru polja). Prilikom isključivanja struje, odnosno radiovalova protoni opet mijenjaju svoj spin u smjeru magnetskog polja i prilikom toga dolazi do oslobađanja energije. MR senzori detektiraju upravo to oslobađanje energije.

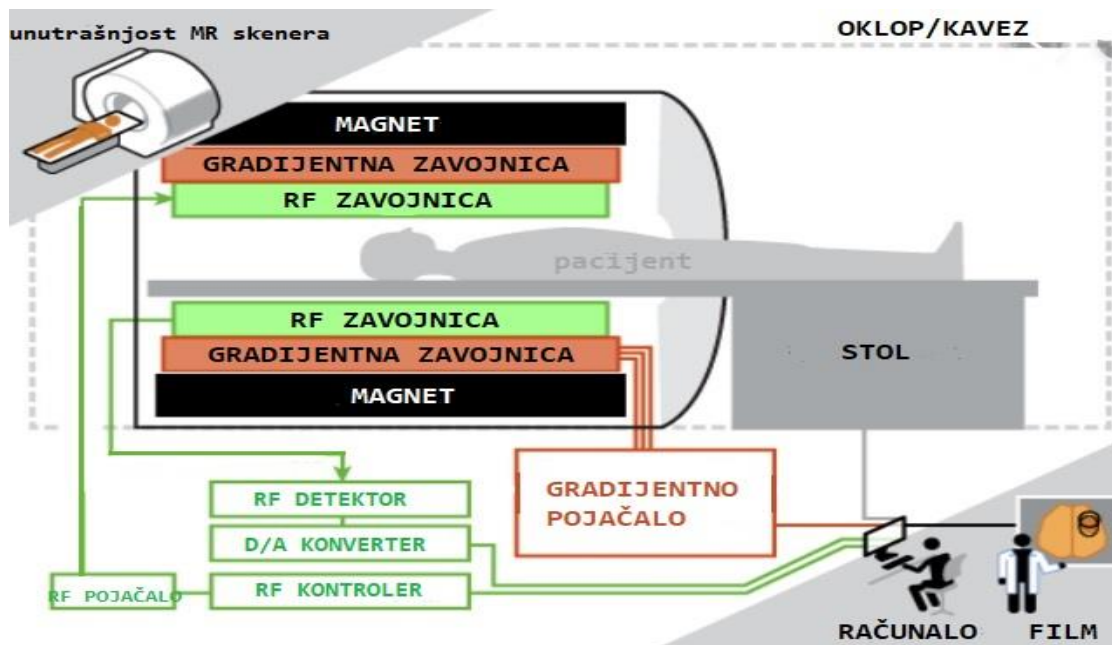
Vrijeme koje je potrebno da se spinovi protona poravnaju sa smjerom magnetskog polja, odnosno količina oslobođene energije prilikom tog procesa uvelike ovisi o kemijskom sastavu molekula tijela. Upravo se na tome zasniva diferencijacija različitih vrsta tkiva na samoj slici.

Vrlo je bitno da pacijent tokom trajanja pretrage bude izuzetno miran radi dobivanja jasne, a ne zamućene konačne slike.

5.3. SASTAV MR UREĐAJA

Osnovni dijelovi MR uređaja su:

- MAGNET
- GRADIJENTI SUSTAV
- RADIOFREKVENTNE (RF) ZAVOJNICE
- RAČUNALNI SUSTAV
- OKLOP/KAVEZ



Slika 83. Shematski prikaz MR uređaja

(Izvor: <http://theenergyofradiation.blogspot.com/2016/12/characteristic-of-mri.html>)

5.3.1. Magnet

Glavna funkcija magneta je stvaranje konstantnog, stabilnog i homogenog magnetskog polja (oznaka B_0) nad što većim dijelom tijela pacijenta. Uređaji za MR mogu sadržavati tri vrste magneta:

- **5.3.1.1. Permanentni magnet**

Najčešće je izrađen od magnetiziranog feromagnetskog materijala poput legure željeza i kobalta (AlNiCo). Kod ovakve vrste magneta nije potrebna električna energija za proizvodnju magnetskog polja, ali je za održavanje homogenosti polja vrlo bitna klimatizacija (temperatura i vlažnost). Snaga magnetskog polja koje stvara ovakav tip magneta je slaba (0,35 T), a najčešće se koristi tijekom intervencijskih zahvata, intraoperativno te u ortopediji (FUČKAN, 2012.).

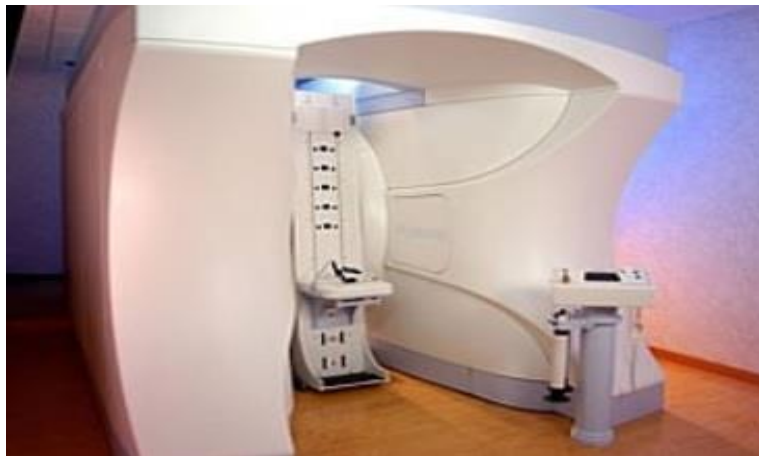

Slika 84. Permanentni MR uređaj otvorenog tipa

(Izvor: https://www.alibaba.com/product-detail/OPM35I-Permanent-Magnet-MRI-System_60840865279.html)

- **5.3.1.2. Vodljivi magnet**

Kod ovog tipa magneta potrebno je osigurati veliku količinu električne energije jer se magnetsko polje postiže prolaskom struje kroz vodič. Tijekom pregleda oslobađa se velika količina toplinske energije što zahtijeva kvalitetnu klimatizaciju. Snaga magnetskog polja koje proizvodi ovaj tip magneta ne prelazi 0,7 T. Nije toliko prisutan u kliničkoj praksi, eventualno za pregled lokomotornog sustava (FUČKAN, 2012.).

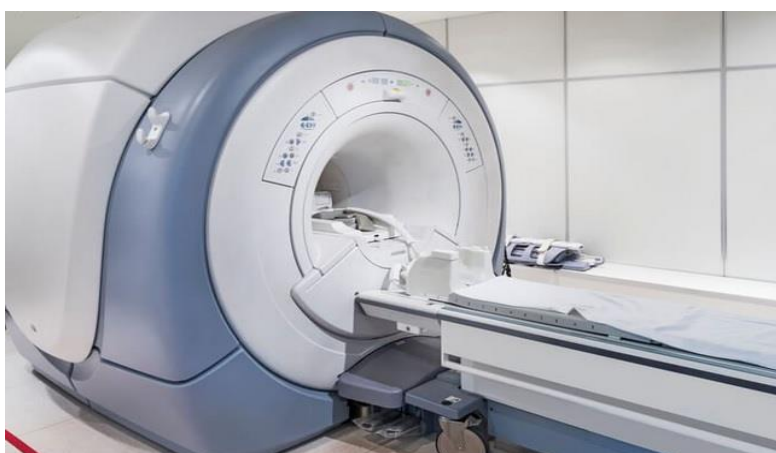

Slika 85. Vodljivi MR uređaj

(Izvor: <https://www.amberusa.com/blog/types-of-mri-scanners>)

- **5.3.1.3. Supravodljivi magnet**

Najčešće korišten tip magneta u svakodnevnoj kliničkoj uporabi upravo je supravodljivi magnet. Stalno, homogeno i snažno magnetsko polje postiže se prolaskom struje kroz guste namotaje supravodljive legure (niobij-titanij) ugrađene u bakrenu jezgru. Raspon snage magnetskog polja iznosi od 0,5 do 35 T. U kliničkoj praksi zasada su u uporabi uređaji snage do 3 T (FUČKAN, 2012.).




Slika 86. Supravodljivi MR uređaj

(Izvor: <https://www.independentimaging.com/superconducting-coils-make-mri-clearer/>)

5.3.2. Gradijentni sustav

Gradijentni sustav je sustav zavojnica koje stvaraju dodatno linerano rastuće polje po dubini tkiva čime nam daje mogućnost slojevitog snimanja po dubini.

Tri su takve zavojnice koje djeluju na tri prostorne osi (os x, y, z). Aplikacijom gradijentnih polja u kombinaciji sa radiofrekventnim pulsom omogućavamo kontrolu lokalizacije, debljine sloja i ravninu presjeka (sagitalna, transversalna i koronalna ravnina) (FUČKAN, 2012.).



Slika 87. Shematski prikaz gradijentnih zavojnica

(Izvor: <https://www.quora.com/Why-is-it-not-possible-to-make-an-MRI-machine-that-is-not-so-noisy-and-works-faster>)

5.3.3. Radiofrekventne (RF) zavojnice

Zavojnice koje emitiraju radiofrekventni (RF) puls te detektiraju signal iz snimanog dijela tijela, a dizajnirane su na način da odgovaraju objektu snimanja, odnosno određenim regijama tijela (pr. zavojnice za regiju glave, vrata, kralježnice, ramena, ručnog zgloba, skočnog zgloba).

Na taj se način postiže bolji prijem vrlo malih količina signala. Nakon što RF zavojnice prime signal provode ga do pretpojačala. Tako pojačan signal odlazi do digitalno-analognog pretvarača (eng. *D/A converter*) te preko njega do računala. (FUČKAN, 2012.).

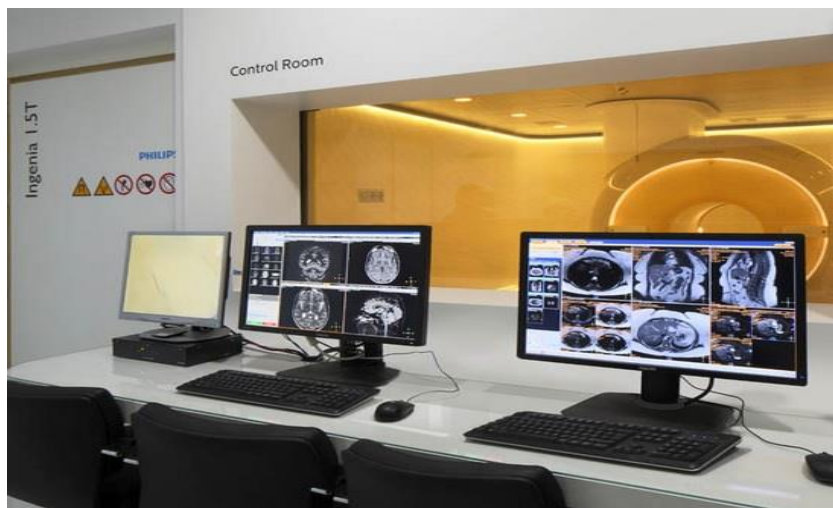

Slika 88. Oblici RF zavojnica prilagođeni različitim dijelovima tijela

(Izvor: <https://www.medicaexpo.com/pt/prod/neusoft-medical-systems/product-69509-626707.html>)

5.3.4. Računalni sustav

Prima konvertirani RF (digitalni) signal te ga pohranjuje u privremeni prostor za slike. Nakon što MR uređaj odradi snimanje, sakupljeni digitalni signali matematički se obrađuju te se u konačnici prikazuju na ekranu u obliku slike.

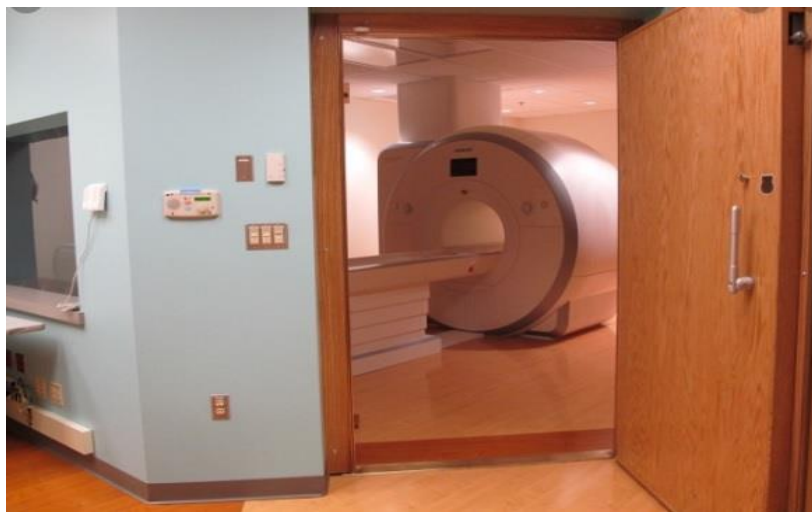

Slika 89. Kontrolna soba s računalnim sustavom

(Izvor: <https://huntonbrady.com/florida-hospital-neuroscience-institute/>)

5.3.5. Oklop/Kavez

MR uređaj smješten je u odvojenu prostoriju koja se naziva oklop odnosno kavez, a ima funkciju Faradayevog kaveza. Cilj mu je zaštititi sam uređaj od vanjskih utjecaja (poput elektromagnetskih valova, radiovalova, televizije, mobilnih uređaja, dalekovoda) koji bi mogli umanjiti kvalitetu prikaza, ali isto tako i zaštititi ostale uređaje izvan prostora MR-a od utjecaja samog magnetskog polja. To je ubiti konstrukcija građena od čeličnih ploča ili aluminijskih lamela (FUČKAN, 2012.).



Slika 90. Oklop/Kavez

(Izvor: <http://www.universalshielding.com/Products-Solutions/MRI-Shielding>)

5.4. FIZIKALNI PRINCIP DIJAGNOSTIKE MAGNETSKOM REZONANCIJOM

MR koristi magnetsko polje i radiovalove umjesto ionizirajućeg zračenja kao što je slučaj kod rendgenološke i CT dijagnostike.

Jakost magnetskog polja (oznaka B_0) koje proizvodi MR uređaj obilježava se mjernom jedinicom Tesla (oznaka T).

Većina uređaja u kliničkoj uporabi jakosti su između 1,5 i 3 T, dok se u strogo kontroliranim uvjetima u svrhu znanstvenih istraživanja upotrebljavaju uređaji jakosti i do 7 T. Takvi uređaji proizvode izuzetno snažno magnetsko polje.

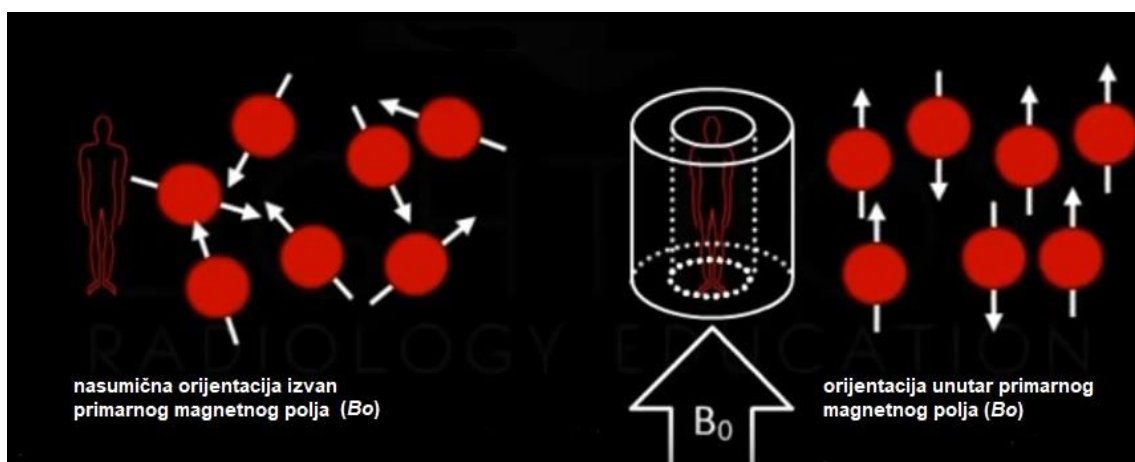
Tijelo je sastavljeno od 60-70 % vode koja je građena od dva atoma vodika i jednog atoma kisika. Oslikavanje magnetskom rezonancijom zasniva se upravo na magnetskom svojstvu vodikovih atoma.

Jezgra vodika sadrži samo jedan proton, bez neutrona. Proton vodika je zapravo pozitivno nabijena pokretna čestica (eng. *spinning charged particle*) koja proizvodi magnetsko polje koje se naziva magnetni moment, odnosno orbitalni magnetni moment ukoliko se stavi u vanjsko magnetno polje.

Ukoliko vanjsko magnetsko polje nije prisutno, protoni su nasumično orijentirani stoga ne dolazi do stvaranja vlastitog magnetskog polja.

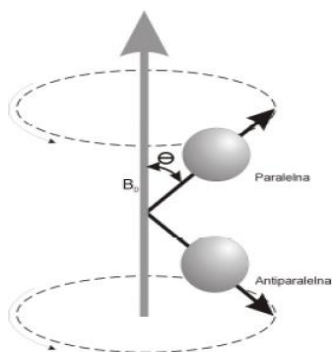
5.4.1. Primarno magnetsko polje - B_0

Primarno magnetsko polje (oznaka B_0) proizvodi magnet (u kliničkoj uporabi jačine polja kreću se od 1,5 do 3 T). Ono formira dva energijska stanja, niže sa orijentacijom protona u smjeru polja i višem u suprotnom smjeru polja. Budući da je više protona u nižem stanju, zbroj svih orijentacija protona se sasvim ne poništava što rezultira makroskopskom magnetizacijom. Ta se magnetizacija naziva **longitudinalna magnetizacija** i ima smjer magnetskoga polja.



Slika 91. Orijentacija protona bez (lijevo) i u vanjskom magnetnom polju (desno)

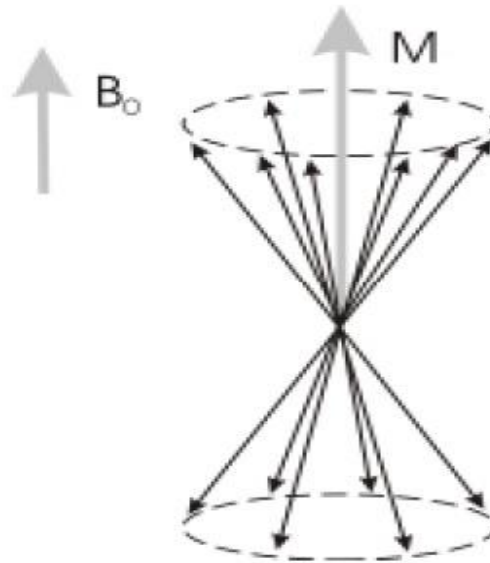
(Izvor: <https://www.youtube.com/watch?v=Ok9ILlYzmaY>)



Slika 92. Moguće orijentacije protona u vanjskom magnetnom polju

(Izvor: JANKOVIĆ, S., D. ETEROVIĆ (2002): Fizikalne osnove i klinički aspekti medicinske dijagnostike. Medicinska naklada. Zagreb. p.38.)

Rezultat, odnosno konačni smjer poravnavanja protona naziva se vektor rezultatne magnetizacije ili makroskopska magnetizacija (oznaka M) i usmjeren je paralelno sa smjerom primarnog magnetskog polja (oznaka B_0).



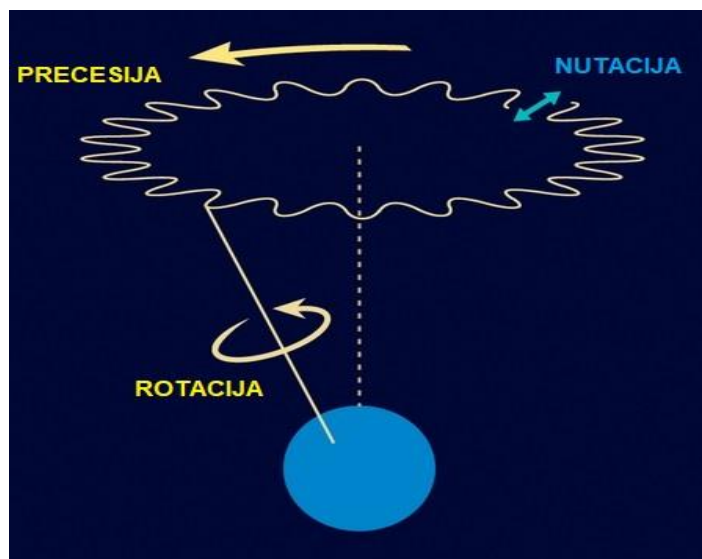
Slika 93. Vektor rezultatne magnetizacije (oznaka M)

(Izvor: JANKOVIĆ, S., D. ETEROVIĆ (2002): Fizikalne osnove i klinički aspekti medicinske dijagnostike. Medicinska naklada. Zagreb. p.38.)

5.4.2. Precesija

Precesija označava rotaciju protona oko osi primarnog magnetskog polja (oznaka B_0), odnosno uzdužne osi (os Z). Brzina precesije naziva se Larmorova frekvencija (oznaka ω). Frekvencija precesije proporcionalna je umnošku jakosti magnetskog polja i žiromagnetske konstante (oznaka γ) što je vidljivo iz relacije:

$$\omega = \gamma \cdot B_0$$



Slika 94. Shematski prikaz precesije, rotacije i nutacije

(Izvor: <https://readingfeynman.org/2015/10/11/the-precession-of-atomic-magnets/>)

Prilikom precesiranja protoni se “njišu” gore-dolje odnosno nutiraju (istodobna precesija oko dvije osi) i rotiraju oko vlastite osi.

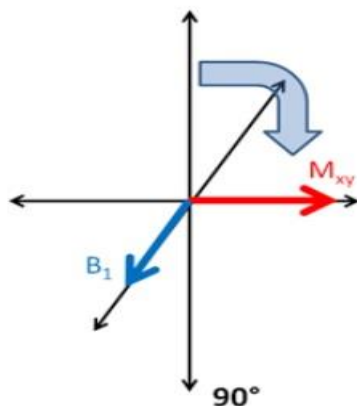
Kada protoni precesiraju zajedno (u istom smjeru i u isto vrijeme) kaže se da su u fazi, a kada precesiraju odvojeno nisu u fazi.

5.4.3. Sekundarno magnetsko polje - B_1

Naziva se još i radiofrekventno magnetsko polje jer ga proizvodi radiofrekventni puls (signal). Sekundarno magnetsko polje dovodi do dva efekta:

1. Protoni koji se nalaze u nižem energetsom stanju (čiji su magnetski momenti bili orijentirani u smjeru primarnog magnetskog polja), apsorbiraju energiju radiofrekventnog polja i mijenjaju svoju orijentaciju, odnosno prelaze u više energetske stanje čime se smanjuje longitudinalna magnetizacija.
2. Protoni postaju sinkronizirani i precesiraju u fazi.

Kao rezultat djelovanja sekundarnog magnetskog polja (oznaka B_1), vektor resultantne magnetizacije pomiče se prema transverzalnoj osi (os y), odnosno postaje okomit na os primarnog magnetskog polja (os z). Ta pojava naziva se **transverzalna magnetizacija**, a RF puls koji zakrene vektor resultantne magnetizacije (oznaka M) u xy ravninu naziva se 90° ili $\pi/2$ puls.



Slika 95. Smjer sekundarnog magnetskog polja (oznaka B_1) i vektor transverzalne magnetizacije (oznaka M_{xy})

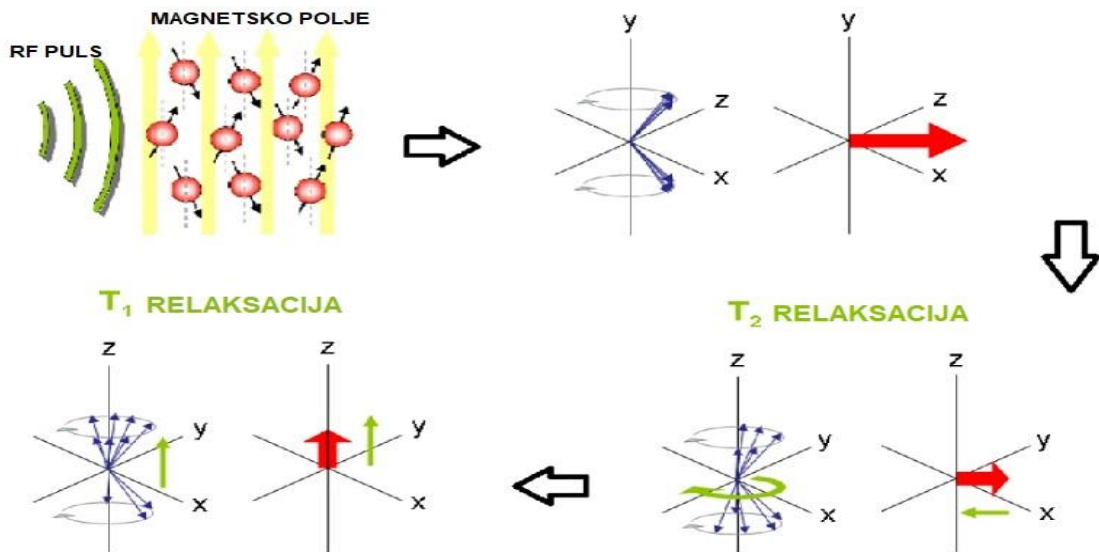
(Izvor: https://www.researchgate.net/figure/3-The-equilibrium-state-of-the-net-magnetisation-left-followed-by-the-transverse_fig19_324819406)

5.4.4. Relaksacija

Relaksacija označava vrijeme potrebno da proton dođe u prvobitno ravnotežno stanje prilikom kojeg se predaje energija okolini i povećava entropija. Odnosno, nakon prestanka djelovanja RF pulsa ponovno dolazi do pojave longitudinalne magnetizacije u smjeru primarnog magnetskog polja (oznaka B_0) i do nestajanja transverzalne magnetizacije.

Dva su slučaja kada dolazi do relaksacije:

- **Longitudinalni (T1 relaksacija)** – smjer paralelan sa smjerom primarnog magnetskog polja (oznaka B_0).
- **Transverzalni (T2 relaksacija)** – smjer okomit na smjer primarnog magnetskog polja (oznaka B_0).

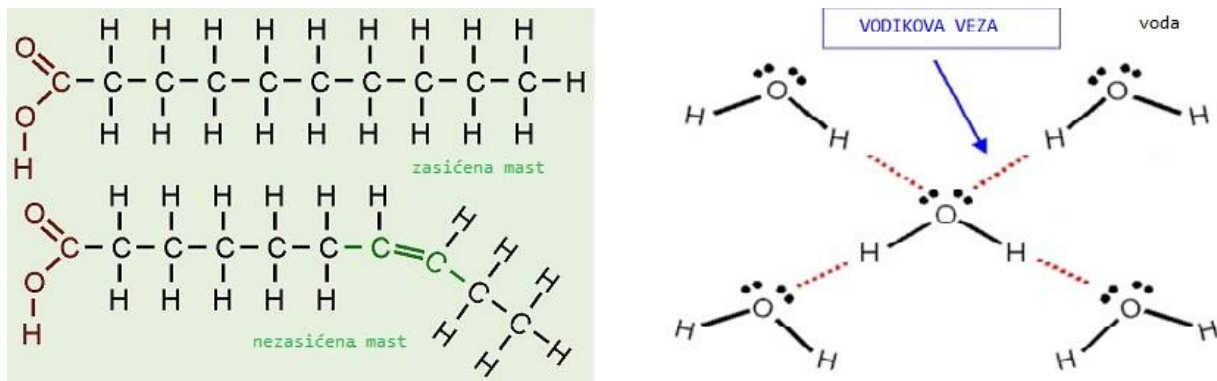


Slika 96. Shemtaski prikaz T₁ i T₂ relaksacije
(Izvor: <https://mrimaster.com/physics%20intro.html>)

Nakon prestanka radiofrekventnog pulsa, određeni se protoni prebacuju u niže energetske stanje koje je paralelno sa primarnim magnetskim poljem ili z-osi, predajući pritom energiju okolini. Taj proces naziva se **T₁ ili LONGITUDINALNA RELAKSACIJA**. To je proces koji opisuje vrijeme povratka longitudinalne magnetizacije na početnu vrijednost M (odnosno na 63% vrijednosti M). Koristi se još naziv relaksacija spina u rešetku (eng. *spin-lattice relaxation*).

Za vrijeme oporavka longitudinalne magnetizacije dolazi do nestajanja transverzalne magnetizacije. Brzina kojom nestaje transverzalna magnetizacija naziva se **T₂ ili TRANSVERZALNA RELAKSACIJA**. T₂ vrijednost ne označava potpuni nestanak transverzalne magnetizacije već vrijeme potrebno da transverzalna magnetizacija padne na 37% vrijednosti. Naziva se još i spin-spin relaksacija. U stvarnosti spinovi izlaze iz faze puno brže od vremena T₂ relaksacije zbog nehomogenosti magnetnog polja.

Longitudinalna magnetizacija povećava se s vremenom i ovisna je o sastavu tkiva. Kada su u okolini spinskog sistema velike molekule (pr. mast), relaksacija je brža, a vrijeme T₁ kraće, a ukoliko su molekule manje (pr. slobodna voda) relaksacija je spora i vrijeme T₁ duže.

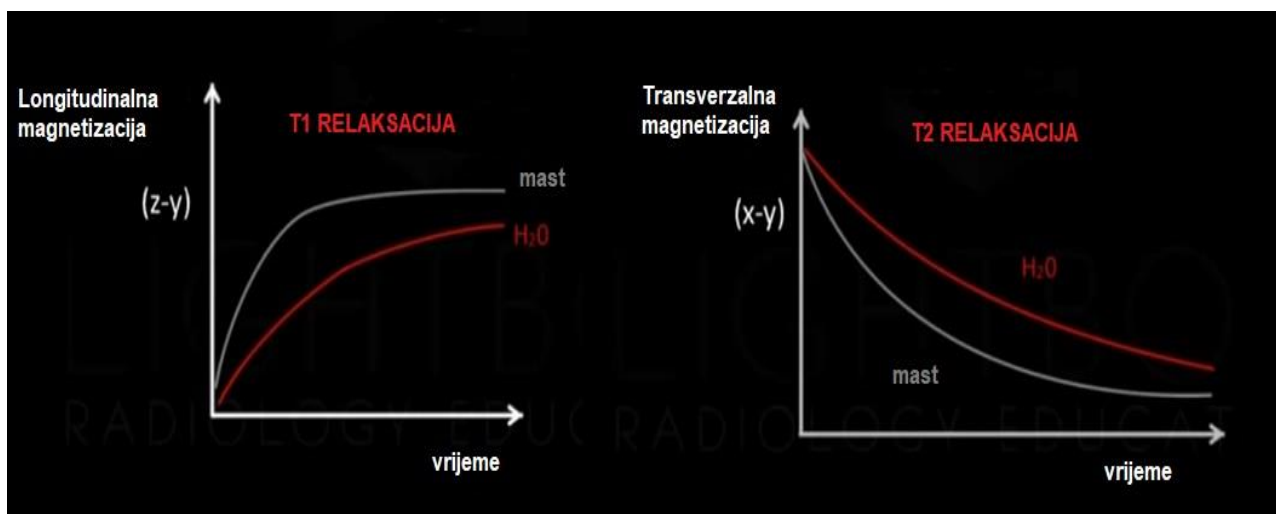


Slika 97. Kemijska struktura masti (lijevo) i vode (desno)

(Izvor: http://www.odec.ca/projects/2004/thog4n0/public_html/chemfat.html,
<https://socratic.org/questions/560fd46d11ef6b16f741ae36>)

Drugim riječima, mast ima kemijsku strukturu u kojoj su atomi čvrsto vezani jedni za druge zbog čega je veća mogućnost interakcije sa okolinom, odnosno energija se brzo prenosi sa atoma na atom zbog boljeg međusobnog kontakta. Iz tog je razloga T1 vrijeme brže za mast nego za vodu, dok su molekule vode međusobno vezane vrlo slabim vodikovim vezama zbog čega je vrlo slaba interakcija sa okolinom te je prijenos energije spor. Iz tog je razloga T1 vrijeme za slobodnu vodu dugačko (sporije).

Molekule vode brže se kreću, manja je nehomogenost polja, stoga je vrijeme T2 relaksacije duže.



Slika 98. Grafovi ovisnosti magnetizacija o vremenu

(Izvor: <https://www.youtube.com/watch?v=Ok9ILlYzmaY>)

- Tkiva sa kraćom T1 relaksacijom prikazivat će se većim intenzitetom signala (svijetlo sivo do čisto bijelo), dok će tkiva sa dužom T1 relaksacijom imati manji intenzitet signala, odnosno prikazat će se tamnije
- Tkiva sa dužom T2 relaksacijom imat će jači intenzitet signala i prikazivat će se svijetlo sivo do bijelo, tkiva čija je T2 relaksacija kraća prikazivat će se tamnije sivo, prema crnom.

5.4.5. Vektor rezultatne magnetizacije

Vektor rezultatne magnetizacije (makroskopske magnetizacije) označava sumu longitudinalne i transverzalne magnetizacije koji rotira oko z-osi i inducira električni signal.

Električni signal zatim prima RF zavojnica u transverzalnoj ravnini, a sam signal slabi kako se vektor primiče z-osi.

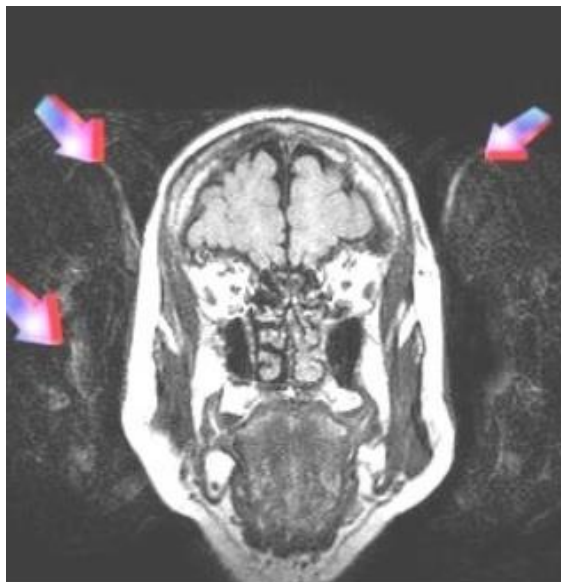
Signal odlazi do posebnih pretvarača, potom do računala gdje se u konačnici konstruira slika.

5.5. ARTEFAKTI U MR DIJAGNOSTICI

Kao i kod ostalih metoda slikovne dijagnostike i kod MR-a se javlja niz artefakata koji umanjuju kvalitetu prikaza ili dovode do pogrešne interpretacije slike.

Najčešći uzroci su: pomicanje strukture oslikavanog dijela tijela, fizikalno uvjetovani uzroci i računalno uvjetovani uzroci.

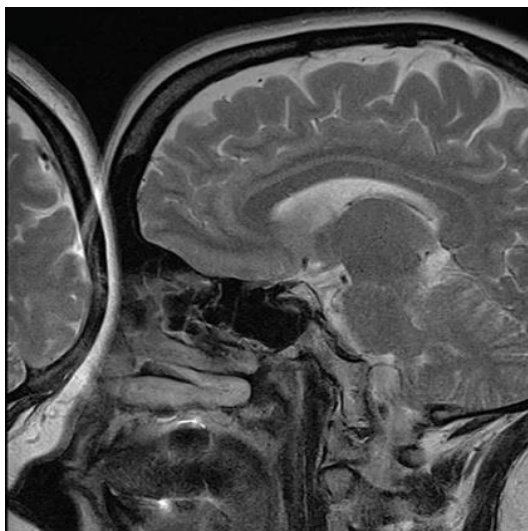
Najčešći artefakt zbog pomicanja oslikavanog dijela tijela tokom snimanja je artefakt *Ghosting* (eng. *ghost* – duh). Pomicanje može biti voljno i nevoljno. Javlja se kao zrcalna slika dijelova anatomije koji su pokretni.



Slika 99. *Ghosting* artefakt

(Izvor: <https://www.mr-tip.com/serv1.php?type=art&sub=Ghosting%20Artifact>)

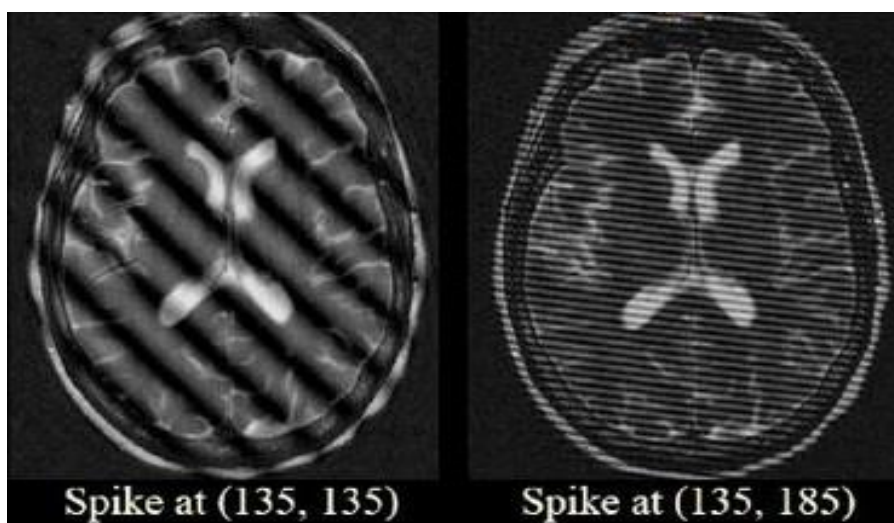
Najčešći artefakt uzrokovan fizikalnim čimbenicima je artefakt *Aliasing*. Kod ovog se oblika artefakta prikaz anatomskih struktura dobiva izvan zadanog područja snimanja (eng. FOV – *Field Of View*) ili preslikan unutar zadanog područja snimanja.



Slika 100. *Aliasing* artefakt

(Izvor: <https://radiologykey.com/artifacts-6/>)

Najčešći računalno uvjetovan artefakt je artefakt *Spike Noise* koji se javlja kao paralelni linijski artefakt, a uzrokovan je trenutačnim poremećajem u radu radiofrekventnog sustava.



Slika 101. Oblici *Spike Noise* artefakta

(Izvor: <https://www.slideshare.net/ArchanaKoshy/mri-physics-ii>)

5.6. KONTRASTNA SREDSTVA U MR DIJAGNOSTICI

Kemijski spojevi koji služe da bi se istaknule razlike između tkiva ili razlike između zdravog i patološki promijenjenog tkiva.

U magnetskoj rezonanciji, kontrastna sredstva razlikuju se ovisno o promjenama vremena relaksacije u različitim tkivima nakon njihove aplikacije.

Nazivaju se još i paramagnetska kontrastna sredstva, a dijele se na pozitivna i negativna.

5.6.1. Pozitivna kontrastna sredstva

Uzrokuju skraćenje T1 vremena relaksacije što rezultira hiperintenzivnim (“svijetlim”) signalom. Najčešća djelatna tvar pozitivnih kontrastnih sredstava je gadolinij (Gd).

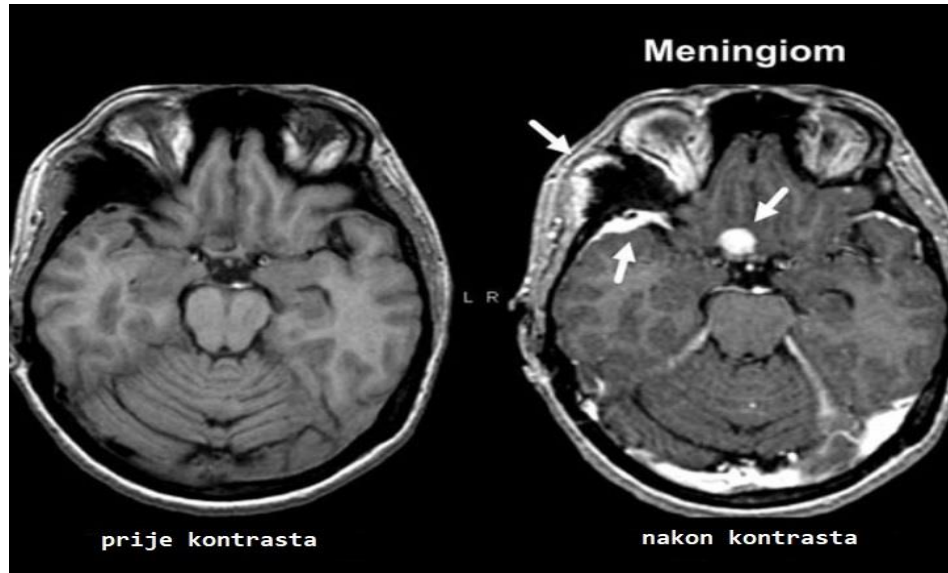
Najčešće korištena pozitivna kontrastna sredstva u kliničkoj praksi su: gadoterat-meglumin (DOTAREM®), gadobutrol (GADOVIST®), gadopentetat-dimeglumin (MAGNEVIST®), gadodiamid (OMNISCAN®).

5.6.2. Negativna kontrastna sredstva

Uzrokuju efekt spin-spin relaksacije što rezultira kraćim T1 i T2 vremenima relaksacije. Rezultat je hipointenzivan (“taman”) signal (u T1 slici).

Sastavljeni su od željeznog oksida obloženog polimerskim omotačem ili od perfluorokarbona.

Koriste se za prikaz limfnog sustava te kod MR-angiografija.



Slika 102. MR sken prije i poslije aplikacije kontrastnog sredstva

(Izvor: <https://neuronewsinternational.com/eye-provide-window-brain-stroke/>)

5.7. UPORABA MAGNETSKE REZONANCIJE

Magnetska rezonancija pokazala se kao najoptimalniji izbor za oslikavanje ne koštanih struktura, odnosno za oslikavanje mekih tkiva. Razlika u odnosu na rendgenološku i CT dijagnostiku je što se kod magnetske rezonancije ne koristi štetno ionizirajuće zračenje kojim se ionizira oslikavana materija.

Strukture poput mozga, leđne moždine, mišića, tetiva i ligamenata puno se jasnije uočavaju putem MR-a. Iz tog je razloga MR ključan faktor dijagnostike sportskih ozljeda (ozljede koljenog, lakatnog i ramenog zgloba).

Što se tiče strukture mozga, MR je sposoban razlikovati sivu od bijele tvari te se koristi za dijagnostiku tumora i aneurizmi.

Upravo iz razloga što ne koristi ionizirajuće zračenje može se često izvoditi na istom pacijentu što je vrlo bitno kod patoloških procesa na moždanom tkivu.

Jedini problem je što je sama cijena pretrage izuzetno visoka u odnosu na cijene ostalih slikovnih dijagnostičkim metoda.

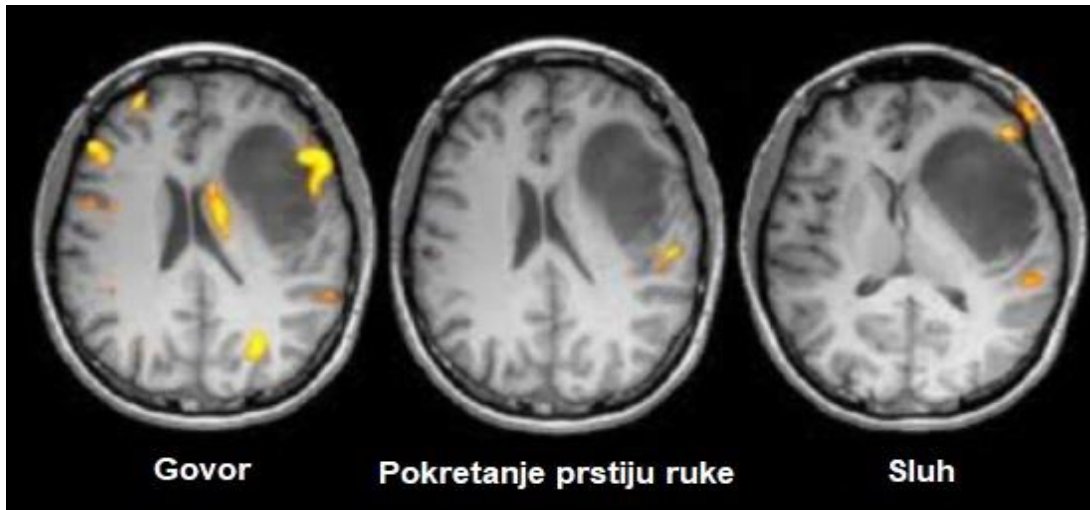
5.7.1. Funkcionalna magnetska rezonancija (fMR)

Jedan od oblika MR pretrage je **fMR pretraga**, skraćeno od funkcionalna magnetska rezonancija. fMR je tehnika koja mjeri aktivnost mozga detektirajući promjene vezane uz protok krvi. Kada je određena regija mozga u uporabi, tada u toj regiji dolazi do povećanja protoka krvi.

Prvotna verzija koristi BOLD kontrast, odnosno kontrast ovisan o razini kisika u krvi (eng. *blood-oxygen-level-dependent contrast*). To je specijalna tehnika za oslikavanje neuralne aktivnosti mozga i leđne moždine oslikavajući promjene u protoku krvi, odnosno hemodinamske promjene vezane uz energiju koju koriste neuroni. Aktivna regija mozga potaknuta određenom radnjom ili emocijom troši više kisika od neaktivne regije.

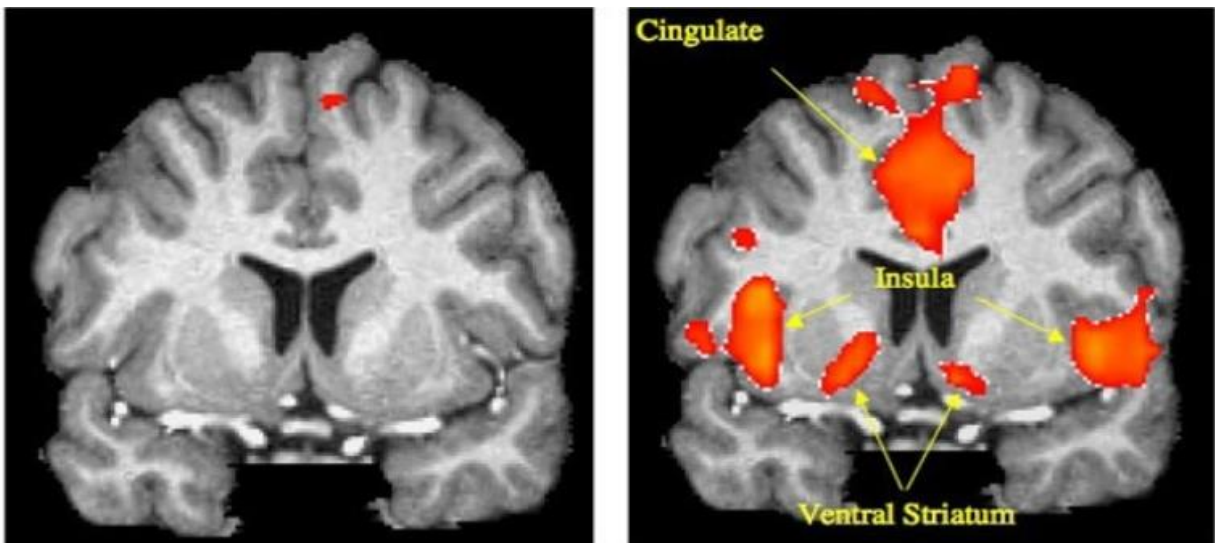
Druga tehnika slična je BOLD tehnici, ali se temelji na raspodjeli molekula vode u mozgu.

Stupanj aktivnosti određene regije prikazuje se skalom boja, a upravo se na takvim snimkama zasnivaju razne studije i istraživanja na području neuroznanosti te se procijenjuje neurološki status pacijenata (pr. moždana/klinička smrt) i bilo kakvi rizici koji su bitni za neurokiruške postupke.



Slika 103. fMR skenovi – povezanost određenih radnji sa regijama mozga

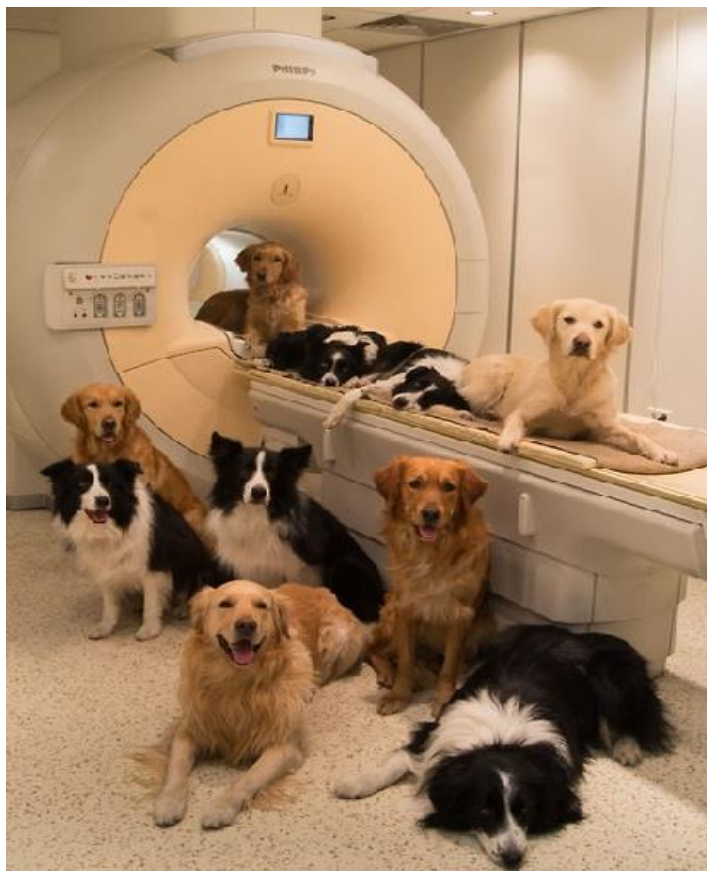(Izvor: <https://www.jameco.com/Jameco/workshop/HowItWorks/what-is-an-fmri-scan-and-how-does-it-work.html>)



Slika 104. fMR skenovi reakcija na prikaz alkoholnog pića kod nealkoholičara (lijevo) i alkoholičara (desno)

(Izvor: <https://www.charlestoncitypaper.com/charleston/brain-buzz-musc-scans-reveal-neurology-of-alcoholism/Content?oid=1927064>)

Također su sprovedena znanstvena istraživanja na psima gdje je putem fMR pretrage dokazano da psi razumiju značenje određenih riječi i intonaciju govora. Za takvu vrstu istraživanja psi su bili posebno istrenirani i pripremljeni.



Slika 105. Slika posebno istreniranih pasa koji su sudjelovali u istraživanju

(Izvor: https://phys.org/news/2016-08-dog-brains.html?utm_source=TrendMD&utm_medium=cpc&utm_campaign=Phys.org_TrendMD_1)

5.8. RIZICI MR DIJAGNOSTIKE

Iako magnetska rezonancija ne proizvodi ionizirajuće zračenje, proizvodi snažno magnetsko polje koje se “prostire” i preko samog uređaja i privlači sve objekte sa svojstvom magnetičnosti (metale).

Stoga se prije pretrage treba upozoriti liječnika/veterinara na bilo kakve implantate, posebice metalne (kiriške pločice, proteze kuka), stimulatore živaca (stimulatori vagusa), stimulatore rada srca (pacemakeri), inzulinske pumpe.

Također MR uređaj je izuzetno glasan, proizvodi buku do 120 decibela, što može izazvati strah u nekih pacijenata.

Ponekad zbog brze izmjene smjerova protona dolazi do stimulacije živaca, a to je vidljivo kao trzaji (eng. *twitching sensation*).

Kod pacijenata sa zatajenjem bubrega ne preporuča se uporaba kontrastnih sredstava na bazi gadolinija jer je u velikom broju slučajeva uočen razvoj nefrogene sistemske fibroze.

Iako dosadašnja istraživanja nisu pokazala nikakav učinak na fetus, MR se svejedno ne preporuča za vrijeme prvog tromjesečja trudnoće, odnosno prve trećine graviditeta jer u tom period dolazi do organogeneze.

6.0. RASPRAVA

Slikovna dijagnostika obuhvaća niz metoda koje koriste ionizirajuće zračenje, magnetsko polje u kombinaciji s radiovalovima ili ultrazvučne valove radi dobivanja uvida u unutrašnje anatomske strukture tijela i dobivanja precizne dijagnoze.

Ultrazvučna pretraga predstavlja neinvazivnu bezbolnu metodu pregleda unutrašnjosti tijela koja koristi ultrazvučne valove. Ultrazvučna sonda emitira val, odnosno snop valova određene frekvencije koji putuje kroz tkiva različite gustoće i različite zvučne impedancije nakon čega se reflektira nazad u sondu. Zvučna impedancija karakteristična je za svako tkivo. Najveću zabilježenu vrijednost zvučne impedancije u tijelu ima koštano tkivo ($6 \text{ kg/m}^2\text{s}$) dok je najmanja vrijednost karakteristična za zrak ($0,0004 \text{ kg/m}^2\text{s}$). Samim prolaskom zvuka kroz različita tkiva dobivaju se različiti odjeci (eho) prema kojima se tkiva dijele na anehogena, hipoehogena, izoehogena i hiperehogena što je važno prilikom determinacije vrste tkiva. Problematika dijagnostike izražena je kroz artefakte, odnosno strukture koje se javljaju na ehosonogramu, a koje nisu anatomske karakteristične za predmet oslikavanja. Najučestaliji artefakti u ultrazvučnoj dijagnostici su sjene nastale iza solidnih tvorbi i tvorbi ispunjenih tekućinom koje se prikazuju na suprotan način.

Standardna radiografija (rendgenografija) brza je i neinvazivna dijagnostička pretraga tijekom koje se uz uporabu ionizirajućeg (X) zračenja oslikava tijelo ili pojedini dijelovi tijela u svrhu dobivanja slike unutarnjih struktura. Temelji se na interakciji ionizirajućeg zračenja sa organskom materijom. Interakcija se opisuje fotoelektričnim efektom, Comptonovim efektom i tvorbom para. Rezultat interakcije ionizirajućeg zračenja s materijom je ionizacija same materije (primarna ionizacija) koja označava nastajanje električki nabijenih čestica (iona) iz neutralnih atoma i slobodnih radikala iz molekula. Ukoliko je kinetička energija električki nabijenih čestica dovoljno velika da u sudaru s neutralnim atomima ili molekulama izbacuje iz njih elektrone tada oni vrše daljnu ionizaciju (sekundarna ionizacija). Izlaganje materije (tijela) X-zrakama rezultira njihovom potpunom ili djelomičnom apsorpcijom, ali i njezinim izostankom. Jaka apsorpcija u tkivu prikazuje se kao bijeli dio slike, sivi dijelovi označavaju slabiju apsorpciju dok crni dio označava izostanak apsorpcije. Apsorpcija je proporcionalna gustoći tkiva, dok je Comptonov efekt tipičan oblik interakcije s organskom materijom tijekom njezinog izlaganja ionizirajućem zračenju. Ukoliko želimo naglasiti određena tkiva (različite gustoće) djelovat ćemo na napon rendgenske cijevi. Niži

naponi koriste se prilikom oslikavanja koštanih struktura, a putem viših napona naglašavaju se meka tkiva. Problematiku konačnog očitavanja rendgenograma stvara oštrina slike na koju utječe veličina izvora. Ukoliko je izvor točkasti slika će biti oštra, ali to nije slučaj u realnosti. U realnosti izvor nije točkast i dolazi do formacije polusjene, a sama slika poprima “zamućen” izgled.

Kompjuterizirana tomografija (CT) također je oblik radiološke pretrage koja koristi X-zrake za oslikavanje tijela, ali se njome dobiva slojeviti prikaz presjeka tijela (eng. *slice*) za razliku od standardne radiografije (rendgenografije). CT skeneri unutar svog kućišta posjeduju izvor zraka i niz detektora (ovisno o generaciji CT skenera) koji rotiraju oko pacijenta i obavljaju snimanje presjeka. Dobiveni podaci svakog presjeka tijela sastoje se od niza algoritama, odnosno određenog broja matematičkih jednadžbi s isto tolikim brojem nepoznanica. Nepoznanicu predstavljaju linearni koeficijenti atenuacije, dok su upadni i mjereni intenziteti, kao i veličina voksel poznati. Voksel predstavlja najmanji trodimenzionalni element slike. Dobivene podatke računalo matematički obradi i rekonstruira iz njih sliku. Upravo zbog takvog slojevitog i “temeljito” načina oslikavanja potrebna je i veća doza zračenja u odnosu na standardnu radiografiju (rendgenografiju). Problematiku u CT dijagnostici predstavljaju i artefakti koji su uglavnom ovisni o pacijentu, o fizikalnim principima ili ovisni o računalu. Nastajanje artefakata utječe na točnost procijene CT snimke.

Magnetska rezonancija (MR) neinvazivna je metoda slikovne dijagnostike kojom se dobiva trodimenzionalni prikaz anatomskih struktura, ali se pritom pacijenta ne izlaže ionizirajućem zračenju. Najbitniji faktor za dobivanje konačne snimke kod MR-a je količina i distribucija vodikovih atoma u tijelu, a sam pojam magnetske rezonancije označava prijenos energije na atome putem radiofrekventnog (RF) pulsa unutar stalnog magnetskog polja. Vodikovi atomi predstavljaju najbitniji faktor oslikavanja magnetskom rezonancijom jer zbog svoje unutarnje orijentacije (spina) proton posjeduje magnetska svojstva koja se realiziraju u tijelu pozicioniranjem pacijenta u centar elektromagneta. Radiofrekventnim pulsevima stvara se sekundarno magnetsko polje koje omogućava apsorpciju energije protonima iz nižih energijskih stanja čime oni prelaze u više energijsko stanje i mijenjaju orijentaciju prema transverzalnoj osi (os y). Dolazi do nastanka transverzalne magnetizacije. Prestankom djelovanja radiofrekventnog pulsa ponovno se javlja longitudinalna magnetizacija (u smjeru B_0), a nestaje transverzalna. Ta se pojava naziva relaksacija i može biti longitudinalna (T1 relaksacija) i transverzalna (T2 relaksacija). Tijekom procesa

relaksacije dolazi do oslobađanja energije koja je u konačnici signal kojeg MR senzori detektiraju. Količina oslobođene energije ovisna je o kemijskom sastavu molekula tijela. Kao i kod ostalih metoda slikovne dijagnostike problematiku u konačnoj interpretaciji snimki predstavljaju artefakti koji su najčešće uzrokovani pomicanjem struktura oslikavanih dijelova tijela, fizikalnim i računalnim čimbenicima. Ukoliko se želi bolje prikazati određeno tkivo ili odrediti konačnu dijagnozu sa velikom sigurnošću, kao i kod ostalih metoda slikovne dijagnostike koriste se kontrastna sredstva. Kod magnetske rezonancije kontrastna sredstva djeluju na T1 i T2 vrijeme relaksacije. Osim artefakata problematika MR pretrage je i njezino trajanje, kao i njezina cijena.

7.0. ZAKLJUČAK

Slikovna dijagnostika neizostavan je dio kliničke prakse koji obuhvaća različite slikovne modalitete i procese dobivanja prikaza unutrašnjih struktura tijela radi dijagnostičkih ili terapijskih svrha. Slikovna dijagnostika najčešće uključuje ultrazvučnu dijagnostiku, radiografiju i kompjuteriziranu tomografiju (CT) te magnetsku rezonanciju (MR). Svaka od navedenih dijagnostičkih metoda “vidi” odnosno oslikava određeno svojstvo tkiva.

Prikaz slike kod ultrazvučne dijagnostike temelji se na razlici zvučnih impedancija dvaju tkiva. Upravo je ta razlika ono što “vidimo” na ekranu, dok će osvijetljenost slike ovisiti o amplitudi ultrazvučnog vala. U radiografiji snop X-zraka prodire kroz medij (tijelo) te se djelomično apsorbira. Apsorpcija je proporcionalna gustoći tkiva. Intenzitet X-zračenja eksponencijalno opada s debljinom tkiva i njegovim apsorpcijskim koeficijentom. Umnožak debljine tkiva i njegovog apsorpcijskog koeficijenta je ono što ćemo vidjeti na rendgenogramu. Kod kompjuterizirane tomografije lepezasti snop X-zraka prolazi kroz presjek tijela koji je sastavljen od niza voksel, nakon čega se intenzitet propuštenih zraka mjeri nizom detektora. Svaki voksel ima svoj linearni koeficijent atenuacije. CT uređaj “vidi” odnosno oslikava upravo koeficijente atenuacije zračenja po volumenu tkiva. MR uređaj za svoj rad koristi magnetsko polje u kombinaciji s radiovalovima. Uređaj “vidi” odnosno oslikava distribuciju vodikovih atoma u tijelu tj. njihovo ponašanje u primarnom i sekundarnom magnetskom polju. Signal kojeg uređaj detektira i iz kojeg se kasnije rekonstruira slika je ubiti oslobođenje energije prilikom ponovnog mijenjanja protonskog spina u smjeru primarnog magnetskog polja (proces relaksacije). Količina oslobođene energije ovisi o kemijskom sastavu tijela. Upravo se iz tog razloga magnetskom rezonancijom mogu precizno definirati i razlikovati delikatna tkiva sastavljena od masti od onih čiji je većinski sastav voda.

Svaka je dijagnostička metoda specifična i oslikava određeno svojstvo tkiva. Ovisno o patološkom procesu i iskustvu samog kliničara, nekada će za konačnu dijagnozu biti dovoljna uporaba jedne od navedenih metoda dok će u drugim slučajevima biti potrebno kombinirati nekoliko slikovnih metoda radi dobivanja konačne dijagnoze sa što većim postotkom sigurnosti.

8.0. LITERATURA

1. ALSHOABI, S. (2016): Gallstones: site, size, number, prevalence and complications by ultrasonography. *Int. J. Med. Imaging*. Vol. 4, No. 6, pp. 52-56. doi: 10.11648/j.ijmi.20160406.12.
2. CHEN, S., K.J. PARKER (2017): Enhanced axial and lateral resolution using stabilized pulses. *J Med Imaging (Bellingham)*. 4(2):027001. doi: 10.1117/1.
3. FUČKAN, I. (2012): Magnetska rezonancija: priprema i planiranje pregleda. *Tko zna zna d.o.o. Zagreb*. pp. 9-39.
4. GALANTI, G., L. TONICCELI, F. FURIA, L. STEFANI, B. CAPPELLI, A. DE LUCA, M. VONO (2009): Tissue Doppler Imaging can be useful to distinguish pathological from physiological left ventricular hypertrophy: A study in master athletes and mild hypertensive subjects. *Cardiovasc. Ultrasound*. 7. 48. doi:10.1186/1476-7120-7-48.
5. GENNISSON, J.L., T. DEFFIEUX, M. FINK, M. TANTER (2013): Ultrasound elastography: principles and techniques. *Diagn. Interv. Imaging*. 94(5):487-95. doi: 10.1016/j.diii.2013.01.022.
6. JACOB, M., H. SHOKOOHI, F. MOIDEEN, A. POUSSON, K. BONIFACE (2017): An echocardiography training program for improving the left ventricular function interpretation in emergency department; a brief report. *Emergency. Emerg (Tehran)*. 5(1):e70.
7. JANKOVIĆ, S., D. ETEROVIĆ (2002): Fizikalne osnove i klinički aspekti medicinske dijagnostike. *Medicinska naklada. Zagreb*. pp. 5-112.
8. NEWELL, S.M., L. NEUWIRTH, P.E. GINN, G.D. ROBERTS, L.S. PRIME, J.H. HARRISON (1998): Doppler ultrasound of the prostate in normal dogs and in dogs with chronic lymphocytic-lymphoplasmocytic prostatitis. *Vet. Radiol. Ultrasound*. 39(4):332-6. doi: 10.1111/j.1740-8261.1998.tb01616.x.
9. PAI-DHUNGAT, J. (2018): History of ultrasound in medicine. *J. Assoc. Physicians. India*. 66(9):100.
10. PARK, S.Y., L. BARRATO, N. HATAMI, G. DAVIDZON, S.S. GAMBHIR, A. IAGARU (2019): Initial experience with PET/computed tomography system using silicon photomultiplier detectors. *Nucl. Med. Commun*. doi: 10.1097/MNM.0000000000001088.

11. PAUTLER, R.G. (2004): Mouse MRI: concepts and applications in physiology. *Physiology*. (Bethesda). 19:168-75. doi: 10.1152/physiol.00016.2004.
12. PHENIX, C.P., M. TOGTEMA, S. PICHARDO, I. ZEHBE, L. CURIEL (2014): High intensity focused ultrasound technology, its scope and applications in therapy and drug delivery. *J. Pharm. Pharm. Sci.* 17(1):136-53.
13. QUIEN, M.M., M. SARIC (2018): Ultrasound imaging artifacts: How to recognize them and how to avoid them. *Echocardiography*. 35(9):1388-1401. doi: 10.1111/echo.14116.
14. RITCHIE, C.J., W.S. EDWARDS, L.A. MACK, D.R. CYR, Y. KIM (1996): Three-dimensional ultrasonic angiography using power-mode Doppler. 22(3):277-86. doi: 10.1016/0301-5629(95)02052-7.
15. SHIOTA, T. (2014): Role of modern 3D echocardiography in valvular heart disease. *Korean. J. Intern. Med.* 29(6):685-702. doi: 10.3904/kjim.2014.29.6.685.
16. STOJADINOVIĆ, M. M. MILENKOVIĆ, G. PROSEN, D. MAŠULOVIĆ (2018): Basics of ultrasound: Physics and artefacts. *Serbian Journal of Anesthesia and Intensive Therapy*. doi:40. 73-83. 10.5937/sjait1804073S.

9.0. SAŽETAK

FIZIKALNI PRINCIPI OSLIKAVANJA U MEDICINSKOJ DIJAGNOSTICI

Metode slikovne dijagnostike uključuju neinvazivne metode oslikavanja unutrašnjih struktura tijela koje se koriste u dijagnostičke ili terapijske svrhe. Najčešće korištene metode su: ultrazvučna dijagnostika, radiografija, kompjuterizirana tomografija (CT) i magnetska rezonancija (MR).

Ultrazvučna dijagnostika koristi snop ultrazvučnih valova radi dobivanja dvodimenzionalne (trodimenzionalne) slike presjeka tijela, a osnovni princip rada zasniva se na piezoelektričnom efektu. Kratki pulsevi šire se tijelom prilikom čega se sudaraju sa tkivima različite gustoće i zvučne impedancije. Reflektirani pulsevi vraćaju se nazad u sondu koja je ujedno detektor i emiter ultrazvučnih pulseva. U radiografiji se koriste X-zrake koje prodiru u tijelo koje je pozicionirano između izvora i detektora X-zraka. Na putu kroz tijelo zraka se djelomično apsorbira. Jačina apsorpcije prikazuje se skalom boja. Kod kompjuterizirane tomografije dobiva se slojeviti prikaz presjeka tijela putem lepezastog snopa X-zraka. Intenzitet propuštenih zraka mjeri se pomoću niza detektora i ovisi o koeficijentu atenuacije tkiva. Magnetska rezonancija metoda je oslikavanja koja ne koristi ionizirajuće zračenje već magnetsko polje u kombinaciji sa radiovalovima. Temelji se na distribuciji vodikovih atoma u tijelu i vremenima relaksacije koje predstavlja signal kojeg uređaj detektira.

Najčešću problematiku u očitavanju rezultata slikovnih metoda dijagnostike predstavljaju artefakti. Neki od problema koji se javljaju kod određenih metoda dijagnostike su visoka cijena pretrage, trajanje pretrage i visoka doza zračenja.

Svaka je dijagnostička metoda specifična i oslikava određeno svojstvo tkiva. Za dobivanje konačne dijagnoze patološkog stanja metode se mogu koristiti pojedinačno, dok je nekada potrebna i njihova kombinacija.

Ključne riječi: slikovna dijagnostika, ultrazvuk, radiografija, kompjuterizirana tomografija, magnetska rezonancija

10.0. SUMMARY

PHYSICAL PRINCIPLES OF MEDICAL DIAGNOSTIC IMAGING

Diagnostic imaging methods include non-invasive imaging methods for internal body structures used for diagnostic or therapeutic purposes. The most commonly used methods are: ultrasonography, radiography, computed tomography (CT) and magnetic resonance imaging (MRI).

Ultrasonography uses an ultrasound beam to obtain a two-dimensional (three-dimensional) image of a body cross-section, and the basic work principle is based on the piezoelectric effect. Short wave pulses are spread throughout the body during which they collide with tissues of different density and sound impedance. The reflected pulses return back to the transducer which is in this case both, a detector and an emitter of ultrasonic pulses. X-rays that are penetrating the body, which is positioned between the source and the X-ray detector are used in radiography. During their way through the body X-rays are partially absorbed. The absorption intensity is indicated by the color scale. Computed tomography gives a stratified view of body slices using a fan-shaped X-ray beam. The intensity of X-rays is measured using a series of detectors and it depends on the tissue attenuation coefficient. Magnetic resonance imaging is an imaging method that uses a magnetic field in combination with radio-waves instead of ionizing radiation. It is based on the distribution of hydrogen atoms in the body and the relaxation times which represent the signal that MRI machine detects.

Artifacts are the most common problem in the interpretation of results of diagnostic imaging. Some of the problems that may occur in certain diagnostic methods are high cost, scan duration and high radiation dose.

Each diagnostic method is specific and it reflects a specific tissue property. Methods can be used individually to obtain a definitive diagnosis of a pathological condition, while sometimes a combination of these methods may be required.

Key words: diagnostic imaging, ultrasound, radiography, computed tomography, magnetic resonance imaging

11.0. ŽIVOTOPIS

Rođena sam 04.04.1994. u Zagrebu. Završila sam X. gimnaziju "Ivan Supek" – dvojezični program prema Cambridge-u, u sklopu Cambridge međunarodnog centra u Republici Hrvatskoj. Položila sam međunarodni ispit iz kemije – IGCSE razina, međunarodni ispit iz matematike – IGCSE razina te međunarodni ispit iz engleskog jezika AS/A razina u Cambridge međunarodnom centru u Republici Hrvatskoj. Također imam položen ispit iz engleskog jezika – stupanj B2 u školi za strane jezike "SOVA" – Varšavska ulica, položen ispit iz njemačkog jezika – stupanj B2 u školi za strane jezike "Svijet jezika – Vodnikova" te položen ispit iz francuskog jezika DELF – stupanj A1. 2012. godine upisala sam Veterinarski fakultet Sveučilišta u Zagrebu. Za vrijeme studija bila sam dugogodišnji demonstrator na Zavodu za fiziku, Zavodu za anatomiju, histologiju i embriologiju te na Klinici za unutarnje bolesti. Praktično iskustvo u maloj praksi stekla sam na Klinici za unutarnje bolesti. Dodatna praktična iskustva u maloj i velikoj praksi stekla sam volontiranjem i radom u Veterinarskoj stanici Velika Gorica. Sudjelovala sam na trećem veterinarskom međunarodnom istočnoeuropskom kongresu male prakse: "3rd Eastern European Regional Veterinary Conference" od 4.-6.10.2018.godine u Zagrebu, predstavljajući ime klinike prof.dr.sc. Janoša Butinara – "Animal Hospital Postojna". Također sam sudjelovala na Festivalu znanosti u sklopu Veterinarskog fakulteta Sveučilišta u Zagrebu, od 16-21.travnja 2018. godine za što mi je dodijeljena zahvalnica. Sudjelovala sam na osmom međunarodnom kongresu: "Veterinary Science and Profession" od 10.-12.10.2019. godine u Zagrebu na kojem sam predstavila svoj studentski znanstveno-istraživački rad po naslovom: "Hematological parameters of large carnivores obtained by blood smear examination".